

Patohistološki nalazi uzoraka tkiva jetre u KBC-u Split : retrospektivna četverogodišnja studija

Bubić, Toni

Master's thesis / Diplomski rad

2020

Degree Grantor / Ustanova koja je dodijelila akademski / stručni stupanj: **University of Split, School of Medicine / Sveučilište u Splitu, Medicinski fakultet**

Permanent link / Trajna poveznica: <https://um.nsk.hr/um:nbn:hr:171:987682>

Rights / Prava: [In copyright](#)/[Zaštićeno autorskim pravom.](#)

Download date / Datum preuzimanja: **2025-03-04**



Repository / Repozitorij:

[MEFST Repository](#)



**SVEUČILIŠTE U SPLITU
MEDICINSKI FAKULTET**

Toni Bubić

**PATOHISTOLOŠKI NALAZI UZORAKA TKIVA JETRE U KBC-U SPLIT:
RETROSPEKTIVNA ČETVEROGODIŠNJA STUDIJA**

Diplomski rad

Akadska godina:

2019./2020.

Mentor:

doc. dr. sc. Sandra Zekić Tomaš, dr. med.

Split, rujan 2020.

**SVEUČILIŠTE U SPLITU
MEDICINSKI FAKULTET**

Toni Bubić

**PATOHISTOLOŠKI NALAZI UZORAKA TKIVA JETRE U KBC-U SPLIT:
RETROSPEKTIVNA ČETVEROGODIŠNJA STUDIJA**

Diplomski rad

Akadska godina:

2019./2020.

Mentor:

doc. dr. sc. Sandra Zekić Tomaš, dr. med.

Split, rujan 2020.

SADRŽAJ

1. UVOD.....	1
1.1 Anatomija jetre.....	2
1.2 Embriologija jetre.....	4
1.3 Histologija jetre.....	4
1.4 Najučestalija primarna oboljenja jetre.....	5
1.4.1 Virusni hepatitis.....	5
1.4.2 Autoimuna oboljenja jetre.....	7
1.4.2.1 Autoimunosti hepatitis.....	7
1.4.2.2 Primarna bilijarna ciroza.....	8
1.4.3 Ciroza jetre.....	8
1.4.4 Zloćudni tumori jetre.....	9
1.4.4.1 Hepatocelularni karcinom.....	9
1.4.4.2 Kolangiokarcinom jetre.....	12
1.4.4.3 Metastatski tumori jetre.....	13
1.5 Biopsija jetre.....	13
2. CILJ ISTRAŽIVANJA I HIPOTEZE.....	14
3. MATERIJALI I METODE.....	16
3.1 Ispitanici.....	17
3.2 Organizacija studije.....	17
3.3 Mjesto prikupljanja i obrade podataka.....	17
3.4 Metode prikupljanja i obrade podataka.....	17
3.5 Statističke analize.....	17
3.6 Etička načela.....	18
4. REZULTATI.....	19
5. RASPRAVA.....	28
6. ZAKLJUČCI.....	33

7. POPIS CITIRANE LITERATURE	35
8. SAŽETAK.....	39
9. SUMMARY.....	41
10. ŽIVOTOPIS.....	43

Želim se zahvaliti svojoj mentorici doc. dr. sc. Sandra Zekić Tomaš, dr. med. na stručnoj pomoći i podršci tijekom izrade ovog diplomskog rada. Hvala Vam za sve savjete i životne lekcije koje ću zauvijek pamtiti. Kako Zeppelini kažu, važno je "To be a Rock and not to Roll".

Hvala mojoj porodici na velikoj podršci i razumjevanju. Hvala što ste uvijek bili uz mene, što niste dopustili da padnem, već ste bili moj vjetar u leđa. Ne nadam se, već znam da ste svi ponosni. Ovo nije samo moj uspjeh, nego i vaš.

Hvala i svim mojim prijateljima što su ovo putovanje učinili lakšim. Hvala vam za svu podršku i nezaboravne trenutke. Hvala vam onoliko puta koliko smo kava popili zajedno.

Hvala baki Miri, djedu Mati i barba Damiru. Znam i osjećam da ste trenutno najponosniji.

POPIS KRATICA

AAA (engl. *anti-actin antibody*)- antitijelo protiv aktina

AASLD (engl. *American Association for the Study of Liver Diseases*)- Američko udruženje za proučavanje bolesti jetre

AFP (engl. *Alpha-fetoprotein*)- alfa-fetoprotein

AMA (engl. *antimitochondrial antibody*)- antimitohondrijsko antitijelo

ANA (engl. *antinuclear antibody*)- antinuklearno autoantitijelo

Anti-LKM (engl. *anti-liver-kidney microsome antibody*)- autoantitijelo na mikrosome jetre i bubrega

CT (engl. *Computed tomography*)- kompjuterizirana tomografija

HAI (engl. *hepatitis activity index*)- indeks aktivnosti hepatitisa

HAV (engl. *hepatitis A virus*)- virus hepatitisa A

HbcAg (engl. *hepatitis B core antigen*)- jezgrin antigen hepatitisa B

HbsAg (engl. *hepatitis B surface antigen*)- površinski antigen hepatitisa B

HBV (engl. *hepatitis B virus*)- virus hepatitisa B

HCC (engl. *hepatocellular carcinoma*)- hepatocelularni karcinom

HCV (engl. *hepatitis C virus*)- virus hepatitisa C

HDV (engl. *hepatitis D virus*)- virus hepatitisa D

HEV (engl. *hepatitis E virus*)- virus hepatitisa E

HGV (engl. *hepatitis G virus*)- virus hepatitisa G

MR (engl. *Magnetic resonance*)- magnetska rezonancija

NESARC (engl. *National epidemiologic survey on alcohol and related conditions*)- Nacionalno epidemiološko istraživanje o alkoholu i srodnim stanjima

PBC (engl. *primary biliary cirrhosis*)- primarna bilijarna ciroza

PLB (engl. *percutaneous liver biopsy*)- perkutana biopsija jetre

SMA (engl. *anti-smooth muscle antibody*)- antitijelo protiv glatkih mišićnih stanica

1. UVOD

1.1 Anatomija jetre

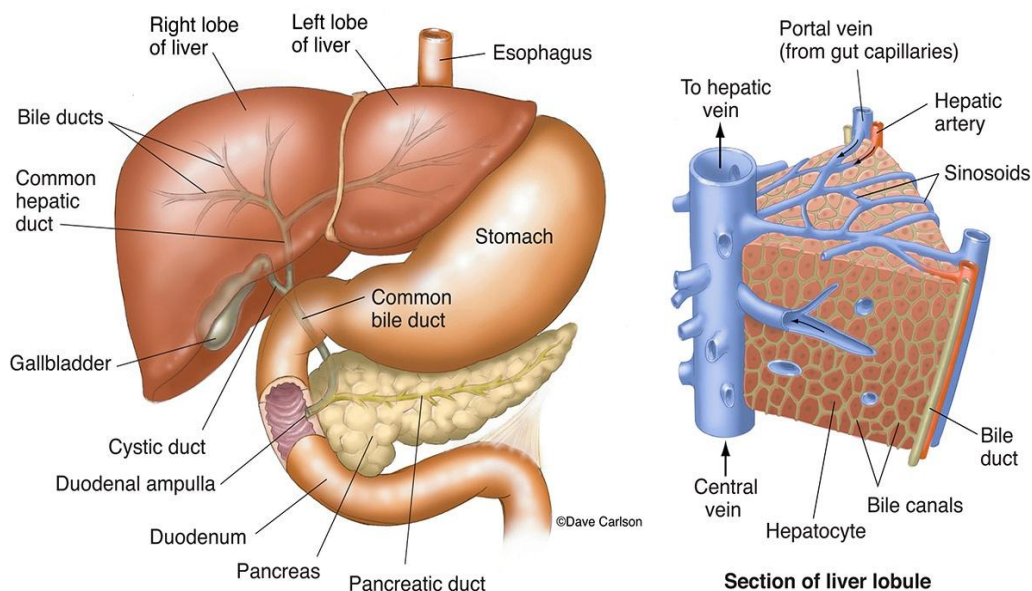
Jetra je najveća žlijezda i drugi po veličini organ u ljudskom tijelu, odmah iza kože. Na nju otpada 2% tjelesne težine odraslog čovjeka. Glatke je površine i crvenkasto smeđa je. Smještena je u desnom hipohondriju i dijelom u epigastriju, ispod desne hemidijafragme. Gornja granica jetre se projecira u razini petog desnog rebra u medioklavikularnoj liniji dok donja granica prati rebreni luk i završava na mjestu gdje srednja aksilarna linija križa deseto rebro. Dijeli se u dva režnja, lijevi manji režanj, *lobus hepatis sinister*, i desni veći režanj, *lobus hepatis dexter*. Visceralni peritoneum obavija cijelu jetru, osim golog područja, *area nuda faciei diaphragmaticae*, čime se oblikuje niz nabora koji povezuju jetru s okolnim tvorbama. Srpasta sveza, *ligamentum falciforme*, povezuje gornju konveksnu površinu jetre s donjom površinom ošita i s prednjom trbušnom stijenkom sve do pupka. S donjeg ruba srpaste sveze pruža se *ligamentum venosum* u kojem se nalazi obliterirana umbilikalna vena, *ductus venosus*. Dijafragmalna površina jetre je u dodiru s ošitom preko koronarne sveze, *ligamentum coronarium*. Od male krivine želuca do donje površine lijevog jetrenog režnja, pruža se hepatogastrična sveza, *ligamentum hepatogastricum*, koja sadržava hepaticnu granu *n. vagusa* i nekada prisutnu abreantnu lijevu *a. hepaticu*. Prednji dio donje površine desnog jetrenog režnja priliježe uz desnu fleksuru debelog crijeva, tvoreći *impressio colica*. Iza uleknuća debelog crijeva, jetru utiskuje desni bubreg, *impressio renalis*. Medijalno od utisnuća desnog bubrega, gornji dio dvanaesnika dodiruje jetru s kojom je povezan hepatoduodenalnom svezom, *ligamentum hepatoduodenale*. U hepatoduodenalnoj svezi se nalaze, od desno ka lijevo: *ductus choledocus*, *v. portae hepatis* i *a. hepatica propria*. Iza duodenalnog utisnuća nalazi se golo područje u kojoj su desna nadbubrežna žlijezda i jetra srasli tvoreći *impressio suprarenalis*. Žučnjak se nalazi u neposrednoj blizini stražnje strane jetre. Smješten je u udubini na visceralnoj površini jetre, *fossa vesicae billiaris* (1,2).

Jetra je jako prokrvljen organ i na nju otpada i do 25% ukupnog volumena krvi. Jetra ima dva krvotoka, funkcionalni i hranidbeni. Funkcionalnim krvotokom se dovodi krv iz probavnog sustava preko *v. portae* i čini 70% krvi koja dolazi u jetru. *V. portae* nastaje iza gušteračine glave spajanjem gornje mezenterijske i slezenske vene. Ide kroz hepatoduodenalnu svezu te se u desnom kraju jetrenih vrata dijeli u desnu i lijevu granu, a potom dalje na segmentalne vene. Hranidbeni krvotok ide preko jetrene arterije, *a. hepatica propria*, koja dovodi oksigeniranu krv u jetru i čini 30% jetrenog krvotoka. Jetrena arterija je grana zajedničke hepatalne arterije, *a.hepaticae communis*,

koja polazi od celijačnog pleksusa, *plexus caeliacus*. Daje gastroduodenalnu granu i kroz hepatoduodenalnu svezu ide kao *a. hepatica propria*. Blizu jetrenih vrata se dijeli na desnu i lijevu hepatalnu arteriju, *a. hepatis dextra et sinistra*. Iz jetre vensku krv odvođe jetrene vene, *vv. hepaticae*, koje se ulijevaju u donju šuplju venu neposredno ispod ošita (Slika 1) (1,2).

Živčana inervacija jetre dolazi od simpatičkog i parasimpatičkog sustava, a potječe od celijačnog pleksusa, donjih torakalnih ganglija, desnog freničnog živca i vagalnih spletova. Limfa se iz jetre većim dijelom slijeva u čvorove, *nodi lymphoidei hepatici*, oko jetrenih krvnih žila te iz njih ide u celijačne čvorove do prsnog limfovoda. Dubinske limfne žile prate donju šuplju venu i ulijevaju se u frenične čvorove, *nodi lymphoidei phrenici superiores* (1,2).

Sustav žučnih vodova odgovoran je za sakupljanje i transport žuči do dvanaesnika. Manji kanalići se stapaju u interlobularne žučne vodove, *ductus biliferi interlobulares*, koji spajanjem završe kao desni i lijevi jetreni vod, *ductus hepaticus dexter et sinister*. U jetrenim se vratima oni spajaju u zajednički jetreni vod, *ductus hepaticus communis* koji se nalazi unutar hepatoduodenalne sveze. Spajanjem s cističnim vodom, *ductus cysticus*, nastaje žučovod, *ductus choledocus*. On se u gušterači spaja s pankreatičnim vodom, *ductus pancreaticus major*, te se zajedno ulijevaju u dvanaesnik u području kvržice, *papilla duodeni major* (1,2).



Slika 1. Anatomija jetre (izvor: <https://www.carlsonstockart.com/photo/liver-gallbladder-bile-ducts-anatomy-illustration/>).

1.2 Embriologija jetre

Razvoj jetre započinje oko trećeg tjedna gestacije kao ventralni izdanak na distalnom dijelu primitivnog crijeva. Proliferacijom i diferencijacijom jetrenih progenitornih stanica nastaju hepatociti koji daljnjim umnažanjem dovode do produženja jetrenog divertikuluma sve do septum transversuma, granice između perikardijalne i peritonealne šupljine. Kranijalni dio jetrenog divertikuluma predstavlja embrionalnu osnovu za razvoj jetre dok će se iz kaudalnog dijela razviti žučnjak. Spajanjem jetrenih i endotelnih stanica nastaje osnova za razvoj jetrenih sinusoida. Hematopoetsko tkivo i Kupfferove stanice nastaju iz mezenhima septuma transversuma. Najbrži razvoj jetre odvija se između petog i desetog tjedna gestacije i ovisi o količini oksigenirane krvi koja dolazi putem umbilikalne vene. Oko 12. tjedna gestacije započinje proizvodnja žuči i razvoj tračaka koji će se procesom vakuolizacije razviti u žučne vodove (3).

1.3 Histologija jetre

Osnovna građevna jedinica jetre jest jetreni režnjić. Režnjići su heksagonalnog oblika i sastoje se od jednog reda hepatocita poredanih u krug oko centralne vene, ogranka hepatične vene. Jetrene su stanice poligonalne s obilno granuliranom citoplazmom i centralno smještenom jezgrom. Na kutovima režnjića su smješteni Kiernanovi portalni prostori u kojima se nalaze ogranci hepatalne arterije, ogranci portalne vene, žučni vod, limfne žile te ogranak vagalnog živca. Žučni vodovi obloženi su kubičnim epitelom. Između hepatocita se nalaze endotelom obložene jetrene sinusoidne kroz koje krv teče od hepatalnih arterija i vena prema centralnoj veni. Endotelne stanice jetrenih sinusoida i hepatocite razdvaja subendotelni ili Disseov prostor u kojem se nalaze Itoove stanice, specijalizirane za pohranu masti i vitamina A. One se, također, aktiviraju pri potrebi reparacije oštećenja jetre pretvarajući se u miofibroblaste. Kupfferove stanice su specijalizirani makrofagi zaduženi za razgradnju starih eritrocita, hemoglobina, bakterija te za izlučivanje bjelancevina. Odgovorne su za prekomjernu produkciju citokina kojima potiču Itoove stanice na stvaranje kolagena i posljedičnu fibrozu (4,5).

1.4 Najučestalija primarna oboljenja jetre

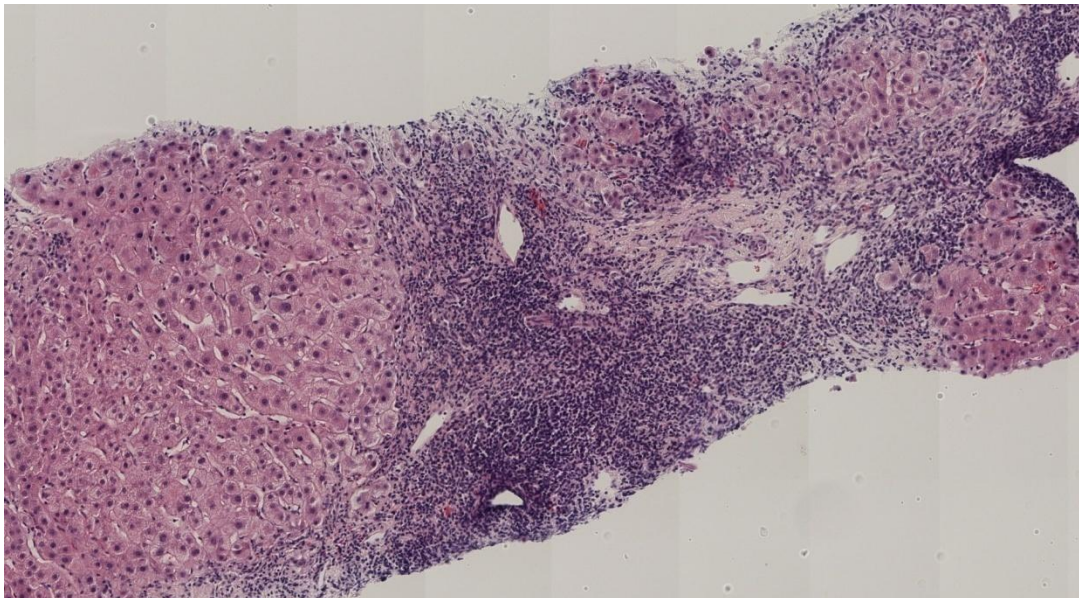
1.4.1 Virusni hepatitis

Virusni je hepatitis upala jetre koja se može pojaviti u akutnom i kroničnom obliku. Kroničnim se hepatitisom definira svaka upala jetre koja traje dulje od 6 mjeseci bez poboljšanja. Najčešće je uzrokovan hepatotropnim virusima, ali može nastati i tijekom drugih virusnih infekcija. Etiološki, virusi koji najčešće uzrokuju hepatitis su: virus hepatitisa A (HAV), virus hepatitisa B (HBV), virus hepatitisa C (HCV), virus hepatitisa D (HDV), virus hepatitisa E (HEV) i virus hepatitisa G (HGV) (6). Najveći javnozdravstveni problem predstavljaju infekcije HBV-om i HCV-om. Procjenjuje se da je u Hrvatskoj 35000-45000 ljudi kronično zaraženo HCV-om (7). HBV se prenosi parenteralnim putem, najčešće preko kontaminiranih injekcija ovisnika o drogama i seksulanim putem. Kako se danas provodi aktivna imunizacija, učestalost ove bolesti se smanjila. HCV se najčešće prenosi putem transfuzija krvi i česta je infekcija u intravenskih ovisnika drogama, alkoholičara, u bolesnika s transplantacijom kao i u osoba na dijalizi. Kronični hepatitis razviju samo osobe inficirane HBV-om, HCV-om i HDV-om. Oštećenje hepatocita može nastati direktno zbog citolitičkog djelovanja virusa na stanicu ili indirektno tako što limfociti T induciraju apoptozu hepatocita (6).

Klinički se infekcija može prezentirati bez simptoma, s nespecifičnim znakovima poput slabosti, mučnine, vrućice pa sve do fulminantnog oblika s brzim zatajenjem jetrenih funkcija. Jetra može, ali i ne mora, biti povećana. Kronične komplikacije obuhvaćaju progresiju bolesti do ciroze jetre i pojavu hepatocelularnog karcinoma (HCC). Konačna dijagnoza se postavlja serološkim testovima za specifične virusne antigene dok se stupanj fibroze procjenjuje pomoću elastografije i FibroScana (6).

Mikroskopski, u akutnom hepatitisu hepatociti nabubre (vakuolarna pretvorba) zbog čega sinusoidne postanu komprimirane pa se njihov lumen gotovo i ne uočava. Vide se brojna apoptotična tjelešca praćena upalnom reakcijom makrofaga i limfocita, posebice u portalnim prostorima (Slika 2). U kroničnom hepatitisu dolazi do odlaganja veziva uz ožiljkasto cijeljenje koje postupno prelazi u cirozu jetre. Upala je najizraženija u portalnim prostorima koji su prošireni zbog odlaganja veziva. Kod infekcije HBV-om mogu se naći hepatociti sa sitnozrnastom citoplazmom poput "mliječnog stakla". Ponekad se imunohistokemijskim metodama mogu dokazati

HbsAg (engl. *Hepatitis B surface antigen*) i HbcAg (engl. *Hepatitis B core antigen*). Kod HCV infekcije, limfocitni agregati mogu stvarati folikule s germinativnim centrima, a hepatociti često pokazuju znakove masne pretvorbe (6). Indeks aktivnosti hepatitisa, HAI (engl. *hepatitis activity index*), i stadij fibroze dva su važna nalaza tijekom procjene uzoraka tkiva jetre u bolesnika s kroničnim hepatitisom. Pri određivanju HAI-a, procjenjuju se četiri elementa: periportalna +/- premošćujuća nekroza, intralobularna degeneracija i fokalna hepatocelularna nekroza, portalna upala te fibroza. Pomoću njega prati se progresija bolesti kao i odgovor na antivirusno liječenje (8). Stadij fibroze procjenjuje se na skali 0-6 na temelju portalne fibroze, proširenja vezivnih pregrada izvan portalnog trakta, premošćivanja fibroze s arhitektonskim izobličenjem i cirozom (9).



Slika 2. Mikroskopski prikaz cilindra tkiva jetre s kroničnim aktivnim hepatitisom. H&E, x100, mikroskop Olympus BX41 (izvor: arhiv Odjela za patologiju KBC Split).

1.4.2 Autoimuna oboljenja jetre

1.4.2.1 Autoimunosni hepatitis

Autoimunosni hepatitis je kronična upala jetre nepoznate etiologije.

Rijetka je bolest s učestalošću od 2 : 100 000. Pojavljuje se u bilo kojoj životnoj dobi i češće obolijevaju žene. Do oštećenja hepatocita dolazi zbog nereguliranog aktiviranja limfocita T koji luče citotoksični interferon gama ili djeluju direktno citotoksički na jetrene stanice. Bolest se učestalije javlja nakon virusnih infekcija, nakon upotrebe nekih lijekova, često se javlja uz druge autoimune bolesti poput sistemskog eritematoznog lupusa i reumatoidnog artritisa. Pretpostavlja se da genetički čimbenici igraju veliku ulogu u razvoju bolesti. Postoje dva klinička oblika bolesti: tip 1 i tip 2. Tip 1 se dijagnosticira u 80% oboljelih, najčešće u žena mlađe odrasle dobi. Bolesnici imaju često dugu asimptomatsku fazu pa se bolest otkrije u uznapredovalom stadiju. Bolesnici su često pozitivni na sljedeća autoantitijela: antinuklearno antitijelo (ANA), antitijelo protiv glatkih mišićnih stanica (SMA), antitijelo protiv aktina (AAA). Tip 2 se češće javlja u dječjoj dobi s pozitivnim autoantitijelima na mikrosome jetre i bubrega (anti-LKM) i negativnim ANA-testom (6).

Simptomi bolesti se poklapaju sa simptomima drugih uzroka hepatitisa pa se dijagnoza postavlja na temelju negativnih seroloških nalaza virusnih biljega s pozitivnim nalazima kao što su: povećana koncentracija imunoglobulina u serumu, povišeni titar ANA, pozitivna SMA, AAA ili anti-LKM (6).

Mikroskopski je teško postaviti dijagnozu bez konzultacije s kliničarom.

Glavna je značajka visoka aktivnost upale u portalnim prostorima, predominantno limfocitima i plazma stanicama, s mnoštvom rubnih i premošćujućih nekroza. Progresija bolesti do ciroze jetre je velika, pogotovo u tipu 2 bolesti (6).

1.4.2.2 Primarna bilijarna ciroza

Primarna bilijarna ciroza (PBC) je kronična kolestatička autoimuna bolest jetre obilježena upalnim razaranjem intrahepatičkih žučnih vodova. Najčešće obolijevaju žene između 40 i 50 godina dok djecu ne pogađa.

85% bolesnika ima uz PBC barem još jednu autoimunostnu bolest. Za razvoj bolesti važna su antimitohondrijska antitijela (AMA) koja reagiraju s enzimom piruvat dehidrogenaze u mitohondrijima. Bolest započinje asimptomatski nakon čega se javljaju simptomi poput svrbeža, opstruktivne žutice, ksantoma po koži. Tijek bolesti je progresivan i konačno dovodi do ciroze i zatajenja jetrenih funkcija (6).

Mikroskopski, portalni prostori su prožeti citotoksičnim limfocitima T uz posljedično razaranje žučnih kanalića što patolozi nazivaju "destruktivni nesupurativni kolangitis". Nestanak žučnih vodova prati progresivna fibroza sa stvaranjem mostića između susjednih portalnih traktova, a u konačnom stadiju razvije se bilijarna ciroza (6).

1.4.3 Ciroza jetre

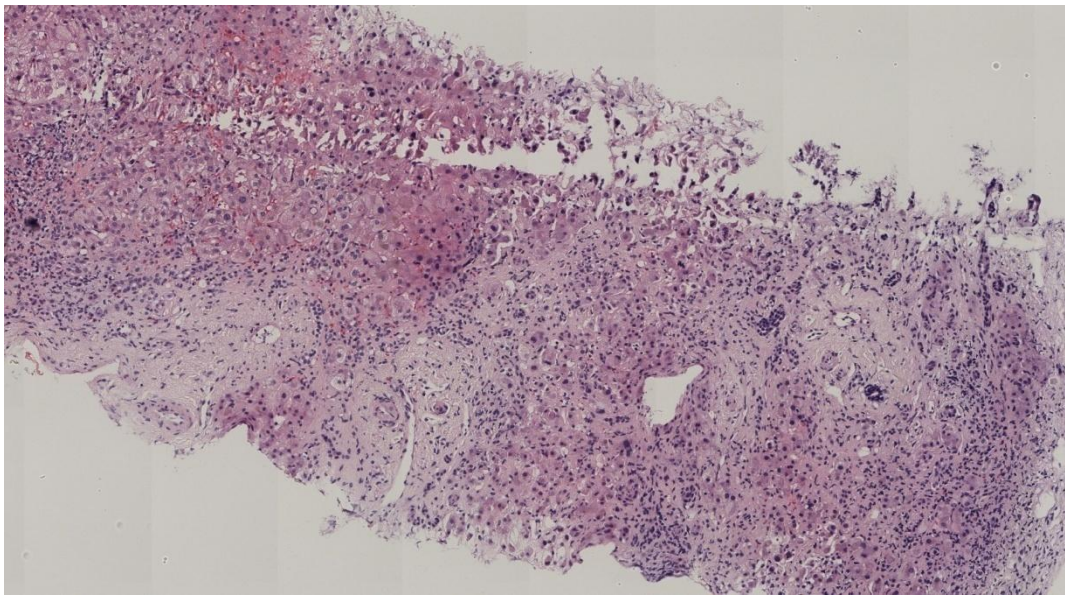
Ciroza je posljednji, ireverzibilni stadij kronične jetrene bolesti. To je difuzni proces obilježen umnažanjem veziva i regeneracijom jetrenih stanica u obliku čvorića koje to vezivo okružuje. Glavni tipovi ciroze prema uzroku su: alkoholna ciroza, posthepatitična ciroza, bilijarna ciroza, ciroza pri genskim bolestima te kriptogena ciroza. Progresivna fibroza sa stvaranjem vezivnih ožiljaka posljedica je aktivacije intersticijskih (Itoovih) stanica koje se pretvaraju u miofibroblaste sposobne za sintezu kolagena. Arhitektura jetre je potpuno narušena unatoč anarhičnom pokušaju regeneracije hepatocita u regeneratorne čvoriće što naposljetku dovodi do zatajenja jetrene funkcije (6).

U nekih bolesnika ciroza može biti potpuno asimptomatična ili s nespecifičnim simptomima. Zbog opstrukcije portalnog krvotoka nastaje portalna hipertenzija s razvojem varikoziteta jednjaka. Poremećeno je izlučivanje žuči što dovodi do žutice. Sintetička i katabolička funkcija je poremećena što dovodi do razvoja jetrene encefalopatije i edema zbog hipoalbuminemije. Incidencija karcinoma jetre je povećana u cirotičnoj jetri (6).

Makroskopski, jetra je smanjena i čvrste konzistencije jer sadrži obilje veziva.

Površina joj je nodularnog izgleda, a na presjeku je normalni parenhim nadomješten brojnim čvorićima. Mikroskopski se vide noduli jetrenih stanica okruženi vezivom (Slika 3).

U većini slučajeva ne može se morfološki odrediti uzrok nastanka ciroze jetre. U alkoholnoj se cirozi mogu naći masna pretvorba hepatocita i Malloryjev hijalin uz pericelularnu cirozu. Kod ciroze jetre nastale u sklopu nasljednih metaboličkih bolesti, nalazi se nakupljanje određenih supstancija u hepatocitima što se dokazuje posebnim histokemijskim metodama bojanja (6).



Slika 3. Mikroskopski prikaz cilindra tkiva jetre s cirozom. H&E, x100, mikroskop Olympus BX41 (izvor: arhiv Odjela za patologiju KBC Split).

1.4.4 Zloćudni tumori jetre

Maligni tumori jetre mogu biti primarni i sekundarni. Mogu se pojaviti u bilo kojoj dobi, no pojavnost je češća u odraslih. Primarni tumori jetre se histološki dijele na: tumore jetrenih stanica, tumore žučnih vodova te na tumore krvnih žila. Maligni tumori krvnih žila, angiosarkomi, su rijetki. Metastaze su znatno češće od primarnih tumora jetre (6).

1.4.4.1 Hepatocelularni karcinom

Hepatocelularni karcinom (HCC) je najčešći primarni zloćudni tumor jetre. Učestaliji je u muškaraca s najvećom incidencijom u razdoblju između 45. i 60. godine života. Najvažniji etiološki čimbenik, prisutan u čak 80% oboljelih, jest ciroza jetre

koja je većinom uzrokovana infekcijom HBV-a i HCV-a ili alkoholom. Kemijski kancerogeni iz okoliša, poput aflatoksina, također mogu dovesti do razvoja HCC-a. Pojavnost karcinoma opažena je i u nekim urođenim metaboličkim bolestima kao što su hemokromatoza, tirozinemija i manjak alfa1-antitripsina (6,10).

Glavni klinički znak bolesti je povećanje jetre koja može imati čvoraste palpabilne konture. Bolesnici gube na tjelesnoj težini uz pojavu opće slabosti i nejasne mukle boli. S vremenom se zbog oštećenja jetrene funkcije pojavljuju edemi, petehije po koži i žutica. U sklopu paraneoplastičnog sindroma, zbog djelovanja hormona i aktivnih tvari, mogu se pojaviti hipoglikemija, hiperkalcemija, policitemija i feminizacija. Radiološkim metodama započinje se svaka dijagnostička obrada sumnje na HCC. One su vrlo važne u određivanju proširenosti bolesti i utvrđivanju operabilnosti tumora. Alfa-fetoprotein (AFP) vrlo je vrijedan biljeg u dijagnosticiranju HCC-a. Ako je vrijednost AFP-a veća od 500 ng/dl i radiološkim metodama se dokaže tumor jetre, nije potrebno poduzimati biopsiju jetre zbog mogućih komplikacija takvog zahvata u bolesnika s jetrenom disfunkcijom. Biopsija jetre predstavlja važan model utvrđivanja tipa tumora zbog njegove velike heterogenosti, stadija i prognoze bolesti (6,10).

Makroskopski se HCC pojavljuje u tri oblika: masivni, multinodularni i difuzno infiltrirajući oblik. Jetra je povećana u svim oblicima, a tumorsko je tkivo žutozelene boje zbog prisutnosti žuči. HCC rano pokazuje sklonost prodoru u krvne žile izazivajući krvarenja i portalnu hipertenziju. Tumor je mikroskopski građen od atipičnih epitelnih stanica s krupnim, svijetlim jezgrama i eozinofilnom citoplazmom. Tumorske stanice mogu stvarati pseudoglandularne tvorbe i za razliku od normalnih tračaka jetrenih stanica, nisu okružene retikulinskim vlaknima što predstavlja vrlo važan kriterij u postavljanju dijagnoze. Nalaz žuči je patognomoničan za HCC jer se ne može naći ni u jednom drugom tumoru u čovjeka. Unatoč ranom prodoru u krvne žile, HCC dulje vrijeme raste samo unutar jetre. Metastazira najčešće u regionalne limfne čvorove i pluća. Prognoza je loša zbog kasnog otkrivanja tumora. Posebna inačica tumora je fibrolamelarni HCC koji se pojavljuje u mlađoj populaciji koja nema cirozu jetre. Makroskopski se na presjeku vide vezivni ožiljci. Histološki je građen od velikih hepatocita između kojih su uklopljene lamele hijaliniziranog kolagena. Prognoza mu je znatno bolja, u odnosu na ostake oblike HCC-a (6).

TNM klasifikacija služi za određivanje kliničkog stadija bolesti, gdje T označava veličinu tumora, N status regionalnih limfnih čvorova, a M prisutnost udaljenih metastaza (Tablica 1). Različiti stadiji bolesti definirani su na temelju različitih vjerojatnosti izlječenja. Viši stadij označava manju vjerojatnost izlječenja od HCC-a (Tablica 2) (11).

Tablica 1. TNM klasifikacija hepatocelularnog karcinoma (11).

Primarni tumor (T)

Tx: primarni tumor ne može se dokazati

T0: nema dokaza o postojanju tumora

T1: solitarni tumor bez vaskularne invazije

T2: solitarni tumor s vaskularnom invazijom ili multipli tumori, u oba slučaja promjera <5cm

T3a: multipli tumori promjera >5cm

T3b: tumor zahvaća glavnu granu hepatične ili portalne vene

T4: tumor s izravnom invazijom susjednih organa, osim žučnog mjehura, ili s perforacijom visceralnog peritoneuma

Regionalni limfni čvorovi (N)

N0: bez presadnica u regionalne limfne čvorove

N1: tumor metastazira u regionalne limfne čvorove

Udaljene presadnice (M)

M0: nema udaljenih presadnica

M1: prisutne udaljene presadnice

Tablica 2. Klinički stadiji hepatocelularnog karcinoma (11).

Stadij I: T1, N0, M0

Stadij II: T2, N0, M0

Stadij IIIa: T3a, N0, M0

Stadij IIIb: T3b, N0, M0

Stadij IIIc: T4, N0, M0

Stadij IVa: bilo koji T, N1, M0

Stadij IVb: bilo koji T, bilo koji N, M1

1.4.4.2 Kolangiokarcinom jetre

Kolangiokarcinom jetre je primarni zloćudni tumor koji potječe od epitela intrahepatičnih žučnih vodova. Incidencija mu je u porastu. Etiološki može biti povezan s infestacijom s jetrenim metiljem te primarnim sklerozirajućim kolangitisom. Rijetko se dijagnosticira u ranoj fazi bolesti zbog toga što su simptomi često nespecifični. Dijagnostika se započinje ultrazvukom, a bolest se potvrđuje biopsijom jetre. Kompjuterizirana tomografija (CT) i magnetska rezonanca (MR) se koriste za procjenu stupnja proširenosti bolesti. Mogući su simptomi opstrukcije žučnih vodova uz žuticu te hepatomegalija i karcinomatosa potrbušice (6,12).

Makroskopski se tumor prezentira kao tvrda hilarna masa bijele ili sive boje. Može se širiti duž žučnih vodova unutar jetre, a metastazira u regionalne limfne čvorove te pluća u kasnijim stadijima bolesti. Mikroskopski je tumor većinom adenokarcinom građen od kubičnih stanica okruženih obilnim vezivom. Teško ga je razlučiti histološki od metastatskih adenokarcinoma, pogotovo onih podrijetla gušterače (6).

1.4.4.3 Metastatski tumori jetre

Metastaze su najčešće zloćudne novotvorine jetre. Zbog dvostrukog krvotoka, jetra je često sijelo karcinoma iz gastrointestinalnog trakta. Međutim, neki tumori selektivno ciljaju jetru kao metastatko mjesto kao što su melanom uvule i trostruko pozitivni karcinom dojke. Češće se metastaze otkriju kod muškaraca i starijih od 50 godina. Makroskopski se metastaze prezentiraju u obliku multiplih, različito velikih čvorova razbacanih po jetri sa središnjom nekrozom. Ako su čvorovi smješteni ispod čahure, zbog nekroze se u središtu vide uvučenja, što se naziva "karcinomskim pupkom" i smatra se patognomoničnim makroskopskim znakom metastatke bolesti. Konačna dijagnoza bolesti postavlja se patohistološkim pregledom tkiva. Najčešće je riječ o metastazama karcinoma debelog crijeva, dojke, pluća, gušterače te melanoma. Nerijetko nije moguće otkriti primarno sijelo tumora (6,13).

1.5 Biopsija jetre

Biopsija jetre invazivan je postupak kojim se dobiva uzorak tkiva za procjenu akutnih i kroničnih bolesti jetre. Uzorkovanje se može obaviti ili tijekom operacije ili pomoću perkutane iglene biopsije navođene ultrazvukom ili CT-om (engl. *Computed tomography*). Ova metoda je jednostavna, brza, jeftina i relativno sigurna. Komplikacije nakon zahvata su zabilježene u 1% bolesnika podvrgnutih zahvatu, dok je smrtnost zabilježena u manje od 0,1% bolesnika. Najčešće zabilježene komplikacije su krvarenje i curenje žuči. Rizik od krvarenja je veći kod difuznih jetrenih bolesti poput amiloidoze te kod postojanja portalne hipertenzije. Ozljede susjednih organa i bakterijemija su rijetke komplikacije. Laparoscopska biopsija jetre daje više informacija od perkutane biopsije jer omogućuje makroskopski pregled površine jetre. Omogućava uzimanje dovoljno velikih cilindara tkiva za daljnju patohistološku obradu. Ovakav tip uzorkovanja se preferira kod hepatopatija nesigurnog tipa jer se smanjuje rizik od nereprezentativne biopsije. Unatoč poboljšanjima u serološkim i radiološkim testovima, biopsija jetre je i dalje najpouzdaniji način dijagnosticiranja difuznih bolesti jetre i čvorova u jetri. Indikacije za ovu tehniku moraju biti odmjerene prema malom, ali ne i zanemarivom riziku od komplikacija. Biopsija jetre ima veliku korist za procjenu stupnja aktivnosti upalnog procesa i opsega fibroze, što utječe na modalitet liječenja i prognozu bolesti. Pokazala se i vrlo korisnom tehnikom za dijagnosticiranje neprepoznatih jetrenih bolesti (14).

2. CILJ ISTRAŽIVANJA

CILJ ISTRAŽIVANJA

Osnovni cilj ovog istraživanja bio je odrediti koje su patohistološke karakteristike uzoraka tkiva jetre u KBC-u Split u vremenskom periodu od 01. siječnja 2015. do 31. prosinca 2018. godine. Sekundarni cilj bio je odrediti kojim dijagnostičkim postupkom su dobiveni uzorci tkiva jetre i učestalost patohistoloških dijagnoza ovisno o spolu bolesnika.

HIPOTEZE

1. Očekujemo da će najučestalija patohistološka dijagnoza biti presadnice u jetru, i to podrijetla karcinoma debelog crijeva.
2. Očekujemo da će najveći broj uzoraka biti dobiven postupkom biopsije pod kontrolom ultrazvuka.
3. Očekujemo da će najučestalija patohistološka dijagnoza u oba spola biti presadnice u jetru, u žena najučestalije primarno sjelo bolesti će biti dojka, a u muškaraca karcinom debelog crijeva.

3. MATERIJALI I METODE

3.1 Ispitanici

U svrhu rada, pregledana je baza podataka Odjela Patologije, Kliničkog zavoda za Patologiju, Sudsku medicinu i Citologiju KBC-a Split u razdoblju od 01. siječnja 2015. do 31. prosinca 2018. godine te je zabilježeno 448 patohistoloških nalaza sa šifrom organa jetre. Svi navedeni patohistološki nalazi iz spomenutog razdoblja su uključeni u studiju. Kriterij uključivanja u studiju je patohistološki nalaz materijala koji je poslan pod šifrom organa jetre, a kriterij isključenja iz studije su patohistološki nalazi materijala koji nisu imali šifru organa jetre.

3.2 Organizacija studije

Retrospektivna presječna studija, koja je prema ustroju kvalitativna, a prema obradi podataka i intervenciji opisna.

3.3 Mjesto prikupljanja i obrade podataka

Istraživanje se provodilo u Kliničkom zavodu za Patologiju, Sudsku medicinu i Citologiju pri Kliničkom Bolničkom Centru Split.

3.4 Metode prikupljanja i obrade podataka

Podatci su prikupljeni pregledom baze podataka Odjela za Patologiju, Kliničkog zavoda za Patologiju, Sudsku medicinu i Citologiju KBC-a Split te su uneseni u računalne programe Microsoft Excel u svrhu tabličnog prikaza i Microsoft Office u svrhu obrade teksta. Prilikom pretraživanja baze podataka, selekcionirani su bolesnici s jetrenom bolešću u vremenskom razdoblju od 01. siječnja 2015. do 31. prosinca 2018. godine. Dobiveni su podaci o dobi i spolu bolesnika, godini uzorkovanja, vrsti materijala, uputnoj dijagnozi, patohistološkoj dijagnozi te primarnom sijelu presadnice.

3.5 Statističke analize

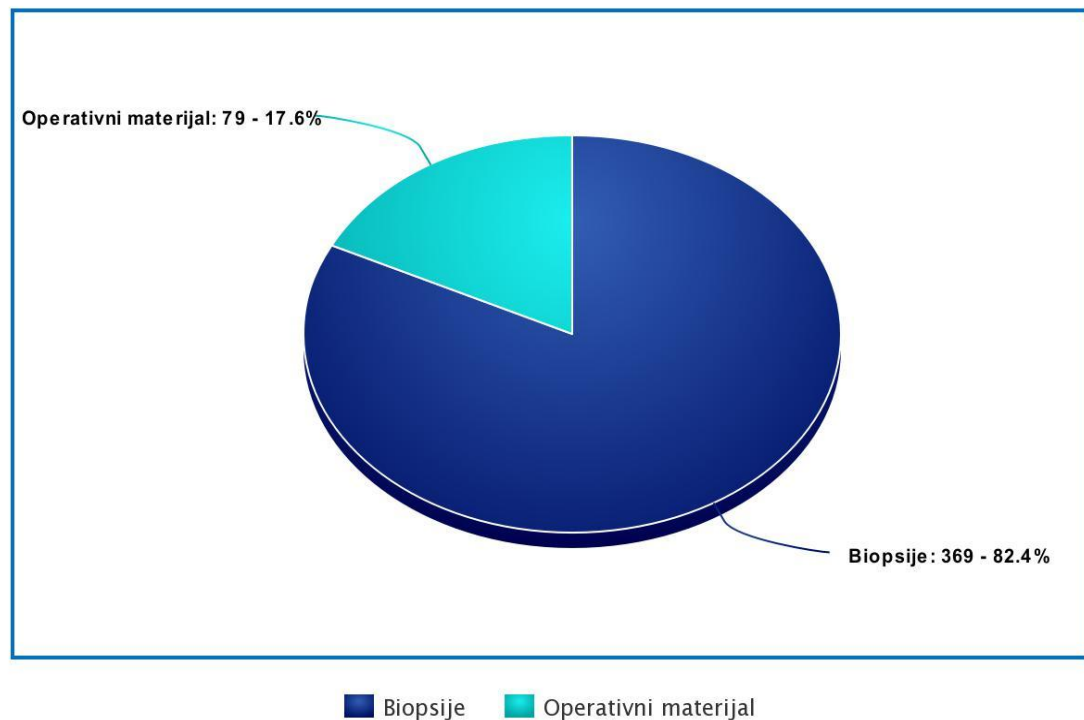
Statistička analiza podataka izvršena je koristeći MedCalc softver (MedCalc software, Ostend, Belgija). Raspodjela podataka procijenjena je koristeći Kolmogorov Smirnov test. Raspodjela ispitivanih kvalitativnih parametara i spola procijenjena je Hi-kvadrat testom. Statistička značajnost je postavljena na $P < 0,05$.

3.6 Etička načela

Tijekom i nakon istraživanja štite se prava i osobni podaci ispitanika u skladu sa Zakonom o zaštiti prava bolesnika (NN 169/04, 37/08) i Zakonom o zaštiti osobnih podataka (NN 103/03-106/12), a istraživanje je usklađeno s odredbama Kodeksa liječničke etike i deontologije (NN 55/08, 139/15) te pravilima Helsinške deklaracije (1964.-2013.). Pristupnik i njegov mentor uputili su zamolbu Etičkom povjerenstvu KBC-a Split za odobrenje provedbe naslovnog istraživanja, koje je studiju odobrilo rješenjem broj 2181-147-01/06/M.S.-20-02.

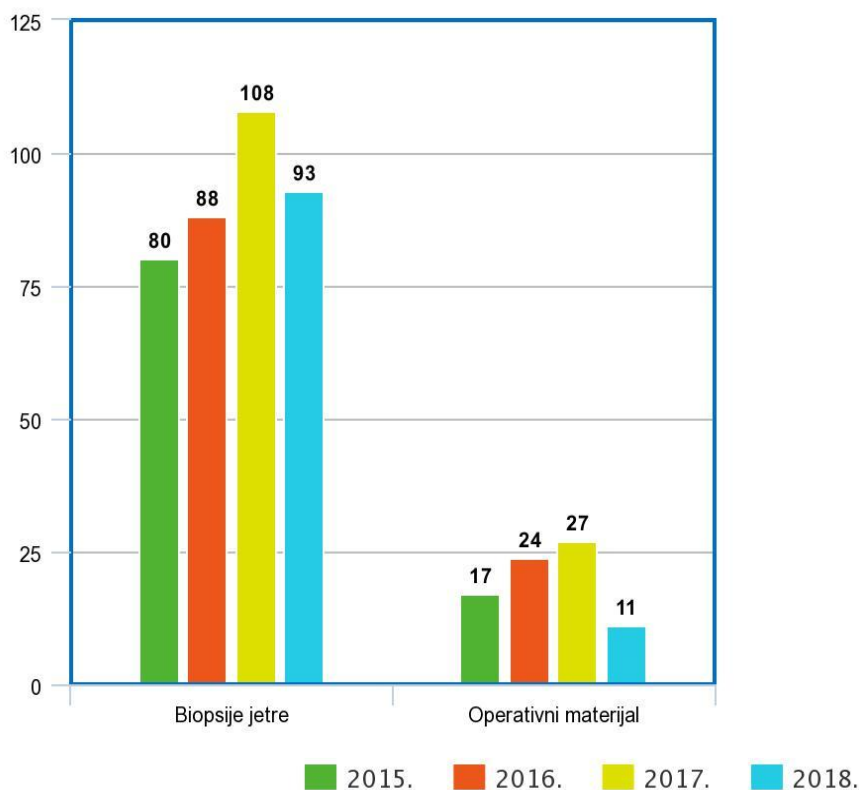
4. REZULTATI

U ispitivanom razdoblju od 01. siječnja 2015. do 31. prosinca 2018. godine, zaprimljeno je 448 uzoraka tkiva jetre u Odjel Patologije, Kliničkog zavoda za Patologiju, Sudsku medicinu i Citologiju KBC-a Split. Od toga je 369 (82,41%) uzoraka dobiveno postupkom biopsije pod kontrolom ultrazvuka, a preostalih 79 (17,6%) operacijskim zahvatom (Slika 4). 245 (54,7%) bolesnika su bili muškarci. Prosječna dob muških bolesnika je bila 63 godine (8-88), a ženskih 60 godina (1-87).



Slika 4. Raspodjela uzoraka tkiva jetre prema vrsti uzoraka.

Najveći broj biopsija jetre i operacijskih zahvata na jetri učinjen je 2017. godine (Slika 5).



Slika 5. Raspodjela biopsija jetre i operacijskih zahvata na jetri prema godinama uzorkovanja.

Najučestalija uputna dijagnoza pod kojom su uzorci jetre primljeni na patohistološku analizu je bila dijagnoza presadnice u jetru. Pod navedenom uputnom dijagnozom primljen je 121 (27%) uzorak. Najmanje učestala uputna dijagnoza je bila ehinokokna bolest jetre, zabilježena u 4 (0,9%) uzorka. Čak 148 (33%) uzoraka nije imalo navedenu uputnu dijagnozu što je bilo statistički značajno ($P < 0,001$) (Tablica 3).

Obzirom na vrstu uzorka, najčešća uputna dijagnoza bila je presadnice u jetru i kod biopsije jetre (24,9%) i kod operacijskog materijala (36,7%). Ehinokokna bolest jetre i ciste jetre su jedine uputne dijagnoze koje nisu zabilježene ni u jednom uzorku biopsije jetre, dok sljedeće uputne dijagnoze nisu zabilježene kod operacijskog materijala: hepatitis, autoimuni i toksični hepatitis, primarna bilijarna ciroza jetre i lezije jetre. Kod biopsije jetre 124 (33,6%) uzorka nisu imala uputnu dijagnozu, dok je kod operacijskog materijala 24 (30,4%) uzorka poslano na patohistološku analizu bez uputne dijagnoze. Navedeni rezultati su statistički značajni ($P < 0,001$) (Tablica 3).

Tablica 3. Raspodjela uzoraka prema uputnim dijagnozama i vrsti uzoraka.

Uputna dijagnoza	Biopsija jetre N (%)	Operacijski materijal N (%)	<i>P</i>	Ukupno	<i>P</i>
Tumor jetre	67 (18,2%)	7 (8,9%)		74 (16,5%)	
Presadnice	92 (24,9%)	29 (36,7%)		121 (27%)	
Ciste jetre	0	5 (6,3%)		5 (1,1%)	
Hepatitis	12 (2,7%)	0		12 (2,7%)	
Autoimuni hepatitis	27 (6%)	0		27 (6%)	
Toksični hepatitis	4 (0,9%)	0		4 (0,9%)	
Fibroza jetre	6 (1,6%)	1 (1,3%)	$P < 0,001^*$	7 (1,6%)	$P < 0,001^*$
Primarna bilijarna ciroza	10 (2,2%)	0		10 (2,2%)	
Lezija jetre	10 (2,2%)	0		10 (2,2%)	
Ehinokokna bolest jetre	0	4 (0,9%)		4 (0,9%)	
Ostalo	17 (4,6%)	9 (11,4%)		26 (5,8%)	
Nema uputne dijagnoze	124 (33,6%)	24 (30,4%)		148 (33%)	

*Hi-kvadrat test

U 135 (30,1%) bolesnika postavljena je dijagnoza presadnica u jetru što je i najučestalija dijagnoza, a najrjeđe patohistološke dijagnoze, postavljene u 5 (1,1%) bolesnika, bile su Non-Hodgkinov limfom i primarna bilijarna ciroza što je bilo statistički značajno ($P<0,001$) (Tablica 4).

Najučestalija patohistološka dijagnoza postavljena na uzorku jetrene biopsije u 100 (27,1%) slučajeva, a na uzorku operacijskog materijala u 35 (44,3%) slučajeva, bila je presadnice u jetru. Ciste jetre i ehinokokna bolest jetre su patohistološke dijagnoze koje ni u jednom slučaju nisu postavljene na uzorku biopsije jetre, dok sljedeće dijagnoze nisu postavljene na operacijskom materijalu: karcinom pankreatobilijarnog trakta, hepatitis, autoimuni i toksični hepatitis, primarna bilijarna ciroza i Non-Hodgkinov limfom, što je bilo statistički značajno ($P<0,001$) (Tablica 4).

Tablica 4. Raspodjela uzoraka prema patohistološkim dijagnozama i vrsti uzoraka.

Patohistološka dijagnoza	Biopsija jetre N (%)	Operacijski materijal N (%)	<i>P</i>	Ukupno	<i>P</i>
Hepatocelularni karcinom	28 (7,6%)	7 (8,9%)		35 (7,8%)	
Kolangiokarcinom	13 (3,5%)	2 (2,5%)		15 (3,3%)	
Karcinom pankreatobilijarnog trakta	26 (7%)	0		26 (5,8%)	
Presadnice	100 (27,1%)	35 (44,3%)		135 (30,1%)	
Ciste jetre	0	7 (8,9%)		7 (1,6%)	
Hepatitis	37 (10%)	0		37 (8,3%)	
Autoimuni hepatitis	14 (3,8%)	0		14 (3,1%)	
Toksični hepatitis	8 (2,2%)	0	<i>P</i> <0,001*	8 (1,8%)	
Ciroza jetre	32 (8,7%)	1(1,3%)		33 (7,4%)	<i>P</i> <0,001*
Primarna bilijarna ciroza	5 (1,4%)	0		5 (1,1%)	
Ehinokokna bolest jetre	0	6 (7,6%)		6 (1,3%)	
Non-Hodgkin limfom	5 (1,4%)	0		5 (1,1%)	
Opisni nalaz	70 (19%)	2 (2,5%)		72 (16,1%)	
Ostalo	27 (7,3%)	15 (19%)		42 (9,4%)	

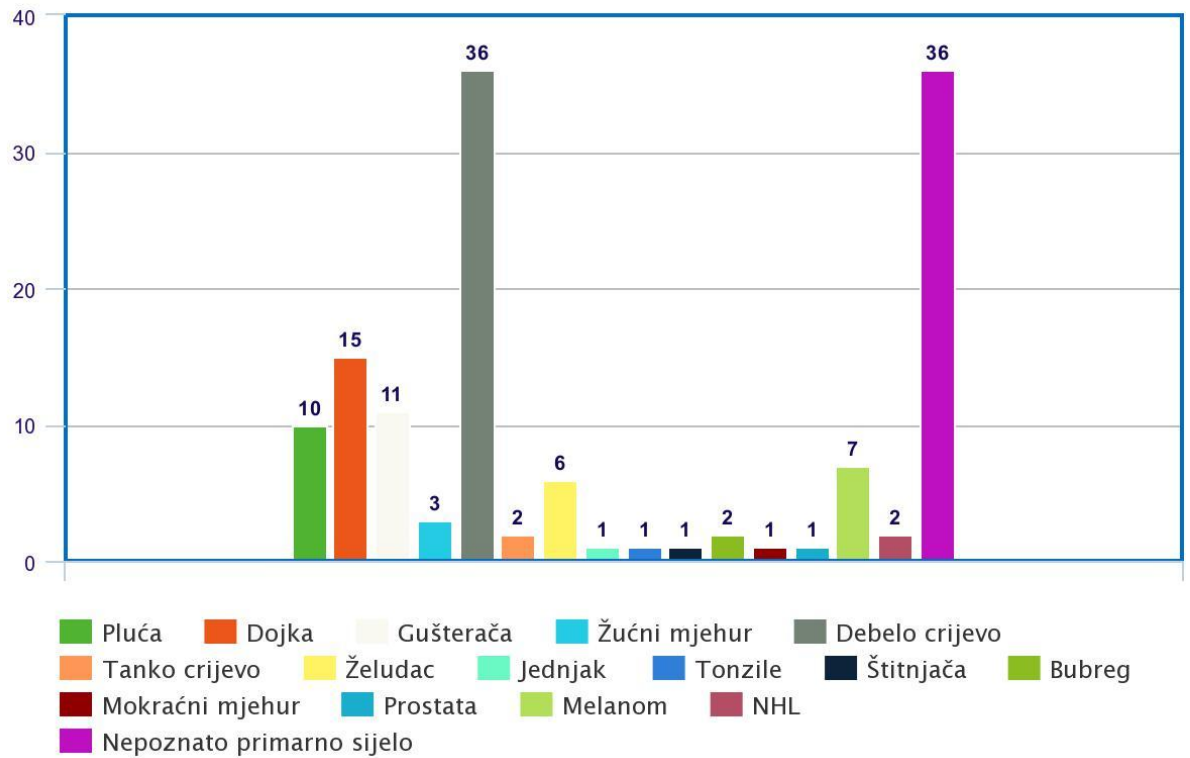
*Hi-kvadrat test

U 79 (32,2%) muškaraca i 56 (27,6%) žena postavljena je dijagnoza presadnica u jetru, što je najučestalija patohistološka dijagnoza u oba spola. U odnosu na žene, u muškaraca su češće bile postavljene sljedeće dijagnoze: hepatocelularni karcinom, karcinom pankreatobilijarnog trakta, toksični hepatitis, ciroza jetre, ehinokokna bolest jetre te je bilo više opisnih nalaza, dok su u žena češće bili dijagnosticirani kolangiokarcinom, ciste jetre, hepatitis, autoimuni hepatitis, primarna bilijarna ciroza i Non-Hodgkin limfom (Tablica 5).

Tablica 5. Raspodjela uzoraka prema patohistološkim dijagnozama i spolu bolesnika.

Patohistološka dijagnoza	Muškarci N=245 (54,6%)	Žene N=203 (45,4%)
Hepatocelularni karcinom	28 (11,4%)	7 (3,4%)
Kolangiokarcinom	5 (2%)	10 (4,9%)
Karcinom pankreatobilijarnog trakta	15 (6%)	11 (5,4%)
Presadnice	79 (32,2%)	56 (27,6%)
Ciste jetre	1 (0,4%)	6 (3%)
Hepatitis	14 (5,7%)	23 (11,3%)
Autoimuni hepatitis	3 (1,2%)	11 (5,4%)
Toksični hepatitis	5 (2%)	3 (1,5%)
Ciroza jetre	23 (9,4%)	10 (4,9%)
Primarna bilijarna ciroza	0	5 (2,5%)
Ehinokokna bolest jetre	4 (1,6%)	2 (1%)
Non-Hodgkin limfom	1 (0,4%)	4 (2%)
Opisni nalaz	37 (15,1%)	35 (17,2%)
Ostalo	30 (12,2%)	20 (9,9%)

Najučestalija presadnica u jetru bila je podrijetla karcinoma debelog crijeva ili nepoznatog sijela što je zabilježeno u 36 (26,7%) slučajeva, dok su najrjeđa primarna sijela presadnica bila karcinom štitnjače, maligni tumor tonzila, karcinom mokraćnog mjehura, prostate i jednjaka s po jednim slučajem (0,7%), što je statistički značajno ($P < 0,0001$) (Slika 6).



Slika 6. Prikaz presadnica u jetru prema primarnom sijelu bolesti.

Najučestalija presadnica u jetru u muškaraca bila je podrijetla karcinoma debelog crijeva, što je zabilježeno u 26 (32,9%) slučajeva, dok je u 19 (24,1%) muškaraca primarno sijelo bilo nepoznato. U 15 (26,8%) žena zabilježena je presadnica podrijetla dojke, dok je u 17 (30,4%) slučajeva sijelo bilo nepoznato što je najučestalija dijagnoza presadnice u jetru u žena. Dojka i štitnjača su primarna sijela koja ni u jednom uzorku nisu zabilježena u muškaraca, dok sljedeća sijela nisu zabilježena u žena: tanko crijevo, tonzile, mokraćni mjehur i jednjak (Tablica 6).

Tablica 6. Raspodjela presadnica u jetru prema primarnom sijelu bolesti i spolu bolesnika.

Primarno sijelo presadnice	Muškarci N=245 (54,6%)	Žene N=203 (45,4%)
Pluća	7 (8,9%)	3 (5,4%)
Debelo crijevo	26 (32,9%)	10 (17,9%)
Gušterača	7 (8,9%)	4 (7,1%)
Dojka	0	15 (26,8%)
Bubreg	1 (1,3%)	1 (1,8%)
Tanko crijevo	2 (2,5%)	0
Non Hodgkin limfom	1 (1,3%)	1 (1,8%)
Melanom	6 (7,6%)	1 (1,8%)
Žučni mjehur	2 (2,5%)	1 (1,8%)
Tonzile	1 (1,3%)	0
Želudac	4 (5,1%)	2 (3,6%)
Mokraćni mjehur	1 (1,3%)	0
Prostata	1 (1,3%)	0
Jednjak	1 (1,3%)	0
Štitnjača	0	1 (1,8%)
Nepoznato primarno sijelo	19 (24,1%)	17 (30,4%)

5. RASPRAVA

U ispitivanom razdoblju od 01. siječnja 2015. do 31. prosinca 2018. godine, zaprimljeno je 448 uzoraka tkiva jetre u Odjel Patologije, Kliničkog zavoda za Patologiju, Sudsku medicinu i Citologiju KBC-a Split. Najveći broj uzoraka tkiva jetre zaprimljen je 2017. godine, međutim, nema značajnijeg odstupanja u broju zaprimljenih uzoraka tkiva jetre prema godini uzorkovanja.

Prema istraživanju Zohair Ahmeda i suradnika, medijan životne dobi bolesnika podvrgnutih biopsiji jetre iznosi 54,3 godine (20-91), podjednako u oba spola (15), dok je u ovom istraživanju prosječna dob muških bolesnika bila 63 godine (8-88), a ženskih 60 godina (1-87). Prema dosadašnjim istraživanjima pokazalo se da najmanje 50% bolesnika s kroničnom jetrenom bolešću nije svjesno svog statusa. Nesuradnja bolesnika, zbog koje nisu u mogućnosti dobiti odgovarajuće liječenje, može objasniti razlog kasnijeg podvrgavanja biopsiji jetre (16).

U ovom istraživanju, 245 (54,7%) bolesnika su bili muškarci, a 203 (45,3%) su bile žene. Spolne razlike u prevalenciji kroničnih bolesti jetre i dalje ostaju u potpunosti nerazjašnjene. Međutim, poznato je da se etiologija i progresija bolesti jetre razlikuju prema spolu. Prema podacima Nacionalnog epidemiološkog istraživanja o alkoholu i srodnim stanjima (NESARC), prevalencija zlouporabe alkohola i ovisnost o istom su 2 do 3 puta češći u muškaraca u odnosu na žene. Međutim, vremenski interval između početka konzumacije alkohola i razvoj komplikacija povezanih s alkoholom je kraći u žena. Prema dosadašnjim istraživanjima pokazalo se da estrogen može spriječiti aktivaciju Itoovih stanica odgovornih za fibrogenezu jetre, čime se objašnjava veća incidencija virusnog hepatitisa u muškaraca. Pad koncentracije estrogena popraćen je brzim porastom proupalnih i protuupalnih citokina. Sukladno tome, opada i njegova antifibrogena uloga, čime se objašnjava ubrzana progresija fibroze u žena nakon menopauze. U našem istraživanju, najučestalija patohistološka dijagnoza u oba spola bila je dijagnoza presadnice u jetru, postavljena u 79 (32,2%) muškaraca i 56 (27,6%) žena. Dijagnoza hepatocelularnog karcinoma je bila češće postavljena u muškaraca, dok su u žena češće bile dijagnosticirane autoimunosne bolesti jetre, što je u skladu s dosadašnjim istraživanjima (17-20). Primarno sijelo presadnice u jetru se također razlikuje prema spolu. U našem istraživanju, najučestalija presadnica u muškaraca je bila podrijetla karcinoma debelog crijeva, postavljena u 26 (32,9%) slučajeva, dok je u žena najučestalije primarno sijelo bilo nepoznato, zabilježeno u 17 (30,4%) slučajeva. U 15 (26,8%) žena zabilježena je presadnica

podrijetla karcinoma dojke, što je najčešće poznato primarno sijelo u žena. Ovi podatci su u skladu s dosadašnjim rezultatima istraživanja (13).

U našem istraživanju, 369 (82,41%) uzoraka tkiva jetre dobiveno je biopsijom pod kontrolom ultrazvuka, dok je preostalih 79 (17,6%) dobiveno operacijskim zahvatom. Prema dosadašnjim rezultatima istraživanja, perkutana biopsija jetre je češće primjenjivana metoda zbog toga što je jednostavnija, jeftinija te omogućava brži oporavak bolesnika nakon zahvata. Međutim, njena upotreba je ograničena u nesuradljivih bolesnika, pretilih, bolesnika s dokazanim ascitesom i bakterijskim kolangitisom te u bolesnika s poremećajem koagulacije (14,21).

S druge strane, laparoscopska biopsija jetre omogućava uzorkovanje tkiva u bolesnika s koagulopatijama zbog bolje kontrole nad komplikacijama, poput krvarenja. U odnosu na PLB (engl. *percutaneous liver biopsy*), laparoscopska biopsija jetre je superiornija zbog direktne vizualizacije organa, mogućnosti uzimanja većih i reprezentativnijih uzoraka te zbog manjeg rizika od rasapa tumorskih stanica (21,22).

Prema istraživanju Nodarse-Pérez i suradnika, najčešća uputna dijagnoza bila je povećanje jetrenih enzima u 30,5% uzoraka, dok je najmanje učestala uputna dijagnoza bila bol u desnom hipohondriju u 1,6% uzoraka (23). U našem istraživanju, najučestalija uputna dijagnoza pod kojom su uzorci jetre bili zaprimljeni na patohistološku analizu bila je dijagnoza presadnice u jetru. Pod navedenom uputnom dijagnozom zaprimljen je 121 (27%) uzorak što je bilo statistički značajno. S obzirom na vrstu uzorka, najčešća uputna dijagnoza bila je presadnice u jetru i na uzorku dobivenom biopsijom (24,9%) i na operacijskom materijalu (36,7%). Najmanje učestala uputna dijagnoza, zabilježena u 4 (0,9%) uzorka, bila je ehinokokna bolest jetre.

U ovom istraživanju, čak 148 (33%) uzoraka nije imalo uputnu dijagnozu, što je bilo statistički značajno. Prema vrsti uzorka, 124 (33,6%) uzorka dobivenih biopsijom nije imalo navedenu uputnu dijagnozu, dok je 24 (30,4%) operacijskih materijala poslato na patohistološku analizu bez uputne dijagnoze. Suradnja patologa i kliničara od iznimne je važnosti za pravovaljano postavljanje patohistološke dijagnoze. Podaci Sveučilišta američkih patologa (engl. *College of American Pathologists*) pokazali su kako neadekvatne informacije kliničara rezultiraju povećanim dijagnostičkim pogreškama i povećanom učestalošću revizija nalaza. Prema njihovom istraživanju, 2,4% uzoraka prijavljenih na kiruršku patologiju nije imalo navedenu uputnu dijagnozu, a 10 % nalaza je bilo naknadno revidirano. Od

iznimne je važnosti priopćiti patologu kliničku indikaciju i navesti je li biopsija neciljana, sprovedena za ispitivanje difuzne bolesti jetre, ili je bioptirana žarišna lezija jer to ovisi o daljnjem postupanju u laboratoriju. Odluka patologa o uporabi određenih vrsta bojanja tkiva jetre, izravno ovisi o uputnoj dijagnozi. Time se smanjuju troškovi i vrijeme patohistološke dijagnostike te mogućnost postavljanja pogrešne dijagnoze (21,24,25).

U našem istraživanju, u 135 (30,1%) bolesnika postavljena je dijagnoza presadnice u jetru, što je i najučestalija patohistološka dijagnoza. Prema vrsti uzorka, dijagnoza presadnice jetre postavljena je u 100 (27,1%) bolesnika na uzorku biopsije jetre, dok ih je na uzorku operacijskog materijala postavljeno 35 (44,3%). Ovakav rezultat ne iznenađuje s obzirom da su sekundarni tumori najčešće maligne novotvorine jetre. Nadalje, kliničari se sve manje oslanjaju na histološke informacije pri dijagnosticiranju drugih čestih oboljenja jetre, poput virusnog i autoimunskog hepatitisa te ciroze jetre (6,21).

Ukupno u 72 (16,1%) bolesnika nije postavljena patohistološka dijagnoza, od čega je 70 (19%) uzoraka tkiva jetre dobiveno biopsijom jetre, a samo 2 (2,5%) uzorka su bila operacijski materijal, što je bilo statistički značajno. Razlog velikog broja opisnih patohistoloških nalaza može biti nestručno uzorkovanje tkiva jetre. Prema dosadašnjim istraživanjima, pokazalo se da je cjelovitost i veličina uzorka tkiva jetre izrazito bitna za dobru patohistološku analizu, posebno pri procjeni stupnja fibroze kronične bolesti jetre. Prema dosadašnjim smjernicama, adekvatni uzorci bi trebali biti dugi najmanje 10 mm i trebali bi sadržavati najmanje 6 portalnih prostora. Čak i ako je količina jetrenog tkiva mala, moguća je interpretacija bioptata, ali bi patolog u svom izvještaju trebao naglasiti da je uzorak premal za pružanje potpune procjene bolesti jetre (21).

Dijagnoza hepatocelularnog karcinoma postavljena je u 35 (7,8%) bolesnika. Prema vrsti uzorka, dijagnoza HCC-a je postavljena u 28 (7,6%) bolesnika na uzorku koji je dobiven perkutanom biopsijom, dok je na uzorku operacijskog materijala postavljeno preostalih 7 (8,9%). Prema smjernicama Američkog udruženja za proučavanje bolesti jetre (AASLD) iz 2018. godine, slikovna dijagnostika ima veliku ulogu pri dijagnosticiranju HCC-a. Za razliku od većine solidnih tumora, dijagnoza HCC-a se može uspostaviti, i liječenje započeti, na temelju neinvazivnih metoda bez potvrde biopsijom. Preporučuje se dijagnostiku započeti CT-om (engl. *Computed tomography*) ili MR-om (engl. *Magnetic resonance*). Biopsija jetre bi trebala biti

razmatrana u bolesnika s tvorbom jetre čiji izgled nije tipičan za HCC na kontrastnim slikovnim pretragama. Patohistološka dijagnostika HCC-a je vrlo zahtjevna zbog heterogenosti tumora. Prvi stadij HCC-a teško je razlučiti od benignog regenerativnog nodula i adenoma jer svi pokazuju minimalan pleomorfizam jezgre, istaknute nukleole i obilno granuliranu citoplazmu. Četvrti stadij HCC-a teško je razlučiti od tumora visokog gradusa nehepatičnog podrijetla, budući da značajke diferencijacije jetre ne moraju biti prisutne (26,27).

U našem istraživanju, najučestalija presadnica u jetru bila je podrijetla karcinoma debelog crijeva ili nepoznatog sijela što je zabilježeno u 36 (26,7%) slučajeva. Prema istraživanju de Ridder i suradnici, najčešće primarno sijelo, dokazano u 35% uzoraka tkiva jetre, bilo je podrijetla karcinoma debelog crijeva, što je u skladu s našim istraživanjem. Prema istom istraživanju, u 18,6% slučajeva nije bilo moguće odrediti primarno sijelo presadnice, što bi u našem istraživanju moglo implicirati na slabiju komunikaciju između kliničara i patologa (13). Prema dosadašnjim istraživanjima, kolorektalni karcinom je treći najčešći karcinom u muškaraca u svijetu, dok je u žena na drugom mjestu. Jetra je najčešće mjesto metastaziranja kolorektalnog karcinoma, vjerojatno zbog širenja tumora portalnim sustavom. Istraživanja su pokazala da se za vrijeme dijagnosticiranja karcinoma debelog crijeva u 20-25% bolesnika dokažu presadnice u jetru, dok će 50% bolesnika razviti metastatsku bolest tijekom trajanja bolesti (28). Rezultati dosadašnjih istraživanja pokazali su da bolesnici s presadnicima u jetri nepoznatog primarnog sijela imaju lošiji ishod od onih u kojih je primarno sijelo identificirano. Jetra je jedan od najčešćih organa zahvaćenih metastatskom bolešću nepoznatog sijela. Istraživanja su pokazala da je u 70% slučajeva primarno sijelo dokazano obdukcijom tijela, od čega su najčešća primarna sijela bila pluća (30%), gušterača (20%), gastrointestinalni sustav te dojka. U vrijeme postavljanja dijagnoze presadnice nepoznatog sijela, 80% tumora je neresektabilno, što naglašava važnost multidiscipliniranog pristupa za ranu sumnju i dijagnozu presadnice nepoznatog sijela (29).

Treba se osvrnuti i na nedostatke i ograničenja ovog istraživanja. Prvenstveno, u istraživanje su uključeni samo patohistološki nalazi tkiva jetre KBC-a Split zbog čega rezultati nisu reprezentativni na razini Republike Hrvatske. Nadalje, zbog kratkog vremenskog razdoblja od četiri godine, istraživanje je napravljeno na relativno malom broju bolesnika. Također, nismo bili u mogućnosti usporediti rezultate našeg istraživanja s rezultatima drugih kliničkih centara Republike Hrvatske.

6. ZAKLJUČCI

1. Provedeno istraživanje pokazalo je da su presadnice u jetru najučestalija patohistološka dijagnoza na uzorku tkiva jetre koji je dobiven biopsijom pod kontrolom ultrazvuka kao i na operacijskom materijalu. Obzirom na spol, presadnice u jetru su bile najučestalija dijagnoza u oba spola.
2. Dokazali smo da je najučestalija presadnica u jetru bila podrijetla karcinoma debelog crijeva i nepoznatog sijela. Obzirom na spol, presadnice karcinoma debelog crijeva bile su najučestalije primarno sijelo u muškaraca, dok su presadnice nepoznatog primarnog sijela najučestalije presadnice u žena.
3. Dokazali smo da je najveći broj uzoraka tkiva jetre dobiven biopsijom pod kontrolom ultrazvuka.

7. POPIS CITIRANE LITERATURE

1. Abdel-Misih SR, Bloomston M. Liver anatomy. *Surg Clin North Am.* 2010;90(4):643-53.
2. Krmpotić-Nemanić J, Marušić A. Jetra. U: Krmpotić-Nemanić J, Marušić A, urednici. *Anatomija čovjeka.* 2. izdanje. Zagreb: Medicinska naklada; 2007. str. 334-9.
3. Giancotti A, Monti M, Nevi L, Safarikia S, D'Ambrosio V, Brunelli R i sur. Functions and the emerging role of the foetal liver into regenerative medicine. *Cells.* 2019;8(8):914.
4. Murli K. Microscopic anatomy of the liver. *Clin Liver Dis (Hoboken).* 2013;2(Suppl 1):S4-S7.
5. Junqueira LC, Carneiro J, Kelly RO. Jetra. U: Junqueira LC, Carneiro J, Kelly RO. *Basic histology, 13th Edition: Text and Atlas.* New York; Sidney: McGraw-Hill Medical; 2013. str. 332-45.
6. Gašparov S, Čorić M, Damjanov I. Bolesti jetre i bilijarnog sustava. U: Damjanov I, Seiwerth S, Jukić S, Nola M. *Patologija.* 4. izdanje. Zagreb: Medicinska naklada; 2014. str. 465-509.
7. Vilibić-Cavlek T, Kucinar J, Kaic B, Vilibić M, Pandek N, Barbic Lj i sur. Epidemiology of hepatitis C in Croatia in the European context. *World J Gastroenterol.* 2015;21(32):9476-93.
8. Knodell RG, Ishak KG, Black WC, Chen TS, Craig R, Kaplowitz N i sur. Formulation and application of a numerical scoring system for assessing histological activity in asymptomatic chronic active hepatitis. *Hepatology.* 1981;1(5):431-5.
9. Dhingra S, Ward SC, Thung SN. Liver pathology of hepatitis C, beyond grading and staging of the disease. *World J Gastroenterol.* 2016;22(4):1357-66.
10. Vrdoljak E, Belac Lovasić I, Kusić Z, Gugić D, Juretić A. Rak jetre. U: Vrdoljak E, Belac Lovasić I, Kusić Z, Gugić D, Juretić A. *Klinička onkologija.* 3. izdanje. Zagreb: Medicinska naklada; 2018. str. 139-41.
11. Petrizzio A, Buonaguro L. Application of the immunoscore as prognostic tool for hepatocellular carcinoma. *J Immunother Cancer.* 2016;4:71.
12. Forner A, Vidili G, Rengo M, Bujanda L, Ponz-Sarvisé M, Lamarca A. Clinical presentation, diagnosis and staging of cholangiocarcinoma. *Liver Int.* 2019;39(Suppl. 1):98-107.

13. de Ridder J, de Wilt JHW, Simmer F, Overbeek L, Lemmens V, Nagtegaal I. Incidence and origin of histologically confirmed liver metastases: an explorative case-study of 23,154 patients. *Oncotarget*. 2016;7(34):55368-76.
14. Tannapfel A, Dienes HP, Lohse AW. The indications for liver biopsy. *Dtsch Arztebl Int*. 2012;109(27-28):477-83.
15. Ahmed Z, Ahmed U, Walayat S, Ren J, Martin DK, Moole H i sur. Liver function tests in identifying patients with liver disease. *Clin Exp Gastroenterol*. 2018;11:301-7.
16. Martini A, Ceranto E, Gatta A, Angeli P, Pontisso P. Occult liver disease burden: analysis from a large general practitioners' database. *United European Gastroenterol J*. 2017;5(7):982-6.
17. Olorunoba OO, Moylan CA. Gender-based disparities in access to and outcomes of liver transplantation. *World J Hepatol*. 2015;7(3):460-7.
18. Guy J, Peters MG. Liver disease in women: the influence of gender on epidemiology, natural history, and patient outcomes. *Gastroenterol Hepatol (NY)*. 2013;9(10):633-9.
19. Bisell DM. Sex and hepatic fibrosis. *Hepatology*. 1999;29(3):988-9.
20. Yang JD, Abdelmalek MF, Pang H, Guy CD, Smith AD, Diehl AM i sur. Gender and menopause impact severity of fibrosis among patients with nonalcoholic steatohepatitis. *Hepatology*. 2014;59(4):1406-14.
21. Neuberger J, Patel J, Caldwell H, Davis S, Hebditch V, Hollywood C i sur. Guidelines on the use of liver biopsy in clinical practice from the British Society of Gastroenterology, the Royal College of Radiologists and the Royal College of Pathology. *Gut*. 2020;69(8):1382-403.
22. Trochsler MI, Bridgewater F, Kanhere H, Maddern GJ. Technical note: facilitating laparoscopic liver biopsy by the use of a single-handed disposable core biopsy needle. *HPB Surg*. 2013;2013:462498.
23. Nodarse-Pérez PO, Pérez-Menéndez R, Heredia-Andrade ED, Noa-Pedroso G, Araluce-Cordoví R, Fernández-Sotolongo J. Safety of reducing the recovery time after percutaneous and laparoscopic liver biopsy. *Cir Cir*. 2016;84(3):196-202.
24. Suleiman DE. Pathologist-clinician collaboration: a marriage of necessity toward improving the quality of patient care. *Ann Nigerian Med*. 2015;9:1-3.

25. Boyd A, Cain O, Chauhan A, Webb GJ. Medical liver biopsy: background, indications, procedure and histopathology. *Frontline Gastroenterol.* 2020;11(1):40-7.
26. Marrero JA, Kulik LM, Sirlin CB, Zhu AX, Finn RS, Abecassis MM i sur. Diagnosis, staging, and management of hepatocellular carcinoma: 2018 practice guidance by the American Association for the Study of Liver Diseases. *Hepatology.* 2018;68(2):723-50.
27. McGahan JP, Bishop J, Webb J, Howell L, Torok N, Lamba R i sur. Role of FNA and core biopsy of primary and metastatic liver disease. *Int J Hepatol.* 2013;2013:174103.
28. De Greef K, Rolfo C, Russo A, Chapelle T, Bronte G, Passiglia F i sur. Multidisciplinary management of patients with liver metastasis from colorectal cancer. *World J Gastroenterol.* 2016;22(32):7215-25.
29. Mondragao A, Ramos AR, Costa S, Barbedo M. Liver metastases from a hard-to-find primary cancer. *Galicina Clin.* 2017;78(4):159-62.

8. SAŽETAK

CILJ ISTRAŽIVANJA: Osnovni cilj ovog istraživanja bio je odrediti koje su patohistološke karakteristike uzoraka tkiva jetre u KBC-u Split u vremenskom razdoblju od 01. siječnja 2015. godine do 31. prosinca 2018. godine. Sekundarni cilj bio je odrediti kojim dijagnostičkim postupkom su dobiveni uzorci tkiva jetre i učestalost patohistoloških dijagnoza ovisno o spolu bolesnika.

MATERIJALI I METODE: Podatci su prikupljeni pregledom baze podataka Odjela Patologije, Kliničkog zavoda za Patologiju, Sudsku medicinu i Citologiju KBC-a Split te je zabilježeno 448 patohistoloških nalaza sa šifrom organa jetre. Svi navedeni patohistološki nalazi su uključeni u studiju. Dobiveni su podatci o dobi i spolu bolesnika, godini uzorkovanja, vrsti materijala, uputnoj dijagnozi, patohistološkoj dijagnozi te primarnom sijelu presadnice.

REZULTATI: 448 uzoraka tkiva jetre zaprimljeno je u Odjel Patologije, Kliničkog zavoda za Patologiju, Sudsku medicinu i Citologiju KBC-a Split. 245 (54,7%) bolesnika su bili muškarci. Prosječna dob muških bolesnika je bila 63 godine (8-88), a ženskih 60 godina (1-87). Postupkom biopsije pod kontrolom ultrazvuka dobiveno je 369 (82,41%) uzoraka, dok je preostalih 79 (17,6%) dobiveno operacijskim zahvatom. Najučestalija uputna dijagnoza, pod kojom su uzorci tkiva jetre primljeni na patohistološku analizu, bila je dijagnoza presadnice u jetru u 121 (27%) uzorku. 148 (33%) uzoraka tkiva jetre nije imalo navedenu uputnu dijagnozu. Najučestalija postavljena patohistološka dijagnoza bila je dijagnoza presadnice u jetru u 135 (30,1%) bolesnika. Najučestalija presadnica u jetru bila je podrijetla karcinoma debelog crijeva ili nepoznatog sijela, što je zabilježeno u 36 (26,7%) slučajeva.

ZAKLJUČCI: Biopsija jetre predstavlja zlatni standard u dijagnostici jetrenih presadnica. Obzirom na učestalost i anatomsku povezanost, presadnice karcinoma debelog crijeva najučestalije su sekundarne novotvorine jetre. Bez obzira na dob i spol bolesnika, biopsija pod kontrolom ultrazvuka je češće primjenjivan postupak od operacijskog zahvata za uzorkovanje tkiva jetre. Za dobru patohistološku dijagnozu, suradnja patologa i kliničara od iznimne je važnosti.

9. SUMMARY

DIPLOMA THESIS TITLE: Pathohistological findings of liver tissue samples in University Hospital of Split: a retrospective four-year study.

OBJECTIVES: The main aim of this study was to determine pathohistological characteristics of liver tissue samples in University Hospital of Split in the period from January 01st, 2015 till December 31st, 2018. Secondary aim was to determine by which diagnostic procedure liver tissue samples were obtained and incidence of diagnosis depending on the gender of the patients.

MATERIALS AND METHODS: Data were collected by reviewing the database of the Department of Pathology, Clinical Institute of Pathology, Forensic Medicine and Cytology at University Hospital of Split, and 448 pathohistological findings were noted with the code of liver organ. All listed pathohistological findings were included in the study. Data on the age and sex of patients, the year of sampling, the type of material, the referral diagnosis, the pathohistological diagnosis and the primary site of the metastases were obtained.

RESULTS: 448 liver tissue samples were received in the Department of Pathology, Clinical Institute of Pathology, Forensic Medicine and Cytology at University Hospital of Split. 245 (54.7%) patients were male. The median age for men was 63 (8-88), and for women 60 (1-87). By using ultrasound guided biopsy, 369 (82.41%) liver tissue samples were obtained and the remaining 79 (17.6%) were obtained by surgical procedure. The most common referral diagnosis, under which liver samples were admitted for pathohistological analysis, was liver metastasis. 121 (27%) samples were addressed as liver metastasis. 148 (33%) liver tissue samples did not have stated referral diagnosis. During pathohistological analysis, in 135 (30.1%) patients the diagnosis of liver metastasis was made and it was the most common pathohistological diagnosis. The most frequent liver metastasis originated from colorectal carcinoma or the origin was stated as the unknown, which was reported in 36 (26.7%) cases.

CONCLUSION: Liver biopsy is the gold standard for diagnosing liver metastases. Considering incidence and anatomical connection, metastases of colorectal carcinoma are the most common secondary liver neoplasms. Without the consideration of the patients age nor gender, ultrasound guided liver biopsy was more often in use for sampling liver tissue than surgical procedure. To make a good pathohistological diagnosis, it is important to establish a good communication between pathologist and clinician.

10. ŽIVOTOPIS

OSOBNI PODACI

IME I PREZIME: Toni Bubić

DATUM I MJESTO ROĐENJA: 3. studenog 1994., Split, Hrvatska

DRŽAVLJANSTVO: hrvatsko

ADRESA STANOVANJA: Mike Tripala 4, Split

TELEFON: +385955397789

E-ADRESA: tonibubic15@gmail.com

OBRAZOVANJE

2001. – 2009. Osnovna škola "Plokite", Split

2009. – 2013. II. gimnazija, Split

2013. – 2020. Medicinski fakultet Sveučilišta u Splitu, smjer doktor medicine

ZNANJA I VJEŠTINE

Aktivno služenje engleskim jezikom (B2)

Pasivno služenje talijanskim jezikom (B1)