

Usporedba ertapenema u odnosu na gentamicin/metronidazol u liječenju difuznog peritonitisa zbog perforiranog apendicitisa nakon laparoskopske apendektomije u dječjoj dobi : prospektivna randomizirana studija

Silov, Nikica

Master's thesis / Diplomski rad

2018

Degree Grantor / Ustanova koja je dodijelila akademski / stručni stupanj: **University of Split, School of Medicine / Sveučilište u Splitu, Medicinski fakultet**

Permanent link / Trajna poveznica: <https://um.nsk.hr/um:nbn:hr:171:422647>

Rights / Prava: [In copyright](#) / [Zaštićeno autorskim pravom.](#)

Download date / Datum preuzimanja: **2024-08-01**



Repository / Repozitorij:

[MEFST Repository](#)



SVEUČILIŠTE U SPLITU
MEDICINSKI FAKULTET

Nikica Silov

**USPOREDBA ERTAPENEMA U ODNOSU NA GENTAMICIN/METRONIDAZOL U
LIJEČENJU DIFUZNOG PERITONITISA ZBOG PERFORIRANOG
APENDICITISA NAKON LAPAROSKOPSKE APENDEKTOMIJE U DJEČJOJ
DOBI: PROSPEKTIVNA RANDOMIZIRANA STUDIJA**

Diplomski rad

Akadska godina:

2017./2018.

Mentor:

Doc. dr. sc. Zenon Pogorelić, dr. med.

Split, lipanj 2018.

SVEUČILIŠTE U SPLITU
MEDICINSKI FAKULTET

Nikica Silov

**USPOREDBA ERTAPENEMA U ODNOSU NA GENTAMICIN/METRONIDAZOL U
LIJEČENJU DIFUZNOG PERITONITISA ZBOG PERFORIRANOG
APENDICITISA NAKON LAPAROSKOPSKE APENDEKTOMIJE U DJEČJOJ
DOBI: PROSPEKTIVNA RANDOMIZIRANA STUDIJA**

Diplomski rad

Akademska godina:

2017./2018.

Mentor:

Doc. dr. sc. Zenon Pogorelić, dr. med.

Split, lipanj 2018.

SADRŽAJ

1. UVOD	1
1.1. ANATOMIJA CEKUMA I CRVULJKA	2
1.2. HISTOLOGIJA DEBELOG CRIJEVA I CRVULJKA	4
1.3. AKUTNI APENDICITIS	5
1.3.1. Povijesni pregled	5
1.3.2. Epidemiologija	6
1.3.3. Patogeneza i patofiziologija apendicitisa	6
1.3.4. Patologija.....	7
1.3.5. Klinička slika.....	8
1.3.6. Klinički znakovi	9
1.4. Dijagnostička obrada	11
1.4.1. Laboratorijska obrada.....	11
1.4.2. Radiološka obrada	11
1.4.3. Ocjenske ljestvice u dijagnosticiranju akutnog apendicitisa.....	12
1.4.4. Diferencijalna dijagnoza	14
1.4.5. Komplikacije apendicitisa	15
1.5. Liječenje apendicitisa	17
1.5.1. Prijeoperacijska priprema.....	17
1.5.2. Operacijsko liječenje	17
1.5.3. Konzervativno liječenje apendicitisa	21
2. CILJ ISTRAŽIVANJA	22
3. ISPITANICI I METODE	24
3.1. Ispitanici	25
3.2. Organizacija studije	25
3.3. Mjesto studije	26
3.4. Metode prikupljanja i obrade podataka	26
3.4.1. Primarne mjere ishoda	26
3.4.2. Sekundarne mjere ishoda	26
3.4.3. Statistička obrada podataka.....	26
3.5. Opis istraživanja	27
4. REZULTATI.....	28

5. RASPRAVA	34
6. ZAKLJUČCI.....	39
7. POPIS CITIRANE LITERATURE	41
8. SAŽETAK	45
9. SUMMARY	47
10. ŽIVOTOPIS	49

Ovom prigodom zahvaljujem se mentoru doc. dr. sc. Zenonu Pogoreliću, dr. med. na pomoći, potpori te vremenu potrebnom za izradu ovog diplomskog rada. Zahvaljujem se i dr.sc. Tini Poklepović, dr. med. dent. na pomoći pri statističkoj obradi podataka. Zahvaljujem se užoj i široj obitelji koji su bili uz mene ovih šest godina školovanja. Želim se zahvaliti i prijateljima koji su bili uz mene sve ove godine kojih ću se zauvijek s veseljem sjećati.

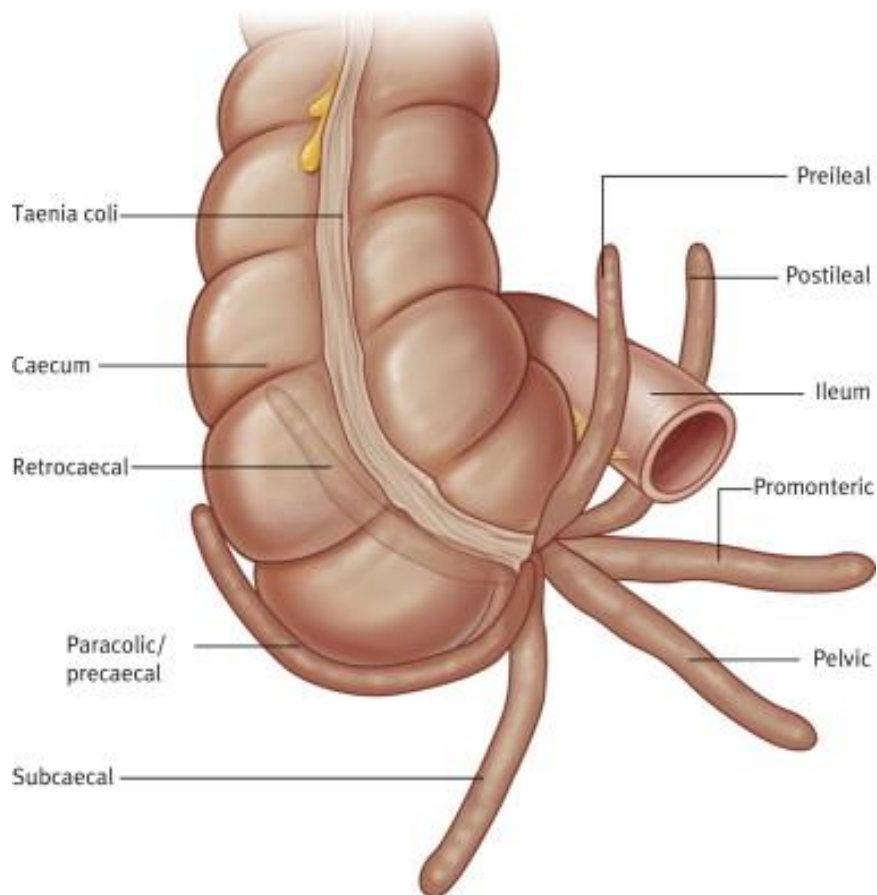
1. UVOD

1.1. ANATOMIJA CEKUMA I CRVULJKA

Appendix vermiformis dio je debelog crijeva, *intestinum crassum*, koje je 1,5 – 1,8 m dugačak dio probavne crijevi. Debelo crijevo dijeli se na četiri dijela, slijepo crijevo ili *caecum* na koji se nadovezuje crvuljak, *appendix vermiformis*, uzlazno debelo crijevo ili *colon ascendens*, poprječno crijevo ili *colon transversum*, silazno crijevo ili *colon descendens*, sigmoidno crijevo te na ravno crijevo ili *rectum* (1). *Caecum* ili slijepo crijevo je šest do osam centimetara dugi početni dio debelog crijeva koji je dobio ime po tome što je prema dolje, poput vreće zatvoren. Nalazi se u desnoj bočnoj udubini ispod ušća tankog u debelo crijevo. Slijepo crijevo je najkraći, ali ujedno i najširi dio debelog crijeva. Međutim, u dojenčadi i male djece ponekad se nalazi takozvani embrionalni oblik slijepog crijeva. Embrionalni oblik slijepog crijeva ima oblik lijevka, a *appendix vermiformis* tada započinje širokim otvorom. Granicu između slijepog i uzlaznog dijela kolona čini poprečna ravnina koja prolazi kroz ileocekalno ušće, *ostium ileocecale* (1, 2). Na slijepo crijevo nastavlja se *appendix vermiformis* ili crvuljak čija je duljina varijabilna te ovisi o duljini slijepog crijeva. Promjer crvuljka varira od 0,5-0,8 cm, a duljina varira od 2 cm, pa čak i do 30 cm, no ipak je duljina crvuljka najčešće od 7-9 cm. U djece i embrija, crvuljak je relativno veći u odnosu prema cijelom debelom crijevu nego u odraslih (2). Postoje razne anatomske varijacije položaja crvuljka u odnosu na slijepo crijevo (Slika 1). Najčešći položaj apendiksa je retrocekalni položaj (65%) gdje je cijeli crvuljak skriven iza i iznad slijepog crijeva. U 31% slučajeva crvuljak visi preko ruba slijepog crijeva što se naziva silazni ili kaudalni položaj, u 2% slučajeva nalazi se u vodoravnom položaju iza slijepog crijeva, a u 1% ljudi nalazi se ispred tankog crijeva što se naziva paracekalni ili preilijakalni položaj (1).

Ileocekalnu regiju opskrbljuje *arteria ileocolica* koja je ogranak gornje mezenterične arterije, *a. mesenterica superior*. Krvna opskrba *caecuma* dolazi od dviju arterija od kojih jedna ide na prednju stranu cekuma, *a. caecalis anterior*, a jedna na stražnju stranu slijepog crijeva *a. caecalis posterior*. Obje arterije smatraju se izduženim ravnim arterijama. U pravilu, *a. caecalis posterior* je voluminoznija od prednje arterije. Crvuljak je irigiran apendikularnom arterijom, *a. appendicularis* kojoj je promjer između 0,1-1,3 mm, a najčešće polazi iz ileokolične arterije ili neke od njenih grana. Ipak, samo jedna apendikularna arterija nalazi se u manje od 50% slučajeva, a češće se nađe da uz apendikularnu arteriju postoji i još jedna arterija koja je grana stražnje cekalne arterije. Venska krv odvodi se ileokoličnom venom (2).

Cekum ima limfne žile u mukozi i submukozi što ga ne čini specifičnim u odnosu na limfne žile debelog crijeva. No crvuljak ima limfne žile u svim slojevima stijenke. Limfne žile crvuljka međusobno su povezane i čine trodimenzionalnu mrežu limfnih žila. S prednje i stražnje stijenke crvuljka odlazi ukupno 4-10 limfnih žila koje anastomozama tvore 3-5 limfnih žila koje se dreniraju u regionalne čvorove (2). Živčana opskrba cekuma i crvuljka dolazi od simpatičkih i parasimpatičkih živaca gornjeg mezenteričkog plexusa, *plexus mesentericus superior* (3).

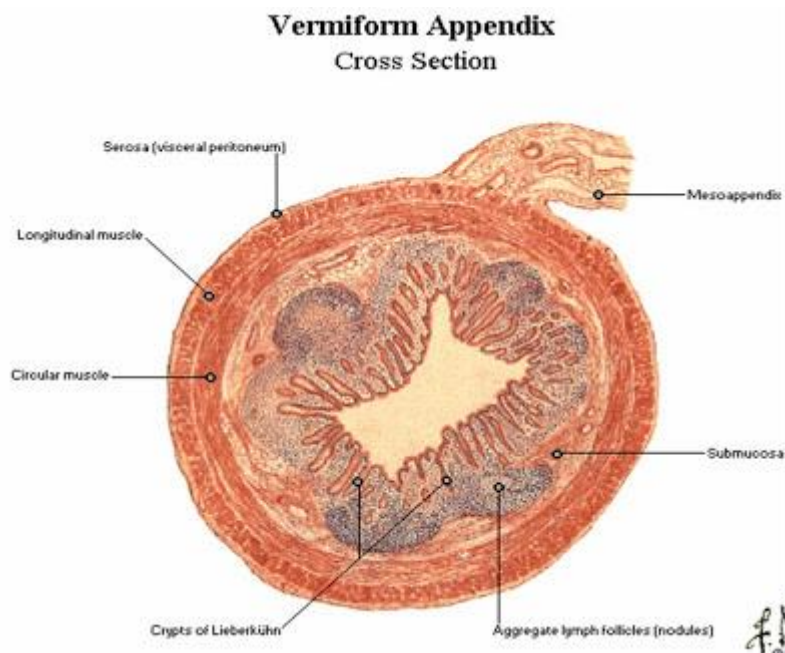


Slika 1. Anatomija ileocekalne regije – varijacije položaja crvujka

Preuzeto iz: *Gray's anatomy, Henry Gray*

1.2. HISTOLOGIJA DEBELOG CRIJEVA I CRVULJKA

Odmah nakon zaliska, *valve ileocoecalis*, započinje sluznica debelog crijeva koja je u svim dijelovima kolona jednaka. Stijenka kolona sastoji se od četiri tipična sloja. Mukozni sloj stijenke kolona prožet je intestinalnim žlijezdama svojom cijelom duljinom. Taj sloj debelog crijeva karakteriziraju resice koje služe za apsorpciju hranjivih tvari i tekućine. Lamina propria mukoze bogata je limfnim stanicama i nodulima koji se često protežu sve do submukoze koja je izrazito dobro prokrvljena. Muskularis se sastoji od cirkularnog i longitudinalnog sloja. Cirkularni sloj čini unutarnji dio muskularisa, dok vanjski dio stijenke muskularisa čini longitudinalni mišićni sloj. Taj uzdužni sloj muskularisa zadeblja i čini tenije, *taeniae coli*. Postoje tri tenije, *taenia mesocolia* koja je usmjerena prema straga i medijalno, *taenia omentalis* prema lateralno i straga te *taenia libera* koja leži između njih te je vidljiva sprijeda. Tenije započinju na bazi crvuljka kao tanak longitudinalni sloj te se odmah dijele u tri dijela. Protežu se cijelim debelim crijevom sve do do rektosigmoidnog spoja gdje se nastavljaju u kontinuiran longitudinalni sloj oko rektuma. Njihova je važnost bitna kirurzima budući da se crvuljak nalazi upravo na spoju triju tenija debelog crijeva što olakšava orijentaciju i pronalazak crvuljka (1, 4). Histološka slika crvuljka odgovara ostalom dijelu debelog crijeva no ipak postoje neke razlike (Slika 2). Kripte crvuljka su nepravilne i nisu jako duboke. Također, za crvuljak je karakteristično masivno skupljanje limfnih folikula, te su nalik Peyerovim pločama u tankom crijevu, no to se tkivo s godinama reducira (1). Upravo zbog tog limfnog tkiva smatra se da crvuljak ima određenu ulogu u imunološkom sustavu. Sluznica crvuljka sadrži APUD stanice, endokrine stanice koje luče polipeptidne hormone niske molekularne težine. Ta skupina stanica većinom luči serotonin i prije su se nazivale argentafilne stanice. Crvuljak luči malene količine tekućine i probavnih sokova tako da nema značajnu endokrinu funkciju (5).



Slika 2. Histologija crvuljka

Preuzeto iz: *Netter's Essential Histology*, Frank H. Netter

1.3. AKUTNI APENDICITIS

Akutni appendicitis, *appendicitis acuta*, najčešća je intraabdominalna bolest koju u razvijenim zemljama liječimo kirurški (5). Ova bolest zahtijeva hitno kirurško liječenje. Ukoliko je na vrijeme prepoznata predstavlja jednostavan i siguran zahvat, međutim, ako se zakasni s dijagnozom može dovesti do upale, infekcije i perforacije što može rezultirati čak i smrtnim ishodom (6).

1.3.1. Povijesni pregled

Crvuljak je prvi put opisan u crtežima Leonarda da Vincija 1492. godine, no ti spisi nisu bili objavljeni sve do 18. stoljeća. Berenario Da Capri 1521. godine i Andreas Vesalius 1543. prepoznali su anatomiju crvuljka. Jean Fernal, francuski liječnik, prepoznao je akutni appendicitis u sedmogodišnje djevojčice čiju je dijareju liječio voćem nalik na jabuku koja se koristila kao narodni lijek. Prema njegovim zapisima, djevojčica je razvila „abdominalnu bol“ te umrla. Na autopsiji je utvrdio opstrukciju lumena crvuljka koja je uzrokovala nekrozu i perforaciju. No unatoč tome tek je 1711. Lorenz Heister prvi opisao klasičnu sliku apendicitisa.

Prva poznata apendektomija izvedena je 1736. godine od strane Claudiusa Amyanda u Londonu. On je operirao 11-godišnjeg dječaka sa skrotalnom hernijom i fekalnom fistulom.

Amyand je slučajno pronašao perforirani crvuljak okružen omentumom te je učinio apendektomiju. Pacijenta je otpustio mjesec dana nakon u dobrom zdravlju.

Tek jedno stoljeće nakon, apendicitis je prepoznat kao glavni uzrok boli u donjem desnom kvadrantu trbuha i rana apendektomija bila je preporuka za liječenje. Charles McBurney objavio je članak u New York State Medical Journalu 1889. godine, u kojem je opisao indikacije za ranu apendektomiju. Tijekom 20. stoljeća raspravljalo se o kirurškom liječenju apendicitisa, a tema rasprave bila je kako prepoznati rane bolesnike od onih koji su imali progresivnu, najčešće letalnu formu bolesti. Ipak, rana apendektomija prepoznata je kao standardno liječenje s širokim indikacijama da bi se prevenirala perforacija. To je promijenilo kliničku praksu što je rezultiralo većim brojem apendektomija tijekom prvih nekoliko dekada dvadesetog stoljeća (7).

1.3.2. Epidemiologija

Appendicitis acuta bolest je koja se može javiti u bilo kojoj životnoj dobi, a javlja se u 7% do 10% populacije tijekom života. Najveća incidencija pojave bolesti jest između 10. i 30. godine života. Incidencija je veća u zemljama višeg socioekonomskog statusa, dok je u zemljama nižeg socioekonomskog statusa niža kao, recimo u Africi. Rijetko su zabilježeni slučajevi obolijevanja do druge godine života te u dobi nakon 65. godine, no ti rijetki slučajevi predstavljaju dijagnostički i terapijski problem budući da do perforacije dolazi najčešće u tim dobnim skupinama (5). Smrtnost zbog komplikacija apendicitisa danas iznosi oko 1 na 100 000 stanovnika (6).

1.3.3. Patogeneza i patofiziologija apendicitisa

Iako se još ne zna točan uzrok nastanka apendicitisa, smatra se da akutni apendicitis nastaje opstrukcijom *appendixa vermiformis* ili hipertrofijom limfatičnog tkiva. Opstrukcija može biti uzrokovana fecesom, parazitima (*Enterobius vermicularis*), stranim tijelom, tumorom ili otokom limfatičkih folikula koji je najčešći uzrok u mlađih osoba (5, 8). Fekalit ili kalkulus pronađeni su u 40% slučajeva jednostavnog akutnog apendicitisa, u 65% slučajeva gangrenoznog apendicitisa bez perforacije te u skoro 90% slučajeva perforiranog crvuljka (7). Među daljnjim uzrocima spominju se karcinoid i Crohnova bolest gdje je akutni apendicitis upravo prva manifestacija Crohnove bolesti. Crvuljak ponekad može biti sijelo kronične infekcije tuberkulozom, amebijazom i aktinomikozom. Budući da crvuljak i nakon opstrukcije izlučuje sekret, to dovodi do porasta intraluminalnog tlaka u crvuljku što može izazvati

otežanu vensku i limfatičnu cirkulaciju stijenke crvuljka. Distenzija crvuljka stimulira živčane završetke aferentnih visceralnih živčanih vlakana što uzrokuje tupu i difuznu bol oko pupka ili u donjem epigastriju. Daljnjom sekrecijom i ubrzanom multifikacijom bakterija distenzija se pogoršava. To uzrokuje refleksnu mučninu te povraćanje, a visceralna bol raste. Kada intraluminalni tlak poraste dovoljno, dolazi do pritiska na vene crvuljka. Kapilare i venule su okludirane dok arterijski optok i dalje kontinuirano otječe što uzrokuje vaskularnu kongestiju. Upalni proces ubrzo zahvaća serozu crvuljka koja prelazi i na parijetalni peritoneum. Upravo to uzrokuje karakteristični pomak boli iz područja umbilikusa u donji desni kvadrant trbuha. Mukozni sloj crvuljka osjetljiv je na promjenu krvne opskrbe te to omogućava invaziju bakterija. Invazija bakterija uz distenziju uzrokuje daljnje kompromitiranje krvnog optoka što uzrokuje infarkte apendiksa te moguću perforaciju. Naravno, valja napomenuti da neki slučajevi akutnog apendicitisa mogu nestati spontano (7).

Spominje se i infektivna geneza apendicitisa. Međutim, samo je u malog broja bolesnika pronađena dovoljna količina bakterija i virusa koji bi to mogli uzrokovati. Naime, flora upaljenog crvuljka razlikuje se od flore normalnog apendiksa. Oko 60% aspirata upaljenog apendiksa sadrži anaerobe u usporedbi s 25% anaeroba u normalnom crvuljku. Stijenka upaljenog crvuljka sadrži *Escherichiu coli* i *Bacteroides species*. Bitno je navesti i *Fusobacterium nuclatum* koji nije prisutan u normalnoj cecalnoj flori, a pronalazi ga se u 62% upaljenih crvuljaka. Također, bolesnici s gangrenom ili perforiranim crvuljkom imaju češće invazije tkiva od strane *Bacteroides species* (7). Što se tiče virusne etiologije akutnog apendicitisa, smatra se da sustavne virusne infekcije mogu uzrokovati hipertrofiju limfatičnih folikula što dovodi do nastanka apendicitisa (9). Od virusa koji mogu uzrokovati akutni apendicitis spominju se citomegalovirus, koji je najčešći detektiran uzrok, te humani herpes virus tip 6, Epstein-Barrov virus, varicella-zoster virus i herpes simplex virus (10).

1.3.4. Patologija

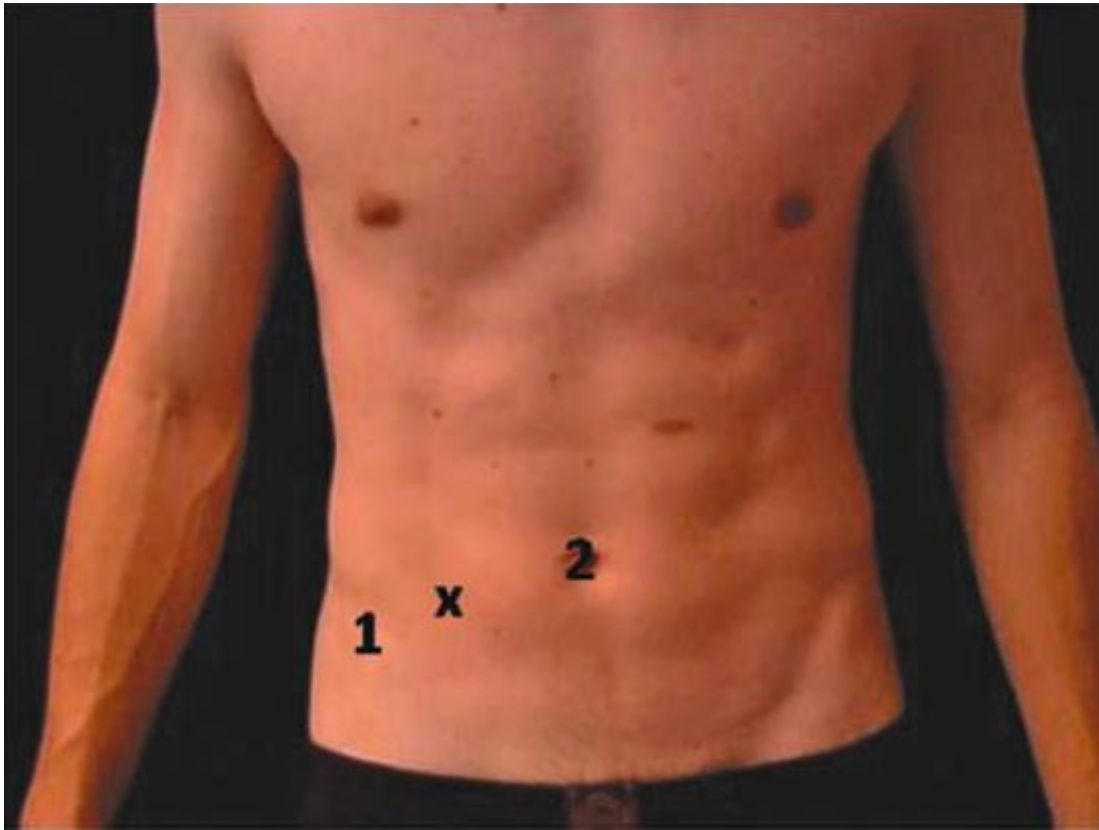
Upala crvuljka započinje ulceracijom sluznice ili infiltracijom stijenke upalnim stanicama. Da bi se mogao dijagnosticirati akutni apendicitis, u uzorku treba pronaći infiltraciju mišićnog sloja neutrofilnim granulocitima. Najraniji stadij upale crvuljka jest apendicitis acuta catarrhalis karakteriziran upalnim eksudatom u lumenu i polimofronuklearima u stijenci. *Appendicitis phlegmonosa* je nalaz nakupina neutrofila i gnojnih tjelešaca u svim slojevima stijenke (mišićni sloj i seroza), a daljnjim napredovanjem

upale, edem ugrožava krvnu opskrbu crvuljka što uzrokuje zelenkastocrna žarišta nekroze koja se mogu širiti sve do seroze. To je stadij akutnog gangrenoznog apendicitisa (*Appendicitis acuta gangraenosa*) koji prethodi perforaciji i stvaranju lokaliziranog apscesa, peritiflitičkog apscesa ili generaliziranog peritonitisa (8).

1.3.5. Klinička slika

Akutni apendicitis se najčešće prezentira s pet simptoma od kojih je bol glavni simptom. Bol incijalno započinje periumbilikalno i nakon nekoliko sati migrira, te se osjeća kao bol u donjem desnom kvadrantu trbuha. Najčešće se prvo pojavljuje anoreksija koju prati središnja abdominalna bol, nakon koje slijedi povraćanje te bol u donjem desnom kvadrantu trbuha. Kada upala crvuljka postane transmuralna i kad seroza crvuljka te parijetalni peritoneum budu zahvaćeni upalom, razvija se lokalizirana bol čiji osjet prenose somatski živci u desnoj ilijačnoj fossi. Atipična prezentacija boli kao što je bol u gornjem desnom kvadrantu nastaje kao posljedica dugog crvuljka, a bol u slabinama kao posljedica retrocekalnog crvuljka (11). Valsalvin manevar učestalo pojačava bol, a bolesnici navode bol na svakom ležećem policajcu preko kojeg pređe ambulantno vozilo. Bolesnici imaju povišenu tjelesnu temperaturu, najčešće do 38,3 °C, a svaka temperature preko toga, uz koju se nalazi drhtanje, treba kirurga uputiti na neku drugu dijagnozu, kao što je perforirani crvuljak ili neki neapendikularni uzrok bolesti (12). Treba imati na umu da klasična prezentacija apendicitisa nije prisutna u svih bolesnika. Bolesnici mogu opisati nijedan ili samo nekoliko simptoma. Nekad se bol može lokalizirati u ostale kvadrante trbuha zbog različitog položaja apendiksa ili zbog malrotacije (7, 11).

Smatra se, da ukoliko se ne liječi, upala crvuljka dovodi do nekroze te na kraju do perforacije. Bol se onda lokalizira te se okolne strukture, uključujući i omentum, “omotaju” oko perforiranog crvuljka. Međutim, bol može biti i difuzna ukoliko nastane generalizirani peritonitis. Bolesnici s perforacijom obično imaju temperaturu višu od 38,9 °C (12). Također često navode slabo hranjenje i dehidraciju. Perforacija se najčešće događa u vrlo mladih i vrlo starih ljudi koji ne mogu izraziti svoje simptome te u bolesnika koji se obično u bolnici pojave prekasno (7, 12). Također, u atipičnih oblika apendicitisa perforacija je češća nego kod tipičnog položaja crvuljka.



Slika 3. Prikaz McBurneyeve točke

Preuzeto iz: Schwartz's Principles of Surgery, F. Charles Brunicaardi

1.3.6. Klinički znakovi

Bolesnici uobičajeno imaju blago povišenu tjelesnu temperaturu i ubrzan puls. Većinom leže mirno da bi izbjegli iritiranje peritoneuma kojem pomak tijela može biti uzrok. Liječnik bi trebao sistematično pregledati cijeli trbuh s tim da bi trebao krenuti s palpacijom u gornjem lijevom kvadrantu daleko od mjesta očekivane boli. Točka najveće bolnosti nalazi se u donjem desnom kvadrantu, na ili u blizini McBurneyeve točke koja se nalazi na trećini puta između *spine iliace anterior superior* do pupka (Slika 3). Bol u donjem desnom kvadrantu je najčešća od svih znakova akutnog apendicitisa. Prilikom povećanja intraabdominalnog tlaka dolazi do pojačane boli tako da se forsiranim kašljem bolnost pojačava. Zbog različite anatomske varijacije crvuljka, moguća je osjetljivost u gornjem desnom kvadrantu, donjem lijevom kvadrantu ili pak suprapubično. Bolesnici s retrocekalnim ili pelvičnim crvuljkom ponekad nemaju abdominalnu osjetljivost no u tim slučajevima digitorektalni pregled može biti od pomoći.

Mnogi znakovi mogu se koristiti za vrijeme kliničkog pregleda da bi se olakšala dijagnoza apendicitisa. Klinički znakovi koji se koriste prilikom pregleda bolesnika u kojih se sumnja na akutni apendicitis prikazani su u Tablici 1.

Tablica 1. Klinički znakovi akutnog apendicitisa

Blumbergov znak	Povratna osjetljivost, pritisak u McBurneyovoj točki i naglo otpuštanje ruke kratkotrajno pojačava bol.
Rovsingov znak	Palpacijom lijevog dijela trbuha te pritisak na sigmoidno crijevo i <i>colon descendens</i> pojačava se bol u desnom trbuhu kao znak lokalnog peritonitisa oko crvuljka zbog potiskivanja plina iz distalnog kolona prema proksimalnim dijelovima.
Grassmanov znak	Perkusija trbuha pojačava bol.
Hornov znak	Povlačenjem testis prema dolje pojačava se bol.
Krugerov znak	Pojačavanje boli kada liječnik drži pritisnutu ruku u ileocekalnom području dok bolesnik podiže desnu nogu ispruženu u koljenu.
Znak psoasa	Pasivna ekstenzija desne natkoljenice s ispruženim koljenom na lijevom boku. Pozitivan pri retrocekalnom položaju crvuljka.
Znak opturatora	Bol na pasivnu unutrašnju rotaciju flektirane natkoljenice. Upućuje na pelvični apendicitis.
Owingov znak	Ukoliko se bolesnik nakašlje, bol se javlja u donjem desnom dijelu abdomena.
Znak ležećeg policajca	Pojačana bol prilikom prelaska ambulantnih kola preko ležećih policajaca.
Dunphyjev znak	Pojačanje boli pri kašljanju.
Permanov znak	Pritisak lijevog dijela abdomena i naglo otpuštanje istog dovodi do pojačanja boli desnog dijela abdomena.
Herdijev znak	Perkusijom izazvana bol blizu Mc Burneyeve točke.
Lennerov znak	Razlika aksilarne i rektalne temperature veća od 0,5 ° C.
Znak flatulencije	Bolesnikov osjećaj olakšanoosti u slučaju pražnjenja ili ispuštanja plinova.

1.4. Dijagnostička obrada

Upala crvuljka izrazito je česta bolest koja zahtijeva brzu dijagnozu i liječenje. Osim kliničkog pregleda bolesnika, u dijagnostičkoj obradi od pomoći su nam laboratorijska i radiološka dijagnostička obrada.

1.4.1. Laboratorijska obrada

Laboratorijski testovi mogu biti od pomoći u dijagnozi apendicitisa, ali nijedan test nije specifičan samo za tu bolest. Kao najkorisniji laboratorijski test smatra se broj leukocita u krvi. Tipično, blagi porast leukocita karakterističan je za neperforirani apendicitis, a visok porast bijelih krvnih stanica često navodi na perforaciju. No, kliničar mora imati na umu da broj leukocita može biti normalan u bolesnika s akutnim apendicitisom, posebno u ranom stadiju bolesti. Serijsko određivanje broja bijelih krvnih stanica te njihovo povećanje s vremenom obično se vidi u pacijenata s apendicitisom. Broj leukocita je najčešće između $11 - 17 \times 10^9/L$ s izraženom neutrofilijom (11). Povišeni C- reaktivni protein (CRP), reaktant akutne upale, povišen je u raznim upalnim stanjima, pa tako i u akutnom apendicitisu. Značajnom se smatra razina CRP-a iznad 5 mg/L. Povišen CRP, leukociti i neutrofilija zajedno imaju vrlo visoku dijagnostičku osjetljivost od 97 - 100% (8). Analiza urina koristi se za dijagnosticiranje ostalih mogućih uzroka abdominalne boli, posebno infekcija urinarnog trakta i kamenaca. Signifikantna hematurija i abdominalna bol tipa kolika ukazuju na ureterolitijazu. Ipak prisutnost upale urinarnog trakta ne isključuje dijagnozu upale crvuljka, ali ju se treba prepoznati i liječiti. Piurija se može pojaviti kao iritacija mokraćnog mjehura ili uretera od strane upaljenog crvuljka. U bolesnika koji imaju bol u srednjem dijelu trbuha ili u gornjem desnom kvadrantu ostali laboratorijski testovi kao što su mjerenje jetrenih enzima i amilaze mogu biti od koristi za isključenje bolesti jetre, žučnog mjehura ili pankreasa. U žena reproduktivne dobi, trebalo bi se koristiti određivanje beta humanog korionskog gonadotropina jer postoji mogućnost ektopične trudnoće koja je jedan od razloga boli u donjem desnom kvadrantu (12).

1.4.2. Radiološka obrada

U slikovnoj obradi bolesnika sa suspektnim apendicitisom koriste se nativna snimka abdomena, ultrazvučna dijagnostika i kompjuterizirane tomografija.

Nativna snimka abdomena nije dio dijagnostičkog algoritma zbog male specifičnosti te se većinom koristi u starijih bolesnika zbog isključivanja drugih uzoraka akutne boli u trbuhu.

Abdominalni ultrazvuk popularna je pretraga za utvrđivanje akutnog apendicitisa. Ultrazvučno vidimo zadebljanje zida crvuljka, gubitak mogućnosti kompresije stijenke crvuljka, povećanu ehogenost te lokaliziranu pericekalnu tekućinu. Normalan crvuljak na ultrazvučnoj pretrazi promjera je manjeg od 6 mm (5). Prednosti ultrazvučne dijagnostike su široka rasprostranjenost kao i izbjegavanje ionizirajućeg zračenja. Nadalje, ultrazvuk (abdominalni i transvaginalni) posebno je koristan u prepoznavanju obstetričkih i ginekoloških bolesti koje izazivaju bol u abdomenu u žena reproduktivne dobi. Postoje mnoga druga stanja u kojima može postojati lažnopolozitivan nalaz, a to su Crohnova bolest, Meckleov divertikulitis, divertikul cekuma, endometrioza i upalna bolest zdjelice (5).

Kompjuterizirana tomografija (CT) također je jedna od mogućnosti današnjih liječnika za dijagnosticiranje akutnog apendicitisa. CT ima veliku točnost u vizualizaciji i dijagnostici mnogih ostalih uzroka abdominalne boli koji se mogu zamijeniti za akutni apendicitis. Kriteriji za dijagnosticiranje apendicitisa su povećanje gustoće pericekalnog masnog tkiva, apendikoliti, zadebljan crvuljak (promjer preko 6 mm) i periapendikularni apces. Osjetljivost i specifičnost CT-a u dijagnostici su oko 80 do 95% (5). Također, CT je prepoznat kao sredstvo isključivanja apendicitisa. Kliničar treba imati na umu da CT učinjen u ranim stadijima apendicitisa može krivo isključiti prisutnost akutnog apendicitisa u abdomenu (6, 7).

1.4.3. Ocjenske ljestvice u dijagnosticiranju akutnog apendicitisa

U kliničkoj praksi u uporabi su brojne ocjenske ljestvice koje mogu pomoći u evaluaciji bolesnika s akutnim apendicitisom. Najčešće su korištene ALVARADO ljestvica i u pedijatrijskoj populaciji tzv. "PAS" ljestvica.

1.4.3.1. Alvarado ljestvica

Alfredo Alvarado, američki liječnik je 1986. godine osmislio je ljestvicu od osam prediktivnih čimbenika bitnih za ranu dijagnozu akutnog apendicitisa. Tu ljestvicu primijenio je na studiji koja se sastojala od 305 ispitanika koji su hospitalizirani zbog abdominalne boli sa sumnjom na akutni apendicitis. Njegov zaključak bio je da svi bolesnici s rezultatom <5 mogu biti otpušteni iz bolnice, oni koji imaju rezultat 5-6 trebaju biti opservirani te

promatrani kao mogući apendicitis, a oni koji imaju rezultat >7 trebaju biti operirani (13). Smatra se da je Alvarado ljestvica visoko osjetljiva, ali i nespecifična u postavljanju dijagnoze akutnog apendicitisa u djece (14).

Tablica 2. Alvarado ljestvica.

PREDIKTIVNI ČIMBENIK	BODOVI
Migracija bolova u donji desni kvadrant	1
Anoreksija, gubitak apetita	1
Mučnina/povraćanje	1
Bolnost na pritisak u donjem desnom kvadrantu (Blumberg I)	2
Pojačanje bolnosti nakon otpuštanja ruke (Blumberg II)	1
Povišena tjelesna temperatura >37.3°C	1
Leukocitoza >10 x 10 ⁹ /L	2
Neutrofilija (skretanje u lijevo) > 75%	1

1.4.3.2. PAS ljestvica

Dječji kirurg i urolog, Madan Samuel, 2002. godine osmislio je PAS ljestvicu. Napravio je prospektivnu studiju koja je uključivala 1170 bolesnika u dobi od 4-15 godina. Iz njegove studije možemo zaključiti da bolesnici kojima je PAS score <5 nemaju akutni apendicitis, a oni u koji imaju PAS score >6 trebaju biti operirani kao akutni apendicitis (15).

Tablica 3. PAS ljestvica.

PREDIKTIVNI ČIMBENIK	BODOVI
Migracija bolova u donji desni kvadrant	1
Anoreksija, gubitak apetita	1
Mučnina/povraćanje	1
Bolnost na pritisak u donjem desnom kvadrantu (Blumberg I)	2
Pojačanje bolnosti nakon otpuštanja ruke (Blumberg II)	2
Povišena tjelesna temperatura >38°C	1
Leukocitoza > 10 x 10 ⁹ /L	1
Neutrofilija (skretanje u lijevo) > 75%	1

1.4.4. Diferencijalna dijagnoza

Budući da akutni apendicitis ima mnogo znakova i simptoma koji su nespecifični, diferencijalna dijagnoza te bolesti je opširna te uključuje gotovo sve moguće izvore abdominalne boli, uključujući i neke ekstraabdominalne uzroke (7). Međutim, pojedine dijagnoze su ipak nešto češće u odnosu na ostale u određenoj populaciji bolesnika. Na primjer, u mlađih muškaraca, akutni apendicitis najčešći je uzrok boli u donjem desnom kvadrantu. Meckelov divertikulitis može uzrokovati slične simptome no ipak on nije toliko čest kao akutna upala crvuljka. Gastroenteritis se smatra najčešćim i na njega trebamo sumnjati u trenutcima kada mučnina i povraćanje nastupaju prije pojave abdominalne boli ili pak kad je dijareja najizraženiji simptom. Crohnova bolest koja zahvaća terminalni ileum također se može slično prezentirati, no liječnik anamnestički može vidjeti subakutni tijek bolesti koji često uključuje vrućicu, gubitak težine i bol (7).

U osoba srednjih godina i starijih, moraju se uzeti u obzir i ostala upalna stanja kao što su peptični ili duodenalni ulkus, kolecistitis, pankreatitis. Također, cecalni ili sigmoidni divertikulitis može se zamijeniti s apendicitisom. Cecalni divertikulitis ima sličnu patogenezu i prezentaciju kao apendicitis jer cecalni divertikul, baš kao i crvuljak, sadrži sve slojeve intestinalnog zida. Što se tiče sigmoidnog crijeva, budući da je mobilno može se pomaknuti sve do desne strane abdomena te se manifestirati kao bol u donjem desnom kvadrantu. Također, i maligne tvorbe nekad se manifestiraju boli u donjem desnom kvadrantu koja najčešće nastaje zbog opstrukcije crijeva ili zbog perforacije (7).

U djece i žena dijagnoza boli u donjem desnom kvadrantu može biti čak i teža. Osim svih uzroka boli u donjem desnom kvadrantu kod muškaraca, u žena se takvim simptomom manifestiraju i rupturirana cista ili torzija ovarija, akutni salpingitis, ili pak tuboovarijski apsces.

U djece moramo biti posebno oprezni budući da se u mlađe djece simptomi otkriju kasnije pa je zbog toga i najčešća stopa perforacije upravo u toj dobi. Kao bol u donjem desnom kvadrantu može se prezentirati i mezenterični adenitis, to jest upala mezenterijalnih limfnih čvorova koja je posljedica upale gornjeg respiratornog trakta. Streptokokni faringitis i bakterijski meningitis također se mogu prezentirati kao vrućica, mučnina i abdominalna bol. Upravo ove navedene informacije uz cistu ovarija, torziju ovarija, upala urinarnog trakta,

pelvične upalne bolesti te komplikacije Meckelova divertikula trebaju se uzeti u obzir prilikom evaluacije djece i adolescenata kod suspektnog apendicitisa (7, 9).

Treba se uzeti u obzir i torzija testisa koja se manifestira abdominalnom boli te povraćanjem, pogotovo u mladim muškaraca (16). Iz tog razloga svakom dječaku ili adolescentu koji se prezentira bolovima u truhu treba pregledati i testise, kako se ne bi previdjela torzija testisa. U vrlo rijetkim slučajevima, simptome akutnog apendicitisa može imitirati i torzija apendices epiploike, a zabilježeni su i rijetki slučajevi torzije omentuma ili cističnih tumora (17-19).

1.4.5. Komplikacije apendicitisa

Kao komplikacija apendicitisa većinom se smatra perforirani apendicitis. Učestalost perforiranog apendicitisa na godišnjoj razinu jest 2 na 10 000 osoba i postoji samo mala varijacija učestalosti između geografskih regija te godina (7). Ipak, djeca ispod 5 godina te bolesnici iznad 65 godina imaju veću učestalost perforacije (7). Šansa za perforaciju raste s vremenom izloženosti simptomima. Perforacija crvuljka manifestira se generaliziranim peritonitisom i jakim upalnim odgovorom. Međutim, u mnogim slučajevima perforacija je zadržana pa bolesnik pokazuje kliničku sliku lokaliziranog peritonitisa (7). Periapendikularni apsces predstavlja lokaliziranu perforaciju zbog toga što omentum i crijeva sprječavaju širenje upalnog sadržaja po trbušnoj šupljini, što se klinički očituje palpabilnom masom u donjem desnom kvadrantu trbuha i vrućicom (5).

Akutni peritonitis je akutna upala potrbušnice koja nastaje kao posljedica perforiranog crvuljka. Može biti lokaliziran ili difuzni, infektivni ili aseptični. Većinom nastaje kao posljedica kontinuiranog širenja bakterija iz perforiranog organa. Ukoliko izvor bakterija nije poznat, govorimo o primarnom ili spontanom bakterijskom peritonitisu, a ukoliko je prouzročen bakterijama iz perforiranog organa govorimo o sekundarnom peritonitisu.

Akutni peritonitis može biti uzrokovan različitim uzrocima kao što su upala trbušnih organa, iritirajuće tvari iz perforiranog žučnjaka ili ulkusa želudca, pankreasnim enzimima, ruptuiranih cista. Ipak, najčešći izvor bakterija jest perforirani crvuljak.

Klinička slika peritonitisa jest slika akutnog abdomena gdje imamo napet i bolan truh koje prati povišena tjelesna temperatura. Javlja se hipomotilitet ili pareza crijeva koja postaju distendirana. Zbog smanjene mobilnosti crijeva dolazi do nakupljanja tekućine u

crijevima te posljedično tome smanjenog intravaskularnog volumena pri čemu se kao posljedica javlja hipotenzija, tahikardija i dehidracija.

U liječenju takvih bolesnika trebalo bi što prije krenuti s rehidracijom, korekcijom elektrolita i acidobaznog statusa te propisati antibiotik. Potrebno je što prije provesti dijagnostički postupak i pristupiti kirurškom zahvatu jer smrtnost raste i na više od 50% ukoliko vrijeme operacije prelazi 48 sati od početka simptoma (6, 7). Također, bolesnici zahtijevaju poslijeoperacijsku primjenu antibiotika. U brojnim klinikama i dalje se koristi trojna antibiotska terapija koja uključuje ampicilin, gentamicin te klindamicin, no valja i napomenuti da je u zadnje vrijeme pokazano da monoterapija sa piperacilinom ili tazobaktamom za intraabdominalne infekcije polučila sličnu uspješnost. Valja napomenuti i cefotaksim, cefalosporin treće generacije koji pokazuje jednaku uspješnost kao i monoterapija u djece s kompliciranim perforiranim apendicitisom kad se koristi u kombinaciji skupa s metronidazolom (20). Često se koristi i kombinacija gentamicina s metronidazolom. Gentamicin je lijek koji se ubraja u skupino aminoglikozida kojima je način djelovanja da ireverzibilno inhibiraju sintezu proteina na način da se veže za 30S podjedinicu ribosoma. Izoliran je iz bakterije *Micromonospora purpurea*. Iako se može koristiti sam, može imati i sinergistički učinak skupa s Beta laktamskim antibioticima protiv *Proteusa*, *Enterobactera*, *Klebsielle* i drugih Gram-negativnih bakterija. Specifičnost aminoglikozida jest da nisu djelotvorni protiv anaeroba. Metronidazol spada u skupinu nidroimidazola te se koristi protiv protozoa te ima učinak protiv anaeroba, uključujući i *Clostridium species*. Mehanizam djelovanja je taj da se nitro skupina kemijski reducira u osjetljivim protozoima i anaerobnim bakterijama te ti produkti koji nastanu imaju antimikrobni učinak. Indiciran je u liječenju anaerobnih ili mješovitih intraabdominalnih infekcija, vaginitisa, kolitisa uzrokovanog s *Clostridium diffiicile* (21). Ertapenem je karbapenem koji je kao i ostali karbapenemi strukturno sličan Beta Laktamskim antibioticima. Ima širok spektar djelovanja protiv Gram negativnih bacila, uključujući i *Pseudomonas aeruginosa* te protiv Gram pozitivnih mikroorganizama što nam daje za mogućnost korištenja ovog lijeka u liječenju difuznog peritonitisa (21).

Od ostalih komplikacija valja napomenuti pileflebitis što je septički tromboflebitis portalnog venskog sustava. Klinički se prezentira znakovima sepse koju prati žutica te ju je stoga bitno razlikovati od primarnih hepatobilijarnih bolesti (5).

1.5. Liječenje apendicitisa

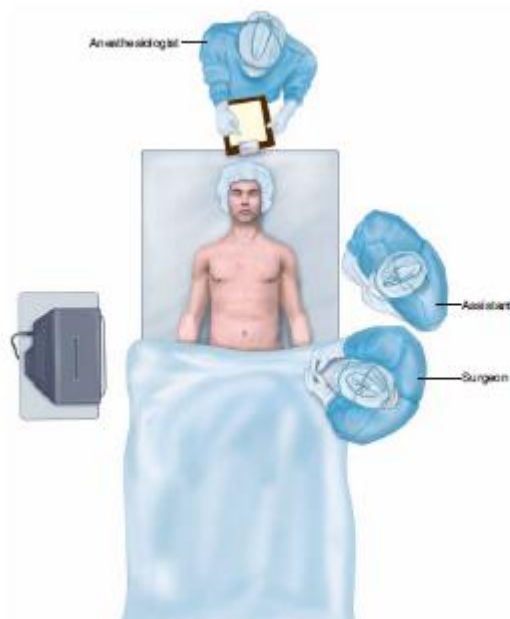
Apendektomija je opće prihvaćena metoda odstranjivanja crvuljka. U slučaju nekomplicirane upale crvuljka ovo je izrazito uspješna metoda te je smrtnost zbog takve operacije 0,1-0,5%, a morbiditet 5-7%. Uvijek je indicirana u slučaju perforacije s difuznim peritonitisom. Ipak, stopa smrtnosti se povećava u slučaju perforiranog apendicitisa na 5-15%, a morbiditet od 15-60% što pak ovisi o dobi bolesnika, pridruženim bolestima te vremenu koje prođe od prvih simptoma do postavljanja dijagnoze i operacije. Svako odugovlačenje do početka operacije, ili pak neprepoznavanje bolesti povećava stopu smrtnosti poslije operacije (5).

1.5.1. Prijeoperacijska priprema

Ukoliko se kirurg odluči izvesti apendektomiju zbog akutnog apendicitisa, bolesnik nastavlja prijeoperacijsku pripremu u što kraćem vremenu da bi se smanjila mogućnost progresije bolesti do perforacije. Bolesnici s apendicitisom mogu biti dehidrirani zbog vrućice ili smanjenog oralnog unosa hrane i tekućine pa bi stoga trebalo dati intravenozne infuzije te monitorirati puls, krvni tlak i izlučivanje urina. Prijeoperacijska intravenska primjena antibiotika rezultira smanjenjem incidencije poslijeoperacijskih komplikacija kao što su infekcija rane ili intraabdominalni apces (12). Trebali bi se koristiti 30 minuta prije incizije da bi se zadovoljile koncentracije unutar tkiva. Tipična flora crvuljka i kolona uključuje gram negativne aerobne bakterije kao *Escherichia coli* i anaerobe kao što su *Bacteroides species*. Prihvatljive opcije uključuju cefalosporine druge generacije ili kombinaciju antibiotika za gram negativne bakterije i anaerobe. U neperforiranim upalama crvuljka jedna doza cefoksitina je dosta, dok u slučaju perforacije cefoksitin se koristi najmanje 5 dana (12).

1.5.2. Operacijsko liječenje

Akutni apendicitis predstavlja jedno od najčešćih stanja u hitnoj kirurgiji probavnog sustava. Jedini način liječenja akutnog apendicitisa je odstranjenje crvuljka- apendektomija. Ona se danas provodi otvorenim načinom i laparoskopski (5).



Slika 4. Prikaz pacijenta i liječnika

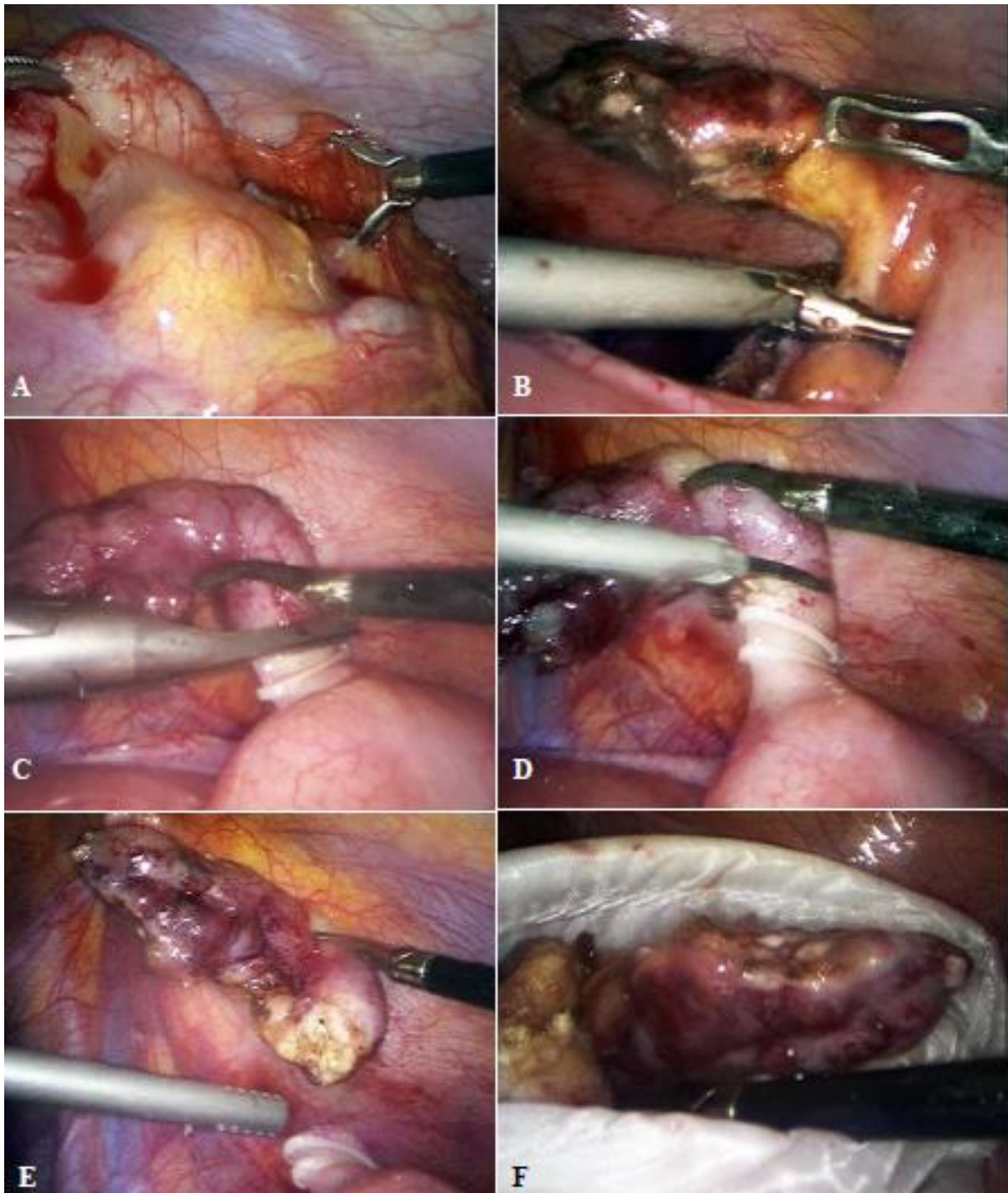
Preuzeto iz: Schwartz's Principles of Surgery, F. Charles Brunicaudi

1.5.2.1. Otvorena apendektomija

Bolesnik se nalazi u ležećem položaju unutar opće anestezije. Najčešće se izvodi incizija u donjem desnom kvadrantu u području McBurneyeve točke (Slika 3). Koža i potkožje presijecaju se kosom ili više poprečnom položenom McBurneyevom incizijom, razdvajaju se mišićne niti i preperitonealno masno tkivo i otvara se peritoneum. Kirurg tada potraži prstom crvuljak i povlači ga u područje incizije, a to mu može otežati jaka upala ili retrocekalni položaj crvuljka. Kad crvuljak dovede u područje incizije prekida se njegova vaskularna opskrba u mezoapendiksu, na način da se podveže apendikularna arterija. Hemostatskom hvataljkom se prignječi baza crvuljka. Kirurškim koncem podveže se crvuljak na mjestu prignječenja te se presijeca između ligature i postavljene hvataljke nakon čega slijedi postavljanje obodnog šava na cekumu 1.5 cm od podvezanog bataljka crvuljka. Potom slijedi uvrtnanje bataljka u cekum i stezanje obodnog šava. Okolni prostor mora se očistiti fiziološkom otopinom i gazom, a ukoliko je crvuljak bio gangrenozan ili perforiran onda se to radi u cijelom zahvaćenom prostoru budući da gnoj ostavljen u zdjelici može predstavljati opasnost. Operacijska rana se zatvara resorptivnim koncem po anatomskim slojevima (5).

1.5.2.2. Laparoskopiska apendektomija

Položaj bolesnika na operacijskom stolu i položaj operacijskog tima prikazani su na Slici 4. Pneumoperitoneum postižemo pomoću Veressove igle koja se uvede u trbuh kroz 5 mm supraumbilikalnu inciziju i spaja na automatski insuflator ugljikova dioksida, te se trbuh puni plinom do tlaka od 6 – 12 mmHg, ovisno o dobi i tjelesnoj težini bolesnika (5). Na isto mjesto uvlači se prvi troakar veličine 5 mm te laparoskop. Pacijenta se postavlja u Trendeleburgov položaj, a operacijski stol se okreće ulijevo. Kirurg potom učini eksploraciju trbušne šupljine nakon čega slijedi postavljanje još dva troakara. Prvi troakar veličine je 5 mm i postavlja se u desnom gornjem kvadrantu trbuha, dok se drugi troakar veličine 10 mm postavlja u lijevi donji kvadrant trbuha ili suprapubično. Valja napomenuti da položaj troakara nije stalan te se može mijenjati ovisno o lokalnom nalazu, građi bolesnika ili sklonosti operatera. Crvuljak se prihvati hvataljkom za mezenteriolum te podigne, a pritom valja biti oprezan jer presnažan stisak i gnječenje crvuljka može dovesti do perforacije i širenja infekcije (Slika 5A). Ukoliko postoje priraslice, kirurg bi trebao odvojiti crvuljak i mezenteriolum od okolnih organa. Harmonični rezač, sustav za bipolarnu koagulaciju i sustav za termalnu ligaciju najčešće se koriste u kliničkoj praksi za zbrinjavanje apendikularne arterije, odnosno mezenterioluma (Slika 5B) (22). Tim uređajima valja pažljivo rukovati kako bi se izbjegle termičke ozljede okolnih organa (22, 23). Baza crvuljka se može opskrbiti na više načina (linearni samošivač, polimerski klipovi te endoskopska omča) (Slika 5C), nakon čega slijedi presijecanje crvuljka otprilike 5 mm iznad ligature ili klipa istim instrumentom koji se koristio za zbrinjavanje mezenterioluma, odnosno apendikularne arterije (Slika 5D) (24, 25). Vidljivi gnoj ili tekućina se uklanja kombinacijom irigacije i sukcije (Slika 5E). Izrazito je bitno crvuljak odstraniti u cijelosti kako ne bi došlo do ponovnog nastanka apendicitisa. Odstranjuje se iz trbušne šupljine kroz 10 mm troakar uz pomoć endoskopske vrećice (Slika 5F). Nakon završetka operacije plin se ispusti iz trbušne šupljine i uklone se troakari (26).



Slika 5. Laparoskopna apendektomija: A - Upaljeni gangrenozni crvuljak; B - Skeletiranje mezenteriola crvuljka harmoničnim rezačem; C - postavljanje polimerskih klipseva na bazu crvuljka; D - Resekcija crvuljka harmoničnim rezačem; E - Ispiranje abdominalne šupljine i pregled baze crvuljka; F-Odstranjenje crvuljka iz abdomena pomoću endoskopske vrećice

1.5.2.3. Komplikacije apendektomije

Kao i svaka operacija, apendektomija ima svoje komplikacije. To su infekcija kirurške rane, nastanak intraabdominalnog apscesa i paralitički ileus te rjeđe komplikacije kao što su hematomi, dehiscencije operacijske rane, krvarenje iz apendikularne arterije te fekalna fistula.

Na infekciju kirurške rane možemo posumnjati u slučaju boli i porasta tjelesne temperature. Valja posumnjati na najčešće uzročnike, poglavito anaerobe kao što su *Bacteroides Species* te aerobne mikroorganizme iz roda *Klebsiela*, *Enterobacter* te *Escherichia Coli*. Antibiotike dajemo po antibiogramu, a ranu u slučaju infekcije valja široko otvoriti.

U slučaju prijeoperacijske kontaminacije i/ili neodgavarajućeg ispiranja trbušne šupljine može nastati intraabdominalni apsces koji može biti zdjelčni ili subfrenički. Očituju se oko jedan dan poslije operacije pojavom intermitentne temperature, anoreksije i malaksalošću. Zdjelčni apsces može uzrokovati proljeve te se može pipati digitorektalnim ili vaginalnim pregledom. Subfrenički apsces izaziva izljev u desnom prsištu te elevaciju desnog ošita. Liječenje se najčešće provodi antibiotskom terapijom, a u slučaju pogoršanja kliničke slike perkutanom drenažom pod nadzorom ultrazvuka ili kompjuterizirane tomografije. U slučaju nemogućnosti drenaže indicirana je ponovna operacija (4).

1.5.3. Konzervativno liječenje apendicitisa

Iako je apendektomija rutinska operacija koja se izvodi još od 1889. godine, neka današnja istraživanja pokazuju da se apendicitis može liječiti i konzervativno. Neke studije pokazuju da nema razlike u uspješnosti liječenja između operacijskog i konzervativnog načina liječenja. Studija Svenssona i suradnika iz 2012. godine navodi jednaku uspješnost liječenja te manje komplikacije u grupi ispitanika koja je liječena konzervativno. Studija zaključuje da 73% odraslih sa sumnjom na akutni apendicitis nemaju potrebe za operacijskim zahvatom (27). U pedijatrijskoj dobi, studija iz Švedske pratila je djecu godinu dana nakon upale crvuljka te pokazala stopu uspješnosti liječenja antibioticima od 92% (27). Sve te studije ukazuju na mogućnost liječenja akutnog apendicitisa s antibioticima kao prvom linijom liječenja, a kirurški zahvat provodi se u slučaju neuspjeha ili pogoršanja općeg statusa bolesnika.

2. CILJ ISTRAŽIVANJA

Laparaskopski način zbrinjavanja upale crvuljka postao je opće prihvaćen u državama diljem svijeta. Mnoge studije pokazuju prednost laparaskopske apendektomije u usporedbi s otvorenom apendektomijom. Najčešća komplikacija akutnog apendicitisa je perforacija crvuljka s posljedičnim nastankom difuznog peritonitisa. U liječenju takvih bolesnika trebalo bi što prije krenuti s rehidracijom, korekcijom elektrolita i acidobaznog statusa te propisati antibiotik. U brojnim Klinikama i dalje se koristi trojna antibiotska terapija koja uključuje ampicilin, gentamicin te klindamicin, no valja napomenuti da se u zadnje vrijeme pokazalo da je i monoterapija piperacilinom ili tazobaktamom za intraabdominalne infekcije polučila sličnu uspješnost. Često se koristi i kombinacija gentamicina s metronidazolom. Također, terapija ertapenenom može se koristiti u liječenju peritonitisa zbog toga što ertapenem ima širok spektar djelovanja protiv Gram negativnih bacila, uključujući i *Pseudomonas aeruginosa*, te Gram pozitivne mikroorganizme.

Cilj istraživanja: Cilj ovog rada je usporediti čimbenike ishoda liječenja ertapenenom u odnosu na kombinaciju gentamicina i metronidazola u djece s difuznim peritonitisom, kao posljedicom perforacije crvuljka, u koje je učinjena laparaskopska apendektomija u Klinici za dječju kirurgiju Kliničkog bolničkog centra Split.

Hipoteze:

1. Bolesnici liječeni ertapenenom značajno kraće borave u bolnici u odnosu na bolesnike koji su liječeni kombinacijom gentamicina i metronidazola.
2. Bolesnici liječeni ertapenenom značajno ranije postaju afebrilni, te time troše značajno manje analgetika/antipiretika u odnosu na bolesnike koji su liječeni kombinacijom gentamicina i metronidazola.
3. Bolesnici liječeni ertapenenom imaju značajno manje poslijeoperacijskih komplikacija u odnosu na bolesnike koji su liječeni kombinacijom gentamicina i metronidazola.
4. Nema razlike u vremenu započinjanja enteralne prehrane nakon operacijskog zahvata između dvije ispitivane skupine.

3. ISPITANICI I METODE

3.1. Ispitanici

Ispitanici su bolesnici koji su operirani laparoskopskim pristupom zbog perforiranog apendicitisa u Klinici za dječju kirurgiju KBC Split, u razdoblju od 01.01.2017. do 01.05.2018, a zbog potrebe liječenja difuznog peritonitisa ordiniran im je ertapenem odnosno kombinacija gentamicina i metronidazola.

Kriteriji uključenja:

1. Bolesnici u dobi od 5 do 17 godina
2. Bolesnici oba spola
3. Bolesnici kojima je izvedena laparoskopna apendektomija
4. Bolesnici s perforiranim crvuljkom koji su razvili difuzni peritonitis

Kriteriji isključenja:

1. Bolesnici mlađi od 5 i stariji od 17 godina
2. Bolesnici u kojih je učinjena otvorena apendektomija
3. Bolesnici u kojih je učinjena konverzija laparoskopne u otvorenu apendektomiju
4. Bolesnici u kojih je praćenje nakon operacijskog zahvata bilo kreće od 3 mjeseca
5. Bolesnici s lokaliziranim peritonitisom ili peritiflitičkim infiltratom
6. Bolesnici s nekomplikiranim apendicitisom
7. Bolesnici s peritonitisom druge etiologije osim apendikularne
8. Bolesnici s pridruženim bolestima

3.2. Organizacija studije

Prema ustroju ovo je prospektivna randomizirana studija. Bolesnici su randomizirani u dvije skupine. Korištena je blok randomizacija s veličinom bloka od 4. Uz pretpostavku razlike u stopi komplikacija od 20%, febrilnim danima i duljini boravka u bolnici od 2 dana, uz standardnu devijaciju 2, te $\alpha=0.5$ i $\beta=0.2$ izračunato je da minimalna veličina uzorka iznosi 34 (17 ispitanika u svakoj skupini). Uračunavši eventualna odstupanja i gubitke bolesnika iz studije randomizacija je izrađena za uzorak od 40 ispitanika (20 ispitanika u svakoj skupini).

3.3. Mjesto studije

Istraživanje je provedeno u Klinici za dječju kirurgiju KBC-a Split.

3.4. Metode prikupljanja i obrade podataka

Izvor podataka je protokol studije koji se popunjava za svakog bolesnika tijekom liječenja iz podataka povijesti bolesti i operacijske liste. Svakom bolesniku analizirani su slijedeći parametri: dob, spol, BMI, prijeoperacijske vrijednosti laboratorijskih nalaza (leukociti i CRP), duljina trajanja simptoma, tjelesna temperatura, klinički nalaz tijekom pregleda, podaci o mučnini i povraćanju, operacijski nalaz, vrta korištenog antibiotika, poslijeoperacijski tijek, trajanje febriliteta nakon operacijskog zahvata, vrijeme početka enteralne prehrane, duljina hospitalizacije, komplikacije i potreba za promjenom antibiotske terapije. Bolesnici ili njihovi roditelji, ako se radi o maloljetnim osobama, potpisuju pisani pristanak na operacijski zahvat.

3.4.1. Primarne mjere ishoda

Primarne mjere ishoda uključivale su uspjeh terapije, komplikacije i duljinu boravka u bolnici.

3.4.2. Sekundarne mjere ishoda

Sekundarne mjere ishoda uključivale su vrijeme početka enteralne prehrane te broj febrilnih dana nakon operacijskog zahvata.

3.4.3. Statistička obrada podataka

Prikupljeni podatci uneseni su u programske pakete Microsoft Office za obradbu teksta te Microsoft Excel (Microsoft Corporation) za izradbu tabličnog prikaza. Za statističku analizu korišten je statistički paket za socijalne znanosti (SPSS, verzija 24.0, IBM Corp, Armonk, NY, USA). Kvantitativni su podaci opisani medijanom i rasponom, dok su kategorijske varijable izražene apsolutnim brojevima i postocima. Razlike srednjih vrijednosti kvantitativnih podataka između ispitivanih skupina testirane su Mann-Whitney U testom. Usporedba različitih kategorijskih varijabli provedena je hi-kvadrat testom. Razina statističke značajnosti za dvostrane testove postavljena je na $p < 0.05$.

3.5. Opis istraživanja

Prvu skupinu činili su bolesnici koji su u liječenju difuznog peritonitisa primali gentamicin (Gentamycin, Belupo, Koprivnica, Hrvatska) u dozi 7 mg/kg i metronidazol (Efloran, Krka, Novo Mesto, Slovenia) u dozi 7.5 mg/kg, dok su drugu skupinu činili bolesnici koji su liječeni ertapenemom (Invanz, Merck Sharp & Dohme, Riom, Francuska) u dozi 15 mg/kg.

Promatrane skupine usporedili smo s obzirom na:

- a) demografske podatke (dob, spol)
- b) prijeoperacijske laboratorijske vrijednosti (leukociti, CRP)
- c) klinički nalaz (klinički znakovi, defans, povraćanje, mučnina, tjelesna temperatura, duljina trajanja simptoma)
- d) duljinu trajanja hospitalizacije
- e) trajanje febriliteta nakon operacijskog zahvata
- f) vrijeme koje je bilo potrebno za povratak na enteralnu prehranu
- g) komplikacije (apsces, infekcija rane, ileus, dehiscijencija bataljka, sepsa)
- h) uspjeh terapije (potreba za promjenom antibiotika ili reoperacijom)
- i) mikrobiološki nalaz
- j) nuspojave

4. REZULTATI

U studiju je ukupno uključeno 40 bolesnika, od čega 31 (77.5%) dječak i 9 (22.5%) djevojčica. U prvoj skupini bolesnika bilo je 15 (75%) dječaka i 5 (25%) djevojčica, dok se druga skupina sastojala od 16 (80%) dječaka i 4 (20%) djevojčice. Medijan prosječne dobi za sve ispitanike iznosio je 13 godina. Medijan indeksa tjelesne mase za sve ispitanike iznosio je 20 kg/m². Demografski i klinički podaci ispitanika iz obje skupine prikazani su u Tablici 4. Ispitivane skupine bile su simetrične, tj. nije bilo statistički značajne razlike u promatranim demografskim i kliničkim podacima između dvije ispitivane skupine.

Tablica 4. Demografski, laboratorijski i klinički podaci bolesnika u obje ispitivane skupine

	Skupina I	Skupina II	
	gentamicin + metronidazol	ertapenem	<i>p</i>
Demografski i klinički podaci			
Dob (godine)	14	12.5	0,5593*
(Medijan, 95% CI)	(10,5, 15,5)	(10, 14,5)	
Spol n (%)			0,633**
Muški	14 (75)	16 (80)	
Ženski	5 (25)	4 (20)	
BMI (kg/m ²)	20,5	20	0,5873*
Medijan (IQR)	(19, 23,5)	(18,5, 23)	
Leukociti (x10 ⁹ /l)	17.7	15.7	0,1636*
Medijan (IQR)	(14,85, 21,3)	(12,55, 17,6)	
CRP (mg/dL)	136.3	94.45	0,3369*
Medijan (IQR)	(67,4, 228,7)	(74,55, 144,35)	
Temperatura (°C)	38,5	38.25	0,1932*
Medijan (IQR)	(38,05, 38,9)	(37,9, 38,5)	
Anamneza (h)	55	48	0,8699*
Medijan (IQR)	(43,5, 72)	(48, 69)	
Mučnina n (%)	17 (85)	18 (90)	0,633**
Povraćanje n (%)	19 (95)	18 (90)	
Rowsing n (%)	17 (85)	16(80)	0,677**
Blumberg n (%)	20 (100)	20 (100)	
Grassmann n (%)	20 (100)	20 (100)	1,0**
Defans n (%)			
Generalizirani	19 (95)	20 (100)	0,311**
Lokalizirani	1 (5)	0	

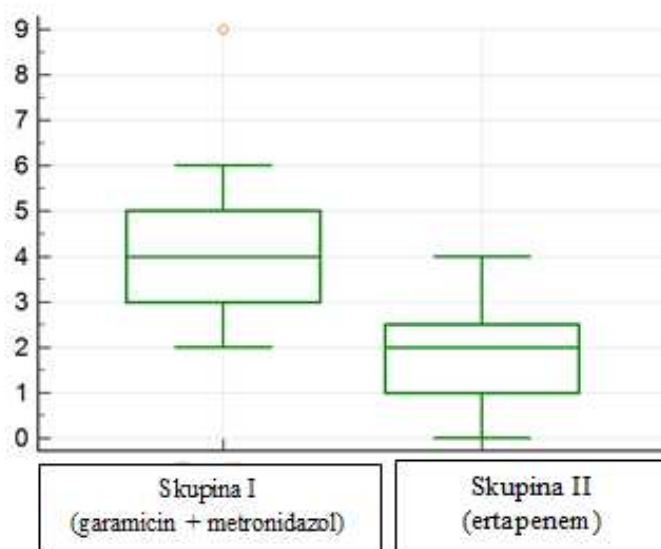
*Mann-Whitney, ** Chi-square test

Tablica 5. Ishodi liječenja bolesnika u obje ispitivane skupine

	Skupina I gentamicin + metronidazol	Skupina II ertapenem	<i>p</i>
Febrilitet (dani)	4	2	<0,0001*
Medijan (IQR)	(3, 5)	(1, 2,5)	
Enteralna prehrana (dani)	1	1	0,0684*
Medijan (IQR)	(1, 2)	(1, 1)	
Hospitalizacija (dani)	8	5	<0,0001*
Medijan (IQR)	(7, 8,5)	(5, 6)	
Komplikacije; n (%)			
Apsces	2 (10)	0	0,1976**
Infekcija rane	1 (5)	0	
Neuspjeh; n (%)	2 (10)	0	0,221**

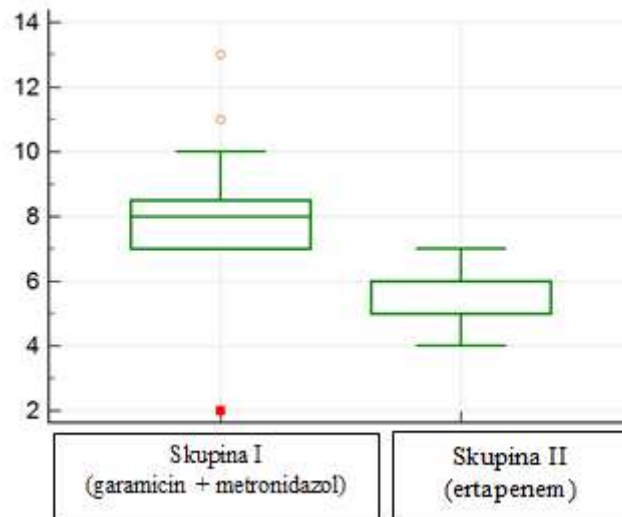
*Mann-Whitney test, **Chi-square test

Ishodi liječenja prikazani su u Tablici 5. Djeca liječena kombinacijom gentamicina i metronidazola prosječno su bila febrilna 4 dana nakon operacijskog zahvata, dok je u djece liječene ertapenemom febrilitet prosječno trajao 2 dana ($p < 0,0001$) (Slika 6).



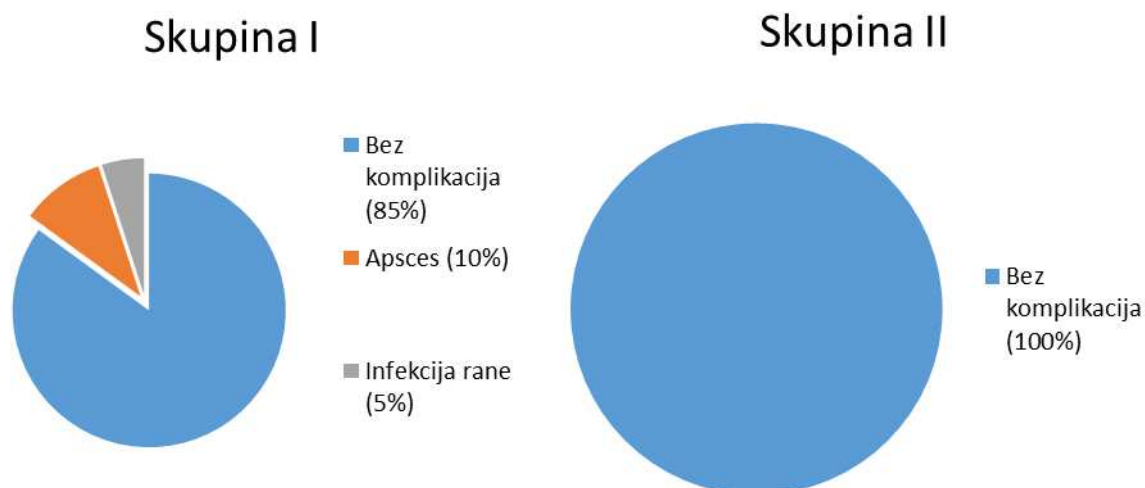
Slika 6. Usporedba trajanja poslijeoperacijskog febriliteta između ispitivanih skupina.

Sukladno gore navedenom djeca liječena kombinacijom gentamicina i metronidazola prosječno su boravila u bolnici 8 dana, dok su djeca liječena ertapenemom prosječno boravila 5 dana ($p < 0,0001$) (Slika 7).



Slika 7. Usporedba duljine hospitalizacije između ispitivanih skupina.

Enteralna prehrana započeta je u prosjeku prvog poslijeoperacijskog dana u obje skupine bolesnika, uz napomenu da su djeca liječene kombinacijom gentamicina i metronidazola imala nešto veći IQR u odnosu na djecu liječenu ertapenemom ($p=0,0684$). U skupini djece liječene kombinacijom gentamicina i metronidazola ukupno su zabilježene tri poslijeoperacijske komplikacije (dva intraabdominalna apscesa i jedna infekcija operacijske rane), dok u skupini djece liječene ertapenemom nije zabilježena nijedna komplikacija ($p=0,1976$) (Slika 8). Neuspjeh terapije zabilježen je u dvoje djece liječene kombinacijom gentamicina i metronidazola, te je terapija zamijenjena meropenemom, dok u skupini djece liječene ertapenemom nije zabilježen ni jedan slučaj neuspjeha terapije ($p=0,221$). Nisu zabilježene nuspojave primjene navedenih antibiotika u nijednoj od promatranih skupina.



Slika 8. Komplikacije liječenja. Skupina I - gentamicin + metronidazol; Skupina II - ertapenem.

Mikrobiološkom analizom aspirata gnoja iz trbušne šupljine nađeno je da su najčešći izolirani mikroorganizmi bili su Gram negativni aerobi, dok su Gram pozitivni aerobi i anaerobi bili manje učestali. U ovoj studiji najčešći izolirani mikroorganizam bio je *E. Coli* koji je pronađen u 14 (70%) bolesnika unutar prve, te njih 15 (75%) iz druge skupine. Većina mikroorganizama bila je osjetljiva na obje skupine antibiotika (ertapenem te kombinacija gentamicina s metronidazolom), dok je samo u jednom slučaju pronađen rezistentni mikroorganizam (*Proteus spp.* u Skupini I) (Tablica 6).

Tablica 6. Mikrobiološka analiza aspirata iz trbuha u bolesnika s perforiranim crvuljkom i posljedičnim difuznim peritonitisom u obje ispitivane skupine

Izolirana bakterija	Skupina I		Skupina II	
	gentamicin/metronidazol		ertapenem	
	Osjetljiv	Rezistentan	Osjetljiv	Rezistentan
Aerobi Gram - pozitivni				
<i>Streptococcus viridans</i>	1	/	/	/
<i>Staphylococcus haemoliticus</i>	1	/	1	/
<i>Enterococcus faecalis</i>	3	/	1	/
Aerobi Gram - negativni				
<i>Escherichia coli</i>	14	/	15	/
<i>Enterobacter cloacae</i>	/	/	1	/
<i>Enterobacter faecalis</i>	2	/	2	/
<i>Klebsiella spp.</i>	1	/	1	/
<i>Proteus spp.</i>	/	1	1	/
Anaerobi				
<i>Clostridium spp.</i>	3	/	2	/
<i>Peptostreptococcus</i>	1	/	1	/
<i>Bacteroides fragilis</i>	/	/	1	/

Trenutna cijena korištenih antibiotika prikazana je u Tablici 7. Iz tablice je razvidno da je ertapenem značajno skuplji u odnosu na kombinaciju gentamicina i metronidazola.

Tablica 7. Usporedba cijene pojedinačne doze ertapenema u odnosu na kombinaciju gentamicina i metronidazola

Lijek	Količina	Cijena lijeka
Invanz (ertapenem)	1	326,65 kn
Efloran (metronidazol)	1	4,09 kn
Garamycin (gentamicin)	1	2,86 kn

5. RASPRAVA

Akutni peritonitis je akutna upala potrbušnice koja nastaje kao posljedica perforiranog crvuljka no može biti uzrokovan različitim uzrocima kao što su upala trbušnih organa, iritirajuće tvari iz perforiranog žučnjaka ili ulkusa želuca, pankreasnim enzimima ili ruptuiranim cistama. Ipak, najčešći izvor bakterija jest perforirani crvuljak. Klinička slika peritonitisa jest slika akutnog abdomena gdje dominira napet i bolan trbuh koju prati povišena tjelesna temperatura. Javlja se hipomotilitet ili pareza crijeva koja postaju distendirana. Zbog smanjene mobilnosti crijeva dolazi do nakupljanja tekućine u crijevima te posljedično tome smanjenog intravaskularnog volumena pri čemu se kao posljedica javlja hipotenzija, tahikardija i dehidracija.

U liječenju takvih bolesnika trebalo bi što prije krenuti s rehidracijom, korekcijom elektrolita i acidobaznog statusa te propisati antibiotik (6, 7). U većini Klinika i dalje se koristi trojna antibiotska terapija koja uključuje ampicilin, gentamicin te klindamicin, no valja napomenuti da je u zadnje vrijeme pokazano da i monoterapija piperacilinom ili tazobaktamom za intraabdominalne infekcije polučila sličnu uspješnost (7). Također cefotaksim, cefalosporin treće generacije koji pokazuje jednaku uspješnost kao i monoterapija u djece s kompliciranim perforiranim apendicitisom kad se koristi u kombinaciji s metronidazolom (20).

Ertapenem je novi član karbapenemske skupine antibiotika, s povoljnim farmakokinetičkim profilom, ali suženim spektrom antimikrobnog djelovanja, u usporedbi sa starijim predstavnicima karbapenema. Ima širok spektar djelovanja protiv Gram negativnih bacila, uključujući i *Pseudomonas aeruginosa* te protiv Gram pozitivnih mikroorganizama što nam daje za mogućnost korištenja ovog lijeka u liječenju difuznog peritonitisa (21)

U studiji koju je proveo Solomkin i suradnici ispitivana je klinička efikasnost i sigurnost ertapenema, lijeka sa širokim spektrom protiv patogena koji izazivaju intraabdominalnu infekciju. Studija je uključivala 633 ispitanika u kojih je većina intraabdominalnih infekcija nastala kao posljedica perforiranog apendicitisa. U ovoj prospektivnoj, randomiziranoj i dvostruko slijepoj studiji, rezultati su pokazali da 1 g ertapenema dnevno ima istu uspješnost i sigurnost kao 3.375 g piperacilina/tazobaktama svakih 6 sati. Autori navode da su najčešće nuspojave liječenja proljev (5,7%) te flebitis/tromboflebitis (4,1 %) u bolesnika liječenih ertapenemom, dok su najčešće nuspojave u skupini bolesnika liječenih piperacilinom/tazobaktamom bile istovjetne, s učestalosti proljeva od 7,5% te flebitisa/tromboflebitisa od 3,3%. Međutim, nuspojave liječenja bile su

blage te nijedna nuspojava nije uvjetovala prekid terapije. Rjeđe nuspojave bile su, osip, trombocitopenija te grand mal napad kod skupine bolesnika liječenih ertapenemom te duboka venska tromboza, osip, žutica, hipertenzija u bolesnika liječenih kombinacijom piperacilin/tazobaktamom. Rezultati ove studije ukazuju na to da ertapenem može biti opcija koja isključuje potrebu za kombinacijom antibiotika, što je svakako jednostavnije za primjenu i ugodnije za bolesnike (28). Kao pokazatelji uspješnosti terapije mogu se uzeti febrilitet, duljina hospitalizacije i broj komplikacija. U našoj studiji djeca liječena kombinacijom gentamicina i metronidazola u prosjeku su bila dva dana dulje febrilna u odnosu na djecu liječenu ertapenemom te su u prosjeku boravila tri dana kraće u bolnici. U nijednog djeteta nisu zabilježene nuspojave. Ovakvi rezultati mogu opravdati primjenu ertapenema u kliničkoj praksi.

U metaanalizi koju su proveli Falagas i suradnici uspoređeno je djelovanje ertapenema u liječenju intraabdominalnih infekcija u odnosu na piperacilin/tazobaktam, ceftriakson s metronidazolom te ticarcilin s klavulonskom kiselinom. Nije pronađena statistički značajna razlika između skupine bolesnika liječenih ertapenemom u odnosu ostale ispitivane lijekove u kliničkom uspjehu (29). Pronađene su i laboratorijske abnormalnosti primijećene u skupinama bolesnika kojima je ordiniran ertapenem kao što su povišenje jetrenih enzima ili trombocitoza. Ipak, nijedna od ovih laboratorijskih vrijednosti nije bila izrazito povišena da bi dovela do prekida terapije ertapenemom. U ovoj metanalizi koja je uključivala 7 studija nije pronađena statistički značajna razlika između pojavnosti nuspojava (proljevanje, mučnina te povraćanje) (29). U našoj studiji nije bila zabilježena nijedna nuspojava liječenja.

U randomiziranoj, prospektivnoj studiji koju su proveli Catena i suradnici 2013. godine uspoređivana je trodnevna terapija ertapenemom u odnosu na kombinaciju ampicilina i sulbaktama. Trajanje terapije bilo je 3 dana za obje ispitivane skupine. Studija je uključivala 71-og bolesnika kojem je ordiniran ertapenem te 71-og bolesnika koji su primali ampicilin i sulbaktam za potrebe liječenja lokalnog peritonitisa. U skupini bolesnika kojima je ordiniran ertapenem 69 (97%) ih je uspješno reagiralo na terapiju, dok je u skupini koja je primala ampicilin i sulbaktam uspješno izliječen 61 (86%) bolesnik (30). Razlika u uspješnosti između dvije skupine bila je statistički značajna (30). U našoj studiji kombinacija gentamicina i metronidazola bila je uspješna u 90% bolesnika, dok je uspješnost ertapenema bila 100%. Nije pronađena statistički značajna razlika između ispitivanih skupina, ali za potvrdu uspješnosti potrebno je provesti istraživanje na većem uzorku bolesnika.

U retrospektivnoj studiji koja je trajala 14 godina, Obinwa i suradnici prezentirali su 69 bolesnika u dobi od 1-14 godina s peritonitisom koji je nastao zbog komplikacija apendicitisa. Istraživali su mikrobiološki profil pedijatrijskih bolesnika s peritonitisom koji je nastao kao posljedica apendicitisa. *Escherichia coli* pronađena je u 56/69 (81%) slučajeva, a od toga su četiri izolata *E. coli* bila rezistentna na amoksicilin s klavulonskom kiselinom, a primijećena je i rezistencija jednog izolata *E. coli* na gentamicin. Anaerobi su bili pronađeni u 37 (54%) slučajeva gdje su dva anaerobna izolata bila rezistentna na amoksicilin s klavulonskom kiselinom te s jednim izolatom rezistentnim na metronidazol. Sterptokoki su identificirani u 5 (7%) uzoraka bez primijećene rezistencije ovih mikroorganizama. Također, navode da kombinacijska terapija koja uključuje amoksicilin s klavulonskom kiselinom te aminoglikozide, je adekvatna empirijska terapija peritonitisa uzrokovanog apendicitisom u djece (31). U našoj studiji, *Escherichia coli* bila je također najčešće pronađen mikroorganizam. U prvoj skupini bolesnika pronađena je u 70% bolesnika, dok je u drugoj skupini pronađena u 75% bolesnika, no u našoj studiji nije pronađen niti jedan izolat *E. coli* koji je bio rezistentan na ertapenem ili na kombinaciju gentamicina s metronidazolom. U bolesnika liječenih ertapenemom nije primijećen mikroorganizam koji je razvio rezistenciju na ertapenem, dok je u skupini bolesnika liječenih kombinacijom gentamicina s metronidazolom pronađen jedan izolat *Proteus spp.* rezistentan na liječenje kombinacijom gentamicina s metronidazolom.

Iako je ertapenem u našoj studiji prikazan kao uspješan lijek u djece s difuznim peritonitisom valja razmotriti njegovu uporabu zbog više faktora. Prednosti ertapenema u odnosu na kombinaciju gentamicina i metronidazola jest jednostavnija i ugodnija primjena lijeka što olakšava posao medicinskog osoblja te povećava zadovoljstvo bolesnika. Ipak, cijena ertapenema višestruko je veća u odnosu na kombinaciju gentamicina i metronidazola.

Rastuća antimikrobna rezistencija predstavlja jedan od najvećih globalnih zdravstvenih problema. Naime, pojavljuju se mnogi rezistentni mikroorganizmi na koje ne djeluje standardna terapija. Upravo zbog tog globalnog problema valja razmotriti upotrebu ertapenema budući da ertapenem spada u skupinu antibiotika rezerve stoga je izrazito bitna njegova racionalna upotreba.

Do sada nije bilo radova koji bi ispitali uspješnost terapije ertapenemom u djece s difuznim peritonitisom kao posljedicom perforiranog crvuljka. Ovo je prva studija koja je dokazala uspješnost ertapenema kao monoterapije u djece s difuznim peritonitisom. U studiji

je pronađena statistički značajna razlika u duljini hospitalizacije te duljini trajanja poslijeoperacijskog febriliteta. Naime, skupina bolesnika liječenih ertapenemom kraće je boravila u bolnici od bolesnika liječenih kombinacijom gentamicina i metronidazola, dok je broj febrilnih dana također bio manji u djece liječene ertapenemom u odnosu na drugu skupinu.

Ipak, ako promatramo ekonomski aspekt uporabe ertapenema valja uzeti u obzir da je skupina bolesnika liječenih ertapenemom provela manji broj dana u bolnici, trošila manje analgetika / antipiretika i imala manje komplikacija što zajedno smanjuje ukupne troškove hospitalizacije.

Ertapenem je siguran i učinkovit u liječenju difuznog peritonitisa u djece. Propisivanje ertapenema treba biti kritično uvažavajući činjenicu da lijek spada u skupinu antibiotika rezerve i da je značajno skuplji od kombinacije gentamicina i metronidazola.

6. ZAKLJUČCI

1. Bolesnici liječeni ertapenemom kraće borave u bolnici u odnosu na bolesnike koji su liječeni kombinacijom gentamicina i metronidazola.
2. Bolesnici liječeni ertapenemom značajno ranije postaju afebrilni, te time troše značajno manje analgetika/antipiretika u odnosu na bolesnike koji su liječeni kombinacijom gentamicina i metronidazola.
3. Bolesnici liječeni ertapenemom imaju manje poslijeoperacijskih komplikacija u odnosu na bolesnike koji su liječeni kombinacijom gentamicina i metronidazola. Obzirom da u ovoj studiji nije pronađena statistički značajna razlika među skupinama potrebno je provesti istraživanje na većem uzorku ispitanika.
4. Nema razlike u vremenu započinjanja enteralne prehrane nakon operacijskog zahvata između dvije ispitivane skupine.
5. Ertapenem je jednostavniji i ugodniji lijek za primjenu u odnosu na kombinaciju gentamicina i metronidazola.
6. Primjena ertapenema treba biti kritična što zbog značajno veće cijene, što zbog činjenice da spada u skupinu antibiotika rezerve.

7. POPIS CITIRANE LITERATURE

1. Fritsch H, Wolfgang K. Priručni anatomski atlas. Zagreb: Medicinska naklada; 2011. str. 202-206.
2. Nikolić V, Keros P. Klinička anatomija abdomena. Zagreb: Naklada Ljevak; 2000. str. 123-126.
3. Moore K, Dalley A, Argur A. Clinically oriented anatomy 7th edition. Philadelphia 2014. str. 249.
4. Junqueira LC, Carneiro J, Kelly RO. Basic Histology, 13th Edition: Text and Atlas New York; Sydney: McGraw-Hill Medical; 2013. str. 620-21.
5. Šoša T. Akutni abdomen U: Šoša T, Sutlić Ž, Stanec Z, Tonković I i sur., urednici. Kirurgija. Zagreb: Naklada Ljevak; 2007. str. 370-81.
6. Vrhovac B. i sur. Interna medicina. Zagreb: Medicinska naklada; 2008. str. 818-9.
7. Brunicaudi C, Andersen D, Billiar T, Dunn D, Hunter J, Matthews J, Pollock R, Schwartz's Principles of Surgery, 10th edition. McGraw Hill Professional; 2014. str. 1241-59.
8. Damjanov I, Jukić S, Nola M. Patologija. Zagreb: Medicinska naklada; 2008. str. 561.
9. Pogorelić Z, Biočić M, Jurić I, Milunović KP, Mrklič I. Acute appendicitis as a complication of varicella. Acta Medica (Hradec Kralove). 2012;55:150-2.
10. Katzoli P, Sakellaris G, Ergazaki M, Charissis G, Spandidos DA, Sourvinos G. Detection of herpes viruses in children with acute appendicitis. J Clin Virol. 2009;44: 282-6.
11. Tjandra J, Clunie G, Kaye A, Smith J. Textbook of Surgery, 3rd edition. Blackwell Publishing; 2006. str. 179-82.
12. Zinner JM, Ashley S, Maingot's Abdominal operations 12th edition. McGraw Hill Professional; 2012. str. 623-644.
13. Alvarado A. A practical score for the early diagnosis of acute appendicitis. Ann Emerg Med. 1986;15:557-64.
14. Pogorelić Z, Rak S, Mrklič I, Jurić I. Prospective validation of Alvarado score and Pediatric Appendicitis Score for the diagnosis of acute appendicitis in children. Pediatr EmergCare. 2015;31:164-8.
15. Samuel M. Pediatric appendicitis score. J Pediatr Surg 2002;37:872-81.
16. Pogorelić Z, Mrklič I, Jurić I. Do not forget to include testicular torsion in differential diagnosis of lower acute abdominal pain in young males. J Pediatr Urol. 2013;9:1161-5.

17. Pogorelić Z, Stipić R, Družijanić N. Torsion of epiploic appendage mimic acute appendicitis. *Coll Antropol.* 2011;35:1299-302.
18. Pogorelić Z, Žitko V, Jurić I. Extremely rare cause of acute abdomen in a child. *Acta Gastro-Enterologica Belgica.* 2017;80(3):442.
19. Pogorelić Z, Katić J, Gudelj K. Unusual cause of acute abdomen in a child-torsion of greater omentum: report of two cases. *Scott med J.* 2015;60:e1-4.
20. Holcomb G, Murphy J, Ostlie D. *Aschraft's Pediatric Surgery*, 6th edition. Elsevier Healath Science; 2016. str. 549-52.
21. Katzung B.G. *Kemoterapijski lijekovi*. U: Chambers HF , Deck DH, urednici *Temeljna i klinička farmakologija*. Zagreb: Medicinska naklada; 2011. str. 773-884.
22. Pogorelić Z, Katić J, Mrklič I. Lateral thermal damage of mesoappendix and appendiceal base during laparoscopic appendectomy in children: comparison of the harmonic scalpel (Ultracision), Bipolar coagulation (LigaSure), and thermal fusion technology (MiSeal). *J Surg Res.* 2017;212:101-107.
23. Pogorelić Z, Perko Z, Družijanić N. How to prevent lateral thermal damage to tissue using the harmonic scalpel: experimental study on pig small intestine and abdominal wall. *Eur Surg Res.* 2009;43:235-40.
24. Pogorelić Z, Kostovski B, Jerončić A. A comparison of Endoloop Ligatures and Nonabsorbable Polymeric Clips for the Closure of the Appendicular Stump During Laparoscopic Appendectomy in Children. *J Laparoendosc Adv Surg Tech A.* 2017;27:645-50.
25. Rakić M, Jukić M, Pogorelić Z. Analysis of endoloops and endostaples for closing the apenceal stump during laparoscopic appendectomy. *Surg Today.* 2014;44:1716-22.
26. Spitz L, Coran A. *Operative Pediatric Surgery*, 7th edition. CRC Press, 2013. str. 483-6.
27. Rentea RM, Shawn D. St. Peter. Pediatric appendicitis. *Surg Clin.* 2017;97:93-112.
28. Solomkin J, Yellin A, Rotstein O. Ertapenem Versus Piperacillin/Tazobactam in the Treatment of Complicated Intraabdominal Infections Results of a Double-Blind, Randomized Comparative Phas III Trial. *Ann Surg.* 2003;237:235-45.
29. Falagas E, Peppas G, Makris G. Meta-analysis:ertapenem for complicated intra-abdominal infections. *Aliment Pharmacol Ther.* 2008;27:919-31.
30. Catena F, Vallicelli C, Ansaloni L, T.E.A. Study: three-day ertapenem versus three-day Ampicillin-Sulbactam. *BMC Gastroenterol.* 2013;13:76.

31. Obinwa O, Casidy M, Flynn J. The microbiology of bacterial peritonitis due to appendicitis in children. *Ir J Med Sci.* 2014;183:585-91.

8. SAŽETAK

Cilj istraživanja: Cilj ovog istraživanja jest usporedba čimbenika ishoda liječenja antibiotske terapije ertapenemom u odnosu na kombinaciju gentamicina i metronidazola u djece s difuznim peritonitisom koji je nastao kao posljedica perforacije crvuljka, a u koje je učinjena laparoskopska apendektomija.

Ispitanici i metode: U razdoblju od 01.01.2017. do 01.05.2018. provedena je prospektivna randomizirana studija na uzorku od 40 bolesnika koji su operirani laparoskopskom metodom zbog perforiranog apendicitisa i difuznog peritonitisa u Klinici za dječju kirurgiju KBC-a Split. Bolesnici su randomizirani u dvije skupine (po 20 bolesnika) ovisno o primijenjenom antibiotiku. Korištena je blok randomizacija s veličinom bloka od 4. U prvoj skupini ordiniran ertapenem, a u drugoj kombinacija gentamicina i metronidazola. Skupine su uspoređene s obzirom na demografske i kliničke podatke, te ishode liječenja (trajanje febriliteta, početak enteralne prehrane, duljina hospitalizacije, komplikacije, mikrobiološki nalaz te neuspjeh terapije).

Rezultati: Prosječna duljina trajanja febriliteta bila je kraća je za 2 dana u bolesnika liječenih ertapenemom u odnosu na bolesnike liječene kombinacijom gentamicina i metronidazola ($p < 0,0001$). Prosječna duljina trajanja hospitalizacije je značajno kraća (8 u odnosu na 5 dana) u bolesnika liječenih ertapenemom u odnosu na skupinu bolesnika liječenih kombinacijom gentamicina i metronidazola ($p < 0,0001$). Prosječno vrijeme potrebno za povratak bolesnika na enteralnu prehranu u obje skupine iznosilo je 1 dan ($p = 0,0684$). Unutar skupine bolesnika kojima je ordiniran ertapenem nije zabilježena ni jedna poslijeoperacijska komplikacija, dok su u skupini bolesnika liječenih kombinacijom metronidazola i gentamicina zabilježene tri komplikacije ($p = 0,1976$). U bolesnika liječenih ertapenemom nije bilo bolesnika koji nisu pozitivno reagirali na terapiju, dok su unutar skupine bolesnika liječenih kombinacijom metronidazola i gentamicina zabilježena 2 bolesnika u kojih terapija nije djelovala, te je bila potrebna promjena antibiotske terapije ($p = 0,221$).

Zaključci: Ertapenem je siguran i učinkovit u liječenju difuznog peritonitisa u djece. Primjena ertapenema značajno skraćuje duljinu hospitalizacije kao i broj febrilnih dana u odnosu na kombiniranu terapiju metronidazolom i gentamicinom. Također, zabilježen je manji broj poslijeoperacijskih komplikacija i bolja učinkovitost terapije u bolesnika liječenih ertapenemom u odnosu na bolesnike koji su bili liječeni kombinacijom gentamicina i metronidazola.

9. SUMMARY

Diploma thesis title: Comparative study between ertapenem and gentamicin/metronidazole combination in treatment of diffuse peritonitis caused by perforated appendicitis after laparoscopic appendectomy in children.

Objectives: The goal of this study was to compare the outcome of antibiotic treatment with ertapenem and combination of gentamicin and metronidazole in children with diffuse peritonitis as a result of perforated appendix, on which laparoscopic appendectomy was performed at University hospital Split.

Patients and methods: A prospective randomized trial of 40 patients who underwent laparoscopic appendectomy for perforated appendicitis and diffuse peritonitis was performed in the period between 01.01.2017. and 01.05.2018. The patients were divided into two groups (with 20 patients each) based on applied antibiotic. Block randomization was used with block size of 4. Ertapenem was given to the first group of patients and combination of gentamicin and metronidazole to the second. Groups were compared based on demographic and clinical data, as well as the outcome of treatment (fever duration, beginning of enteral nutrition, duration of hospitalization, complications, microbiological findings and treatment failure).

Results: The average duration of postoperative fever was 2 days shorter in the first group (ertapenem) compared to the second (gentamicin/metronidazole) ($p < 0.0001$). The average duration of hospitalization was significantly shorter in the first group (8 days) compared to the second (5 days) ($p < 0.0001$). It took both groups the average of 1 day to come back to enteral nutrition ($p = 0.0684$). Also, the first group experienced no postoperative complications, while in the second group three complications were recorded ($p = 0.1976$). Furthermore, all the patients from the first group responded positively to therapy, while in the second group two patients did not respond to therapy and required change of the antibiotics ($p = 0.221$).

Conclusion: Ertapenem is safe and effective in treatment of diffuse peritonitis in children. Ertapenem significantly shortens the duration of hospitalization as well as postoperative fever duration compared to combination of gentamicin and metronidazole. Moreover, fewer postoperative complications have been reported and better therapeutic efficacy overall compared to combination of gentamicin and metronidazole.

10. ŽIVOTOPIS

OPĆI PODACI

Ime i prezime: Nikica Silov

Datum rođenja: 10. ožujka 1994.

Mjesto rođenja: Šibenik, Hrvatska

Državljanstvo: hrvatsko

Adresa stanovanja: Rupe 281/a, 22222 Skradin, Hrvatska

E-mail: nikicasilov110@gmail.com

ŠKOLOVANJE

2000.-2001.- Osnovna škola „Vidici“ u Šibeniku

2001.-2008.- Osnovna škola „Skradin“ u Skradinu

2008.-2012.- Medicinska i kemijska škola Šibenik u Šibeniku

2012.-2018.- Medicinski fakultet Sveučilišta u Splitu, studijski program medicina

ZNANJA I VJEŠTINE

Aktivno se služim engleskim jezikom

OSTALE AKTIVNOSTI

2016.-2018. – Tajnik Udruge CroMSIC Split (Hrvatska udruga studenata medicine)

2016.-2018. – Nacionalni dužnosnik za znanstvene razmjene Udruge CroMSIC