

Izražaj p16/Ki-67 u atipičnim skvamoznim stanicama i skvamoznim intraepitelnim lezijama niskog stupnja

Marušić, Antonija

Master's thesis / Diplomski rad

2021

Degree Grantor / Ustanova koja je dodijelila akademski / stručni stupanj: **University of Split, School of Medicine / Sveučilište u Splitu, Medicinski fakultet**

Permanent link / Trajna poveznica: <https://um.nsk.hr/um:nbn:hr:171:017071>

Rights / Prava: [In copyright](#)/[Zaštićeno autorskim pravom.](#)

Download date / Datum preuzimanja: **2025-02-07**



Repository / Repozitorij:

[MEFST Repository](#)



SVEUČILIŠTE U SPLITU
MEDICINSKI FAKULTET

Antonija Marušić

**IZRAŽAJ P16/KI-67 U ATIPIČIM SKVAMOZNIM STANICAMA I SKVAMOZNIM
INTRAEPITELNIM LEZIJAMA NISKOGRADU**

Diplomski rad

Akadska godina:

2020./2021.

Mentor:

Doc. dr. sc. Dinka Šundov

Split, srpanj 2021.

SVEUČILIŠTE U SPLITU
MEDICINSKI FAKULTET

Antonija Marušić

**IZRAŽAJ P16/KI-67 U ATIPIČIM SKVAMOZNIM STANICAMA I SKVAMOZNIM
INTRAEPITELNIM LEZIJAMA NISKOGRADNJA**

Diplomski rad

Akadska godina:

2020./2021.

Mentor:

Doc. dr. sc. Dinka Šundov

Split, srpanj 2021.

SADRŽAJ

1. UVOD	1
1.1. Anatomija maternice.....	2
1.2. Histologija i citologija	3
1.2.1. Stanice višeslojnog pločastog epitela.....	3
1.3. Skvamokolumnarna granica	6
1.4. Zona transformacije	6
1.5. Klasifikacija citoloških nalaza.....	7
1.5.1. Atipične pločaste stanice.....	8
1.5.2. Pločaste intraepitelne lezije.....	10
1.5.3. Invazivni karcinom pločastih stanica.....	12
1.5.4. Atipične glandularne stanice	13
1.5.5. Endocervikalni adenokarcinom in situ.....	14
1.5.6. Adenokarcinom.....	14
1.6. Epidemiologija.....	15
1.7. Etiologija	16
1.8. Programi prevencije.....	17
1.9. Protein p16 ^{INK4a}	18
1.10. Proliferacijski indeks Ki-67.....	19
2. CILJ ISTRAŽIVANJA	20
2.1. Primarni cilj	21
2.2. Sekundarni ciljevi	21
2.3. Hipoteza.....	21
3. MATERIJALI I METODE	22
3.1 Ispitanici	23
3.1.1. Kriteriji uključenja u istraživanje.....	23
3.1.2. Kriteriji isključenja iz istraživanja	23
3.2. Organizacija studije	23
3.3 Mjesto studije	23
3.4. Metode prikupljanja i obrade podataka	23
3.5 Analiza materijala.....	24
3.5.1. PAPA test.....	24
3.5.2. CINtec® PLUS Cytology	25
3.6. Metode statističke obrade podataka.....	27

3.7. Etička načela.....	27
4. REZULTATI.....	29
5. RASPRAVA.....	38
6. ZAKLJUČAK	43
7. POPIS LITERATURE	45
8. SAŽETAK.....	51
9. SUMMARY	53
10. ŽIVOTOPIS	55

POPIS OZNAKA I KRATICA:

AGC - atipične glandularne stanice

AGUS - atipične glandularne stanice neodređenog značaja

AIS - adenocarcinom in situ

ASC-H - atipične pločaste stanice - ne može se isključiti lezija visokog stupnja

ASC-US - atipične pločaste stanice neodređenog značenja

B/O - bez osobitosti

CDK4/6 - engl. *cyclin-dependent kinases 4 and 6*

CIN - cervikalna intraepitelna neoplazija

CIS - karcinom in situ

DES - dietilstilbestrol

DNA - deoksiribonukleinska kiselina

HPV - humani papiloma virus

HR-HPV - engl. *high risk HPV*

HSIL - skvamozna intraepitelna lezija visokog gradusa

HZJZ - Hrvatski zavod za javno zdravstvo

LSIL - skvamozna intraepitelna lezija niskog gradusa

N/C - nukleo-citoplazmatski omjer

NILM - nalaz negativan na intraepitelnu leziju ili malignitet

ROS - engl. *reactive oxygen species*

SCC - karcinom pločastih stanica, engl. *squamous cell carcinoma*

SCJ - skvamokolumnarna granica

TBS - sustav klasifikacije Bethesda

TZ - zona transformacije

VCE - engl. *vaginal-cervical-endocervical smear*

WHO - Svjetska zdravstvena organizacija

Zahvaljujem svojoj mentorici doc.dr.sc. Dinki Šundov na pomoći i savjetima prilikom izrade ovog diplomskog rada, na trudu, strpljenju i vremenu, a posebno hvala na ukazanom povjerenju i pruženoj prilici.

Hvala mami, Duji, Renati i Ani što me podnose u ovim teškim vremenima.

1. UVOD

1.1. Anatomija maternice

Unutarnje ženske spolne organe čine jajnici (lat. *ovarii*), jajovodi (lat. *salpinx*), maternica (lat. *uterus*) i rodnica (lat. *vagina*). Maternica je šuplji, neparni, mišićni organ kruškolikog oblika smješten u maloj zdjelici između rektuma i mokraćnog mjehura (1). U embrionalno doba nastaje iz parnih Mullerovih (paramezonefričkih) cijevi, koje spajanjem u kaudalnom dijelu čine osnovu maternice. Građena je iz dva dijela: trupa maternice (lat. *corpus uteri*), koji se preko suženog dijela (lat. *isthmus*) nastavlja u vrat maternice (lat. *cervix uteri*), a međusobno zatvaraju kut od 120° (lat. *anteflexio*). Istodobno je i cijela maternica nagnuta u odnosu na rodnicu prema naprijed (lat. *anteversio*) tako da vrat maternice strši u rodnicu odozgo i naprijed prema natrag i dolje. Prostor unutar maternice podijeljen je na *cavitas uteri* unutar tijela maternice i na *canalis cervicis uteri* unutar vrata maternice. Maternična stijenka građena je od tri sloja: perimetrij, miometrij i endometrij. Vanjski sloj, perimetrij (lat. *tunica serosa*) je produženje peritoneja koje pokriva maternicu izvana. Miometrij (lat. *tunica muscularis, myometrium*) sloj je glatkih mišićnih vlakana. Endometrij (lat. *tunica mucosa*) je sluznica koja oblaže maternicu, a unutarnjim materničnim ušćem (lat. *ostium histologicum uteri internum*) odvojena je od mucinoznog cilindričnog epitela koji oblaže cerviks (1).

Vrat maternice je cilindrična ili konična oblika i čini donju trećinu maternice. Miometrij vrata maternice ima više vezivnih nego mišićnih vlakana pa je nešto tvrdi od maternice. Dužina cervikalnoga kanala iznosi od 2 do 3 cm i lagano je spljošten od sprijeda prema straga. Sluznica stijenke cervikalnog kanala nabrana je u *plicae palmate*. Nabori i udubljenja prednje i stražnje stijenke se podudaraju i na taj način čvrsto zatvaraju kanal. Površina vaginalnog dijela cerviksa je okrugla i blago konveksna (2).

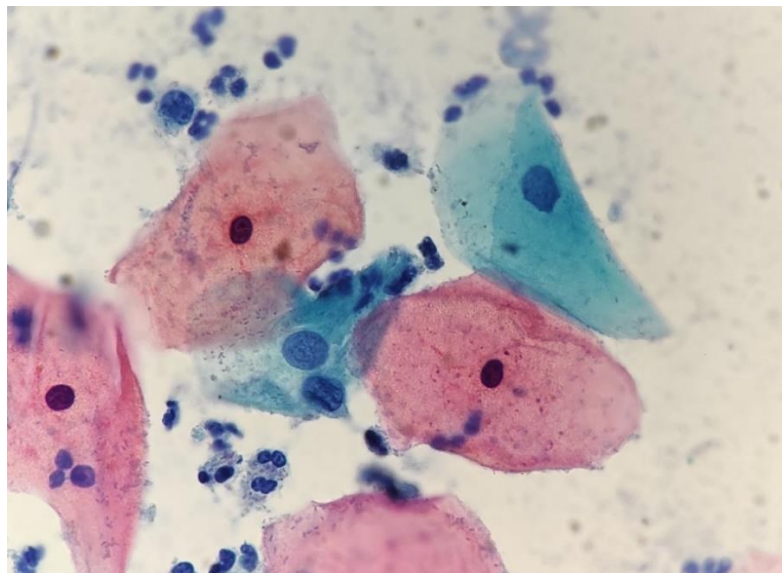
Maternični otvor (lat. *ostium uteri, orificium uteri externum*) razlikuje se u nerotkinja i rotkinja. U nerotkinja, vanjsko ušće je okruglo, porcija konična, a tkivo je podložno cikličkim hormonskim promjenama pa je u doba ovulacije većeg promjera i prekriveno obilnom prozirnom sluzi. U žena koje su rađale porcija je cilindrična, a vanjsko ušće je izduljenog oblika te ga jasno omeđuju prednja i stražnja usna porcije (lat. *labium anterius et posterius*) (3). Gornji dio cerviksa koji je preko istmusa spojen s tijelom maternice se naziva *portio supravaginalis cervicis* (lat. *endocervix*), a donji dio cerviksa *portio vaginalis* (lat. *exocervix*) budući da ulazi u vaginalnu cijev (4). Egzocervikalni dio je, poput stidnice i rodnice obložen višeslojnim pločastim epitelom. Endocervikalni dio je pokriven jednoslojnim cilindričnim epitelom koji se spušta duboko u endocervikalnu stromu i stvara endocervikalne žlijezde (3, 5).

1.2. Histologija i citologija

1.2.1. Stanice višeslojnog pločastog epitela

Pločasti epitel je visoko diferencirani epitel koji oblaže površine koje su direktno izložene vanjskom okolišu (Slika1.). Razlikujemo dva podtipa pločastog epitela: keratinizirajući, koji nalazimo na koži te vanjskoj površini vulve i nekeratinizirajući, koji nalazimo na bukalnoj sluznici, kornei, farinksu, jednjaku, vagini i unutrašnjoj površini vulve te vaginalnoj porciji cerviksa. Pločasti epitel je organiziran u više slojeva. Počevši od *lamine propriae* prema površini, možemo razlikovati bazalne, parabazalne, intermedijarne i superficijalne stanice (6).

Različite vrste stanica predstavljaju različite stupnjeve diferencijacije višeslojnog pločastog epitela, a razlikuju se prema veličini te obliku stanice i jezgre. Kako stanice progrediraju od bazalnog prema superficijalnom sloju, njihova se citoplazma postupno povećava. Povećanje volumena citoplazme prati i povećanje intermedijarnih filamenata keratina. Kako stanice sazrijevaju postaju povezane dezmosomima, koji dezintegriraju u superficijalnom sloju što uzrokuje ljuštenje većine superficijalnih stanica. Taj proces popraćen je i promjenama jezgre pa se one smanjuju i od sferičnih, u bazalnom sloju, u superficijalni sloj dolaze piknotične (kondenzirane) s uskom citoplazmatskom zonom kontrakcije (6).



Slika 1. Mikroskopski prikaz normalnih stanica pločastog epitela. Citološki obrisak po Papanicolaou. (izvor: Klinički zavod za patologiju, sudsku medicinu i citologiju, Odjel za citologiju, KBC Split)

1.2.1.1. Bazalne stanice

Na samom dnu, čvrsto vezane uz bazalnu membranu nalaze se bazalne stanice. Mitotski su aktivne i preteča su ostalim stanicama pločastog epitela. Rijetko se nalaze u urednom citološkom razmazu zbog svog dubokog položaja. Njihovo prisustvo najčešće ukazuje na patološki proces, ali mogu biti prisutne i kod preagresivnog uzimanja uzorka. Najmanje su, promjera svega 8 do 10 mikrona. Okrugla su do ovalna oblika s mjehurastom, centralno položenom jezgrom i oskudnom bazofilnom citoplazmom (6).

Bazalne stanice obavljaju više različitih funkcija, od čvrstog prianjanja epitela za bazalnu laminu, stvaranja novih bazalnih stanica kako bi se osiguralo obnavljanje epitela i u konačnici određene stanice su namijenjene dozrijevanju i popunjavanju ostalih slojeva. Stanice s različitim funkcijama morfološki se ne razlikuju (6). Imaju veliki nukleo-citoplazmatski omjer (N/C omjer 8:10). Struktura kromatina je grubo zrnata, bez vidljivih nukleola (7).

1.2.1.2. Parabazalne stanice

Parabazalne stanice su najmanje stanice na tipičnom cervikalnom razmazu. Okruglog su do ovalnog oblika i veličine 10 do 15 μm (8). Jezgra je centralno položena, vezikularna, znatog kromatina i relativno krupna (8-13 μm u promjeru).

Parabazalne stanice prevladavaju u razmazima žena u postmenopauzi i u citološkim uzorcima u djetinjstvu. Izuzev toga mogu se naći kod patoloških i obrambenih podražaja te kod mehaničkih oštećenja (9).

1.2.1.3. Intermedijarne stanice

Intermedijarne stanice nastaju kontinuiranim sazrijevanjem iz parabazalnih stanica, ovalnog su do poligonalnog oblika i mogu biti različite veličine (30-60 μm u promjeru). Veličina jezgre je osnovna referentna jedinica za procjenu ostalih stanica u cervikalnoj citologiji (10).

Nalaze se u citološkim obriscima generativne dobi, osobito u drugoj polovici menstrualnog ciklusa, u trudnoći, zatim u postmenopauzi te u slučajevima slabog estrogenskog učinka. Ovisno o hormonskom statusu žene spomenute stanice mogu se naći pojedinačno ili u nakupinama (10).

1.2.1.4. Superficialne stanice

Superficialne stanice su najveće i najzrelije stanice pločastog epitela (40-60 μm u promjeru). Jezgra im je okrugla do ovalna, veličine 5 do 7 mikrona, piknotična (kondenzirana), a citoplazma eozinofilna (6).

Kao posljedica razgradnje kreatina visoke molekularne težine u citoplazmama superficialnih stanica mogu se naći male tamnoplave keratohijaline granule. Prevladavaju u citološkim razmazima generativne dobi. Poseban oblik superficialnih stanica pločastog epitela su anuklearne stanice (10).

Anuklearne stanice (skvame, ljuske) su keratinizirane zrele superficialne pločaste stanice koje su izgubile jezgru. Najbrojnije su u uzorcima uzetim u području stidnice. Stanice mogu biti oštećene i deformirane pri uzimanju citološkog razmaza.

1.2.1.5. Ostale stanice

Ponekad u cervikalni obrisak dospiju i stanice iz endocervikalnog kanala i endometrija, a u rijetkim slučajevima i stanice jajovoda i jajnika.

Endocervikalne cilindrične stanice

Endocervikalne stanice su cilindrične stanice s bazalno smještenim jezgrama i cijanofilnom, vakuoliziranom ili homogenom citoplazmom koje nastaju iz pričuvnih (rezervnih) stanica smještenih uz bazalnu membranu. Deskvamiraju u palisadama, nalik na pčelinje saće ili pojedinačno (10, 11).

Javljaju se u dva oblika: sekretorne stanice, koje su mnogobrojnije i stanice s trepetljikama.

Endometralne stanice

Endometralne stanice su epitelnog ili stromalnog porijekla. Njihov izgled ovisi o mjestu porijekla stanica, fazi menstrualnog ciklusa te metodama uzimanja i tehničke pripreme uzorka (VCE obrisak, aspiracija, četkanje). U cervikalnim obriscima možemo ih naći pojedinačno ili u nakupinama. Šestog do desetog dana ciklusa u obriscima možemo naći tzv. *exodus* - okruglastu nakupinu stanica građenu od središnje jezgre stromalnih stanica okruženu epitelnim stanicama (10, 11).

1.3. Skvamokolumnarna granica

Kao što je već spomenuto, površinu vrata maternice oblažu dvije vrste epitela; višeslojni pločasti epitel porijeklom od epitela vaginalne ploče te jednoslojni mucinozni cilindrični epitel koji potječe od epitela Mullerovih cijevi. Granica u kojoj jedan prelazi u drugi naziva se skvamokolumnarna granica a njen položaj ovisi o životnoj dobi, hormonskoj stimulaciji, upalnim i traumatskim čimbenicima.

Lokacija skvamokolumnarne granice mijenja se tijekom života žene te se može naći manje ili više unutar endocervikalnog kanala (6). Egzocervikalno je pomaknuta u razdobljima intenzivne hormonske stimulacije kao što je pubertet, generativna dob, trudnoća ili uzimanje oralnih kontraceptiva. Također, nakon poroda može doći do ektropija (lat. *ectropium*) odnosno izvrtanja endocervikalne sluznice prema van. Takav epitel izložen je trajnom podražaju kiselog pH vaginalnog iscjetka i podliježe metaplaziji u otporniji pločasti epitel (6). Površina cilindričnog epitela izlučuje alkaličnu sluz u velikim količinama, kao reakciju na kiseli medij, uzrokujući promjenu pH prema lužnatom, što remeti sluznične obrambene snage te olakšava prodor i razmnožavanje patogenih bakterija i posljedične upalne promjene (3).

1.4. Zona transformacije

Zbog metaplazije jednoslojnog cilindričnog u višeslojni pločasti epitel na egzocerviksu se mogu zamijetiti dvije skvamokolumnarne granice, a to su primarna i sekundarna. Ona rubnija naziva se primarna skvamokolumnarna granica i to je granica u kojoj su se sastajali originalni pločasti i cilindrični epitel prije procesa metaplazije. Sekundarna ili aktivna je ona na kojoj je došlo do metaplastičnih promjena i stvaranja novog pločastog epitela na mjestu dodira s cilindričnim, endocervikalnim epitelom. Prostor između te dvije linije naziva se i zonom transformacije iliti preobrazbe. Kako novostvoreni metaplastični epitel sazrijeva stanice postaju sve više nalik originalnom pločastom epitelu, a jedini dokaz metaplazije su ostaci žljezdanih kriпти koji se pretvaraju u cistične tvorbe (3).

Nezreli metaplastični epitel nije otporan na onkogene čimbenike za razliku od pločastog i zrelog metaplastičnog epitela u čemu leži klinički značaj zone transformacije. Naime, smatra se da većina prekanceroznih promjena vrata maternice ima ishodište upravo u zoni transformacije (6).

1.5. Klasifikacija citoloških nalaza

Klasifikacija abnormalnih nalaza citološkog obriska temelji se na Bethesda sustavu iz 2014 godine. Bethesda sustav klasifikacije prvi je puta predložen 1988. kao model za interpretaciju citologije cerviksa. Cilj je bio ujediniti terminologiju te time unaprijediti obradu pacijentica (Tablica 1.). Europske smjernice preporučuju da svi klasifikacijski sustavi budu takvi da se mogu povezati s kategorijama TBS-a.

Termin „pločaste intraepitelne lezije“ (eng. *Squamous Intraepithelial Lesion*, SIL) obuhvaća spektar prekancerogenih staničnih promjena, kao što su blaga, umjerena i teška displazija odnosno skvamozne intraepitelne lezije niskog i visokog stupnja (LSIL i HSIL) po TBS klasifikaciji.

Tablica 1. Usporedba citoloških i histoloških sistema klasifikacije preinvazivnih lezija i pločastih karcinoma cerviksa

Bethesda sistem (2014)	Papanicolau sistem	Stupanj displazije	CIN ^h sistem
NILM ^a	I	B/O ^g	B/O
ASCUS ^b ASCH ^c	II	Upalna atipija, reaktivne promjene	Upalna atipija, reaktivne promjene
LSIL ^d	IIIa	Blaga displazija	CIN 1
HSIL ^e	IIIb	Umjerena displazija	CIN 2
HSIL	IV	Teška displazija	CIN 3/ CIS ⁱ
SCC ^f	V	SCC	SCC

^a engl. *negative for intraepithelial lesions or malignancy*

^b atipične pločaste stanice neodređenog značenja

^c atipične pločaste stanice – ne može se isključiti lezija visokog stupnja

^d pločaste intraepitelne lezije niskog stupnja

^e pločaste intraepitelne lezije visokog stupnja

^f invazivni karcinom pločastih stanica

^g bez osobitosti

^h cervikalna intraepitelna neoplazija

ⁱ engl. *carcinoma in situ*

1.5.1. Atipične pločaste stanice

Atipične pločaste stanice (engl. *Atypical Squamous Cells*, ASC) ne predstavljaju jednostavan biološki entitet, jer podrazumijevaju promjene koje nisu vezane uz onkogenu HPV infekciju te promjene koje upućuju na moguću podležeću intraepitelnu leziju (SIL), a u rijetkim slučajevima i na karcinom. Neneoplastična stanja koja mogu izazvati citološke promjene koje se interpretiraju kao ASC su: upalne promjene, loša fiksacija, atrofiju s degeneracijom, učinak hormona ali i neki drugi artefakti na stanicama (primjerice sušenje na zraku) (10, 11, 12).

Kategorija atipičnih pločastih stanica je najučestalija kategorija u interpretaciji abnormalnih cervikalnih citoloških nalaza, a u većini slučajeva, čak i nakon pomne dijagnostičke obrade, interpretacija ASC ostaje nedefinirana (11, 12). Promjene u ASC kategoriji su takve da ne zadovoljavaju kriterije koji bi upućivali na skvamoznu intraepitelnu leziju (SIL) ili malignitet. Da bi nalaz bio interpretiran kao ASC mora zadovoljiti tri uvjeta: jasna pločasta diferencijacija, povećan odnos jezgra / citoplazma te minimalne promjene na jezgrama koje uključuju hiperkromaziju, grudanje, nepravilnost i zamrljani kromatin kao i /ili multinukleaciju. Atipične stanice se kompariraju sa zdravim stanicama na istom uzorku. Dijagnoza se postavlja uzimanjem u obzir cijelog uzorka a ne pojedinačnih stanica (10, 12). Dijeli se na dvije potkategorije: ASC-US i ASC-H.

Iako većina ASC-US interpretacija upućuje na LSIL, 10-20% žena imaju podležeći HSIL (CIN 2 ili CIN 3). ASC-H kategorija je rezervirana za manjinu ASC nalaza s citološkim promjenama koje nalikuju na HSIL, ali nedovoljno da bi definitivno bili tako interpretirani. ASC-H lezije imaju veću pozitivnu prediktivnu vrijednost za detekciju podležećeg HSIL-a od ASC-US-a ali manju pozitivnu prediktivnu vrijednost za detekciju lezija visokog gradusa od HSIL-a (12).

1.5.1.1. Atipične pločaste stanice neodređenog značenja

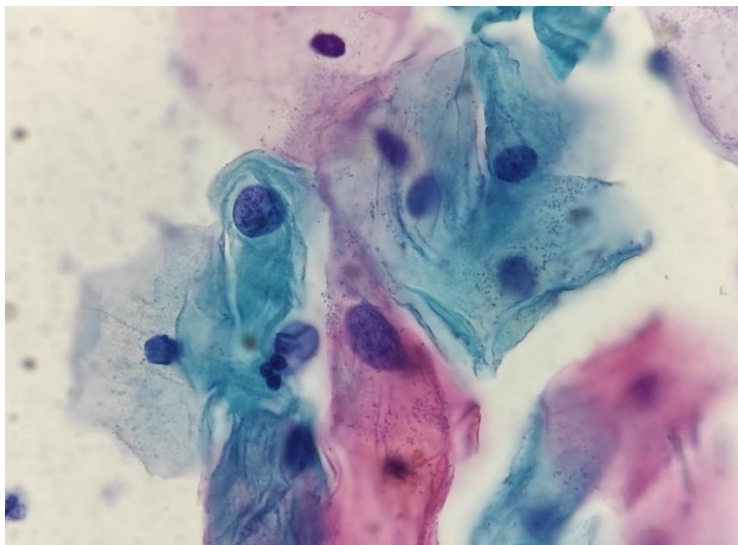
ASC-US (engl. *Atypical Squamous Cells of Undetermined Significance*) obuhvaća atipične granične promjene u kojima nije sigurno radi li se o reaktivnim ili neoplastičnim promjenama od kojih većina graniči s LSIL/ blagom displazijom.

Citomorfološki kriteriji potrebni za dijagnozu ASC-US su:

- okrugle jezgre, dva i pol do tri puta veće jezgre od jezgara normalnih intermedijarnih pločastih stanica (35 mm) ili dvostruko veće od jezgara pločastih metaplastičnih stanica (50 mm)(Slika 2.);
- blago povećan omjer jezgra-citoplazma (N/C);

- minimalna hiperkromazija jezgre i nepravilnosti u rasporedu kromatina ili oblika jezgre;
- gusta orangeofilična citoplazma („atipična parakeratoza“);
- citoplazmatske promjene koje upućuju na HPV citopatski efekt (nepotpuna koilocitoza, slabo definiran citoplazmatski halo, vakuole nalik koilocitima s odsutnim ili minimalnim nuklearnim promjenama) (12).

Druge promjene koje se često klasificiraju kao ASC-US uključuju: atipične parakeratoze (orangeofilična citoplazma, hiperkromatske jezgre, trodimenzionalni clusteri), atipične popravke (anizonukleoza, gubitak jezgrene polarnosti) te atipije i atrofije u postmenopauzalnih žena (povećanje jezgre, hiperkromazija) (11, 12).



Slika 2. *Mikroskopski prikaz atipičnih pločastih stanica neodređenog značenja. Citološki obrisak po Papanicolaou. (izvor: Klinički zavod za patologiju, sudsku medicinu i citologiju, Odjel za citologiju, KBC Split)*

1.5.1.2. Atipične pločaste stanice – ne može se isključiti lezija visokog stupnja

ASC-H (engl. *Atypical Squamous Cells-Cannot Exclude an HSIL*) je kategorija u kojoj se nalaze atipične promjene sumnjive na HSIL, ponekad i karcinom, a čini manje od 10% ASC nalaza. Ova kategorija se koristi kada je abnormalnih stanica toliko malo da je dijagnoza HSIL lezije nesigurna.

Citomorfološki kriteriji potrebni za dijagnozu ASC-H su:

- pojedinačne stanice ili manje nakupine s manje od deset stanica;

- pojedinačne stanice su veličine metaplastičnih stanica, s jezgrama koje su jedan i pol do dva i pol puta veće od normalnih;
- omjer jezgra/citoplazma sličan je kao kod HSIL (10, 12).

Kolposkopski navođenom biopsijom je potvrđeno kako je ASC- H često povezan s CIN 2 i CIN 3 (30-40% slučajeva) (11, 12).

Neka benigna stanja poput promjena u trudnoći, izoliranih endocervikalnih stanica, atipičnog reparatornog epitela, degeneracije i atrofije endometralnih stanica i slučajni nalaz makrofaga mogu uzrokovati citološke promjene nalik na ASC-H.

1.5.2. Pločaste intraepitelne lezije

SIL (engl. *Squamous Intra-Epithelial Lesion*) prekancerozne su lezije vrata maternice koje obuhvaćaju promjene na stanicama epitelnog pokrova vrata maternice, koje se otkrivaju prije svega citološkim putem i ukazuju na mogućnost razvoja karcinoma vrata maternice tijekom određenog vremenskog razdoblja. Te promjene najčešće su uzrokovane humanim papiloma virusom uz prisutnost čimbenika rizika, a najčešće sjelo nastanka je metaplastični pločasti epitel u zoni transformacije (10). Promjene po TBS klasifikaciji, koju danas koristi Svjetska zdravstvena organizacija, zajedničkim imenom nazivamo SIL, a dijelimo ih na:

- LSIL cerviksa - skvamozna intraepitelna lezija vrata maternice niskog stupnja koja odgovara blagoj displaziji (CIN1);
- HSIL cerviksa - skvamozna intraepitelna lezija vrata maternice visokog stupnja koja odgovara umjerenoj/teškoj displaziji (CIN 2 i CIN 3).

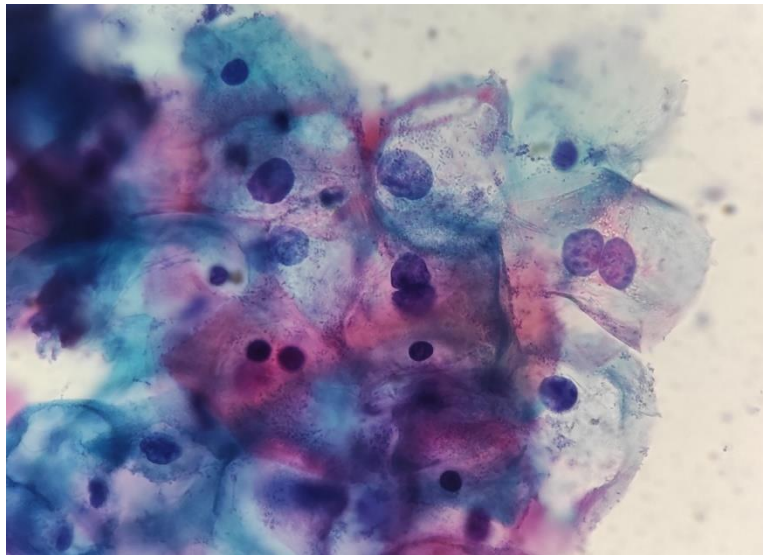
1.5.2.1. Pločaste intraepitelne lezije niskog stupnja

LSIL (engl. *Low-Grade Squamous Intra-Epithelial Lesion*) su promjene na pločastim stanicama, povezane s HPV infekcijom koje se najjasnije manifestiraju pojavom koilocitoze, a uključuju blagu displaziju te cervikalnu intraepitelnu neoplaziju (Slika 3.). Gotovo je nemoguće citomorfološki razlikovati LSIL i prolaznu HPV infekciju. Stanice s koilocitom moraju pokazivati abnormalnosti jezgre kako bi se dijagnosticirale kao LSIL, a perinuklearni halo u odsutnosti abnormalnosti jezgre ne može se interpretirati kao LSIL. LSIL ne mora progredirati do invazivnog karcinoma, većina ih spontano regresira (57%), a samo mali dio prelazi u HSIL (11%) (12, 13).

Citomorfološki kriteriji potrebni za dijagnozu LSIL-a su:

- pojedinačne stanice ili u nakupinama;
- povećani omjer jezgra/citoplazma, s jezgrama koje su tri puta veće od jezgara intermedijalnih stanica;
- različit stupanj hiperkromazije s grubo zrnatim kromatinom;
- moguću binukleaciju i multinukleaciju;
- jezgrica je neuočljiva ili je nema;
- nepravilan oblik jezgrine membrane;
- perinuklearni halo (koilocitoza) ili keratinizirajuća citoplazma (12).

Nespecifične morfološke promjene koje mogu nalikovati na LSIL su: parakeratoza, pseudokoilocitoza, infekcija herpes virusom, promjene uzrokovane radijacijom (10, 12).



Slika 3. Mikroskopski prikaz pločaste intraepitelne lezije niskog stupnja. Citološki obrisak po Papanicolaou. (izvor: Klinički zavod za patologiju, sudsku medicinu i citologiju, Odjel za citologiju, KBC Split)

1.5.2.2. Pločaste intraepitelne lezije visokog stupnja

HSIL (engl. *High-Grade Squamous Intra-Epithelial Lesion*) su promjene na pločastim stanicama koje uključuju umjerenu do tešku displaziju, odnosno CIN 2 i CIN 3. U 97% žena s HSIL-om pronađen je HPV visokog rizika (11).

Citomorfološki kriteriji potrebni za dijagnozu HSIL-a su:

- pojedinačne stanice ili u sincicijskim nakupinama;
- stanice koje su manje i nezrelije od stanica LSIL-a;

- povećan omjer jezgra/citoplazma;
- hiperkromazija, grubo granulirani kromatin;
- nepravilan oblik jezgrine membrane s izrazitim uvučenjima i/ili nepravilnostima;
- jezgrice najčešće nedostaju osim u stanicama HSIL-a koje se šire na endocervikalne žlijezde;
- citoplazma oskudna, nezrela, povremeno gusto keratinizirana (keratinizirajući HSIL) (12).

Nalazi upalnih stanica (histiocita i limfocita), decidualnih stromalnih stanica, atrofičnih endometralnih stanica te rezervnih stanica mogu citomorfološki nalikovati na HSIL (12).

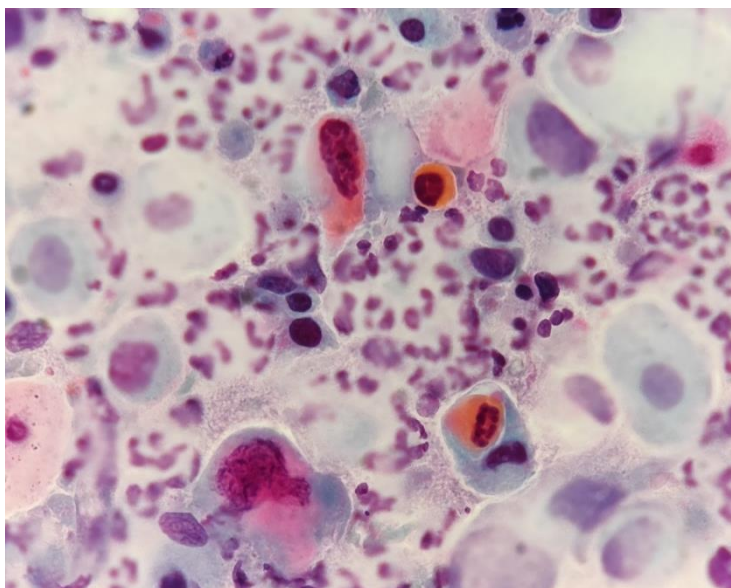
1.5.3. Invazivni karcinom pločastih stanica

Prema definiciji Svjetske zdravstvene organizacije, invazivni pločasti karcinom (engl. *Squamous Cell Carcinoma*, SCC) je „invazivni epitelni tumor građen od pločastih stanica različitog stupnja diferenciranosti“ (Slika 4.). Najčešća je cervikalna neoplazma i čini 75% slučajeva, a slijedi ga adenokarcinom i miješani oblik koji čine 20% slučajeva. Iako ih Bethesda Sistem ne dijeli u grupe, iz praktičnih razloga opisivat ćemo keratinizirajući i nekeratinizirajući oblik invazivnog karcinoma pločastih stanica (10, 12, 13).

U keratinizirajućem pločastom karcinomu obično se nalaze izolirane pojedinačne stanice koje pokazuju izrazitu varijaciju u veličini i obliku. Citoplazma je gusta i orangeofilna, a jezgre nepravilne, hiperkromatske, grubo granuliranog i nepravilno distribuiranog kromatina. Makronukleoli mogu biti vidljivi, ali su rjeđi u keratiniziranom tipu tumora u odnosu na nekeratinizirani. Mogu biti prisutne hiperkeratoza ili parakeratoza, ali nisu dovoljne za interpretaciju karcinoma ako nema abnormalnosti jezgara. Tumorska dijateza može biti prisutna, ali je obično manje izražena nego kod nekeratinizirajućeg karcinoma (10, 12).

U nekeratinizirajućem tipu, maligne stanice su pojedinačne ili se nalaze u sinciciju sa slabo definiranim staničnim granicama. Manje su od onih nađenih kod HSIL-a, premda pokazuju iste citomorfološke karakteristike. Jezgre sadrže nakupine nepravilno distribuiranog kromatina, a nukleoli su istaknuti. Tumorska dijateza koja se sastoji od nekrotičnog materijala i krvi često je prisutna (10, 12).

Ponekad su razmazi prekriveni krvlju, a stanice malobrojne što otežava interpretaciju uzorka, baš kao i neka neneoplastična stanja koja mogu nalikovati na maligne promjene. Važno je napomenuti da je za dijagnozu invazivnog karcinoma potrebna patohistološka biopsija (12).



Slika 4. Mikroskopski prikaz invazivnog karcinoma pločastih stanica. Citološki obrisak po Papanicolaou. (izvor: Klinički zavod za patologiju, sudsku medicinu i citologiju, Odjel za citologiju, KBC Split)

1.5.4. Atipične glandularne stanice

Glandularne lezije rjeđe su od lezija pločastih stanica. AGC (engl. *Atypical Glandular Cells*) uključuje dvojbene promjene na glandularnim stanicama, odnosno, atipija endocervikalnih cilindričnih stanica jača je od reaktivnih ili reparatornih promjena, ali nedovoljna za dijagnosticiranje endocervikalnog adenokarcinoma in situ ili invazivnog adenokarcinoma. Ukoliko je moguće, u nalazu treba navesti porijeklo cilindričnog epitela (endocervikalno, endometralno), a u slučaju da se ne može odrediti koristi se termin “stanice glandularnog (žljezanog) porijekla”. Stanice se dalje klasificiraju na one koje ukazuju na neoplaziju i one nespecificirane (10, 12).

1.5.4.1. Atipične glandularne stanice endocervikalnog porijekla

Atipične endocervikalne stanice – nespecificirane (AGC-NOS)

AGC-NOS se javljaju u plažama i tračcima s izraženim nakupljanjem i preklapanjem jezgara, i/ili izraženom pseudostratifikacijom. Jezgre su uvećane tri do pet puta u odnosu na jezgre normalnih endocervikalnih stanica, izražena je blaga hiperkromazija, kao i blaga nepravilnost kromatina. Povećan je odnos između jezgre i citoplazme (10, 12).

Atipične endocervikalne stanice – vjerojatno invazivna lezija (AGC – vjerojatno invazivna lezija)

Morfologija atipičnih glandularnih stanica je vrlo slična endocervikalnom AIS ili invazivnom adenokarcinomu. Stanice se javljaju u plažama i tračcima s izraženim nakupljanjem i preklapanjem jezgara, i/ili izraženom pseudostratifikacijom. Mogu se naći rijetke rozete ili formacije “perjanica” (engl. *feathering*). Jezgre su uvećane, sa hiperkromazijom, kromatin je grub i heterogen. Prisutni su povremene mitoze i apoptotični detritus. Povećan je odnos između jezgre i citoplazme, a stanične granice su često nejasne (10, 11, 12).

1.5.4.2. Atipične glandularne stanice endometralnog porijekla

Citološko razlikovanje benignih i atipičnih endometralnih stanica temelji se na povećanju veličine jezgre. Stanice se javljaju u manjim nakupinama, od pet do deset stanica. Jezgre su blago uvećane u odnosu na normalne endometralne stanice. Javlja se blaga hiperkromazija i nepravilan kromatin, oskudna citoplazma, a stanične granice su često nejasne (12).

1.5.5. Endocervikalni adenokarcinom in situ

AIS (engl. *Endocervical Adenocarcinoma In Situ*) je neinvazivna endocervikalna glandularna lezija visokog stupnja . Karakteriziraju ga uvećanje jezgre, hiperkromazija, abnormalnost kromatina, pseudostratifikacija i mitotska aktivnost. Stanice se javljaju u nakupinama, pseudostratificiranim tračcima i rozetama, jezgre se nakupljaju i preklapaju te se gubi izgled pčelinjeg saća. Pojedinačne abnormalne stanice mogu biti prisutne ali su rijetkost. Nakupine stanica imaju izgled palisada. Jezgre su povećane, različite veličine, ovalne ili izdužene, s hiperkromazijom i grubo zrnatim kromatinom. Česte su mitoze i apoptotična tjelešca. Odnos jezgre i citoplazme je povećan, a količina citoplazme je smanjena. Ukoliko postoji lezija pločastih stanica mogu biti prisutne i abnormalne pločaste stanice (12).

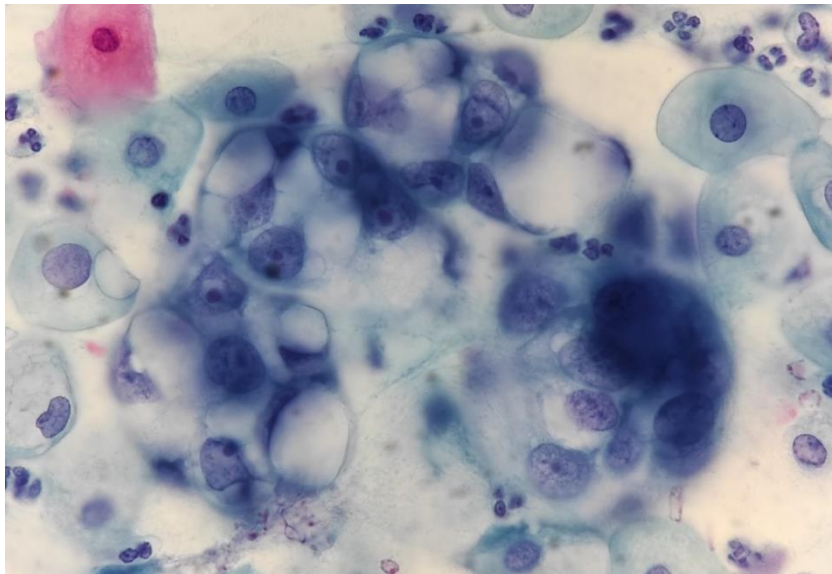
1.5.6. Adenokarcinom

1.5.6.1. Endocervikalni adenokarcinom (engl. *Endocervical Adenocarcinoma*)

Uočava se obilje abnormalnih stanica tipične cilindrične konfiguracije, pojedinačnih, u nakupinama ili sincicijskim agregatima (Slika 5.). Jezgre su povećane, pleomorfne s nepravilnom distribucijom kromatina, i nepravilnostima jezgrine membrane. Vidljivi su makroukuleoli. Česta je nekrotična tumorska dijateza. Ako postoji koegzistirajuća lezija pločastih stanica mogu biti prisutne i abnormalne pločaste stanice (12).

1.5.6.2. Endometralni adenokarcinom (engl. *Endometrial Adenocarcinoma*)

U endometralnom adenokarcinomu nalaze se pojedinačne stanice u malim ili čvrstim nakupinama. U dobro diferenciranih tumora jezgre mogu biti blago uvećane, u usporedbi s neneoplastičnim endometralnim stanicama, postupno se povećavajući kako raste gradus tumora. Jezgre su umjereno hiperkromatske, s nepravilnom raspodjelom kromatina, nukleoli su mali do prominentni, postupno se povećavajući kako raste gradus tumora. Citoplazma je oskudna, cijanofilna, često vakuolizirana. Tumorska dijateza je obično nježno zrnata ili “vodenasta” (12).



Slika 5. Mikroskopski prikaz adenokarcinoma. Citološki obrisak po Papanicolaou. (izvor: Klinički zavod za patologiju, sudsku medicinu i citologiju, Odjel za citologiju, KBC Split)

1.6. Epidemiologija

Iako se u posljednjih nekoliko desetljeća broj oboljelih od karcinoma vrata maternice u razvijenim zemljama svijeta smanjuje, prema procjenama Globocan-a za 2020. godinu, karcinom vrata maternice još uvijek je na visokom četvrtom mjestu po učestalosti (6,5% svih slučajeva karcinoma) i smrtnosti (7,7% svih smrti od karcinoma) u žena diljem svijeta. Godišnje stope incidencije i mortaliteta značajno variraju u različitim dijelovima svijeta, a najveći udio novih slučajeva (70%) i smrti (85%) zabilježen je u zemljama niskog ili srednjeg stupnja razvoja (14, 15).

Prema podacima Hrvatskog registra za rak, u 2018. godini u Hrvatskoj su zabilježena 274 nova slučaja karcinoma vrata maternice (stopa 13/100 000), što čini 2% od ukupnog broja slučajeva karcinoma u žena, a umrlo je 125 žena (stopa 5,9/100 000). Prosječna dob prilikom dijagnoze bila je 55,6 godina. Prema procjenama Europske komisije za 2020. godinu, Hrvatska se nalazi na 11. mjestu od 27 zemalja Europske unije po dobno-standardiziranim stopama (ASR) incidencije i mortaliteta od karcinoma vrata maternice a na 20. mjestu po petogodišnjoj stopi preživljenja (15).

Podaci zadnje međunarodne studije o preživljenju od karcinoma (CONCORD-3) pokazuju da se Hrvatska, s petogodišnjim preživljenjem od 63,2% za žene kojima je dijagnoza karcinoma vrata maternice postavljena između 2010. i 2014. godine, nalazi na 20. mjestu od 28 europskih zemalja (16).

1.7. Etiologija

Uzrok karcinoma vrata maternice u najvećem je broju slučajeva zaraza visokorizičnim tipovima humanog papillomavirusa (HPV), a HPV DNA prisutna je u više od 99% slučajeva karcinoma vrata maternice i njegovih prekursor lezija. Najučestalija dob za infekciju u žena je oko 20 godina. Procjenjuje se da će 80% spolno aktivnih žena biti inficirano u nekom trenutku do 50. godine života. Od visokorizičnih tipova humanog papillomavirusa (HPV) najznačajniji su HPV-16 i HPV-18. Od toga je HPV-16 odgovoran za oko 60% slučajeva karcinoma vrata maternice, a HPV-18 za dodatnih 10-20% (17, 18).

Kao većina DNA virusa, HPV koristi stanicu domaćina, točnije njenu DNA polimerazu za replikaciju vlastitog genoma i produkciju viriona. U normalnim okolnostima maturacijom stanice dolazi do prestanka DNA replikacije, što bi prekinulo replikaciju virusa. HPV to prevenira intervencijom u normalni stanični ciklus, odnosno zadržavanjem regija za onkoproteine E6 i E7 kao funkcionalnih gena (13). E proteini su potrebni pri osnovnim procesima povezanim uz virusno preživljenje u stanici domaćinu. E6 i E7 su onkoproteini odgovorni za niz procesa koji potiču stanicu na izbjegavanje apoptoze i izbjegavanje popravljanja oštećenja te su upravo oni najvažniji virusni proteini odgovorni za onkogeno svojstvo HPV virusa, transformaciju zaražene stanice i izbjegavanje odgovora imunog sustava domaćina. E6 protein veže se na stanični tumor supresor protein p53 te ga inaktivira i onemogućuje detekciju oštećenja DNA. E6 visokorizičnih HPV-a ujedno i razgrađuje p53. E7 protein se veže za stanični protein pRb te potiče stanicu na konstantne diobe. Niskorizične HPV varijante (tip 6 i 11) povezane su s nastankom kondiloma genitalnog trakta. Također

eksprimiraju E6 i E7, ali njihove varijante su slabije aktivnosti i ne integriraju se u genom domaćina, nego su u obliku slobodne episomalne DNA (13, 19). S HPV infekcijom povezuju se i karcinom stidnice, penisa, anusa te orofarinksa.

Osim perzistentne infekcije visokorizičnim sojem HPV-a s razvojem maligne bolesti povezuju se i sljedeći faktori rizika: mlađa životna dob u vrijeme prvog spolnog odnosa, veliki broj spolnih partnera tijekom života, nezaštićeni spolni odnos, anamneza spolno prenosive bolesti, pušenje, pretilost, dugotrajno uzimanje oralnih kontraceptiva, visok paritet, prehrana s malo povrća i voća, uzimanje DES-a u trudnoći, niži socioekonomski status te koinfekcija virusom herpes simplex tip 2 ili HIV-om (13).

1.8. Programi prevencije

Kao primarna prevencija preporuča se cijepljenje protiv HPV-a. U Hrvatskoj je cijepljenje preporučeno i dostupno od 2007., a cjepivo je u redovitome nacionalnom programu cijepljenja za učenice i učenike osmih razreda osnovnih škola od 2016. te ovisno o raspoloživosti cjepiva, za sve osobe nakon osmog razreda osnovne škole do 25. godine starosti (20).

Za razliku od primarne, sekundarna prevencija se odnosi na prepoznavanje ljudi koji pripadaju rizičnoj skupini, odnosno prepoznavanje potencijalnih bolesnika te dijagnosticiranje bolesti u ranoj fazi kako bi adekvatnim liječenjem i intervencijama spriječili daljnje napredovanje bolesti i omogućili bolesniku što bolju kvalitetu života i dulji životni vijek. U sklopu sekundarne prevencije HZJZ organizira programe probira unutar kojih se mogu uspješno tretirati prekancerozne lezije.

Povijesno najznačajnija i općenito jedna od najdjelotvornijih metoda ranog otkrivanja malignih bolesti je probir cervikalnim razmazom po Papanicolaou. Cervikalni razmaz uveden je u razvijenim zemljama ranih 1940-ih godina, a u širim razmjerima počeo se primjenjivati kasnih 1950-ih ili 1960-ih godina. Ministarstvo zdravstva je pokrenulo Nacionalni program ranog otkrivanja karcinoma vrata maternice koji je Vlada Republike Hrvatske usvojila na sjednici 15. srpnja 2010. godine, a čijom se provedbom započelo 1. prosinca 2012. godine. Nacionalni program ranog otkrivanja karcinoma vrata maternice je organizirani probir (rano otkrivanje bolesti u zdravoj populaciji bez simptoma, odnosno engl. *screening*) koji za probirni test koristi konvencionalno citološko testiranje (PAPA test) pod stručnom koordinacijom Hrvatskog zavoda za javno zdravstvo (HZJZ). Ciljna skupina su žene između 25. i 64. godine

starosti. Interval probira je svake tri godine, čime je godišnje obuhvaćeno oko 400 000 žena (21, 22, 23).

Ciljevi organiziranog probira ranog otkrivanja karcinoma vrata maternice su: uključiti što veći broj žena u program, smanjiti pojavnost invazivnog karcinoma vrata maternice za 60%, smanjiti smrtnost za 80% u ciljanoj populaciji žena nakon desetak godina provedbe organiziranog probira, poboljšati obuhvat i odaziv žena na probirna testiranja te podići svijest javnosti i obuhvaćene populacije o važnosti odaziva na preventivne preglede za rano otkrivanje karcinoma (23).

1.9. Protein p16^{INK4a}

Protein p16^{INK4a} (također poznat kao p16, ciklin-ovisan kinazni inhibitor 2A, *CDKN2A*, MTS-1) je dio obitelji INK4 proteina uključenih u regulaciju staničnog ciklusa i smatra se biljegom transformirajuće HPV infekcije koja je preduvjet nastanka teške displazije i karcinoma pločastih stanica. Lociran je na kromosomu 9p21.3 i kodiran genom *CDKN2A*. Ime je dobio po svojoj molekularnoj masi od 16 kDa. Djeluje kao tumor supresor usporavajući diobu ili preciznije rečeno progresiju staničnog ciklusa iz G1 u S fazu (24, 25). Produkt je ekspresije gena *CDKN2A*, a prekomjerno je eksprimiran u prekanceroznim lezijama povezanim s infekcijom visokorizičnim HPV-om te stanicama cervikalnog karcinoma.

Nakon što se HPV DNA integrira u genom stanice domaćina, prekomjerna ekspresija HPV E7 omogućuje vezanje p16^{INK4a} za CDK4/6, inhibirajući formaciju aktivnog proteinskog kompleksa ciklin D–CDK4/6 i fosforilaciju Rb proteina (pRB) posredovanih CDK4/6. Na taj način obitelj Rb proteina (negativni regulatori staničnog rasta) ostaje u hipofosforiliranom stanju što omogućava da E2F1 iz citoplazme uđe u jezgru i promovira transkripciju gena potrebnih za regulaciju staničnog ciklusa (26, 27, 28). Aktivacija p16^{INK4a} preko ROS puta, oštećenje DNA i starenje dovode do nakupljanja p16^{INK4a} u tkivima.

p16^{INK4a} podložan je deleciji, hipermetilaciji promotora i točkastim mutacijama, a zbog njegove nezaobilazne uloge u karcinogenezi, starenju, i ljudskoj fiziologiji precizna regulacija ključna je za homeostazu i ravnotežu između tumor supresije i starenja (24, 29).

1.10. Proliferacijski indeks Ki-67

Nehistonski nuklearni protein Ki-67 (poznat i kao MKI67) kodiran je genom lokaliziranim na 10. kromosomu (10q26.2) i marker je stanične proliferacije. Ekspresija Ki-67 varira kroz stanični ciklus, prisutan je tijekom svih aktivnih faza staničnog ciklusa (G1, S, G2 i M fazi diobe stanice), a nema ga u G0 fazi odnosno fazi mirovanja stanice što ga čini odličnim markerom proliferacije. Vršnu koncentraciju doseže tijekom mitoze. U mitozu se većina proteina premješta na površinu kromosoma, a nakon mitoze antigen se može otkriti isključivo unutar jezgre, u nukleolarnoj periferiji, prekrivajući nukleolarni heterokromatin. Inaktivacija Ki-67 dovodi do inhibicije sinteze ribosomske RNA (30, 31, 32). Proliferativna aktivnost tumorskih stanica važan je prognostički marker u dijagnostici karcinoma. Postotak ekspresije proliferacijskog biljega Ki-67 važan je za prognostičku procjenu i može ukazivati na ishod bolesti. Što je postotak ekspresije proliferacijskog indeksa veći, klinički tijek je nepovoljniji.

U normalnim tkivima, simultana ekspresija p16 i Ki-67 nije vjerojatna, tako da detekcija oba antigena s visokom vjerojatnošću ukazuje na deregulaciju staničnog ciklusa, a time i na moguće prekancerozne i kancerozne promjene (33).

2. CILJ ISTRAŽIVANJA

2.1. Primarni cilj

Prikazati izražaj p16/Ki-67 te morfološke osobitosti u atipičnim skvamoznim stanicama i skvamoznim intraepitelnim lezijama niskog stupnja u citološkim obriscima vrata maternice.

2.2. Sekundarni ciljevi

1. Obraditi CINtec® PLUS Cytology test, imunocitokemijsku metodu dvostrukog izražaja p16 tumor-supresor proteina i Ki-67 proliferacijskog markera koja je pozitivna kod gubitka kontrole nad staničnim ciklusom i diobom, najčešće kao posljedica promjena induciranih perzistentnom HPV infekcijom.
2. Istražiti postoji li razlika u ekspresiji p16 i Ki-67 između pacijentica s atipičnim skvamoznim stanicama i onih sa skvamoznim intraepitelnim lezijama niskog stupnja.
3. Utvrditi može li CINtec® PLUS Cytology probir među atipičnim skvamoznim stanicama prepoznati perzistentnu infekciju, one lezije koje imaju deregulaciju staničnog ciklusa te moguću prekanceroznu i kanceroznu promjenu.
4. Istražiti kakav je CINtec® PLUS Cytology test u probiru glandularnih lezija.
5. Istražiti može li CINtec® PLUS Cytology test upotpuniti ili čak zamijeniti cervikalni razmaz po Papanicolaou u probiru prekursorskih lezija karcinoma pločastog epitela.

2.3. Hipoteza

Hipoteza ovog istraživanja je da je CINtec® PLUS Cytology test jednako učinkovit u detekciji prekanceroznih promjena kao i PAPA test.

3. MATERIJALI I METODE

3.1 Ispitanici

Pacijentice kojima je napravljen CINtec® PLUS Cytology test, dvostruko imunocitokemijsko bojanje na p16 i Ki-67 u razdoblju od 1. siječnja 2019 do 31. prosinca 2020.

3.1.1. Kriteriji uključenja u istraživanje

U istraživanje primarnog cilja uključene su pacijentice s nalazom atipičnih skvamoznih stanica i skvamoznih intraepitelnih lezija niskog stupnja, dok su za analizu sekundarnih ciljeva uključene sve ostale ispitanice s uzorkom PAPA testa kojima je napravljen CINtec® PLUS Cytology u razdoblju od 1. siječnja 2019 godine do 31. prosinca 2020 godine.

3.1.2. Kriteriji isključenja iz istraživanja

Iz istraživanja su isključeni bolesnici koji nisu imali potpunu citološku ili patohistološku dokumentaciju.

3.2. Organizacija studije

Studija je strukturirana kao retrospektivno istraživanje koje uključuje pregled medicinske dokumentacije iz arhive Kliničkog zavoda za patologiju, sudsku medicinu i citologiju KBC-a Split. Istraživanje je prema ustroju kvalitativno, dok je po intervenciji i obradi podataka opisnog tipa.

3.3 Mjesto studije

Istraživanje je provedeno na Kliničkom zavodu za patologiju, sudsku medicinu i citologiju Kliničkog bolničkog centra Split.

3.4. Metode prikupljanja i obrade podataka

Podatci su prikupljeni pretraživanjem baze podataka Kliničkog zavoda za patologiju, sudsku medicinu i citologiju KBC Split. Uvidom u medicinsku dokumentaciju dobiveni su podatci o dobi ispitanica, citološkom nalazu, nalazu CINtec® PLUS Cytology testa te nalazu PAPA testa.

3.5 Analiza materijala

3.5.1. PAPA test

Najčešće primjenjivana metoda u probiru otkrivanja preinvazivnih lezija i ranog karcinoma vrata maternice je konvencionalni citološki obrisak po Papanicolau (PAPA-test, PAPA-razmaz, trostruki obrisak ili VCE-obrisak (engl. *vaginal-cervical-endocervical smear*). To je neinvazivna metoda eksfolijativne citologije kojom se uzima obrisak iz rodnice, vrata maternice i endocervikalnog kanala. Metoda je jednostavna, brza, jeftina i omogućuje skrining velike populacije žena. Konvencionalni PAPA test je univerzalno usvojeni standard bojanja cervikovaginalnih razmaza i nezamjenjiva je metoda probira budući da ima osjetljivost od 90%, specifičnost 74% i dijagnostičku točnost od 92%. Najveći nedostatak mu je učestalost lažno negativnih nalaza sa stopom od 2% do 28%. Najčešći uzroci pogrešaka u interpretaciji testa nastaju kao posljedica neadekvatnog uzimanja stanica za analizu, premalog broja stanica u razmazu, prenošenja stanica na stakalce u više nivoa, neadekvatne fiksacije i bojenja stanica, uzimanja testa u vrijeme menstruacije ili u slučajevima jake upale kada eritrociti i upalni infiltrati mogu prekriti abnormalne stanice. Svaka spolno aktivna žena trebala bi biti ginekološki pregledana uz pravilno uzet VCE obrisak barem jednom u 3 godine (2, 9, 34).

Uzimanje Papa testa obavlja se u ginekološkoj ordinaciji. Ginekolog u vaginu postavlja spekulom, koji omogućava lakši pregled vagine i vrata maternice. Nakon vizualizacije uzima se obrisak stražnjeg svoda vagine koji se razmazuje okomito na predmetno stakalce do identifikacijskog broja na brušenom dijelu stakalca. Paralelno do njega stavlja se egzocervikalni, a zatim endocervikalni uzorak. Uzorkovanje se može izvršiti korištenjem cervikalne metlice, kombinacijom špatule za ektocervikalni uzorak i endocervikalne četkice te samostalnom uporabom špatule produljenog vrha. Stakalce s uzorkom potrebno je odmah fiksirati u 96% etilnom alkoholu ili sprej-fiksativu, a posebice treba paziti da interval između uzimanja brisa i fiksiranja uzorka bude što kraći kako bi se spriječilo djelovanje vanjskih utjecaja. Prekursori karcinoma vrata maternice uglavnom se javljaju u zoni transformacije stoga je važno da stanični materijal bude uzorkovan u toj zoni čemu svjedoči prisutnost metaplastičnih pločastih stanica i endocervikalnih stanica uz pločaste stanice. Nakon fiksacije uzorak se nosi u citološki laboratorij. Uzorci se bojaju metodom po Papanicolaouu i analiziraju pod mikroskopom. Metoda uključuje bojanje jezgrinog kromatina hematoxylinom, bojanje citoplazme Orange G-om te bojanje citoplazme i nukleola s EA 31. Nakon toga se vrši ispiranje 96% etilnim alkoholom i xylolom te se uzorci uklapaju (9, 35).

Citološki nalaz može biti iskazan kao: uredan, bez citoloških atipija, uz upalne promjene i identifikaciju uzročnika upale ili abnormalan. Abnormalan nalaz podrazumijeva ASCUS/ASC-H, LSIL/HSIL, SCC ili pak AGC, AIS i adenokarcinom. Od uzročnika upale najčešće nalazimo: *Bacillus vaginalis*, *Gardnerellu*, *Candidu albicans*, *Trichomonas vaginalis* te HPV i HSV.

Kontraindikacije za citološki probir cerviksa su: totalna histerektomija, amputacija cerviksa te prisutnost suspektne makroskopski vidljive lezije u području vrata maternice. Menstruacija, krvarenje, upalni procesi, spolni odnos unutar 24 sata, jaka genitalna atrofija (menopauza), trudnoća, postpartalno razdoblje i dojenje, fizikalni i kemijski čimbenici (prethodno proveden vaginalni pregled, lubrikant, vaginalni lijek ili spermicidni gel, prethodna kolposkopija uz primjenu octene kiseline) ili radioterapija mogu negativno utjecati na kvalitetu staničnog uzorka (34).

3.5.2. CINtec® PLUS Cytology

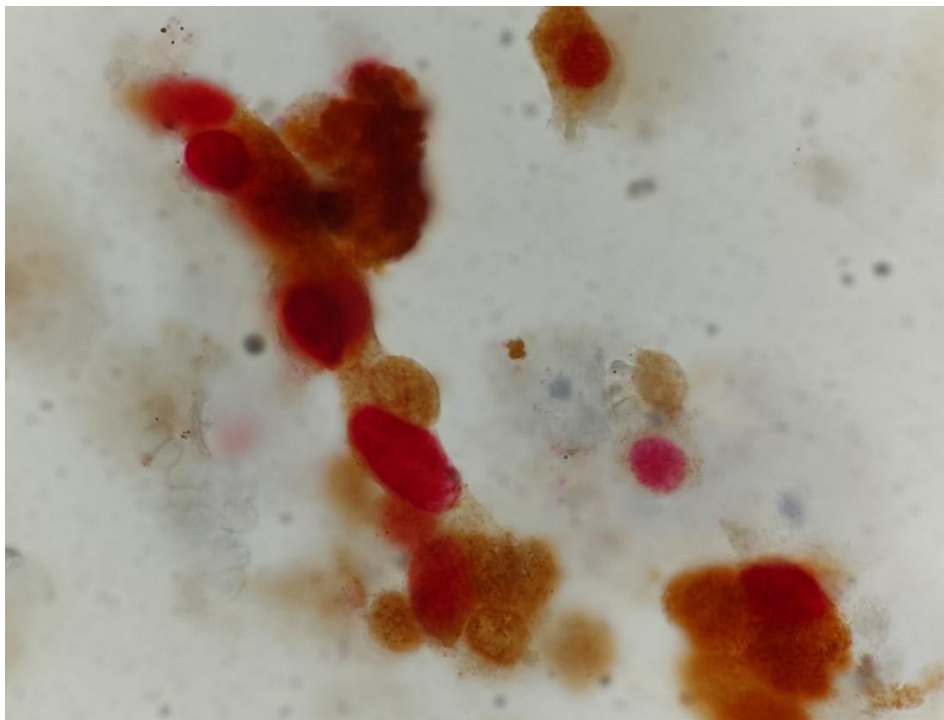
CINtec® PLUS Cytology test je imunocitokemijski test za istodobno kvalitativno otkrivanje proteina p16^{INK4a} i Ki-67 u citološkim preparatima vrata maternice. Ova metoda primjenjuje se u svrhu poboljšanja osjetljivosti i specifičnosti citologije u otkrivanju lezija visokog stupnja (10, 36).

Stanice s prekomjernom ekspresijom p16^{INK4a} mogu započeti aktivnu proliferaciju samo nakon deregulacije kontrole staničnog ciklusa, tako da se istodobna ekspresija p16^{INK4a} i Ki-67 u normalnim fiziološkim uvjetima ne očekuje i može se koristiti kao indikator promijenjenog statusa stanice. Evaluacija p16^{INK4a} /Ki-67 biljega ima osjetljivost 92% i specifičnost 81% u otkrivanju promjena vrata maternice teškog stupnja u pacijentica s nalazom ASC-US i u pacijentica s pozitivnim HPV testom a normalnim PAPA testom. Osjetljivost kod LSIL-a doseže 94%. Dvojno bojenje također je korisno u dijagnostici AGC (9,10, 36, 37).

Imunocitokemijsko bojenje dvojnim biljegom p16^{INK4a} /Ki-67 može se primijeniti na uzorcima prethodno obojenim po Papanicolaou metodi, na svježim uzorcima i uzorcima dobivenim metodom LBC (engl. *liquid based cytology*). Komplet CINtec PLUS Cytology sadrži monoklonalno mišje protutijelo usmjereno protiv ljudskog proteina p16^{INK4a} (klon E6H4) i primarno rekombinantno kuniće protutijelo usmjereno protiv ljudskog proteina Ki-67 (klon 274-11AC3V1). Stvaranjem imunokompleksa nastaje smeđi talog na mjestu spajanja protutijela i antigena p16^{INK4a} i crveni talog na mjestu spajanja protutijela i antigena Ki-67.

Protutijelo na Ki-67 boji stanice u proliferaciji, dok su stanice u mirovanju negativne. Rezultati bojenja se procjenjuju svjetlosnim mikroskopom. Kako bi se smanjila mogućnost nastanka pogreške i odstupanje rezultata provode se odgovarajuće pozitivne i negativne kontrole kvalitete koje treba uključiti u svakom ciklusu. Pozitivnim rezultatom CINtec® PLUS Cytology testa smatra se smeđa obojenost jezgre i citoplazme (pozitivan p16^{INK4a} signal) uz istodobno crvenkasto obojenje jezgre (pozitivan Ki-67 signal) iste stanice, neovisno o intenzitetu (Slika 6.). Stanice obojene s oba antigena pokazuju smeđe citoplazmatsko obojenje s crvenom jezgrom. Negativnim rezultatom smatra se izostanak oba signala. Ako je stanica pozitivna samo na jedan od navedenih biljega smatra se negativnom na dvojno bojenje. Pri tumačenju rezultata testa stanice se procjenjuju prema TBS (2014) (9, 10, 36).

Indikacije za primjenu dvojnog bojenja p16^{INK4a} /Ki-67 su: PAPA test negativan a visokorizični HPV test pozitivan te ASC-US, AGC, LSIL i ASC-H kod negativne kolposkopije. Također je vrlo koristan u mladih žena u kojih su češće prolazne HPV infekcije jer smanjuje broj kolposkopskih pretraga (10, 37).



Slika 6. CINtec® PLUS Cytology test. Dvostruko imunocitokemijsko bojenje biljezima p16^{INK4a} i Ki-67. (izvor: Klinički zavod za patologiju, sudsku medicinu i citologiju, Odjel za citologiju, KBC Split)

3.6. Metode statističke obrade podataka

Podatci su tablično prikazani pomoću računalnog programa Microsoft Office Excel 365. Statistička obrada podataka izvršena je korištenjem programskih paketa SPSS Statistics for Windows® (verzija 26.0, IBM, Armonk, NY, USA). Za utvrđivanje povezanosti dviju kvalitativnih varijabli korišteni su Hi kvadrat test i Fisherov egzakti test. Podaci su prikazani kao aritmetička sredina uz standardnu devijaciju (SD) ili kao postotci. Statistička značajnost je postavljena na $P < 0,05$.

3.7. Etička načela

Tijekom i nakon istraživanja štite se prava i osobni podaci ispitanika u skladu sa Zakonom o zaštiti prava bolesnika (NN 169/04, 37/08) i Zakonom o zaštiti osobnih podataka (NN 103/03-106/12), a istraživanje je usklađeno s odredbama Kodeksa liječničke etike i deontologije (NN 55/08, 139/15) te pravilima Helsinške deklaracije (1964. – 2013.). Pristupnica i njezina mentorica uputili su zamolbu Etičkom povjerenstvu KBC-a Split za odobrenje provedbe naslovnog istraživanja, koje je studiju odobrilo rješenjem br. 2181-147/01/06/M.S.-21-02

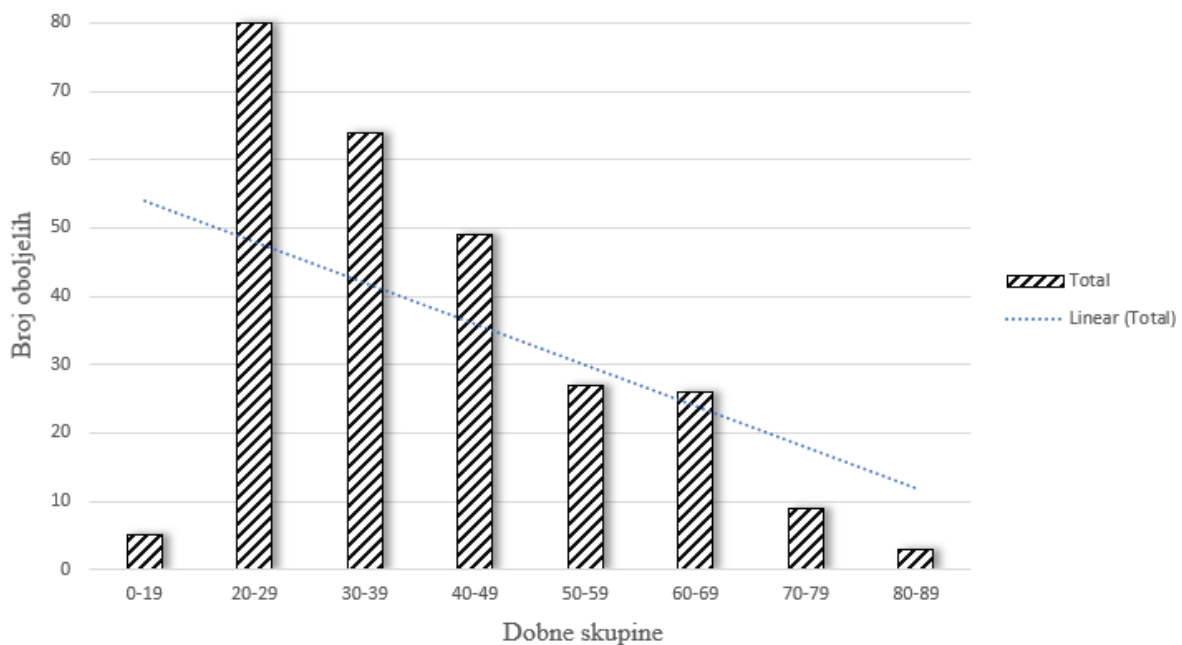
4. REZULTATI

Pregledom medicinske dokumentacije iz arhive Kliničkog zavoda za patologiju, sudsku medicinu i citologiju KBC-a Split pronađene su 264 pacijentice kojima je razdoblje od 1. siječnja 2019 do 31. prosinca 2020. napravljen CINtec® PLUS Cytology test, dvostruko imunocitokemijsko bojanje na p16 i Ki-67.

Prosječna dob pacijentica bila je 39 godina \pm 15.399 (medijan: 37; raspon: 17-82 god.). Najveći broj pacijentica, njih 81 (30,3%) nalazio se u dobnoj skupini od 20 do 29 godina, što je vidljivo na Slici 7.

Druga najzastupljenija skupina bila je ona od 30 do 39 godina u kojoj su u trenutku dijagnoze bile 64 pacijentice (24,24%). U skupini 40- 49 bilo ih je 49 (18,56%), a u skupini od 50-59 bilo je njih 27 (10,22%). U skupini 60-69 bilo je 26 (9,8%), a u skupini 70-79 njih 9 (3,4%) pacijentica.

Najmanje oboljelih bilo je u dobnoj skupini starijih od 80 (3, 1,1%) te u skupini mlađih od 20 (5, 1.9%).



Slika 7. Raspodjela ispitanica po dobnim skupinama.

S obzirom na citološku dijagnozu, kao što je vidljivo iz Tablice 2., najzastupljenija dijagnoza bio je LSIL, odnosno pločasta intraepitelna lezija niskog stupnja koju je imalo čak 128 žena (48,5% svih pacijentica), od kojih su 54 iz dobne skupine 20 do 29 godina, 32 iz dobne skupine od 30 do 39 godina te 24 iz dobne skupine od 40 do 49 godina.

Druga najzastupljenija dijagnoza bila je ASCUS, odnosno atipične pločaste stanice neodređenog značaja, od koje je bolovalo 76 žena (28,8% od svih pacijentica). Ta dijagnoza također je bila najzastupljenija među ženama u dobi od 20 do 49 godina.

Najmanje je bilo lezija visokog gradusa, od toga dva HSIL-a i jedan SCC. Citološki uredan nalaz pronađen je u 33 žene (12,5%).

Tablica 2. Prikaz citološke dijagnoze po dobnim skupinama

Dobne skupine	Citološka dijagnoza						Uredan nalaz	Ukupno
	ASCUS ^a	LSIL ^b	HSIL ^c	ASCH ^d	AGC ^e	SCC ^f		
<19	1	3	1	0	0	0	0	5
20-29	19	54	0	2	2	0	4	81
30-39	22	32	0	3	2	0	5	64
40-49	13	24	0	2	3	0	7	49
50-59	8	9	0	1	3	0	6	27
60-69	9	4	1	5	0	0	7	26
70-79	3	2	0	1	0	0	3	9
80-89	1	0	0	0	0	1	1	3
Ukupno	76	128	2	14	10	1	33	264

^a atipične pločaste stanice neodređenog značenja

^b pločaste intraepitelne lezije niskog stupnja

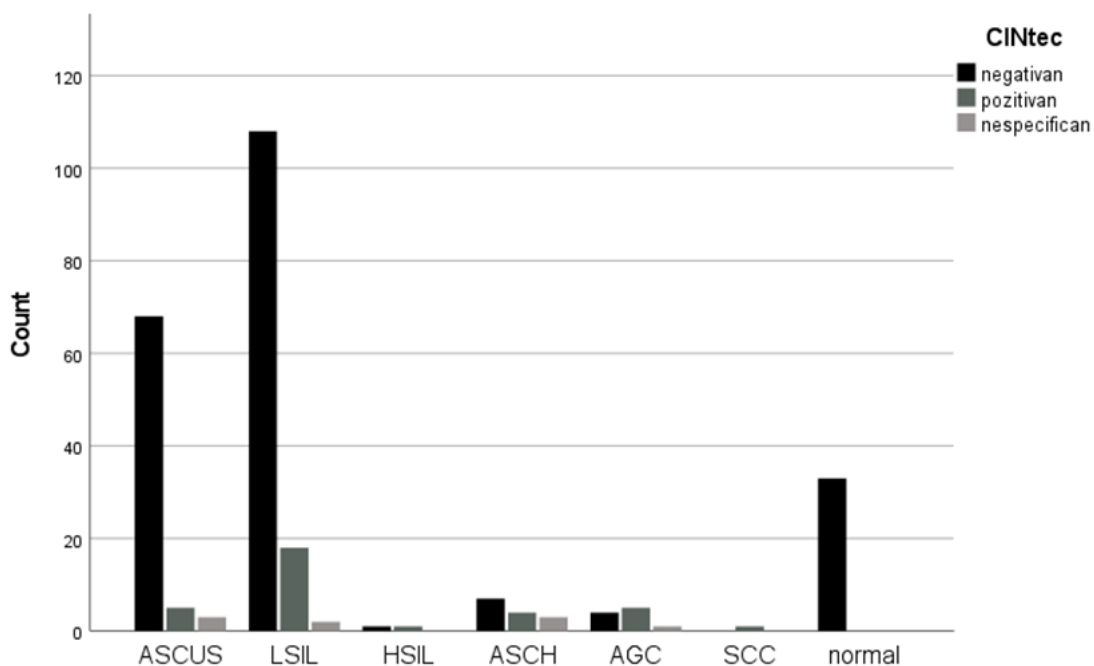
^c pločaste intraepitelne lezije visokog stupnja

^d atipične pločaste stanice – ne može se isključiti lezija visokog stupnja

^e atipične glandularne stanice

^f invazivni karcinom pločastih stanica

U Tablici 3. prikazani su rezultati CINtec® PLUS Cytology testa koji su prikupljeni ovim istraživanjem. Od 264 ispitanice njih 34 (12,88%) bilo je CINtec® pozitivno. Većina pozitivnih žena imale su dijagnozu LSIL, ASCUS i AGC (Slika 8.). CINtec® negativnih bilo je 221 (83,71%). Postoji statistički značajna povezanost između rezultata CINtec® PLUS Cytology testa i citološke dijagnoze ($P < 0,001$).



Slika 8. Grafički prikaz rezultata CINtec® PLUS Cytology testa po citološkim dijagnozama

Od CINtec® pozitivnih ispitanica s dijagnozama ASCUS, ASCH i AGC (14 žena, 5,3% od ukupnog broja ispitanica) njih 12 imalo je kontrolni nalaz. Podatke o PHD nalazu imali smo za njih 8 (57,14%) od čega su tri pacijentice imale CIN 3, a po jedna pacijentica imala je CIN 2, HSIL, AIS te znakove cervicitisa. Od njih šest koje nisu imale PHD nalaz, četiri žene (28,57%) su imale perzistentan abnormalan nalaz. O preostale dvije pacijentice nismo imali potpune podatke.

U Tablici 3. također su vidljivi podatci o citološkom nalazu koilocitoze. Citološki dokaz HPV infekcije bio je pozitivan u 69 ispitanica (26,14%). Najviše pozitivnih bilo je u skupini s LSIL-om, gdje je 67 žena, odnosno 52,34% imalo koilocitozu. U skupini ispitanica s HSIL-om te u skupini SCC najveći udio ispitanica (100%) su imale pozitivan nalaz koilocitoze.

Najmanji broj pozitivnih na HPV infekciju bilo je u skupinama s ASCUS, ASCH i AGC dijagnozom. U skupini s ASCUS-om koilocitoza je nađena u svega 2,63%, u skupini s ASCH 7,14%, a u skupini s AGC nijedna ispitanica nije imala koilocitozu. Pronađena je statistički značajna povezanost između koilocitoze i citološke dijagnoze (Fisherov egzaktni test; $P < 0,001$).

Tablica 3. Raspodjela uzoraka prema citološkoj dijagnozi, rezultatu CINtec® PLUS Cytology testa te nalazu koilocitoze

Citološka dijagnoza (%)	CINtec PLUS rezultat			<i>P</i> *	HPV ^g (koilocitoza)		<i>P</i> *
	Pozitivan (%)	Negativan (%)	Nespecifičan (%)		Pozitivan (%)	Negativan (%)	
ASCUS ^a N=76 (28,8)	5 (1,89)	68 (25,76)	3 (1,14)		2 (0,76)	74 (28,03)	
LSIL ^b N=128 (48,5)	18 (6,82)	108 (40,91)	2 (0,76)		61 (23,11)	67 (25,38)	
HSIL ^c N=2 (0,8)	1 (0,38)	1 (0,38)	0		2 (0,76)	0	
ASCH ^d N=14 (5,3)	4 (1,52)	7 (2,65)	3 (1,14)		1 (0,38)	13 (4,92)	
AGC ^e N=10 (3,8)	5 (1,89)	4 (1,52)	1 (0,38)	<0,001	0	10 (3,79)	<0,001
SCC ^f N=1 (0,4)	1 (0,38)	0	0		1 (0,38)	0	
Uredan nalaz N=33 (12,5)	0	33 (12,5)	0		2 (0,76)	1 (0,38)	
Ukupno N=264	34 (12,88)	221 (83,71)	9 (3,41)		69 (26,14)	195 (73,86)	

*Fisherov egzaktni test

^a atipične pločaste stanice neodređenog značenja

^b pločaste intraepitelne lezije niskog stupnja

^c pločaste intraepitelne lezije visokog stupnja

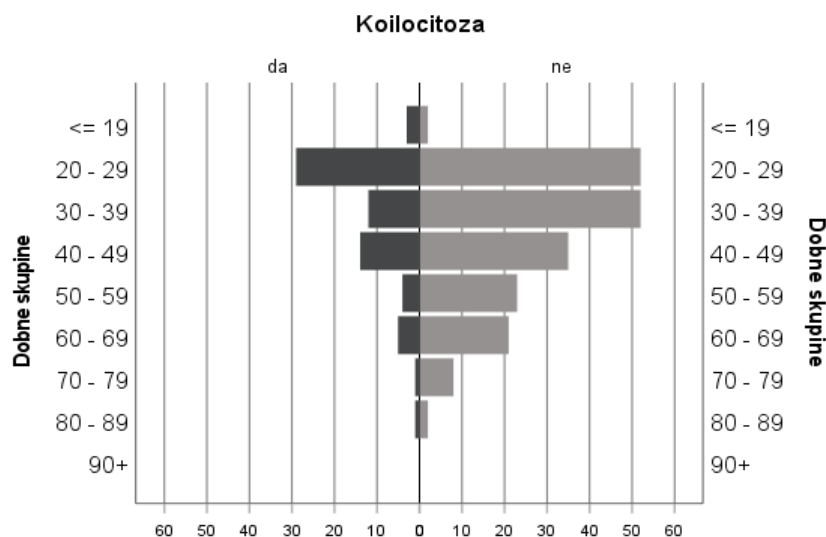
^d atipične pločaste stanice – ne može se isključiti lezija visokog stupnja

^e atipične glandularne stanice

^f invazivni karcinom pločastih stanica

^g humani papiloma virus

Koilocitoza je bila brojčano najzastupljenija u dobnoj skupini od 20 do 29 godina gdje ju je imalo 35,8% ispitanica. Najveći udio koilocitoze imala je dobna skupina mlađih od 19 godina (60%) i dobna skupina od 80 do 89 godina (33,33%) , dok su najmanji udio imale skupine od 70 do 79 godina (11,11%) i od 50 do 59 godina (14,81%) (Slika 9.).



Slika 9. Zastupljenost koilocitoze po dobnim skupinama

Perzistentne citološke abnormalnosti imala je 41 ispitanica (28,87% kontrolnih PAPA testova). U 101 ispitanice perzistentne abnormalnosti nisu dokazane (71,12% kontrolnih PAPA testova) a za njih 118 nismo imali podatke o kontrolnom PAPA testu. U Tablici 4. prikazan je rezultat kontrolnog PAPA testa po citološkim dijagnozama. Iz tablice su isključene žene kojima nije učinjen kontrolni PAPA test.

Tablica 4. Prikaz distribucije perzistentih abnormalnosti po citološkim dijagnozama

Perzistentne abnormalnosti	Citološka dijagnoza						Uredan nalaz	Ukupno
	ASCUS ^a	LSIL ^b	HSIL ^c	ASCH ^d	AGC ^e	SCC ^f		
Ne	30	49	0	7	2	1	12	101
Da	10	25	2	0	2	0	2	41

^a atipične pločaste stanice neodređenog značenja

^b pločaste intraepitelne lezije niskog stupnja

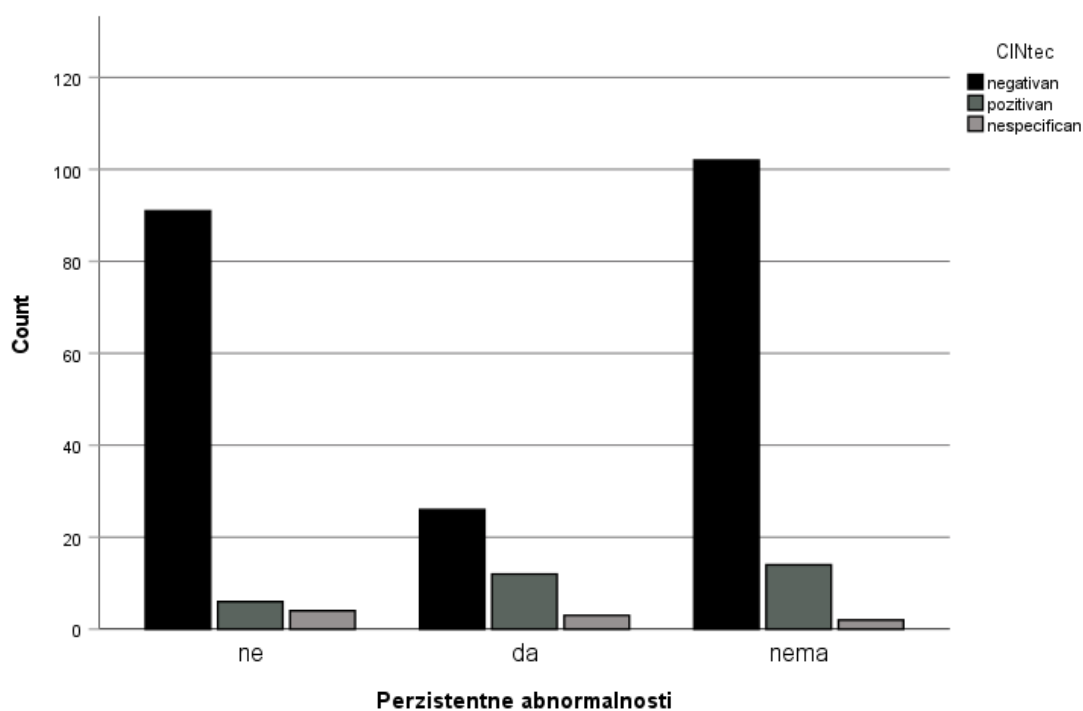
^c pločaste intraepitelne lezije visokog stupnja

^d atipične pločaste stanice – ne može se isključiti lezija visokog stupnja

^e atipične glandularne stanice

^f invazivni karcinom pločastih stanica

Od 41 ispitanice s perzistentnim citološkim promjenama njih 12 je bilo CINtec® PLUS pozitivno, 3 su imale nespecifičan nalaz a 26 je bilo CINtec® PLUS negativno. Devedeset jedna ispitanica bez perzistentnih promjena bila je negativna dok su četiri ispitanice imale nespecifičan, a njih šest pozitivan rezultat testa (Slika 10.) ($\chi^2=18,416$; $P<0,001$).



Slika 10. Grafički prikaz odnosa rezultata CINtec® PLUS Cytology testa s obzirom na nalaz perzistentnih abnormalnosti

U Tablici 5. prikazani su rezultati CINtec® PLUS Cytology testa za pojedini PHD nalaz. Pronađena je statistički značajna razlika između CINtec® PLUS pozitivne i negativne skupine ($\chi^2=47,392$; $P<0,001$).

Tablica 5. Povezanost rezultata CINtec® PLUS Cytology testa s obzirom na PHD nalaz

CINtec® PLUS Cytology test	PHD						P*
	benigno	LSIL ^a	HSIL ^b	oskudno	SCC ^c	AIS ^d	
Negativan	11	3	10	1	0	0	
Pozitivan	2	1	11	2	0	1	<0,001
Ukupno	13	4	21	3	0	1	

*Hi-kvadrat test

^a pločaste intraepitelne lezije niskog stupnja

^b pločaste intraepitelne lezije visokog stupnja

^c invazivni karcinom pločastih stanica

^d engl. *adenocarcinoma in situ*

Četrdeset sedam pacijentica imale su podatak o koilocitozi te nalaz PHD-a (Tablica 6.). U skupini koja je imala koilocitozu bilo ih je 18, a najzastupljenija dijagnoza bio je PHD nalaz HSIL-a kojeg je imalo čak 10 pacijentica (55,55%). U skupini koja nije imala koilocitozu HSIL je također bio najzastupljenija dijagnoza (12 od 29 pacijentica, 41,37%). Nije pronađena statistički značajna razlika u nalazima PHD-a s obzirom na postojanje koilocitoze ($\chi^2=9,076$; $P=0,169$).

Tablica 6. Prikaz PHD nalaza i perzistentnih citoloških abnormalnosti s obzirom na citološke pokazatelje HPV infekcije

HPV ^a	PHD						P*	PA ^f		P*
	benigno	LSIL ^b	HSIL ^c	oskudno	SCC ^d	AIS ^e		Ne	Da	
Ne	9	2	12	2	1	1		72	19	
Da	4	3	10	1	0	0	0,169	29	22	<0,001
Ukupno	13	5	22	3	1	1		101	41	

*Hi-kvadrat test

^a humani papiloma virus

^b pločaste intraepitelne lezije niskog stupnja

^c pločaste intraepitelne lezije visokog stupnja

^d invazivni karcinom pločastih stanica

^e engl. *adenocarcinoma in situ*

^f perzistentne abnormalnosti

Iz Tablice 6. vidljivo je da su dvadeset i dvije pacijentice s koilocitozom imale perzistentne abnormalnosti dok je njih dvadeset i devet imalo citološke pokazatelje HPV infekcije, ali promjene nisu perzistirale. U skupini bez koilocitoze trajne promjene pronađene su u 19 pacijentica dok je njih 72 imalo uredan kontrolni nalaz. Pronađena je statistički značajna razlika između dviju skupina ($\chi^2=23,420$; $P<0,001$).

5. RASPRAVA

Invazivni karcinom pločastog epitela materničnog vrata spada u skupinu najčešćih malignih oboljenja u žena između 20. i 50. godine života. Iako je jedan od najpreventabilnijih karcinoma, a u fazi premalignih promjena u potpunosti izlječiv, karcinom vrata maternice predstavlja veliki javnozdravstveni problem. Prema podacima Hrvatskog registra za rak, od ove zloćudne bolesti oboli tristotinjak žena na godišnjoj bazi, a umre ih više od sto. Sam proces, počevši od infekcije HPV-om preko razvoja premalignih promjena do razvoja malignog tumora može trajati i više od deset godina. Ciljevi ove studije fokusirani su upravo na razdoblje od početka stvaranja atipičnih promjena u stanicama do nastanka skvamozne intraepitelne lezije niskog stupnja. Pokušali smo obraditi CINtec® PLUS Cytology test, imunocitokemijsku metodu dvostrukog izražaja p16 tumor-supresor proteina i Ki-67 proliferacijskog markera, i istražiti može li ona upotpuniti ili čak zamijeniti cervikalni razmaz po Papanicolaou u probiru prekursorskih lezija karcinoma pločastog epitela.

U ispitivanom razdoblju od 1. siječnja 2019. do 31. prosinca 2020. pronađene su 264 pacijentice kojima je napravljen CINtec® PLUS Cytology test. Uredan citološki nalaz imale su 33 pacijentice, 229 pacijentica imalo je stanične atipije ili skvamozne intraepitelne lezije niskog stupnja. Dvije pacijentice imale su HSIL a jedna SCC. Prosječna dob pacijentica bila je 39 godina, što odgovara dobnoj raspodjeli u istraživanjima koja su se bavila srodnom tematikom (38, 39).

Provedeno istraživanje pokazalo je da je s obzirom na citološku dijagnozu, najzastupljenija dijagnoza bio LSIL, kojeg je imalo čak 128 žena (48,5% svih pacijentica). Druga najzastupljenija dijagnoza bila je ASCUS od koje je bolovalo 76 žena (28,8% od svih pacijentica). ASCH je imalo 14 pacijentica (5,3%), a AGC njih 10 (3,8%). Najmanje je bilo lezija visokog gradusa, od toga dva HSIL-a (0,8%) i jedan SCC (0,4%). Citološki uredan nalaz pronađen je u 33 žene (12,5%). Od 264 ispitanice, njih 34 (12,88%) bile su CINtec® pozitivne. Većina pozitivnih žena imalo je dijagnozu LSIL, ASCUS i AGC. CINtec® negativnih bilo je 221 (83,71%). Statističkom analizom podataka dokazali smo da udio pozitivnih rezultata CINtec® PLUS Cytology testa raste s gradusom citološke i patohistološke dijagnoze. Pretraživanjem literature ustanovili smo da su podatci dobiveni ovim istraživanjem sukladni podacima iz ranijih istraživanja. U istraživanju Schmidt i sur. dokazano je da CINtec® PLUS Cytology uspijeva detektirati prekancerozne lezije s visokom osjetljivošću i visokom specifičnošću (40, 41). Autori Ziemke i sur. dokazali su da dvostruko imunocitokemijsko bojanje na p16 i Ki-67 ima znatno veću specifičnost i pozitivnu prediktivnu vrijednost u detekciji CIN2+ u pacijenata s citološkom dijagnozom LSIL-a (42). Ovo potvrđuje i studija

PALMS iz 2015 godine koja obuhvaća više od 27 000 žena i jedna je od najvećih kohorti u analizi atipičnih skvamoznih stanica i skvamoznih intraepitelnih lezija (43).

U našem istraživanju promatrali smo ispitanice s dijagnozama ASCUS, ASCH i AGC podijelivši ih u CINtec® pozitivnu i CINtec® negativnu skupinu. Ustanovili smo da ispitanice s atipičnim pločastim stanicama i atipičnim glandularnim stanicama, ukoliko su CINtec® pozitivne imaju veću šansu da im stanične atipije perzistiraju i višu pojavnost skvamozih intraepitelnih lezija. Od 14 ispitanica s navedenim dijagnozama njih 12 je imalo kontrolni nalaz PHD-a ili kontrolni PAPA test od čega je jedanaest bilo patoloških. Od osam pacijentica s PHD-om nalaz je bio patološki u njih sedam (87,5%) a od šest žena bez PHD-a četiri žene su imale perzistentan abnormalan nalaz na kontrolnom PAPA testu, dok za preostale dvije pacijentice nismo imali potpune podatke. U CINtec® negativnih ispitanica s dijagnozama ASCUS, ASCH i AGC samo je pet od 86 (5,81%) ispitanica imalo PHD nalaz HSIL-a, a četiri (4,65%) su imale perzistentan abnormalan nalaz na kontrolnom PAPA testu. Između promatranih skupina ne postoje značajne razlike u dobi ni prvotnoj dijagnozi. Druga istraživanja također su potvrdila da u 8 do 12% žena s ASCUS-om na nalazu PAPA testa imaju podležeću skvamoznu intraepitelnu leziju visokog gradusa (44). Uzimajući u obzir ove činjenice možemo zaključiti da simultana ekspresija p16 I Ki-67 s visokom vjerojatnošću može prepoznati sve one lezije koje imaju podležeću deregulaciju staničnog ciklusa a samim time i ukazati na moguće prekancerozne i kancerozne promjene, iako one ne moraju biti citološki prepoznate.

HPV testiranje ima veću osjetljivost u dijagnostici cervikalnih neoplazija pa je korisnije prilikom prvog screeninga, ali CINtec® PLUS Cytology test je svakako koristan alat u sekundarnom screeningu prije podvrgavanja daljnjim pretragama u vidu kolposkopija i biopsija u onih s pozitivnim HR-HPV testom. CINtec® PLUS Cytology test također pokazuje veću specifičnost i PPV kod dijagnoze ASCUS-a i LSIL-a u usporedbi s HR-HPV testiranjem. Prema istraživanju Ren i sur. iz 2019 godine osjetljivost detekcije HPV DNA i E6/E7 mRNA je 100% dok je osjetljivost detekcije p16/Ki-67 50%. p16/Ki-67 pokazuje bolju specifičnost (75,26%) u odnosu na HPV DNA i E6/E7 mRNA (11,34% i 44,33%) i višu pozitivnu prediktivnu vrijednost (11,11% u odnosu na 6,52% i 10,0%) (45). HPV testiranje posebice je korisno u žena mlađe dobi, budući da su u njih učestalije prolazne HPV infekcije koje mogu izazvati stanične atipije. Takve žene se često upućuju na dodatne pretrage kao što je kolposkopija. CINtec® PLUS Cytology probir može prepoznati upravo one žene kojima su dodatne pretrage uistinu i potrebne i tako smanjiti broj bespotrebnih pretraga (38). Rezultate EL-Zeinovog istraživanja potvrđuju i Pirtea i sur. čija studija pokazuje da u 70-90% slučajeva žena mlađih od 30 godina

LSIL-a ulazi u spontanu regresiju (46). Rezultati našeg istraživanja pokazali su da je 26,14% ispitanica imalo koilocitozu. Sve pacijentice s HSIL-om i SCC imale su pozitivan nalaz koilocitoze, a u skupini s LSIL-om imalo ju je 52,34%. U skupini s ASCUS-om imalo ju je svega 2,63%, u skupini s ASCH 7,14%. Ovim istraživanjem smo dokazali da postoji povzanost između koilocitoze i citološke dijagnoze. Uočeno je da je među pacijenticama koje imaju patološki nalaz PAPA testa, značajno veći udio onih s istodobno pozitivnim HPV-om (6,0% u skupini s urednim nalazom, 29,0% u skupini s patološkim nalazom PAPA testa). S obzirom na raspodjelu prema dobnim skupinama koilocitoza je bila brojčano najzastupljenija u dobnoj skupini od 20 do 29 godina gdje ju je imalo 35,8% ispitanica što je sukladno dosadašnjim istraživanjima koja su proučavala raspodjelu koilocitoze po dobnima skupinama i citološkim dijagnozama (47, 48). Perzistentne abnormalnosti na kontrolnom PAPA testu pronađene su u 43,13% ispitanica s koilocitozom. U skupini koja nije imala koilocitozu abnormalnosti su bile prisutne u 20,87% ispitanica. Na temelju PHD nalaza nije pronađena statistički značajna razlika s obzirom na nalaz koilocitoze ($\chi^2=9,076$; $P=0,169$).

Glandularne lezije rjeđe su od lezija pločastih stanica. Dijagnoza AGC se za razliku od atipija pločastih stanica postavlja na temelju arhitektonskih promjena u nakupinama stanica, preklapanju i hiperkromaziji jezgara ili formacije “perjanica” (engl. *feathering*), a morfološke promjene ovise o kvaliteti uzetog uzorka te lako mogu biti kompromitirane tijekom obrade što otežava interpretaciju te ponekad predstavlja izazov za citologa. AGC uključuje dvojbene promjene na glandularnim stanicama jače od reaktivnih ili reparatornih promjena, ali nedovoljne za dijagnosticiranje endocervikalnog adenokarcinoma in situ ili invazivnog adenokarcinoma. Zbog opreza od propuštanja glandularnih lezija, udio AGC-a u pojedinim citološkim laboratorijima može biti neopravdano visok. U novijim istraživanjima Ravarino i sur. ukazuju na korisnost CINtec® PLUS Cytology testa u probiru glandularnih lezija budući da u njihovom istraživanju detektira 92,5% neoplastičnih uzoraka dok je u 93,8% kontrola bio negativan (49). U našem istraživanju pronašli smo 10 citološki dijagnosticiranih AGC. CINtec® PLUS Cytology bio je pozitivan u 50% slučajeva. Uvidom u medicinsku dokumentaciju ustanovljeno je da je 20% CINtec® pozitivnih imalo perzistentne abnormalnosti a 20% nije. U ostalih ispitanica nismo imali podatke o kontrolnom PAPA testu. Jedna CINtec® pozitivna pacijentica imala je PHD-om dokazan AIS, a u jedne nalaz nije bio adekvatan za interpretaciju. Rezultati našeg istraživanja po pitanju probira glandularnih lezija nisu potpuni tako da ne možemo sa sigurnošću potvrditi, a ni opovrgnuti dosadašnja saznanja.

U ovom istraživanju smo na temelju kontrolnih PAPA testova pratili perzistentne citološke abnormalnosti te prikupili podatke o PHD nalazu ako su bili dostupni. Od 142 ispitanice koje su imale podatak o kontrolnom PAPA testu perzistentne abnormalnosti u skupini HSIL i AGC imalo je 100% ispitanica. U skupini ispitanica s dijagnozom LSIL njih 33,78% imale su perzistentne abnormalnosti, a u skupini s ASCUS-om njih 25%. Od ispitanica koje su imale perzistentne citološke abnormalnosti njih 25,53% je bilo CINtec® pozitivno, 7,3% je imalo nespecifičan nalaz, a 63,41% ih je bilo CINtec® negativno. Od ispitanica bez perzistentnih citoloških promjena, njih 5,9% je bilo CINtec® pozitivno, 3,9% je imalo nespecifičan nalaz a 90,0% je bilo CINtec® negativno.

CINtec® PLUS Cytology test iznimno je važan alat cervikalne citologije. Objektivan je način trijaže budući da ne ovisi o citomorfologiji, a njegov značaj u dijagnostici je neosporan (50). Međutim, iako se u našem istraživanju pokazao kao vrlo koristan test probira u detekciji prekursorskih lezija karcinoma pločastog epitela cervikalni razmaz po Papanicolaou ipak ostaje zlatni standard u ranom otkrivanju malignih bolesti vrata maternice.

Nedostatak našeg istraživanja svakako su slučajevi s nepotpunim podacima i činjenica da se istraživanje provelo u jednom centru. Rezultati ovog istraživanja trebali bi se reproducirati u većim, multicentričnim istraživanjima i na većem broju ispitanica što bi poboljšalo njihovu valjanost.

6. ZAKLJUČAK

1. U razdoblju od 1. siječnja 2019 do 31. prosinca 2020. pronađene su 264 pacijentice kojima je napravljen CINtec® PLUS Cytology test. Prosječna životna dob pacijentica je bila 39 godina. Najveći broj pacijentica je pripadao dobnoj skupini od 20 do 29 godina.
2. CINtec® PLUS Cytology probir je koristan u ispitanica s dijagnozama ASCUS, ASCH i AGC jer simultana ekspresija p16 I Ki-67 s visokom vjerojatnošću može prepoznati sve one lezije koje imaju podležeću deregulaciju staničnog ciklusa a samim time i na moguće prekancerozne i kancerozne promjene.
3. CINtec® PLUS Cytology probir je koristan u žena mlađe dobi, budući da su kod njih učestalije prolazne HPV infekcije koje mogu izazvati stanične atipije jer može prepoznati upravo one žene kojima su dodatne pretrage potrebne i tako smanjiti broj bespotrebnih kolposkopija i biopsija.
4. Iako je u dostupnoj literaturi dokazana korisnost CINtec® PLUS Cytology testa u probiru glandularnih lezija i smanjenju broja netočnih dijagnoza, tvrdnju nismo uspjeli dokazati.
5. Iako se CINtec® PLUS Cytology test u našem istraživanju pokazao vrlo korisnim u detekciji prekanceroznih promjena cervikalni razmaz po Papanicolaou ipak ostaje zlatni standard u ranom otkrivanju malignih bolesti vrata maternice.
6. CINtec® PLUS Cytology test je svakako koristan alat u sekundarnom screeningu prije podvrgavanja daljnjim pretragama u vidu kolposkopija i biopsija u onih s pozitivnim HR-HPV testom.

7. POPIS LITERATURE

1. Krmpotić-Nemanić J, Marušić A. Spolni organi. Anatomija čovjeka. 2. izdanje. Zagreb: Medicinska naklada; 2007. str. 367-376.
2. Kurjak Asim i suradnici: Ginekologija i perinatologija I; Varaždinske toplice: Tonimir; 2003. str. 139-192, 378-379, 774-775.
3. Šimunić V. i sur. Ginekologija. Zagreb: Naknada Ljevak; 2001. str. 408-440.
4. Paulsen F, Waschke J. Unutrašnji organi. Sobotta Atlas of Human Anatomy, 3 hrvatsko izdanje. Zagreb: Naklada Slap; 2013. str. 203-213.
5. Damjanov I, Seiwerth S, Jukić S, Nola M. Patologija. Zagreb: Medicinska Naklada; 2014. str. 597-632.
6. Koss LG. Koss's diagnostic cytology and its histopathologic bases. New York: Lippincott Williams and Wilkins; 2005. str. 230-254, 350-425, 452-735.
7. Grey W, McKee GT. Diagnostic Pathology. New Jersey: Humana Pres Inc Totowa; 2007 str. 652-659, 689-690.
8. Bowen R. Classification of Vaginal Epithelial Cells [Internet]. Colorado: 1998. [citirano 20 svibnja 2021]. Dostupno na: <http://www.vivo.colostate.edu/hbooks/pathphys/reprod/vc/cells.html>
9. Štemberger-Papić S, Vrdoljak-Mozetič D, Verša Ostojić D, Rubeša-Mihaljević R, Dinter M. Citologija vrata maternice (Papa-test)–terminologija i značaj u probiru za rak vrata maternice. Medicina Fluminensis: Medicina Fluminensis. 2016;52(3):324-36.
10. Hrvatsko društvo za kliničku citologiju hrvatskog liječničkog zbora, homepage [Internet]. Rijeka, Zagreb, 2020. Citologija vrata maternice. Smjernice za osiguranje kvalitete u citološkim laboratorijima [citirano 22. svibnja 2021]. Dostupno na: <http://citologija.hlz.hr/wp-content/uploads/2020/07/SMJERNICE-citologija-vrat-maternice.pdf>
11. Hoda RS, Hoda SA. Fundamentals of Pap test cytology. Springer Science & Business Media; 2007 . str 81-112, 187-194.
12. Solomon D, Nayar R. The Bethesda System for Reporting Cervical Cytology. New York: Springer; 2004. str 31-35, 103-233.

13. Kumar V, Abbas AK, Aster JC. Robbins basic pathology e-book. Elsevier Health Sciences; 2017. str 717-721.
14. International Agency for Research on Cancer. Cancer today. [Internet]. Lyon, France; 2020 [citirano 24. svibnja 2021]. Dostupno na: <https://gco.iarc.fr/today/home>
15. Hrvatski zavod za javno zdravstvo, homepage [Internet]. Zagreb: 2021. Epidemiologija raka vrata maternice [citirano 28. svibnja 2021]. Dostupno na: <https://www.hzjz.hr/aktualnosti/epidemiologija-raka-vrata-maternice/>
16. Allemani C, Matsuda T, Di Carlo V, Harewood R, Matz M, Nikšić M, i sur. Global surveillance of trends in cancer survival 2000–14 (CONCORD-3): analysis of individual records for 37 513 025 patients diagnosed with one of 18 cancers from 322 population-based registries in 71 countries. *Lancet*. 2018;391(10125):1023-75.
17. Stuver S, Adami HO. Cervical cancer. U: Adami HO, Hunter D, Trichopoulos D (Ur.): *Textbook of Cancer epidemiology*. New York: Oxford University Press, 2002: 340-358.
18. Walboomers JM, Jacobs MV, Manos MM, Bosch FX, Kummer JA, Shah KV, Snijders PJ, i sur. Human papillomavirus is a necessary cause of invasive cervical cancer worldwide. *J pathol*. 1999;189(1):12-9.
19. Ghittoni R, Accardi R, Hasan U, Gheit T, Sylla B, Tommasino M. The biological properties of E6 and E7 oncoproteins from human papillomaviruses. *Virus genes*. 2010;40(1):1-3.
20. Hrvatski zavod za javno zdravstvo, homepage [Internet]. Zagreb: 2021. Cijepljenje protiv humanog papiloma virusa (HPV) [citirano 28 svibnja 2021]. Dostupno na: <https://www.hzjz.hr/aktualnosti/cijepljenje-protiv-humanog-papiloma-virusa-hpv-2018-2019/>
21. Zappa M, Ciatto S. Cervix cancer: case – control studies. European Commission Europe Against Cancer Programme Brussels – Luxembourg, 2000. Evaluation and Monitoring of Screening Programmes. Brussels - Luxembourg: Office for Official Publications of the European Communities, 2001;99–119.
22. Linos A, Riza E. Comparisons of cervical cancer screening programmes in the European Union. *European Journal of Cancer*. 2000 Nov 1;36(17):2260-5.
23. Hrvatski zavod za javno zdravstvo, homepage [Internet]. Zagreb: 2021. Nacionalni preventivni program (NPP) ranog otkrivanja raka vrata maternice – u reorganizaciji [citirano

- 28 svibnja 2021]. Dostupno na: <https://necurak.hzjz.hr/o-programu/nacionalni-preventivni-program-npp-ranog-otkrivanja-raka-vrata-maternice/>
24. Liggett Jr WH, Sidransky D. Role of the p16 tumor suppressor gene in cancer. *Journal of clinical oncology*. 1998;16(3):1197-206.
25. LaPak KM, Burd CE. The molecular balancing act of p16INK4a in cancer and aging. *Molecular Cancer Research*. 2014;12(2):167-83.
26. Wang X, Zhao Y, Zou X, Wang L. Relationship of P16 and Ki67 in recurrence of HPV infection and cervical intraepithelial neoplasia. *International Journal of Clinical and Experimental Pathology*. 2020;13(12):3174
27. Romagosa C, Simonetti S, Lopez-Vicente L, Mazo A, Lleonart ME, Castellvi J, i sur. p16 Ink4a overexpression in cancer: a tumor suppressor gene associated with senescence and high-grade tumors. *Oncogene*. 2011;30(18):2087-97.
28. Buj R, Aird KM. p16: cycling off the beaten path. *Molecular & cellular oncology*. 2019; 6(6):e1677140.
29. Hodgson A, Parra-Herran C. p16. *PathologyOutlines.com* website. [citirano 10. lipnja 2021]. Dostupno na :<https://www.pathologyoutlines.com/topic/stainsp16.html>.
30. Sun X, Kaufman PD. Ki-67: more than a proliferation marker. *Chromosoma*. 2018;127(2):175-86.
31. Gerdes J. Ki-67 and other proliferation markers useful for immunohistological diagnostic and prognostic evaluations in human malignancies. In *Seminars in cancer biology 1990* (Vol. 1, No. 3, pp. 199-206).
32. Sobecki M, Mrouj K, Camasses A, Parisis N, Nicolas E, Llères D, i sur. The cell proliferation antigen Ki-67 organises heterochromatin. *elife*. 2016;5:e13722.
33. Shi Q, Xu L, Yang R, Meng Y, Qiu L. Ki-67 and P16 proteins in cervical cancer and precancerous lesions of young women and the diagnostic value for cervical cancer and precancerous lesions. *Oncology letters*. 2019;18(2):1351-5.
34. Arbyn M., Anttila A., Jordan J., Ronco G., Schenck U., Segnan N., i sur.: Prijevod europskih smjernica za osiguranje kvalitete probira raka vrata maternice; Zagreb: Hrvatski zavod za javno zdravstvo; 2015. str. 91-94, 152-162.

35. Sosic GM, Babic G, Dimitrijevic A, Mitrovic S, Varjacic M. Correlation Between Cervical Cytology and Histopathological Cervical Biopsy Findings According to the Bethesda System/Stepen Korelacije Cervikalne Citologije Po Bethesda Klasifikaciji Sa Patohistološkim Nalazima Cervikalne Biopsije. *Serbian Journal of Experimental and Clinical Research*. 2014;15(4):205-16.
36. CINtec® PLUS Cytology Kit; Upute za upotrebu. Roche; 2020. str. 1-20.
37. Roche d.o.o ODG Diagnostics. CINtec® PLUS Cytology [Internet]. Zagreb 2021 [citirano 20.lipnja 2021]. Dostupno na: <https://diagnostics.roche.com/global/en/products/tests/cintec-plus.html>
38. El-Zein M, Gotlieb W, Gilbert L, Hemmings R, Behr MA, Franco EL, STAIN-IT Study Group. Dual staining for p16/Ki-67 to detect high-grade cervical lesions: Results from the Screening Triage Ascertaining Intraepithelial Neoplasia by Immunostain Testing study. *International Journal of Cancer*. 2021;148(2):492-501.
39. Possati-Resende JC, Fregnani JH, Kerr LM, Mauad EC, Longatto-Filho A, Scapulatempo-Neto C. The Accuracy of p16/Ki-67 and HPV Test in the Detection of CIN2/3 in Women Diagnosed with ASC-US or LSIL. *PloS one*. 2015;10(7):e0134445.
40. Schmidt D, Bergeron C, Denton KJ, Ridder R, European CINtec Cytology Study Group. p16/ki-67 dual-stain cytology in the triage of ASCUS and LSIL Papanicolaou cytology: results from the European equivocal or mildly abnormal Papanicolaou cytology study. *Cancer cytopathology*. 2011;119(3):158-66.
41. Ratnam S, Jang D, Gilbert L, Alaghebandan R, Schell M, i sur. CINtec PLUS and cobas HPV testing for triaging Canadian women referred to colposcopy with a history of low-grade squamous intraepithelial lesion: Baseline findings. *Papillomavirus Research*. 2020 ;10:100206.
42. Ziemke P, Marquardt K, Griesser H. Predictive value of the combined p16INK4a and Ki-67 immunocytochemistry in low-grade squamous intraepithelial lesions. *Acta cytologica*. 2014;58(5):489-94.
43. Bergeron C, Ikenberg H, Sideri M, Denton K, Bogers J, Schmidt D, i sur. PALMS Study Group. Prospective evaluation of p16/Ki-67 dual-stained cytology for managing women with abnormal Papanicolaou cytology: PALMS study results. *Cancer cytopathology*. 2015;123(6):373-81.

44. Denton KJ, Bergeron C, Klement P, Trunk MJ, Keller T, Ridder R. The sensitivity and specificity of p16INK4a cytology vs HPV testing for detecting high-grade cervical disease in the triage of ASC-US and LSIL Pap cytology results. *American Journal of Clinical Pathology*. 2010;134(1):12-21.
45. Ren C, Zhu Y, Yang L, Zhang X, Liu L, Wang Z, i sur. Prognostic and diagnostic validity of p16/Ki-67, HPV E6/E7 mRNA, and HPV DNA in women with ASCUS: a follow-up study. *Virology journal*. 2019;16(1):1-8.
46. Pirtea L, Secosan C, Margan M, Moleriu L, Balint O, Grigoras D, i sur. p16/Ki-67 dual staining has a better accuracy than human papillomavirus (HPV) testing in women with abnormal cytology under 30 years old. *Bosnian journal of basic medical sciences*. 2019;19(4):336.
47. Ferreccio C, Prado RB, Luzoro AV, Ampuero SL, Snijders PJ, Meijer CJ, i sur. Population-based prevalence and age distribution of human papillomavirus among women in Santiago, Chile. *Cancer Epidemiology and Prevention Biomarkers*. 2004;13(12):2271-6.
48. Evans MF, Adamson CS, Papillo JL, St. John TL, Leiman G, Cooper K. Distribution of human papillomavirus types in ThinPrep Papanicolaou tests classified according to the Bethesda 2001 terminology and correlations with patient age and biopsy outcomes. *Cancer: Interdisciplinary International Journal of the American Cancer Society*. 2006;106(5):1054-64.
49. Ravarino A, Nemolato S, Macciocu E, Fraschini M, Senes G, Faa G, Negri G. CINtec PLUS immunocytochemistry as a tool for the cytologic diagnosis of glandular lesions of the cervix uteri. *American journal of clinical pathology*. 2012;138(5):652-6.
50. Loghavi S, Walts AE, Bose S. CINtec® PLUS dual immunostain: A triage tool for cervical pap smears with atypical squamous cells of undetermined significance and low grade squamous intraepithelial lesion. *Diagnostic cytopathology*. 2013;41(7):582-7.

8. SAŽETAK

CILJ ISTRAŽIVANJA: Prikazati izražaj p16/Ki-67 te morfološke osobitosti u atipičnim skvamoznim stanicama i skvamoznim intraepitelnim lezijama niskog stupnja u citološkim obriscima vrata maternice.

ISPITANICI I METODE: Retrospektivno istraživanje provedeno je na Kliničkom zavodu za patologiju, sudsku medicinu i citologiju Kliničkog bolničkog centra Split. U studiju su uključene 264 pacijentice kojima je napravljen CINtec® PLUS Cytology test, dvostruko imunocitokemijsko bojanje na p16 i Ki-67 u razdoblju od 1. siječnja 2019 do 31. prosinca 2020. Uvidom u medicinsku dokumentaciju prikupljeni su podatci o nalazima cervikalnog obriska te rezultatima CINtec® PLUS Cytology testa.

REZULTATI: Prosječna dob pacijentica bila je 39 godina \pm 15.399 (medijan: 37; raspon: 17-82 god.). Najzastupljenija dijagnoza bio je LSIL, odnosno pločasta intraepitelna lezija niskog stupnja koju je imalo 48,5% svih pacijentica. Od 264 ispitanice njih 2,88% bilo je CINtec® pozitivno. CINtec® negativnih bilo je 83,71%. Statističkom analizom podataka dokazali smo da udio pozitivnih rezultata CINtec® PLUS Cytology testa raste s gradusom citološke i patohistološke dijagnoze. Citološki dokaz HPV infekcije bio je pozitivan u 26,14% ispitanica, a najviše pozitivnih bilo je u skupini s LSIL-om (52,34%). U skupini ispitanica s HSIL-om te u skupini SCC najveći udio ispitanica (100%) je imalo pozitivan nalaz koilocitoze. Perzistentne citološke abnormalnosti imalo je 87,0% kontrolnih PAPA testova. Također, uočeno je da pacijentice s koilocitozom imaju veće šanse za citološku dijagnozu višeg gradusa te perzistentne abnormalnosti.

ZAKLJUČAK: Ovim istraživanjem ustanovili smo da je CINtec® PLUS Cytology probir korisna dodatna metoda u sekundarnom screeningu prije podvrgavanja daljnjim pretragama u vidu kolposkopije i biopsije posebno u mladih žena s pozitivnim HR-HPV testom, ali da PAPA test ipak ostaje zlatni standard u ranom otkrivanju malignih bolesti vrata maternice.

9. SUMMARY

DIPLOMA THESIS TITLE: Expression of p16/ Ki-67 in atypical squamous cells and low-grade squamous intra-epithelial lesions.

OBJECTIVES: The main purpose of this study was to determine the expression of p16/Ki-67 and morphological characteristics in atypical squamous cells and low-grade squamous intra-epithelial lesions.

SUBJECTS AND METHODS: A retrospective study was conducted at the Clinical Department of Pathology, Forensic Medicine and Cytology of the University Hospital of Split. This study included 264 patients whose samples underwent immunostaining by CINtec® PLUS Cytology test in the time period from 1st of January 2019 to 31st of December 2020. By inspecting medical documentation results of conventional cervical smear and results of CINtec® PLUS Cytology test were collected.

RESULTS: Among the patients, average age was 39 years \pm 15.399 (median: 37; range: 17-82 years). Most common diagnosis was LSIL, low-grade squamous intra-epithelial lesion, present in 48,5% of all patients. Among 264 women 2,88% were CINtec® positive and 83,71% were CINtec® negative. By statistical analysis we have determined that the share of CINtec® PLUS Cytology positive results increases according to cytological and pathohistological diagnosis. Cytological evidence of HPV infection was present in 26,14% of women. All patients with HSIL or SCC had koilocytosis, and 52,34% of patients with LSIL had koilocytosis. 87,0% of follow up Pap smears had persistent cytological abnormalities. We have also concluded that the patients with koilocytosis have greater odds of having higher grade cytological diagnosis and persistent abnormalities.

CONCLUSION: With this research we have established that CINtec® PLUS Cytology dual-stain is a useful tool in secondary screening before undergoing further examinations such as colposcopies and biopsies, especially in young HR-HPV positive women. Regardless, conventional Pap smear remains the golden standard in the early detection of cervical malignancies.

10. ŽIVOTOPIS

OSOBNI PODATCI:

Ime i prezime: Antonija Marušić

Datum rođenja: 5.8.1995

Mjesto rođenja: Zagreb, Republika Hrvatska

Državljanstvo: hrvatsko

Adresa stanovanja: Put skalica 14, Omiš

E-mail: antonijamarusic.am@gmail.com

OBRAZOVANJE:

2014. – 2021. Medicinski fakultet Split, smjer medicina

2010. – 2014. Srednja škola „Jure Kaštelan“, Omiš, opća gimnazija

2002. – 2010. Osnovna škola Josipa Pupačića, Omiš

STRANI JEZICI:

Engleski jezik razina C2

Češki jezik razina C2

Njemački jezik razina A2

Talijanski jezik razina A2