

# Značaj genskog izražaja alfa-tubulina, inversina i dishevelled-1 u razvoju i bolestima bubrega

---

Šolić, Ivana

Doctoral thesis / Disertacija

2021

Degree Grantor / Ustanova koja je dodijelila akademski / stručni stupanj: **University of Split, School of Medicine / Sveučilište u Splitu, Medicinski fakultet**

Permanent link / Trajna poveznica: <https://um.nsk.hr/um:nbn:hr:171:509955>

Rights / Prava: [In copyright](#) / [Zaštićeno autorskim pravom.](#)

Download date / Datum preuzimanja: **2024-07-03**



Repository / Repozitorij:

[MEFST Repository](#)



**SVEUČILIŠTE U SPLITU  
MEDICINSKI FAKULTET**

**IVANA ŠOLIĆ, dr. med.**

**ZNAČAJ GENSKOG IZRAŽAJA A-TUBULINA, INVERSINA I  
DISHEVELLED-1 U RAZVOJU I BOLESTIMA BUBREGA**

**DOKTORSKA DISERTACIJA**

**Split, 2021.**

## Zahvala

Hvala mojoj mentorici, prof. dr. sc. Katarini Vukojević, na podršci, vodstvu i prijateljstvu tijekom ove prekrasne tri godine.

Hvala prof. dr. sc. Mirni Saragi-Babić na nesebičnoj pomoći, savjetima i vremenu koje ste uvijek pronašli za mene.

Hvala Benji što je za svako moje pitanje pomogao pronaći rješenje.

Da mogu birati ljude u svom kutu koji će me podupirati, to bi zauvijek bila moja obitelj. Hvala vam na podršci kroz izazovna vremena, uvijek vjerujući i davajući mi motiva i snage za naprijed.

Hvala svima koji su doprinijeli izradi ove disertacije.

Ovo istraživanje sufinancirano je sredstvima Hrvatske zaklade za znanost, pri projektu: Karakterizacija kandidat gena za kongenitalne anomalije bubrega i urotakta (CAKUT) tijekom razvoja u miša i čovjeka (broj projekta: IP-06-2016-2575). Voditeljica projekta: prof. dr. sc. Katarina Vukojević.

<b>1.</b>	<b>POPIS OZNAKA I KRATICA.....</b>	<b>5</b>
<b>2.</b>	<b>UVOD.....</b>	<b>6</b>
<b>3.</b>	<b>CILJEVI I HIPOTEZA.....</b>	<b>21</b>
<b>4.</b>	<b>METODE I MATERIJALI.....</b>	<b>23</b>
4.1.	Uzorci.....	24
4.2.	Metode .....	24
<b>5.</b>	<b>REZULTATI .....</b>	<b>28</b>
<b>6.</b>	<b>RASPRAVA .....</b>	<b>48</b>
<b>7.</b>	<b>ZAKLJUČAK .....</b>	<b>53</b>
<b>8.</b>	<b>SAŽETAK.....</b>	<b>55</b>
<b>9.</b>	<b>SUMMARY.....</b>	<b>56</b>
<b>10.</b>	<b>LITERATURA .....</b>	<b>57</b>
<b>11.</b>	<b>ŽIVOTOPIS .....</b>	<b>67</b>

## **1. POPIS OZNAKA I KRATICA**

DVL-1: Dishevelled-1

MET: mezenhimsko epitelna transformacija

KBB: kronične bubrežne bolesti

CAKUT: kongenitalne anomalije bubrega i urotrakta

MCDK: multicistični displastični bubreg

FSGS: fokalna segmentalna glomeruloskleroza

CNF: kongenitalni sindrom Finskog tipa

Pct: proksimalni zavijeni kanalić

Dct: distalni zavijeni kanalić

G: glomerul

GW: tjedan gestacijskog razvoja

Y: godina

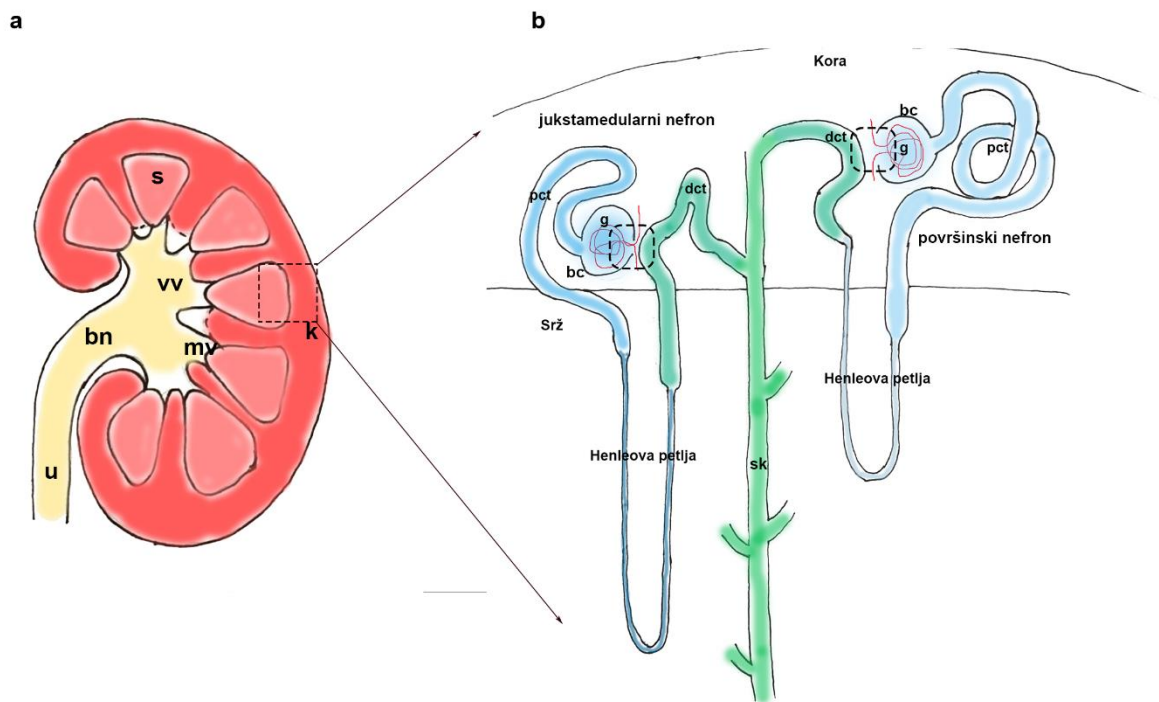
## **2. UVOD**

Bubreg (lat. *ren*) je parni parenhimatozni organ oblika zrna graha, koji teži između 150 i 200 grama (1). Smješten je retroperitonealno, ravne stražnje i blago izbočene prednje strane zbog suodnosa s drugim organima trbušne šupljine (2). Bubreg ima gornji i donji pol te medijalni i lateralni rub, a građen je od kore i srži. Kora je zrnate građe, izgrađena od bubrežnih tjelešaca koja omogućavaju filtraciju krvi uz stvaranje urina. Srž se sastoji od 5 do 11 piramida (Slika 1 a) koje su najvećim dijelom izgrađene od sabirnih kanalićima koji sakupljaju proizvedeni urin. Kanalni sustav bubrega započinje na vrhovima piramida (lat. *papilla renalis*) kroz koje se urin ulijeva u male bubrežne vrčeve (lat. *calices renales minores*), zatim u velike bubrežne vrčeve (lat. *calices renales majores*) da bi se konačno izlio u bubrežnu nakapnicu (3).

Nefroni su glavne funkcionalne jedinice bubrega i sastoje se od glomerula i sustava odvodnih kanalića (4). Glomerul se zajedno s proksimalnim zavijenim kanalićem (*pct*), prvim dijelom odvodnog sustava, nalazi u kori bubrega (Slika 1 b). *Pct* se nadostavlja na Henleovu petlju koja se spušta u područje srži te se, tvoreći petlju, vraća nazad u koru u kojoj se spaja s distalnim zavijenim kanalićem (*dct*) (5). Postoje dva glavna tipa nefrona: površinski nefroni s glomerulima smještenim uz vanjski dio kore s kratkom Henleovom petljom i jukstamedularni nefroni čiji su glomeruli smješteni uz kortikomedularnu granicu uz duge Henleove petlje koje se spuštaju dublje u područje srži (6) (Slika 1 b). Glomerul podrazumijeva klupko kapilara okruženo Bowmanovom čahuricom. Kapilare imaju posebne karakteristike koje omogućavaju filtraciju krvi i stvaranje ultrafiltrata (7). Endotel kapilara fenestriran je čime se postiže filtracija čestica veličine od 70 do 100 nm. Glomerularna bazalna membrana struktura je izgrađena od kolagena tipa IV, proteoglikana, laminina i fibronektina, čija je svrha filtracija vođena nabojem čestica. Zadnju barijeru tvore visoko specijalizirane, visceralne epitelne stanice - podociti, koje vezom između izdanaka, odnosno nožica, stvaraju *slit* membranu (8) koja osigurava integritet kapilara (Slika 3). Ultrafiltrat se stvara između visceralnih epitelnih stanica i Bowmanove čahure koja se otvara u *pct*. *Pct* su izgrađeni od kuboidnih epitelnih stanica s karakterističnom četkastom presvlakom od mikrovila. Njezina je uloga apsorpcija elektrolita, vode i manjih čestica, poput aminokiselina u peritubularne kapilare koje ujedno i krvno opskrbljuju *pct* (5). Napuštajući koru, *pct* prelaze u tanki silazni krak Henleove petlje s užim lumenima i manjim stanicama. Pri ulazu u srž kanalić čini petlju vraćajući se debljim uzlaznim krakom u kojem se primjećuje povećanje stanica s četkastom

presvlakom i većim brojem mitohondrija uključenih u aktivni transport (2). Deblji uzlazni krak pri vaskularnom polu glomerula sudjeluje u stvaranju jukstaglomerularnog aparata, dijela koji regulira glomerularnu filtraciju povratnom spregom. Glavni dijelovi jukstaglomerularnog aparata su *macula densa* na uzlaznom dijelu debljeg kraka petlje, stanice aferentne arteriole koje proizvode renin i mezangijske van glomerularne stanice (9). Završni dio Henleove petlje nastavlja se na distalni zavijeni kanalić (dct) u kori bubrega. Dct su građeni od jednoslojnog kubičnog epitela, nižeg od onog u pct, bez četkaste su presvlake uz brojne mitohondrije koji na bazolateralnoj membrani izgledaju poput palisada (10). Završni dio nefrona su povezujući sabirni kanalići u kojima dolazi do dodatne apsorpcije. Ove kanaliće tvore dva tipa stanica: interkalarne stanice i stanice sabirnih kanalića. Interkalarne stanice reguliraju sekreciju vodika i bikarbonata, a izgledom se od dct stanica razlikuju po izostanku brojnih mitohondrija na bazolateralnoj membrani. Stanice sabirnih kanalića imaju pojačanje na bazolateralnoj membrani, međutim uz smanjen broj mitohondrija. Povezujući kanalići u konačnici se spoje u arkade koje prazne svoj sadržaj u zajedničke sabirne cijevi.



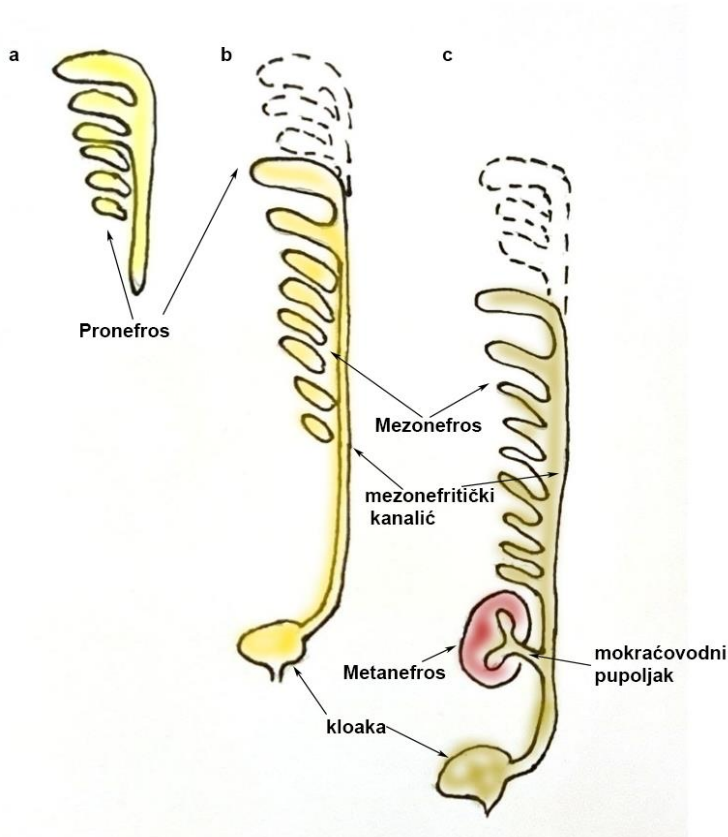


Slika 1. Shema makroskopskog prikaza bubrega (a) i organizacije nefrona (b). Slika (a) prikazuje presjek bubrega s korom (k) i srži (s) organizirane u piramide. Odvodni kanalni sustav s malim (mv) i velikim (vv) vrčevima nastavljaju se u bubrežnu nakapnicu (bn) te ureter (u). Slika (b) prikazuje detalj organizacije nefrona koja se nalazi u okviru isprekidanih linija slike (a). Dva tipa nefrona: juxtamedularni nefron, površinski nefron, glomerul (g), Bowmanova čahura (bc), proksimalni zavijeni kanalić (pct), Henleova petlja, distalni zavijeni kanalić (dct) i sabirni kanalići (sk). Isprekidani okvir (b) prikazuje područje jukstaglomerularnog aparata.

Razvoj bubrega, odnosno nefrogeneza, započinje u 4. tjednu gestacijskog razvoja (11). Promatrajući od kranijalnog prema kaudalnom kraju izmjenjuju se tri međusobno preklapajuća bubrežna sistema. Prvi bubreg koji nastaje tijekom početka 4. tjedna embrionalnog razvoja pronefros (Slika 2a), smješten je u vratnoj regiji i građen je od 7 do 10 nefrotoma koji nemaju ekskretornu funkciju (12). Vrlo brzo nakon formacije nefrotoma počinje i njihova regresija, a u

potpunosti nestaju krajem 4. tjedna razvoja. Formacija mezonefrosa (Slika 2b) preklapa se s periodom regresije pronefrosa. Mezonefros i mezonefritički kanalić razvijaju se iz torakalnih i gornjih lumbalnih segmenata intermedijarnog mezoderma (13). Mezonefros tvore funkcionalne jedinice koje se sastoje od glomerula, Bowmanove čahure i tubula koji se otvaraju u mezonefritički, odnosno Wollfov kanalić. Jedinice mezonefrosa započinju svoju regradaciju slijedom kako su nastajali, kranijalno prema kaudalno pri čemu većina nestaje do kraja drugog mjeseca intrauterinog razvoja (14). Početkom 5. tjedna gestacijskog razvoja pojavljuje se metanefros ili definitivni bubreg (15) (Slika 2 c). Da bi se spojio s kloakom, mezonefritički se kanalić izduljuje čime utječe na agregaciju intermedijarnog mezoderma što dovodi do stvaranja metanefrogenog mezenhima (16). Definitivni bubreg potječe iz dvije glavne osnove - mokraćovodnog pupoljka i metanefrogenog mezenhima. Sabirni sustav razvija se iz mokraćovodnog pupoljka, izdanka mezonefritičkog kanalića na kaudalnom dijelu blizu kloake; dok se ekskretorni sustav razvija iz metanefrogenog mezenhima (14). Grananje mokraćovodnog pupoljka započinje tijekom 6. tjedna gestacijskog razvoja. Prvotno dolazi do stvaranja bubrežne nakapnice, a potom velikih pa malih zdjelica sabirnog sustava (15). Kaskada grananja traje do 32.-36. tjedna razvoja u kojoj se u konačnici razvije između 1 milijun i 3 milijuna sabirnih kanalića (17). Grananje sabirnog dijela mokraćnog sustava nije moguće bez međudjelovanja mokraćovodnog pupoljka i metanefrogenog mezenhima. Ekskretorni sustav razvija se iz metanefrogenog mezenhima djelovanjem signalnih puteva na vrhovima mokraćovodnog pupoljka. Distalni dio svakog sabirnog kanalića obuhvaćen je metanefrogenom kapom koja se pod utjecajem signalnih puteva iz sabirnog dijela diferencira u bubrežne mjehuriće. Daljnjim razvojem, mjehurić se razvija u C-oblik nefrona (engl. *C-shaped body*) koji se izduljuje u S-oblik nefrona (engl. *S-shaped body*). Proksimalni dio S-oblika nefrona razvija se u Bowmanovu čahuru u koju urasta kapilarno klupko tvoreći glomerul. Od izduljenog S-oblika diferencira se proksimalni zavijeni kanalić, Henleova petlja i distalni zavijeni kanalić koji je spojen sa sabirnim kanalićem čime se uspostavlja kontinuitet od Bowmanove čahure do sabirnog dijela mokraćnog sustava i time završava proces stvaranja nefrona (18). Nefron je temeljna funkcionalna i strukturalna jedinica bubrega i sastoji se od glomerula, proksimalnog i distalnog zavijenog kanalića i Henleove petlje (12). Čovjek se rađa s približno milijunom nefrona unutar svakog bubrega i nakon rođenja nema daljnjeg procesa

nefrogeneze (19,20). Međutim, nefroni nakon rođenja sazrijevaju i dovršavaju proces diferencijacije zbog čega u ranoj dobi bubrezi imaju lobulirani izgled koji nestaje nakon što nefroni postignu svoju konačnu veličinu.



Slika 2. Slikovni shematski prikaz embrionalnih stadija razvoja pronefrosa (a), mezonefrosa (b) i metanefrosa (c).

Za nesmetani proces nefrogeneze neophodna je interakcija mokraćovodnog pupoljka i metanefrogenog mezenhima (21). Mokraćovodni pupoljak u metanefrogenom mezenhimu inducira mezenhimsko-epitelnu transformaciju (MET), dok zauzvrat mezenhim utječe na grananje mokraćovodnog pupoljka (18). MET je visoko očuvani proces histogeneze kojim se iz mezenhimalnih stanica diferenciraju epitelne stanice pod utjecajem signalnih puteva. Važnu ulogu u razvoju bubrega ima Wnt signalni put koji je evolucijski visoko očuvan. Funkcija navedenog signalnog puta dokazana je prilikom inicijacije indukcijskog signala kod tubularne agregacije i formacije bubrežnog mjehurića. Važnost Wnt signalnog puta vidljiva je u lokalizaciji

bjelančevina uključenih u signaliziranje koje se usko povezuju s procesom MET uz proliferaciju i regulaciju diferencijacije. Poznata su dva glavna Wnt signalna puta, kanonski  $\beta$ - katenin ovisni i nekanonski  $\beta$ - katenin neovisni put. Prisutnošću Wnt liganda formira se kompleks receptora Frizzled-LRP5/6. Spajanjem DVL bjelančevine na Frizzled dolazi do fosforilacije LRP5/6. Time se regrutira Axin koji uzrokuje oslobađanje  $\beta$ - katenina i njegovo nakupljanje unutar jezgre u kojoj ko-aktivira TCF i time pokreće proces prepisivanja gena (22). U odsutnosti Wnt liganda,  $\beta$ - katenin tvori kompleks s Axinom i pripadajućim bjelančevinama što dovodi do njegove fosforilacije. Fosforilacija uzrokuje degradaciju u proteasomu i zaustavlja prepisivanje gena unutar jezgre. Nekanonskih Wnt signalnih puteva ima više, a jedan od važnijih je put stanične polarnosti (engl. *Planar cell polarity -PCP pathway*). Važno je naglasiti, da su neovisni o transkripcijskoj funkciji  $\beta$ - katenina. Kanonski Wnt signalni put kontrolira staničnu proliferaciju i diferencijaciju, dok nekanonski Wnt put sudjeluje u morfogenezi tkiva tako da kontrolira migraciju i orijentaciju stanica (23).

Gen za *dishevelled* kodira bjelančevinu uključenu u prijenos staničnog signala koja predvodi brojne biološke procese. *Dishevelled* (DVL) bjelančevina ključna je u kanonskom i nekanonskom Wnt signaliziranju. DVL se sastoji od 500 do 600 aminokiselina koje su podijeljene u module od kojih svaki sadrži tri evolucijski visoko očuvane domene: DIX, PDZ i DEP (24). Smatra se da DVL usmjerava različite Wnt puteve primajući informaciju ovisno o tome na koju domenu se bjelančevine puta vežu. DIX domena sudjeluje isključivo u kanonskom smjeru signaliziranja tijekom čega komunicira s Axinom ili vrši homodimerizaciju (25-28) . Centralna domena PDZ ima sposobnost funkcioniranja u oba smjera Wnt signalnog puta. Ovisno s kojom bjelančevinom DVL uđe u interakciju PDZ domena usmjerava signaliziranje. U skladu s tim, Prickle, Diego ili DAAM1 na PDZ domenu usmjerava u nekanonsko signaliziranje puta stanične polarnosti (PCP). S druge strane, kazein kinaza, GSK3, NKD ili pak IDAX bjelančevine koje domenu upućuju prema kanonskom Wnt signalnom putu. Za nekanonsko signaliziranje odgovorna je DEP domena bjelančevine koja ima ulogu u premještanju DVL bjelančevine iz citoplazme na staničnu membranu kao odgovor na vezivanje Wnt liganda (28-31) . Tijekom kanonskog signaliziranja, DVL se regrutira vezivanjem Wnt liganda na receptor te sprječava razgradnju  $\beta$ - katenina čime ujedno potiče kanonsko signaliziranje (24). Osim navedenog, DVL ima ulogu i u Wnt nekanonskom

signalnom putu na način da signal PCP puta lokalno prenosi neovisno o  $\beta$ - kateninu. Bjelančevina Inversin inhibira kanonsko signaliziranje označavanjem DVL bjelančevine za ubikvitinaciju jer je isto potaknuto pojačanom ekspresijom DVL-a (32). Međutim, kao odgovor na potrebu za PCP nekanonskim Wnt signalnim putem omogućava regrutaciju DVL bjelančevine Frizzled receptoru (23). Ranija istraživanja pokazala su da je količina DVL bjelančevine ograničena, stoga aktivacija jednog smjera Wnt signalnog puta usmjerava DVL u kaskadu čime postaje nedostupna za druge opcije signaliziranja (33).  $\alpha$ -tubulin evolucijski je visoko očuvana bjelančevina eukariota koja je unutar stanice vezana u dimere s  $\beta$ -tubulinom (34).  $\alpha$ -tubulin, prosječne težine 55 kDa, bjelančevina je citoskeleta i jedna od glavnih komponenti mikrotubula koja upravlja staničnim oblikom, pokretljivošću stanica i unutarstaničnim transportom. Također, odgovoran je za stvaranje diobenog vretena tijekom stanične diobe, sudjeluje u migraciji i usmjeravanju nastalih stanica te održava čvrste sveze između susjednih stanica (35).  $\alpha$ -tubulin podliježe brojnim posttranslacijskim modifikacijama kako bi se prilagodio funkciji za koju je potreban (36). Acetilacija  $\alpha$ -tubulina rezultira stabilnijom formom mikrotubula koji sudjeluju u formaciji primarne cilije (37). Bjelančevine Wnt signalnog puta lokaliziraju se uz primarnu ciliju i njezino bazalno tjelešce (38) te djeluju poput cilijarnih bjelančevina (39). Primarna ili nepokretna cilija organel je građen od 9 pari mikrotubula bez centralnog para (9+0) koji izrastaju iz bazalnog tjelešca.  $\alpha$ -tubulin važna je građevna jedinica mikrotubula koja izgrađuje citoskelet cilije i naziva se aksonema (40). Pojedinačna primarna cilija se tijekom interfaze pojavljuje na površini stanica kod kralježnjaka (41). Ranija istraživanja ukazala su na važnost primarne cilije tijekom nefrogeneze zbog sudjelovanja u staničnom signaliziranju (42). Trenutna saznanja ukazuju da je uloga primarne cilije u usmjeravanju Wnt signalnog puta prema kanonskom ili nekanonskom putu (43). Smatra se da primarna cilija potiče na aktivnost Wnt puta stanične polarnosti na način da ograničava aktivnost kanonskog puta smanjujući ulazak  $\beta$ -katenina u jezgru (44). Oštećena funkcija bjelančevina koje su lokalizirane u bazalnom tjelešcu ili u bazi primarne cilije dovode do cističnih promjena u bubrezima (45). Inversin je bjelančevina kodirana INVS genom kod ljudi te je prvi put otkrivena tijekom embrionalnog razvoja sisavaca, a odgovorna je za uspostavu desno-lijevog rasporeda (46). Poznate su četiri varijante inversina kod sisavaca veličine 90, 125, 140 i 165 kDa. Izoforme inversina 90 i 140 kDa identificirane su u jezgri i perinuklearnoj citoplazmi, uz

povezivanje 90 kDa izoforme s  $\beta$ -kateninom. Izoforma inversina od 125 kDa lokalizirana je uz staničnu membranu te tvoreći komplekse s N-kadherinom sudjeluje u međustaničnoj povezanosti (47). Mutiran je u autosomno recesivnoj cističnoj bolesti bubrega - nefronoftiza tip 2 (48). Inversin je lokaliziran oko bazalnog tjelešca primarne cilije i smanjuje aktivnost kanonskog Wnt signalnog puta koja je onemogućena ako dođe do njegovog oštećenja. Navedeno dovodi do perzistentne aktivnosti kanonskog signalnog puta i  $\beta$ -kateninom uzrokovane cistogeneze (49). Dosadašnja istraživanja ističu ulogu primarne cilije i bjelančevina uključenih u Wnt signaliziranje ne samo tijekom nefrogeneze nego i u procesima regeneracije bubrežnog tkiva nakon akutnog i kroničnog oštećenja (50). Kod velikog broja djece s oštećenom funkcijom primarne cilije i poremećenog signaliziranja Wnt puta javljaju se kronične bubrežne bolesti (KBB). Za gotovo polovicu razvoja KBB odgovorne su kongenitalne anomalije (51). Kongenitalne anomalije bubrega i urotrakta (CAKUT) obuhvaćaju poremećaje u tijeku embrionalnog razvoja i nefrogeneze koji osim bubrega mogu zahvaćati uretere, mokraćni mjehur ili uretru. Uz potencijalne razlike u broju uzorka, metodama dijagnostike i etničkim podrijetlom ispitivanih, prevalenca CAKUT-a u populaciji se kreće od 4 do 60 na 10 000 poroda (52). Makroskopski se anomalije opisuju kao promjene u broju, veličini, obliku ili anatomskom položaju bubrega, dok se mikroskopski opisuju poremećenom histološkom organizacijom tkiva ili smanjenim konačnim brojem nefrona unutar bubrega. Fenotip same anomalije ovisiti će o prostorno-vremenskoj organizaciji tijekom nefrogeneze. Promjene koje nastupaju rano za vrijeme gestacijskog razdoblja dovode do težih oblika CAKUT-a, poput bubrežne ageneze ili malformacije organa. Odstupanja od regularnog procesa razvoja, koja nastaju kasnije u toku gestacijskog razvoja, dovode do blažih i manje ozbiljnih promjena u kojima se bubreg najčešće regularno razvije uz poremećen odvodni sustav. Vezikoureteralni refluks (VUR), opstrukcija ili stražnja valvula uretre pripadaju blažim oblicima CAKUT-a (53). Screening CAKUT-a danas se provodi rutinskim prenatalnim ultrazvučnim pregledima te je zaslužan za otkrivanje oko 89 % anomalija bubrega i urotrakta prije rođenja djeteta (54). S obzirom na to da se nakon 18. gestacijskog tjedna amnionska tekućina primarno proizvodi bubrežnom filtracijom, osim bubrega i urotrakta, ultrazvučno se kontrolira volumen amnionske tekućine (55). Manji broj anomalija otkriva se nakon rođenja, najčešće prezentirajući se učestalim infekcijama mokraćnog sustava. Preostale anomalije ostaju neotkrivene u ranom

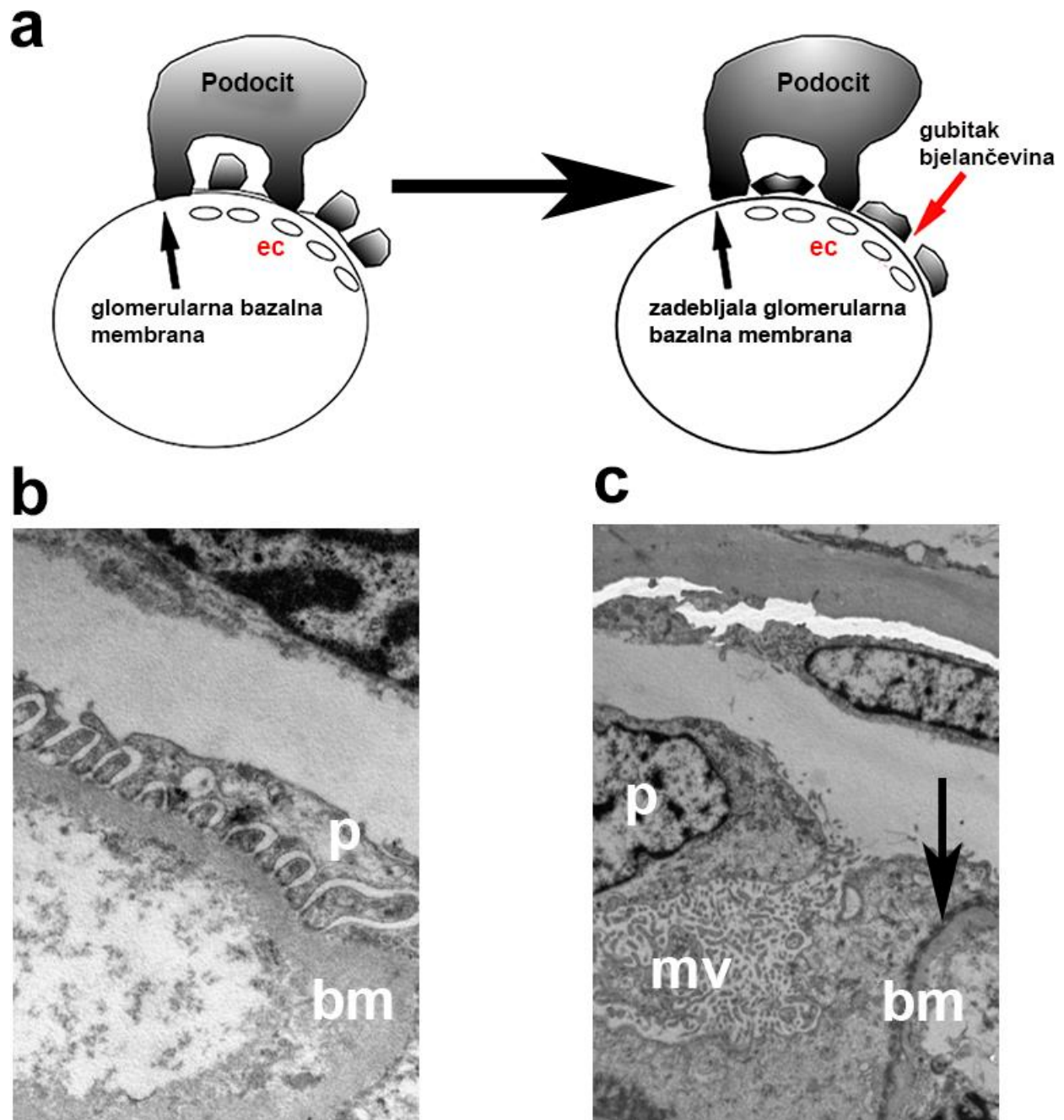
životu s obzirom na kompenzacijske mehanizme, međutim, često se u mlađoj odrasloj dobi ti pacijenti javljaju s hipertenzijom i kroničnim promjenama bubrega (53).

Najčešća cistična bolest bubrega kod djece je multicistični displastični bubreg koji pripada spektru CAKUT-a s incidencijom pojavljivanja između 1:1000 do 1:4300 živorođene djece (56). Točan uzrok bolesti nije razjašnjen, no postoje dvije teorije kojima se objašnjava podrijetlo. Prva teorija pretpostavlja atreziju pelvično ureteralnog prijelaza koja dovodi do opstruktivne hidronefroze i posljedičnog nastanka MCDK (56). Druga teorija objašnjava nastanak MCDK poremećenom signalizacijom između mokraćovodnog pupoljka i metanefrogenog mezenhima uz izostanak regularne diferencijacije nefrona (57). Tijekom embrionalnog razvoja dolazi do poremećenog razvoja kore bubrega koju zamjenjuju brojne ciste koje međusobno ne komuniciraju i izostanak karakterističnog bubrežnog parenhima (58). Češće zahvaća lijevi bubreg uz predominaciju kod muškog spola (58). Poslijenatalno se dijagnosticira u oko 20% slučajeva i rijetko se prezentira s kliničkim simptomima poput mase u abdomenu ili infekcija urinarnog trakta. Najčešći nalaz karakteristična je kontralateralna kompenzatorna hipertrofija zdravog bubrega (58). Incidencija pridruženih anomalija urotrakta uz MCDK je između 5 % i 48 %. Najčešće kontralateralne anomalije su vezikoureteralni refluks (7 % - 26 %), ureteropelvična opstrukcija (1.5 % - 5 %) te ureterovezikalna opstrukcija (2 %). U rijetkim slučajevima opisane su pridružene anomalije poput potkovičastog bubrega i ureterokele (59 - 62). Također, pronađena je poveznica između MCDK i unilateralnog ili bilateralnog kriptorhizma u 12.7 % (57). Gotovo svi slučajevi unilateralnog kriptorhizma pronađeni su na ipsilateralnoj strani MCDK (61.9 %) dok su preostali slučajevi bili bilateralni (33.3 %). Pretpostavlja se da je uzrok poremećeno međudjelovanje mokraćovodnog pupoljka i metanefrogenog mezenhima i blizina struktura tijekom razvoja (4). Ranija istraživanja ukazala su na to da multicistični displastični bubrezi proporcionalno godinama involuiraju, čime se objašnjava rijedak pronalazak MCDK kod pacijenata u odrasloj dobi (61).

Kongenitalni nefrotski sindrom Finskog tipa (CNF) ili nefrotski sindrom tip 1 rijetka je autosomno recesivna nasljedna bolest. Naziv sindroma potječe od činjenice da je oko polovice dijagnosticiranih slučajeva podrijetlom iz Finske gdje je incidencija 1 na 8 000 živorođene djece. Do CNF-a dovodi mutacija NPHS1 gena, lokalizirana na kromosomu 19 koja se sastoji od 29 egzona. Navedeni gen odgovoran je za kodiranje nefrina, transmembranske bjelančevine težine

185 kDa, koja pripada superobitelji imunoglobulina važnih za staničnu adheziju (63). Do sada je zabilježeno oko 100 različitih mutacija NPHS1 gena te je za slučajeve iz opće populacije uobičajena zasebna mutacija gena. Međutim navedeno ne vrijedi za slučajeve na području Finske gdje su u podlozi bolesti gotovo uvijek dva tipa mutacija, *Fin-major* i *Fin-minor* (64). Nefrin se sintetizira gotovo isključivo unutar podocita, uključen je u njihovu diferencijaciju te se izražava na vrhovima nožica podocita čime tvori slit membranu (Slika 3 a, b). Podociti su terminalno diferencirane i visoko specijalizirane epitelne stanice koje se sastoje od tijela stanice i mnogobrojnih izdanaka koji se nazivaju nožice (65). Podociti svojim nožicama oblažu glomerularne kapilare, dok su susjedne nožice međusobno povezane *slit* membranom i tvore filtracijsku barijeru (66). Mutacija uzrokuje smanjen izražaj nefrina uz posljedičnu propusnost glomerularne filtracijske barijere (67) (Slika 3 a) koja se klinički prezentira teškom proteinurijom i hipoalbuminemijom. Ako se stanje ne liječi, masivan gubitak bjelančevina urinom završava oligurijom i teškim posljedičnim edemima. Simptomi mogu započeti još u fetalnom razdoblju ili unutar prva 3 mjeseca djetetova života (68). Najčešće se već u prvim uzorcima urina pronađu povišene vrijednosti bjelančevina i mikrohematurija uz uredne vrijednosti kreatinina tijekom početne faze bolesti. Većina novorođenčadi s dijagnozom CNF-a rađa se prije termina s porođajnom masom nižom od očekivane za gestacijsku dob (69). Tijekom rođenja amnionska tekućina najčešće je onečišćena mekonijem, međutim novorođenčad je obično bez respiratornih simptoma. Premda se uz CNF ne vezuju druge vanbubrežne anomalije, tijekom nefrotske faze dolazi do funkcionalnih poremećaja koji se očituju mišičnom hipotonijom i hipertofijom srca. Ultrazvučno, bubrezi djece s CNF-om uvećani su uz pojačanu ehogenost bubrežne kore i nejasnih granica između kore i srži. CNF nema jedinstvenih patognomoničnih obilježja. Najčešće, histološki se preparati prezentiraju mikrocističnim proširenjima proksimalnih i distalnih kanalića, dok glomeruli mogu biti urednog histološkog izgleda ili pak prikazivati pojačanu proliferaciju matriksa i mezangija (68). Napredovanjem bolesti dolazi do stvaranja upalnih infiltrata i intersticijske fibroze osobito u glomerularnom okruženju. Ultrastrukturalno koristeći elektronsku mikroskopiju, bilježi se gubitak nožica podocita i gubitak uobičajenog nitastog izgleda slit membrane (68) (Slika 3 c).





Slika 3. Shema prikazuje arhitekturu normalnog podocita na glomerularnoj bazalnoj membrani s očuvanom slit membranom (a). Apoptoza i gubitak nožica podocita vode prema prekidu slit membrane i posljedične albuminurije (b). Transmisijska elektronska mikroskopija zdravog postnatalnog tkiva bubrega (b) prikazuje podocit (p) s nožicama koji leži na glomerularnoj bazalnoj membrani (bm). Transmisijska elektronska mikroskopija preparata bubrega s kongenitalnim nefrotskim sindromom Finskog tipa (CNF) prikazuje izbrisanu strukturu nožica

podocita (strelica) koji leži na glomerularnoj bazalnoj membrani s mikroviloznom promjenom (mv). Ljestvica povećanja: 1  $\mu\text{m}$ .

Nefrotski se sindrom kod djece može pojaviti u kasnijoj dobi te se takav ne klasificira kao kongenitalni. Za oko 20% slučajeva nefrotskog sindroma koji se javlja nakon 3. mjeseca života i za oko 40% slučajeva kod odraslih odgovorna je fokalna segmentalna glomeruloskleroza (FSGS) (70). Ranije se FSGS shvaćala kao zasebna bolest, no s vremenom je uočena FSGS grupa kliničko-patoloških sindroma koji međusobno dijele patohistološki nalaz glomerularnih lezija uz oštećenje podocita. Usprkos brojnim studijama koje istražuju uzrok bolesti, gotovo je 80% slučajeva nepoznatog podrijetla. Jedan od poznatih uzroka mogu biti mutacije gena koje utječu na funkciju podocita. Nastanak bolesti može biti potaknut direktnim utjecajem virusa ili upalnim citokinima koji djeluju na podocite putem receptora. Primjerice, HIV-1 direktno napada podocite i epitelne stanice tubula putem inficiranih T limfocita (71). Korištenje lijekova može smanjiti izražaj bjelančevina u podocitima važnim za održavanje slit membrane (72) ili djelovati direktno na podocite putem receptora na njihovoj površini (73-74). Primjerice, pamidronat, lijek široke uporabe kod osteoporoze, narušava aktinski citoskelet podocita, međutim, prestankom korištenja lijeka dolazi do poboljšanja bubrežne funkcije. Patohistološki se FSGS dijeli na pet različitih varijanti. Najčešći je klasični tip koji može biti u bolesti bilo kojeg podrijetla. Najbolju prognozu ima *tip lesion* oblik bolesti sa segmentalnom sklerozom na dijelu glomerula proksimalno od kanalića. Ovom varijantom prezentiraju se slučajevi FSGS nepoznatog podrijetla uz dobar odgovor na kortikosteroidnu terapiju. Perihilarna varijanta vezuje se uz adaptivnu FSGS i segmentalnu sklerozu uz vaskularni pol glomerula. Najrjeđi je celularni oblik koji se javlja u ranim fazama bolesti najčešće nepoznatog podrijetla. Histološki se očituje endokapilarnom proliferacijom i hiperplazijom podocita uz gubitak nožica. Najlošiju prognozu, sa 70 % vjerojatnosti progresije bolesti do kroničnog zatajenja bubrega, ima kolabirajući oblik. Karakterizira ga nagla pojava teškog nefrotskog sindroma uz loš odgovor na kortikosteroidnu terapiju. Mikroskopski se očituje hiperplazijom podocita i kolabirajućm glomerularnim klupkom (70, 75). FSGS se smatra najučestalijom primarnom bolešću glomerula koja je u početku histološki karakterizirana fokalnim (zahvaća manji broj glomerula) i segmentalnim promjenama (zahvaća samo dio glomerula). Napredovanjem se bolest sve više širi i dolazi do kroničnih promjena cijelih

glomerula uz stvaranje ožiljaka. FSGS je jedna od najčešćih glomerularnih bolesti koja vodi prema kroničnom bubrežnom zatajenju (76). Bolest nastaje nakon ozljede podocita koja može biti poznatog ili nepoznatog podrijetla (77). Napredovanjem FSGS smanjuje se ukupan broj podocita zbog njihove nemogućnosti dijeljenja koja se kompenzira hipertrofijom preostalih podocita (78-79).

Izražaj  $\alpha$ -tubulina, inversina i DVL-1 bjelančevina do sada je istraživao tijekom nefrogeneze u različitim životinjskim modelima. Istraživanje Lienkamp i sur. prikazalo je utjecaj inversina na razvoj pronefrosa *Xenopus laevis* (80). Manjak inversina uzrokovao je izostanak produljenja proksimalnog dijela pronefrosa i diferencijaciju distalnih tubula. Nadalje, manjak inversina spriječio je ključni trenutak u nekanonskom Wnt signaliziranju - regrutaciju DVL bjelančevine na membranu stanice (80). Istraživanja na modelu miša s homozigotnom mutacijom inversina pokazala su da zbog bubrežnog zatajenja jedinke najčešće ugibaju u sedmom postnatalnom danu (81). Uočeno je da 15. dana embrionalnog razvoja dolazi do dilatacije Bowmanove čahure s cistama kore i srži. Ciste obuhvaćaju proksimalne zavijene kanaliće, sabirne cijevi i uzlazni dio Henleove petlje (81). Histološki preparati homozigotnog miša inv/inv mutacije poslijenatalno prikazuju cistično promijenjene sabirne kanaliće kroz cijelu koru i srž bubrega dok su uredne širine jedino u uskom proksimalnom dijelu. Proksimalni zavijeni kanalići histološki se prikazuju izmjenama segmenata uredne širine i cističnih proširenja. Lokalizacija inversina u primarnoj ciliji govori u prilog njihovoj zajedničkoj ulozi u cistogenezi (39-82). Modelom inv/inv miša omogućeno je lakše razumijevanje nefronoftize tipa II. Ciliopatije su bolesti koje nastaju zbog poremećene funkcije cilije. Ranija istraživanja na kulturi epitelnih tubularnih bubrežnih stanica ukazala su da gubitak gena koji utječu na ciliogenezu dovode do pojačane post-translacijske modifikacije mikrotubula u citosolu. Rezultat je nestabilnost mikrotubula uz više vrijednosti acetiliranog  $\alpha$ -tubulina što je u skladu s prikazom uzoraka pacijenata s autosomno recesivnom policističnom bolešću bubrega (83). Razlike u izražaju  $\alpha$ -tubulina proučavane su u proksimalnim zavijenim kanalićima štakora divljeg tipa i štakora s dijabetesom, pri čemu je ukazano na smanjenu snagu i rasap signala u uzorcima dijabetičnih bubrega u odnosu na zdrave (84).

Usprkos brojnim studijama koje u fokus stavljaju izražaj i funkciju  $\alpha$ -tubulina, inversina i DVL-1, pretraživanjem literature nije zabilježeno proučavanje navedenih bjelančevina u razvoju, sazrijevanju i bolestima bubrega kod čovjeka. Stoga, cilj ove studije bio je analizirati prostorno vremenski obrazac izražaja  $\alpha$ -tubulina, inversina i DVL-1 tijekom fetalnog razvoja, u postnatalnim stadijima, ali ujedno i u patološkim preparatima MCDK, CNF i FSGS. Pretpostavka kojom se vodila ova studija je da poremećaji u obrascu izražaja proučavanih bjelančevina mogu biti polazna točka za poremećaj funkcije primarne cilije što vodi ka procesu cistogeneze i kroničnih bubrežnih bolesti.

### **3. CILJEVI I HIPOTEZA**

## Ciljevi istraživanja

1. utvrditi vremenski i prostorni izražaj  $\alpha$ -tubulina, Inversina i Dishevelled-1 bjelančevine u razvojnim i postnatalnim stadijima bubrega metodom imunofluorescencije
2. primjenom dvostruke imunofluorescencije ispitati izražaj  $\alpha$ -Tubulina, Inversina i Dishevelled-1 bjelančevine u patološkim stanjima multicističnog displastičnog bubrega, bubrega zahvaćenih fokalnom segmentalnom glomerulosklerozom i u kongenitalnom nefrotskom sindromu Finskog tipa
3. ispitati postoji li razlika u izražaju  $\alpha$ -tubulina, Inversina i Dishevelled-1 bjelančevine u bubrezima kontrole i patoloških stanja
4. ispitati razlike u duljini primarne cilije i visine epitelnih stanica proksimalnih zavijenih kanalića bubrega između kontrole i patoloških uzoraka
5. ispitati i usporediti morfološke razlike zdravih i patološki promijenjenih tkiva koristeći transmisijski elektronski mikroskop

## Hipoteza

Imunofluorescencijski izražaj  $\alpha$ -tubulina, Inversina i Dishevelled-1 bjelančevina dinamički se mijenja kroz faze fetalnog razvoja uz promijenjen prostorno-vremenski izražaj između kontrole i patoloških stanja. Navedeno ukazuje na značaj istraživanih bjelančevina tijekom razvoja i posljedičnoj promjeni u izražaju nakon akutnih i kroničnih ozljeda bubrega.

#### **4. METODE I MATERIJALI**

#### 4.1. Uzorci

Iz arhive Zavoda za anatomiju histologiju i embriologiju, Medicinskog fakulteta u Splitu i Zavoda za patologiju, sudsku medicinu i citologiju KBC-a Split prikupljeni su uzorci iz parafinskih blokova. Prikupljeni preparati bili su iz različitih stadija fetalnog razvoja - 13., 15., 16., 22. i 38. tjedna gestacijskog razvoja. Preparati obuhvaćaju uzorke bubrega djece 1.5 i 7 godina starosti te uzorci multicističnih displastičnih bubrega, bubrega zahvaćenih fokalnom segmentalnom glomerulosklerozom i nefrotskim sindromom Finskog tipa. Fetalna tkiva prikupljena su nakon spontanih pobačaja. Uzorci bubrega djece od 1.5 godine i 7 godina prikupljeni su *postmortem*, dok su uzorci patoloških stanja prikupljeni tijekom dijagnostičke biopsije ili nakon nefrektomije. Starost zametaka određena je mjerenjem dužine tjeme-zadak, opsega glave, opsega trbuha i duljine femura koja je potom uspoređivana s Carnegievim sustavom. Sve prikupljene materijale pregledao je patolog te su u studiju bili uključeni samo zametci bez znakova abnormalnosti, maceracija ili intrauterine smrti. Protokol ovog znanstvenog istraživanja odobren je od strane Etičkog povjerenstva Medicinskog fakulteta u Splitu i u skladu je s načelima Helsinške deklaracije i nadopunama navedene (klasa: 003-08/16-03/0001, ur.br.: 2181-198-03-04-16-0024). Istraživanje je provedeno sukladno svjetskim preporukama i smjernicama u cilju osiguranja pravilnog korištenja biološkog materijala - tkiva bubrega. Podaci prikupljeni u studiji koristit će se isključivo u znanstveno-istraživačke svrhe te tim istraživača jamči povjerljivost i sigurnost podataka kao i poštivanje tajnosti osobnih podataka.

#### 4.2. Metode

##### 4.2.1. Imunohistokemija i imunofluorescenca

Nakon prikupljanja materijala, uzorci se u laboratoriju režu i fiksiraju u 4%-tnom formaldehidu u fosfatnom puferu. Nakon dehidracije tkiva u 100%-tnom etanolu, uklapaju se u parafin. Uzorci se režu na debljinu od 5  $\mu\text{m}$  koristeći mikrotom te postavljaju na mikroskopska stakla. U svrhu provjere očuvanja tkiva, svaki deseti rez bojao se hematoksilin-eozinom. Za imunohistokemiju preparati se obrađuju na slijedeći način. Rezovi se deparafiniraju u ksilenu i rehidriraju u etanolu i vodi. Nakon ispiranja u otopini fosfatnog pufera (PBS), rezovi se inkubiraju preko noći u vlažnoj komori prekriveni primarnim protutijelima. Nakon inkubacije, preparati se ispiru u PBS-u uz



nanošenje sekundarnih protutijela. Slijedi nanošenje 4',6-diamidino-2-fenilindol dihidroklorid (DAPI) za označavanje jezgara. Posljednji korak uključuje ispiranje rezova u PBS-u te prekrivanje pokrovnim stakalcima. Analiziranje preparata radi se na fluorescencijskom mikroskopu, koristeći 3 fluorescencijska kanala (Olympus BX51, Tokyo, Japan). Fotografije se fotografiraju koristeći digitalnu kameru DP71 (Olympus, Tokyo, Japan) na povećanju od  $\times 40$ .

#### 4.2.1.1. Protutijela

Kao primarna protutijela korištena u imunofluorescencijskom bojanju su kuniće monoklonsko anti- $\alpha$ - tubulin protutijelo (razrijeđenje 1:1000; ab179484, Abcam, Cambridge, UK), kuniće poliklonalno anti-inversin protutijelo (razrijeđenje 1:100; ab65187, Abcam, Cambridge, UK), mišje monoklonsko DVL-1 protutijelo (razrijeđenje 1:150; sc-8025, Santa Cruz Biotechnology, Dallas, TX, USA) i kuniće poliklonalno anti-gamma tubulin protutijelo (razrijeđenje 1:500 dilution; ab11321, Abcam, Cambridge, UK). Kao sekundarna protutijela korištena su magareće anti-kuniće IgG H&L, Alexa Fluor 488 (razrijeđenje 1:400; ab150073, Abcam, Cambridge, UK) and kozje anti-mišje IgG H&L, TRITC (razrijeđenje 1:400; ab6786, Abcam, Cambridge, UK).

#### 4.2.2. Elektronska mikroskopija

Tkivo bubrega fiksiralo se u 4%-tnom formaldehidu tijekom 24 sata, uz naknadnu fiksaciju u 1%-tnom osmium tetraoksidu u trajanju od jednog sata. Proces dehidracije odvija se u seriji etanola te se završava uklapanjem u LX 112 smolu. Preparati se režu na debljinu 1  $\mu\text{m}$  i bojaju toluidine plavom bojom. Ultratanki rezovi debljine 0.05  $\mu\text{m}$  bojaju se uranil acetatom i olovnim citratom i zatim pregledavaju. Za dobivanje mikrofotografija koristio se mikroskop JEOL 1200 EX .

#### 4.2.3. Genska analiza

DNA je izolirana koristeći leukocite iz periferne krvi. Provedenim testiranjem nađena je homozigotna *missense* mutacija NPHS1 gena (c.1096A > C; p.Ser366Arg) čime je potvrđena dijagnoza kongenitalnog nefrotskog sindroma Finskog tipa.

#### 4.2.4. Analiza podataka

Rezovi su pregledavani pomoću fluorescencijskog mikroskopa s tri fluorescencijska kanala (Olympus BX51, Tokyo, Japan). Digitalnom kamerom DP71 (Olympus, Tokyo, Japan) fotografirane su fotografije na povećanju od x40. Predmet interesa bila je bubrežna kora u kojoj su prepoznate strukture proksimalnog zavijenog kanalića, distalnog zavijenog kanalića i glomerula je bila od interesa. Računalni programi ImageJ (Rasband, W.S., ImageJ, U.S. National Institutes of Health, Bethesda, MD, USA, <https://imagej.nih.gov/ij/> (pristup 15. listopada 2018, 1997–2021.) i Adobe Photoshop (Adobe Inc., San Jose, California, USA) korišteni su za evaluaciju, daljnu obradu fotografija i prikupljanje podataka. Prije započetog brojanja stanica u ImageJ programu korištena je „split channel“ naredba, nakon čega se od originalne fluorescencijske fotografije oduzimao zeleni ili crveni kanal (ovisno o signalu originalne fotografije), uz pomoć „image calculator“ opcije. Tim postupkom spriječeno je probijanje signala na drugom fluorescencijskom kanalu kod dvostruke imunofluorescencije. Tako pripremljene fotografije preklopljene su s fotografijom jezgara na istom vidnom polju koristeći Adobe Photoshop program te se pristupilo brojanju stanica. Stanice su brojale dva neovisna istraživača. Imunoreaktivne stanice brojane su unutar struktura od interesa, a uključuju proksimalni zavijeni kanalić, distalni zavijeni kanalić i glomerul. Stanice su označavane kao pozitivne ukoliko je u njima postojalo nakupljanje signala na membrani, unutar citoplazme ili jezgre. S druge strane, stanice su označavane kao negativne ako nije bilo znakova imunoreaktivnosti. Analizi patoloških preparata MCDK, CNF i FSGS pristupilo se na način da se brojao ukupan broj stanica po vidnom polju s obzirom na to da strukture nisu bile morfološki prepoznatljive.

#### 4.2.5. Semikvantitativna analiza

Intenzitet  $\alpha$ -tubulina, inversina i DVL-1 mjereno je poredbenom varijablom kao blagi, srednje jak i jak izražaj bjelančevina kroz periode razvoja. Mjerenje su provela dva međusobno neovisna istraživača.

#### 4.2.6. Statistička raščlamba

Za statističku obradu dobivenih podataka istraživanja koristio se GraphPad Prism računalni program (Graphpad Software Inc., San Diego California, USA, [www.graphpad.com](http://www.graphpad.com) (pristup 15. listopada 2018.)). Za određivanje razlika u izražaju bjelančevina između stadija razvoja i struktura korišteni su Kruskal-Wallis test uz Dunn posthoc test . Broj pozitivnih stanica po istraživanoj strukturi izražen je kao srednja vrijednost postotka  $\pm$  standardna devijacija (SD) uz statističku značajnost  $P < 0.05$  i interval pouzdanosti (CI) od 95%. Koristio se dvosmjerni ANOVA test sa Sidak posthoc testom za ispitavanje razlike u izražaju  $\alpha$ -tubulina, inversina i DVL-1 među različitim razvojnim stadijima; dok se međuodnos izražaja bjelančevina i stadija razvoja istraživao testom linearne regresije. Jednosmjernim ANOVA testom uz Tukey posthoc test ispitala se razlika u izražaju bjelančevina između zdrave kontrolne skupine i patoloških preparata MCDK, FSGS i CNF. Razlike u izražaju bjelančevina između MCDK, FSGS i CNF ispitivane su dvosmjernim ANOVA testom uz Sidakov posthoc test. Za ispitivanje razlika duljine cilija i visine epitelnih stanica proksimalnih zavijenih kanalića između zdrave kontrole i patoloških uzoraka korišten je jednosmjerni ANOVA test uz Tukey posthoc test. Rezultati su prikazani kao srednja vrijednost u  $\mu\text{m}$  uz standardnu devijaciju (SD) i  $P < 0.05$ .

## 5. REZULTATI

Analiza razvojnih i poslijenatalnih uzoraka tkiva bubrega izvodila se na krajnje diferenciranim histološkim strukturama kore bubrega: proksimalni zavijeni kanalić (pct), distalni zavijeni kanalić (dct) i glomerul (g). Analiza patoloških preparata tkiva bubrega MCDK, FSGS i CNF provodila se na ukupnom broju pozitivno i negativno označenih stanica po vidnom polju u odnosu na zdravu kontrolu, obzirom da morfologija struktura od interesa nije bila očuvana. Analizom  $\alpha$ -tubulina, inversina i DVL-1 u razvojnim i poslijenatalnim uzorcima tkiva bubrega te patološkim stanjima prikazao se izražaj bjelančevina u svim promatranim preparatima uz međusobne razlike u raspodijeli, količini i snazi signala.

## 5.1. Svjetlosna mikroskopija, elektronska mikroskopija i imunohistokemija ( $\alpha$ -tubulin) zdravih i patološki promijenjenih uzoraka tkiva bubrega

### 5.1.1. Zdravo postnatalno tkivo bubrega

Svjetlosnom mikroskopijom preparata zdravog postnatalnog tkiva bubrega prikazuju se morfološki zrele strukture nefrona (Slika 4 a). Jasno su uočljive histološke razlike i granice između srži i kore bubrega u kojoj se vizualiziraju proksimalni zavijeni kanalići (pct), distalni zavijeni kanalići (dct) i glomeruli (g). Primarna cilija uočava se koristeći imunofluorescencijsku tehniku bojenja uz protutijelo za  $\alpha$ -tubulin. Cilija je smještena centralno na apikalnoj površini epitelnih tubularnih stanica, dok su rijetke uočljive na površini glomerularnih stanica. Tehnikom elektronske mikroskopije potvrđena je tehnika imunofluorescencije te je zabilježena centralno smještena primarna cilija na apikalnoj površini epitelne stanice tubula koja se izdiže iz bazalnog tjelešca (Slika 4 a).

### 5.1.2. Kongenitalni nefrotski sindrom Finskog tipa (CNF)

Svjetlosnom mikroskopijom u većem broju uočeni su smanjeni i lobulirani glomeruli u kori bubrega, dok je manji dio glomerula hipertrofičan ili normalne veličine (Slika 4 b). Histološki su glomeruli segmentalno ili u potpunosti sklerozirani uz djelomično ili cistično promijenjene lumene pct i dct. Epitelne tubularne stanice pct i dct atrofički su promijenjene. Elektronskom mikroskopijom prikaže se ultrastrukturni gubitak mikrovila s površine epitelnih tubularnih stanica (Slika 4 b). Zabilježena je smanjena visina epitelnih stanica uz fragmentaciju jezgre (Slika

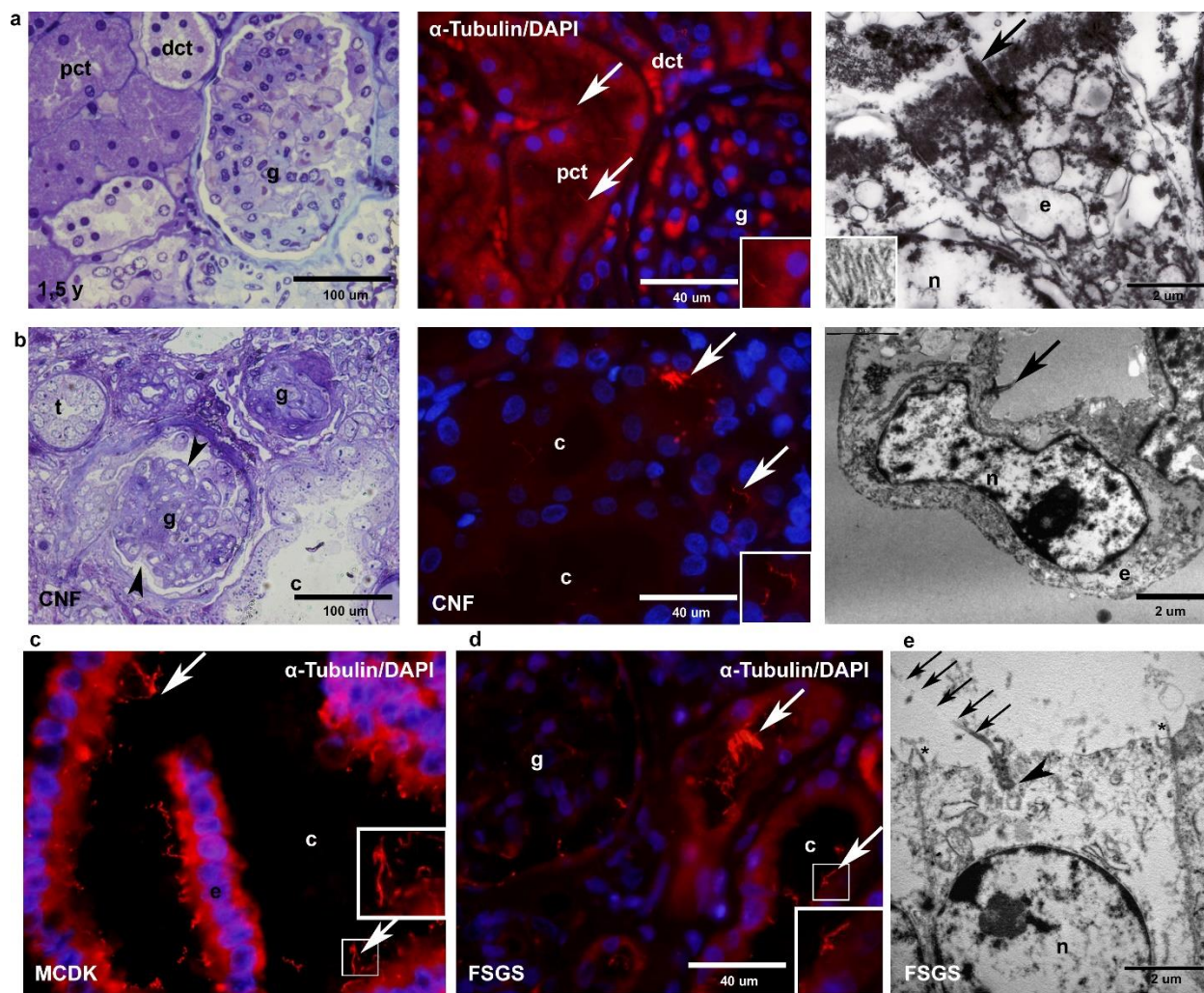
4 b). Prikazuju se podociti s difuznim gubitkom nožica. Primarna cilija je unutar cistično promijenjenih pct neorganizirana s različitom duljinom, nepravilnim oblikom uz smještaj izvan centralnog dijela površine stanice.

### 5.1.3. MCDK

Makroskopskim pregledom utvrđeno je da su bubrezi povećani uz suženu bubrežnu nakapnicu i uretere te imaju hipoplastičan mokraćni mjehur. Svjetlosna mikroskopija preparata MCDK prikazuje brojne okruglaste ciste različitih veličina koje su obložene niskim cilindričnim do spljoštenim epitelnim stanicama obavijenim obilnim rahlim vezivnim tkivom. Mogu se pronaći tek rijetki nezreli ili zreli glomeruli. Imunofluorescencijskom tehnikom s protutijelom na  $\alpha$ -tubulin zabilježene su mnogobrojne neorganizirane izduljene primarne cilije uz nakupine više primarnih cilija na istom području površine epitelnih tubularnih stanica (Slika 4 c).

### 5.1.4. FSGS

Svjetlosnom mikroskopijom preparat FSGS histološki pokazuje opsežnu segmentalnu sklerozu u 90% prikazanih glomerula, dok je preostalih 10% urednih morfoloških karakteristika (Slika 4 d). Prisutna je umjerena difuzna mrežasta intersticijska fibroza uz difuzne znakove umjerenog tubularnog oštećenja. Oštećenje se očituje smanjenom količinom mikrovila i smanjenom visinom tubularnih epitelnih stanica uz cistična proširenja. Imunofluorescencija pokazuje izrazito izduljenu primarnu ciliju čije su nakupine vidljive u pct, dct i glomerulima. Elektronskom mikroskopijom potvrđuje se nalaz izrazito izduljene i decentralizirane primarne cilije na površini epitelnih stanica dct (Slika 4 e). Ultrastruktura podocita prikazuje difuzni gubitak nožica uz opsežnu mikroviloznu transformaciju. Citoplazma tubularnih epitelnih stanica opsežno je vakuolizirana uz gubitak mikrovila na površini stanica (Slika 4 e).

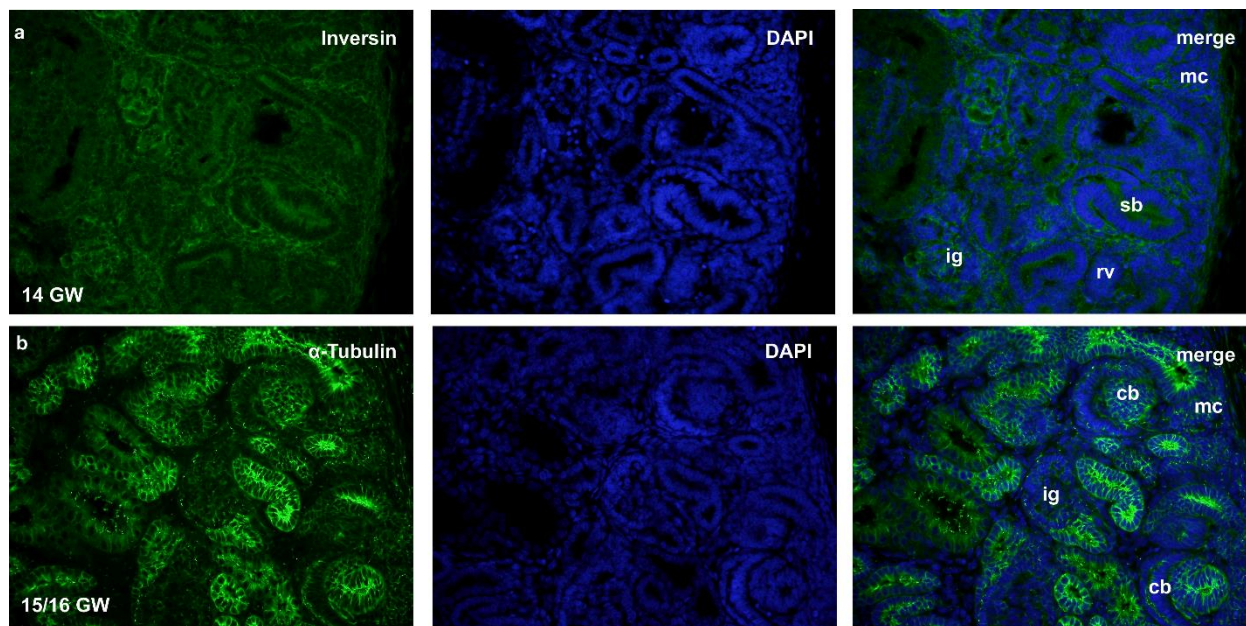


Slika 4. Polutanki rezovi bojani toluidin plavom, imunofluorescencijsko bojanje s  $\alpha$ -tubulinom i 4',6'-diaminidino-2-fenilindol dihidroksiklorid (DAPI), transmisijska elektronska mikroskopija kore postnatalnog bubrega djeteta starosti 1.5 godine (a), tkiva bubrega s nefrotskim sindromom Finskog tipa (CNF) (b) i tkiva bubrega s fokalnom segmentalnom glomerulosklerozom (FSGS)(c). Detalji mikrovila u zdravom postnatalnom tkivu bubrega na apikalnoj površini prikazani su kao dodatni okvir na većem povećanju (red a, elektronska mikroskopija). Legenda: proksimalni zavijeni kanalići (pct), distalni zavijeni kanalići (dct), glomeruli (g), kanalići (t), ciste proksimalnih kanalića (cy), jezgra (n), epitelne stanice (ec), primarna cilija (označena strelicom), lobulirani glomeruli (vrh strelice). Imunofluorescencijsko bojanje  $\alpha$ -tubulina i DAPI prikazuje dizmorfne primarne cilije u preparatima multicističnog displastičnog bubrega (MCDK) (c) i FSGS (d). Elektronska mikroskopija preparata distalnih zavijenih kanalića FSGS prikazuje izrazito duge

primarne cilije (strelica) na apikalnoj površini stanica (e). Legenda: jezgra (n), bazalno tjelešće (vrh strelice), gubitak mikrovila na apikalnoj površini stanice (\*). Detalji većeg povećanja primarne cilije prezentirani su u manjim okvirima fotografija. Povećanja na rezovima toluidin plavo: x40, ljestvica povećanja 100  $\mu\text{m}$ . Povećanje na imunofluorescencijskim mikrofotografijama: x100, ljestvica povećanja 40  $\mu\text{m}$ . Ljestvica povećanja transmisijskog elektronskog mikroskopa: 2  $\mu\text{m}$  (85).

## 5.2. Razvojni i zdravi postnatalni uzorci tkiva bubrega kod čovjeka: imunofluorescencijska metoda uz protutijela za $\alpha$ -tubulin, inversin i DVL-1 i statistička analiza

Tijekom 14., 15. i 16. tjedna gestacijskog razvoja tkivo bubrega se prikazuje različitim razvojnim oblicima nefrona. Zona nefrogeneze smještena je u vanjskom dijelu kore bubrega, proksimalnije se prikazuju metanefrogene kape (mc), bubrežni mjehurići (rv), oblik slova c ili zareza (cb), S oblik nefrona (sb) i nezreli glomeruli (ig) (Slika 5 a-b). U dijelu kore bliže bubrežnoj srži mogu se prepoznati pct, dct i glomeruli u procesu sazrijevanja. Tijekom 22. tjedna gestacijskog razvoja mogu se jasno razlučiti histološke razlike između srži i kore bubrega. U 38. tjednu intrauterinog razvoja dijelovi nefrona visoko su diferencirani uz zrele oblike pct, dct i glomerula.

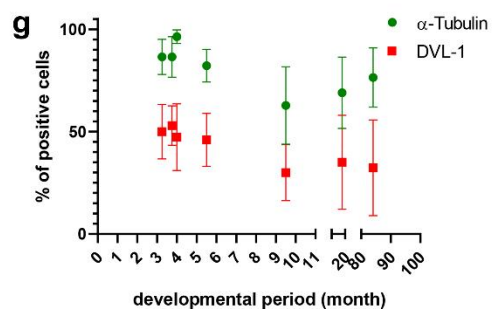
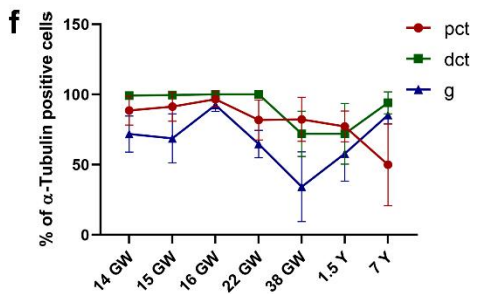
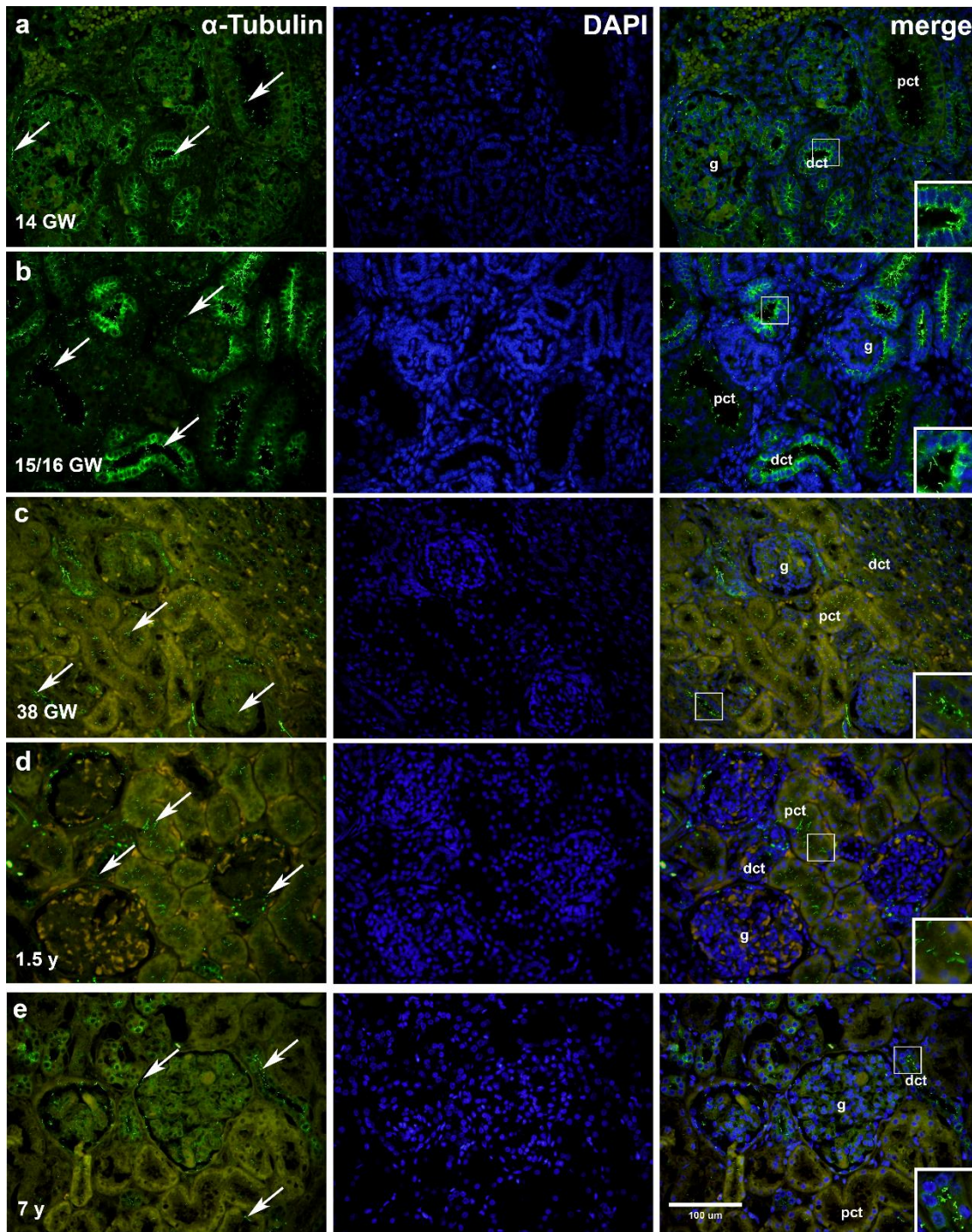




Slika 5. Imunofluorescencijsko bojanje inversina (a) i  $\alpha$ -tubulina (b) u razvojnim stadijima bubrega (14. i 15./16. tjedan gestacijskog razvoja (GW)) prikazuje zonu nefrogeneze s razvojnim oblicima nefrona: metanefrogena kapa (mc), bubrežni mjehurić (rv), oblik zareza (cb), S-oblik nefrona (sb), nezreli glomerul (ig). Povećanje: x40, ljestvica povećanja 100  $\mu$ m (85).

### 5.2.1. $\alpha$ -tubulin

Razvojni stadiji nefrona u svim promatranim tjednima gestacijskog razvoja snažno izražavaju  $\alpha$ -tubulin (Slika 5 a-b). Na površini parijetalnih stanica Bowmanove čahure, glomerula, pct i dct  $\alpha$ -tubulin se vizualizira u obliku primarne cilije (Slika 6 a-e), dok se unutar citoplazme prikazuju difuzno zrnatog karaktera signala. Stanice pct tijekom razvoja izražavaju  $\alpha$ -tubulin između 82 % i 97 %; dok se izražaj te iste bjelančevine u tubularnim stanicama dct smanjuje sa 99 % pozitivnih stanica u početnim stadijima do 72 % u 38. tjednu gestacijskog razvoja (Slika 6 f, Slika 8 a). Semikvantitativnom analizom utvrđeno je da je izražaj  $\alpha$ -tubulina najsnažniji u stanicama glomerula 16. tjedna gestacijskog razvoja uz 93 % pozitivno obilježenih stanica. Oko 70 % stanica glomerula u 13., 15. i 22. tjednu gestacijskog razvoja pozitivno su obilježene na  $\alpha$ -tubulin, dok je najniža količina od 34 % pozitivno obilježenih stanica uočena u 38. tjednu gestacijskog razvoja ( $p < 0.01$ ) (Slika 6 f, Slika 8 a). Tkiva bubrega djece starosti 1.5 godine i 7 godina prikazuju najjači signal  $\alpha$ -tubulina na apikalnoj strani epitelnih stanica pct i dct (Tablica 1, Slika 6 d-e). Prisutnost  $\alpha$ -tubulina zabilježena je i u citoplazmi oko jezgre stanica dct kao i u parijetalnim epitelnim stanicama Bowmanove čahure (Slika 6 d-e). U postnatalnim preparatima bubrega  $\alpha$ -tubulin zabilježen je u svim promatranim dijelovima nefrona uz srednju vrijednost pozitivno obilježenih stanica od 64 % u pct, 83 % u dct i 72 % u glomerulima (Slika 6 f). Statistički značajne razlike pronađene su između količine pozitivnih stanica dct u preparatima postnatalnog bubrega djeteta 7 godina starosti u odnosu na pct ( $p < 0.0001$ ) (Slika 6 f, Slika 8 a).



Slika 6. Imunofluorescencijsko bojanje  $\alpha$ -tubulina i DAPI u razvojnim i postnatalnim tkivima bubrega (a-e). Tkivo razvojnih stadija 14., 15./16., 38. tjedna gestacijskog razvoja (a-c); postnatalno tkivo bubrega djece starosti 1.5 godine i 7 godina (d, e). Signal pozitivnog bojenja  $\alpha$ -tubulina (strelica) prikazan unutar svih promatranih struktura nefrona kroz periode razvoja i postnatalne stadije (a-e), proksimalni zavijeni kanalić (pct), distalni zavijeni kanalić (dct) i glomerul (g). Detaljniji prikaz primarne cilije na većem povećanju, prikazan u dodanim manjim okvirima, vidi se u pct (d) i dct (a-c, e). Povećanje: x40, ljestvica povećanja 100  $\mu$ m. Graf (f) prikazuje raspodjelu  $\alpha$ -tubulin pozitivnih stanica po strukturama kroz različite stadije razvoja i postnatalnog perioda. Graf (g) prikazuje povezanost ukupnog izražaja bjelančevine u svim strukturama u odnosu na vrijeme (test linearne regresije) i međuodnos  $\alpha$ -tubulina i DVL-1 kroz razvoj i sazrijevanje struktura (dvosmjerni ANOVA test, uz SIDAK posthoc test). Podaci su prikazani kao srednja vrijednost  $\pm$  SD (standardna devijacija) (85).

Tablica 1. Semikvantitativna analiza jačine izražaja za  $\alpha$ -tubulin, inversin i DVL-1 tijekom razvojnih fetalnih stadija i postnatalnih bubrega djece starosti 1.5 godine i 7 godina. U svakoj skupini analizirano je 20 struktura od interesa. Legenda: GW- gestacijski tjedan, y- godina, pct- promksimalni zavijeni kanalić, dct- distalni zavijeni kanalić, g- glomerul

antibody	$\alpha$ -Tubulin							Inversin							DVL-1							
	14	15	16	21	38	1.5	7	14	15	16	21	38	1.5	7	14	15	16	21	38	1.5	7	
GW/y struktura																						
pct	3	3	3	3	2	2	2	1	1	1	1	1	2	1	1	1	1	1	3	2	1	
dct	3	3	3	3	3	3	3	2	2	2	2	2	2	3	1	2	2	2	3	1	1	
g	2	1	2	3	1	2	2	2	3	3	3	3	3	3	1	1	1	3	3	3	3	

Broj 1 opisuje slabu jačinu signala; broj 2 opisuje srednje jak signal; broj 3 opisuje jak signal (85).

### 5.2.2. Izražaj inversina i DVL-1 u razvojnim i postnatalnim tkivima bubrega tehnikom dvostruke imunofluorescencije

Izražaj inversina u razvojnim i postnatalnim tkivima bubrega

Tijekom razvoja u 14., 15., 16., 22. i 38. tjednu gestacije inversin prikazuje najsnažniji zrnati izražaj (Tablica 1) u glomerulima dok je u citoplazmi pct i dct srednje jakog zrnatog karaktera. Pozitivan izražaj inversina zabilježen je u 73 % stanica pct tijekom 16. tjedna gestacije, uz tendenciju opadanja broja pozitivnih stanica prema 38. gestacijskom tjednu kada je zabilježeno 29 % pozitivnih stanica u pct ( $p < 0.05$ ) (Slika 8 b). U dct i glomerulima između 80 % i 90 % stanica bilo je pozitivno u 14. i 16. gestacijskom tjednu, dok je najniži izražaj inversina od 66 % zabilježen u dct tijekom 38. gestacijskog tjedna ( $p < 0.05$ ,  $p < 0.0001$ ). Inversin se u postnatalnom tkivu bubrega snažno izražavao na apikalnoj strani stanica pct i bazalnoj membrani i citoplazmi oko jezgre stanica dct (Slika 7 d-e). U svim promatranim strukturama nefrona inversin je imao pozitivan izražaj (Slika 7 a-e). Prosječno je 92 % epitelnih stanica pct bilo pozitivno obilježeno protutijelom za inversin, 88 % u dct i 90 % u glomerulima (Slika 7 f, Slika 8 b). Između struktura nije bilo statistički značajnih razlika. Najveći udio pozitivnih stanica od 94% zabilježen je u glomerulima (Slika 8 b). Statistički značajna razlika zabilježena je između izražaja u glomerulima od 94 % i pct od 58% ( $p < 0.01$ ) te između glomerula i dct od 49 % ( $p < 0.0001$ ).

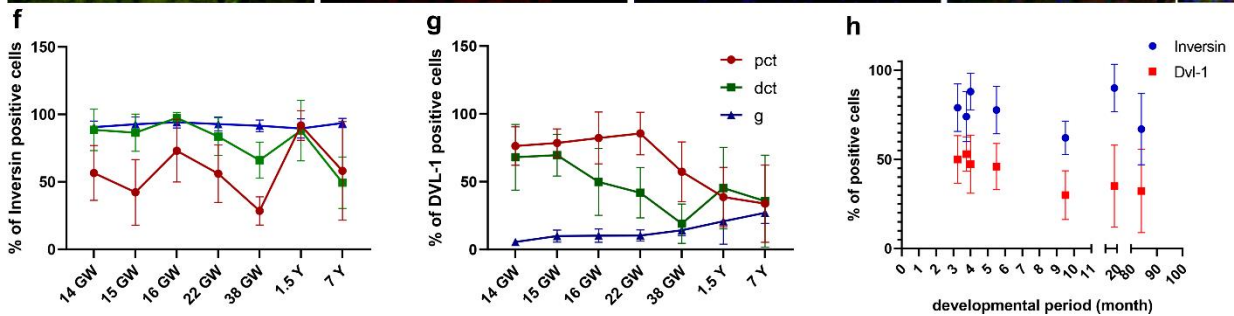
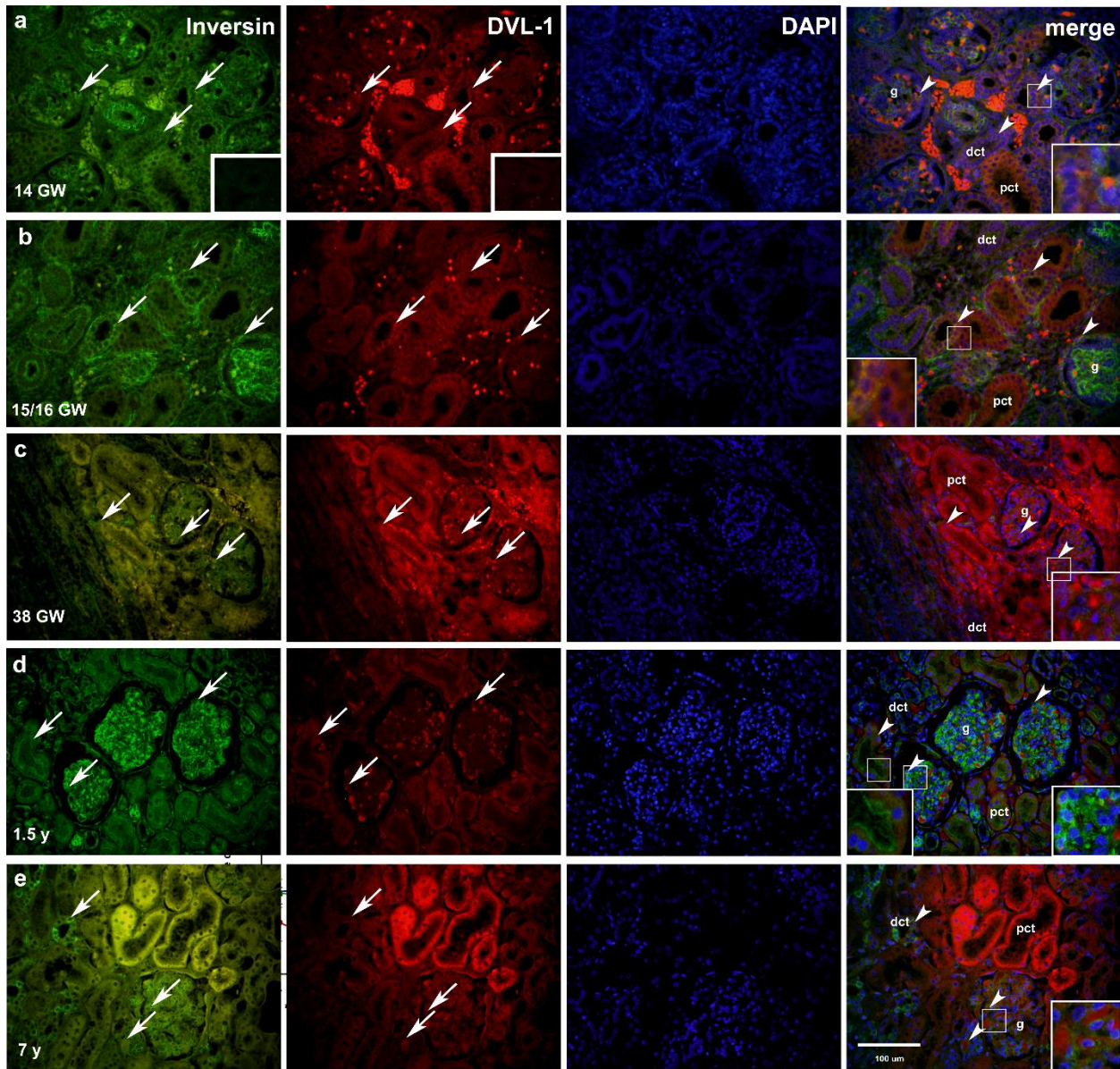
Izražaj DVL-1 u razvojnim i postnatalnim preparatima tkiva bubrega

U citoplazmi pct, dct i glomerula (Slika 7a-c) zabilježen je srednje jak do jak signal DVL-1 bjelančevine tijekom razvojnih stadija (Tablica 1). Između 14. i 22. gestacijskog tjedna u pct od 76% do 86 % stanica obilježeno je pozitivno. U 38. gestacijskom tjednu broj pozitivnih stanica se smanjuje na 57 % (Slika 8 c). Izražaj dct prati tendencija opadanja kroz periode razvoja. U 14. i 15. tjednu razvoja zabilježeno je između 68 % i 70 % pozitivnih stanica, u 16. i 22. tjednu broj stanica smanjuje se na raspon od 42 % do 50 %, da bi u 38. tjednu intrauterinog života tek 19 % ( $p < 0.001$ ) stanica dct bilo pozitivno označeno na DVL-1 (Slika 8 c). Za razliku od dct, broj pozitivnih stanica u glomerulima prati pozitivan porast prema kraju razvoja. U 14. tjednu razvoja u glomerulima pozitivno je 6 % stanica, a između 15. i 22. gestacijskog tjedna izražaj raste na 10 % pozitivnih stanica da bi u 38. tjednu dostigao najveći broj od 14 % pozitivnih stanica (Slika 8 c).

Imunofluorescencijski signal DVL-1 bjelančevine u postnatalnim tkivima bubrega (Slika 7 d-e) raspršen je u perinuklearnoj citoplazmi svih promatranih dijelova nefrona. Statistički značajan

veći izražaj DVL-1 zabilježen je prilikom usporedbe broja pozitivnih stanica pct u odnosu na dct i glomerule ( $p < 0.01$ ) (Slika 8 c).

Tijekom svih promatranih razvojnih stadija pronađena je koekspresija inversina i DVL-1 u citoplazmi pct, dct i glomerula (Slika 7 a-c). U pct i dct postnatalnih stadija inversin i DVL-1 zajedno su izraženi unutar tubularnih stanica (Slika 7 d-e), dok je u glomerulima koekspresija inversina i DVL-1 prikazana uz prevagu imunofluorescencijskog signala inversina (Slika 7 d-e).



Slika 7. Tehnika bojanja dvostrukom imunofluorescijom inversina (zeleni signal), DVL-1 (crveni signal) i DAPI (plavo) u razvojnim i postnatalnim tkivima bubrega (14.-38. gestacijski tjedan (GW), bubrezi djece od 1.5 godine i 7 godina starosti). Pozitivno bojanje (strelice) prikazuje se unutar

svih promatranih struktura nefrona kroz periode razvoja (a-c) i postnatalnim tkivima bubrega (d-e). Preklopljene slike (merge) zajedno s označenim dijelovima nefrona u bubrežnoj kori: proksimalni zavijeni kanalić (pct), distalni zavijeni kanalić (dct) i glomerul (g). Kolokalizacija inversina i DVL-1 (vrh strelice) prikazan je na preklopljenim mikrofotografijama. Negativna kontrolna bojanja prikazana su u manjim okvirima unutar mikrofotografija inversina i DVL-1 (a). Eritrociti se prikazuju sa snažnim izražajem uz dct. Uvećani detalji su prikazani u manjim okvirima unutar mikrofotografija. Povećanje: x40, ljestvica povećanja 100  $\mu$ m. Dinamika promjene udjela pozitivno označenih stanica na inversin i DVL-1 unutar struktura nefrona (pct, dct, g) kroz periode razvoja i postnatalne stadije prikazani su u grafu (f, g). Graf (h) prikazuje ovisnost izražaja bjelančevine (ukupan udio pozitivnih stanica unutar struktura) u odnosu na vrijeme (test linearne regresije) i međuovisnost inversina i DVL-1 kroz periode razvoja i sazrijevanja (dvosmjerna ANOVA uz SIDAK post hoc test). Podaci su prikazani kao srednja vrijednost  $\pm$  SD (standardna devijacija) (85).

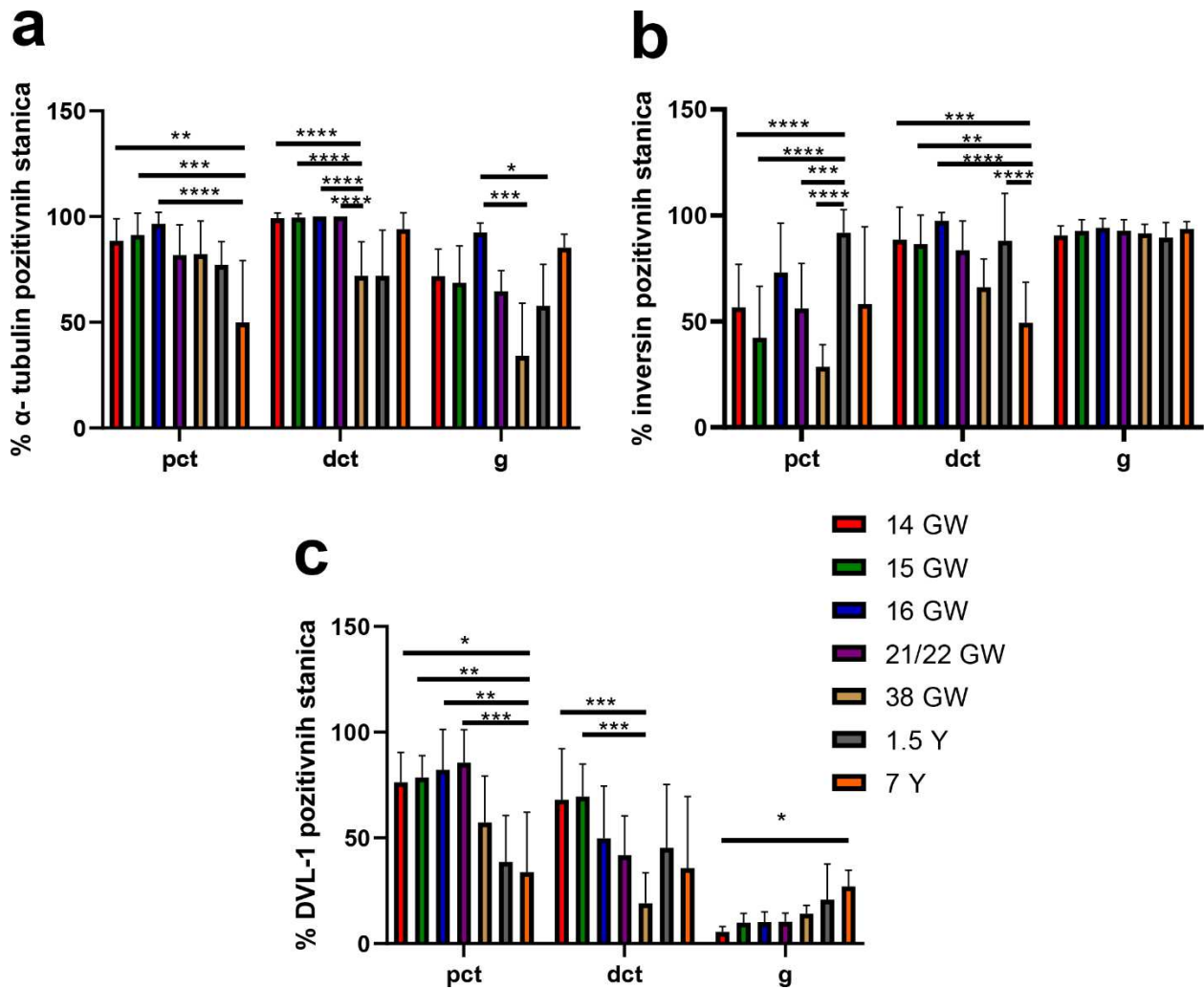
### 5.2.3. Razlike u izražaju $\alpha$ -tubulina, inversina i DVL-1 između razvojnih stadija i postnatalnih preparata bubrega

Izražaj  $\alpha$ -tubulina u epitelnim stanicama pct razvojnih stadija 14. ( $p < 0.01$ ), 15. ( $p < 0.001$ ) i 16. ( $p < 0.0001$ ) gestacijskog tjedna bio je statistički značajno viši u usporedbi s pct tkiva bubrega djeteta od 7 godina (Slika 8 a). Stanice dct promatranih razvojnih stadija (14., 15., 16. i 22. tjedan gestacije) značajno su jače izražavale  $\alpha$ -tubulin u usporedbi s dct u 38. tjednu razvoja i tkivu bubrega djece starosti 1.5 godine ( $p < 0.0001$ ). Značajno viši udio pozitivnih stanica obilježio se u glomerulima 16. tjedna gestacijskog razvoja u odnosu na glomerule 38. tjedna razvoja ( $p < 0.001$ ) i glomerulima postnatalnih preparata 1.5 godine ( $p < 0.05$ ) (Slika 8 a).

Inversin je statistički značajno jače bio izražen u pct postnatalnog tkiva bubrega djeteta starosti 1.5 godine u odnosu na razvojne stadije: 14. ( $p < 0.0001$ ), 15. ( $p < 0.0001$ ), 22. ( $p < 0.001$ ) i 38. tjedna gestacijskog razvoja ( $p < 0.0001$ ) (Slika 7 f, Slika 8 b). Dct preparata 16. tjedna gestacije značajno niže izražavaju inversin u odnosu na dct u 38. tjednu razvoja ( $p < 0.0001$ ). Uspoređujući udio pozitivnih stanica u strukturi dct razvojnih stadija 14. ( $p < 0.001$ ), 15. ( $p < 0.01$ ) i 16. tjedna razvoja

te postnatalnog tkiva djeteta starosti od 1.5 godine ( $p < 0.0001$ ) uočava se manji udio pozitivnih stanica kod dct tkiva bubrega djeteta starosti 7 godina (Slika 8 b).

DVL-1 je bio značajno manje izražen u pct tkiva bubrega djeteta starosti od 7 godina u odnosu na promatrane razvojne stadije (14. ( $p < 0.05$ ), 15. i 16. ( $p < 0.01$ ) i 22. ( $p < 0.001$ ) tjedan gestacije) (Slika 7 g, Slika 8 c). Epitelne tubularne stanice dct razvojnih stadija 14. i 15. gestacijskog tjedna imaju značajno veći udio pozitivnih stanica unutar strukture u odnosu na dct 38. gestacijskog tjedna ( $p < 0.001$ ) (Slika 7 g, Slika 8 c). Udio DVL-1 pozitivnih stanica u glomerulima povećava se kroz razvoj i postnatalne periode (Slika 7 g, Slika 8 c) uz značajnu razliku između 14. tjedna gestacije i glomerulima bubrega djece 7 godina starosti ( $p < 0.05$ ).





Slika 8. Grafovi prikazuju udio  $\alpha$ -tubulin (a), inversin (b) i DVL-1 (c) pozitivnih stanica unutar proksimalnih zavijenih kanalića (pct), distalnih zavijenih kanalića (dct) i glomerula (g) kroz razvojne stadije (GW) i postnatalno tkivo bubrega djece od 1.5 godine i 7 godina starosti (Y). Razlike u izražaju bjelančevina (Kruskal Wallis uz Dunn post hoc test) određene su p vrijednostima (\*  $p < 0.05$ , \*\*  $p < 0.01$ , \*\*\*  $p < 0.001$ , \*\*\*\*  $p < 0.0001$ ). Rezultati su prikazani kao srednja vrijednost  $\pm$  SD (standardna devijacija).

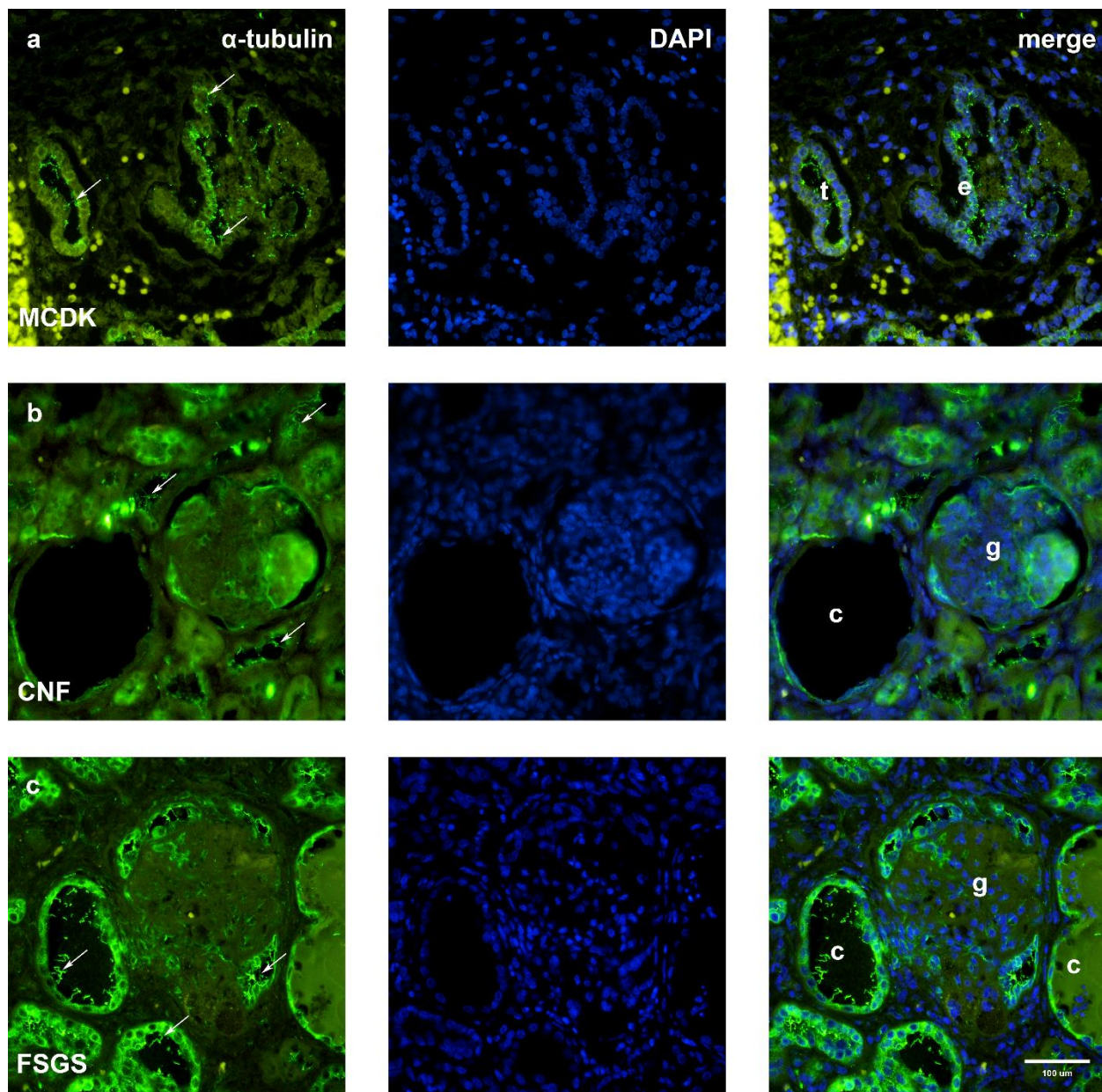
#### 5.2.4. Međudnos prostorno vremenskog izražaja $\alpha$ -tubulina i inversina u odnosu na DVL-1 u razvojnim i postnatalnim tkivima bubrega

Ukupan udio pozitivnih stanica unutar promatranih struktura bubrega na  $\alpha$ -tubulin i inversin uspoređen je s ukupnim izražajem DVL-1 kroz faze razvoja i postnatalnih preparata bubrega.  $\alpha$ -tubulin je kroz sve promatrane stadije statistički značajno bio više izražen u odnosu na DVL-1 bjelančevinu ( $p < 0.001$ ). Prilikom usporedbe izražaja inversina u odnosu na DVL-1 kroz sve promatrane stadije razvoja i tkiva bubrega djece od 1.5 godine i 7 godina utvrđen je statistički značajno viši izražaj inversina ( $p < 0.0001$ ).

#### 5.3. Usporedba imunofluorescencijskog izražaja $\alpha$ -tubulina, inversina i DVL-1 u patološkim preparatima tkiva bubrega MCDK, CNF i FSGS

##### 5.3.1. $\alpha$ -tubulin

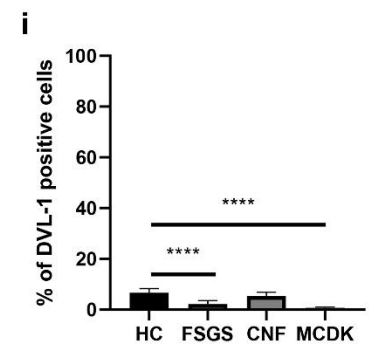
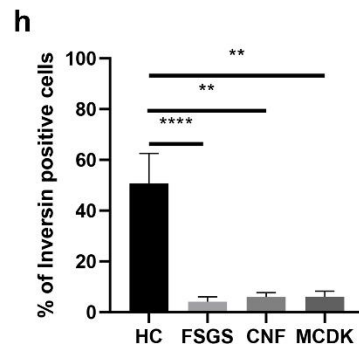
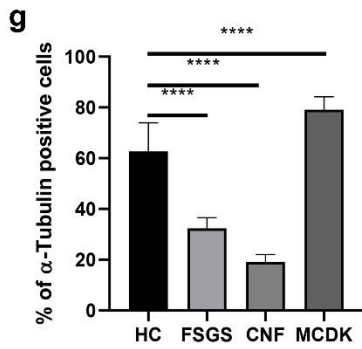
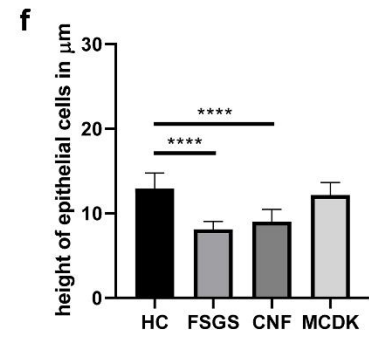
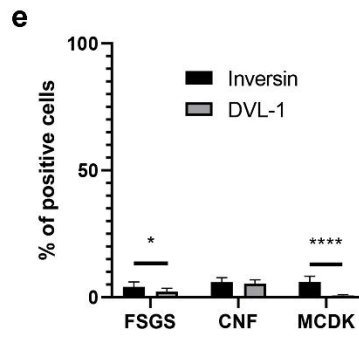
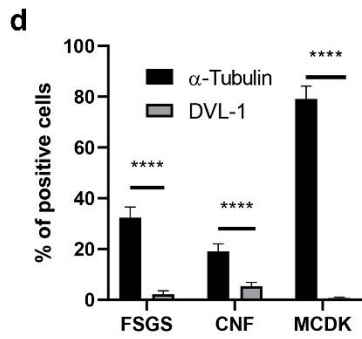
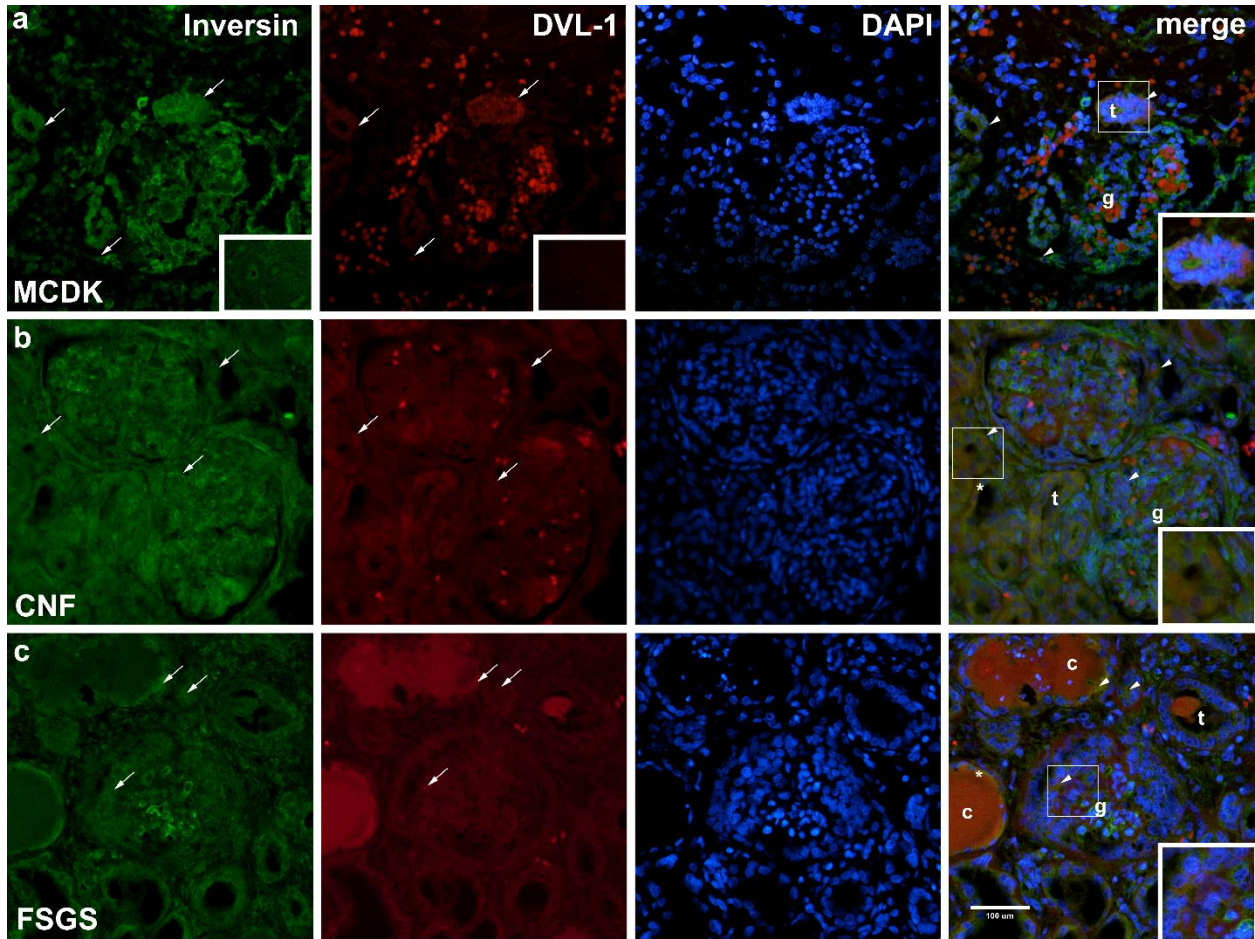
Usporedom ukupnog udjela pozitivnih stanica po nepreklapajućim vidnim poljima mikroskopa na imunofluorescencijski izražaj  $\alpha$ -tubulina između kontrolne grupe, zdravih postnatalnih tkiva bubrega i patoloških stanja MCDK, CNF i FSGS (Slika 8, a-c, 9 g) pronađene su statistički značajne razlike u svim skupinama. Tkivo displastičnog preparata bubrega imalo je statistički značajno veći izražaj  $\alpha$ -tubulin u odnosu na kontrolnu skupinu ( $p < 0.0001$ ) (Slika 9 g). Preparati FSGS i CNF imali su statistički značajno manju ekspresiju  $\alpha$ -tubulina u odnosu na zdravu kontrolu ( $p < 0.0001$ ) (Slika 9 g)



Slika 9. Imunofluorescencijsko bojanje  $\alpha$ -tubulina s DAPI bojanjem patoloških preparata multicističnog displastičnog bubrega (MCDK) (a), kongenitalnog nefrotskog sindroma Finskog tipa (CNF) (b) i fokalne segmentalne glomeruskleroze (FSGS) (c). Primarne cilije (strelica) prikazane su unutar tubula (t), cistično promijenjenih proksimalnih zavijenih tubula (c), glomerula (g) i na površini epitelnih stanica MCDK (e). Povećanje: x40, ljestvica povećanja 100  $\mu$ m.

### 5.3.2. Inversin

Tkivo bubrega MCDK pozitivno izražava inversin u citoplazmi morfološki neorganiziranih epitelnih stanica kao i u stanicama cistično promijenjenih tubula (Slika 10 a). Zabilježen je pozitivan izražaj inversina u citoplazmi stanica glomerula. Stanice preparata tkiva bubrega CNF-a pozitivno su obilježene na inversin unutar dct i glomerula (Slika 10 b). Pozitivno su označene stanice u cistično promijenjenim pct, međutim uz smanjen intenzitet u odnosu na dct i glomerule. Jak signal inversina zabilježen je u dct i glomerulima preparata FSGS, dok je smanjen intenzitet zabilježen u cistama nastalim iz pct (Slika 10 c). Promatrani prostorni izražaj inversina kod patoloških stanja bubrega (MCDK, CNF, FSGS) statistički je značajno viši u usporedbi sa zdravom kontrolnom skupinom ( $p < 0.0001$ ) (Slika 10 h).



Slika 10. Dvostruko imunofluorescencijsko bojanje inversina (zeleno), DVL-1 (crveno) i DAPI u patološkim preparatima multicističnog displastičnog bubrega (MCDK) (a), bubrega s kongenitalnim nefrotskim sindromom Finskog tipa (CNF) (b) i bubrega s fokalnom segmentalnom glomerulosklerozom (FSGS) (c). Legenda: tubuli (t), glomeruli (g), ciste proksimalnih zavijenih kanalića (c), visina epitelnih stanica proksimalnih zavijenih kanalića (\*). Strukture i kolokalizacija inversina i DVL-1 (vrh strelice) unutar stanica prikazane su na preklopljenim mikrofotografijama (merge) uz detalje s većim povećanjem unutar okvira. Negativna kontrolna bojanja prikazana su unutar okvira mikrofotografija inversina i DVL-1 (a). Povećanje: x40, ljestvica povećanja 100  $\mu$ m. Odnos izražaja  $\alpha$ -tubulina i inversina s izražajem DVL-1 u preparatima MCDK, FSGS i CNF (dvosmjerni ANOVA uz SIDAK post hoc test). Graf (f) prikazuje razlike u visini epitelnih stanica pct u FSGS, CNF i MCDK uspoređivano sa zdravom kontrolom (jednosmjerni ANOVA uz Tukey post hoc test). Razlike u udjelu pozitivnih stanica na  $\alpha$ -tubulin, inversin i DVL-1 po nepreklapajućim vidnim poljima preparata MCDK, CNF i FSGS u usporedbi sa zdravom kontrolom (g-i) (jednosmjerni ANOVA uz Tukey post hoc test). Rezultati su prikazani kao srednja vrijednost  $\pm$  SD (standardna devijacija). Statistički značajne razlike označene su p vrijednostima (\*  $p < 0.05$ , \*\*  $p < 0.01$ , \*\*\*\*  $p < 0.0001$ ) (85).

### 5.3.3. DVL-1 bjelančevina

Bjelančevina DVL-1 vrlo je blagog zrnatog karaktera signala u preparatima MCDK (Slika 10 a). Signal se bilježi u citoplazmi morfološki neorganiziranih tubula i nezrelih glomerula. U preparatima patološkog tkiva bubrega CNF signal bilježi se u citoplazmi epitelnih stanica dct i glomerula (Slika 10 b). Blagi izražaj DVL-1 nalazi se u citoplazmi pct, dct i glomerula u preparatima FSGS (Slika 10 c). Usporedbom udjela pozitivnih stanica po vidnim poljima MCDK i FSGS pronađen je statički značajno niži izražaj DVL-1 u odnosu na zdravu kontrolnu skupinu ( $p < 0.0001$ ) (Slika 10 i). Upoređujući udio pozitivnih stanica kod CNF i zdrave kontrole nije pronađena statistički značajna razlika (Slika 10 i).

### 5.3.4. Međuovisnost izražaja $\alpha$ -tubulina i inverzina u odnosu na DVL-1 bjelančevinu u patološki izmijenjenim bubrezima (MCDK, CNF, FSGS)

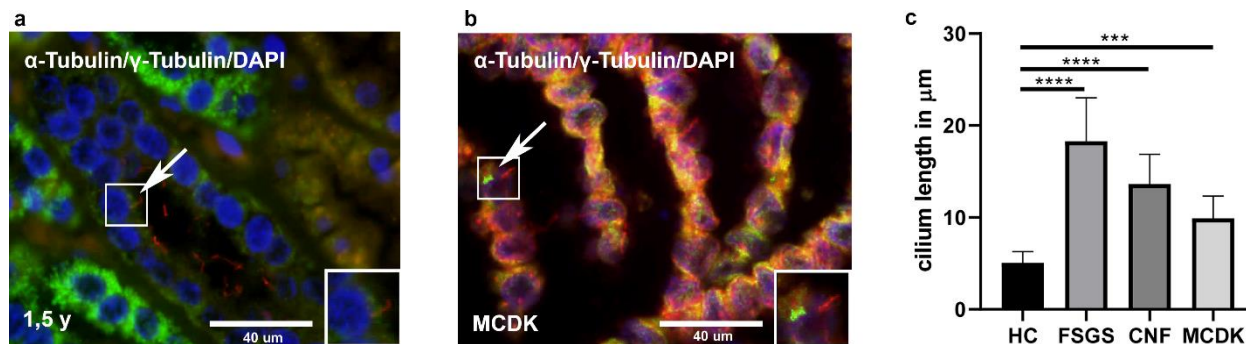
Statistički značajan viši izražaj  $\alpha$ -tubulina pronađen je u patološki promijenjenim preparatima MCDK, CNF i FSGS u odnosu na izražaj DVL-1 ( $p < 0.0001$ ) (Slika 10 d). Inversin je imao značajno viši izražaj u odnosu na DVL-1 u patološkim preparatima MCDK ( $0.0001$ ) i FSGS ( $p < 0.01$ ) (Slika 10 e).

#### 5.3.5. Razlike u visini epitelnih stanica proksimalnih zavijenih kanalića između patološki promijenjenih preparata i zdrave kontrole

Visina epitelnih stanica pct mjerena je i uspoređivana između tubularnih stanica zdrave kontrolne skupine i patološki izmijenjenih tkiva bubrega MCDK, CNF i FSGS. Izmjerena srednja vrijednost visine epitelnih stanica pct zdrave kontrole iznosila je  $12.91 \mu\text{m} \pm 1.847 \mu\text{m}$  i statistički je značajno viša u usporedbi s visinom tubularnih stanica CNF-a i FSGS-a ( $p < 0.0001$ ) (Slika 10 f). Mjerena srednja vrijednost visine stanica pct kod CNF-a iznosila je  $9.011 \mu\text{m} \pm 1.453 \mu\text{m}$  dok je kod preparata FSGS iznosila  $8.114 \mu\text{m} \pm 0.9248 \mu\text{m}$  (Slika 10 f). Izmjerene visine epitelnih stanica MCDK-a iznosile su  $12.17 \mu\text{m} \pm 1.476 \mu\text{m}$ . Iako su izmjerene niže vrijednosti nije bilo statistički značajne razlike u odnosu na izmjerene vrijednosti zdrave kontrole (Slika 10 f).

#### 5.3.6. Razlike u duljini primarne cilije između zdrave kontrolne skupine i promatranih patoloških stanja MCDK, CNF i FSGS

Duljine primarnih cilija mjerene su u skupinama zdrave kontrole i patoloških stanja te su međusobno uspoređivane. U svrhu osiguranja specifičnosti bojenja tijela primarne cilije  $\alpha$ -tubulinom napravljeno je imunofluorescencijsko bojenje  $\gamma$ -tubulinom čime se prikazalo bazalno tjelešće primarne cilije (Slika 11 a-b). Primarna cilija mjerena na preparatima zdrave kontrole duljine je  $5.065 \mu\text{m} \pm 2.434 \mu\text{m}$  (Slika 11 c). Primarna cilija mjerena u patološkim preparatima MCDK, CNF i FSGS značajno je dulja u odnosu na zdravu kontrolu ( $p < 0.0005$ ) (Slika 11 c). U preparatima MCDK duljina primarne cilije iznosi  $9.908 \mu\text{m} \pm 2.434 \mu\text{m}$ , dok je u preparatima CNF  $13.65 \mu\text{m} \pm 3.218$  (Slika 11 c). Najdulje primarne cilije izmjerene su u patološkim preparatima FSGS, gdje je prosječno iznosila  $18.29 \mu\text{m} \pm 4.717 \mu\text{m}$  (Slika 11 c). Primarna cilija u FGSG značajno je dulja u odnosu na cilije iz zdrave kontrolne skupine ( $p < 0.0001$ ), ali i u usporedbi s patološkim stanjima MCDK ( $p < 0.0001$ ) i CNF ( $p < 0.001$ ) (Slika 11 c).



Slika 11. Dvostruko imunofluorescencijsko bojanje s  $\alpha$ -tubulinom (crveno),  $\gamma$ -tubulinom (zeleno) i DAPI u preparatima zdravog postnatalnog bubrega djeteta starosti 1.5 godine (a) i u multicističnom displastičnom bubregu (MCDK) (b). Kolokalizacija  $\alpha$ - i  $\gamma$ -tubulina prikazana je strelicom. Detalji većeg povećanja primarne cilije i bazalnog tjelešca prikazani su u manjim okvirima unutar mikrofotografija (a, b). Graf (c) prikazuje razlike u duljinama primarne cilije između zdrave kontrolne skupine i patoloških preparata FSGS, CNF i MCDK. Rezultati su prikazani kao srednje vrijednosti  $\pm$  SD (standardna devijacija). Statistička značajnost određena je p vrijednostima (\*\*\*)  $P < 0.001$ , \*\*\*\*)  $P < 0.0001$ ) (85).

## 6. RASPRAVA



Cilj ovog istraživanja i disertacije bio je istražiti prostorno vremenski obrazac imunofluorescencijskog izražaja  $\alpha$ -tubulina, inversina i DVL-1 kroz faze gestacijskog razvoja i postnatalnih tkiva bubrega. Također, cilj je bio istražiti postoje li razlike u izražaju navedenih bjelančevina između zdravog tkiva postnatalnih bubrega i patoloških stanja MCDK, CNF i FSGS od kojih svi imaju tendenciju stvaranja bubrežnih cisti, smanjenja bubrežne funkcije koje vode do razvijanja kroničnih bubrežnih bolesti. S obzirom na to da kronične bubrežne bolesti u populaciji imaju prevalencu između 4.1 % i 25.5 % (86) veliki broj istraživanja odvija se na ovom polju. Međutim, unatoč povećanom zanimanju, većina istraživanja u čijem fokusu je uloga  $\alpha$ -tubulina, inversina i DVL-1 bjelančevine na razvoj i kronične bolesti bubrega, koriste životinjske ili laboratorijske modele. Pretraživanjem literature uočeno je da je ovo prvo istraživanje koje je u fokus stavilo izražaj i lokalizaciju  $\alpha$ -tubulina zajedno s inversinom i DVL-1, bjelančevinama Wnt signalnog puta. Do sada se navedene bjelančevine nisu zajedno proučavale u razvojnim stadijima i postnatalnim tkivima bubrega. Također, prvi put se uspoređuje imunofluorescencijski izražaj u patološkim stanjima MCDK, CNF i FSGS s histološki zdravim tkivom bubrega. Osim imunofluorescencijskog izražaja bjelančevina, u studiji je istražena duljina i morfologija primarnih cilija u zdravim i patološkim tkivima bubrega. Ultrastruktura stanica i primarnih cilija ispitana je i metodom elektronske mikroskopije. Nadalje, proučavana je visina epitelnih tubularnih stanica pct zbog cističnih promjena, s obzirom na to da su ranija istraživanja ukazala na mogućnost da morfološke promjene cilija mogu imati utjecaja na stvaranje cista kod CNF-a i FSGS-a (87).

Wnt signalni put kontrolira proces MET-e i put stanične polarnosti koji ga čini neophodnim za proces nefrogeneze tijekom embrionalnog i fetalnog perioda. Primarna cilija uključena je u proces Wnt signalizacije i time kontrolira staničnu proliferaciju, diferencijaciju i morfogenezu tkiva bubrega. Svojim utjecajem djeluje na organizaciju citoskeleta i staničnu organizaciju čime utječe na usmjereno izduljivanje tubularnih struktura bubrega. Ovim istraživanjem ukazano je na prisutnost  $\alpha$ -tubulina, inversina i DVL-1 ne samo u ranim stadijima razvoja već i u postnatalnom tkivu bubrega djece starosti od 1.5 godine i 7 godina u svim promatranim strukturama nefrona. Dobiveni rezultati potkrjepljuju dosadašnja istraživanja koja govore u prilog ranoj aktivnosti Wnt signalnog puta već za vrijeme tubulogeneze (88). Također, ovom studijom ukazalo se na statistički značajnu recipročnu povezanost izražaja  $\alpha$ -tubulina i inversina u odnosu na količinu DVL-1. O

važnosti DVL-1 bjelančevine govori studija provedena na eksperimentalnom modelu miša s mutiranom cijelom obitelji DVL bjelančevina što je rezultiralo izostankom procesa gastrulacije. Mutacije koje nisu u potpunosti isključile cijelu obitelj bjelančevina kao rezultat su imale defekte nodalne cilije, čija je uloga održavanje desno-lijeve simetrije u ranom periodu razvoja. Također, kao rezultat mutacije moguća je i pojava defekata tijekom organogeneze (89). Ranija istraživanja ukazala su na važnost uloge inversina u migraciji stanica pronefrosa *Xenopus*. S obzirom na to da navedeni segment kod sisavaca odgovara Henleovoj petlji i distalnim zavijenim kanalčićima indirektno se može pretpostaviti važnost inversina kod ranog razvoja bubrega čovjeka (23). Sukladno navedenom, istraživanja su zaključila da mutacija inversina dovodi do nefronoftize tipa 2, što je posredovano nereguliranom količinom DVL-1 bjelančevine (90). Unatoč dosadašnjim studijama, a koje se ne slažu u potpunosti oko stava kako točno primarna cilija ima utjecaj na regulaciju Wnt signalnog puta, ovo istraživanje pokazalo je suizražaj  $\alpha$ -tubulina s inversinom i DVL-1 u svim promatranim stadijima razvoja i sazrijevanja tkiva bubrega. Pronađeni suizražaj bjelančevina na luminalnoj površini tubula uz bazu cilije, potvrđuje teoriju da su inversin i DVL-1 cilijarne bjelančevine smještene u bazalnom tjelešcu primarne cilije (37). U dosadašnjoj literaturi, istaknuto je da primarna cilija zajedno s inversinom utječe na smanjivanje količine DVL-1 u citoplazmi što bi mogao biti mehanizam kojim usmjerava Wnt signalni put prema nekanonskom putu (91). Proučavanjem međudnosa  $\alpha$ -tubulina i inversina sa DVL-1 dolazi se do zaključka da razina DVL-1 bjelančevine značajno ovisi o izražaju preostalih dviju bjelančevina što bi se moglo shvatiti proučavajući mehanizam Wnt signaliziranja. Do sada se uočila abnormalna lokalizacija i promijenjeno signaliziranje primarne cilije u bolestima bubrega s cističnim promjenama, međutim, nije promatran učinak na cilijarne proteine (87). U skladu s navedenim, ovom studijom potvrdile su se morfološke promjene primarne cilije kod patoloških stanja kojima su histološko obilježje cistične promjene u MCDK-u, CNF-u i FSGS-u. Uloga Wnt signalnog puta osim u razvoju proučavala se kod akutnih i kroničnih ozljeda bubrega. Istraživanja su pokazala ukoliko nakon akutne ozljede dođe do prolazne aktivacije kanonskog Wnt signalnog puta, utoliko će doći do regeneracije oštećenog tkiva i povratka na raniju funkciju (92). Međutim, nekontrolirana i dugotrajna aktivacija Wnt signalnog puta nakon ozljede može rezultirati nepopravljivim strukturalnim i funkcionalnim promjenama tkiva bubrega koja u konačnici vodi do kroničnih

bubrežnih oboljenja (93). Suprotno ovom procesu, ukazano je na to da primarna cilija ima ulogu u usmjeravanju Wnt signalnog puta s kanonskog smjera prema nekanonskom smjeru čime doprinosi popravku oštećenog tkiva. Kao dokaz ovoj teoriji pokazano je da pojačana aktivacija kanonskog Wnt signalnog puta u transplantiranom bubregu ima pozitivnu prediktivnu vrijednost da će ishod biti fibroza tkiva bubrega (94). Ukoliko ravnoteža između navedena dva smjera Wnt signalnog puta prevagne prema kanonskom putu za očekivati je napredovanje fibroziranja u tkivu bubrega. Rezultati ovog istraživanja govore u prilog navedenoj teoriji. U patološkim preparatima tkiva CNF-a i FSGS-a pronađen je smanjen izražaj  $\alpha$ -tubulina i inversina što se tumači kao smanjena aktivnost nekanonskog Wnt signalnog puta u kojem je očekivana pojačana aktivnost ako dolazi do reparacije tkiva. Međutim, s obzirom na rezultate, zaključuje se tendencija obje bolesti prema fibroziranju i kroničnom oboljenju bubrega. Na temelju dosadašnjih rezultata iz postojeće literature, može se naslutiti kako bi uredna morfologija, lokalizacija i funkcija primarne cilije mogla biti važan faktor u održavanju aktivacije Wnt signalnog puta, a time i uvjet za urednu nefrogenezu tijekom embrionalnog razdoblja. Suprotno tome, ako dođe do pojačane aktivacije Wnt signalnog puta, moguća je nekontrolirana proliferacija i diferencijacija stanica koja može rezultirati karcinogenezom (95). Do sada je poznato da je aktivacija kanonskog Wnt signalnog puta neophodna za započinjanje procesa MET, a time i za formiranje dijelova nefrona. Ukoliko ne dođe do pravovremene aktivacije procesa MET rano tijekom razvoja, rezultat je hipodisplazija bubrega (96). Rezultati ove studije tumače se u skladu s literaturom. Najniža razina izražaja DVL-1 bjelančevine uz najvišu razinu  $\alpha$ -tubulina pronađena je u patološkom preparatu MCDK-a kada je uspoređen sa zdravom kontrolom. Ovaj rezultat može se tumačiti kao najniža aktivacija kanonskog signalnog puta i mogući uzrok izostanka formacije funkcionalnih dijelova nefrona. Nadalje, najviša razina izražaja  $\alpha$ -tubulina s najnižom razinom DVL-1 bjelančevine mogla bi objasniti uzrok nastanka mnogobrojnih cisti u tkivu bubrega, s obzirom na to da nema organiziranog izduljivanja tubularnih struktura i polarnosti stanica vođenih nekanonskim putem. Ranije su studije pokazale da inversin ima ulogu u kočenju kanonskog Wnt signalnog puta tako da označava DVL za ubikvitinsku degradaciju (32). Ovaj dio pokazao se neizostavnim za održavanje regularnog izduljenja i položaja tubula tijekom razvoja. Mutacija inversina rezultira pojačanom aktivacijom kanonskog smjera signalnog puta što potiče nereguliranu proliferaciju

tubularnih stanica. Eksperimentalni model inverzin *knockout* miša u bubrezima prikazuje sliku policistične bolesti bubrega čime se dokazalo da je neregulirani kanonski put, uz izostanak nekanonskog, presuđujući korak u ulozi formacije cista (90, 97). Svi proučavani patološki preparati prikazuju statistički značajno niže razine invercina u odnosu na zdravu kontrolu uz cistične promjene, što govori u prilog prijašnim provedenim studijama na modelima. Prema teoriji o nastanku bubrežnih cisti, invercin se smatra cistoproteinom zbog njegove lokalizacije uz bazu primarne cilije u epitelnim tubularnim stanicama bubrega (98).

Primarnu ciliju pronalazimo na apikalnoj površini epitelnih tubularnih stanica u svim proučavanim periodima razvoja uz jači izražaj  $\alpha$ -tubulina u postnatalnim stadijima. Dosadašnja istraživanja su pokazala da funkcija primarne cilije može biti poremećena zbog nereguliranog izražaja  $\alpha$ -tubulina tijekom razvoja. Zbog oštećenja primarne cilije doći će do stvaranja bubrežnih cisti i neodgovarajućeg razvoja bubrega što može rezultirati kroničnim bubrežnim bolestima već u dječjoj dobi (80,99). U skladu sa tim saznanjima su rezultati ove studije. U preparatima MCDK-a zabilježene su skraćene primarne cilije oštećene morfologije. Nakupine primarnih cilija, izrazito izduljene i dislocirane primarne cilije pronađene su u proširenim i cistično promijenjenim kanalićima što nije zabilježeno u zdravoj kontrolnoj skupini. U MCDK-u zabilježen je značajno manji izražaj invercina i DVL-1 pri usporedbi sa zdravom kontrolom, što govori u prilog teoriji koja objašnjava kako su kanonski i nekanonski Wnt signalni putevi, regulirani od strane primarne cilije, neophodni za uredan razvoj bubrega kod čovjeka (80,99).

## **7. ZAKLJUČAK**

Različit prostorno vremenski obrazac izražaja  $\alpha$ -tubulina, inversina i DVL-1 kroz faze gestacijskog razvoja mogao bi govoriti o dinamici izmjene između kanonskog i nekanonskog Wnt signalnog puta tijekom embrionalnog i fetalnog razvoja bubrega čovjeka. Ovo istraživanje pretpostavlja i potkrepljuje dosadašnja istraživanja, koja objašnjavaju kako izmjena između dva smjera signalnog puta određuju dinamiku prepisivanja gena od interesa u slučajnu kanonskog puta ili usmjeravanje i polarnost nastalih stanica tijekom nefrogeneze u slučaju nekanonskog puta. Zabilježeni izražaj i ravnoteža promatranih bjelančevina u svim strukturama od interesa nefrona tijekom faza razvoja implicira njihovu esencijalnu ulogu tijekom nefrogeneze. Promatrajući izražaj  $\alpha$ -tubulina, inversina i DVL-1 kroz periode razvoja od 14. do 38. tjedna gestacije može se zaključiti da ukupna količina bjelančevina opada sa zrelošću promatranih struktura nefrona. U postnatalnim stadijima bubrega,  $\alpha$ -tubulin i inversin prikazuju blagi porast u izražaju što je u skladu s činjenicom da nekanonski Wnt signalni put ostaje aktivan nakon rođenja. Suprotno tome, razina DVL-1 nastavlja dinamiku snižavanja izražaja što se može promatrati u skladu s prijašnim tvrdnjama da je kanonski Wnt signalni put utišan u zdravom tkivu bubrega. U odgovoru na patološka stanja i ozljede bubrega dolazi do reaktivacije kanonskog dijela signalnog puta što se povezuje s pojavom epitelno mezenhimalne transformacije te konačno i fibroze ako ne dođe do kontrolirane aktivnosti puta (93,100). Poremećen izražaj  $\alpha$ -tubulina, inversina i DVL-1 pronađen u patološkim preparatima tkiva bubrega mogao bi biti u podlozi patomorfoloških mehanizama nastanka bolesti. Također, može se promatrati i kao trenutak prelaska s nekanonskog na kanonski signalni put nakon završetka razvoja, obzirom da su cistične bolesti povezane s većim brojem mutacija bjelančevina vezanih uz primarnu ciliju (101). Neravnoteža između aktivnosti kanonskog i nekanonskog smjera puta implicira presuđujući rezultat između reverzibilnog i ireverzibilnog oštećenja bubrega. Shodno tome, promjene u obrascu izražaja proučavanih bjelančevina u razvojnim i postnatalnim stadijima mogu biti povezane s uzrokom kongenitalnih anomalija bubrega, oštećenom bubrežnom funkcijom u djetinjstvu ili odrasloj dobi te konačnim kroničnim bubrežnim zatajenjem.

## 8. SAŽETAK

Prostorno vremenski izražaj  $\alpha$ -tubulina, inversina i dishevelled-1 (DVL-1), bjelančevina Wnt signalnog puta, i morfologija primarne cilije analizirani su u razvojnim stadijima bubrega (14.-38. gestacijski tjedan), zdravim postnatalnim (bubrezi djece 1.5 godine i 7 godina starosti) i patološki promijenjenim bubrezima čovjeka: multicistični displastični bubrezi (MCDK), bubrezi s fokalnom segmentalnom glomerulosklerozom (FSGS) i u bubrezima s kongenitalnim nefrotskim sindromom Finskog tipa (CNF). Analiza je provedena tehnikom dvostruke imunofluorescencije, elektronskom mikroskopijom, semikvantitativnim metodama uz statističku analizu. Citoplazmatski suizražaj  $\alpha$ -tubulina, inversina i DVL-1 zabilježen je u proksimalnim zavijenim kanalićima (pct), distalnim zavijenim kanalićima (dct) i glomerulima (g) svih proučavanih preparata. Tijekom razvojnih stadija, ukupan izražaj promatranih bjelančevina snizio se dok se prati blagi porast u postnatalnim preparatima. Pronađena je statistički značajna razlika u izražaju  $\alpha$ -tubulina, inversina i DVL-1 između patoloških preparata i zdrave kontrole. Također, u patološkim preparatima, primarne cilije bile su dizmorfne. Obrazac izražaja  $\alpha$ -tubulina, inversina i DVL-1 u razvojnim stadijima mogao bi ukazivati na izmjene kanonskog i nekanonskog Wnt signalnog puta koji je neophodan za nefrogenezu. Suprotno navedenom, poremećeni izražaj u patološkim preparatima uz dizmorfne cilije mogao bi biti pokazatelj napredovanja prema kroničnom zatajenju bubrega.

## 9. SUMMARY

The spatiotemporal expression of  $\alpha$ -tubulin, inversin and dishevelled-1 (DVL-1) proteins associated with the Wnt-signaling pathway, and primary cilia morphology were analyzed in developing kidneys (14th–38th developmental weeks), healthy postnatal (1.5- and 7-years old) and pathologically changed human kidneys, including multicystic dysplastic kidneys (MCDK), focal segmental glomerulosclerosis (FSGS) and nephrotic syndrome of the Finnish type (CNF). The analysis was performed by double immunofluorescence, electron microscopy, semiquantitative and statistical methods. Cytoplasmic co-expression of  $\alpha$ -tubulin, inversin and DVL-1 was observed in the proximal convoluted tubules (pct), distal convoluted tubules (dct) and glomeruli (g) of analyzed tissues. During kidney development, the overall expression of  $\alpha$ -tubulin, inversin and DVL-1 decreased, while in the postnatal period slightly increased. The highest expressions of  $\alpha$ -tubulin and inversin characterized dct and g, while high DVL-1 characterized pct.  $\alpha$ -tubulin, inversin and DVL-1 expression pattern in MCDK, FSGS and CNF kidneys significantly differed from the healthy control. Compared to healthy kidneys, pathologically changed kidneys had dysmorphic primary cilia. Different expression dynamics of  $\alpha$ -tubulin, inversin and DVL-1 during kidney development could indicate that switch between the canonical and noncanonical Wnt-signaling is essential for normal kidney morphogenesis. In contrast, their disturbed expression in pathological kidneys might be associated with abnormal primary cilia, leading to chronic kidney diseases.



## **10. LITERATURA**

1. Soriano RM, Penfold D, Leslie SW. Anatomy, Abdomen and Pelvis, Kidneys. StatPearls. 2021.
2. El-Reshaid W, Abdul-Fattah H. Sonographic Assessment of Renal Size in Healthy Adults. Med Princ Pract. 2014.;23(5):432–6.
3. Zhang JL, Rusinek H, Chandarana H, Lee VS. Functional MRI of the kidneys. J Magn Reson Imaging. veljača 2013.;37(2):282–93.
4. Chmielewski C. Renal anatomy and overview of nephron function. Nephrol Nurs J. travanj 2003.;30(2):185–90; quiz 191–2.
5. Brown AL. The Structure of the Nephron. Med Clin North Am. srpanj 1966.;50(4):927–35.
6. McCormick JA, Ellison DH. Distal Convolutated Tubule. U: Comprehensive Physiology. Hoboken, NJ, USA: John Wiley & Sons, Inc.; 2014. str. 45–98.
7. Madrazo-Ibarra A, Vaitla P. Histology, Nephron. StatPearls. 2021.
8. Pollak MR, Quaggin SE, Hoenig MP, Dworkin LD. The Glomerulus: The Sphere of Influence. Clin J Am Soc Nephrol. 07. kolovoz 2014.;9(8):1461–9.
9. Khan KNM, Hard GC, Alden CL. Kidney. U: Haschek and Rousseaux's Handbook of Toxicologic Pathology. Elsevier; 2013. str. 1667–773.
10. Subramanya AR, Ellison DH. Distal Convolutated Tubule. Clin J Am Soc Nephrol. 05. prosinac 2014.;9(12):2147–63.
11. Saraga-Babić M, Vukojević K, Bočina I, Drnašin K, Saraga M. Ciliogenesis in normal human kidney development and post-natal life. Pediatr Nephrol. 19. siječanj 2012.;27(1):55–63.
12. Rehman S, Ahmed D. Embryology, Kidney, Bladder, and Ureter. StatPearls. 2021.
13. Ludwig KS, Landmann L. Early development of the human mesonephros. Anat Embryol (Berl). 25. srpanj 2005.;209(6):439–47.
14. Sadler TW. Langman's Medical Embriology. 14th izd. Taylor C, Vosburgh A, urednici. Philadelphia: Wolters Kluver; 2019. 256–266 str.
15. Upadhyay KK, Silverstein DM. Renal development: a complex process dependent on

- inductive interaction. *Curr Pediatr Rev.* 2014.;10(2):107–14.
16. Davidson AJ, Lewis P, Przepiorski A, Sander V. Turning mesoderm into kidney. *Semin Cell Dev Biol.* srpanj 2019.;91:86–93.
  17. Blake J, Rosenblum ND. Renal branching morphogenesis: Morphogenetic and signaling mechanisms. *Semin Cell Dev Biol.* prosinac 2014.;36:2–12.
  18. Pei D, Shu X, Gassama-Diagne A, Thiery JP. Mesenchymal–epithelial transition in development and reprogramming. *Nat Cell Biol.* 02. siječanj 2019.;21(1):44–53.
  19. Upadhyay K, Silverstein D. Renal Development: A Complex Process Dependent on Inductive Interaction. *Curr Pediatr Rev.* 31. svibanj 2014.;10(2):107–14.
  20. Dressler GR. The Cellular Basis of Kidney Development. *Annu Rev Cell Dev Biol.* studeni 2006.;22(1):509–29.
  21. Carev D, Saraga M, Saraga-Babic M. Expression of intermediate filaments, EGF and TGF- $\alpha$  in early human kidney development. *J Mol Histol.* 15. travanj 2008.;39(2):227–35.
  22. MacDonald BT, Tamai K, He X. Wnt/ $\beta$ -Catenin Signaling: Components, Mechanisms, and Diseases. *Dev Cell.* srpanj 2009.;17(1):9–26.
  23. Lienkamp S, Ganner A, Walz G. Inversin, Wnt signaling and primary cilia. *Differentiation.* veljača 2012.;83(2):S49–55.
  24. Wallingford JB, Habas R. The developmental biology of Dishevelled: an enigmatic protein governing cell fate and cell polarity. *Development.* 15. listopad 2005.;132(20):4421–36.
  25. Itoh K, Antipova A, Ratcliffe MJ, Sokol S. Interaction of Dishevelled and Xenopus Axin-Related Protein Is Required for Wnt Signal Transduction. *Mol Cell Biol.* 15. ožujak 2000.;20(6):2228–38.
  26. Julius MA, Schelbert B, Hsu W, Fitzpatrick E, Jho E, Fagotto F, i ostali. Domains of Axin and Dishevelled Required for Interaction and Function in Wnt Signaling. *Biochem Biophys Res Commun.* listopad 2000.;276(3):1162–9.
  27. Kishida S, Yamamoto H, Hino S, Ikeda S, Kishida M, Kikuchi A. DIX Domains of Dvl and Axin Are Necessary for Protein Interactions and Their Ability To Regulate  $\beta$ -Catenin

- Stability. *Mol Cell Biol.* 01. lipanj 1999.;19(6):4414–22.
28. Rothbacher U, Laurent MN, Deardorff MA, Klein PS, Cho KWY, Fraser SE. Dishevelled phosphorylation, subcellular localization and multimerization regulate its role in early embryogenesis. *EMBO J.* 01. ožujak 2000.;19(5):1010–22.
  29. Krasnow RE, Wong LL, Adler PN. Dishevelled is a component of the frizzled signaling pathway in *Drosophila*. *Development.* 01. prosinac 1995.;121(12):4095–102.
  30. Axelrod JD, Miller JR, Shulman JM, Moon RT, Perrimon N. Differential recruitment of Dishevelled provides signaling specificity in the planar cell polarity and Wntless signaling pathways. *Genes Dev.* 15. kolovoz 1998.;12(16):2610–22.
  31. PAN WJ, PANG SZ, HUANG T, GUO HY, WU D, LI L. Characterization of Function of Three Domains in Dishevelled-1: DEP Domain is Responsible for Membrane Translocation of Dishevelled-1. *Cell Res.* kolovoz 2004.;14(4):324–30.
  32. Simons M, Gloy J, Ganner A, Bullerkotte A, Bashkurov M, Krönig C, i ostali. Inversin, the gene product mutated in nephronophthisis type II, functions as a molecular switch between Wnt signaling pathways. *Nat Genet.* 24. svibanj 2005.;37(5):537–43.
  33. Wu J, Klein TJ, Mlodzik M. Subcellular Localization of Frizzled Receptors, Mediated by Their Cytoplasmic Tails, Regulates Signaling Pathway Specificity. Mark Peifer, urednik. *PLoS Biol.* 13. srpanj 2004.;2(7):e158.
  34. Nogales E. Tubulin and Its Isoforms. U: Reference Module in Biomedical Sciences. Elsevier; 2018.
  35. Manissorn J, Khamchun S, Vinaiphath A, Thongboonkerd V. Alpha-tubulin enhanced renal tubular cell proliferation and tissue repair but reduced cell death and cell-crystal adhesion. *Sci Rep.* 01. rujan 2016.;6(1):28808.
  36. POOLE CA, ZHANG Z-J, ROSS JM. The differential distribution of acetylated and deetyrosinated alpha-tubulin in the microtubular cytoskeleton and primary cilia of hyaline cartilage chondrocytes. *J Anat.* listopad 2001.;199(4):393–405.
  37. Alieva IB, Gorgidze LA, Komarova YA, Chernobelskaya OA, Vorobjev IA. Experimental

- model for studying the primary cilia in tissue culture cells. *Membr Cell Biol.* 1999.;12(6):895–905.
38. Shiba D, Yamaoka Y, Hagiwara H, Takamatsu T, Hamada H, Yokoyama T. Localization of Inv in a distinctive intraciliary compartment requires the C-terminal ninein-homolog-containing region. *J Cell Sci.* 01. siječanj 2009.;122(1):44–54.
  39. Morgan D. Expression analyses and interaction with the anaphase promoting complex protein Apc2 suggest a role for inversin in primary cilia and involvement in the cell cycle. *Hum Mol Genet.* 15. prosinac 2002.;11(26):3345–50.
  40. Mirvis M, Stearns T, James Nelson W. Cilium structure, assembly, and disassembly regulated by the cytoskeleton. *Biochem J.* 31. srpanj 2018.;475(14):2329–53.
  41. Eggenschwiler JT, Anderson K V. Cilia and Developmental Signaling. *Annu Rev Cell Dev Biol.* studeni 2007.;23(1):345–73.
  42. Satir P, Pedersen LB, Christensen ST. The primary cilium at a glance. *J Cell Sci.* 15. veljača 2010.;123(4):499–503.
  43. Pala R, Alomari N, Nauli S. Primary Cilium-Dependent Signaling Mechanisms. *Int J Mol Sci.* 28. listopad 2017.;18(11):2272.
  44. Lancaster MA, Schroth J, Gleeson JG. Subcellular spatial regulation of canonical Wnt signalling at the primary cilium. *Nat Cell Biol.* 22. lipanj 2011.;13(6):700–7.
  45. Guay-Woodford LM. Renal cystic diseases: diverse phenotypes converge on the cilium/centrosome complex. *Pediatr Nephrol.* 01. listopad 2006.;21(10):1369–76.
  46. Yokoyama T, Copeland N, Jenkins N, Montgomery C, Elder F, Overbeek P. Reversal of left-right asymmetry: a situs inversus mutation. *Science (80- ).* 30. travanj 1993.;260(5108):679–82.
  47. Nürnberger J, Bacallao RL, Phillips CL. Inversin Forms a Complex with Catenins and N-Cadherin in Polarized Epithelial Cells. Goodenough D, urednik. *Mol Biol Cell.* rujanj 2002.;13(9):3096–106.
  48. Otto EA, Schermer B, Obara T, O'Toole JF, Hiller KS, Mueller AM, i ostali. Mutations in

- INVS encoding inversin cause nephronophthisis type 2, linking renal cystic disease to the function of primary cilia and left-right axis determination. *Nat Genet.* 20. kolovoz 2003.;34(4):413–20.
49. Saadi-Kheddouci S, Berrebi D, Romagnolo B, Cluzeaud F, Peuchmaur M, Kahn A, i ostali. Early development of polycystic kidney disease in transgenic mice expressing an activated mutant of the  $\beta$ -catenin gene. *Oncogene.* 09. rujan 2001.;20(42):5972–81.
  50. Wang Y, Zhou CJ, Liu Y. Wnt Signaling in Kidney Development and Disease. U 2018. str. 181–207.
  51. Warady BA, Chadha V. Chronic kidney disease in children: the global perspective. *Pediatr Nephrol.* 20. prosinac 2007.;22(12):1999–2009.
  52. Song R, Yosypiv I V. Genetics of congenital anomalies of the kidney and urinary tract. *Pediatr Nephrol.* 27. ožujak 2011.;26(3):353–64.
  53. Murugapoopathy V, Gupta IR. A Primer on Congenital Anomalies of the Kidneys and Urinary Tracts (CAKUT). *Clin J Am Soc Nephrol.* 07. svibanj 2020.;15(5):723–31.
  54. Levi S. Mass screening for fetal malformations: the Eurofetus study. *Ultrasound Obstet Gynecol.* prosinac 2003.;22(6):555–8.
  55. Abramovich DR. FETAL FACTORS INFLUENCING THE VOLUME AND COMPOSITION OF LIQUOR AMNII\*. *BJOG An Int J Obstet Gynaecol.* listopad 1970.;77(10):865–77.
  56. Sarhan OM, Alghanbar M, Alsulaim A, Alharbi B, Alotay A, Nakshabandi Z. Multicystic dysplastic kidney: Impact of imaging modality selection on the initial management and prognosis. *J Pediatr Urol.* kolovoz 2014.;10(4):645–9.
  57. Eickmeyer AB, Casanova NF, He C, Smith EA, Wan J, Bloom DA, i ostali. The natural history of the multicystic dysplastic kidney – Is limited follow-up warranted? *J Pediatr Urol.* kolovoz 2014.;10(4):655–61.
  58. Cardona-Grau D, Kogan BA. Update on Multicystic Dysplastic Kidney. *Curr Urol Rep.* 09. listopad 2015.;16(10):67.
  59. Keenan SP, Busche KD, Chen LM, McCarthy L, Inman KJ, Sibbald WJ. A retrospective

- review of a large cohort of patients undergoing the process of withholding or withdrawal of life support. *Crit Care Med.* kolovoz 1997.;25(8):1324–31.
60. Doğan ÇS, Torun-Bayram M, Aybar MD. Unilateral multicystic dysplastic kidney in children. *Turk J Pediatr.* 56(1):75–9.
  61. Schreuder MF, Westland R, van Wijk JAE. Unilateral multicystic dysplastic kidney: a meta-analysis of observational studies on the incidence, associated urinary tract malformations and the contralateral kidney. *Nephrol Dial Transplant.* 01. lipanj 2009.;24(6):1810–8.
  62. Feldenberg LR, Siegel NJ. Clinical course and outcome for children with multicystic dysplastic kidneys. *Pediatr Nephrol.* 27. rujanj 2000.;14(12):1098–101.
  63. Kestilä M, Lenkkeri U, Männikkö M, Lamerdin J, McCready P, Putaala H, i ostali. Positionally Cloned Gene for a Novel Glomerular Protein—Nephrin—Is Mutated in Congenital Nephrotic Syndrome. *Mol Cell.* ožujak 1998.;1(4):575–82.
  64. Patrakka J, Kestilä M, Wartiovaara J, Ruotsalainen V, Tissari P, Lenkkeri U, i ostali. Congenital nephrotic syndrome (NPHS1): Features resulting from different mutations in Finnish patients. *Kidney Int.* rujanj 2000.;58(3):972–80.
  65. Jefferson JA, Shankland SJ. Molecular Mechanisms of Proteinuria. U: *Molecular and Genetic Basis of Renal Disease.* Elsevier; 2008. str. 373–89.
  66. Rabelink TJ, Heerspink HJL, de Zeeuw D. The Pathophysiology of Proteinuria. U: *Chronic Renal Disease.* Elsevier; 2015. str. 92–105.
  67. Vukojevic K, Raguz F, Saraga M, Filipovic N, Bocina I, Kero D, i ostali. Glomeruli from patients with nephrin mutations show increased number of ciliated and poorly differentiated podocytes. *Acta Histochem.* studeni 2018.;120(8):748–56.
  68. Jalanko H. Congenital nephrotic syndrome. *Pediatr Nephrol.* 30. studeni 2009.;24(11):2121–8.
  69. Niaudet P. Genetic forms of nephrotic syndrome. *Pediatr Nephrol.* 21. prosinac 2004.;19(12):1313–8.
  70. D’Agati VD, Kaskel FJ, Falk RJ. Focal Segmental Glomerulosclerosis. *N Engl J Med.* 22.

- prosinac 2011.;365(25):2398–411.
71. Chen P, Chen BK, Mosoian A, Hays T, Ross MJ, Klotman PE, i ostali. Virological Synapses Allow HIV-1 Uptake and Gene Expression in Renal Tubular Epithelial Cells. *J Am Soc Nephrol.* ožujak 2011.;22(3):496–507.
  72. Vollenbröcker B, George B, Wolfgart M, Saleem MA, Pavenstädt H, Weide T. mTOR regulates expression of slit diaphragm proteins and cytoskeleton structure in podocytes. *Am J Physiol Physiol.* veljača 2009.;296(2):F418–26.
  73. Nadasdy T, Allen C, Zand MS. Zonal distribution of glomerular collapse in renal allografts: Possible role of vascular changes. *Hum Pathol.* travanj 2002.;33(4):437–41.
  74. Stokes MB, Davis CL, Alpers CE. Collapsing glomerulopathy in renal allografts: A morphological pattern with diverse clinicopathologic associations. *Am J Kidney Dis.* travanj 1999.;33(4):658–66.
  75. Stokes MB, D'Agati VD. Morphologic Variants of Focal Segmental Glomerulosclerosis and Their Significance. *Adv Chronic Kidney Dis.* rujan 2014.;21(5):400–7.
  76. Kiffel J, Rahimzada Y, Trachtman H. Focal Segmental Glomerulosclerosis and Chronic Kidney Disease in Pediatric Patients. *Adv Chronic Kidney Dis.* rujan 2011.;18(5):332–8.
  77. Rosenberg AZ, Kopp JB. Focal Segmental Glomerulosclerosis. *Clin J Am Soc Nephrol.* 07. ožujak 2017.;12(3):502–17.
  78. Wharram BL, Goyal M, Wiggins JE, Sanden SK, Hussain S, Filipiak WE, i ostali. Podocyte Depletion Causes Glomerulosclerosis: Diphtheria Toxin–Induced Podocyte Depletion in Rats Expressing Human Diphtheria Toxin Receptor Transgene. *J Am Soc Nephrol.* listopad 2005.;16(10):2941–52.
  79. Kriz W, Gretz N, Lemley K V. Progression of glomerular diseases: Is the podocyte the culprit? *Kidney Int.* rujan 1998.;54(3):687–97.
  80. Lienkamp S, Ganner A, Boehlke C, Schmidt T, Arnold SJ, Schafer T, i ostali. Inversin relays Frizzled-8 signals to promote proximal pronephros development. *Proc Natl Acad Sci.* 23. studeni 2010.;107(47):20388–93.



81. Phillips CL. Renal Cysts of inv/inv Mice Resemble Early Infantile Nephronophthisis. *J Am Soc Nephrol*. 01. srpanj 2004.;15(7):1744–55.
82. Watanabe D, Saijoh Y, Nonaka S, Sasaki G, Ikawa Y, Yokoyama T, i ostali. The left-right determinant Inversin is a component of node monocilia and other 9+0 cilia. *Development*. 01. svibanj 2003.;130(9):1725–34.
83. Berbari NF, Sharma N, Malarkey EB, Pieczynski JN, Boddu R, Gaertig J, i ostali. Microtubule modifications and stability are altered by cilia perturbation and in cystic kidney disease. *Cytoskeleton*. siječanj 2013.;70(1):24–31.
84. Akimoto Y, Miura Y, Toda T, Wolfert MA, Wells L, Boons G-J, i ostali. Morphological changes in diabetic kidney are associated with increased O-GlcNAcylation of cytoskeletal proteins including  $\alpha$ -actinin 4. *Clin Proteomics*. 21. prosinac 2011.;8(1):15.
85. Solic I, Racetin A, Filipovic N, Mardesic S, Bocina I, Galesic-Ljubanovic D, i ostali. Expression Pattern of  $\alpha$ -Tubulin, Inversin and Its Target Dishevelled-1 and Morphology of Primary Cilia in Normal Human Kidney Development and Diseases. *Int J Mol Sci*. 28. ožujak 2021.;22(7):3500.
86. Stel VS, Brück K, Fraser S, Zoccali C, Massy ZA, Jager KJ. International differences in chronic kidney disease prevalence: a key public health and epidemiologic research issue. *Nephrol Dial Transplant*. travanj 2017.;32(suppl\_2):ii129–35.
87. Saraga M, Vukojević K, Krželj V, Puretić Z, Bočina I, Durdov MG, i ostali. Mechanism of cystogenesis in nephrotic kidneys: a histopathological study. *BMC Nephrol*. 08. prosinac 2014.;15(1):3.
88. Schueler M, Braun DA, Chandrasekar G, Gee HY, Klasson TD, Halbritter J, i ostali. DCDC2 Mutations Cause a Renal-Hepatic Ciliopathy by Disrupting Wnt Signaling. *Am J Hum Genet*. siječanj 2015.;96(1):81–92.
89. Wynshaw-Boris A. Dishevelled. *U* 2012. str. 213–35.
90. Bellavia S, Dahan K, Terryn S, Cosyns J-P, Devuyst O, Pirson Y. A homozygous mutation in INVS causing juvenile nephronophthisis with abnormal reactivity of the Wnt/beta-

- catenin pathway. *Nephrol Dial Transplant.* prosinac 2010.;25(12):4097–102.
91. Gerdes JM, Liu Y, Zaghoul NA, Leitch CC, Lawson SS, Kato M, i ostali. Disruption of the basal body compromises proteasomal function and perturbs intracellular Wnt response. *Nat Genet.* 30. studeni 2007.;39(11):1350–60.
  92. Meng P, Zhu M, Ling X, Zhou L. Wnt signaling in kidney: the initiator or terminator? *J Mol Med.* 17. studeni 2020.;98(11):1511–23.
  93. Saito S, Tampe B, Müller GA, Zeisberg M. Primary cilia modulate balance of canonical and non-canonical Wnt signaling responses in the injured kidney. *Fibrogenesis Tissue Repair.* 16. prosinac 2015.;8(1):6.
  94. Hertig A, Verine J, Mougnot B, Jouanneau C, Ouali N, Sebe P, i ostali. Risk Factors for Early Epithelial to Mesenchymal Transition in Renal Grafts. *Am J Transplant.* prosinac 2006.;6(12):2937–46.
  95. Fabbri L, Bost F, Mazure N. Primary Cilium in Cancer Hallmarks. *Int J Mol Sci.* 16. ožujak 2019.;20(6):1336.
  96. Vivante A, Mark-Danieli M, Davidovits M, Harari-Steinberg O, Omer D, Gnatek Y, i ostali. Renal Hypodysplasia Associates with a Wnt4 Variant that Causes Aberrant Canonical Wnt Signaling. *J Am Soc Nephrol.* travanj 2013.;24(4):550–8.
  97. Eley L, Turnpenny L, Yates LM, Craighead AS, Morgan D, Whistler C, i ostali. A perspective on inversin. *Cell Biol Int.* veljača 2004.;28(2):119–24.
  98. Hildebrandt F, Zhou W. Nephronophthisis-Associated Ciliopathies. *J Am Soc Nephrol.* lipanj 2007.;18(6):1855–71.
  99. Papakrivopoulou E, Dean CH, Copp AJ, Long DA. Planar cell polarity and the kidney. *Nephrol Dial Transplant.* 01. srpanj 2014.;29(7):1320–6.
  100. Kalluri R, Weinberg RA. The basics of epithelial-mesenchymal transition. *J Clin Invest.* 01. lipanj 2009.;119(6):1420–8.
  101. Lausecker F, Tian X, Inoue K, Wang Z, Pedigo CE, Hassan H, i ostali. Vinculin is required to maintain glomerular barrier integrity. *Kidney Int.* ožujak 2018.;93(3):643–55.

## 11. ŽIVOTOPIS

Ivana Šolić, dr.med., asistent

e-mail: [isolic@mefst.hr](mailto:isolic@mefst.hr); [ivana.solic1@gmail.com](mailto:ivana.solic1@gmail.com)

### OBRAZOVANJE

- 1999.-2007. OŠ Petar Kanavelić, Korčula  
2007.-2011. Srednja škola Korčula, Opća gimnazija  
2011.-2017. Medicinski fakultet Split, Sveučilište u Splitu, smjer Medicina  
2017. Diplomirala 14. lipnja 2017. (diplomski rad *Transparentnost kliničkih pokusa-kako je koriste pacijenti u Hrvatskoj?*; mentor: prof.dr.sc. Ana Marušić)  
2018.- Poslijediplomski studij Biologija novotvorina, Medicinski fakultet Split

### RADNO ISKUSTVO

- 2017.-2018. Pripravnički staž doktora medicine  
Dom zdravlja Korčula  
19.04.-30.9.2018. Liječnik tima obiteljske medicine/liječnik u turističkoj ambulanti  
Dom zdravlja Korčula  
1.10.2018.- Asistent, Katedra za anatomiju  
Medicinski fakultet Split

### ZNANSTVENI I DRUGI PROJEKTI

Znanstveni projekti:

- 2018.- Karakterizacija kandidat gena za kongenitalne anomalije bubrega i urotrakta (CAKUT) tijekom razvoja u miša i čovjeka (voditeljica projekta: prof.dr.sc. Katarina Vukojević, dr.med.), suradnik

### DRUGE AKTIVNOSTI

- 2014. Skup Svjetskog udruženja kardiorakalnih kirurga, pasivni sudionik
- 2014./2016. Završen tečaj Hrvatskog znakovnog jezika u trajanju od 4 semestra-Hrvatski savez gluhoslijepih osoba Dodir
- 2015. SeENS - Southeast Neurosurgical Society, pasivni sudionik
- 2018. SpliTech konferencija, pasivni sudionik
- 2019. SpliTech konferencija, pasivni sudionik
- 2019. IPNA kongres, Venecija, aktivni sudionik
- 2019. GENUBiH kongres, Sarajevo, aktivni sudionik
- 2019. Završen tečaj Znanost o laboratorijskim životinjama
- 2019. Završen tečaj Vještine medicinske edukacije i znanstvenog rada
- 2019./20. Predavač na izbornim predmetima Hello Kidney i Principi radiološke anatomije

#### NAGRADE I PRIZNANJA

- 2018. Rektorova nagrada za izvrsnost

#### ČLANSTVA

- 2018. Hrvatska liječnička komora
- 2019. Hrvatsko društvo morfologa
- 2019. Udruga Znanost, Split

#### POPIS OBJAVLJENIH RADOVA

**Šolić, Ivana;** Stipčić, Ana; Pavličević, Ivančica; Marušić, Ana  
 Transparency and public accessibility of clinical trial information in Croatia: how it affects patient participation in clinical trials. // Biochemia Medica: The journal of The Croatian Society of Medical Biochemistry and Laboratory Medicine, 27 (2017), 2; 259-269  
 doi:10.11613/BM.2017.027 (međunarodna recenzija, članak, znanstveni)

Racetin, Anita; Jurić, Marija; Filipović, Natalija; **Šolić, Ivana;** Kosović, Ivona; Glavina Durđov, Merica; Kunac, Nenad; Zekić Tomaš, Sandra; Saraga, Marijan; Šoljić Violeta et al.  
 Expression and localization of DAB1 and Reelin during normal human kidney development. //

Croatian medical journal, 60 (2019), 6; 521-531 doi:10.3325/cmj.2019.60.521 (međunarodna recenzija, članak, znanstveni)

Boric, Katarina; Mardesic, Snjezana; Martinovic Kaliterna, Dusanka; Radic, Mislav; Tadin Hadjina, Ivana; Vukojevic, Katarina; Kosovic, Ivona; **Solic, Ivana**; Zekic Tomas, Sandra; Saraga-Babic, Mirna Expression of apoptotic and proliferation factors in gastric mucosa of patients with systemic sclerosis correlates with form of the disease. // Scientific reports, 9 (2019), 1; 18461, 10 doi:10.1038/s41598-019-54988-0 (međunarodna recenzija, članak, znanstveni)

Borić Škaro, Dijana; Filipović, Natalija; Mizdrak, Maja; Glavina Durdov, Merica; **Šolić, Ivana**; Kosović, Ivona; Lozić, Mirela; Racetin, Anita; Jurić, Marija; Ljutić, Dragan; Vukojević, Katarina SATB1 and PTEN expression patterns in biopsy proven kidney diseases. // Acta histochemica, 122 (2020), 8; 151631, 6 doi:10.1016/j.acthis.2020.151631 (međunarodna recenzija, članak, znanstveni)

Lasić, Valentina; Kosović, Ivona; Jurić, Marija; Racetin, Anita; Čurčić, Jelena; **Šolić, Ivana**; Lozić, Mirela; Filipović, Natalija; Šoljić, Violeta; Martinović, Vlatka et al. GREB1L, CRELD2 and ITGA10 expression in the human developmental and postnatal kidneys: an immunohistochemical study. // Acta histochemica, 123 (2021), 2; 151679, 7 doi:10.1016/j.acthis.2021.151679 (međunarodna recenzija, članak, znanstveni)

Lozić, Mirela; Filipović, Natalija; Jurić, Marija; Kosović, Ivona; Benzon, Benjamin; **Šolić, Ivana**; Kelam, Nela; Racetin, Anita; Watanabe, Koichiro; Katsuyama, Yu et al. Alteration of Cx37, Cx40, Cx43, Cx45, Panx1, and Renin Expression Patterns in Postnatal Kidneys of Dab1<sup>-/-</sup> (yotari) Mice. // International journal of molecular sciences, 22 (2021), 3; 1284, 18 doi:10.3390/ijms22031284 (međunarodna recenzija, članak, znanstveni)

**Šolić, Ivana**; Racetin, Anita; Filipović, Natalija; Mardešić, Snježana; Bočina, Ivana; Galešić-Ljubanović, Danica; Glavina Durdov, Merica; Saraga-Babić, Mirna; Vukojević, Katarina Expression Pattern of  $\alpha$ -Tubulin, Inversin and Its Target Dishevelled-1 and Morphology of Primary Cilia in Normal Human Kidney Development and Diseases. // International journal of molecular sciences, 22 (2021), 3500, 18 doi:10.3390/ijms22073500 (međunarodna recenzija, članak, znanstveni)

#### POPIS SUDJELOVANJA NA SKUPOVIMA

**Šolić, Ivana**; Stipčić, Ana; Marušić, Ana Are Croatian patients aware of clinical trials?. // 8th Croatian Cochrane Symposium Split, Croatia, 2016. str. 14-14 (poster, podatak o recenziji nije dostupan, sažetak, znanstveni)

**Šolić, Ivana**; Racetin, Anita; Kosović, Ivona; Jurić, Marija; Filipović, Natalija; Saraga, Marijan; Saraga-Babić, Mirna; Arapović, Adela; Vukojević, Katarina  
Expression of Inversin and Dvl-1 in developing kidneys. // Pediatric Nephrology  
Venecija, Italija, 2019. str. 1851-1852 doi:10.1007/s00467-019-04325-4 (poster, međunarodna recenzija, sažetak, znanstveni)

Arapović, Adela; **Šolić, Ivana**; Racetin, Anita; Jurić, Marija; Čujić, Tanja; Kosović, Ivona; Borić, Dijana; Ljutić, Dragan; Saraga-Babić, Mirna; Vukojević, Katarina et al.  
Expression of renal vitamin D receptors and metabolizing enzymes in IgA nephropathy. // Pediatric Nephrology  
Venecija, Italija, 2019. str. 1988-1988 doi:10.1007/s00467-019-04325-4 (poster, međunarodna recenzija, sažetak, znanstveni)

Racetin, Anita; Jurić, Marija; Lozić, Mirela; Kosović, Ivona; **Šolić, Ivana**; Filipović, Natalija; Saraga-Babić, Mirna; Vukojević, Katarina  
NORMAL HUMAN KIDNEY DEVELOPMENT: EXPRESSION AND LOCALISATION OF DAB1 AND REELIN. // Pediatric Nephrology  
Venecija, Italija, 2019. str. 1842-1843 doi:10.1007/s00467-019-04325-4 (poster, međunarodna recenzija, sažetak, znanstveni)

**Šolić, Ivana**; Kosović, Ivona; Jurić, Marija; Racetin, Anita; Lozić, Mirela; Lasić, Lidija; Filipović, Natalija; Saraga-Babić, Mirna; Vukojević, Katarina  
GENE EXPRESSION OF  $\alpha$ -TUBULIN, INVERSIN AND DISHVELLED-1 IN POSTNATAL KIDNEY TISSUE. // 1 st Congress of Geneticists in Bosnia and Herzegovina with International Participation  
Sarajevo, Bosna i Hercegovina, 2019. str. 76-76 (poster, međunarodna recenzija, sažetak, znanstveni)

Jurić, Marija; Racetin, Anita; Lozić, Mirela; **Šolić, Ivana**; Kosović, Ivona; Filipović, Natalija; Saraga-Babić, Mirna; Vukojević, Katarina  
AIFM3 GENE EXPRESSION IN KIDNEYS OF YOTARI MICE. // 1 st Congress of Geneticists in Bosnia and Herzegovina with International Participation  
Sarajevo, Bosna i Hercegovina, 2019. str. 84-84 (poster, međunarodna recenzija, sažetak, znanstveni)

Kosović, Ivona; **Šolić, Ivana**; Jurić, Marija; Racetin, Anita; Lozić, Mirela; Lasić Arapović. Lidija; Filipović, Natalija; Lozić, Bernarda; Vukojević, Katarina; Saraga-Babić, Mirna  
CX37, CX40, CX43 AND CX45 GENE EXPRESSION IN DEVELOPING, POSTNATAL AND NEPHROTIC  
HUMAN KIDNEYS. // 1 st Congress of Geneticists in Bosnia and Herzegovina with International  
Participation

Sarajevo, Bosna i Hercegovina, 2019. str. 85-85 (poster, međunarodna recenzija, sažetak,  
znanstveni)

Racetin, Anita; Lozić, Mirela; Jurić, Marija; **Šolić, Ivana**; Kosović, Ivona; Kolobarić, Anita; Barbarić,  
Maja; Cloarec, Melissa; Filipović, Natalija; Saraga-Babić, Mirna; Vukojević, Katarina  
CRKL GENE EXPRESSION IN KIDNEYS OF YOTARI MICE. // 1 st Congress of Geneticists in Bosnia  
and Herzegovina with International Participation  
Sarajevo, Bosna i Hercegovina, 2019. str. 83-83 (poster, međunarodna recenzija, sažetak,  
znanstveni)