

Uloga toluidinskog testa u detekciji potencijalno malignih promjena na sluznici usne šupljine

Lasan, Katarina

Master's thesis / Diplomski rad

2021

Degree Grantor / Ustanova koja je dodijelila akademski / stručni stupanj: **University of Split, School of Medicine / Sveučilište u Splitu, Medicinski fakultet**

Permanent link / Trajna poveznica: <https://um.nsk.hr/um:nbn:hr:171:405829>

Rights / Prava: [In copyright](#) / [Zaštićeno autorskim pravom.](#)

Download date / Datum preuzimanja: **2025-03-31**



Repository / Repozitorij:

[MEFST Repository](#)



SVEUČILIŠTE U SPLITU
MEDICINSKI FAKULTET

KATARINA LASAN

**ULOGA TOLUIDINSKOG TESTA U DETEKCIJI POTENCIJALNO MALIGNIH
PROMJENA NA SLUZNICI USNE ŠUPLJINE**

Diplomski rad

Akadska godina:

2020./2021.

Mentor:

Doc. dr. sc. Livia Cigić, dr. med. dent.

Split, rujan 2021.

SVEUČILIŠTE U SPLITU
MEDICINSKI FAKULTET

KATARINA LASAN

**ULOGA TOLUIDINSKOG TESTA U DETEKCIJI POTENCIJALNO MALIGNIH
PROMJENA NA SLUZNICI USNE ŠUPLJINE**

Diplomski rad

Akadska godina:

2020./2021.

Mentor:

Doc. dr. sc. Livia Cigić, dr. med. dent.

Split, rujan 2021.

SADRŽAJ

1. UVOD	1
1.1. Potencijalno maligne promjene na sluznici usne šupljine.....	2
1.1.1. Oralni lichen planus	3
1.1.2. Leukoplakija.....	9
1.1.3. Aktinički cheilitis	13
1.1.4. Dijagnostičke metode.....	15
2. CILJ ISTRAŽIVANJA	20
3. MATERIJALI I METODE	22
3.1. Ispitanici.....	23
3.2. Anamneza i klinički pregled	23
3.3. Toluidinski test.....	23
3.4. Biopsija potencijalno maligne lezije	24
3.5. Statistički postupci	24
4. REZULTATI.....	25
5. RASPRAVA.....	34
6. ZAKLJUČAK	38
7. POPIS LITERATURE	40
8. SAŽETAK.....	43
9. SUMMARY	46
10. ŽIVOTOPIS	49

Zahvaljujem svojoj mentorici doc. dr. sc. Liviji Cigić, dr. med. dent. na stručnoj pomoći i korisnim savjetima tijekom izrade ovog diplomskog rada.

Od srca hvala i svim mojim prijateljima koji su mi uljepšali dane studiranja i pružili nezaboravne trenutke. Hvala za svaki savjet, pomoć, motivaciju i bezbroj stvorenih uspomena.

Najveće hvala mojoj obitelji, posebno mami Marijani, tati Jošku i bratu Niki na odricanju, bezuvjetnoj ljubavi, potpori i razumijevanju.

Hvala što ste vjerovali u mene!

Popis kratica

SZO	Svjetska zdravstvena organizacija
OLP	oralni lichen planus
HLA	humani leukocitni antigeni
GVHD	eng. graft versus host disease
PHD	patohistološka dijagnostika
ALT	alanin-aminotransferaza
AST	aspartat-aminotransferaza
GGT	gama-glutamiltransferaza
AP	alkalna fosfataza
UV	ultraljubičasto (eng. ultraviolet)
CIS	carcinoma in situ
HIV	virus humane imunodeficijencije (eng. human immunodeficiency virus)
EBV	Epstein-Barrov virus
IgG	imunoglobulin G
IgA	imunoglobulin A
IgM	imunoglobulin M
KKS	kompletna krvna slika
DKS	diferencijalna krvna slika
CRP	C-reaktivni protein
GUK	glukoza u krvi

1. UVOD

1.1. Potencijalno maligne promjene na sluznici usne šupljine

Potencijalno maligne promjene na sluznici usne šupljine patološke su promjene koje mogu zloćudno alterirati. Prema definiciji Svjetske zdravstvene organizacije (SZO) oralne potencijalno maligne promjene su morfološki promijenjeno tkivo u kojem se kancerizacija pojavljuje s mnogo većom vjerojatnošću nego u naizgled nepromijenjenoj oralnoj sluznici kontralateralne strane. U potencijalno maligne promjene oralne sluznice se ubrajaju oralni lichen planus, leukoplakija, eritroplakija, oralna submukozna fibroza i aktinična keratoza. Mogu se podijeliti na prave ili potencijalne prekanceroze oralne sluznice. Prave prekanceroze su promjene koje pokazuju početni zloćudni razvoj u vidu različitog stupnja epitelne displazije. Potencijalne prekanceroze oralne sluznice su lezije bez znakova epitelne displazije, no mogu kao i prave dovesti do zloćudne preobrazbe. Epitelna displazija je poremećaj procesa keratinizacije bazalnog sloja epitela gdje stanice pokazuju povećanu mitotičku aktivnost, nepravilan oblik, hiperkromaziju jezgara s promijenjenom polarnosti stanica. Slojevi epitela mogu biti ispremiješani, te dolazi do poremećaja u normalnom sazrijevanju stanica. Najteži oblik epitelne displazije naziva se *carcinom in situ* gdje je epitel promijenjen u svim svojim slojevima uz očuvanu bazalnu membranu. *Carcinom in situ* označava početno stanje oralnom karcinoma (1,2,3).

1.1.1. Oralni lichen planus

Erasmus Wilson prvi je opisao stanje oralnog lichenusa planusa (OLP) 1869. godine, kao kroničnu bolest koja pogađa kožu, vlasište, nokte i sluznice, s mogućom malignom transformacijom (4). OLP je česta kronična imunološka, upalna bolest sluznice i kože koja izgledom varira od keratotične do eritematozne i ulcerozne lezije (2).

OLP još uvijek je bolest nerazjašnjene etiologije. Mogući etiološki čimbenici su genetska predispozicija, dentalni materijali, lijekovi, autoimune bolesti i stres. Najvjerojatnije je uzrok interakcija više čimbenika koji kao posljedicu imaju nastanak bolesti (1). Klinički i patohistološki ponekad može biti teško razlučiti radi li se o klasičnom OLP-u ili o oralnoj lihenoidnoj reakciji. Oralna lihenoidna reakcija je alergijska ili toksična reakcija na dentalne materijale, lijekove ili neke sastojke hrane (2).

Prema ispitivanju genetske predispozicije u pozadini ove bolesti mogu biti antigeni tkivne snošljivosti, odnosno humani leukocitni antigeni (HLA), i to: A3, A8, B5, B7, B8 (1).

Stres, anksioznost i depresija također se navode kao mogući etiološki čimbenici (4).

Kronična jetrena bolest, šećerna bolest i upalne bolesti crijeva mogu se pronaći u pozadini OLP-a, a postoji i još uvijek nedovoljno razjašnjena povezanost pojave ove bolesti u oboljelih od hepatitisa C (1,4).

OLP se pojavljuje i u sklopu nekih drugih autoimunih bolesti kao što su reumatoidni artritis, Sjögrenov sindrom, autoimuni hepatitis, sarkoidoza, skleroderma i vitiligo (1).

Upotreba lijekova kao što su tiazidi, diuretici, penicilamini, betablokatori, salicilna kiselina, fenotiazini, ketokonazol i streptomycin mogu provocirati nastanak OLP. Danas se smatra da lijekovi ne uzrokuju nastanak OLP nego samo lihenoidne reakcije koje je teško klinički i patohistološki razlikovati od klasičnog OLP (1).

Smatra se da glavnu ulogu u nastanku OLP ima imunološki sustav. To se može potvrditi patohistološkim nalazom gdje nalazimo subepitelni upalni stanični infiltrat u

kojem dominiraju limfociti T i makrofazi te degeneraciju bazalnog sloja tzv. likvefakcijsku degeneraciju. Takav nalaz se može protumačiti i kao stanična imunost posredovana citotoksičnim limfocitima T na antigene na bazalnoj membrani (2).

Postoje dvije hipoteze o patogenetskim i imunološkim zbivanjima kod OLP:

- alteracija keratocita uslijed djelovanja nepoznatog antigena što stimulira početak imunološke reakcije
- primarna imunološka reakcija koja uzrokuje alteraciju keratocita (1).

OLP ima jedinstvenu patohistološku dijagnozu. U patohistološkoj slici uočavaju se hiperkeratoza, ortokeratoza te odebljanje granularnog sloja epitela što se klinički manifestira pojavom Wickhamovih strija. Prisutna je akantoza spinoznog sloja, intercelularni edem i vakuolarna degeneracija. Nastaju „zupci pile“, tj. epitelni produljci koji poprimaju nazupčeni oblik. Prije formiranja vrpčastog subepitelnog upalog infiltrata uočava je povećani broj Langherhansovih stanica, a slijedi nakupljanje limfocita. Dominacijom limfocita posljedično dolazi do likvefakcijske degeneracije bazalnog sloja stanica koje s vremenom prelaze u koloidna filematозна tjelešca nazvana „Civitte bodies“. S obzirom na pojedine kliničke oblike OLP postoji određena razlika u lokalizaciji upalnog infiltrata. Kod retikularnog oblika upalni infiltrat je smješten subepitelno, dok kod erozivnog oblika upalni infiltrat zadire duboko u vezivno tkivo (1,5).

Prema literaturi OLP je rasprostranjen na svim kontinentima i među svim rasama. Oko 28% bolesnika koji imaju OLP također su prisutne i kožne lezije. Prevalencija pojavnosti bolesti s isključivo oralnim lezijama kreće se od 0,1 do 2,2 %. OLP je bolest srednje i starije životne dobi od koje češće obolijevaju žene (1,2).

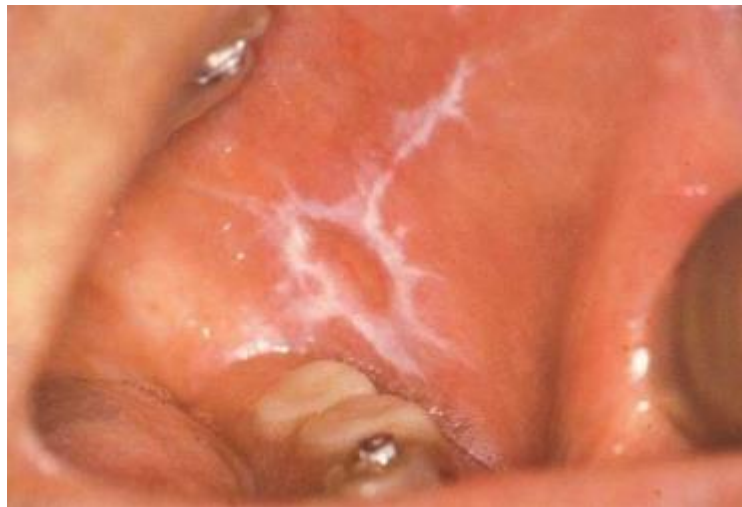Lichen planus klinički se pojavljuje kao lezija na sluznici usne šupljine no može se pronaći i na koži. Najčešće mjesto pojavljivanja je sluznica obraza. Otprilike 1% populacije može imati kožni lichen planus. Lichen planus kože pojavljuje se u obliku ljubičastih i poligonalnih papula koje svrbe. Predilecijsko mjesto nastanka su fleksorne strane podlaktica i šaka, a može biti zahvaćena koža potkoljenica, trbuha i donjeg dijela leđa. Oralni lichen planus je češći i javlja se u otprilike 72% slučajeva. Karakteriziraju ga najrazličitije kliničke slike što otežava postavljenje dijagnoze (2).

Klinički podtipovi OLP su:

- papularni
- retikularni
- plakozni
- atrofični
- erozivni ili ulcerozni
- bulozni

Papularni oblik karakterizira pojava hiperkeratotičnih papula u promjeru 0,5 mm na bukalnoj sluznici. Ovaj oblik OLP je moguće previdjeti pri kliničkom pregledu zbog diskretnog izgleda promjene (5).

Najčešći oblik OLP je retikularni oblik. Klinički se manifestira pojavom hiperkeratotičnim strijama i prugama poznatim kao Wickhamove strije na obostrano obraznoj sluznici i jeziku. Rijetko se pojavljuje na sluznici usana, gingivi, u dnu usne šuljine i na nepcu (5).

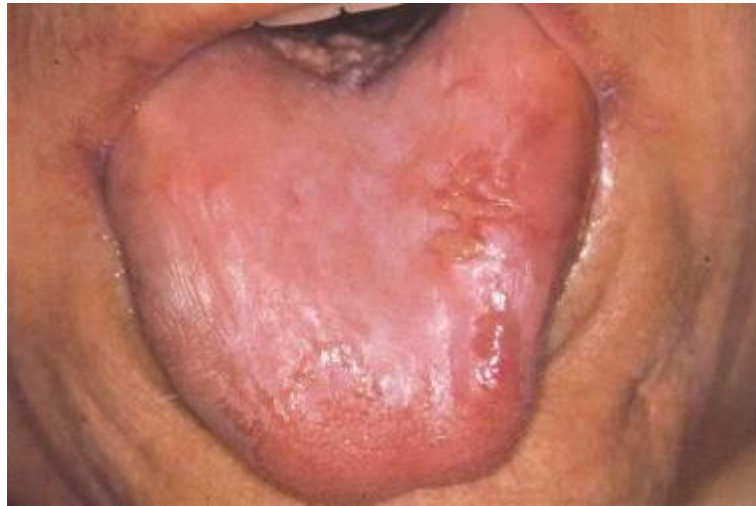

Slika 1. Retikularni oblik oralnog lichen planusa

Preuzeto iz: Laskaris G. Atlas oralnih bolesti. Hrvatsko izdanje. Zagreb: Naklada Slap; 2005.

Oblik plakoznog lichena karakterizira pojava hiperkeratotičnih plakova i to pretežito na dorzumu jezika i gingivi. Zbog kliničke sličnosti često se može zamijeniti sa leukoplakijom (1).

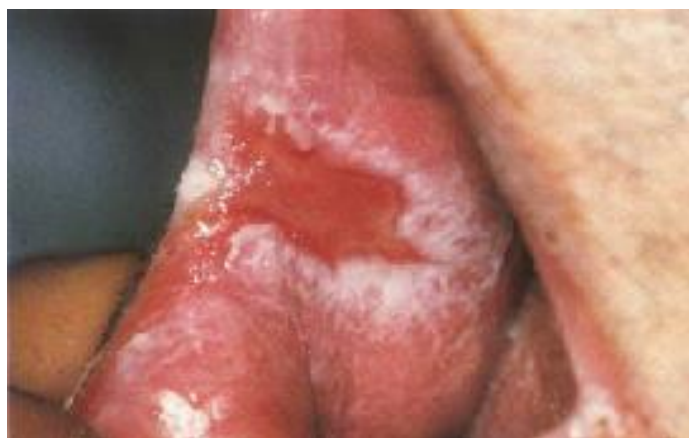Atrofični oblik pojavljuje se difuzno na sluznici usne šupljine u obliku crvenih mrlja s vrlo diskretnim bijelim strijama. Upaljena sluznica prekrivena je tankim atrofičnim epitelom. Najčešće je lokaliziran u području pričvrzne gingive te se taj klinički oblik naziva deskvamativni gingivitis, te na dorzumu jezika koji je gladak i bez papila (1,5).



Slika 2. Atrofični oblik oralnog lichen planusa na dorzumu jezika

Preuzeto iz: Laskaris G. Atlas oralnih bolesti. Hrvatsko izdanje. Zagreb: Naklada Slap; 2005.

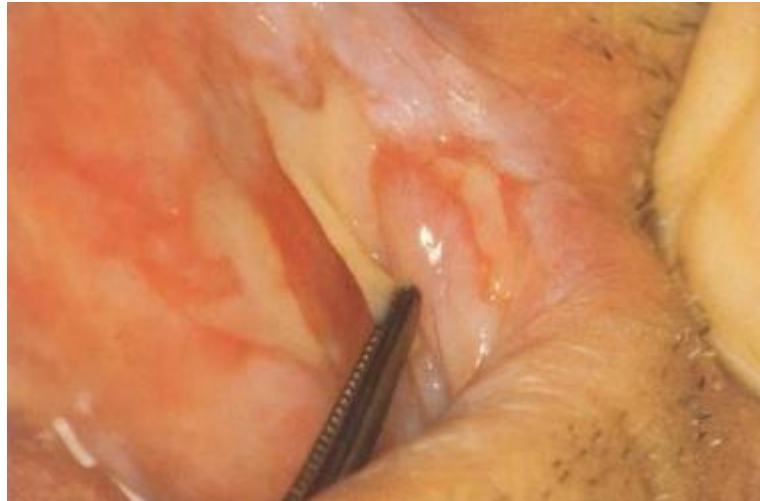Erozivni lichen planus drugi je po učestalosti nalaza OLP-a. Lezije su bolne na dodir, nepravilnog oblika, prekrivene pseudomembranom u području erozija. Dokazano je da samo atrofični i erozivni OLP imaju potencijal maligne transformacije, a razlog je atrofična priroda sluznice u tim oblicima (5).



Slika 3. Erozivni oblik oralnog lichen planusa

Preuzeto iz: Laskaris G. Atlas oralnih bolesti. Hrvatsko izdanje. Zagreb: Naklada Slap; 2005.

Bulozni OLP rijedak je oblik koji je obilježen pojavom bula na oralnoj sluznici. Bule mogu biti veličine od nekoliko milimetara do nekoliko centimetara u promjeru. One laku pucaju i nakon pucanja nastaje ulcerirana površina bolna na dodir (5).



Slika 4. Bulozni oblik oralnog lichen planusa

Preuzeto iz: Laskaris G. Atlas oralnih bolesti. Hrvatsko izdanje. Zagreb: Naklada Slap; 2005.

Dijagnostika uključuje anamnezu, kliničku sliku i patohistološki nalaz. Dijagnostičkom obradom treba isključiti niz drugih lezija sličnih OLP-u kao što su leukoplakija, kandidijaza, pemfigus, pemfigoid, lijekovima uzrokovane lezije, kontaktna preosjetljivost, multiformni eritem, reakcija presatka protiv domaćina (GVHD) i dr. Potrebno je uzeti detaljnu anamnezu bolesnika koja može upućivati na moguće uzročnike nastanka lezije ili sistemske bolesti u sklopu kojih ona može nastati, a čijim isključivanjem ili korekcijom može doći do regresije i nestanka promjene.

Kliničkim pregledom određuje se oblik lezije, veličina, stupanj upale i hiperkeratoze. Klinički postavljena dijagnoza dokazuje se isključivo na temelju patohistološke dijagnoze (PHD).

Laboratorijskim pretragama određuje se reaktivnost upalne reakcije koja ovisi o samoj sistemske bolesti i očituje se kao povećana brzina sedimentacije eritrocita i povećana koncentracija C-reaktivnog proteina (CRP). Diabetes mellitus i oštećenja jetre često su podloga za nastanak lezija oralnog lichen stoga je potrebno odrediti glukozu u krvi te

jetrene enzime (AST, ALT, GGT, AP). Imunofluorescentne pretrage omogućuju razlikovanje od drugih vezikulobuloznih promjena. Direktnom imunofluorescencijom u slučaju OLP-a vide se vrpčasta nakupina fibrinogena u području bazalne membrane i višestruka citoidna tjelešca, najčešće smještena u epitelnim papilama (1,2,4).

1.1.2. Leukoplakija

Leukoplakija je bijela potencijalno maligna lezija usne šupljine s prepoznatljivim rizikom zloćudne preobrazbe. Svjetska zdravstvena organizacija (SZO) je 1978. godine leukoplakiju definirala kao „bijela mrlja čija se klinička i histopatološka obilježja ne mogu prepisati ni jednoj drugoj bolesti“ (2).

U nastanak oralne leukoplakije uključeni su brojni etiološki čimbenici, no postoje slučajevi idiopatskog porijekla, tj. uzročnik im nije poznat. Poznati uzročnici koji povećavaju mogućnost nastanka leukoplakije mogu se podijeliti na lokalne i sistemske. Lokalni uzročnici uključuju dugotrajne i učestale mehaničke, kemijske i termičke iritacije oralne sluznice te infekcije virusima Herpes Simplex i gljivicom *Candida albicans*. Neki su od mehaničkih čimbenika destruirani zubi, nepravilno prilagođeni protetski nadomjesci, oralne parafunkcije i sl. Kemijske iritacije mogu biti jaki začini, spojevi katrana, alkohol te dim duhana koji ima i termičko djelovanje na površinu sluznice. Sistemski uzročnici razvoja leukoplakije uključuju nedostatak vitamina A i B-kompleksa, hiperkolesterolemija, nagli pad lučenja ženskih spolnih hormona u menopauzi i postmenopauzi, sideropeničnu disfagiju, imunopatije te promjene oralne sluznice, osobito jezika, u III. stadiju leusa (1,2,6).

Histološka slika benigne oralne leukoplakije uključuje hiperkeratozu, akantozu i kronični upalni infiltrat. Hiperkeratoza je zadebljanje kornealnog sloja epitela nastalo povećanjem broja keratiniziranih slojeva. Akantozu je zadebljanje spinoznog sloja epitela sluznice koje nastaje razmicanjem dezmosomalnih mostića između stanica. Kronični upalni infiltrat lamine proprije sadrži mnoštvo limfocita uz prisutnost plazma stanica (7,8). Maligni tip oralne leukoplakije, tj. prave premaligne lezije, uz navedena histološka obilježja ima i displastičnu sastavnicu. Displastične promjene epitela obilježene su povećanim i hiperkromatskim jezgrama, polimorfizmom stanica i jezgara, povećanim omjerom jezgre i citoplazme, pojačanom i nenormalnom mitotičkom aktivnošću, te generaliziranim gubitkom polarosti stanica. Kad je epitel zahvaćen cijelom debljinom takvo se stanje naziva carcinoma in situ (CIS) (2).

Oralna leukoplakija je relativno česta bolest. Prevalencija u svijetu se kreće od 0,2 do 24,8% ovisno o geografskim, socijalnim, higijenskim i kulturnim čimbenicima. Leukoplakija je najčešće bolest srednje i starije životne dobi. S obzirom na spol od 40 do 60 godine života učestalija je u muškaraca, no u starijoj životnoj dobi njezina učestalost je veća u žena (1).

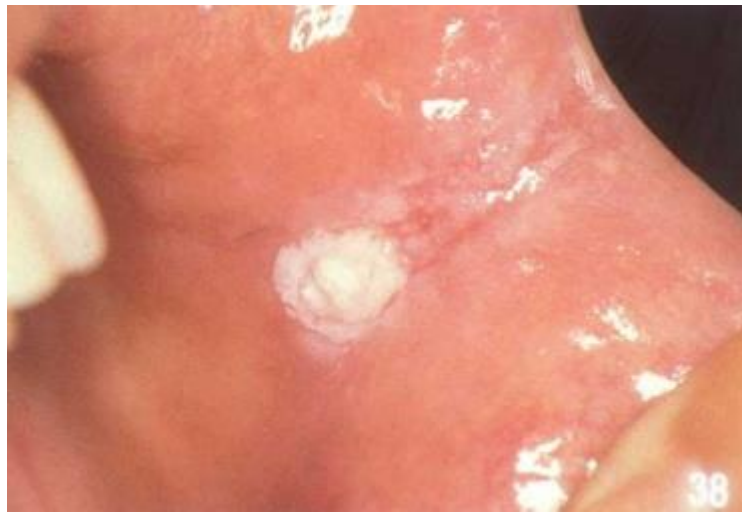Prvi vidljivi simptomi nastanka oralne leukoplakije su crvenilo i blagi edem oralne sluznice. Progresijom lezije crvenilo se gubi, sluznica odeblja, gubi elastičnost, postaje rigidna i osjetljiva na traum. Površina sluznice postaje rožnata, može biti glatka ili naborana te se može nalaziti u razini zdrave okolne sluznice ili iznad nje. Najčešća lokalizacija leukoplakije je na obraznoj sluznici u području okluzalne linije, retroangularno i retromolarno, dorzum jezika, dno usne šupljine i usnice. Uzimajući u obzir raznovrsnost kliničke slike, oralna leukoplakija se prema klasifikaciji SZO-e može podijeliti na (1):

- homogena leukoplakija
- nehomogena leukoplakija
- vlasasta leukoplakija.

Homogenu leukoplakiju obilježava bijela promjena koja može biti oblika plaka ili bijele linije u razini ili blago iznad razine sluznice. Mogućnost maligne transformacije mala je, no potrebno je kontinuirano praćenje (1,9).

Nehomogena leukoplakija obuhvaća nekoliko oblika lezije. Najčešći je oblik pjegavi mješoviti izgled s bijelim promjenama i područjima eritema u obliku malih točkastih ili velikih nepravilnih mrlja. Nodularni oblik uključuje male crvene ili bijele polipoidne izrasline, dok verukozni oblik poprima izgled veruke odnosno bradavice. Proliferativna verukozna leukoplakija podvrsta je verukozne ona započinje kao bijela keratotična linija, no s vremenom polako raste i širi se i postaje egzofitična. Rezistentna je na sve vrste terapije, te recidivira nakon kirurškog odstranjenja. Nehomogena leukoplakija ima veći potencijal za malignu transformaciju od homogene leukoplakije (1,9). Vlasasta leukoplakija oblik je leukoplakije koja se gotovo uvijek javlja u osoba s teškom imunodeficijencijom, najčešće bolesnika zaraženih virusom humane imunodeficijencije (HIV), također je uočena i kod bolesnika nakon transplantacije organa. Uzrokuje je infekcija Epstein-Barrovim virusom (EBV), a tipična lokalizacija lezije su rubovi i vrh jezika, iako se može naći i na drugim

mjestima oralne sluznice (1). Poseban oblik leukoplakije je kandidijalna leukoplakija uzrokovana gljivicom *Candida albicans*. Najčešća lokalizacija lezije je u području kutova usana gdje se može naći uzdignuta hiperkeratotična naslaga oko koje ponekad bude prisutan eritematozni rub. Moguće je pronaći i na jeziku, usnama te na alveolarnim nastavcima bezubih pacijenata. Klinički je nemoguće razlikovati kandidijalnu leukoplakiju od drugih oblika leukoplakija, no lako se može razlikovati od drugih oblika kandidijaza (1,2,6).



Slika 5. Leukoplakija obrazne sluznice

Preuzeto iz: Laskaris G. Atlas oralnih bolesti. Hrvatsko izdanje. Zagreb: Naklada Slap; 2005.

Diferencijalno dijagnostički leukoplakiju je potrebno razlikovati od drugih bijelih lezija kao što su hiperkeratotični lichen planus, kronična hiperplastična kandidijaza, leukoedem, kemijske opekline, promjene kod oralnih parafunkcija, tj. grickanja oralne sluznice i bijeli spužvasti nevus (2). Postavljenje dijagnoze leukoplakije uključuje detaljnu i iscrpnu anamnezu, zatim klinički pregled oralne sluznice. Mikrobiološke, patohistološke i imunološke pretrage se rade u svrhu dokazivanja kliničkog nalaza, razlikovanja od drugih promjena na oralnoj sluznici, te određivanja stupnja maligniteta. Mikrobiološka pretraga uključuje kulturu brisa oralne sluznice za identifikaciju gljivice *Candida albicans* u slučaju sumnje na kandidijalnu leukoplakiju. Vitalno bojenje tkiva toluidinskim modrilom daje uvid u moguću malignost lezije usne šupljine. Patohistološkom pretragom bioptiranog uzorka sluznice određuje se

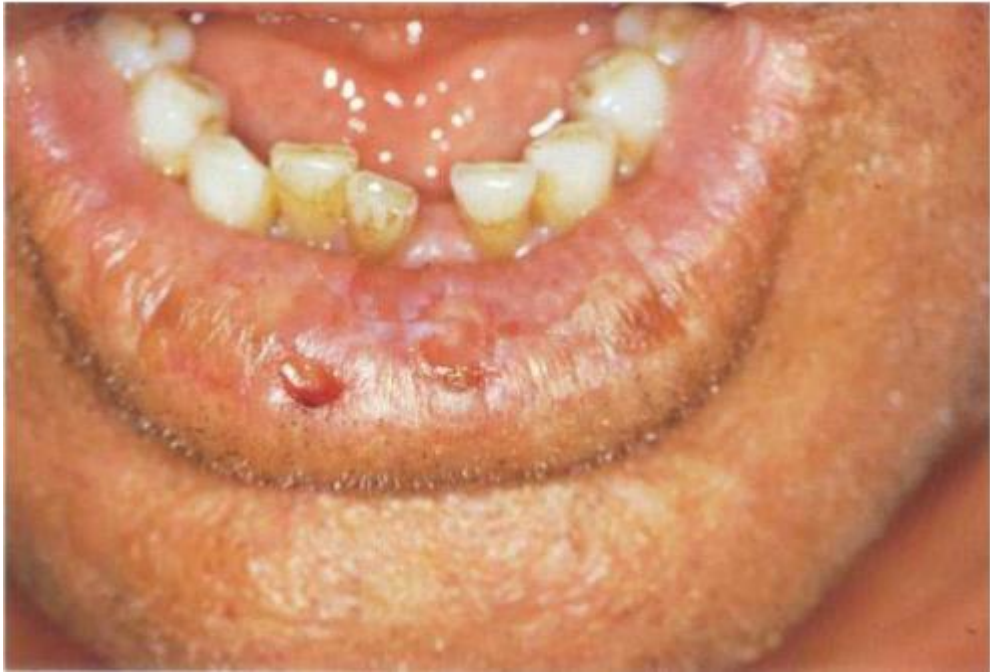histološka slika lezije te uznapređovalost i stupanj displazije. Patohistološka pretraga nužna je kod verukoznog i erozivnog tipa leukoplakije i kod svih tipova leukoplakije koje su smještene na rizičnim područjima usta. Dokazivanje sistemskih uzročnika oralne leukoplakije potrebno je dokazati laboratorijskim pretragama koje uključuju nalaz KKS-a i serumskog željeza, nalaz kolesterola u krvi, razinu spolnih hormona i testove za dokazivanje sifilisa. Imunološkim pretragama kod pacijenata s leukoplakijom oralne sluznice pokazalo se da je količina IgA i IgG imunoglobulina povećana, dok razina imunoglobulina IgM ostaje konstantna (1,10).

1.1.3. Aktinički cheilitis

Aktinički cheilitis naziv je za upalnu promjenu u području usnica koja se izravno povezuje s dugotrajnom izloženosti Sunčevom svjetlu (2). Češće se javlja u osoba svjetlije puti s većom prevalencijom u muškaraca nego u žena (11). Faktori rizika uključuju prekomjernu izloženost UV zračenju, dugotrajan rad na otvorenom, stariju životnu dob, posebno preko 60 godina, svjetliju put i genetske poremećaje hipopigmentacije poput albinizma uzrokovanog smanjenim stvaranjem pigmenta melanina čija je uloga zaštita epitelnih stanica od štetnog zračenja (1,11). Najčešća lokalizacija nastanka aktiničkog cheilitisa je rub vermilion donje usnice, odnosno prijelazno područje sa sluznice usana na kožu. U tom je području epitel tanak, nema dlačnih folikula za stvaranje dlaka koje prekrivaju površinu i smanjen je broj melanocita koji luče zaštitni pigment melanin. Klinički se najčešće vidi bijeli plak ili krasta hrapave površine veličine manje od 1 cm. U početku bolesti donja usna je edematozna, eritematozna i suha uz ekfoliaciju epitela. S vremenom površinski epitel postaje atrofičan i pojavljuju se područja pojačane keratinizacije bjelkaste boje s inflamiranim rubom. U težim slučajevima atrofični epitel može ulcerirati (1,11,12).

Histopatološka slika aktiničkog cheilitisa pokazuje hiperkeratozu rožnatog sloja epitela, solarnu elastoza i perivaskularnu upalu. Solarna elastoza homogeno je amorfnu promijenjen kolagen u lamini propriji nastao nakupljanjem nepravilnih gustih vlakana elastina i fibrilina. Teži slučajevi mogu imati povećani stupanj displazije, čime se povećava mogućnost nastanka maligne promjene (1,11).

Druge slične lezije kao što su drugi oblici cheilitisa, leukoplakija, keratoakantom, herpes labialis, diskoidni lupus erythematosus, maligni melanom i planocelularni karcinom potrebno je razlikovati od aktiničkog cheilitisa, što se postiže detaljnom dijagnostikom. Iscrpnom anamnezom je potrebno saznati količinu vremena provedenog na suncu i trajanje same lezije. Kliničkim pregledom dobiva se uvid u lokalizaciju, veličinu i stanje lezije. Patohistološka pretraga biopsijskog uzroka radi se kod perzistentnih lezija kojima se opetovano pojavljuju ulceracije i kraste te na lezijama koje imaju zadebljanu bijelu površinu (1,2,11).



Slika 6. Aktinički cheilitis

Preuzeto iz: Laskaris G. Atlas oralnih bolesti. Hrvatsko izdanje. Zagreb: Naklada Slap; 2005.

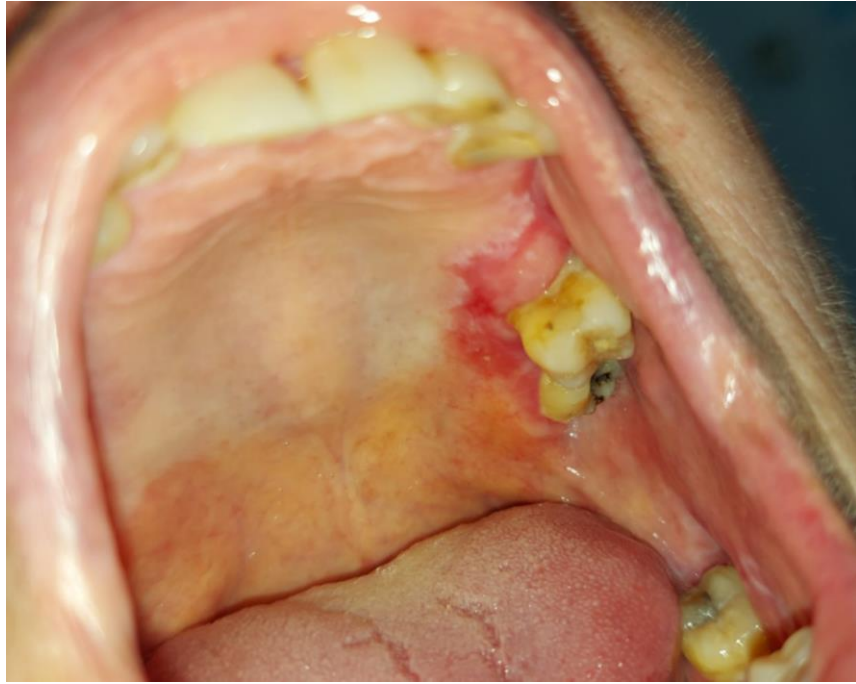
1.1.4. Dijagnostičke metode

Anamneza je naziv za postupak kojim se prikupljaju informacije o zdravstvenom stanju pacijenta. Omogućuje nam praćenje njegova zdravstvenog stanja, procjenu mogućih sistemskih bolesti na oralnu šupljinu, te uspostavljanje odgovarajuće terapije. Anamneza se sastoji od medicinske anamneze, obiteljske anamneze, socijalne anamneze, stomatološke anamneze i glavne tegobe zbog koje pacijent dolazi. Medicinskom anamnezom prikupljaju se podaci o fiziološkim stanjima u kojima se pacijent nalazi, te svim sistemskim bolestima i poremećajima koje navodi. U to spadaju hospitalizacije, transfuzije, alergije, trenutno uzimanje lijekova i trudnoći. Obiteljska anamneza uključuje podatke o bolestima i stanjima članova obitelji pacijenta zbog genetski nasljednih i zaraznih bolesti. Socijalnom anamnezom dobivaju se podaci o bračnom statusu, mjestu stanovanja, zanimanju itd. Najbitnije su informacije o štetnim navikama bolesnika kao što su pušenje i konzumacija alkohola. Duhan i alkohol su jedni od glavnih štetnih čimbenika koji mogu dovesti do nastanka velikog broja patoloških stanja usne šupljine, uključujući i većinu potencijalno malignih lezija. Stomatološkom anamnezom prikupljaju se podaci o oralnoj higijeni, prošlim stomatološkim pregledima i zahvatima, mogućim komplikacijama, razlozima gubitka zubi i zračenjima. Glavna tegoba zbog koje se pacijent javlja bilježi se točno onako kako ju sam pacijent opisuje, njegovim vlastitim riječima. Doktor dentalne medicine kroz razgovor s pacijentom dobiva informacije o tijeku nastanka bolesti, vremenu trajanja, početku nastanka, kakvi su subjektivni simptomi i koji opći simptomi prate bolest. Ukoliko se radi o patološkoj leziji raste li ona sporo ili brzo, mijenja li svoj izgled. Potrebno je provesti temeljitu anamnezu i dobiti informacije o mogućim uzrocima nastanka potencijalno malignih lezija usne šupljine te njihovom potencijalnom nastanku u sklopu neke sistemske bolesti kako bi se mogla spriječiti (1,2).

Klinički pregled započinje s ekstraoralnim pregledom gdje se promatraju promjene kao što su asimetrija lica, otekline, rane i ožiljci, boja kože, pigmentacije i anomalije krvnih žila. Nastavlja se s palpacijom limfnih čvorova da bi se utvrdilo postoje li povećanja i otvrdnuća istih. Nakon toga slijedi intraoralni pregled po utvrđenom i ponovljivom redosljedju koji se obavlja drvenom špatulom ili stomatološkim ogledalcem i sondom. Pregled oralne sluznice znači sistematski pregled svih dijelova oralne sluznice po regijama, pregled zubala, parodonta i žlijezda slinovnica. Promatra

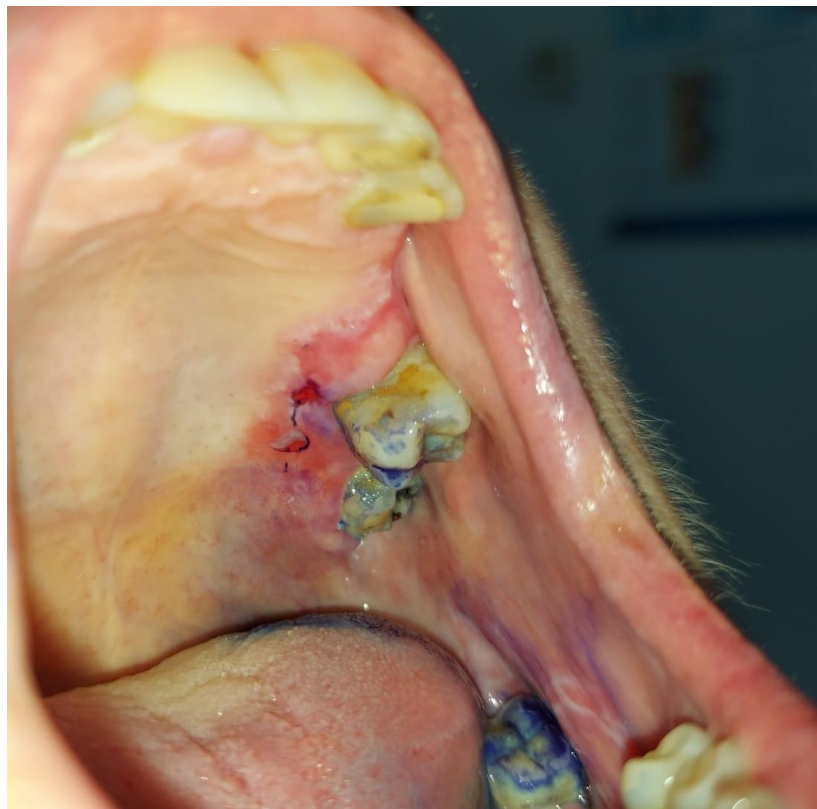
se boja sluznice, glatkoća površine, otekline i moguće patološke promjene na sluznici usne šupljine u području usnica, obraza, gingive, vestibuluma, tvrdog i mekog nepca, jezika, dna usne šupljine i ždrijela. Usnice se palpiraju kako bi se provjerilo postoje li otekline ili odebljanja. Jezik se pregledava pridržavanjem njegovog vrška gazom i inspekcijom sluznice dorzalno, ventralno i sa strane. Dok je jezik podignut, pregledava se i dno usne šupljine. Kliničkim pregledom bitno je uočiti i zabilježiti svaku promjenu oralne sluznice koja odstupa od normalne. Ukoliko se uoči promjena u rizičnom području nastanka potencijalno malignih lezija potrebno je dodatno ispitati i utvrditi radi li se o promjeni koja ima potencijal zloćudne transformacije. Prednosti oralnog kliničkog pregleda su brzina, jednostavnost izvođenja i minimalna invazivnost (2,3).

Toluidinski test koristimo u diferencijalnoj dijagnostici oralnih lezija i ulceracija različitih etiologija prema zloćudnim promjenama u ustima. Toluidinska boja, toluidin klorid, vitalno je bojilo koje se učinkovito veže za deoksiribonukleinsku kiselinu (DNK). Budući da zloćudne promjene sadrže veći broj stanica u diobi, a time i veće količine nukleinskih kiselina, toluidinska boja će se većim afinitetom vezati na njih. Toluidinski test uključuje 1%-tnu otopinu octene kiseline i 1%-tnu otopinu toluidinskog modrila. Prije primjene toluidina usna šupljina se ispiru od sline dvaput tijekom 20 sekundi. Suspektna lezija premazuje štapićem umočenim u 1%-tnu otopinu octene kiseline kroz 20 sekundi, osuši se vatom, nakon čega se 10 sekundi nanosi 1%-tna otopina toluidinskog modrila. Višak reagensa, toluidinskog modrila, ispiru se istom otopinom octene kiseline. Rezultat testa klasificiran je kao pozitivan, ako je tkivo obojeno, i negativan, ako tkivo nije obojeno. Test može dati i dvosmislen rezultat, ako se ne može dobiti konačan rezultat bojenja. Prednosti ovog testa su sposobnost definiranja područja koja mogu biti zloćudna ili abnormalna. Vitalno bojenje pomaže u procjeni opsega potencijalno zloćudne lezije za eksciziju, naročito kada se radi o difuznim, velikim lezijama ili multilokularnim lezijama. Nažalost, ovaj test nije 100% specifičan. Neke benigne upalne lezije podložne su bojenju, što može dati lažno pozitivan rezultat. Moguć je i lažno negativan rezultat, naročito u slučaju lezija jako keratinizirane površine. Važno je temeljito slijediti postupak bojenja kako bi postigli najbolje moguće rezultate. Test se ne smije koristiti kod pacijenata alergičnih na jod (1,3,13).



Slika 7. Erozivni OLP prije toluidinskog testa.

Iz osobne arhive doc. dr. sc. Livije Cigić, dr. med. dent.



Slika 8. Erozivni OLP poslije toluidinskog testa.

Iz osobne arhive doc. dr. sc. Livije Cigić, dr. med. dent.

Oralno-laboratorijski testovi su testiranja koja se provode uzimanjem uzoraka pacijenata u ordinaciji nakon čega se šalju u laboratorij na daljnja testiranja gdje se obrađuju uzorci sline, brisevi sluznice ili dijelovi sluznice. U ovu skupinu testova spadaju mikrobiološka, citološka i patohistološka pretraga. Mikrobiološkom pretragom dijagnosticiraju infekcije usta, vrste infekcija i njezini uzročnici. U ordinaciji se sa sluznice bolesnika uzima bris i u epruveti šalje u laboratorij gdje se različitim metodama može otkriti prisutnost mikroorganizma. Citološka pretraga uključuje metode mikroskopske analize stanica prikupljenih specijalnim četkicama za skidanje stanica epitela ili punkcijom iz određene lezije. Uzorci se stavljaju u sterilnu epruvetu ili razmažu na predmetno stakalce uz fiksaciju 95 %-tnim alkoholom i šalju u laboratorij gdje se detaljno analiziraju. Patohistološka pretraga je detaljna analiza uzorka sluznice uzetog biopsijom koja se primjenjuje kao rutinska dijagnostička metoda u dijagnostici i kontroli potencijalno malignih promjena u usnoj šupljini. Biopsija je postupak uklanjanje uzorka tkiva iz živog organizma s ciljem pružanja patologu reprezentativnog uzorka za histopatološku interpretaciju i dijagnozu. Postoji nekoliko tehnika uzimanja uzorka biopsijom među kojima su incizijska, ekscizijska, ubodna i brush biopsija. Incizijskom biopsijom uzima manji dio promijenjene sluznice i indicirana je za nehomogene lezije koje je teško odstraniti u cijelosti. Uzorak je potrebno uzeti s ruba lezije izbjegavajući nekrotično središte. Ekscizijskom biopsijom, za razliku od incizijske biopsije, uklanja se lezija u cijelosti i indicirana je za lezije manje od 1 cm u promjeru. Prilikom uklanjanja lezije potrebno je ukloniti i 2 do 3 milimetra zdravog tkiva oko lezije. Ubodna biopsija je tehnika uzimanja uzoraka posebnim instrumentom koji izrezuje tkivo u obliku cilindra. Instrument se mora postaviti okomito na leziju, stoga se najpovoljnija mjesta za uzimanje takvog uzorka lateralne strane jezika i bukalna sluznica. Manje lezije uklanja u cijelosti, a veće po principu incizijske biopsije. Ovaj tip biopsije nije pogodan za vezikulobulozne bolesti jer bi se djelovanjem instrumenta na leziju odvojio epitel i ne bi bilo moguće provjeriti vezu između epitela i veziva. Poseban oblik biopsijske tehnike jest biopsija četkicom. U ordinaciji se posebnom četkicom prikupljaju stanice iz svih slojeva epitela lezije, uzorak se zatim prenosi na predmetno stakalce i u laboratorij na analizu. Ukoliko se pronađu atipične stanice u uzorku potrebno je napraviti konvencionalnu biopsiju za sigurnu dijagnozu (1,14).

Oralne patološke promjene mogu biti rezultat sistematskih poremećaja ili bolesti. Laboratorijska testiranja sastoje se od pretraga krvi, tkivnih tekućina i tkiva. U dijagnostici oralnih bolesti laboratorijski testovi koji se najčešće primjenjuju su kompletna krvna slika (KKS), diferencijalna krvna slika (DKS), sedimentacija eritrocita, C-reaktivni protein (CRP), imunološka testiranja, glukoza u krvi (GUK) i testovi jetrene i bubrežne funkcije. Kompletna krvna slika (KKS) rabi se u dijagnosticiranju različitih oblika anemija i policitemija. Diferencijalna krvna slika (DKS) pomaže u dijagnostici upalnih stanja sluznice usne šupljine. Određuju se vrijednosti leukocita, neutrofila, bazofila, eozinofila, limfocita i monocita koje su promijenjene u slučaju imunoloških poremećaja, alergijskih reakcija te infekcija uzrokovanih bakterijama ili virusima (1). CRP i sedimentacija eritrocita su pokazatelji upalnih stanja i bolesti. Imunološki testovi uključuju testove celularne i humoralne imunološke funkcije. Glukoza u krvi (GUK) pokazatelj je koncentracije glukoze u krvi rabi se u dijagnostici oralnih kroničnih infekcija, posebno oralne kandidijaze. Testovima jetrene funkcije određuje se koncentracija jetrenih enzima, albumina i bilirubina. Test bubrežne funkcije provodi se određivanjem urične kiseline, kreatinina, kreatina i ureje, u slučaju kroničnih upalnih promjena oralne šupljine (1).

2. CILJ ISTRAŽIVANJA

Glavni cilj istraživanja bio je:

- ✓ istražiti i analizirati korelaciju nalaza ambulantnog testa vitalnog bojanja potencijalno malignih oralnih lezija toluidinskim modrilom i patohistološkog nalaza bioptirane lezije oralne sluznice

Hipoteza istraživanja:

Nalaz testa vitalnog bojanja toluidinskim modrilom patološke lezije na sluznici usne šupljine pozitivno korelira s patohistološkim nalazom.

3. MATERIJALI I METODE

3.1. Ispitanici

Istraživanje je provedeno na Katedri za Oralnu medicinu i parodontologiju Medicinskog fakulteta te u ambulanti za oralnu medicinu Odjela za dentalnu medicinu Zavoda za maksilofacijalnu kirurgiju KBC-Split. Za ovo istraživanje dobivena je dozvola Etičkog povjerenstva Medicinskog fakulteta u Splitu (br.2181-198-03-04-21-0062).

U istraživanju u je dobrovoljno sudjelovalo 30 ispitanika kojima je uzeta detaljna anamneza i napravljen klinički pregled od strane specijalista oralne medicine. Nakon kliničkog pregleda, pristupilo se ambulantnom testu bojanja lezije toluidinskim modrilom i biopsiji potencijalno maligne lezije u svrhu patohistološke analize.

3.2. Anamneza i klinički pregled

Svim ispitanicima koji su sudjelovali u istraživanju uzeta je detaljna anamneza u ambulanti oralne medicine od strane specijalista oralne medicine. Na taj način su prikupljeni podatci o spolu (muški/ženski) i dobi (u godinama).

Klinički pregled obavljen je također od strane specijalista oralne medicine, gdje se bilježila vrsta, suspektost na malignitet i lokalizacija potencijalno maligne lezije. Svi ispitanici dali su svoju suglasnost za sudjelovanje u ovom istraživanju.

3.3. Toluidinski test

Nakon anamneze i kliničkog pregleda svim ispitanicima je napravljen ambulantni test toluidinskim modrilom. Toluidinski test uključuje 1%-tnu otopinu octene kiseline i 1%-tnu otopinu toluidinskog modrila. Prije primjene toluidina ispitanici su usnu šupljinu ispirali od sline dvaput tijekom 20 sekundi. Suspektna lezija se premazivala štapićem umočenim u 1%-tnu otopinu octene kiseline kroz 20 sekundi, potom je slijedilo sušenje sluznice vatom, nakon čega se 10 sekundi nanosila 1%-tna otopina toluidinskog modrila. Višak reagensa, toluidinskog modrila, se isprao istom otopinom octene kiseline. Rezultat testa smo klasificirali kao pozitivan, ako je tkivo obojeno, i negativan, ako tkivo nije obojeno.

3.4. Biopsija potencijalno maligne lezije

Ispitanicima je napravljena incizijska biopsija potencijalno maligne lezije. Incizijska biopsija označava uzimanje najreprezentativnijeg uzorka lezije i okolnog zdravog tkiva. Najznačajnije promijenjen dio lezije je odabran za biopsiju u svih ispitanika. Za dezinfekciju polja se koristio 0,12-0,2 % klorheksidin, nakon čega se lokalni anestetik deponirao u područje oko lezije. Biopsija se izvodila eliptičnom ili klinastom incizijom čiji je omjer dužine i širine bio 3:1. Uzorak je fiksiran u 10 % formalinu te poslan na Kliniku za patologiju, citologiju i sudsku medicinu KBC Split u svrhu patohistološke analize od strane specijalista patologa.

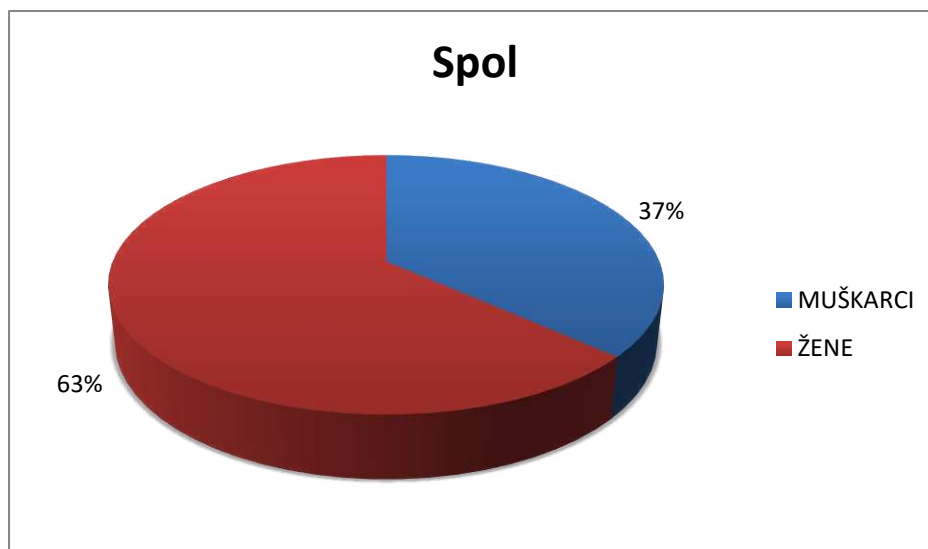
3.5. Statistički postupci

U statističkoj analizi korištene su deskriptivne metode prikaza apsolutnog i relativnog broja za kategorijske varijable, dok su kontinuirane numeričke varijable prikazane srednjom vrijednošću i medijanom.

Svi podaci obrađeni su u softverskom paketu Microsoft Excel 2016 (Microsoft, Redmond, Washington, SAD) te su prikazani tablično i u obliku grafikona.

4. REZULTATI

U istraživanju je sudjelovalo 30 ispitanika od čega je bilo 11 (37%) muškaraca i 19 (63%) žena (Slika 9).



Slika 9. Spolna struktura ispitanika.

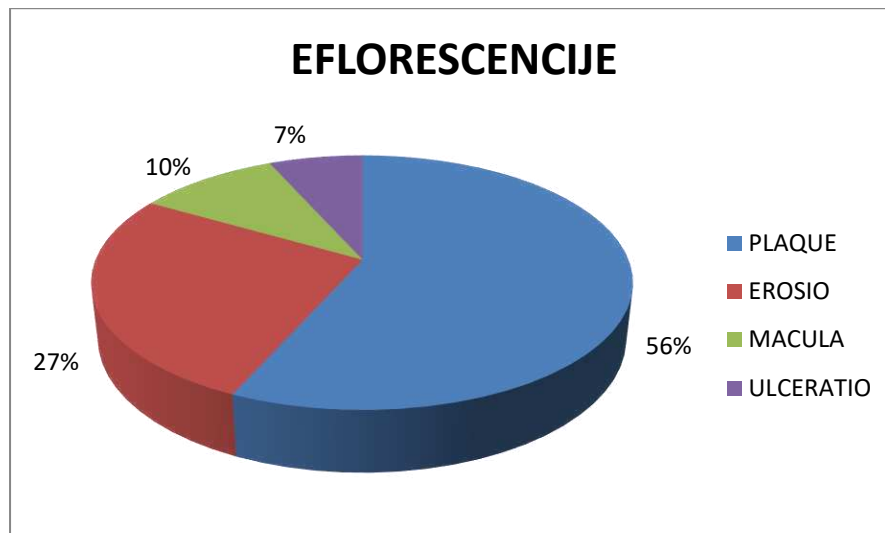
U Tablici 1. prikazana je dobna struktura ispitanika, tj. srednja vrijednost dobi ispitanika, medijan te minimalna i maksimalna dob.

Tablica 1. Dobna struktura ispitanika

Varijabla	Statistički parametar				
	n	X	M	Minimum	Maksimum
DOB	30	60,17	60	34	84

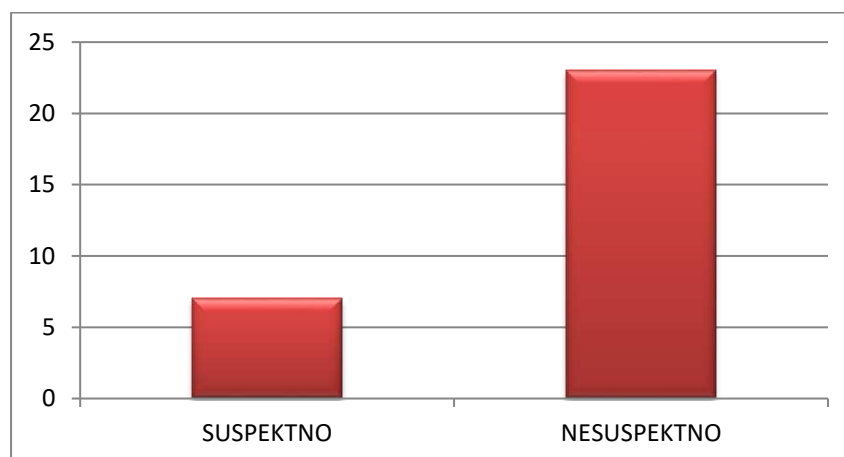
n - broj ispitanika, X - srednja vrijednost, M – medijan.

Od 30 ispitanika, najviše ih je imalo patološku eflorescenciju u obliku ploče (*plaque*), njih 17 (56%). U osam ispitanika (27%) bila je prisutna erozija (*erosio*), u tri (10%) mrlja (*macula*) i u dva ispitanika (7%) ulceracija (*ulcus*) (Slika 10).



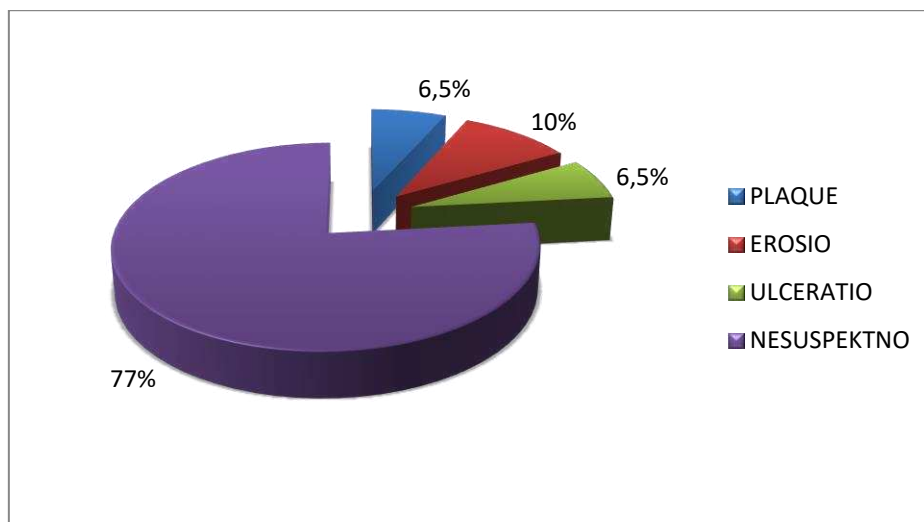
Slika 10. Udio pojedinih vrsta patoloških eflorescencija u ispitanika.

Od 30 ispitanika, u 23 (77%) ispitanika patološka lezija usne šupljine nakon detaljnog kliničkog pregleda nije bila suspekt na malignitet, dok je u sedam (23%) ispitanika patološka lezija pokazala kliničke značajke koje su suspektne na malignitet sluznice usne šupljine (Slika 11).



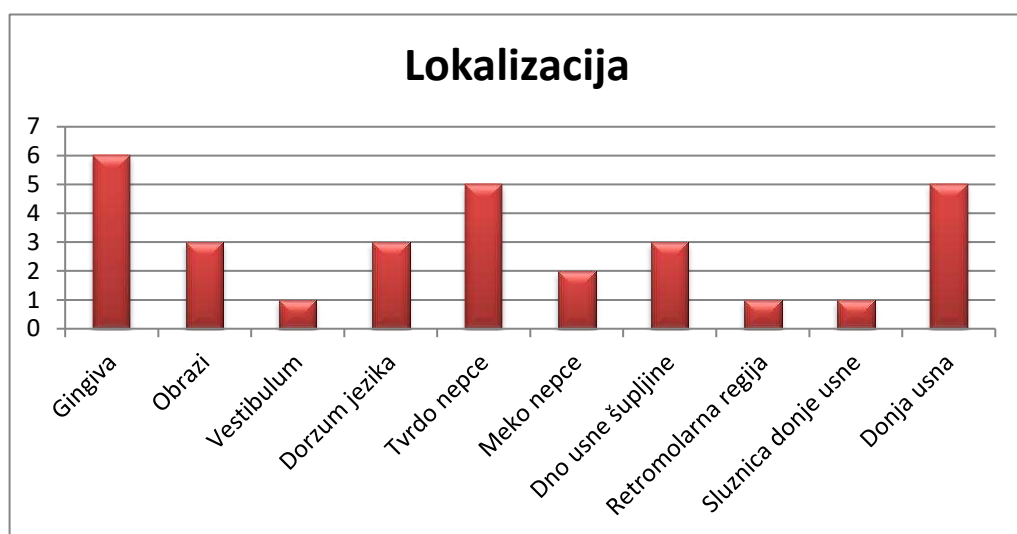
Slika 11. Broj lezija klinički suspektne na malignitet sluznice usne šupljine.

Od sedam klinički suspektnih lezija na malignitet, tri (10%) su se klinički manifestirale u obliku erozije, dvije (6,5%) u obliku plaque i dvije (6,5%) u obliku ulceracije (Slika 12).



Slika 12. Udio patoloških eflorescencija klinički suspektnih na malignitet.

Analizom podataka o lokalizaciji uočeno je da su se patološke lezije u ispitanika najčešće javljale na gingivi i to u šest ispitanika odnosno njih 20%. Na tvrdom nepcu lezije su bile vidljive u pet ispitanika odnosno 15%, a isto toliko ispitanika je imalo promjene na donjoj usni. Na obrazima su bile vidljive lezije u troje (9%) ispitanika kao i na dorzumu jezika (9%) te na dnu usne šupljine (9%). Promjene na mekom nepcu bile su vidljive u samo dva ispitanika što je 6%. Najmanje ispitanika, po jedan (3%) je imao promjene u vestibulumu, retromolarnoj regiji, te na sluznici donje usne (Slika 13).



Slika 13. Lokalizacija patoloških lezija.

Kliničkim pregledom i patohistološkom analizom bioptata potvrđena je dijagnoza OLP-a u 10 ispitanika (33%), a dijagnoza leukoplakije u također 10 ispitanika (33%). Pet ispitanika, odnosno 17% imalo je dijagnozu aktinički cheilitis, dok je kod dva ispitanika (7%) potvrđen planocelularni karcinom.

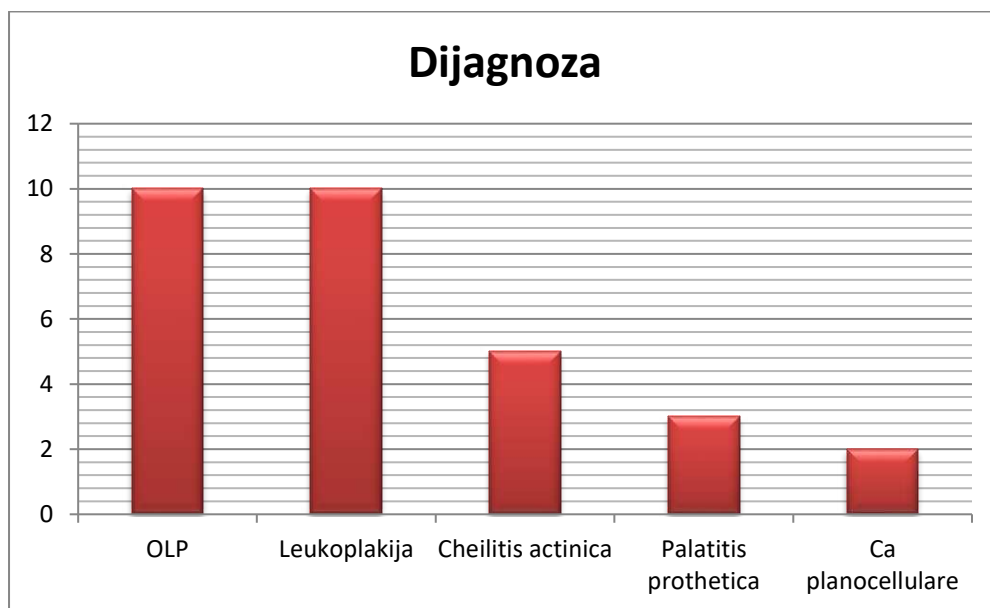
Od 10 ispitanika s dijagnozom OLP devet (90%) su bile žene. Prosjek godina je 59,8 godina, s minimumom od 38, a maksimumom od 74 godine.

Od 10 ispitanika s dijagnozom leukoplakije, podjednak je broj muškaraca i žena. Prosjek godina ispitanika je 54,1 godina, s minimumom od 34, a maksimumom od 67 godina.

Od pet ispitanika koji su imali dijagnozu cheilitis actinica tri su žene, a dva muškarca. Prosjek godina ispitanika je 72,2 godine, s minimumom od 59, a maksimumom od 84 godine.

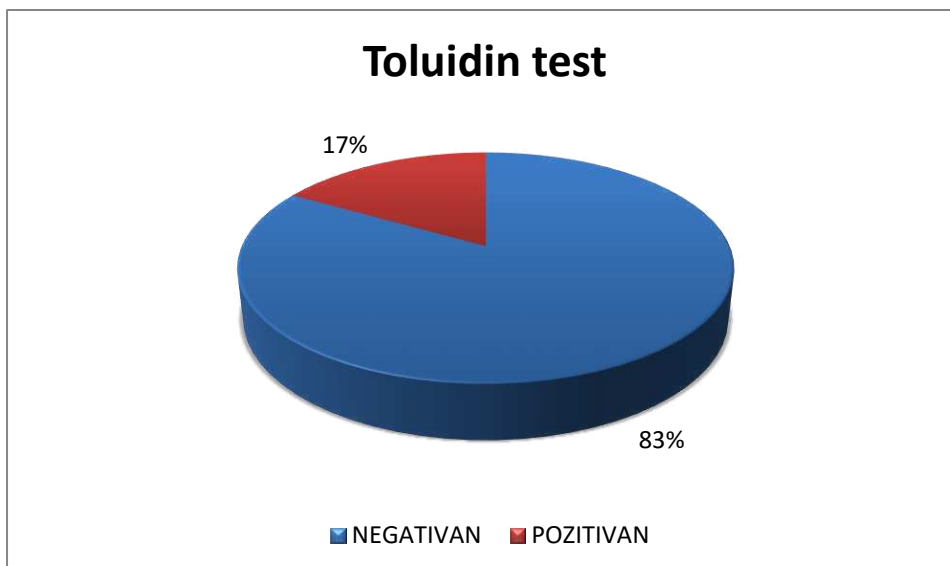
Dva ispitanika koja su imala dijagnozu planocelularnog karcinoma su muškarci, jedan u dobi od 62 godine, a drugi u dobi od 67 godina.

U istraživanje smo uključili i tri ispitanika s klinički jasnom dijagnozom protetskog palatitisa i to dvije žene i jednog muškarca, prosječne dobi 58,7 godina (Slika 14).



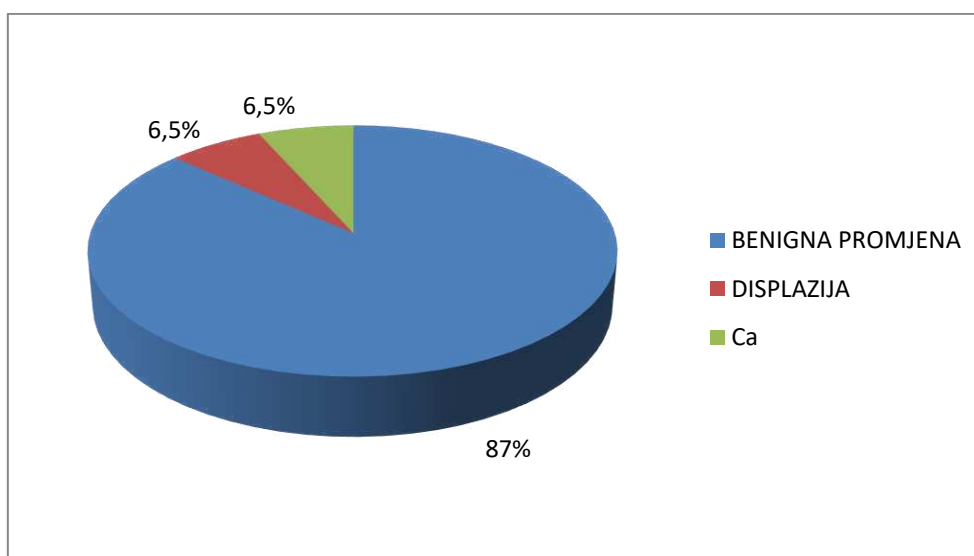
Slika 14. Udio ispitanika s pojedinom dijagnozom.

Toluidinskim testom utvrđeno je da je od 30 ispitanika njih pet odnosno 17% imalo pozitivan nalaz, dok je 25 ispitanika (83%) imalo negativan nalaz. Svih pet patoloških lezija koje su imale pozitivan toluidinski test su bile klinički suspektne na malignitet. Većina ispitanika s pozitivnim toluidinskim testom su muškarci, njih 60%. Prosjek godina ispitanika s pozitivnim nalazom su 64 godine, dok je maksimum 71 godina, a minimum 60 godina. Lokalizacije patoloških lezija koje su pozitivne su različite; obrazna sluznica, meko nepce, sluznica donje usne, gingiva i dno usne šupljine. Eflorescencije koje su se pozitivno obojale bile su dvije erozije i dvije ulceracije te jedan plaque (Slika 15).



Slika 15. Nalaz toluidinskog testa.

Od 30 ispitanika, u njih 26 (87%) patohistološka analiza uzorka patološki promijenjene sluznice usne šupljine nije ukazala na postojanje promjena koje bi upućivale na malignu leziju, odnosno, lezije su bile benigne prirode. U dva ispitanika (6,5%) patohistološkom analizom utvrđena je displazija epitela, dok je u također dva ispitanika (6,5%) utvrđen planocelularni karcinom (Slika 16).



Slika 16. Udio promjena nakon patohistološke analize bioptata.

Analizom podataka uočena je korelacija između ambulantnog testa vitalnog bojanja toluidinom i patohistološke analize bioptata. U četvero od 30 ispitanika (13%) koji su imali pozitivan nalaz toluidinskog testa, patohistološki nalaz bioptirane lezije potvrdio je postojanje displazije epitela u potencijalno malignim promjenama (OLP i leukoplakija) i malignu promjenu (planocelularni karcinom). U jednog je ispitanika s OLP-om toluidinski test bio pozitivan, dok patohistološka analiza nije ukazala na postojanje displazije epitela (Tablica 2).

Tablica 2. Korelacija toluidinskog testa i patohistološkog nalaza bioptirane lezije usne šupljine po pojedinoj dijagnozi i lokalizaciji.

DIJAGNOZA	LOKALIZACIJA	TOLUIDINSKI TEST	PHD
OLP	obraz	NEGATIVAN	NEGATIVAN
OLP	dorzum jezika	NEGATIVAN	NEGATIVAN
OLP	gingiva	NEGATIVAN	NEGATIVAN
OLP	vestibulum	NEGATIVAN	NEGATIVAN
OLP	tvrdi nepce	NEGATIVAN	NEGATIVAN
OLP	gingiva	NEGATIVAN	NEGATIVAN
OLP	meko nepce	NEGATIVAN	NEGATIVAN
OLP	obraz	POZITIVAN	POZITIVAN
OLP	obraz	NEGATIVAN	NEGATIVAN
OLP	meko nepce	POZITIVAN	NEGATIVAN
Leukoplakija	dorzum jezika	NEGATIVAN	NEGATIVAN
Leukoplakija	gingiva	NEGATIVAN	NEGATIVAN
Leukoplakija	gingiva	NEGATIVAN	NEGATIVAN
Leukoplakija	tvrdi nepce	NEGATIVAN	NEGATIVAN
Leukoplakija	dno usne šupljine	NEGATIVAN	NEGATIVAN
Leukoplakija	dno usne šupljine	NEGATIVAN	NEGATIVAN
Leukoplakija	retromolarna regija	NEGATIVAN	NEGATIVAN
Leukoplakija	dorzum jezika	NEGATIVAN	NEGATIVAN
Leukoplakija	sluznica donje usne	POZITIVAN	POZITIVAN
Leukoplakija	gingiva	NEGATIVAN	NEGATIVAN
Cheilitis actinica	donja usna	NEGATIVAN	NEGATIVAN
Cheilitis actinica	donja usna	NEGATIVAN	NEGATIVAN
Cheilitis actinica	donja usna	NEGATIVAN	NEGATIVAN
Cheilitis actinica	donja usna	NEGATIVAN	NEGATIVAN
Cheilitis actinica	donja usna	NEGATIVAN	NEGATIVAN
Palatitis prothetica	tvrdi nepce	NEGATIVAN	NEGATIVAN
Palatitis prothetica	tvrdi nepce	NEGATIVAN	NEGATIVAN
Palatitis prothetica	tvrdi nepce	NEGATIVAN	NEGATIVAN
Ca planocellulare	dno usne šupljine	POZITIVAN	POZITIVAN
Ca planocellulare	gingiva	POZITIVAN	POZITIVAN

Potencijalno maligne lezije oralne sluznice su patološke promjene koje mogu zloćudno alterirati. U potencijalno maligne lezije oralne sluznice se ubrajaju oralni lichen planus, leukoplakija, eritroplakija, oralna submukozna fibroza i aktinična keratoza (1). U istraživanju je sudjelovalo 30 ispitanika od čega je bilo 37% muškaraca i 63% žena. Srednja vrijednost godina ispitanika bila je 60,2, s minimumom od 34, a maksimumom od 84.

Oralni lichen planus je kronična mukokutana autoimuna bolest srednje i starije životne dobi od koje češće obolijevaju žene (1). Uočena je uobičajena spolna struktura ispitanika za OLP; 90 % ispitanika u našem istraživanju bile su žene, a samo 10 % muškarci. Srednja vrijednost godina ispitanika s OLP bila je 59,8, što je u skladu s dosadašnjim znanstvenim spoznajama kako je medijan oboljelih 60 godina (1).

Leukoplakija je bijela potencijalno maligna lezija usne šupljine koja najčešće zahvaća osobe srednje i starije životne dobi. S obzirom na dob i spol, od 40 do 60 godine života učestalija je u muškaraca, no u starijoj životnoj dobi njezina učestalost je veća u žena (1). Spolna struktura ispitanika u našem istraživanju bila je upravo jednaka, 50% činile su žene, a 50% muškarci. Aktinički cheilitis označava upalu usnica koja je uzrokovana kumulativnim učinkom sunčevog zračenja, a osobito se javlja u osoba starije životne dobi (1). Od pet ispitanika koji su imali dijagnozu aktiničkog cheilitisa tri su žene, a dva muškarca. Prosjek godina ispitanika je 72,2 godine, s minimumom od 59, a maksimumom od 84 godine.

Dva ispitanika koja su imala dijagnozu planocelularnog karcinoma su muškarci, jedan u dobi od 62, drugi 67 godina. Otprilike 95% slučajeva planocelularnog karcinoma nastaje u osoba starijih od 40 godina, a prosječna dob kod postavljanja dijagnoze iznosi 60 godina (2), od čega ne odstupaju ni podatci iz našeg istraživanja.

U istraživanje smo uključili i tri ispitanika s klinički jasnom dijagnozom protetskog palatitisa i to dvije žene i jednog muškarca, prosječne dobi 58,7 godina kao kontrolno bojenje. Rezultati toluidinskog bojanja tih lezija bili su u sva tri slučaja jasno negativni, što bi značilo da nismo imali lažno pozitivan nalaz toluidinskog testa u klinički evidentnim benignim upalnim lezijama.

Dijagnostičke metode koje se koriste za postavljanje dijagnoze potencijalno malignih promjena su anamneza, klinički pregled, toluidinski test, oralno-laboratorijski testovi i laboratorijska testiranja.

U ovom istraživanju proučavana je korelacija ambulantnog testa vitalno bojanje toluidinom i patohistološka analiza. Nakon detaljnog kliničkog pregleda kod većine ispitanika patološka lezija nije bila suspektna na malignitet, iako se radilo o jasnim potencijalno malignim promjenama u usnoj šupljini. U 23% ispitanika lezija je odmah pri prvom pregledu bila klinički suspektna na malignitet. Dijagnoze koje su se pokazale klinički suspektne na malignitet su OLP, leukoplakija, aktinički cheilitis i planocelularni karcinom. Nakon provedenog toluidinskog testa nisu sve klinički suspektne lezije bile pozitivne. Od sedam klinički suspektnih lezija njih pet je pokazalo pozitivan nalaz toluidinskog testa. Većina ispitanika s pozitivnim toluidinskim testom su muškarci, njih 60%. Prosjek godina ispitanika s pozitivnim nalazom su 64 godine, dok je maksimum 71 godina, a minimum 60 godina. Lokalizacije patoloških lezija koje su pozitivne je bila različita; obrazna sluznica, meko nepce, sluznica donje usne, gingiva i dno usne šupljine.

Daljnjom patohistološkom analizom uočeno je da od 30 ispitanika, u njih 26 (87%) patohistološka analiza uzorka patološki promijenjene sluznice usne šupljine nije ukazala na postojanje promjena koje bi upućivale na potencijalno malignu lezije, odnosno, lezije su bile benigne prirode. U dva ispitanika (6,5%) patohistološkom analizom utvrđena je displazija epitela, dok je u također dva ispitanika (6,5%) utvrđen planocelularni karcinom. Većina ispitanika s pozitivnom patohistološkom analizom su muškarci, njih 75%. Prosjek godina ispitanika s pozitivnim nalazom su 62,3 godine, dok je maksimum 67 godina, a minimum 62 godine.

U četvero od 30 ispitanika (13%) koji su imali pozitivan nalaz toluidinskog testa, patohistološki nalaz bioptirane lezije potvrdio je postojanje displazije epitela u potencijalno malignim promjenama (OLP i leukoplakija) i malignu promjenu (planocelularni karcinom). U jednog je ispitanika s OLP-om toluidinski test bio pozitivan, dok patohistološka analiza nije ukazala na postojanje displazije epitela. Lokalizacija lezija koje su pozitivno korelirale su obraz, sluznica donje usne, dno usne šupljine i gingiva. Pozitivan nalaz toluidinskog testa u jednog pacijenta s OLP mekog nepca možemo smatrati lažno pozitivnim jer patohistološka analiza nije pokazala promjene u epitelu, iako po definiciji dijagnoza i lokalizacija promjena spadaju u visokorizične potencijalno maligne lezije.

Vijayakumar i sur. napravili su istraživanje gdje su dokazali da je osjetljivost i specifičnost testa toluidinskog modrila 92,6 odnosno 67,9%; a ukupna dijagnostička točnost je 80%. Rezultati pokazuju da je bojenje toluidinskim modrilom jednostavna, neinvazivna tehnika

koja može biti vrijedan dodatak u dijagnostičkom procesu oralnog i orofaringealnog karcinoma (15). U našem istraživanju dijagnostička točnost toluidinskog testa bila je 80%, što je u skladu s podacima iz spomenutih istraživanja. Gupta i sur. su istraživali korist toluidinskog testa kod potencijalno malignih i malignih oralnih lezija (16). U ovom istraživanju dokazali su da je toluidinski test visoko osjetljiv i umjereno specifičan za maligne promjene, a manje osjetljiv na potencijalno maligne promjene na sluznici usne šupljine. U našem istraživanju pokazala se dobra korelacija nalaza toluidinskog testa i patohistološkog nalaza bioptirane lezije oralne sluznice, što ga čini izuzetno vrijednim pomoćnim dijagnostičkim alatom u slučaju patoloških promjena na sluznici usne šupljine.

6. ZAKLJUČAK

Ovim istraživanjem utvrdili smo pozitivnu korelaciju vitalnog bojanja toluidinskim modrilom i patohistološkog nalaza bioptirane patološke lezije sluznice usne šupljine.

Rezultati su pokazali sljedeće:

1. U sedam ispitanika (23%) vidljiva lezija bila je klinički suspektna na malignitet sluznice usne šupljine.
2. OLP je patohistološkom analizom potvrđen kod 10 ispitanika (33%), kao i dijagnoza leukoplakije, kod također 10 ispitanika (33%). Pet ispitanika (17%) imalo je dijagnozu aktinički cheilitis, dok je kod dva ispitanika (7%) potvrđen planocelularni karcinom.
3. Pozitivan nalaz toluidinskog testa imalo je pet (17%) ispitanika. Svih pet patoloških lezija koje su imale pozitivan toluidinski test su bile klinički suspektne na malignitet.
4. U dva od tih pet ispitanika, jednog s dijagnozom OLP-a i jednog s dijagnozom leukoplakije patohistološkom analizom utvrđena je displazija epitela, dok je u također dva ispitanika utvrđen planocelularni karcinom.
5. U jednog je ispitanika s OLP-om toluidinski test bio pozitivan, dok patohistološka analiza nije ukazala na postojanje displazije epitela te taj nalaz možemo smatrati jedinim lažno negativnim nalazom u ovom istraživanju.

7. POPIS LITERATURE

1. Cekić-Arambašin A. Oralna medicina. Školska knjiga; 2005 Jan 1.
2. Greenberg MS, Glick M. Burketova oralna medicina: dijagnoza i liječenje. 10. izd. Zagreb: Medicinska naklada; 2006
3. Macey R, Walsh T, Brocklehurst P, Kerr AR, Liu JLY, Lingen MW et al. Diagnostic tests for oral cancer and potentially malignant disorders in patients presenting with clinically evident lesions. Cochrane Database of Systematic Reviews 2015, Issue 5. Art. No.: CD010276.
4. Alrashdan MS, Cirillo N, McCullough M. Oral lichen planus: a literature review and update. Arch Dermatol Res. 2016 Oct;308(8):539-51. doi: 10.1007/s00403-016-1667-2. Epub 2016 Jun 27. PMID: 27349424.
5. Mollaoglu N. Oral lichen planus: a review. Br J Oral Maxillofac Surg. 2000 Aug;38(4):370-7. doi: 10.1054/bjom.2000.0335. PMID: 10922170.
6. Parlatescu I, Gheorghe C, Coculescu E, TOVARU S. Oral leukoplakia—An update. Maedica. 2014 Mar;9(1):88.
7. Soares AB, Perschbacher K, Perez-Ordóñez B. Oral potentially malignant disorders. Diagnostic Histopathology. 2018 May 1;24(5):161-5.
8. Vučković N, Bokor-Bratić M, Vučković D. Histological characteristics of oral leukoplakia. Medicinski pregled. 2004;57(3-4):140-3.
9. Deliverska EG, Petkova M. Management of oral leukoplakia-analysis of the literature. Journal of IMAB—Annual Proceeding Scientific Papers. 2017 Mar 26;23(1):1495-504.
10. Carrard VC, Van der Waal I. A clinical diagnosis of oral leukoplakia; a guide for dentists. Medicina oral, patologia oral y cirugia bucal. 2018 Jan;23(1):e59
11. Muse ME, Crane JS. Actinic Cheilitis. InStatPearls [Internet] 2019 Nov 23. StatPearls Publishing.
12. Dancyger A, Heard V, Huang B, Suley C, Tang D, Ariyawardana A. Malignant transformation of actinic cheilitis: A systematic review of observational studies. Journal of investigative and clinical dentistry. 2018 Nov;9(4):e12343.
13. Mendes SF, Ramos GD, Rivero ER, Modolo F, Grandó LJ, Meurer MI. Techniques for precancerous lesion diagnosis. Journal of oncology. 2011;2011
14. Avon SL, Klieb HB. Oral soft-tissue biopsy: an overview. J Can Dent Assoc. 2012;78:c75.
15. Gupta A, Singh M, Ibrahim R, Mehrotra R. Utility of toluidine blue staining and brush biopsy in precancerous and cancerous oral lesions. Acta Cytol. 2007

16. Vijayakumar V, Reghunathan D, Edacheriyan B, Mukundan A. Role of Toluidine Blue Staining in Suspicious Lesions of Oral Cavity and Oropharynx. Indian J Otolaryngol Head Neck Surg. 2019

Ciljevi:

Glavni cilj istraživanja bio je istražiti i analizirati korelaciju nalaza ambulantnog testa vitalnog bojanja toluidinskim modrilom i patohistološkog nalaza lezije oralne sluznice na Katedri za Oralnu medicinu i parodontologiju Medicinskog fakulteta te u ambulanti za oralnu medicinu Odjela za dentalnu medicinu Zavoda za maksilofacijalnu kirurgiju KBC-Split.

Materijali i metode:

U istraživanju je dobrovoljno sudjelovalo 30 ispitanika s patološkom promjenom na sluznici usne šupljine kojima je uzeta detaljna anamneza i napravljen klinički pregled od strane specijalista oralne medicine. Nakon kliničkog pregleda pristupilo se bojanju suspektne lezije sluznice usne šupljine toluidinskim modrilom i biopsiji lezije za patohistološku analizu.

Podaci su uneseni u proračunske tablice te je napravljena deskriptivna statistika.

Rezultati:

Od ukupno 30 ispitanika, dijagnoza OLP-a je potvrđena u njih 10 ispitanika (33%), kao i dijagnoza leukoplakije. Aktinički cheilitis imalo je pet ispitanika (17%), dok je kod dva ispitanika (7%) potvrđen planocelularni karcinom. Pozitivan nalaz toluidinskog testa imalo je ukupno pet (17%) ispitanika. Svih pet patoloških lezija koje su imale pozitivan toluidinski test su bile odmah klinički suspektne na malignitet. U dva ispitanika (6,5%) patohistološkom analizom utvrđena je displazija epitela, dok je u također dva ispitanika (6,5%) utvrđen planocelularni karcinom. U jednog je ispitanika s OLP-om toluidinski test bio pozitivan, dok patohistološka analiza nije ukazala na postojanje displazije epitela.

Zaključci:

Temeljem dobivenih rezultata može se potvrditi pozitivna korelacija ambulantnog testa vitalnog bojanja toluidinom i patohistološkog nalaza biopsirane suspektne lezije. Toluidinski test koristimo u diferencijalnoj dijagnostici oralnih lezija i ulceracija različitih etiologija prema zloćudnim promjenama u ustima. Prednosti ovog testa su sposobnost definiranja područja koja mogu biti zloćudna ili abnormalna. Vitalno bojenje pomaže u procjeni opsega potencijalno zloćudne lezije za eksciziju, naročito kada se radi o difuznim, velikim lezijama ili multilokularnim lezijama. Nažalost, ovaj test nije 100% specifičan. Iako nijedan od dodatnih dijagnostičkih testova ne može u potpunosti zamijeniti biopsiju tkiva i

patohistološku analizu, toluidinski test se ipak pokazao kao vrijedan dodatni dijagnostički alat u slučaju potencijalno premalignih i malignih lezija usne šupljine.

9. SUMMARY

Title:

Role of the toluidine blue stain test in detecting potentially malignant changes in the oral mucosa

Objectives:

The main objective of the research was to establish and analyse the correlation between the findings of the ambulatory test of vital toluidine blue staining and the pathohistological findings of oral mucosal lesions at the Chair of Oral Medicine and Periodontology of the School of Medicine and at the outpatient clinic for oral medicine of the Division for Dental Medicine of the Department of Maxillo-facial Surgery of the University Hospital of Split.

Materials and methods:

The total of 30 patients with a pathological change in the oral mucosa participated in the research on a voluntary basis. Oral medicine specialists obtained a detailed medical history of the patients and performed a clinical examination. After the clinical examination, staining of a suspected lesion of the oral mucosa with toluidine blue and biopsy of the lesion for pathohistological analysis were performed.

The data were entered into spreadsheets and descriptive statistics was conducted.

Results:

Out of the total number of 30 respondents, the diagnosis of OLP, as well as the diagnosis of leukoplakia, were confirmed in 10 respondents (33%). A total of five respondents (17%) had cheilitis actinica, while squamous cell carcinoma was confirmed in two respondents (7%). A total of five respondents (17%) tested positive for toluidine blue stain. All five pathological lesions that tested positive for toluidine blue stain were immediately clinically suspected of malignancy. Epithelial dysplasia was detected in two respondents (6.5%) by means of pathohistological analysis, while squamous cell carcinoma was detected in two respondents (6.5%). The toluidine blue stain test was positive in one respondent with OLP, while pathohistological analysis did not indicate the presence of epithelial dysplasia.

Findings

Based on the obtained results, a positive correlation between the ambulatory test of vital toluidine blue staining and pathohistological finding of the biopsied suspicious lesion can be

confirmed. The toluidine blue stain test is used in the differential diagnosis of oral lesions and ulcerations of various etiologies according to malignant changes in the mouth. The advantages of this test are the ability to define areas that may be malignant or abnormal. Vital staining helps assess the extent of a potentially malignant lesion for excision, especially when it comes to diffuse, large lesions, or multilocular lesions. Unfortunately, this test is not 100% specific. Although none of the additional diagnostic tests can completely replace tissue biopsy and pathohistological analysis, the toluidine blue stain test has nevertheless proved to be a valuable additional diagnostic tool in the case of potentially premalignant and malignant oral lesions.

OSOBNI PODACI

- Ime i prezime: Katarina Lasan
- Datum rođenja: 30.04.1995. godine
- Mjesto rođenja: Šibenik, Republika Hrvatska
- Državljanstvo: hrvatsko

OBRAZOVANJE

- 2002 – 2010. Osnovna škola Vodice
- 2010. – 2014. Gimnazija Antuna Vrančića Šibenik
- 2015. – 2021. Sveučilište u Splitu, Medicinski fakultet, studij Dentalne medicine

MATERINSKI JEZIK

- Hrvatski

OSTALI JEZICI

- Engleski
- Talijanski

AKTIVNOSTI

- Sudjelovanje na Međunarodnom skupu Praktična znanja za studente u Splitu (2018.)
- Sudjelovanje na 3. kongresu Hrvatskog društva za oralnu patologiju i medicinu u Zagrebu s poster prezentacijom na temu „The incidence od iron deficiency anemia in patients with geographic tongue“ (2018.)
- Sudjelovanje na Simpoziju studenata dentalne medicine u Zagrebu (2019.)
- Sudjelovanje na iTOP seminaru u Splitu