

Promjene nagiba protetske plohe tijekom petogodišnjeg nošenja potpunih proteza

Paunović, Luka

Master's thesis / Diplomski rad

2022

Degree Grantor / Ustanova koja je dodijelila akademski / stručni stupanj: **University of Split, School of Medicine / Sveučilište u Splitu, Medicinski fakultet**

Permanent link / Trajna poveznica: <https://um.nsk.hr/um:nbn:hr:171:075516>

Rights / Prava: [In copyright](#)/[Zaštićeno autorskim pravom.](#)

Download date / Datum preuzimanja: **2024-07-23**



Repository / Repozitorij:

[MEFST Repository](#)



**SVEUČILIŠTE U SPLITU
MEDICINSKI FAKULTET**

Luka Paunović

**PROMJENE NAGIBA PROTETSKE PLOHE TIJEKOM PETOGODIŠNJEG NOŠENJA
POTPUNIH PROTEZA**

Diplomski rad

Akadska godina:

2021./2022.

Mentor:

prof. dr. sc. Ivan Kovačić, dr. med. dent.

Split, srpanj 2022.

**SVEUČILIŠTE U SPLITU
MEDICINSKI FAKULTET**

Luka Paunović

**PROMJENE NAGIBA PROTETSKE PLOHE TIJEKOM PETOGODIŠNJEG NOŠENJA
POTPUNIH PROTEZA**

Diplomski rad

**Akadska godina:
2021./2022.**

**Mentor:
prof. dr. sc. Ivan Kovačić, dr. med. dent.**

Split, srpanj 2022.

SADRŽAJ

1. UVOD.....	1
1.1. Anatomija stomatognatnog sustava	2
1.2. Protetska ploha.....	3
1.3. Totalna proteza.....	4
1.4. Rendgenska kefalometrija i analiza	5
2. CILJ ISTRAŽIVANJA (HIPOTEZA).....	8
2.1. Cilj istraživanja	9
2.2. Hipoteza	9
3. MATERIJALI I METODE.....	10
3.1. Ispitanici i postupci	11
3.2. Statistička analiza podataka	15
4. REZULTATI.....	16
4.1. Srednje vrijednosti kutova između referentnih ravnina	17
4.2. Značaj razlike za promjene kutova tijekom petogodišnjeg nošenja potpunih proteza	19
5. RASPRAVA.....	20
6. ZAKLJUČCI.....	24
7. LITERATURA.....	26
8. SAŽETAK	31
9. SUMMARY.....	33
10. ŽIVOTOPIS	35

Zahvaljujem svome mentoru, prof. dr. sc. Ivanu Kovačiću što mi je nesebično pomogao svojim znanjem i savjetima pri pisanju ovoga završnog rada.

Također zahvaljujem svojoj obitelji, curi i prijateljima koji su mi pružali podršku svih ovih godina studiranja.

1. UVOD

Unatoč napretku kurativne i preventivne stomatologije, bezubost je i dalje izazovan problem diljem svijeta. Pacijenti koji boluju od bezubosti pokazuju širok raspon fizičkih varijacija i zdravstvenih stanja. Zubni karijes i parodontalne bolesti glavni su uzročnici gubitka zuba i na kraju, ako se ne tretiraju, mogu dovesti do potpune bezubosti. Socioekonomski status je također važan čimbenik koji nam sugerira da se bezubost smanjuje u industrijaliziranim zemljama. Povećanje prosječnog životnog vijeka dovelo je do toga da se broj bezubih pacijenata lagano povećava ili ostaje stabilan. Gubitak zuba utječe na proces žvakanja, govor, estetiku te može rezultirati povećanim socijalnim i psihološkim problemima što zauzvrat iznimno utječe na kvalitetu života. (1, 2). Iako se potpune proteze ne mogu smatrati zamjenom za prirodne zube, bile su, i ostale, osnovni tretman bezubih pacijenata unatoč značajnom napretku kliničkih biomaterijala i bioloških istraživanja u smislu osteointegracije zubnih implantata (3). Orijehtacija okluzalne ravnine važna je u brojnim kliničkim situacijama te je korištenje orijentacijskih točaka mekog i tvrdog tkiva teško i zahtijeva veliko iskustvo, budući da se orijentiri nalaze na licu ili se možemo poslužiti rendgenskom kefalometrijom (4).

1.1. Anatomija stomatognatnog sustava

Stomatognati ili mastikatorni sustav je visoko kompleksni dio organizma koji se sastoji od zubi i parodontnih tkiva, kostiju mandibule i maksile, čeljusnog zgloba, žvačnih mišića, mimične muskulature, jezika, žlijezda slinovnica te krvožilnog i limfnog sustava. Aktivni dio stomatognatog sustava obuhvaća muskulatura aktivirana živcima. Pasivni dio čine čeljust, čeljusni zglob s ligamentima, zubi i parodontalne strukture (5). Kostii gornje i donje čeljusti pripadaju potpornim tkivima mezenhimnog porijekla. Gornja čeljust je parna, najveća kost gornjeg središnjeg dijela lica te se svaka polovica sastoji od središnjeg tijela i četiri nastavka. Trup maksile ima oblik četverokuta, a dvije maksilarne kosti spojene su uzduž medijalne linije i sudjeluju u izgradnji očne, nosne i usne šupljine i dvije jame. U alveolarnom nastavku nalaze se korjenovi gornjih zubi, a u središnjem dijelu kosti imamo šupljinu, *sinus maxillaris*, koja je šuplja i krhka, ali može pretrpjeti veliki tlak što ga na nju preko donje čeljusti prenose žvačni mišići. Donja čeljust je jedina pokretna kost glave. Neparni dio ili tijelo mandibule ima oblik potkove ili slova U koji nastaju tako što se dva luka što idu prema naprijed spajaju pod kutom od 60 do 70 stupnjeva. Lijeve

i desne čeljusne grane straga se nastavljaju na uzlazni krak i dijele na stražnji zglobni nastavak i prednji mišićni nastavak (6, 7, 8). Zglobni nastavak formira zglob sa sljepoočnom kosti i čini mandibulu jedinom pokretnom kosti lica (9). Temporomandibularni zglob jedan je od najsloženijih i najkompliciranijih zglobova u ljudskom tijelu (10). To je sinovijalni zglob s dvije kondilarne površine i intraartikularnim hrskavičnim diskom te je usko povezan s okluzijom zuba (11). Pripada zglobno-kliznim ili ginglimoidno-artrodijalnom zglobu koji ukazuju na rotaciju oko interkondilarne osi. Ona se događa između kondila i diska u donjem zglobnom odjeljku gdje dolazi do klizanja ili translacije između diska i temporalne kosti u gornjem dijelu odjeljka (12).

1.2. Protetska ploha

Protetska ploha ili ravnina je zamišljena, pomoćna ravnina zahvaljujući kojoj možemo zamisliti kako će izgledati i gdje će se nalaziti okluzijska površina zuba na potpunim protezama; linija koja se nalazi na incizalnim bridovima donjih zuba i spaja se s distobukalnom kvržicom donjih kutnjaka predstavljajući protetsku plohu (8, 13). Također se može definirati kao kontaktne točke donjeg i gornjeg zagriznog voštanog bedema na probnim bazama pri rekonstrukciji protetske plohe (14). Pravilno određivanje međučeljusnih odnosa te razine i smjera protetske plohe omogućit će nam bolju funkcionalnost i stabilnost potpune proteze (15).

Ispravno određivanje okluzalne ravnine jedna je od kompliciranijih faza liječenja. Nakon određivanja ispravne okluzalne ravnine, njegova reprodukcija je moguća zahvaljujući uporabi artikulatora. Za snimanje i prijenos okluzalnog odnosa u artikulator koristimo obrazni luk. To omogućuje postavljanje modela u pravilan položaj u odnosu na temporo-mandibularni zglob (16). Protetska ploha se mora nalaziti u neutralnom prostoru kao i prirodni zubi. Čak i nakon gubitka zuba u stomatognatskom sustavu je tijekom cijelog života očuvana neuromuskulturna aktivnost. Proprioceptori u sluznici jezika i obraza ponašaju se kao kod prirodne denticije pa nastojimo rekonstruirati protetsku ravninu što točnije kako bismo postigli izvorni oblik okluzije i maksimalnu stabilizaciju proteze (15, 17). Prenisko određena protetska ploha kod pacijenata doprinosi lakšem ugrizanju za jezik i obraze. Isto tako previsoko postavljena protetska ploha omogućava da se hrana skuplja u bukalnom sulkusu. Pojačana kontrakcija mišića narušava stabilizaciju proteze i podiže je s njenog ležišta (18, 19). Orijentacija okluzalne ravnine je važna zbog utvrđivanja njegovog

položaja i učinka na funkciju, estetiku i govor. Metoda koja će nam omogućiti jednostavno određivanje okluzalne plohe kod nedostatka svih zubi je od iznimne važnosti u izradi potpune proteze (20). Korištene su brojne orijentacijske točke mekog tkiva (retromoralni jastučić, parotidna papila, komisura usne, obrazni žlijeb) usne šupljine koje se nisu pokazale kao pouzdano pravilo za određivanje protetske plohe (21). Postoje mnoge metode koje su predložene tijekom godina kako bi se omogućilo lakše određivanje umjetne okluzalne plohe u odnosu na prirodnu (22). U potpuno bezubim ustima orijentacija pomoću prirodnih zuba nije moguća. Protetsku plohu određuje paralela s bipupilarnom linijom frontalno, a lateralno pomoću dvije metode. Ekstraoralna metoda koristi se paralelom s Campereovom linijom, a intraoralna razinom kvržice donje čeljusti (tuberkulum mandibule) (23).

1.3. Totalna proteza

Gubitak zuba popraćen je narušenim estetskim i biomehaničkim posljedicama. Potpuna rehabilitacija bezubog stanja zahtijeva idealan položaj zuba tako da izgledaju prirodno i imaju ugodan profil, a opet da su u skladu s funkcijom, fonetikom i žvakanjem (20). Pacijenti bez protetske rehabilitacije bezube čeljusti često imaju sociopsihološke probleme. Zbog narušene funkcije i estetike povlače se u sebe, postaju depresivni i imaju manjak samopouzdanja (24).

Suvremene protetske nadomjeske dijelimo u tri skupine s obzirom na broj preostalih zuba, način pričvršćenja i vrstu opterećenja. Prva skupina prema broju preostalih zuba dijeli se na potpune (totalne) i djelomične (parcijalne) nadomjeske. Potpuni su oni koji nadoknađuju potpunu bezubost i leže samo na sluznici. Djelomični nadoknađuju djelomični gubitak zuba te leže na sluznici, ali su povezani s preostalim zubima. Druga skupina, s obzirom na način pričvršćenja, dijeli se na pomične (mobilne), nepomične (fiksne) i kombinirane proteze. Mobilne proteze pacijent može sam izvaditi i vratiti u usta, dok nepomične ne može zbog njihove pričvršćenosti na zubima. Treća skupina prema vrsti opterećenja može biti dentalna, gingivna i dento-gingivna (23). Kod izrade baze potpunih proteza kao materijal izrade najčešće se koristi polimetilmetakrilat. Akrilat vjerno reproducira zube, gingivu ili kožu te ima odlična svojstva. Obično dolazi u obliku gela ili kao prašak/tekućina (25).

Upravo su potpune proteze najčešća terapija prirodne denticije i okolnih tkiva kod bezubih čeljusti (26). Retencija i stabilnost ključne su za uspjeh potpunih proteza. Retencija je svojstvo

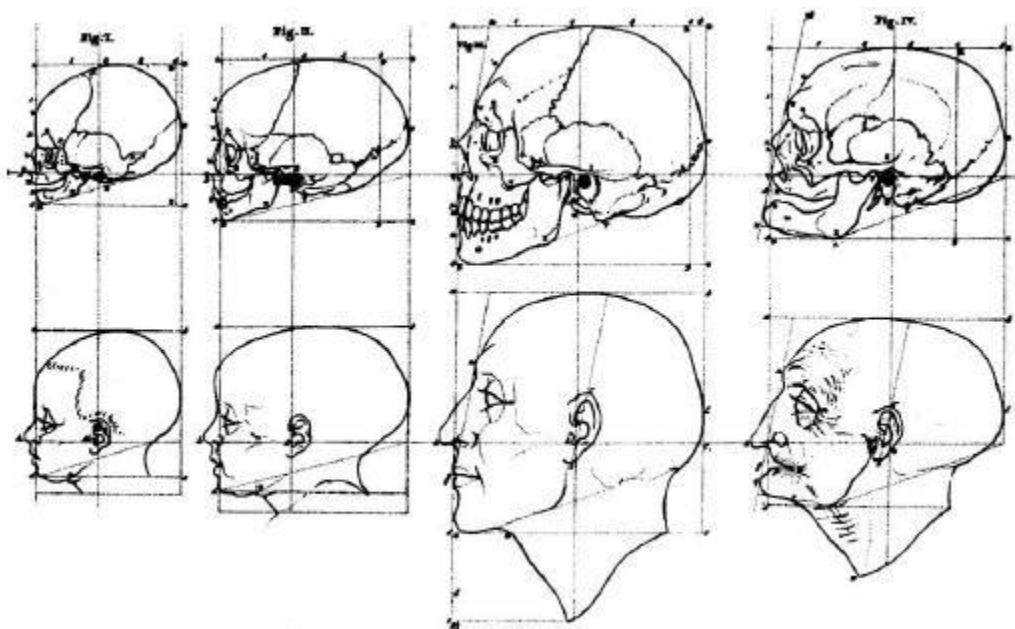
potpune proteze koje možemo opisati kao vertikalni otpor proteze na uklanjanje u smjeru suprotnom od umetanja. Sastoji se od fizikalnih, bioloških i protetskih činitelja retencije. Stabilnost je obilježje proteze da bude čvrsta i stabilna na sva horizontalna ili rotacijska naprezanja. To svojstvo sprječava lateralno ili anterioposteriorno pomicanje baze proteze i omogućuje funkcijsku sigurnost. Gubitak stabilnosti može dovesti do raznih patoloških promjena mekih i koštanih tkiva na koje se oslanja baza potpune proteze (8, 27). Određivanjem međučeljsnih odnosa postiže se funkcija potpune proteze. Pomoću zagriznih šablona određuje se horizontalna i vertikalna okluzija bezubih čeljusti. Izrađene su na sadrenim modelima koji su izliveni iz funkcijskih otisaka te omogućuju optimalnu retenciju maksimalno se dodirujući u ustima. Zubi se također u protezu postavljaju u optimalan položaj u odnosu na mišiće i obraze kako bi se postigla dobra stabilnost i retencija (26).

1.4. Rendgenska kefalometrija i analiza

Kefalometrija se smatra dijelom antropometrije, to je osnovna metoda za izradu radiografskih snimki glave koje nam služe za mjerenje kranija i orofacijalnog kompleksa. Kefalogram je snimka koja je ishod ovog postupka i koja nam omogućuje provođenje longitudinalnih studija (28). Latero-lateralni kefalogram predstavlja profilnu snimku. Ona se dobiva upotrebom posebnih nastavaka za vanjsko uho i korijen nosa. Pritom je glava fiksirana u kefalostatu i paralelna s kazetom filma. Ujedno se naziva i telerendgenogramom jer se snima s određene udaljenosti. Pri snimanju izvor zračenja je udaljen 1,5 m od glave, a film 18 cm, zbog čega je glava na snimci uvećana. Precizna linearna mjerenja dobijemo zbog ugrađene kontrastne milimetarske skale u kefalostatu koja bude vidljiva na snimci (29). Glavni cilj cefalometrijske analize je utvrditi malokluziju pomoću kosti glave i lica te struktura mekog tkiva. Analiza se provodi korištenjem standardiziranih cefalometrijskih orijentacijskih točaka za utvrđivanje linija, kutova i zamišljenih ravnina, što omogućuje pravocrtne i kutne procjene odnosa zuba i lica koje se mogu izmjeriti. Ovi nalazi se uspoređuju s referentnim vrijednostima te se razvija individualizirani protokol liječenja i terapija. Upravo je najveća vrijednost radiografije praćenje i digitalizacija podataka koji su presudni kada se koriste za praćenje napretka liječenja (30, 31, 32). Kefalometrijska analiza usmjerena je uglavnom prema ortodonciji, dok su je neki autori lagano krenuli uvoditi u protetiku. Godinama

se koristila u stomatološkim istraživanjima i dijagnostici kako bi se identificirao predvidljivi odnos između zubi i ostalih kranijalnih točaka koje nisu uvjetovane promjenom nakon ekstrakcije kako bi se ponovo uspostavio prostorni položaj izgubljenih zuba kod bezubih pacijenata (33).

Camperova horizontala je prije frankfurtske bila korištena kao glavna referentna linija glave. Predstavlja spoj najniže točke krila nosa i tragusa uške. Budući da je paralelna s prirodnom okluzijskom ravninom, Camperova horizontala koristi se za određivanje okluzijske ravnine u stomatološkoj praksi (34, 35). Camper je posebni značaj skrenuo na donju trećinu lica koja se izdužuje tijekom rasta dok nakon gubitka zubi dolazi do značajnog smanjenja (Slika 1.).



Slika 1. Profilne promjene glave u različitim razdobljima života (preuzeto iz: Jacobson A, Jacobson LJ. Radiographic cephalometry: from basics to 3D imaging. 2. izd. Quintessence Publishing, 2006: 22.)

Položaj mandibule može nam biti jasan pokazatelj uravnoteženosti lica. Sklad može biti prisutan čak i kod retruzijskih ili protruzijskih profila lica. Upravo zbog toga Downs je osmislio četiri tipa u koje ubrajamo retrognati, ortognati, prognati i naglašeni prognati profil. Također je koristio frankfurtsku horizontalu za praćenje pravilnog položaja glave. Tijekom procjene koštanih struktura koristio je lični kut (N-Pg na FH), kut A-B ravnine (na N-Pg), kut konveksiteta (N-A-Pg), ravninu baze mandibule (Go-Me na FH) i kut Y-osi (na FH) (36).

Steiner je svoju evaluaciju kefalometrijske analize temeljio na obradi i odnosu unutar referentnih točaka skeleta, denticije ili mekih tkiva. Njegova studija je temeljena na liniji sella-nasion (S-N) jer su ove točke fiksirane na lubanji tijekom rasta i uvijek približno iste udaljenosti. Za analizu donje i gornje čeljusti prema prednjoj lubanjskoj bazi (S-N) te međusobnom odnosu čeljusti osmišljava kutove SNA, SNB i ANB kojima procjenjuje njihov sagitalni položaj (37, 38).

Prema mišljenju Rickettsa, kefalometrijska analiza je jedna od najpouzdanijih dijagnostičkih metoda za praćenje rasta pacijenata. Dijeli se na analizu položaja brade u prostoru, analizu konveksiteta, analizu zubi i analizu profila lica. Za određivanje položaja brade Ricketts se koristi facijalnom osovinom, facijalnim kutom (dubina) i mandibularnom ravninom. Facijalni kut označava kut između ravnine lica (N-Pg) i frankfurtske horizontale (FH). Facijalna osovina označava kut između linije nasion-basion i linije koja spaja točku smještenu u foramen rotundum i gnation. Kut bi trebao biti 90°, više vrijednosti predstavljaju protruziju brade, a niže retropoziciju brade. Kut koji se nalazi između mandibularne ravnine (Go-Me) i frankfurtske horizontale (FH) zapravo se smatra Rickettsovom analizom mandibularne ravnine (28).

2. CILJ ISTRAŽIVANJA (HIPOTEZA)

2.1. Cilj istraživanja

Cilj istraživanja bio je ispitati promjene kefalometrijskih kutova između protetske plohe i referentnih kefalometrijskih ravnina u razdoblju od pet godina nošenja potpune proteze.

2.2. Hipoteza

Hipoteze istraživanja su:

- Tijekom petogodišnjeg nošenja potpune proteze promjena kuta između protetske plohe i palatinalne plohe je statistički značajna.
- Tijekom petogodišnjeg nošenja potpune proteze promjena kuta između protetske plohe i mandibularne plohe je statistički značajna.
- Tijekom petogodišnjeg nošenja potpune proteze promjena kuta između protetske plohe i frankfurtske horizontale je statistički značajna.

3. MATERIЈALI I METODE

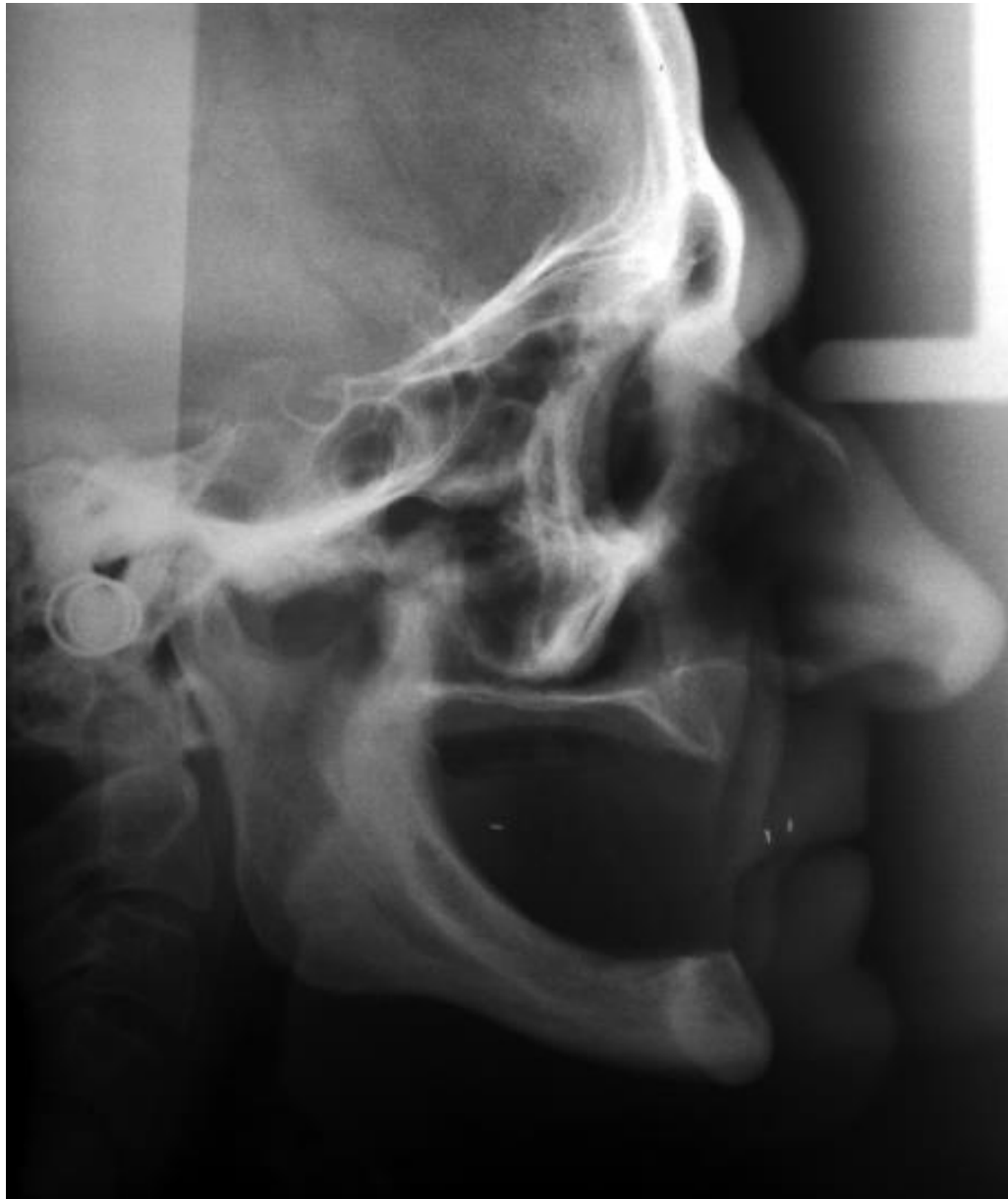3.1. Ispitanici i postupci

U ovome istraživanju sudjelovalo je 20 potpuno bezubih pacijenata od 18. do 85. godine. Svim ispitanicima su napravljene nove potpune proteze prema pravilima struke koje je izradio isti liječnik. Istraživanje je provedeno u Stomatološkoj poliklinici u Splitu. Podaci su prikupljeni kefalometrijskim mjerenjem i anketiranjem pacijenata koji su bili obaviješteni o postupcima, načinu provođenja istraživanja, te su potpisali suglasnost za sudjelovanje. Odobrilo ga je Etičko povjerenstvo Medicinskog fakulteta Sveučilišta u Splitu. U ispitivanju su samo sudjelovali pacijenti s eugnatim međučeljusnim odnosima te su im uzeti podaci o dobi, spolu, težini, visini, nošenju proteza po noći i po koji put nose proteze. Uzorak u longitudinalnoj studiji je bio prigodan. Svakom pacijentu su snimljeni telerendgenogrami s protezama u zagrizu nakon predaje nove proteze te ponovo nakon pet godina nošenja te iste proteze.

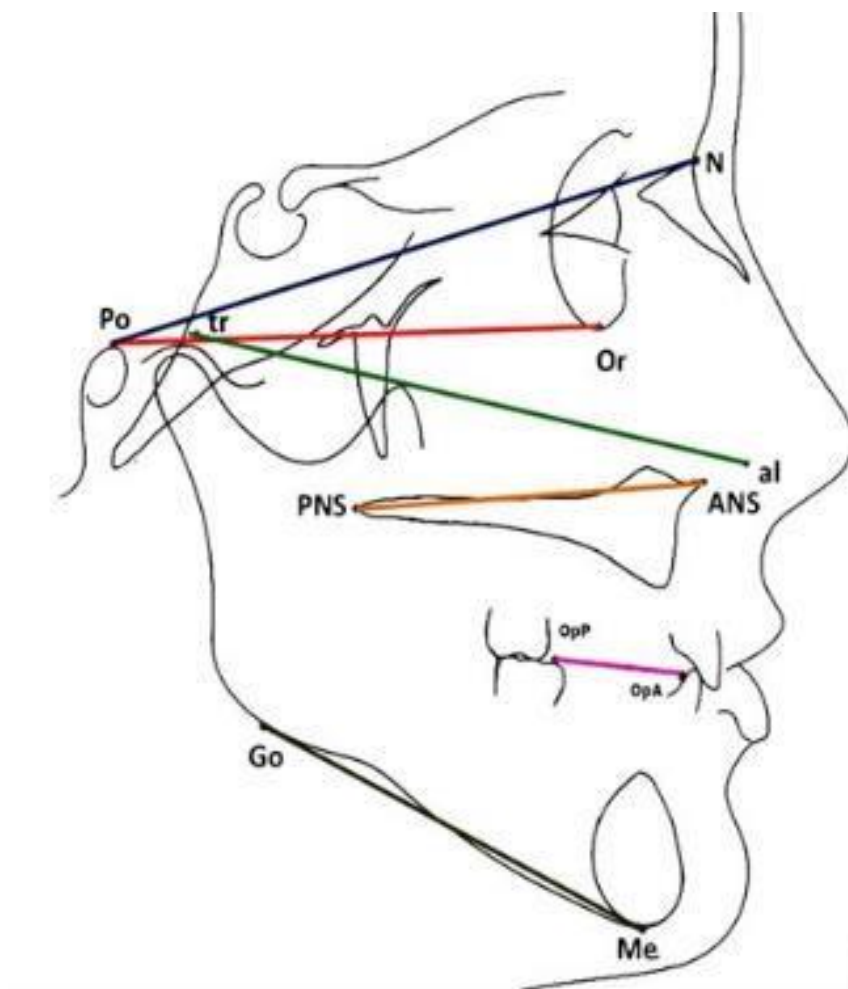
Prilikom izrade proteza prvo su napravljeni anatomske otisci prema kojima su izrađene individualne žlice. Nakon toga su uzeti funkcijski otisci (rubovi termoplastičnom masom, a čitav otisak gumastim materijalom). Obraznim lukom je prenesen odnos gornje čeljusti prema zglobovima i bazi lubanje. Određeni su međučeljusni odnosi i fiksirani u S.A.M. II artikulatoru. Akrilatni zubi postavljeni su u svim protezama. Po pravilu *papile incisive* postavljeni su prednji gornji zubi, dok su po pravilu sredine grebena i Poundove linije postavljeni bočni zubi. Prilikom postave su samo lateralni zubi i distalni dijelovi očnjaka u kontaktu, a prednji zubi nisu bili u interkuspidacijskom odnosu. Lateralno je postava zuba završavala na šesticama.

Snimke glave svih pacijenata dobivene su koristeći se istim rendgenskim aparatom (Siemens Roentgen Kugel 2E), a svi rendgen-filmovi dimenzija 18 x 24 cm bili su od istog proizvođača (AGFA-ORTHO CP-G PLUS), dobiveni na sličan način u istoj kutiji pomoću razvijaa istog proizvođača (AGFA G 138 i). Upotrebom telerendgenske tehnike, u normi lateralis, ispunjeni su zahtjevi snimanja rendgen kefalometrijske analitike. Kefalostat je koristio za učvršćivanje i orijentaciju glave na način da je mediosagitalna ravnina glave bila okomita s podlogom, a frankfurtska horizontala (tragion-orbitale) usporedna. Prilikom snimanja nastojalo se da položaj slike i pacijenta budu podjednaki uz jednaku duljinu zračenja (od 1,2 do 1,6 sekundi) i jednaku ekspoziciju (15 mA, 70 kV). Na incizalni rub gornjeg desnog sjekutića i na distobukalnu kvržicu gornjeg desnog molara pričvršćena je radiopakna olovna žica koja se može vidjeti na

rendgenskoj snimci. Na taj način smo si olakšali određivanje linije protetske plohe na lateralnom kefalogramu i omogućili da je stavimo u odnos s drugim referentnim linijama glave. Ručnim precrtavanjem s telerendgenograma na paus-papir s 3H crtaćom olovkom prikupljeni su kefalometrijski podaci. Sva detaljnija mjerenja rađena su uz pomoć precizne pomične mjerke (MEBA, Zagreb, Hrvatska) i upotrebom preciznog kutomjera.



Slika 2. Lateralni kefalogram koji je napravljen pacijentu neposredno nakon predaje proteze i nakon petogodišnjeg nošenja (proteze su u zagrizu) te su vidljive radiopakne točke za određivanje protetske plohe



Slika 3. Referentne kefalometrijske točke koje su se koristile u istraživanju (39)

Tablica 1. Objašnjenje referentnih kefalometrijskih točaka (17, 39)

ANS (spina nasalis anterior)	najanteriornija točka baze gornje čeljusti
PNS (spina nasalis posterior)	najposteriornija točka baze gornje čeljusti
Me (menton)	najniža točka na mandibularnoj simfizi

Po (porion)	superiorna točka vanjskog slušnog hodnika
Tr (tragus)	mala šiljasta eminencija vanjskog uha, koja se nalazi ispred školjke i strši unatrag preko meatusa
N (nasion)	najanteriornija točka frontonazalne suture u medijalnoj liniji
Or (orbitale)	najniža točka na donjem rubu orbite
Al (ala of nose)	bočni dio (krilo) nosnog predvorja
Go (gonion)	točka na kutu mandibule koja se konstruira kao projekcija sjecišta tangente donjeg ruba mandibule i tangente uzlaznog kraka mandibule

Tablica 2. Anatomske referentne ravnine koje smo uspoređivali i pratili odnos kutova tijekom pet godina nošenja potpune proteze (39)

Kefalometrijske protetske ravnine	
Frankfurtska horizontala	linija određena točkama Po i Or
Mandibularna ploha	tangenta na donju granicu mandibule od Me do Go
Protetska ploha	ravnina utemeljena spajanjem incizalnih i okluzalnih površina zuba
Palatinalna ravnina	linija koja se proteže od ANS do PNS

3.2. Statistička analiza podataka

Nakon skupljanja svih podataka učinjena je statistička analiza pomoću statističkog paketa SPSS 12.0. (Statistical package for Social Science, Chicago, Illinois, USA). Od osnovnih procedura koje su u sklopu programa SPSS, upotrijebljene su iduće metode:

- formiranje distribucija frekvencija za deskripciju pojedinih istraživanih varijabli
- testiranje normalnosti distribucije pomoću Kolmogorov-Smirnovljevog testa na svim numeričkim obilježjima.

Testiranje statističke značajnosti razlike kutova između protetske plohe i ostalih anatomske referentnih ravnina glave prilikom predaje nove proteze i nakon pet godina nošenja te iste proteze napravljeno je t-testom za zavisne uzorke.

4. REZULTATI

U istraživanju je sudjelovalo 20 bezubih pacijenata od 18 do 85 godina (10 sudionika muškog spola i 10 sudionika ženskog spola). Svakom ispitaniku su napravljena dva telerendgenograma s istim potpunim protezama u zagrizu tijekom vremenskog razdoblja od pet godina. Prvi lateralni kefalogram snimljen je odmah nakon što su pacijenti dobili novu protezu, a drugi nakon pet godina kada su se javili za kontrolu.

4.1. Srednje vrijednosti kutova između referentnih ravnina

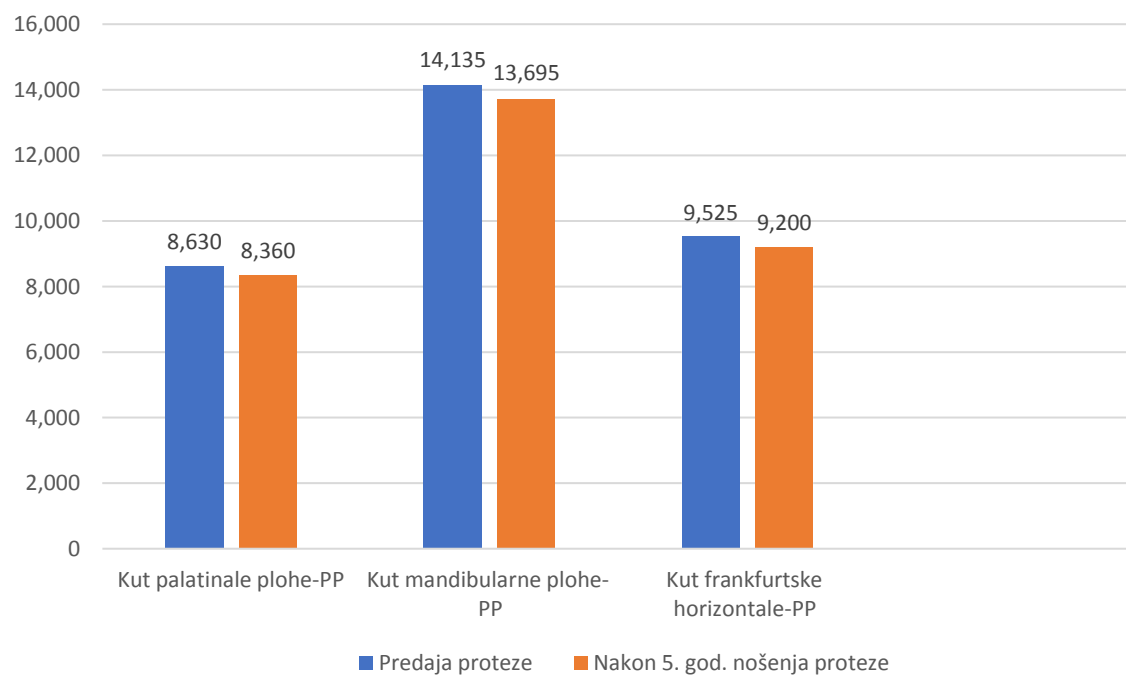
U tablici 3. je brojčano prikazan odnos protetske plohe prema ostalim referentnim ravninama glave koje smo proučavali kao prosječna vrijednost i mjera raspršenosti (standardna devijacija). Možemo pratiti i analizirati kutove nakon predaje proteze te ih usporediti kako su se smanjivali nakon pet godina korištenja te iste proteze. Za svaki odnos kutova između istraživanih ravnina je također određena maksimalna i minimalna vrijednost mjerenja.

Tablica 3. Srednje vrijednosti i standardna devijacija odnosa kutova između referentnih ravnina i protetske plohe u razmaku od prvotne predaje proteze i nakon pet godina nošenja iste

	N	Min.	Max.	x	SD
Kut palatinalne plohe-PP (predaja)	20	7,10	10,80	8,6300	1,11029
Kut mandibularne-PP (predaja)	20	12,70	15,30	14,1350	,73504
Kut frankfurtske horizontale-PP (predaja)	20	8,40	10,40	9,5250	,53986
Kut palatinalne plohe-PP (nakon 5 god.)	20	6,80	10,40	8,3600	1,04801

Kut mandibularne plohe-PP (nakon 5 god.)	20	12,40	14,80	13,6950	,63865
Kut frankfurtske horizontale-PP (nakon 5 god.)	20	8,30	10,10	9,2000	,52113

Kratice: PP- protetska ploha



Slika 4. Odnos srednjih vrijednosti kutova nakon petogodišnjeg nošenja potpune proteze

Kratice: PP – protetska ploha

4.2. Značajnost razlike za promjene kutova tijekom petogodišnjeg nošenja potpunih proteza

Testiranje značajnosti razlika za promjene kutova prilikom predaje proteza i nakon 5 godina napravljeno je t-testom za zavisne uzorke. Tablica 3. pokazuje statističku značajnost promjene kutova izmjerenih na lateralnom kefalogramu nakon petogodišnjeg nošenja potpune proteze. Rezultati nam govore o statistički značajnim promjenama protetske plohe u odnosu na palatinalnu (ANS-PNS), mandibularnu (Me-Go) i frankfurtsku horizontalu (Po-Or).

Tablica 4. Značajnost razlike za promjene kutova tijekom petogodišnjeg nošenja potpunih proteza

Kut	t	p
Protetska ploha-palatinalna ploha	11,17	<0,001
Protetska ploha-mandibularna ploha	6,37	<0,001
Protetska ploha-frankfurtska horizontala	11,24	<0,001

5. RASPRAVA

Cilj ovog istraživanja bio je doći do spoznaje kolika je promjena nagiba protetske plohe nakon petogodišnjeg nošenja potpune proteze. Lateralni kefalogrami su nam omogućili točno određivanje linije protetske ravnine na gornjoj protezi. Snimke su uzete prilikom predaje proteze i nakon što su pacijenti došli na kontrolu pet godina nakon aktivnog nošenja te iste proteze. Alveolarni grebeni se neprekidno resorbiraju i narušavaju stabilnost i retenciju proteze te samim time dolazi do promjena kuta protetske ravnine u odnosu na referentne ravnine glave. Puno istraživanja je provedeno kako bi se odredio odnos i kut protetske plohe s nekim drugim anatomskim ravninama glave. Upravo kako bi se kod izrade proteze i određivanja međučeljusnih odnosa mogli osloniti na te podatke i točnije odrediti protetsku plohu koja nam je iznimno važna kod izrade potpune proteze.

Rezultati ovog istraživanja su nam pokazali da dolazi do statistički značajne promjene kuta u svim odnosima protetskih ploha prema tri ravnine koje smo istraživali tijekom petogodišnjeg nošenja potpune proteze. Najveća promjena kuta dogodila se između mandibularne (Me-Go)-protetske plohe, dok je kut između palatinalne ravnine (ANS-PNS)-protetske plohe i frankfurtske horizontale (Po-Or)-protetske plohe također značajno odstupao od kuta prilikom predaje proteze.

Seifert i suradnici (17) su u studiji objavljenoj 2000. godine istraživali odnos referentnih anatomskih ravnina prema protetskoj plohi. Uzeli su uzorak od 60 lateralnih kefalograma s gotovo normalnom okluzijama. Obično se radilo o studentima koji su imali klasu I. i nisu sudjelovali u ortodontskim terapijama niti su imali traume zubi. Sve rendgenske snimke su napravljene u maksimalnoj interkuspidaciji te su sudionici imali između 28 i 32 zuba. U ovom istraživanju kut između palatinalne i okluzalne plohe je iznosio $7,58^\circ$, dok je u našem istraživanju iznosio $8,63^\circ$ kod predaje proteze i $8,36^\circ$ nakon petogodišnjeg nošenja proteze. Isto tako odnos frankfurtske horizontale i okluzalne plohe je bio $11,42^\circ$, dok je kod naših pacijenata pri predaji iznosio $9,52^\circ$ i nakon petogodišnjeg nošenja proteze $9,2^\circ$. Dokazano je da ima previše varijabilnosti nagiba okluzalne plohe izmjerenih kod ozubljenih pacijenata u odnosu na druge ravnine. Nekakva poveznica pri orijentaciji te iste protetske plohe u artikulatu je pokazala previše nepouzdanih podataka kod bezubih pacijenata. Okluzalna ploha nije paralelna frankfurtskoj horizontali i dolazi do snižavanja okluzalne plohe od sprijeda prema straga, naročito u zadnjem dijelu čeljusti. U slučajevima gdje resorpcija alveolarne kosti napreduje jednolično može se dogoditi da frankfurtska horizontala bude paralelna palatinalnoj plohi. Predlaže se određivanje protetske plohe individualno prema svakome pacijentu i korištenjem estetskih te fonetskih kriterija.

Kumar i suradnici (39) proveli su studiju gdje su pokušali procijeniti pouzdanost različitih anatomskih ravnina s obzirom na njihov odnos prema protetskoj plohi. Korištena je kefalometrijska analiza pri određivanju referentnih ravnina i njihovih odnosa. Sudjelovalo je 80 ispitanika koji su bili podijeljeni u četiri grupe. Prve dvije su se odnosile na ozubljene pacijente Angelove klase I i II, dok su druge dvije činili bezubi pacijenti Angelove klase I i II. Svaka grupa je imala po 20 ispitanika. Kod bezubih sudionika nije prošlo više od godine dana od gubitka zadnjeg zuba. Uspoređivala se značajnost kutova istih klasa kod ozubljenih i bezubih pacijenata. Rezultati studije nisu pokazali značajnu razliku između kutova okluzalne plohe prema frankfurtskoj horizontali i palatinalne plohe prema okluzalnoj ($p \geq 0,05$), dok je statistički značajna razlika pronađena između kutova okluzalne plohe prema mandibularnoj plohi ($p \leq 0,05$).

Analizom lateralnih kefalograma Čelebić i suradnici (33) su utvrdili da nema nikakve važne povezanosti između duljine linije (ANS-PNS) i kuta između palatinalne plohe (ANS-PNS) i okluzalne plohe. Istraživanje je obuhvaćalo 60 mladih muškaraca dok im je lateralni kefalogram slikan u habitualnoj okluziji (Angel klasa I.). Svi su imali između 28 i 32 zuba i nisu sudjelovali u ortodontskoj terapiji.

U istraživanju koje su proveli Subhas i suradnici (40) sudjelovalo je ukupno 75 ispitanika s prirodnom denticijom, koji imaju sve zube, dobne skupine od 18 do 25 godina. Lateralni kefalogrami su uzeti za svakog ispitanika u položaju otvorenih usta. Odnos između frankfurtske horizontale i okluzalne ravnine u tri različita oblika glave, tj. meziocefalni, doliocefalni i brahiocefalni oblik glave iznosili su 11,04, 10,16 i 10,60 stupnjeva. Ovaj odnos frankfurtske horizontale i okluzalne ravnine u različitim oblicima glave nisu imali značajnu razliku.

U našem istraživanju kut između protetske plohe i palatinalne plohe iznosio je 8,63 stupnja pri predaji proteze dok je nakon petogodišnjeg nošenja iznosio 8,36 stupnja. Sinobod (41) je u svom istraživanju dobio 9,68 stupnjeva za kut između istih ravnina, dok su L'Estrange i Vig (42) kod ispitanika s prirodnim zubima dobili vrijednost od 7,5 stupnjeva. Jedino je Suvin (43) dobio veće odstupanje za ovaj kut i naveo da je iznosio 15 stupnjeva.

Kut između frankfurtske horizontale i protetske plohe kod naših 20 ispitanika je pri predaji bio 9,52 stupnja, a nakon petogodišnjeg nošenja proteze iznosio je 9,2 stupnja. Čelebić i suradnici (44) su za isti kut u svome istraživanju kod prirodne denticije utvrdili da iznosi 9,42 stupnja, dok je za umjetne zube iznosio 8,53 stupnja. Kod švedske populacije Olsson i Posselt (45) su

definirali kut od 10,7 stupnjeva koji čine ravnine protetske plohe i frankfurtske horizontale, dok je za kinesku populaciju dobivena vrijednost od 11,2 stupnja u studiji od Ow i suradnika (46).

6. ZAKLJUČCI

Zaključci našeg istraživanja:

1. Kod svih ispitanika dolazi do statistički značajne promjene kuta protetske plohe tijekom petogodišnjeg nošenja potpune proteze.
2. Nužnost izrade nove potpune proteze zbog narušene funkcionalnosti uslijed promjene nagiba protetske plohe.

7. LITERATURA

1. Al-Rafee MA. The epidemiology of edentulism and the associated factors. *J Family Med Prim Care*. 2020;9(4):1841-43.
2. Papadaki E, Anastasiadou V. Elderly complete denture wearers: a social approach to tooth loss. *Gerodontology*. 2012;29(2):721-7.
3. Carlsson GE, Omar R. The future of complete dentures in oral rehabilitation. *J Oral Rehabil*. 2010;37(2):143-56.
4. Jayachandran S, Ramachandran CR, Varghese R. Occlusal plane orientation: a statistical and clinical analysis in different clinical situations. *J Prosthodont*. 2008;17(7):572-5.
5. Ajanović M. Osnove gnatologije. Sarajevo: Stomatološki fakultet u Sarajevu; 2015. 17 str.
6. Kovačić I. Promjene rezidualnog grebena i ležišta kod nosilaca potpunih proteza tijekom petogodišnjeg razdoblja [disertacija]. Zagreb: Sveučilište u Zagrebu, Stomatološki fakultet; 2006.
7. Krmpotić-Nemanić J, Marušić A. Anatomija čovjeka. Zagreb: Medicinska naklada; 2007.
8. Kraljević K. Potpune proteze. Zagreb: Areagrafika; 2001.
9. Križan Z. Pregled građe glave, vrata i leđa. 3. Izdanje. Zagreb: Školska knjiga; 1999.
10. Kang H, Yi X. [Biomechanics of temporomandibular joint]. *Sheng Wu Yi Xue Gong Cheng Xue Za Zhi*. 2000;17(3):324-7,345.
11. Poignonec S, Lamas G, Goudot P, Soudant J. Articulation temporo-mandibulaire: anatomie, physiologie, rappel clinique [The temporomandibular joint: anatomy, physiology, clinical review]. *Ann Radiol*. 1990;33(7-8):363-71.
12. Brown T. Mandibular movements. *Monogr Oral Sci*. 1975;4:126-50.
13. Ramfjord S, Ash Bs. Occlusion. Philadelphia-Tokio: WB Saunders Comp; 1983.
14. Sears Vh. Principles and technics for complete denture construction. St. Louis: The CV Mosby Comp; 1949.
15. Čelebić A, Kraljević K, Valentić-Peruzović M, Živković Ž, Stipetić J. Nagib protetske plohe u odnosu na horizontalu artikulatora s obraznim lukom za brzu montažu. *Acta stomatologica croatica*. 1989;23:137-43.
16. Kubrak J. Analiza porównawcza pacjentów z bezzebiem leczonych metoda tradycyjna i przy uzyciu łuku twarzowego i artykulatora Quick Master [Comparative analysis of edentulous patients treated traditionally and with the use of a face-bow and Quick Master articulator]. *Ann Acad Med Stetin*. 1998;44:237-49.

17. Seifert D, Jerolimov V, Carek V, Ibrahimagić L. Relations of reference planes for orientation of the prosthetic plane. *Acta Stomat Croat.* 2000;34:413-6.
18. Monteith BD. A cephalometric method to determine the angulation of the occlusal plane in edentulous patients. *J Prosthet Dent.* 1985;54:81- 7.
19. Monteith BD. Cephalometrically programmed adjustable plane: A new concept in occlusal plane determination for complete denture patients. *J Prosthet Dent.* 1985;54:338-9.
20. Swenson MG. Complete denture. 2. izdanje. St Louis: Mosby Company; 1988. 177–80.
21. Shigli K, Chetal BR, Jabade J. Validity of soft tissue landmarks in determining the Occlusal plane. *J Indian Prosthodont Soc.* 2005;5:139–45.
22. Williams DR. Occlusal plane orientation in complete denture construction. *J Dent.* 1982; 10:311-18.
23. . Suvin M. Biološki temelji protetike-totalna proteza. Zagreb: Školska knjiga; 1967.
24. Čatović A. Uvod u gerontostomatologiju, odabrana poglavlja iz gerontostomatologije. Zagreb: Stomatološki fakultet, Sveučilišta u Zagrebu; 2004.
25. Mehulić K. i suradnici. Dentalni materijali. Zagreb: Medicinska naklada; 2017.
26. Meurman, Murtinna, Le Bell, Scully, Autti. Dentalni mamut, osnovne kliničke dentalne medicine. Zagreb: Dental mammoth; 2016.
27. Sarandha D.L. Textbook of complete denture prosthodontics. New Delhi: Jaypee brothers; 2007.
28. Strujić M. Analiza pogreške u digitalizaciji i obradi kefalograma [dissertation]. Zagreb: Stomatološki fakultet Sveučilišta u Zagrebu; 2010.
29. Špalj S. Ortodontski priručnik. Rijeka: Medicinski fakultet Sveučilišta u Rijeci; 2012. 141 str.
30. Pocket Dentistry. Cephalometrics and Facial Esthetics: The Key to Complete Treatment Planning [Internet]. Pocket Dentistry; 2015 [citirano 2017 Jul 24]; Dostupno na: <https://pocketdentistry.com/26-cephalometrics-and-facial-esthetics-the-key-to-complete-treatment-planning/>.
31. Whaites E. Essentials of dental radiography and radiology. 3. Izdanje. London: Kings college, University of London; 2002. 145 str.

32. Hwang SA, Lee JS, Hwang HS, Lee KM. Benefits of lateral cephalogram during landmark identification on posteroanterior cephalograms. *Korean J Orthod.* 2019;49(1):32-40.
33. Čelebić A, Brkić H, Kaić Z, Valentić-Peruzović M, Vojvodić D. Ocjenjivanje nekih kefalometrijskih metoda mjerenja pri određivanju nagiba protetske plohe. *Acta stomatologica croatica.* 1994;28:11-18.
34. Abrahams R, Carey PD. The use of ala tragus line for occlusal plane determination in complete dentures. *J Prosthet Dent.* 1979;7:339-41.
35. Denden M. Petrus Camper und die Ursprünge der Schädel-Vermessung. *Zahn Mitteil.* 1992;7:138-47.
36. Downs WB. Analysis of the demo-facial profile. *Angle Orthod.* 1956;26:191.
37. Steiner CC. Cephalometrics in clinical practice. *Angle Orthod.* 1959;29(1):8-29.
38. Steiner CC. The use of cephalometrics as an aid to planning and assessing orthodontic treatment. *Am J Orthod.* 1960;46:721-35.
39. Kumar P, Parkash H, Bhargava A, Gupta S, Kumar Bagga D. Reliability of anatomic reference planes in establishing the occlusal plane in different jaw relationships: a cephalometric study. *J Indian prosthodont Soc.* 2013;13(4):571-7.
40. Subhas S, Rupesh PL, Devanna R, Kumar DRV, Paliwal A, Solanki P. A cephalometric study to establish the relationship of the occlusal plane to the three different ala-tragal lines and the Frankfort horizontal plane in different head forms. *J Stomatol Oral Maxillofac Surg.* 2017;118(2):73-77.
41. Sinobod D. The position of the occlusal plane in dentulous subjects with various skeletal jaw relationships. *J Oral Rehabil.* 1988;15:489-98.
42. L'estrangé RP, Vig SP. A comparative study of the occlusal plane in dentulous and edentulous subjects. *J Prosthet Dent.* 1975;33:495-503.
43. Suvin M. Occlusion in prosthetic Dentistry. Zagreb: Školska knjiga; 1983. 25-6.
44. Čelebić A, Valentić-Peruzović M, Kraljević K, Brkić H. A study of the occlusal plane orientation by intra oral method (retromolar pad). *J Oral Rehabil.* 1995;22:233-236.
45. Olsson A, Posselt U. Relationship of various skull reference lines. *J Prosthet Dent.* 1961;11:1045-9.

46. Ow KKR, Djeng KS, Ho CK. The relationships of upper facial proportions and the plane of occlusion to anatomic reference planes. *J Prosthet Dent.* 1989;61:727-33.

8. SAŽETAK

Uvod: Cilj našeg istraživanja bio je otkriti kolika će biti promjena nagiba protetske plohe nakon petogodišnjeg nošenja potpune proteze.

Materijali i metode: U istraživanju je sudjelovalo 20 ispitanika. Svakome od ispitanika napravljena su dva lateralna kefalograma. Prvi kod predaje proteze, a drugi nakon petogodišnjeg nošenja proteze. Snimanja su obavljena na rendgenskom aparatu (Siemens Roentgen Kugel 2E), a svi rendgen-filmovi bili su od istog proizvođača (AGFA-ORTHO CP-G PLUS), dobiveni na sličan način u istoj kutiji pomoću razvijачa istog proizvođača (AGFA G 138 i). Ručnim precrtavanjem s telerendgenogramom na paus-papir s 3H crtačom olovkom prikupljeni su kefalometrijski podaci. Sva detaljnija mjerenja rađena su uz pomoć precizne pomične mjerke (MEBA, Zagreb, Hrvatska). Statistički izračun je napravljen pomoću programa SPSS 12.0. (Statistical package for Social Science, Chicago, Illinois, USA).

Rezultati: Rezultati nam ukazuju da je došlo do statistički značajnih promjena kutova protetske plohe u odnosu na mandibularnu (Me-Go), palatinalnu (ANS-PNS) i frankfurtsku horizontalu (Po-Or) tijekom petogodišnjeg nošenja proteze.

Zaključak: Kod svih sudionika tijekom petogodišnjeg nošenja potpune proteze dolazi do statistički značajne promjene kuta protetske plohe. Nužna je izrada nove potpune proteze zbog narušene funkcionalnosti uslijed promjene nagiba protetske plohe.

9. SUMMARY

Diploma thesis title: Changes in the slope of the prosthetic plane during the five-year-long wearing of complete prostheses

Aim: The aim of our study was to find out what the change in the slope of the prosthetic plane will be after five years of wearing a complete prosthesis.

Materials and Methods: A total of 20 subjects participated in the study. Two lateral cephalograms were performed for each of the subjects, the first when the prosthesis was placed, and the second after five years of prosthesis wearing. Imaging was performed on an X-ray machine (Siemens Roentgen Kugel 2E), with all X-ray films being from the same manufacturer (AGFA-ORTHO CP- G PLUS) and obtained in a similar manner, in the same box using a developer produced by the same manufacturer (AGFA G 138 i). Cephalometric data were collected by manually tracing a teleroentgenogram on tracing paper with a 3H pencil. All detailed measurements were made using a precision sliding caliper (MEBA, Zagreb, Croatia). The statistical calculation was made using the SPSS 12.0 program (Statistical Package for Social Science, Chicago, Illinois, USA).

Results: The results point to the fact that there were statistically significant changes in the angles of the prosthetic plane in relation to the mandibular (Me-Go), palatal (ANS-PNS), and Frankfurt horizontal plane (Po-Or) during the five-year-long prosthesis wearing.

Conclusion: A statistically significant change in the angle of the prosthetic plane occurred in all participants during the five-year-long wearing of a complete prosthesis. New complete prostheses were required due to impaired functionality given the changes in the slope of the prosthetic surface.

10. ŽIVOTOPIS

IME I PREZIME: Luka Paunović

DATUM ROĐENJA: 24.9.1994.

MJESTO ROĐENJA: Nova Gradiška

DRŽAVLJANSTVO: hrvatsko

E-MAIL: lukapaunov@gmail.com

OBRAZOVANJE:

- 2001. – 2009. Osnovna škola Mato Lovrak, Nova Gradiška
- 2009. – 2013. Opća gimnazija Nova Gradiška
- 2014. – 2022. Medicinski fakultet Sveučilišta u Splitu, integrirani studij "Dentalna medicina"

STRANI JEZICI:

- engleski jezik
- njemački jezik