

Važnost vaskularnih čimbenika rizika u pseudoeksfolijativnom glaukomu

Majić, Andrej

Master's thesis / Diplomski rad

2022

Degree Grantor / Ustanova koja je dodijelila akademski / stručni stupanj: **University of Split, School of Medicine / Sveučilište u Splitu, Medicinski fakultet**

Permanent link / Trajna poveznica: <https://um.nsk.hr/um:nbn:hr:171:532596>

Rights / Prava: [In copyright](#) / [Zaštićeno autorskim pravom.](#)

Download date / Datum preuzimanja: **2025-03-09**



Repository / Repozitorij:

[MEFST Repository](#)



**SVEUČILIŠTE U SPLITU
MEDICINSKI FAKULTET**

Andrej Majić

**VAŽNOST VASKULARNIH ČIMBENIKA RIZIKA U
PSEUDOEKSFOLIJATIVNOM GLAUKOMU**

Diplomski rad

**Akadska godina
2021./2022.**

**Mentor:
Izv. prof. dr. sc. Veljko Rogošić**

Split, srpanj 2022.

**SVEUČILIŠTE U SPLITU
MEDICINSKI FAKULTET**

Andrej Majić

**VAŽNOST VASKULARNIH ČIMBENIKA RIZIKA U
PSEUDOEKSFOLIJATIVNOM GLAUKOMU**

Diplomski rad

**Akadska godina
2021./2022.**

**Mentor:
Izv. prof. dr. sc. Veljko Rogošić**

Split, srpanj 2022.

Zahvaljujem se svom mentoru izv. prof. dr. sc. Veljku Rogošiću i doc. dr. sc. Luciji Vanjaka Rogošić na mentorstvu prilikom pisanja ovog rada i pomoći pri obradi podataka.

Sadržaj

1. UVOD	1
1.1. Definicija	2
1.2. Epidemiologija	3
1.3. Etiopatogeneza glaukoma.....	4
1.4. Dijagnostika glaukoma.....	6
1.4.1. Anamneza	6
1.4.2. Ispitivanje vidne oštine	6
1.4.3. Ispitivanje vidnog polja	8
1.4.4. Mjerenje intraokularnog tlaka	8
1.4.5. Pahimetrija.....	9
1.4.6. Pregled iridokornealnog kuta	9
1.4.7. Pregled očne pozadine.....	9
1.4.8. Optička koherentna tomografija (OCT)	10
1.4.9. Ultrazvučne pretrage	10
1.5. Podjela glaukoma	11
1.5.1. Primarni glaukom otvorenog kuta.....	11
1.5.2. Primarni glaukom zatvorenog kuta	12
1.5.3. Sekundarni glaukom otvorenog kuta.....	13
1.5.4. Sekundarni glaukom zatvorenog kuta	16
1.5.5. Kongenitalni glaukom	16
1.6. Liječenje glaukoma	17
1.6.1. Medikamentozno liječenje	17
1.6.2. Lasersko liječenje	18
1.6.3. Operativno liječenje.....	19
2. CILJ ISTRAŽIVANJA.....	21
3. ISPITANICI I METODE	23
3.1. Ispitanici	24
3.2. Kriteriji za uključivanje u ispitivanje	24
3.3. Kriteriji za isključivanje iz istraživanja.....	25
3.4. Metode.....	25
3.5. Statistička analiza	26
4. REZULTATI.....	27
5. RASPRAVA.....	31
6. ZAKLJUČAK	34

7.LITERATURA.....	36
8.SAŽETAK.....	41
9.SUMMARY	43
10. ŽIVOTOPIS	45

1. UVOD

1.1. Definicija

Pojam „glaukom“ obuhvaća široki spektar bolesti i ne nosi svugdje isto značenje. Definicija se prvenstveno svodi na karakteristični skup simptoma, karakter progresije bolesti i nastala oštećenja, bilo morfološka ili funkcionalna. U svakodnevnoj praksi naziv glaukom ima široko značenje i koristi se kod svih pacijenata sa povišenim intraokularnim tlakom (sa ili bez glaukopskih oštećenja), kao i kod pacijenata sa izraženim glaukopskim oštećenjima (sa ili bez povišenog očnog tlaka) (1).

To je kronična, progresivna neurodegenerativna očna bolest karakterizirana progresivnom optikoneuropatijom, defektima vidnog polja, atrofijom i ekskavacijom papile optičkog živca (2, 3). Osnovnu promjenu čini kronični gubitak aksona ganglijskih stanica retine i retinalnih živčanih niti (3).

Iako je glaukom najčešće povezan sa povišenim intraokularnim tlakom (IOT), postoji i normotenzivni glaukom (NTG) u kojem nalazimo vrijednosti očnog tlaka unutar normalnih vrijednosti, između 11 i 21 mmHg, što ukazuje kako je glaukom multifaktorska bolest (4, 5).

Može se pojaviti u svakom razdoblju života. S obzirom da razina IOT raste starenjem, te zbog toga što je glaukom ireverzibilna bolest broj oboljelih značajno je veći kod starijih dobnih skupina. Uz starost, među čimbenike rizika još spadaju crna rasa, žene, miopi, bolesnici sa šećernom bolesti, te osobe s pozitivnom obiteljskom anamnezom (1).

Dijeli se na primarni koji nastaje bez povezanosti sa drugim bolestima i na sekundarni koji nastaje kao posljedica nekog drugog stanja. Ovisno o gonioskopskom nalazu može biti otvorenog ili zatvorenog iridokornealnog očnog kuta. Kao poseban entitet izdvaja se kongenitalni glaukom koji nastaje u prvim danima života (6).

Pri definiranju pseudoeksfolijacije (PEX) potrebno je naglasiti razliku između naziva pseudoeksfolijativni glaukom (PXG) i pseudoeksfolijativni sindrom (PXS). Pseudoeksfolijativni glaukom je dio pseudoeksfolijativnog sindroma. To je jedna od mnogih mogućih komplikacija PXS, a manifestira se monookularno ili binookularno. Nastaje povećanjem intraokularnog tlaka zbog nakupljanja pseudoeksfolijativnog materijala (PXM) ispred ili unutar trabekuluma (1).

1.2. Epidemiologija

Glaukom je drugi najčešći uzrok sljepoće u svijetu, uz kataraktu. Prvi je uzrok ireverzibilne sljepoće. Zbog svoje učestalosti i ireverzibilnosti promjena postao je bitan socioekonomski problem u svijetu (7).

Gubitak vida razvija se postupno kroz duže vrijeme, zbog čega pacijenti često ne zamjećuju promjene dok potpuno ne izgube vid. Zbog toga se glaukom zna nazivati „tihim kradljivcem vida“. Upravo iz tih razloga nemoguće je odrediti točan broj oboljelih, no pretpostavlja se kako 3% svjetske populacije boluje od glaukoma od čega čak polovici bolest nije dijagnosticirana. Najmanje sedam milijuna ljudi širom svijeta je slijepo na oba oka kao posljedica ove bolesti (1). Globalna prevalencija primarnog glaukoma otvorenog kuta (PGOK) je 3,05%. Primarni glaukom zatvorenog kuta rjeđi je i iznosi 0,5% u ukupnoj populaciji (8).

Jedan od glavnih čimbenika rizika za oboljevanje je dob. Starenjem dolazi do zadebljanja leće i smanjenja prednje očne sobice što potpomaže nastanak glaukoma (1). Osim sa starenjem, rizik oboljevanja povezan je i sa etničkom pripadnošću. Najčešće oboljevaju pripadnici crne rase te je kod njih prevalencija 6,11%. Kod njih također najčešće nalazimo PGOK sa učestalošću od 5,4%, dok je primarni glaukom zatvorenog kuta nešto češći kod Azijata sa ukupnom prevalencijom od 1,2%, jednako kao i normotenzivni glaukom koji je najčešći među Japancima (1, 8). Žene imaju povećan rizik za nastanak angularnog glaukoma zbog pliće očne sobice u odnosu na muškarce (1). U urbanim sredinama rizik za oboljenjem je veći nego u ruralnim što se objašnjava većim brojem miopa u urbanim sredinama (8).

Procjenjuje se kako 76 milijuna ljudi ima izražena glaukomska oštećenja, a pretpostavke su kako će taj broj do 2040. doseći 111,8 milijuna. Kako bi se taj porast ublažio potrebna je pravovremena detekcija bolesti i početak liječenja (8).

U Hrvatskoj do sada nije bilo organiziranog skupljanja podataka na temu ove bolesti. U istraživanju iz 2002. ispitana je incidencija akutnog napadaja glaukoma zatvorenog kuta u Splitskoj bolnici između 1985. i 1999. Godišnja incidencija iznosila je 4,1 na 100 000 stanovnika (9).

Pseudoeksfolijativni sindrom se predstavlja kao najučestaliji prepoznati uzrok sekundarnog glaukoma s otvorenim kutem, iznoseći 25% svih glaukoma otvorenog kuta svjetske populacije. Pseudoeksfolijativni glaukom se razvija polako, u oko polovice pacijenata sa PEX sindromom. Broj oboljelih od glaukoma povezanog sa PEX sindromom je između 60 i 100 milijuna što pokazuje njegovu medicinsku važnost (7, 9).

1.3. Etiopatogeneza glaukoma

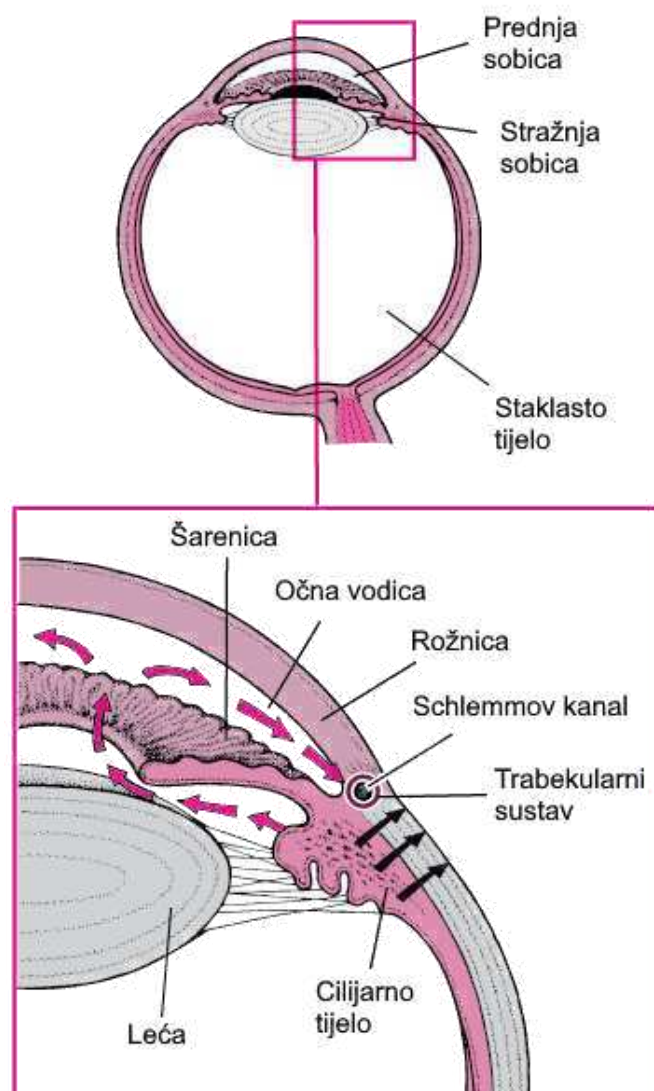
Glaukom je progresivna neurodegenerativna bolest optičkog živca koja dovodi do gubitka retinalnih ganglijskih staničnih vlakana i karakterističnih ispada u vidnom polju. U prošlosti se visok intraokularni tlak smatrao glavnim uzrokom nastanka glaukoma. Danas znamo da povišen IOT, iako važan čimbenik, nije jedini razlog nastanka, već je glaukom multifaktorijalna bolest koja može nastati i uz normalne vrijednosti IOT (10).

Unutrašnjost oka ispunjava očna tekućina koja rasteže očnu jabučicu. Prostor između leće i retine ispunjava gelatinozna masa nazvana staklasto tijelo ili vitrealna tekućina od lat. *vitreus* što znači nalik staklu. Tekućina koja ispunjava prostor između leće i rožnice naziva se očna vodica. Nalik je vodi i slobodno protječe između stražnje i prednje očne sobice. Intraokularni tlak određen je razlikom u proizvodnji i otjecanju očne vodice. Nju proizvodi cilijarno tijelo brzinom oko 3 μ l u minuti. Izlučuje se iz cilijarnih nastavaka u stražnju očnu sobicu. Iz stražnje očne sobice može se izlučivati na dva načina. Veći dio protječe iz stražnje očne sobice, kroz zjenicu, u prednju sobicu. Tu utječe u iridokornealni kut, gdje kroz trabekularni sustav ulazi u Schlemmov kanal koji je odvodi izvan oka, kao što je prikazano na Slici 1. Manji, preostali dio očne vodice drenira se uveoskleralnim putem preko korijena šarenice (6).

Povišenje očnog tlaka može uzrokovati povećano stvaranje očne vodice u cilijarnom tijelu ili smanjen protok kroz trabekularni sustav i Schlemmov kanal. Kod glaukoma otvorenog kuta očna tekućina ima neometan pristup trabekularnom aparatu. Kod glaukoma zatvorenog kuta protok očne vodice je otežan ili potpuno spriječen što dovodi do njenog nakupljanja (6).

Točan mehanizam nastanka glaukoma i popratnih neurodegenerativnih oštećenja aksona ganglijskih stanica nije u potpunosti objašnjen. U pokušaju objašnjenja etiopatogeneze glaukoma ističu se mehanička, genska i vaskularna teorija. Po mehaničkoj teoriji povišeni IOT izravno komprimira i tako oštećuje vlakna optičkog živca, te dovodi do ekskavacije njegove papile (11). Detekcija određenih gena mutiranih kod osoba sa glaukomom poput miocilina, optineurina i TIGR gena, te učestalost pozitivne obiteljske anamneze kod oboljelih dala je podlogu razvoju genske teorije etiopatogeneze glaukoma (12). Vaskularna teorija kao uzrok glaukoma smatra vaskularnu disregulaciju. Ona podrazumjeva nemogućnost opskrbnih krvnih žila u održavanju zadovoljavajućeg perfuzijskog tlaka. Perfuzijski tlak je razlika arterijskog i intraokularnog tlaka. Porastom intraokularnog tlaka poremeti se perfuzijski tlak, IOT nadvlada arterijski pritisak, te dovodi do ishemije (13). Krvni protok u oku i perfuzijski tlak ovise o više čimbenika koji uključuju arterijski krvni tlak, vaskularni otpor, intraokularni tlak, brzinu

protoka i autoregulacijske mehanizme (14). Vaskularna opskrba papile vidnog živca zasniva se na cilijarnim arterijama. To su kratki ogranci oftalmičke arterije koji međusobno anastomoziraju, te skupa sa oftalmičkom arterijom i arterijom centralis retine čine Zinn-Hallerov prsten. Papila vidnog živca sadrži četiri sloja od kojih svaki ima drugačiju mrežu kapilara koja ih opskrbljuje, a razlikuju se i kod različitih osoba. Zbog toga se ispadi vidnog polja kod glaukoma ne mogu opisivati kao tipični (15). Smanjena opskrba papile vidnog živca može biti uzrokovana smanjenjem promjera krvnih žila koje je opskrbljuju. Njega mogu uzrokovati vazospastični poremećaji kao mogući mehanizam oštećenja. Povezanost je zapažena sa migrenom, Reynaudovim fenomenom, sistemskom hipertenzijom i hipotenzijom (14).



Slika 1. Protok očne vodice. Preuzeto i prilagođeno s: Aqueous humor production and flow [Internet]. MSD Manual Professional Edition. [citirano 5. srpnja 2022.]. Dostupno na: <https://www.msdmanuals.com/professional/multimedia/table/aqueous-humor-production-and-flow>

1.4. Dijagnostika glaukoma

Glaukom je vodeći uzrok ireverzibilne sljepoće (16). Zato ga je bitno dijagnosticirati u što ranijoj fazi kako bi se na vrijeme mogao početi liječiti. Unatoč upoznatosti sa rizicima bolesti, čak polovica bolesnika sa glaukomom ostaje nedijagnosticirana (17). Zbog toga je važno znati koristiti dijagnostičke metode opisane u ovom poglavlju.

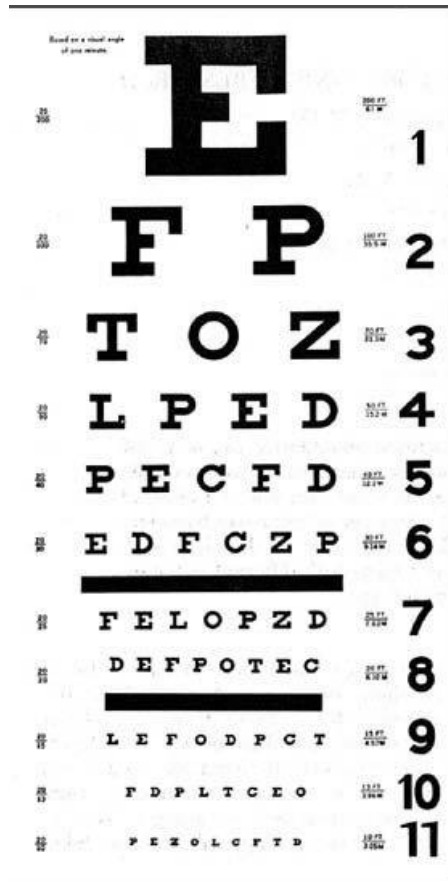
1.4.1. Anamneza

Anamneza je prvi korak u dijagnostici glaukoma. Prilikom uzimanja anamneze posebnu pozornost treba obratiti na postojanje čimbenika rizika. Poznato je kako pozitivna obiteljska anamneza povećava rizik od nastanka glaukoma. Jednako tako dob, rasa, spol i etnička pripadnost igraju ulogu kod nastanka nekih oblika glaukoma. Zanimanje pacijenta također može pomoći jer su neke struke poput staklopuhača mogu oštetiti oko zbog uvjeta na poslu. Osim općih podataka i obiteljske anamneze potrebno je ispitati povijest bolesti i terapiju koju bolesnik uzima. Neke bolesti i stanja poput kratkovidnosti, dalekovidnosti, zadebljane rožnice, različitih upalnih bolesti i dr. mogu biti uzrok nastanka glaukoma. Od sistemskih bolesti treba obratiti pažnju na šećernu bolest, aterosklerozu iako veliki broj bolesti može biti udružen sa glaukomom. Bitno je doznati podatke o uzimanju nekih lijekova, osobito kortikosteroida. Zbog velikog broja mogućih uzročnika anamnezu nije jednostavno ispitati, ali iz nje se može saznati veliki broj podataka pa je treba uzimati temeljito (1).


1.4.2. Ispitivanje vidne oštrine

Kada osoba gleda neki predmet najjasnije će ga vidjeti ako slika pada na foveu mrežnice. Taj vid naziva se centralni vid i provjeravamo ga pri ispitivanju vidne oštrine. Ispitivanje vidne oštrine provodi se posebnim tablicama koje se zovu optotipi. To su pokusne tablice na kojima se nalaze znakovi različitih veličina koje ispitanik pokušava prepoznati. Mjerenje se temelji na određivanju najmanjeg vidnog kuta u kojem se dva detalja vide kao odvojena. Prosječno ljudsko oko razlikuje dva detalja razmaknuta najmanje jednu kutnu minutu jer se u tom slučaju između dva podražena fotoreceptora nalazi jedan nepodraženi. Najčešće korišteni optotipi su Snellenove tablice i internacionalni optotipi. Snellenove tablice ispitanik gleda sa udaljenosti od 6 metara, dok je kod internacionalnih optotipa razmak 5 metara (6).

Danas su općeprihvaćeni i LogMAR optotipi koji su se u određenim aspektima pokazali precizniji od Snellenovih i internacionalnih (18), (Slika 2 i 3).



Slika 2. Snellenov optotip. Preuzeto sa: Boslaugh SE. Snellen chart. U: Encyclopedia Britannica. 2018. Dostupno na: <https://www.britannica.com/science/Snellen-chart>



Slika 3. LogMAR optotip. Preuzeto sa: Vision charts [Internet]. Australian College of Optometry. 2019 [citirano 5. srpnja 2022.]. Dostupno na: <https://www.aco.org.au/vision-charts/>

1.4.3. Ispitivanje vidnog polja

Kronični pritisak i ishemija vidnog živca dovode do ispada u vidnom polju nazvanih skotomi (1). Njihovo postojanje ispituje se jednom od mnogih metoda ispitivanja vidnog polja. Metode koje se mogu koristiti u ovu svrhu su metoda konfrontacije, Goldmanova kinetička perimetrija, kompjuterizirana statička perimetrija, Amslerov test i dr. Najčešće se koristi metoda konfrontacije u kojoj se uspoređuje vidno polje pacijenta sa vidnim poljem ispitivača. Preduvjet je da ispitivač ima normalno vidno polje. Pacijent i ispitivač su jedan nasuprot drugome na udaljenosti od jednog metra. Zatvaraju suprotno oko dok se drugo oko ispituje. Ispitivač prstom polako ulazi u vidno polje naizmjenično sa temporalne, nazalne, gornje i donje strane vidnog polja. Pacijent treba reći kada ugleda ispitivačev prst i time se određuje granica pacijentovog vidnog polja. Ova metoda, iako jednostavna za provođenje, nije najpreciznija. Zbog toga imamo druge metode koje daju vjerodostojnije rezultate od kojih su najkorištenije Goldmannova perimetrija i kompjuterizirana perimetrija. Metode kinetičke perimetrije zahtijevaju zapažanje pomične mete dok je kod statičke perimetrije ona nepomična (6).

1.4.4. Mjerenje intraokularnog tlaka

Povišen intraokularni tlak jedan je od najvažnijih aspekata glaukoma, iako nije uvijek prisutan. Normalan iznos očnog tlaka je između 11 i 21 mmHg. Taj iznos nije uvijek isti već postoje dnevne oscilacije uz najviše vrijednosti između 8 i 11 sati ujutro, te najniže između ponoć i 2 h (19).

U mjerenju IOT mogu se koristiti različite metode, ali najrasprostranjenija je Goldmannova aplanacijska tonometrija. U anestetizirano oko ukapa se nekoliko kapi fluoresceina. Goldmannov aplanacijski tonometar vrši pritisak na rožnicu i izravnava jedan njen dio površine promjera 3,06 mm i uzrokuje razlijevanje fluoresceina te liječnik vidi obojene prstenove. Osim Goldmannovog tonometra koriste se i nekontaktni tonometri koji izravnavaju rožnicu koristeći uski mlaz zraka. Prednosti ovih tonometara su što nema izravnog kontakta pa nije potrebno davanje anestezije kao i smanjena šansa za prijenosom infekcije sa instrumenta na oko, međutim Goldmannov tonometar je još u upotrebi kao prvi izbor zbog veće preciznosti u odnosu na druge instrumente (1).

1.4.5. Pahimetrija

Pahimetrija je metoda mjerenja debljine rožnice. Normalna vrijednost debljine rožnice je 545 μ m. Mjeri se ultrazvučnim ili laserskim pahimetrima. Središnja debljina rožnice ima bitnu ulogu u točnom mjerenju IOT. Deblja rožnica daje povišen iznos IOT, dok kod tanje rožnice IOT bude niži. Svako odstupanje debljine rožnice od normalne vrijednosti može dovesti do lažno povišenih ili sniženih vrijednosti dobivenih Goldmannovom aplanacijom stoga bi zanemarivanje i ne provođenje pahimetrije dovelo do čestih pogrešaka u dijagnostici glaukoma te se ona ne smije preskočiti (20).

1.4.6. Pregled iridokornealnog kuta

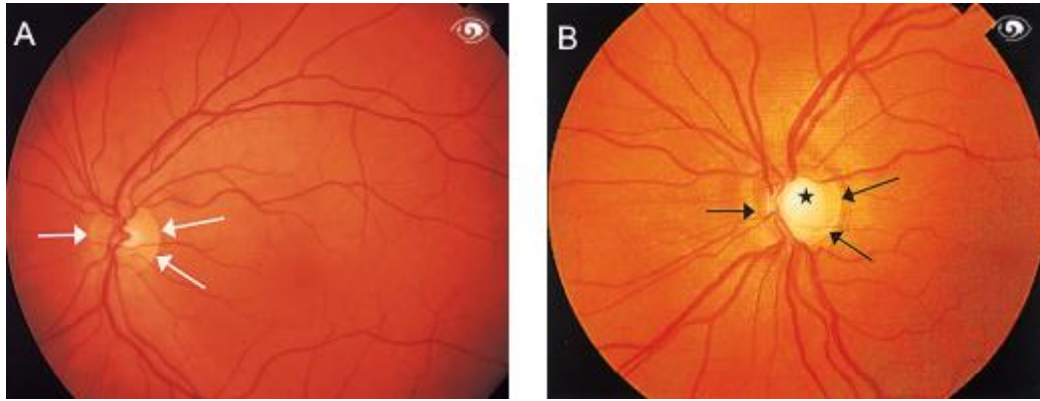
Iridokornealni kut se još naziva komorni kut, a njegov pregled gonioskopija. Gonioskopiju treba napraviti kod svakog pacijenta kod kojega tražimo uzrok za povišen intraokularni tlak. Pošto se komorni kut ne može vidjeti izravno, liječnik koristi instrument zvan gonioskop. Gonioskopom gledamo anatomsku urednost komornog kuta, kao i prisustvo bilo kojih struktura kojima tu nije mjesto poput krvi, stanica leće, upalnih stanica, priraslica, pigmenta i dr. O gonioskopskom nalazu ovisi hoće li se glaukom klasificirati kao glaukom otvorenog ili zatvorenog kuta (1).

1.4.7. Pregled očne pozadine

Pregled očne pozadine je glavni korak u dijagnostici glaukoma. Prilikom pregleda očne pozadine najveću pozornost pridajemo papili vidnog živca koja ima svoju ekskavaciju (Slika 4.). Prilikom ovog pregleda promatramo omjer ekskavacije papile i promjera papile nazvan C/D omjer prilikom čega ekskavaciju označavamo slovom C, dok slovo D predstavlja promjer papile. Normalna vrijednost C/D omjera bi trebala biti između 0,3 i 0,5. Također razlika između C/D omjera desnog i lijevog oka pacijenta veća od 0,2 upućuje na glaukomsko oštećenje (6).

Unatoč novijim metodama za objektivizaciju nalaza, u procjeni očnog dna i papile optičkog živca još uvijek oftalmološka procjena ima presudno značenje. Osim C/D omjera oftalmolog procjenjuje oblik ekskavacije, vrijeme nastanka, atrofiju oko papile, okolna krvarenja i druge parametre koji upućuju na razvoj glaukomskog oštećenja (13).

Pregled očne pozadine treba raditi uz prethodno proširenje zjenice kad god je to moguće. Obavlja se indirektnom ili kontaktnom lećom na proreznoj svjetiljci. Kako bi se pratila progresija promjena potrebno je držati evidenciju i snimati nalaz kako bi se osigurao zapis o izgledu očne pozadine (19).



Slika 4. Prikaz očne pozadine pokazuje a) normalnu papilu vidnog živca i b) glaukomatозno ekskaviranu papilu vidnog živca. Preuzeto iz: Flammer J. Glaucoma: A guide for patients, an introduction for care-providers, A quick reference. 3rd ed. Toronto, ON, Canada: Hogrefe & Huber; 2006. str. 19

1.4.8. Optička koherentna tomografija (OCT)

Optička koherentna tomografija neinvazivna je tehnika snimanja koja snima poprečni presjek mrežnice, mrežničnih živčanih vlakana i glave optičkog živca u visokoj rezoluciji. Te strukture su ujedno i glavni parametar za dijagnozu i praćenje glaukomskih promjena. Najčešće je korištena slikovna dijagnostika u procjeni strukturnih oštećenja kod pacijenata s glaukomom. Dok je u praćenju progresije OCT metoda dobila važnu ulogu, u testiranjima se nije pokazala adekvatnom metodom probira (21).

1.4.9. Ultrazvučne pretrage

Ultrazvuk daje slike poprečnih presjeka tkiva u realnom vremenu. Osnovne ultrazvučne metode su A-scan, B-scan, Doppler i 3-D sonografija. Ultrazvučna metoda jedinstvena pregledima oka je ultrazvučna biomikroskopija (22). To je metoda visoke rezolucije koja koristi visoke frekvencije od 50-100 MHz, što je mnogo više od ostalih ultrazvučnih metoda. Sve to čini ultrazvučnu biomikroskopiju primjerenom metodom za snimanje skoro svih anatomskih struktura i patoloških stanja prednje i stražnje očne sobice, te je stoga iznimno korisna u istraživanju uzroka raznih vrsta glaukoma, kao i u njihovoj kliničkoj procjeni (23).

1.5. Podjela glaukoma

Glaukom se prema uzroku i načinu postanka dijeli na primarni i sekundarni. Primarni glaukom je glaukom koji nije nastao kao posljedica nekog drugog stanja ili bolesti, dok kod sekundarnog glaukoma uzrok nastanka je neka druga bolest, bilo očna ili sistemska, uzimanje određenih lijekova, kirurški zahvati na oku ili traumatske ozljede. Primarni i sekundarni glaukom se prema otvorenosti očnog kuta također dijele na glaukom otvorenog i zatvorenog kuta. Otvorenost očnog kuta koji zatvaraju rožnica i šarenica gleda se gonioskopom. Osim primarnog i sekundarnog glaukoma kao posebni entitet navodi se kongenitalni glaukom (3).

Stoga bi konačna podjela tipova glaukoma bila:

1. Primarni glaukom otvorenog kuta;
2. Primarni glaukom zatvorenog kuta;
3. Sekundarni glaukom otvorenog kuta;
4. Sekundarni glaukom zatvorenog kuta;
5. Kongenitalni glaukom.

1.5.1. Primarni glaukom otvorenog kuta

Primarni glaukom otvorenog kuta (engl. *Glaucoma chronicum simplex*) najčešći je oblik glaukoma (24, 25). Naziva se još i POAG (engl. *Primary open angle glaucoma*) ili na hrvatskom PGOK. Karakteriziran je oštećenjem vidnog živca, atrofijom i ekskavacijom papile vidnog živca kao i ispadima vidnog polja u obliku skotoma. Skotomi uglavnom prolaze nezapaženo. Povišen intraokularni tlak je čest, ali ne i uvijek prisutan (25).

Primarni glaukom otvorenog kuta je kronična optička neuropatija koja se razvija uglavnom nakon 40. godine života i obično je obostrana. To je drugi vodeći uzrok nepovratne sljepoće u svijetu. Primarni glaukom otvorenog kuta karakterizira progresivni gubitak ganglijskih stanica retine, ekskavacija optičkog diska i tipične abnormalnosti vidnog polja. Dijagnoza i praćenje primarnog glaukoma otvorenog kuta temelji se na strukturnim i funkcionalnim abnormalnostima, što je utvrđeno kliničkim pregledom optičkog diska i slikovnim testovima (Okularna koherentna tomografija). Jedini način da se uspori napredovanje primarnog glaukoma otvorenog kuta je snižavanje intraokularnog tlaka antiglaukomatoznim kapima za oči, laserskim ili kirurškim zahvatima (26).

Primarni glaukom otvorenog kuta možemo podijeliti na:

1. PGOK sa povišenim intraokularnim tlakom;
2. PGOK sa normalnim intraokularnim tlakom (NTG);
3. PGOK bez primjetnih glaukopskih oštećenja (OH) (13).

Primarni glaukom otvorenog kuta sa povišenim intraokularnim tlakom je kronični glaukom otvorenog kuta u najužem smislu tog naziva. Karakteriziraju ga već navedena glaukopska oštećenja živca, papile i skotomi. Glavni čimbenik rizika je povišen intraokularni tlak čije su vrijednosti najčešće 20-30 mmHg, iako kod dijela pacijenata nalazimo vrijednosti između 30 i 40 mmHg. Uz povišenu srednju vrijednost tlaka posebno su štetne kratkoročne fluktuacije IOT koje se događaju unutar 24 sata, dok dugoročne fluktuacije kroz razdoblja od nekoliko dana i tjedana nisu pokazale povezanost sa nastankom i progresijom bolesti (27). S obzirom da blaga povišenja IOT koja nalazimo kod ovih pacijenata ne izazivaju nikakvu bol, kao i da se ispadi u vidnom polju ne zamjećuju u ranim fazama ove bolesti, pacijent obično nije svjestan svog stanja, zbog čega se dijagnoza postavi prilikom rutinskog pregleda vida (1).

Primarni glaukom sa normalnim intraokularnim tlakom naziva se još i normotenzivni glaukom (NTG). Kod njega postoje glaukopska oštećenja, ali na ponovljenim mjerenjima ne nalazi se povišen IOT. NTG isključuje povišeni IOT kao jedini uzrok glaukoma već ukazuje kako postoje različiti čimbenici rizika koji doprinose nastanku i progresiji ove bolesti. Vjerojatni uzrok je vaskularna disregulacija koja dovodi do poremećaja hemodinamike u optičkom živcu i retini. Mehanički čimbenici, kao što su povećana osjetljivost ganglijskih stanica retine na normalne vrijednosti IOT i povećana osjetljivost na fluktuacije također imaju značajnu ulogu. Kod dijela bolesnika nalazimo obiteljsku anamnezu glaukoma što ukazuje na genetsku predispoziciju (11, 28).

Očna hipertenzija (OH) definira se kao stanje povišenog IOT > 21 mmHg bez uočljivih glaukopskih oštećenja papile vidnog živca ili vidnog polja (29). Kod očne hipertenzije nema razvijenih promjena, ali postoji velik rizik da do njih dođe, stoga su potrebni redovni pregledi uz mjerenje očnog tlaka. Redovni pregledi i preventivno snižavanje IOT omogućuje pravodobno djelovanje i odgađa nastanak simptoma PGOK (30).

1.5.2. Primarni glaukom zatvorenog kuta

Primarni glaukom zatvorenog kuta nastaje zbog zatvaranja iridokornealnog kuta uzrokovanog apozicijom ili priraslicama. Naziva se još i angularni glaukom (31). Može nastati

akutno ili kronično. Akutni nastanak obilježen je reverzibilnim kontaktom između šarenice i rožnice, dok u kroničnom nastaju priraslice koje čine bolest ireverzibilnom (6).

Dva su mehanizma za nastanak ove vrste glaukoma: pupilarni blok i plato irisa. Oba mehanizma dovode do zatvaranja iridokornealnog kuta zbog čega je onemogućeno otjecanje očne vodice kroz zjenicu što kao posljedicu ima porast IOT u stražnjoj očnoj sobici (32, 33).

U pupilarnom bloku kontakt šarenice i leće na rubu zjenice stvara otpor protjecanju očne vodice. Povišeni IOT gura šarenicu naprijed i dovodi do sekundarnog zatvaranja ocnog kuta (32).

Mehanizam platoa irisa vezan je uz već postojeću anatomsku promjenu šarenice. Veliko ili anteriorno postavljeno cilijarno tijelo gura periferni rub šarenice prema naprijed pa kada se zjenica dilatira, periferni dio šarenice se priljubi uz rožnicu i zatvori kut između njih (32).

Angularni glaukom češće nalazimo kod azijske rase i ženskog spola. Žene imaju povišen rizik jer je njihova očna sobica u pravilu plića nego kod muškaraca. Prevalencija raste sa dobi s obzirom da se starenjem smanjuje prednja očna sobica, a leća postaje deblja što potpomaže nastanku ove bolesti. Od očnih stanja koja mogu dovesti do zatvaranja ocnog kuta ističu se dalekovidnost i sužena prednja očna sobica. Prisustvo samo jednog čimbenika rijetko dovodi do bolesti već obično nalazimo kombinaciju više njih stoga bolest najčešće nalazimo kod starijih hipermetropa (1).

Unatoč tome što je rjeđi od glaukoma otvorenog kuta, češće se prezentira težom kliničkom slikom i vjerojatnije će rezultirati ireverzibilnom sljepoćom (33). Primarni glaukom zatvorenog kuta smatra se uzrokom polovice sljepoća uzrokovanih glaukomom (34). Iako bolest generalno zahvaća oba oka, akutne atake su 90% unilateralne (33).

Dolazi do brzog porasta IOT na visoke vrijednosti (50-80 mmHg), što uzrokuje glavobolju i bol u očima. Zahvaćeno oko je hiperemično uz cilijarnu injekciju, epiforu i zamagljen vid. Za vrijeme trajanja akutne ataka pacijent izvor svjetlosti vidi kao razliven i okružen obojenim prstenovima (haloima). Od općih simptoma česti su grčevi u truhu, povraćanja i mučnine (6).

1.5.3. Sekundarni glaukom otvorenog kuta

Kada je glaukom uzrokovan nekim drugim očnim bolestima i stanjima, traumama, kirurškim zahvatima ili uzimanjem nekih lijekova, naziva se sekundarni glaukom. Sekundarni glaukom također može biti otvorenog i zatvorenog kuta. U nekim oblicima sekundarnih glaukoma kombinirani su mehanizmi koji dovode do glaukoma otvorenog i zatvorenog kuta. S

obzirom na veliki broj kombinacija, kod svakog pacijenta potrebna je individualna evaluacija (12).

Podjela sekundarnog glaukoma otvorenog kuta se osniva na patofiziološkim mehanizmima koji su u podlozi nastanka i mogu biti povezani sa očnim bolestima, jatrogeni ili povezani sa ekstraokularnim bolestima (12).

U sekundarne glaukome otvorenog kuta uzrokovane očnim bolestima ubrajamo:

1. Pseudoeksfolijativni (PEX) glaukom najčešći je glaukom poznatog uzroka. 25% svih glaukoma otvorenog kuta odnosi se na PEX. Uglavnom ga nalazimo kod starijih od 60 godina. Nastaje zbog stvaranja i odlaganja pseudoeksfolijativnog materijala u trabekularnom sustavu. U kliničkoj slici nalazimo sivkasto-bijele depozite na prednjoj površini leće i nepravilan unutarnji rub šarenice uz izraženu pigmentaciju oćnog kuta. Često je oštećenje zonularnih fibrila što povećava rizik za dislokaciju leće. PEX glaukom nalik je PGOK, uz više intraokularne tlakove, veće fluktuacije i slabiji odgovor na terapiju. PEX glaukom je samo jedna od mogućih manifestacija sistemske bolesti PEX sindroma u sklopu kojega se pseudoeksfolijativni materijali mogu naći u koži, vezivnim tkivima, srcu, plućima i jetri. Iako se PEX glaukom ubraja u sekundarne glaukome otvorenog kuta, relativno često nalazimo oćni kut sužen ili potpuno zatvoren (11, 12).

Za razliku od pseudoeksfolijativnog glaukoma, prava ekfolijacija leće javlja se mnogo rjeđe. Karakterizirana je odvajanjem slojeva prednje kapsule leće dok je kod PEX glaukoma ona neoštećena. Uglavnom nastaje izlaganjem oćiju iznimno visokim temperaturama (11).

2. Pigmentni glaukom nastaje kod pacijenata sa konkavnom šarenicom zbog čega je njena stražnja strana u kontaktu sa zonulama leće. Zbog trenja između šarenice i zonula dolazi do disperzije pigmenta melanina. Granule melanina koje se nakupljaju u trabekularnom sustavu dovode do smanjenja protoka i povišenja IOT. Osim u trabekularnom sustavu, melaninske granule se nakupljaju u svim segmentima oka koji su u dodiru sa oćnom tekućinom. Neprestano kruženje oćne tekućine zbog razlika u temperaturi depozite melanina oblikuje u oblik vretena koja nazivamo „Krukenbergova vretena“. Dijagnostički nalazimo pojavu transiluminacije kroz depigmentirane djelove šarenice (fenomen „crkvenih vitraja“). Ovaj tip glaukoma se češće javlja kod miopa i mlađih muškaraca. Nakon 60. godine, zbog promjena debljine i akomodacije leće, pigmentni glaukom može nestati ili poboljšati se (1).

3. Lećom inducirani glaukom otvorenog kuta naziva se još i fakogeni glaukom. Opstrukcija trabekularnog sustava kod fakogenom glaukoma uzrokovana je proteinima koji izlaze iz leće kod mature ili hiper-mature katarakte, upalnim odgovorom na te proteine ili odlomljenim dijelovima leće nakon operacije ili traume (12).
4. Glaukom povezan s intraokularnim krvarenjem nastaje zbog smanjenja protoka u trabekularnom sustavu uzrokovanog nepravilnim crvenim krvnim stanicama (eng. *ghost cell glaucoma*) ili normalnim eritrocitima zbog krvarenja u prednju očnu sobicu (hifema) (12).
5. Upalni glaukom najčešće se javlja kao posljedica uveitisa. Upalne stanice i debris zatvaraju trabekulum i dovode do akutnog ili kroničnog povišenja IOT. Kod kroničnih upala može doći do zatvaranja oćnog kuta zbog nastanka priraslica (12).
6. Glaukom uzrokovan tumorima oka nastaje izravnom mehanićkom opstrukcijom trabekularnog sustava uzrokovanog rastom tumora (11).
7. Glaukom povezan s ablacijom retine rijetka je i neobićna komplikacija ablacije retine s obzirom da ablacija inaće dovodi do smanjenja intraokularnog tlaka (1).
8. Glaukom otvorenog kuta zbog traume oka može nastati različitim mehanizmima ovisno o vrsti i velićini ozljede. Nastaje izravnim oštećenjem trabekuluma, upalnim stanicama ili krvlju koji onemogućuju protjecanje oćne vodice (11).

Jatrogeno uzrokovani sekundarni glaukomi otvorenog kuta su:

1. Kortikosteroidni glaukom izaziva topićka, intravitrealna, a u visokim dozama i dugotrajna sistemska terapija kortikosteroidima. Kortikosteroidi potiću stvaranje glikoproteina koji stvaraju depozite u ekstracelularnom matriksu trabekularne mreže i zaustavljaju protok što dovodi do porasta IOT. Nastanak ovog tipa glaukoma genetski je uvjetovan i obićno nestaje prestankom kortikosteroidne terapije (1).
2. Glaukom otvorenog kuta nastao kao posljedica laserskog ili kirurškog zahvata rezultat je smanjenog trabekularnog protoka. Nastalo povišenje IOT obićno je privremeno. Opstrukcija protoka uzrokovana je viskoelastićnim materijalom, upalnim debrisom, staklovinom u prednjoj komori nakon operacije katarakte ili ćesticama leće (12).

Sekundarni glaukom otvorenog kuta može biti uzrokovan ekstrabulbarnom bolešću. Razne orbitalne i sistemske bolesti mogu za posljedicu imati povišen episkleralni venski tlak. Povišenje episkleralnog tlaka otežava protok u trabekularnom sustavu, te uzrokuje povišenje IOT. Neke od najčešćih bolesti koje uzrokuju ovo stanje su oštećenja episkleralnih vena, Sturge-Weberov sindrom, orbitalni tumori, flebitis, intrakranijalne arteriovenske fistule, duralni šantovi, tromboza kavernoznog sinusa i opstrukcija gornje šuplje, jugularne i plućne vene (12).

1.5.4. Sekundarni glaukom zatvorenog kuta

Kod sekundarnog glaukoma zatvorenog kuta uzrok koji dovodi do zatvaranja iridokornealnog kuta i nastanka bolesti je poznat. Ovaj tip glaukoma zahtjeva detaljan pregled i anamnezu kako bi se utvrdio točan uzrok, ovisno o kojemu se provodi liječenje. Najčešći uzroci su pogrešno usmjeren protok očne vodice, neovaskularni glaukom, iridokornealni endotelni sindrom kao i razne upale, ciste i tumori (35).

1.5.5. Kongenitalni glaukom

Kongenitalni tip glaukoma rijetka je vrsta sa incidencijom od 1:10 000 (1). Dvostruko češće se javlja u muškaraca, a u čak 70% bolesnika zahvaća oba oka. Nastaje kao posljedica disgeneze očnog kuta uzrokovanom nepotpunim zatvaranjem trabekularne mreže prije ili nakon rođenja. U nastanku je izražen monogenetski utjecaj (12).

Ako je glaukom prisutan pri rođenju nazivamo ga kongenitalni glaukom u užem smislu. Za glaukom koji je nastao u prve tri godine života koristi se naziv infantilni glaukom, dok juvenilnim glaukomom nazivamo glaukom nastao između treće godine i adolescencije (36).

Ovisno o mehanizmu nastanka razlikujemo primarni i sekundarni kongenitalni glaukom. Primarni kongenitalni glaukom nastaje nepravilnim razvojem trabekularnog sustava bez povezanosti sa oštećenjima drugih dijelova oka ili sistemskim bolestima. Nasljeđuje se autosomno recesivno (37). Sekundarno glaukom nastaje zbog anomalija drugih dijelova oka ili udružen sa različitim bolestima i traumama oka. Najčešći uzroci su aniridija, leukom rožnice, retinoblastom, atrofija šarenice, iridokornealna disgeneza i dr. Također nastaje u sklopu nekih sindroma poput Down sindroma, Turnerovog sindroma, Hippel-Lindau ili Sturge-Weber (37).

Kod kongenitalnog glaukoma najvažnije je na vrijeme ga dijagnosticirati i započeti terapiju kako bi se spriječio razvoj sljepoće. Kirurško liječenje uvijek je potrebno (12).

1.6. Liječenje glaukoma

Glaukomska oštećenja su uglavnom ireverzibilna stoga je liječenje usmjereno najviše na zaustavljanje progresije i daljnjih oštećenja, a ne na oporavak i ozdravljenje. Zbog nepovratnosti simptoma, najvažniji korak u liječenju glaukoma je rano otkrivanje bolesti i početak liječenja. Kako bi se pravovremeno otkrili pacijenti oboljeli od glaukoma preporučeno je obaviti oftalmološki pregled jednom u pet godina nakon navršenih 40 godina starosti. Kod postojanja pozitivne obiteljske anamneze ili drugih faktora rizika s pregledima se treba početi i ranije. Liječenje se započinje kada liječnik pronađe znakove glaukomske oštećenja ili izmjeri IOT veći od 25 mmHg. Većina metoda liječenja osniva se na sniženju IOT kao osnovnog čimbenika rizika kod nastanka i napredovanja glaukoma. Nije poznato koje životne navike povećavaju IOT, te kako ga sniziti promjenama ponašanja. Zato liječenje treba biti u suradnji s liječnikom, a može biti provedeno medikamentozno, laserski ili operacijski (13).

1.6.1. Medikamentozno liječenje

U medikamentoznom liječenju glaukoma koristi se veliki broj lijekova koji djeluju različitim mehanizmima. Svi oni dovode do sniženja IOT na dva moguća načina. Smanjenjem stvaranja očne vodice u oku ili poboljšanjem njezinog protoka i istjecanja iz oka. Koriste se topikalno u obliku kapi ili oralno. Terapija je doživotna. Šest je glavnih skupina antiglaukomske lijekova: antagonisti β -receptora, agonisti α -receptora, analozi prostaglandina, inhibitori karboanhidraze, kolinergički agonisti i hiperosmotici (12).

Antagonisti β -receptora su lijekovi koji smanjuju simpatičku aktivnost reguliranu beta receptorima. Zbog toga se nazivaju beta blokatori. Lijek su prvog izbora kod oboljelih od glaukoma. Djeluju na način da smanjuju stvaranje očne vodice (1). Smanjuju IOT za 20-25%. Maksimalnu dozu postižu dva sata nakon primjene. Aplikiraju se u obliku kapi za oči 1-2 puta dnevno. Iz ove skupine koriste se neselektivni antagonisti timolol, levobunolol, metipranolol i karteolol, dok se od β -1 selektivnih antagonista koristi betaksolol. Kontraindikacije za korištenje beta blokatora su astma, KOPB i sinusna bradikardija. Nuspojave uključuju blefarokonjunktivitis, suhoću oka hiperemiju konjunktive i anesteziju rožnice (38).

Agonisti α -receptora djeluju primarno na α -2 adrenergičke receptore. U α -2 agoniste koji se koriste u liječenju glaukoma ubrajamo klonidin, apraklonidin i brimonidin. Smanjuju IOT za 20-25% tako što smanjuju nastajanje i povećavaju uveoskleralni protok očne vodice. Daju se u obliku kapi za oči 2-3 puta dnevno. Alfa-2 agonisti kontraindicirani su kod pacijenata na antidepresivnoj terapiji MAO-inhibitorima. U najčešće nuspojave ove skupine lijekova ubrajaju se suhoća usta, alergijska reakcija, pad sistoličkog tlaka, umor i pospanost (1).

Analozi prostaglandina djeluju povećanjem uveoskleralnog protoka. Smanjuju IOT za 25-35%. Primjenjuju se topički, jednom dnevno. Najčešće korišteni analozi prostaglandina su latanoprost i travaprost koji se mogu koristiti kao terapija prvog izbora kod bolesnika s glaukomom otvorenog kuta ili okularnom hipertenzijom. Moguće nuspojave su hiperemija konjunktiva, pojačan rast trepavica i hiperpigmentacija šarenice i kože oko očiju (38).

Inhibitori karboanhidraze dijele se u dvije skupine ovisno na način primjene. Topički inhibitori karboanhidraze su brinzolamid i dorzolamid, dok se acetazolamid i metazolamid primjenjuju sistemski. Topički inhibitori karboanhidraze smanjuju IOT za 20% smanjenjem stvaranja očne vodice. Sistemski lijekovi istim mehanizmom dovode do smanjenja IOT od 30-40%. Najčešće nuspojave su gorak okus, zamućen vid i peckanje, dok se ozbiljnije nuspojave poput aplastične anemije, bubrežnih kamenaca i elektrolitnog disbalansa viđaju znatno rjeđe (38).

Kolinergički agonisti ili miotici najstariji su antiglaukomijski lijekovi. Danas se manje koriste. Glavni predstavnik je pilokarpin. Smanjuju IOT za 20-25%. Oni potiču protok očne vodice kontrakcijom cilijarnog tijela i sužavanjem zjenice. U nuspojave spada smanjena mogućnost akomodacije radi mioze, ablacija mrežnice, bronhospazam, a mogu uzrokovati i kataraktu (1).

Hiperosmotici su sistemski lijekovi koji osmozom navlače vodu i smanjuju količinu očne vodice u oku. Koriste se kod akutnog glaukoma zatvorenog kuta. To je hitno stanje karakterizirano vrlo visokim IOT zbog čega je potrebno korištenje lijekova koji mogu krvotokom doći do oka. Lijekovi ove skupine su glicerol i manitol. Smanjuju IOT za 15-30%. Prije korištenja osmotskih lijekova potrebna je procjena rada srca i bubrega jer oni navlačenjem tekućine povećavaju cirkulatorno opterećenje koje može za posljedicu imati srčano ili bubrežno zatajenje (1).

1.6.2. Lasersko liječenje

Ukoliko se medikamentozno nije ostvario željeni učinak, te se nastavilo propadanje vidnog polja, koriste se laserski zahvati kao terapija drugog reda. Korišteni zahvati su laserska iridotomija, trabekuloplastika, iridoplastika i ciklofotokoagulacija. Najčešće se koriste argonski, diodni i Nd:YAG laseri (38).

Prije samog zahvata potrebno je učiniti pripremu oka, sniziti IOT medikamentozno i smanjiti rizik od nastanka upale korištenjem kortikosteroida. Također potrebno je upoznati pacijenta sa zahvatom i mogućim komplikacijama, te zakazati obavezan kontrolni pregled (11).

Laserska iridotomija koristi se kod pupilarnog bloka. Uz pomoć kontaktne leće, laserom se radi perforacija šarenice. Nakon učinjene perforacije rupa se proširi do odgovarajuće veličine i stvara alternativni put za protok očne vodice (38).

Indikacije za lasersku trabekuloplastiku su PGOK, pigmentni i ekfolijativni glaukom. Koristi se kada terapija lijekovima nije dala željene rezultate, ili kao početni tretman. Obavlja se stvaranjem otvora u pigmentnom dijelu trabekularnog sustava (38). Može se obaviti diodnim ili argonskim laserom, te Nd:YAG laserom kada se naziva selektivna laserska trabekuloplastika (SLT). Selektivna laserska trabekuloplastika ima prednost nad ostalim metodama jer se može napraviti više puta na istom oku iako obje metode imaju istu učinkovitost (11).

Laserska iridoplastika je metoda korištena kod glaukoma zatvorenog kuta uzrokovanog platoom irisa. Svrha zahvata je povećati pristup perifernom kutu nakon iridotomije kako bi se spriječio nastanak sinehijskog zatvaranja. Također se može koristiti u pripremi za lasersku trabekuloplastiku kod uskog očnog kuta (38).

Ciklofotokoagulacija se koristi kada operacije za snižavanje IOT nisu moguće. Fotokoagulacijom se uništava dio stanica cilijarnog tijela koje proizvode očnu vodicu. Putevi djelovanja lasera su transskleralni, endoskopski i transpupilarni. S obzirom na bolnost zahvata potrebna je dobra anestetska priprema pacijenta (1).

Laserski zahvati prosječno dovode do pada IOT za 25-30%, međutim učinak im je privremen i mora se ponoviti, u prosjeku, svako tri godine. Iako poboljšavaju stanje ne zamjenjuju medikamentoznu terapiju koju treba nastaviti (11).

1.6.3. Operativno liječenje

Operativno liječenje provodi se kod pacijenata je, uz maksimalno konzervativno liječenje, očni tlak viši od 18 mmHg, kod pacijenata sa progresijom oštećenja, onih kojima dosadašnje liječenje nije dovelo do zadovoljavajućih rezultata, te onih koji iz bilo kojeg razloga ne mogu primati medikamentnu terapiju. Kod pacijenata sa vrlo visokim IOT potrebno je preoperativno sniziti očni tlak. Operativni zahvati se dijele u dvije glavne skupine: filtracijske i ciklodestruktivne operacije (39).

Filtracijskim operacijama radi se sporedni put za otjecanje očne vodice između prednje očne sobice i subkonjuktivalnog prostora kako bi se zaobišao trabekularni sustav. Najčešće korištene filtracijske operacije u današnje doba su trabekulektomija, trepanotrabekulektomija po Cairnsu, te nešto novije nepenetrirajuće filtracijske operacije (40).

Trabekulektomijom se uklanja dio trabekularnog sustava oka i susjednih struktura. To je najčešće korištena operacija glaukoma. S njom se omogućuje drenaža očne vodice iz oka do

subkonjuktivalnog prostora gdje se apsorbira. Glavne komplikacije koje nastaju prilikom operacije su hipotonija oka i stvaranje ožiljka. Primjena mitomicina C ili 5-florouracila sprječava stvaranje ožiljka inhibicijom proliferacije fibroblasta (41).

Trabekulektomijom po Cairnsu preparira se bjeloočnica za polovicu svoje debljine i stvori se režanj. Nakon toga slijedi ekscidacija korneoskleralnog tkiva koje obuhvaća trabekul sa Schlemmovim kanalom. Potom se radi periferna iridektomija te šivanje režnja kako bi se sačuvala cjelovitost bjeloočnice iznad mjesta ekscizije (40).

Nepenetrirajuće filtracijske operacije su novije tehnike kod kojih nema otvaranja unutarnjih trabekularnih struktura. Uspješnost im je nešto iznad 60%. Razvijene su kako bi se poboljšala sigurnost operacijskog zahvata s obzirom da imaju manju stopu komplikacija od ostalih operacija. Najpopularniji postupci nepenetrirajuće filtracije jesu viskokanalostomija i duboka sklerektomija (40).

Ciklodestruktivne operacije su palijativni zahvati koji se koriste kod pacijenata kod kojih drugi načini liječenja nisu doveli do zadovoljavajućih rezultata. Destrukcijom dijelova cilijarnog tijela koji stvaraju očnu vodicu, smanjuje se njena količina i posljedično se snižava IOT. Cilijarno tijelo može se uništiti toplinski, putem dijatermijske igle, u procesu koji se naziva ciklodijatermija ili smrzavanjem pomoću kriode ohlađene na $-70\text{ }^{\circ}\text{C}$, procesom ciklokrioterapije. Ove metode se rijetko koriste, a zamjenjene su laserskom ciklofotokoagulacijom (39).

2. CILJ ISTRAŽIVANJA

Cilj ovoga istraživanja je ispitivanje važnosti vaskularnih čimbenika rizika u nastanku i razvoju pseudoeksfolijativnog glaukoma s fokusom na promjene unutrašnje karotidne arterije (lat. *a. carotis interna*) promatrane ultrazvučnom Doppler metodom.

Hipoteza istraživanja:

- Postoji značajna razlika u rezistenciji i brzini protoka kroz unutrašnju karotidnu arteriju između ispitanika sa pseudoeksfolijativnim sindromom i ispitanika s primarnim glaukomom otvorenog kuta

3. ISPITANICI I METODE

3.1. Ispitanici

Ispitanici su uključeni u istraživanje iz ambulate za glaukom. Istraživanje je provedeno na Klinici za očne bolesti u sklopu Kliničkog bolničkog centra Split. Za provedbu istraživanja, zatraženo je i dobiveno odobrenje Etičkog povjerenstva Kliničkog bolničkog centra u Splitu pod brojem 2181-147/01/06/M.S.-22-02.

Istraživanje se provelo na 80 ispitanika sa pseudoeksfolijativnim glaukomom (PEX) i primarnim glaukomom otvorenog kuta (POAG), koji su bili podijeljeni u dvije skupine, eksperimentalnu i kontrolnu. Svaka skupina sastoji se od 40 ispitanika s podjednakim brojem žena i muškaraca. Odabir ispitanika je posljedično prema skupinama.

Eksperimentalna skupina bit će sastavljena od 40 bolesnika, s potvrđenom dijagnozom pseudoeksfolijativnog glaukoma i podjednakim brojem žena i muškaraca, između 50 i 80 godina, s vrijednostima intraokularnog tlaka <21 mmHg, kompenziranog pomoću lokalne antiglaukomske terapije kapima betablokatora, vertikalnom ekskavacijom papile vidnog živca $C/D >0,3$ i glaukomatskim ispadima vidnoga polja.

Kontrolna skupina imat će 40 bolesnika, s potvrđenom dijagnozom primarnog glaukoma otvorenog kuta, a sadržavat će podjednak broj žena i muškaraca, između 50 i 80 godina, s vrijednostima intraokularnog tlaka <21 mmHg, kompenziranog pomoću lokalne antiglaukomske terapije kapima betablokatora, vertikalnom ekskavacijom papile vidnog živca $C/D >0,3$ i glaukomatskim ispadima vidnoga polja.

Svi bolesnici iz skupine sa primarnim glaukomom otvorenog kuta imali su obostrani glaukom, sveukupno 80 bolesnih očiju. U drugoj skupini sa pseudoeksfolijativnim glaukomom, 13 ispitanika imalo je obostrano glaukom (26 zahvaćenih očiju), na desnom oku 11 ispitanika i 16 ispitanika jednostrano na lijevom oku, što sve skupa iznosi 53 zahvaćena oka.

3.2. Kriteriji za uključivanje u ispitivanje

Ispitanici sa primarnim glaukomom otvorenog kuta (POAG) moraju ispunjavati sljedeće kriterije:

- intraokularni tlak (IOT) niži od 21 mmHg
- glaukomske lezije vidnog polja
- vertikalnu ekskavaciju glave optičkog živca uz C/D omjer $>0,3$
- gonioskopski nalaz otvorenog iridokornealnog kuta bez prisustva pseudoeksfolijativnog materijala
- bez ostalih sistemskih i očnih bolesti ili očnih operacija

Ispitanici sa pseudoeksfolijativnim (PEX) glaukomom moraju ispunjavati sljedeće kriterije:

- intraokularni tlak (IOT) niži od 21 mmHg
- glaukomske lezije vidnog polja
- vertikalnu ekskavaciju glave optičkog živca uz C/D omjer $>0,3$
- pseudoeksfolijativni materijal prisutan na rubu zjenice i prednjoj površini leće
- gonioskopski nalaz otvorenog iridokornealnog kuta uz pseudoeksfolijativni materijal i hiperpigmentaciju
- bez ostalih sistemskih i očnih bolesti ili očnih operacija

3.3. Kriteriji za isključivanje iz istraživanja

Iz istraživanja se isključuju svi bolesnici s kardiovaskularnim bolestima, arterijskom hipotenzijom i hipertenzijom, dijabetesom, vaskularnim i kolagenim bolestima, pušači, osobe koje su imale očne operacije, te oni koji uzimaju lijekove koji utječu na agregabilnost krvi. Oštećenja vidnog polja ne smiju biti posljedica bilo kojih drugih očnih, sistemskih ili neuroloških bolesti.

3.4. Metode

Ispitanicima je mjerena brzina protoka krvi u zajedničkoj karotidnoj arteriji (*lat. a. carotis communis*) i unutarnjoj karotidnoj arteriji (*lat. a. carotis interna*). Brzina protoka mjerena je obojenim Doppler-duplex ultrazvučnim uređajem Vivid 3 (General Electric, SAD), linearnom sondom frekvencije 10 MHz, pacijentu u ležećem položaju nakon petominutnog mirovanja. Uređaj nam prikazuje krivulju krvnog protoka u sistoli i dijastoli, te izračunava srednju brzinu krvi i žilni otpor. Nakon ustanovljenog protoka očitujemo brzine protoka u obliku vršnog protoka u sistoli (engl. *peak systolic velocity – VPS*) i protoka na kraju dijastole (engl. *end diastolic velocity – VED*). Brzine protoka izražene su u cm/s. Dodatno su izračunati indeks pulsatilnosti (PI), dobiven Goslingerovom jednačbom, i indeks otpora (RI), dobiven Pourcelotovom jednačbom.

Mjerenja su rađena u četiri navrata provedena u pravilnim razmacima od 6 mjeseci. Ukupno trajanje istraživanja je 18 mjeseci.

3.5. Statistička analiza

Dobiveni rezultati statistički su obrađeni u računalnim programima Statistica 6.0 i Microsoft Excel. Normalnost distribucije kvantitativnih podataka procijenjena je Kolmogorov-Smirnov testom, te se pokazalo da sve varijable odstupaju od normalne raspodjele. Sukladno tom rezultatu, podatci su prikazani u obliku medijana i interkvartilnog raspona. Statističke razlike testirane su Mann-Whitney i Willcoxon matched pair testovima. Rezultati su interpretirani na razini značajnosti $P < 0,05$.

4. REZULTATI

Ultrazvučnim mjerenjima na unutarnjoj karotidnoj arteriji (ACI od lat. *arteria carotis interna*) mjereni su parametri: brzina protoka tijekom sistole (VS ACI), brzina protoka tijekom dijastole (VD ACI) i indeks otpora (RI ACI).

Analiza dobivenih rezultata pokazala je statistički značajno više vrijednosti indeksa otpora (RI ACI) u skupini ispitanika sa pseudoeksfolijativnim glaukomom (PEX) nego u skupini ispitanika sa primarnim glaukomom otvorenog kuta (POAG), uz $P=0,031$, kao što je prikazano u Tablici 1. i Slici 5. Usporedba brzina protoka u unutarnjoj karotidnoj arteriji tijekom sistole i tijekom dijastole nije pokazala statistički značajne razlike među skupinama (Tablica 1).

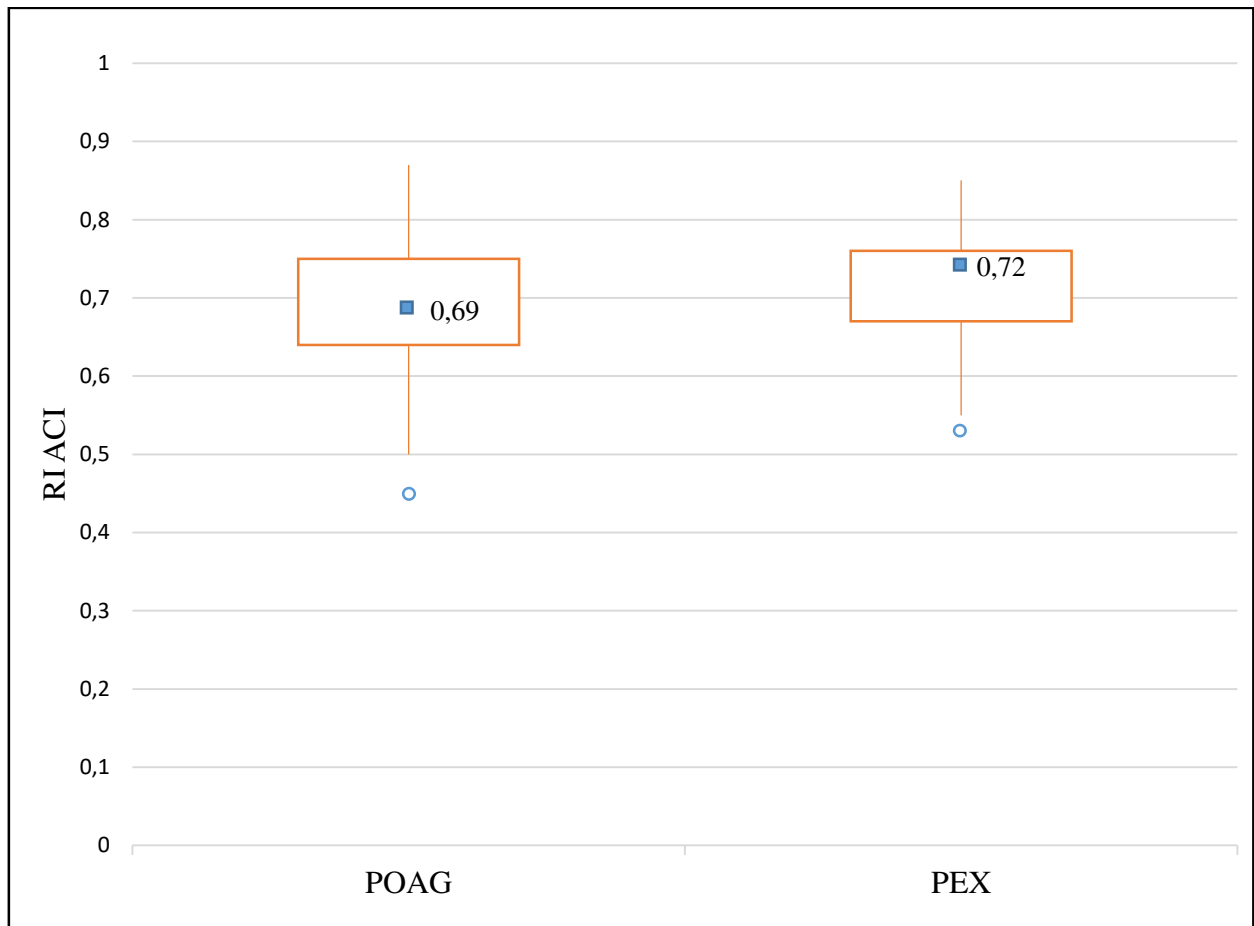
Tablica 1. Prikaz medijana (min-max) mjerenih ultrazvučnih parametara kod bolesnih očiju u skupinama sa pseudoeksfolijativnim (PEX) i primarnim glaukomom otvorenog kuta (POAG)

Parametri	Kontrolna skupina (POAG) ^a (N=80)	Eksperimentalna skupina (PEX) ^b (N=53)	<i>P</i> *
Brzina protoka u unutarnjoj karotidnoj arteriji tijekom sistole (cm/s)	341 (185,5-695,8)	362 (170,2-567,9)	0,531
Brzina protoka u unutarnjoj karotidnoj arteriji tijekom dijastole (cm/s)	102,7 (37,7-208)	95,8 (40,6-209,3)	0,208
Indeks otpora u unutarnjoj karotidnoj arteriji	0,69 (0,37-0,87)	0,72 (0,55-0,85)	0,031

* Mann-Whitney test

^a primarni glaukom otvorenog kuta od engl. *primary open-angle glaucoma*

^b pseudoeksfolijativni glaukom



Slika 5. Prikaz vrijednosti indeksa otpora protoka u unutarnjoj karotidnoj arteriji (RI ACI) kod ispitanika sa primarnim glaukomom otvorenog kuta (POAG) i pseudoeksfolijativnim glaukomom (PEX). Statistički značajno viši indeks otpora izmjeren je kod skupine PEX ($P=0,031$)

Pri usporedbi lijevog i desnog oboljelog oka u skupini POAG nije bilo značajne razlike, dok su u skupini PEX izmjerene veće brzine protoka kroz unutarnju karotidnu arteriju na lijevom oku, i u sistoli (VS ACI) i u dijastoli (VD ACI), od onih izmjerenih na desnom oku (Tablica 2.).

Tablica 2. Prikaz mjerenih ultrazvučnih parametara na lijevom i desnom oku u skupini sa pseudoeksfolijativnim glaukomom (PEX)

Parametri	Lijevo oko	Desno oko	<i>P</i> *
Brzina protoka u unutarnjoj karotidnoj arteriji tijekom sistole (cm/s)	368,2 (229-568)	324,8 (115,5-545)	0,025
Brzina protoka u unutarnjoj karotidnoj arteriji tijekom dijastole (cm/s)	105,2 (55,1-209,3)	87,2 (39,1-162)	0,016

*Wilcoxon test

5. RASPRAVA

Glaukom je multifaktorska, kronična bolest u kojoj zbog oštećenja vidnog živca dolazi do progresivnog gubitka vida (2, 3). Uz odavno poznatu mehaničku komponentu, nastalu zbog povišenog intraokularnog tlaka, u novije vrijeme sve više se uviđa važnost vaskularne komponente u nastanku i razvoju ove bolesti (11).

Pseudoeksfolijativni glaukom, u usporedbi sa primarnim glaukomom otvorenog kuta, ima agresivniji tijek zbog izraženije mehaničke komponente i viših vrijednosti IOT što kao posljedicu ima lošiju prognozu i veća oštećenja vidnog polja (42, 43). Osim neupitne važnosti mehaničke komponente, moguć je, ali nedovoljno istražen, značaj vaskularnih čimbenika rizika kod pseudoeksfolijativnog glaukoma.

U ovom istraživanju nađena je statistički značajno povišena vrijednost indeksa otpora u unutarnjoj karotidnoj arteriji ($P=0,031$) u skupini PEX u usporedbi sa skupinom POAG. Lijeve i desne oči u PEX skupini također se značajno razlikuju tako da lijeve oči pokazuju veću brzinu protoka kroz unutrašnju karotidnu arteriju u sistoli ($P=0,025$) i veću brzinu protoka kroz unutrašnju karotidnu arteriju u dijastoli ($P=0,016$).

Rezultati povišenog indeksa otpora u skupini sa pseudoeksfolijativnim glaukomom u odnosu na skupinu s POAG dobiveni ovim istraživanjem potvrđuju važnost vaskularnih čimbenika rizika i podržavaju tvrdnju da etiopatogeneza glaukoma ne ovisi samo o mehaničkoj komponenti.

Našu tvrdnju potkrjepljuje istraživanje Kocaturka i suradnika iz 2016. u kojemu su uspoređivani brzina sistoličkog protoka, brzina dijastoličkog protoka i indeks otpora u oftalmičkoj arteriji između skupine sa pseudoeksfolijativnim glaukomom i zdrave, kontrolne, skupine. Skupina sa pseudoeksfolijativnim glaukomom pokazala je niže brzine protoka i povišen indeks otpora u odnosu na zdravu skupinu (44).

Ovi rezultati podudarni su sa istraživanjem objavljenim 2008. provedenim od strane Galassija i suradnika koji su usporedili tri skupine ispitanika. Jedna skupina je imala pseudoeksfolijativni glaukom, u drugoj su bili oboljeli od primarnog glaukoma otvorenog kuta i treća skupina se sastojala od zdravih ispitanika. Mjerali su sistoličku brzinu protoka, dijastoličku brzinu protoka i indeks otpora u oftalmičkoj arteriji, kratkim cilijarnim arterijama i središnjoj retinalnoj arteriji. Izmjerali su smanjen očni perfuzijski tlak i lošiju retrobulbarnu hemodinamiku u bolesnika sa pseudoeksfolijativnim glaukomom u odnosu na ostale dvije skupine što sugerira poremećaj vaskularne regulacije kod pseudoeksfolijativnog glaukoma (45).

Dobivene razlike između ispitanika sa pseudoeksfolijativnim glaukomom i ispitanika sa primarnim glaukomom otvorenog kuta govori u korist teze kako je pseudoeksfolijativni glaukom agresivniji sa bržim napretkom.

U našem istraživanju fokus je bio na protoku i otporu kroz unutarnju karotidnu arteriju. Dobiveni podaci mogu se usporediti s dvama drugim istraživanjima. 1992. O'Brien i suradnici mjerili su protok i otpor kroz zajedničku i unutarnju karotidnu arteriju skupine s glaukomom i skupine zdravih ispitanika, te u zajedničkoj karotidi nisu našli značajnih razlika. Kod unutarnje karotide razlike u protocima bile su statistički neznačajne, a indeks otpora bio je povišen u skupini glaukopskih bolesnika što se slaže sa rezultatima dobivenim u našem istraživanju (46).

Uz i suradnici 2016. godine uspoređivali su indeks otpora kod ispitanika sa PEX glaukomom i ispitanika sa POAG u zajedničkoj i unutarnjoj karotidnoj arteriji. Ispitanici sa PEX glaukomom imali su povišen indeks otpora samo u zajedničkoj karotidi dok u unutarnjoj karotidi nije bilo statistički značajnih razlika među skupinama (47). Ovi rezultati ne slažu se sa prethodna dva istraživanja.

Unatoč djelomičnom nepodudaranju rezultata sva od navedenih istraživanja, pa tako i naše, ukazuje kako postoje razlike između karotide, ili neke od njenih ogranaka, kod glaukopskih bolesnika, posebno onih sa pseudoeksfolijativnim glaukomom, i zdravih. To sugerira kako vaskularni čimbenici imaju ulogu u nastanku i progresiji pseudoeksfolijativnog glaukoma.

Mišljenja smo kako vaskularni čimbenici još nisu dovoljno proučeni kao faktori rizika kod PEX glaukoma, ali da će se daljnjim istraživanjima razjasniti njihova uloga. Praćenjem krvožilnih parametara pomoću Doppler ultrazvuka moglo bi imati utjecaj u predviđanju razvoja i napretka glaukopskih promjena.

Zbog velikog vremenskog razmaka između pojave bolesti i njenog dijagnosticiranja teško je odrediti trajanje bolesti. Različiti ispitanici tako su u različitim stadijima bolesti sa nejednakim stupnjem oštećenja. To otežava usporedbu ispitanika i ujedno je glavno ograničenje našeg istraživanja. Također glaukom je sporo progredirajuća bolest, stoga vremensko razdoblje od 18 mjeseci nije dovoljno za pratiti promjene mjerenih parametara.

6. ZAKLJUČAK

1. Pronađene su statistički značajne vrijednosti povišenog otpora protoku krvi kroz unutarnju karotidnu arteriju u skupini ispitanika sa pseudoeksfolijativnim glaukomom u usporedbi sa skupinom ispitanika s primarnim glaukomom otvorenog kuta.

2. U usporedbi lijevog i desnog oka skupina sa pseudoeksfolijativnim glaukomom pokazala je značajnu razliku u smislu izmjerenih protoka veće brzine na lijevom oku.

Na temelju dobivenih rezultata ovog istraživanja, može se zaključiti kako vaskularni čimbenici rizika imaju značaj u nastanku i progresiji pseudoeksfolijativnog glaukoma, te kako postoji razlika u njihovom značaju kod pseudoeksfolijativnog glaukoma i kod primarnog glaukoma otvorenog kuta.

7.LITERATURA

1. Flammer J. Glaucoma: A guide for patients, an introduction for care-providers, A quick reference. 3rd ed. Toronto, ON, Canada: Hogrefe & Huber; 2006.
2. Flanagan JG. Glaucoma update: Epidemiology and new approaches to medical management. *Ophthalmic Physiol Opt.* 1998;18:126–32.
3. Van Buskirk, Cioffi GA. Glaucomatous optic neuropathy. *Am J Ophthalmol.* 1992;113:447–52.
4. Jay JL. The vascular factor in low tension glaucoma. *Br J Ophthalmol.* 1991;76:1–4.
5. Kamal D, Hitchings R. Normal tension glaucoma – a practical approach. *Br J Ophthalmol.* 1998;82:835–40.
6. Ivanišević M, Bojić L, Karaman K, Bućan K, Galetović D, Karlica Utrobičić D, i sur. *Oftalmologija, udžbenik za studente medicine.* Split: Sveučilište u Splitu Medicinski fakultet, 2015. str. 175–86.
7. European glaucoma society terminology and guidelines for glaucoma, 5th edition. *Br J Ophthalmol.* 2021;105:1–169.
8. Tham Y-C, Li X, Wong TY, Quigley HA, Aung T, Cheng C-Y. Global prevalence of glaucoma and projections of glaucoma burden through 2040: a systematic review and meta-analysis. *Ophthalmology.* 2014;121:2081–90.
9. Ivanišević M, Erceg M, Smoljanović A, Tošić Ž. The incidence and seasonal variations of acute primary angle-closure glaucoma. *Coll Antropol.* 2002;26:41–5.
10. McKinnon SJ, Goldberg LD, Peeples P, Walt JG, Bramley TJ. Current management of glaucoma and the need for complete therapy. *Am J Manag Care.* 2008;14:S20–27.
11. Rogošić V, Bojić L, Rogošić LV, Titlić M, Lešin M, Kovačić Z, i sur. Importance of circulating platelet aggregates and haemodynamic changes in ophthalmic artery and progression of visual field loss at pseudoexfoliation glaucoma. *Coll Antropol.* 2011;35:477–82.
12. European glaucoma society terminology and guidelines for glaucoma, 4th edition - chapter 2: Classification and terminology Supported by the EGS foundation: Part 1: Foreword; Introduction; Glossary; Chapter 2 classification and terminology. *Br J Ophthalmol.* 2017;101:73–127.

13. Flammer J, Meier E. Glaucoma: A Guide for Patients : an Introduction for Careproviders : a Quick Reference. Hogrefe & Huber; 2003. 424 str.
14. Emre M, Orgul S, Gugleta K, Flammer J. Ocular blood flow in glaucoma is related to systemic vascular dysregulation. *Br J Ophthalmol.* 2004;88:662–6.
15. Hayreh SS. Blood supply of the optic nerve head. *Ophtalmologica.* 1996;210:285–95.
16. Kavitha V, Heralgi MM, Gangrade AK. Commentary: Understanding irreversible blindness - The need of the hour; Reversing it - The need of the future! *Indian J Ophthalmol.* 2021;69:2636–7.
17. Coleman AL. Glaucoma. *Lancet.* 1999;354:1803–10.
18. Bailey IL, Lovie JE. New Design principles for visual acuity letter charts. *Optom Vis Sci.* 1976;53:740–5.
19. European glaucoma society terminology and guidelines for glaucoma, 4th edition - part 1 Supported by the EGS foundation. *Br J Ophthalmol.* 2017;101:1–72.
20. Hagerb A, Dave H, Wiegand W. Corneal pachymetry and intraocular pressure. *Klin Monbl Augenheilkd.* 2005;222:558–67.
21. Bussel II, Wollstein G, Schuman JS. OCT for glaucoma diagnosis, screening and detection of glaucoma progression. *Br J Ophthalmol.* 2014;98 Suppl 2:ii15–9.
22. Fledelius HC. Ultrasound in ophthalmology. *Ultrasound Med Biol.* 1997;23:365–75.
23. Pavlin CJ, Foster FS. Ultrasound biomicroscopy in glaucoma. *Acta Ophthalmol.* 2009;70:7–9.
24. Jay JL. Primary open-angle glaucoma. *Practitioner.* 1992;236:199–202.
25. Sharts-Hopko NC, Glynn-Milley C. Primary open-angle glaucoma. *Am J Nurs.* 2009;109:40–7; quiz 48.
26. Bertaud S, Aragno V, Baudouin C, Labbé A. Le glaucome primitif à angle ouvert [Primary open-angle glaucoma]. *Rev Med Interne.* 2019;40:445–452.
27. Matlach J, Bender S, König J, Binder H, Pfeiffer N, Hoffmann EM. Investigation of intraocular pressure fluctuation as a risk factor of glaucoma progression. *Clin Ophthalmol.* 2019;13:9–16.

28. Trivli A, Koliarakis I, Terzidou C, Goulielmos GN, Siganos CS, Spandidos DA, i sur. Normal-tension glaucoma: Pathogenesis and genetics. *Exp Ther Med*. 2019;17:563–74.
29. Hoffmann EM, Lamparter J. Abgrenzung der okulären Hypertension. *Ophthalmologe*. 2016;113:715–28.
30. Kass MA, Gordon MO, Gao F, Heuer DK, Higginbotham EJ, Johnson CA, i sur. Delaying treatment of ocular hypertension: the ocular hypertension treatment study: The ocular hypertension treatment study. *Arch Ophthalmol*. 2010;128:276–87.
31. Simmons RJ, Belcher II CD, Dallow RL. Primary angle closure glaucoma: U: Duante TD, Jaeger EA, ur. *Clinical Ophthalmology*. Philadelphia: Lipincott JB Company; 1983; str 1–32.
32. Le JT, Rouse B, Gazzard G. Iridotomy to slow progression of visual field loss in angle-closure glaucoma. *Cochrane Database Syst Rev*. 2018;6:CD012270.
33. Prum BE Jr, Herndon LW Jr, Moroi SE, Mansberger SL, Stein JD, Lim MC, i sur. Primary angle closure preferred practice pattern(®) guidelines. *Ophthalmology*. 2016;123:P1–40.
34. Wright C, Tawfik MA, Waisbourd M, Katz LJ. Primary angle-closure glaucoma: an update. *Acta Ophthalmol*. 2016;94:217–25.
35. Parivadhini A, Lingam V. Management of Secondary Angle Closure Glaucoma. *J Curr Glaucoma Pract*. 2014;8:25–32.
36. Mandal AK, Chakrabarti D. Update on congenital glaucoma. *Indian J Ophthalmol*. 2011;59 Suppl:S148–57.
37. Čupak K. Kongenitalni glaukom: U: Čupak K, ur. *Oftalmologija*. Zagreb: Nakladni zavod Globus; 1994, str. 566–72.
38. European Glaucoma Society Terminology and Guidelines for Glaucoma, 4th Edition - Chapter 3: Treatment principles and options Supported by the EGS Foundation: Part 1: Foreword; Introduction; Glossary; Chapter 3 Treatment principles and options. *Br J Ophthalmol*. 2017;101:130–95.
39. Shigeeda T, Tomidokoro A, Chen Y-N, Shirato S, Araie M. Long-term follow-up of initial trabeculectomy with mitomycin C for primary open-angle glaucoma in Japanese patients. *J Glaucoma*. 2006;15:195–9.

40. Cheng J-W, Ma X-Y, Wei R-L. Efficacy of non-penetrating trabecular surgery for open angle glaucoma: a meta-analysis. *Chin Med J (Engl)*. 2004;117:1006–10.
41. Papaconstantinou D, Georgalas I, Karmiris E, Diagourtas A, Koutsandrea C, Ladas I, i sur. Trabeculectomy with OloGen versus trabeculectomy for the treatment of glaucoma: a pilot study. *Acta Ophthalmol*. 2010;88:80–5.
42. Lee JY, Sung KR, Kim YJ. Comparison of the prevalence and clinical characteristics of epiretinal membrane in pseudoexfoliation and primary open-angle glaucoma. *J Glaucoma*. 2021;30:859–65.
43. Jonas JB, Papastathopoulos KI. Optic disk appearance in pseudoexfoliation syndrome. *Am J Ophthalmol*. 1997;123:174–80.
44. Kocaturk T, Isikligil I, Uz B, Dayanir V, Dayanir YO. Ophthalmic artery blood flow parameters in pseudoexfoliation glaucoma. *Eur J Ophthalmol*. 2016;26:124–7.
45. Galassi F, Giambene B, Menchini U. Ocular perfusion pressure and retrobulbar haemodynamics in pseudoexfoliative glaucoma. *Arbeitsphysiologie*. 2008;246:411–6.
46. O'Brien C, Saxton V, Crick RP, Meire H. Doppler carotid artery studies in asymmetric glaucoma. *EYE*. 1992;6:273–6.
47. Uz B, Durum Y, Kocatürk T, Dayanir YO, Dayanir V, Bilgen M. Carotid arterial flow in pseudoexfoliation glaucoma and its role in diagnosing the disease. *J Glaucoma*. 2016;25:959–62.

8.SAŽETAK

Ciljevi: Mjerenje brzine protoka u sistoli (VS), brzine protoka u dijastoli (VD) i indeksa otpora (RI) kroz unutarnju karotidnu arteriju (ACI) kod ispitanika sa pseudoeksfolijativnim glaukomom (PEX) i ispitanika s primarnim glaukomom otvorenog kuta (POAG) kako bi se utvrdila razlika koja bi govorila u korist vaskularnih čimbenika kao rizičnih faktora za nastanak i progresiju pseudoeksfolijativnog glaukoma.

Ispitanici i metode: Istraživanje obuhvaća 80 ispitanika podjeljenih u dvije skupine. Skupina POAG sastoji se od 40 ispitanika sa obostranim primarnim glaukomom otvorenog kuta. U skupini PEX je 40 ispitanika sa pseudoeksfolijativnim glaukomom od čega ih 13 ima obostrana oštećenja, 11 unilateralno na desnom oku i 16 ispitanika samo na lijevom oku. Doppler ultrazvukom mjereni su VS ACI, VD ACI, i RI ACI u 4 navrata s razmacima od 6 mjeseci.

Rezultati: Indeks otpora pokazao je razlike u vidu viših vrijednosti u PEX skupini ($P=0,031$) od vrijednosti izmjerenih u skupini POAG. Brzine protoka u sistoli i dijastoli nisu se pokazale statistički značajnima. Unutar skupine PEX pronađene su veće brzine protoka u sistoli i dijastoli na lijevom oku nego na desnom.

Zaključci: Povećan indeks otpora u unutarnjoj karotidnoj arteriji upućuje kako vaskularni čimbenici rizika imaju ulogu u razvoju pseudoeksfolijativnog glaukoma. Dobiveni rezultati također sugeriraju postojanje razlike u značaju vaskularnih čimbenika između pseudoeksfolijativnog glaukoma i primarnog glaukoma otvorenog kuta.

9.SUMMARY

Diploma thesis title: Importance of vascular risk factors in pseudoexfoliative glaucoma

Objectives: Measurement of systolic flow velocity (VS), diastolic flow velocity (VD), and resistance index (RI) in internal carotid artery (ACI) in subjects with pseudoexfoliative glaucoma (PEX) and subjects with primary open-angle glaucoma (POAG) to determine the difference that would be in favor of vascular factors as risk factors for origin and progression of pseudoexfoliative glaucoma.

Subjects and methods: The research includes 80 subjects divided into two groups. The POAG group consists of 40 subjects with bilateral primary open-angle glaucoma. In the PEX group there are 40 subjects with pseudoexfoliative glaucoma, of which 13 have bilateral lesions, 11 unilaterally in the right eye and 16 subjects in the left eye only. Doppler ultrasound measured VS ACI, VD ACI, and RI ACI on 4 occasions at 6-month intervals.

Results: The resistance index showed differences in terms of higher values in the PEX group ($P=0.031$) than the values measured in the POAG group. Flow velocities in systole and diastole were not statistically significant. Within the PEX group, higher flow velocities were found in systole and diastole in the left eye than in the right.

Conclusions: The increased resistance index in the internal carotid artery suggests that vascular risk factors have a role in the development of pseudoexfoliative glaucoma. The results obtained also suggest the existence of a difference in the importance of vascular factors between pseudoexfoliative glaucoma and primary open-angle glaucoma.

10. ŽIVOTOPIS

OSOBNİ PODACI

Ime i prezime: Andrej Majić

Datum i mjesto rođenja: 23. travnja 1997. godine, Dubrovnik, Hrvatska

Državljanstvo: hrvatsko

Adresa stanovanja: Vukovarska 34, Srebreno, Hrvatska

Telefon: +385911219359

OBRAZOVANJE

2004. – 2012. Osnovna škola Župa Dubrovačka

2012. – 2016. Gimnazija Dubrovnik

2016. – 2022. Medicinski fakultet Sveučilišta u Splitu, studijski program Medicina

ZNANJA I VJEŠTINE

Poznavanje engleskog i talijanskog jezika