

Kirurško zbrinjavanje ozljeda oka u djece u Splitsko-dalmatinskoj županiji

Biočić, Jela

Master's thesis / Diplomski rad

2022

Degree Grantor / Ustanova koja je dodijelila akademski / stručni stupanj: **University of Split, School of Medicine / Sveučilište u Splitu, Medicinski fakultet**

Permanent link / Trajna poveznica: <https://um.nsk.hr/um:nbn:hr:171:087353>

Rights / Prava: [In copyright](#) / [Zaštićeno autorskim pravom.](#)

Download date / Datum preuzimanja: **2024-11-05**



Repository / Repozitorij:

[MEFST Repository](#)



**SVEUČILIŠTE U SPLITU
MEDICINSKI FAKULTET**

Jela Biočić

**KIRURŠKO ZBRINJAVANJE OZLJEDA OKA U DJECE U
SPLITSKO-DALMATINSKOJ ŽUPANIJI**

Diplomski rad

**Akadska godina:
2021./2022.**

**Mentor:
izv. prof. dr. sc. Veljko Rogošić**

Split, Srpanj 2022.

**SVEUČILIŠTE U SPLITU
MEDICINSKI FAKULTET**

Jela Biočić

**KIRURŠKO ZBRINJAVANJE OZLJEDA OKA U DJECE U
SPLITSKO-DALMATINSKOJ ŽUPANIJI**

Diplomski rad

Akadska godina:

2021./2022.

Mentor:

izv. prof. dr. sc. Veljko Rogošić

Split, Srpanj 2022.

SADRŽAJ

1. UVOD.....	1
1.1. KLINIČKA ANATOMIJA I FIZIOLOGIJA OKA.....	2
1.1.1. Vanjska očna ovojnica.....	4
1.1.2. Srednja očna ovojnica.....	4
1.1.3. Unutarnja očna ovojnica.....	5
1.2. OZLJEDE OKA KOD DJECE.....	5
1.2.1. Epidemiologija ozljeda oka.....	5
1.2.2. Klasifikacija ozljeda oka.....	6
1.2.3. Mehaničke ozljede oka.....	8
1.2.3.1. Zatvorene ozljede oka.....	8
1.2.3.1.1. Kontuzije (lat. <i>contusio bulbi</i>).....	9
1.2.3.1.2. Lamelarna laceracija (lat. <i>vulnus nonpenetrans</i>).....	12
1.2.3.1.3. Površinsko strano tijelo (lat. <i>corpus alienum superficialis</i>).....	13
1.2.3.2. Otvorene ozljede oka.....	13
1.2.3.2.1. Ruptura bulbusa (lat. <i>ruptura bulbi</i>).....	13
1.2.3.2.2. Laceracija bulbusa (lat. <i>laceratio bulbi</i>).....	14
1.2.4. Ozljede oka klasificirane na temelju etioloških karakteristika.....	16
1.3. OZLJEDE ORBITE I PERIORBITALNOG TKIVA.....	18
1.4. KOMPLIKACIJE PRIDRUŽENE TRAUMATSKIM OZLJEDAMA OKA.....	19
1.5. SINDROM ZLOSTAVLJANOG DJETETA.....	20
1.6. DIJAGNOSTIKA TRAUMA OKA.....	20
1.7. LIJEČENJE TRAUMATSKIH OZLJEDA OKA.....	21
2. CILJ I HIPOTEZE ISTRAŽIVANJA.....	23
3. MATERIJALI I METODE.....	25
3.1. Organizacija studije.....	26
3.2. Ispitanici.....	26

3.3. Metode prikupljanja i obrada podataka	26
3.4. Etička načela istraživanja	27
3.5. Statistička obrada podataka	27
4. REZULTATI.....	28
5. RASPRAVA	35
6. ZAKLJUČCI.....	40
7. LITERATURA	42
8. SAŽETAK	47
9. SUMMARY	49
10. ŽIVOTOPIS.....	51

ZAHVALA

Zahvaljujem se svom mentoru, prof. dr. sc. Veljku Rogošiću i doc. dr. sc. Luciji Vanjaki Rogošić na susretljivosti, vodstvu te uloženom vremenu i znanju prilikom izrade ovog diplomskog rada.

Najviše od svega, želim se zahvaliti svojoj obitelji, mami i tati koji su mi oduvijek, uz neizmjernu ljubav bili podrška i oslonac. Posebna zahvala mom ocu koji je u svim predispitnim trenucima bio uz mene.

Zahvaljujem se i svim svojim dragim prijateljima s fakulteta, s kojima sam u ovih šest godina prošla bezbroj trenutaka, ne samo ispitnih već i onih životnih.

Na kraju, hvala mojim prijateljicama, mom malom krugu ljudi, koje su me uvijek ohrabrivale, tješile, razumijele i bile tu za mene.

POPIS KRATICA

BETT — eng. *Birmingham Eye Trauma Terminology*, klasifikacija ozljeda oka

CT — kompjuterska tomografija

IOT — intraokularni tlak

IOTC — eng. *International ocular trauma clasification*, Međunarodna klasifikacija ozljeda oka

KBC — Klinički bolnički centar Split

Mm Hg — milimetri žive, mjerna jedinica

MR — magnetska rezonanca

PHACO — fakoemulzifikacija

PPV — pars plana vitrektomija

RTG — rendgen

SDŽ — Splitsko-dalmatinska županija

TAM — transplantacija amnijske membrane

UV — ultraljubičasto zračenje

UZV — ultrazvuk

Najveće ljudsko pravo, je pravo na vid.

Sir Georg John Wilson
Počasni predsjednik
Međunarodne udruge slijepih

1. UVOD

1.1. KLINIČKA ANATOMIJA I FIZIOLOGIJA OKA

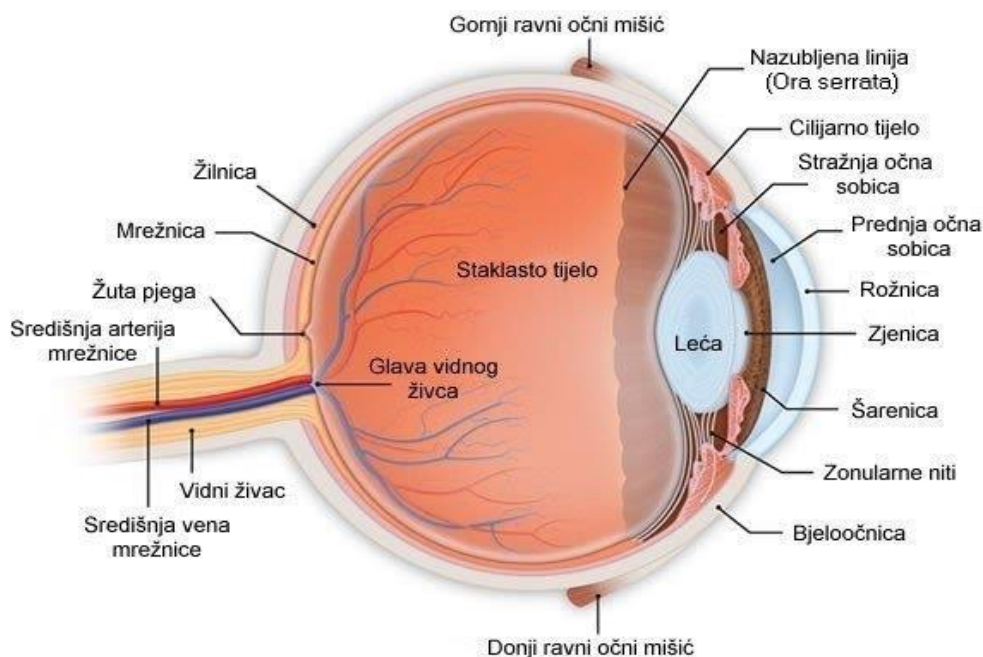
Ljudsko je oko jedinstveni dio organizma koji se od davnina opisuje kao prozor u vanjski svijet, ali složenost njegove anatomije i fiziologije značajno je opširnija (1). Osjetilo vida,

(lat. *organum visus*) predstavlja najdiferenciraniji i najkompleksniji osjetni organ čije su temeljne organske sastavnice embriološki oblikovane u parne strukture oka (2). Početkom trećeg tjedna gestacijskog razvoja, osnova oka nastaje iz triju primitivnih embrioloških slojeva: površinskog ektoderma, neuroektoderma i mezoderma (3).

Prikupljanje, registracija i transformacija svjetlosnih podražaja jedinstvena je kaskada funkcija specijaliziranih struktura oka-štapića i čunjića, dok su prevođenje i interpretacija elektrokemijskih impulsa u obrasce svjetlosti domena moždanih područja građenih od neuroepitelne stanice (4). Prijenos vizualnih signala iz fotoreceptora podijeljen je u paralelne neuronske putove koji se distribuiraju u međumozak, srednji mozak, lateralno genikulatno tijelo te primarni vidni korteks sa sjedištem u zatiljnom režnju mozga (5).

Posebno oblikovani sustav prozirnih prednjih dijelova oka, lomi zrake svjetlosti te omogućava projekciju umanjene i obrnute slike u vidljivom spektru svjetlosti od 400 do 700 nanometara valne duljine (6).

Temeljni morfološki dijelovi vidnog sustava sastoje se od očne jabučice (lat. *bulbus oculi*), vidnog živca (lat. *nervus opticus*) koji se nastavlja u vidni put te pomoćnih organa oka (lat. *organa oculi accesoria*) (Slika 1) (4).



Slika 1. *Anatomska prikaz građe oka.* Preuzeto i prilagođeno s: <https://sites.google.com/site/biologijaljudskotijeloodeta/osjetila/vid> (7).

Pomoćni sistem oka zadužen za pokrete očne jabučice i njezinu zaštitu sastoji se od vjeđa (lat. *palpebrae*), suznog aparata (lat. *apparatus lacrimalis*), spojnice (lat. *conjunctiva*), vanjskih mišića oka (lat. *musculi bulbi oculi externi*), koštanog omotača koji obuhvaća orbitu i pokosnicu (lat. *periost*), masnog tkiva orbite (lat. *peniculus adiposus orbitae*), krvnih, limfnih žila te živaca (4).

Očna jabučica (lat. *bulbus oculi*) smještena je u masnom tkivu orbitalne šupljine (lat. *spatium bulbare*) koje je Tenonovom kapsulom odijeljeno od retrobulbarnog prostora. Opisuje se kao kuglasto zgubno tijelo aksijalne duljine 24 milimetara s mogućnošću gibanja u svim smjerovima. Anatomska i histološka sastoji se od tri koncentrične ovojnice koje štite i okružuju gradivne elemente oka (8).

Poprečnim presjekom oka dobivamo uvid u njegovu strukturalnu formu koja osim vanjske, srednje i unutarnje ovojnice, sadržava i tri funkcionalna odjeljka te tri intraokularne tekućine različitog sastava. Kliničkom podjelom razlikujemo prednji (rožnica, šarenica, zjenica, spojnica, zrakasto tijelo, prednja očna sobica, sobna vodica, kut prednje sobice, leća) i stražnji segment oka (bjeloočnica, staklovina, žilnica, mrežnica, žuta pjega, optički živac) čiju anatomsku granicu predstavlja leća (9, 10).

1.1.1. Vanjska očna ovojnica

Fibrozna ovojnica (lat. *tunica fibrosa bulbi*), vanjski je i ujedno najrubniji sloj oka koji predstavlja skelet očne jabučice i hvatište unutarnjih i vanjskih mišića oka. U prednjem segmentu (1/6) sastoji od rožnice (lat. *cornea*) dok ga u stražnjem segmentu definira bjeloočnica (lat. *sclera*) (6). Rožnica je prozirni dio vanjske očne ovojnice koji je umetnut na limbusu bjeloočnice, u formi obrnutog meniskusa, ispred šarenice i zjenice (3). Anatomski je oblikovana da refraktira i prenosi svjetlost do leće i mrežnice te štiti oko od infekcija i strukturalnih oštećenja dubljih dijelova. Definira se kao najgušće inervirano tkivo tijela, čiji su osjetni živci izvedeni iz oftalmološke grane trigeminalnog živca. Sastoji se od pet slojeva: epitela koji se nastavlja na epitel spojnice, Bowmanova sloja, strome (90% debljine), Descementove membrane i endotela (3). Iako je primarno avaskularna nutritivnu opskrbu dobiva putem suznog filma, očne vodice i perilimbalne vaskulature (10).

Bjeloočnica je tvrdi neprozirni vanjski omotač oka prekriven tkivnim slojem, episklerom koja je bogato vaskulizirana. Zbog svoje kompaktne građe održava oblik oka dok elastičnošću amortizira promjene intraokularnog tlaka. Sama bjeloočnica je avaskularna, ali je kanalizirana brojnim krvnim žilama (3). Posjeduje dva otvora, prednji skleralni foramen koji okružuje rožnicu i stražnji koji obuhvaća vidni živac (10). Sklera se postupno stanjuje na oko 0,3 milimetara debljine na mjestu insercije ravnog mišića oka, opisujući pritom zonu očne jabučice koja je najsklonija traumatskim rupturama (11).

1.1.2. Srednja očna ovojnica

Vaskularna ovojnica (lat. *tunica bulbi media*), tj. uvea, središnji je sloj očne jabučice. Sastavljena je od tri strukture: šarenice (lat. *iris*), zrakastog tijela (lat. *corpus ciliare*) i žilnice (lat. *chorioidea*). Između rožnice i leće, pričvršćena za cilijarne nastavke nalazi se cirkularni pigmentni dio oka-šarenica (6). Njena je uloga kontrola količine svjetlosti koja ulazi kroz zjenicu, a uvjetovana je ravnotežom između konstrikcije uzrokovane parasimpatičkom aktivnošću te dilatacije zbog simpatičke aktivnosti koju obavlja cirkularni mišić (3). Zrakasto tijelo, prstenasto je zadebljalo tkivo unutar oka. Sastoji od cilijarnog mišića koji kontrolira oblik leće pomažući pravilno fokusiranje na blizinu i daljinu kao i cilijarnog epitela čiji nastavci proizvode očnu vodicu i drže leću (9).

Žilnica je stražnji segment gradivnog elementa uvealnog trakta te predstavlja vaskularnu jedinicu za prehranu vanjskih dijelova mrežnice (3). Melanociti koji proizvode melanin u žilnici upijaju višak svjetlosti, sprječavajući refleksiju i raspršivanje unutar očne jabučice (6).

1.1.3. Unutarnja očna ovojnica

Funkcionalno najvažniji dio oka, mrežnica (lat. *retina*) razvija se u formi mjehurića s objiju strana diencefalona kao kugla vezana preko očnog drška za mozak te u cijelosti izgrađuje unutarnju ovojnicu (lat. *tunica interna bulbi*). Na njenoj unutarnjoj strani nastaje vidni živac (lat. *nervus opticus*) i granaju se ogranci krvnih žila (lat. *vasa sanguinea retinae*) (2). Anatomski se dijeli na slijepi dio koji pokriva stražnji dio šarenice i zrakasto tijelo (lat. *corpus ciliare*) te vidni dio koji pokriva žilnicu. Optički dio retine sadrži deset histoloških slojeva od kojih su najvažniji oni koji pripadaju neuronima vidnog puta. Čunjići i štapići, neuroepitelne su stanice koje sačinjavaju prvi neuron vidnog puta. Unutarnji zrnati sloj, građen od bipolarnih stanica predstavnik je drugog neurona vidnog puta, dok je treći neuron sloj ganglijskih stanica koje izgrađuju vidni živac (3).

1.2. OZLJEDE OKA KOD DJECE

1.2.1. Epidemiologija ozljeda oka

Prema procjenama, svake godine se u svijetu dogodi između 3,3 do 5,7 milijuna ozljeda oka kod pedijatrijske populacije. Slabija fizička koordinacija u razvoju, ograničene sposobnosti otkrivanja rizika svojstvenih okolišu te ranjivija morfologija lica uzrok su povećane incidencije ozljeda kod djece u usporedbi s odraslima (12). Trauma oka je vodeći uzrok nekongenitalnih jednostranih sljepoća kod osoba mlađih od 20 godina (13). Sjevernoameričko društvo za prevenciju sljepoće u svom je radu objavilo podatak da je 55% ukupnih ozljeda oka nastalo kod osoba mlađih od 25 godina te da je 1/3 gubitaka funkcije oka traumom nastala u prvom desetljeću života (14).

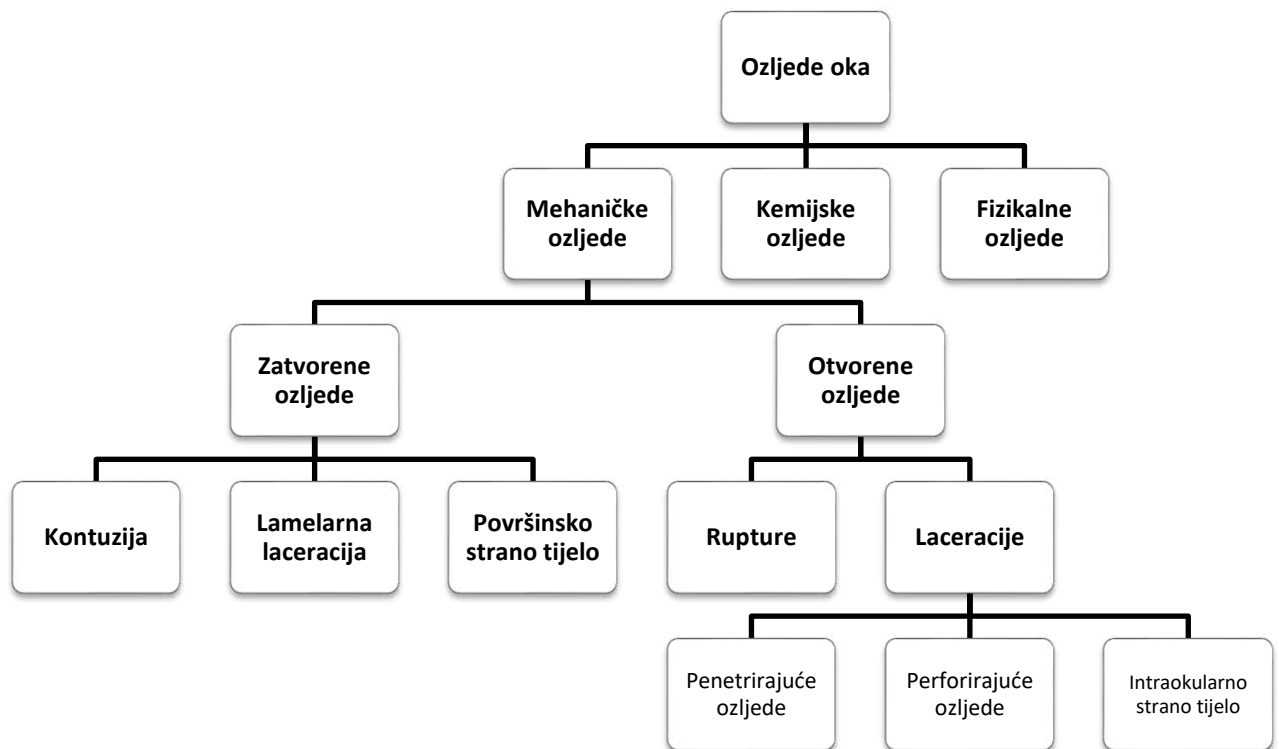
Udruga slijepih Splitsko-dalmatinske županije registrirala je 10,8% sljepoće uzrokovane traumom (3). S obzirom na spol, muška djeca imaju višu tendenciju ozljeda oka od ženske djece (omjer 4:1), a posebno su učestale kod dječaka između jedanaeste i petnaeste godine života (15).

1.2.2. Klasifikacija ozljeda oka

Pojam trauma oka podrazumijeva oštećene strukture očne jabučice i pripadajućih adneksa (16). Posljedice ozljeda u konačnici variraju od blagih do ozbiljnijih, koje u pojedinim okolnostima ugrožavaju život (4). Uzimajući u obzir anatomske strukture oka, traumatska oštećenja oka možemo podijeliti na ozljede prednjeg očnog segmenta koje zahvaćaju spojnicu, bjeloočnicu, rožnicu, šarenicu i leću te stražnjeg segmenta u užem smislu koje zahvaćaju staklasto tijelo, žilnicu, bjeloočnicu i mrežnicu (4).

Etiološki, ozljede oka možemo podijeliti na one mehaničkog (tupa, lacerirajuća ili penetrirajuća, s ili bez stranog tijela), fizikalnog (npr. tekućine, plinovi i krute tvari ili optičke prirode npr: UV-ultraljubičasto, infracrveno, lasersko zračenje), kemijskog ili eksplozivnog uzroka (4).

Zbog potrebe što kvalitetnijeg dijagnosticiranja, liječenja i usporedbe rezultata liječenja ozljeda oka, u svijetu je prihvaćena i najčešće korištena BETT- klasifikacija (eng. *Birmingham Eye Trauma Terminology*) (Slika 2), koja daje preciznu definiciju za svaki tip ozljede (17). Birminghamska klasifikacija temelji se na podijeli ozljeda s obzirom na očuvanost anatomskog integriteta oka (8). Oštećenje čitave debljine očne stijenke definiramo pojmom otvorene ozljede oka, dok je kod zatvorenih ozljeda oka djelomično zahvaćena očna jabučica ili bjeloočnica (18).



Slika 2. BETT-klasifikacija ozljeda oka

Pri procjeni težine i ozbiljnosti ozljeda oka koristimo se IOTC (eng. *International ocular trauma classification*) klasifikacijom, (Tablica 1). Na osnovi anatomskih i fizioloških varijabli težinu ozljede oka možemo podijeliti na laku, srednju i tešku ozljedu. Parametri koji predodređuju razinu ozljede obuhvaćaju: rezultat vidne oštine nakon ozljede, prisutnost tj. odsutnost defekta zjenice, anatomsko područje oka zahvaćeno ozljedom kao i vrstu ozljede (14).

Tablica 1. Međunarodna klasifikacija očne traume (eng. International ocular trauma classification, IOTC)

Međunarodna klasifikacija trauma oka (IOTC) <i>International ocular trauma classification (IOTC)</i>				
Ozbiljnost ozljede			Rezultat	
Laka			3-5	
Srednja			6-8	
Teška			9-11	
Ocjenjivanje otvorenih ozljeda oka				
Rezultat	Vidna oštrina/Defekt zjenice		Zona oka	Vrsta
0	>0,3	Odsutan	I-izolirana na rožnicu	Penetrirajuća
1	0,3 do 0,1	Prisutan	II-5mm od limbusa	Perforirajuća
2	<0,1		III-na bjeloočnici	Ruptura
3				Intraokluarno strano tijelo
4				
Ocjenjivanje zatvorenih ozljeda oka				
Rezultat	Vidna oštrina/Defekt zjenice		Zona oka	Vrsta
0	>0,3	Odsutan	I-vanjski dio oka	Kontuzija
1	0,3 do 0,1	Prisutan	II-prednji segment	Laceracija
2	<0,1		oka	Površinsko strano tijelo
3			III-stražnji segment	Miješana ozljeda
4			oka	

1.2.3. Mehaničke ozljede oka

1.2.3.1. Zatvorene ozljede oka

Zatvorena ozljeda oka označava ozljedu kod koje ne dolazi do prekida kontinuiteta tkiva niti defekta stijenke očne jabučice u punoj debljini. BETT klasifikacijom u zatvorene ozljede oka uvrštavamo kontuziju, lamelarnu laceraciju te površinsko strano tijelo.

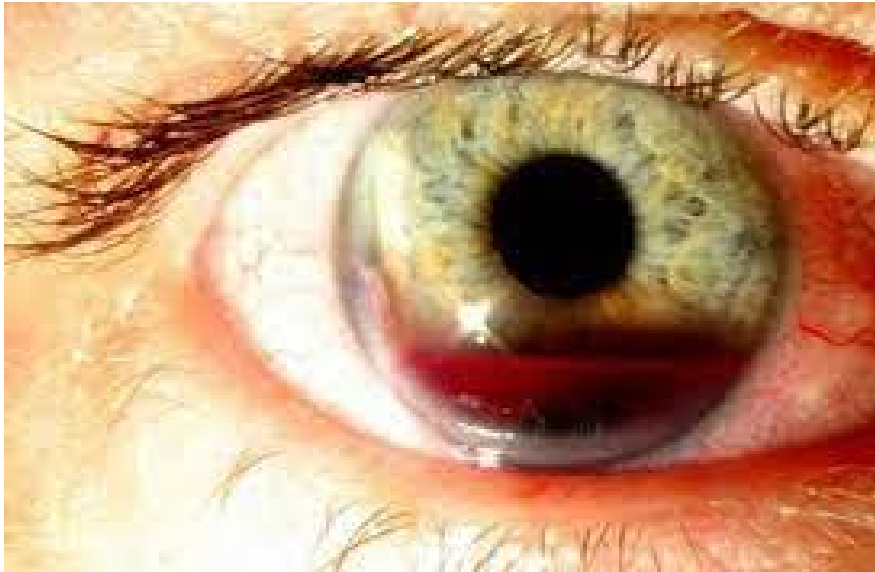Česti uzroci nastanka zatvorene očne ozljede su udarci tupim predmetom (lopta, šaka, elastične pritezne vrpce, kamen) (3).

1.2.3.1.1. Kontuzije (lat. *contusio bulbi*)

Kontuzijskim udarcem oka ne dolazi do proboja vanjskih ovojnica oka. Patofiziološki tupu ozljedu oka možemo podijeliti na četiri faze. U prvoj fazi, udarcem u rožnicu, dolazi do nagle kompresije, smanjenja anteroposteriornog promjera s potiskivanjem leće prema staklovini. Traumatski sindrom prednjeg očnog segmenta po Frenkelu te stražnjeg očnog segmenta po Lagrangeu obilježja su prve faze kontuzijskog udara. U drugoj fazi dekompresijom i povećanjem anteroposteriornog promjera, dolazi do stvaranja vakuuma između prednje granične membrane staklovine u odnosu na leću, zrakasto tijelo i perifernu mrežnicu. Subluksacija i luksacija leće te dijaliza perifernih dijelova mrežnice patološka su obilježja druge kontuzijske faze. U trećoj fazi zbog neelastičnosti staklovine nastaje Berlinov makularni edem, makularna ruptura i krvarenje unutar mrežnice. Četvrta faza označava prestanak oscilacija (3).

Traumatski sindrom prednjeg očnog segmenta po Frenkelu karakteriziran je kliničkim simptomima koji obuhvaćaju subkonjunktivalno krvarenje, oštećenje pupilomotorike, oštećenje akomodacije, upalne irido-cilijarne reakcije, promjene intraokularnog tlaka, hemoragije šarenice, hemoragije prednje sobice (lat. *hyphaema*), prsnuće šarenice, prednje prsnuće zrakastog tijela, oštećenje niti suspenzornog aparata i traumatsku kataraktu (3).

Traumatska hifema, tj. krvarenje u prednjoj očnoj sobici (Slika 3) može predstavljati klinički najzahtjevniju ozljedu za liječenje. Dječaci u dobi između 15,5 do 18,5 godina kao komplikaciju traume oka najčešće razvijaju hifemu (19). Uzrokovana je istežanjem i prekidom kontinuiteta krvnih žila šarenice ili zrakastog tijela. Kod liječenja djece potrebna je hospitalizacija i primjena parasimaptolitika, antibiotika i steroida. U slučaju da se krv ne reapsorbira tijekom 5-7 dana, potrebno je primijeniti kirurško ispiranje prednje očne sobice (17).



Slika 3. *Traumatsko krvarenje u prednjoj očnoj sobici.* Preuzeto i prilagođeno s: <https://standardofcare.com/hyphema/> (20).

Ruptura šarenice s obzirom na nivoe ozljede može biti predstavljena u obliku marginalne rupture (zahvaća sfinkter zjenice), rupture centralnog dijela i rupture periferije šarenice (iridodijaliza). Iridodijaliza veća od 3,5 milimetara osnovana je indikacija za operaciju ne samo zbog estetskih, već i funkcionalnih razloga. Oblik totalne iridodijalize u literaturi je opisan pojmom traumatske aniridije, pri kojoj je čitava baza šarenice odvojena od zrakastog tijela (3). Mala iridodijaliza prolazi spontano, dok je kod opsežnijih potreban kirurški tretman zbog opasnosti od polikorije (više zjeničnih otvora u šarenici) i monokularne diplopije (4).

Traumatska ciklodijaliza, tj. odvajanje tetive cilijarnog mišića od sklere i recesija komornog kuta karakterizira sindrom prednjeg prsnuća zrakastog tijela. Sekundarni glaukom možebitna je komplikacija odvajanja mišićnih vlakana cilijarnog tijela (3).

Ozljeda leće karakterizirana je oštećenjima niti suspenzornog aparata, tj. zonulolizom, čiji je rezultat sublaksacija (leća ostaje u fosi hijaloideji) ili luksacija leće (potpuni pomak iz fose hijaloideje) (3). Teške dislokacije leće nastaju pri pomaku u očnu sobicu, što može dovesti do pupilarnog bloka i povišenja intraokularnog tlaka. Patognomičan znak prednje luksacije je iridodoneza, tj. podrhtavanje šarenice. Od karakterističnih simptoma prisutne su refrakcijske greške i astigmatizam. Ekstrakcija leće, kao oblik liječenja primjenjuje se samo u slučaju zamućenja ili slobodnog plivanja leće u staklovini (21).

Kontuzijska katarakta rezultat je ruptуре kapsule zbog ulaska očne vodice i posljedičnog zamućenja lećnih masa ili poremećaja semipermeabiliteta kapsule leće što uzrokuje subkapsularnu kataraktu (3). Ruptura lećne kapsule nastaje češće na stražnjem polu, tj. mjestu slabije rezistencije. Kod djece je tipična stražnja subkapsularna katarakta, s najgušćim zamućenjem aksijalno, karakteristično opisana oblikom rozete. Operacija je nužna kod nestacioniranih katarakti i opsežnijih zamućenja (21).

Traumatski sindrom stražnjeg očnog segmenta po Lagrangeu nastaje pri direktnim ili indirektnim kontuzijama, a obuhvaća kontuzijske ozljede žilnice, kontuzijske ozljede mrežnice i vitrealno krvarenje.

Kontuzijske ozljede žilnice manifestiraju se krvarenjem (obično na stražnjem polu), rupturom same žilnice i korioretinopatijom (3).

Posttraumatska ruptura žilnice čest je rezultat komplikacija nakon kontuzija stražnjeg segmenta oka s velikim rizikom od gubitka vida (22). Oftalmoskopski karakterizira se kao koncentrična, bjeličasta pukotina u peripapilarnom, papilomakularnom i makularnom području. Liječenje nije moguće (3).

Kontuzijske ozljede mrežnice podrazumijevaju široku varijabilnost stanja poput krvarenja, ruptуре, Berlinovog edema, traumatske angiopatije i ablacije (23).

Komocija mrežnice ili Berlinov edem predstavlja fr. *countra coupe* ozljedu mrežnice. Gubitak centralnog vida upućuje na zahvaćenost makule, dok periferna komocija može biti bez jasnih kliničkih simptoma (21). Nakon nekoliko tjedana sam edem se spontano reapsorbira, a u slučaju zahvaćenosti makule pristupamo pars plana vitrektomijom (17).

Ruptura mrežnice nastaje zbog istezanja i kontrakcije staklovine na mjestu insercije na retini. Periferna mrežnična dijaliza najčešći je oblik posttraumatskog oštećenja. Navedenoj je potrebno hitno pristupiti laserskom fotokoagulacijom, a u slučaju neuspjeha pars plana vitrektomijom ili konvencionalnom operacijom (17).

Traumatska ablacija mrežnice sekundarna je pojava nakon dijalize na lat. *ori serrati* (mjesto najvećeg istezanja), a zastupljena je kod 1-10% ukupne populacije bolesnika s ablacijom retine. Ablacije uzrokovane traumom s dezinsercijom retine mogu se naći kod zlostavljane djece. Za trauma je najtipičnija dijaliza retine u gornjem nazalnom kvadrantu (4).

Simptomi ablacije su defekti u vidnom polju te smanjena vidna oštrina ukoliko je zahvaćena makula, dok je za djecu karakteristična i odsutnost simptoma. Liječenje je kirurško (3).

Purtscherova traumatska angiopatija posljedica je jakog povećanja tlaka u jugularnom venskom sustavu što rezultira arterijskom i venskom stazom mrežnice. Karakteristični su eng. *cotton-wool* eskudati i intraretinalna krvarenja. U terapiji se primjenjuju sustavni steroidi (3).

Hemoragija koja nastaje unutar staklastog tijela važna je manifestacija patofiziologije kontuzijskih trauma oka. Kod 18,3% slučajeva haemophthalmusa uzrok je ozljeda oka, a u 38% riječ je o unilateralnoj zahvaćenosti (24). Simptomi krvarenja u staklastom tijelu su pad vidne oštrine, leteće mutnine i izostanak crvenog refleksa kod prosvjetljavanja. Odgađanje kirurškog liječenja kod masivnih hemoragija uzrokuje nagli i trajni gubitak vida (4).

1.2.3.1.2. Lamelarna laceracija (lat. *vulnus nonpenetrans*)

Lameralna laceracija klasificira se kao zatvorena trauma oka, uzrokovana oštrim predmetom, a rezultira parcijalnom ozljedom očne stijenke (3).

Lameralna laceracija rožnice česta je ozljeda oka, čiji kirurški popravak iziskuje reakciju unutar 24 sata od nastale traume. Cilj liječenja je zatvaranje laceracije, obnova normalne anatomije i prevencija nastanka astigmatizma (25). Dijagnosticira se uz pomoć Seidelova testa s kojim na osnovu fluoresceinske trakice bojamo suzni film na rožnici. Izostanak razrijeđenja boje, potvrda je zatvorene ozljede oka, a ujedno i negativnog testa (3).

Abrazija rožnice površinski je defekt epitela rožnice uzrokovan djelovanjem oštrog predmeta. S obzirom da je rožnica izrazito osjetno inervirana, ovakva vrsta ozljede je izuzetno bolna. Iako nema pada vidne oštrine, bolesnik se prezentira epiforom, fotofobijom i hiperemijom spojnice. Kod primjene fluoresceinskog testa možemo vizualizirati pozitivni defekt epitela. U terapiji primjenjujemo topičke antibiotike, cikloplegike i preporučavamo okluziju oka. Bitno je istaknuti da su od okluzije oka izuzeti bolesnici koji nose kontaktne leće, kao i oni kod kojih je ozljeda uzrokovana biljnim materijalom ili kontaminiranim sredstvom (8).

1.2.3.1.3. Površinsko strano tijelo (lat. *corpus alienum superficialis*)

Površinsko strano tijelo najčešća je ozljeda oka, a podrazumijeva prisutnost stranog tijela na bulbarnoj spojnici ili na rožnici (26). Posljedica je rada bez zaštitne opreme ili boravka na otvorenom za vjetrovita vremena (3). Postupak pregleda zahtijeva inspekciju biomikroskopom s procjepnom lampom, pod čijom se kontrolom uz pomoću sterilne igle i uklanja strano tijelo. Ukoliko se ne ukloni na vrijeme prijeti opasnost od nastanka sekundarne infekcije i ulceracije rožnice, s nadražajnom miozom i fotofobijom (26). Nakon odstranjenja stranog tijela, primjenjujemo terapiju topičkim antibioticima, midrijaticima i okluziju oka. Izuzetno je bitno izbjegavati korištenje lokalnog anestetika koji može prekriti simptome zaostalog stranog tijela i rezultirati ulceracijom rožnice (4).

1.2.3.2. Otvorene ozljede oka

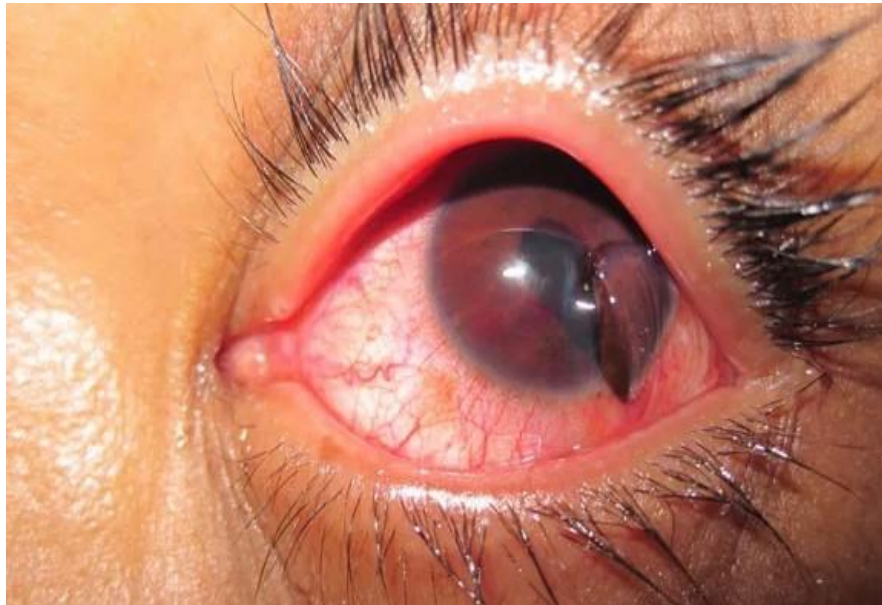
Skupina ozljeda kod kojih postoji potpuni prekid kontinuiteta te defekt pune debljine stijenke očne jabučice, naziva se otvorene ozljede oka. Svakom otvorenom ozljedom oka značajna je mogućnost unošenja infekcije, uslijed koje može uslijediti oftalmitis ili panoftalmitis, s gubitkom oka (26).

1.2.3.2.1. Ruptura bulbusa (lat. *ruptura bulbi*)

Ruptura očne jabučice posljedica je traumatskog udarca u oko tupim predmetom te predstavlja najtežu ozljedu oka, sa značajnom opasnošću od gubitka vida (3). Prognostički čimbenici finalne kvalitete vida ovise o mehanizmu ozljede, prisutnosti relativnog aferentnog papilarnog defekta, ozljedi adneksa, veličini i lokaciji same rane, ugroženosti leće, postojanju hifeme, vitrealnog krvarenja i ablaciji mrežnice (27). Razlikujemo prednju rupturu, u području sklere, 2 milimetra od limbusa, uz koju gotovo uvijek nastaju hemoftalmus i hipotonija. Stražnja ruptura, u blizini papile očnog živca, predstavlja izazov za dijagnostičara budući da nije vidljiva tijekom pregleda, a praćena je padom vidne oštine. U tom slučaju nužno je indicirati kompjutersku tomografiju oka. Na okultnu rupturu treba posumnjati u slučaju postojanja asimetričnosti prednjih komora oka i niskog intraokularnog tlaka (26). Liječenje je kiruško primjenom vitrealne kirurgije uz obaveznu antitetanusnu zaštitu te sustavnu i topičku antibiotsku terapiju (3).

1.2.3.2.2. Laceracija bulbosa (lat. *laceratio bulbi*)

Laceracija očne jabučice označava potpuni prekid očnog kontinuiteta na mjestu udarca oštrim objektom (Slika 4) te obuhvaća penetrantne, perforirajuće te ozljede oka uzrokovane stranim tijelom (17).

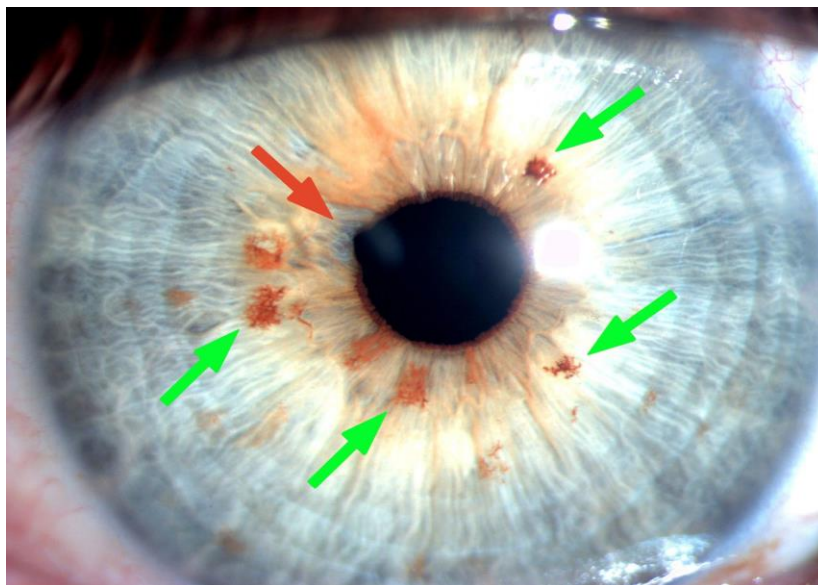


Slika 4. *Laceracija očne jabučice.* Preuzeto i prilagođeno s: <https://epmonthly.com/article/shrapnel-to-the-eye/> (28).

Skupina penetrantnih očnih ozljeda, nastaje kada oštar predmet razreže ili podere zid očne jabučice (29). Ulazna rana jednaka je izlaznoj, a u kliničkoj slici nalazimo prolaps uvee i staklovine izvan očne jabučice, hifemu, hemoftalmus i hipotoniju. Najopasnije su komplikacije penetrirajućih ozljeda bjeloočnice i zrakastog tijela pri kojima proliferacijski fibrovaskularni tračci inkarcerirani u rani, povlače mrežnicu s posljedičnim odignućem (3).

Perforirajuća ozljeda oka, probojna je, dvostruka ozljeda očne stijenke uzrokovana oštrim projektilima velike brzine. Sastoji se od ozljede rožnice, bjeloočnice, šarenice, leće, zrakastog tijela, žilnice i mrežnice (3). Između ulazne i izlazne rane stvara se fibrozna proliferacija kroz staklasto tijelo. Male rane cijele bez posljedica, dok veće zahtijevaju obradu (29). Rezultat dječje igre nerijetko je i perforirajuća katarakta povezana s rupturom prednje i stražnje kapsule leće. Kod težih perforacijskih ozljeda kao komplikacija razvija se traumatski lentiglobus ili ruptura stražnje kapsule s protruzijom materijala u staklovinu (21).

Perforirajuća ozljeda s intrabulbarnim stranim tijelom najkompliciranija je ozljeda oka te predstavlja dijagnostički, terapijski i prognostički izazov. Intrabulbarna strana tijela mogu posjedovati magnetna ili amagnetna svojstva. Magnetno strano tijelo možemo ekstrahirati ručnim elektromagnetom, u slučaju kada nije inkapsulirano u vitreusu ili retini, vitrektomijom, uz pomoć reza u području pars plane, koji koristimo i u slučaju amagnetnog stranog tijela. Metalna strana tijela, posebice bakar i željezo, reaktivnija su od ostalih materijala te mogu izazvati upalnu reakciju uz toksično djelovanje (29). Kronični degenerativni proces nastao djelovanjem željeznih čestica, a kao komplikaciju uzrokuje sekundarni glaukom te se opisuje kao žućkasto-smeđa obojenost, naziva se sideroza (Slika 5). Halkoza je reakcija izazvana prisustvom bakrenog stranog tijela. Hitna je vitrektomija nužna kod prisutnosti stranih tijela od željeza, bakra ili organskog materijala te kod razvoja endoftalmitisa (3).



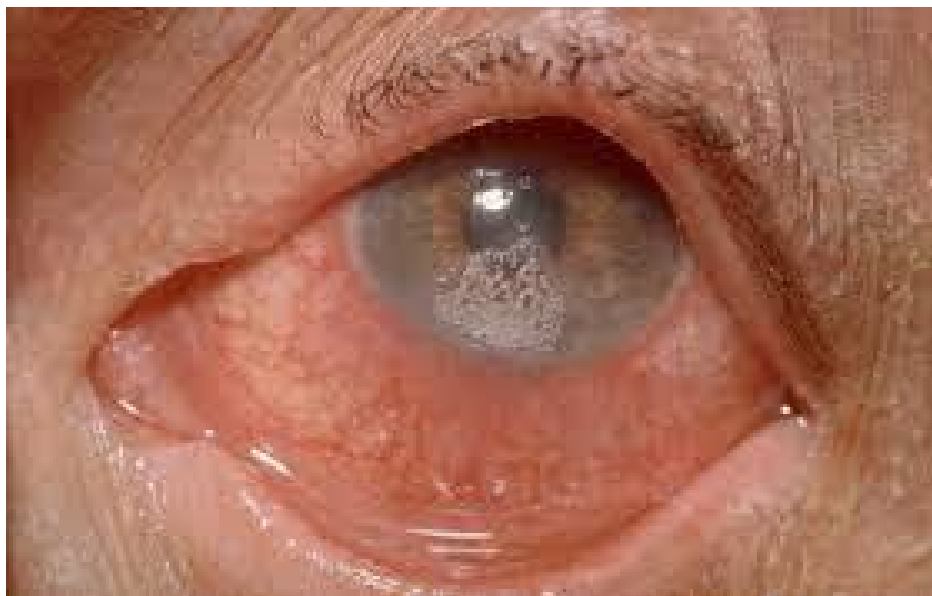Slika 5. Prikaz sideroze očne jabučice kao rezultat prisustva intrabulbarnog metalnog stranog tijela. Preuzeto i prilagođeno s: <https://casereports.bmj.com/content/13/6/e235228> (30).

U liječenju otvorenih ozljeda oka nužna je primarna rekonstruktivna kirurgija očne jabučice zbog učestalog postojanja prolapsa šarenice, lećnih masa, staklovine, mrežnice i cilijarnog tijela. Zbrinjavanje ozljede zahtijeva eksploraciju, prepariranje priležeće spojnice, ekscidaciju prolabirane staklovine te šivanje rubova bjeloočnice. Ozljede rožnice manjeg opsega s cjelovitom prednjom sobicom nije nužno šivati budući da cijele spontano. Mrenu i krvarenje u staklovinu, kao komplikacije otvorenih ozljeda oka terapijski obrađujemo nakon 14 dana od primarne rekonstrukcije (17).

1.2.4. Ozljede oka klasificirane na temelju etioloških karakteristika

Kemijske ozljede oka nemehaničke su etiologije, inducirane kontaktom kemijskim sredstvima te predstavljaju jednu od najvećih hitnoća u oftalmologiji. Drugi su najčešći uzrok ozljeda na radu, odmah nakon stranih tijela. Kod pedijatrijske populacije karakteristične su ozljede uzrokovane dezinficijensima i otopinama za čišćenje (31). Prognoza ozljeda ovisi o veličini zahvaćenog područja, količini i koncentraciji kemikalije (4). Ulaskom u oko kemikalije prvenstveno oštećuju spojnicu i rožnicu, a od dubljih struktura šarenicu, cilijarno tijelo i leću (29). Najzastupljeniji agensi kod kemijskih ozljeda oka su: kiseline, lužine i soli metala. Kiseline izazivaju denaturaciju staničnih bjelančevina i koagulacijsku nekrozu, stvarajući svojevrsan zaštitni sloj na površini tkiva koji sprječava daljnji prodor agensa u oko. Najčešće su opekline solnom, sumpornom i dušičnom kiselinom (3). Jake kiseline uništavaju epitel rožnice i čine je potpuno neosjetljivom, limbus postaje blijed te se razvija uveitis. Zbog površinske nekroze uzrokuju istovremeni gubitak vida (4).

Lužine s druge strane, razaraju epitelnu barijeru uzrokujući kolikvacijsku nekrozu. Patofiziološki dolazi do zamućenja rožnice, epitelnih defekata te nastanka sterilnih ulkusa s opasnošću od perforacije tkiva (Slika 6). Gubitak vida kod ozljeda s lužinama manifestira se s latencijom od nekoliko dana (3).



Slika 6. *Kemijska ozljeda oka.* Preuzeto i prilagođeno s: <https://www.msdmanuals.com/professional/injuries-poisoning/eye-trauma/ocular-burns> (32).

Liječenje ozljeda oka možemo podijeliti na četiri faze oporavka: hitna, akutna, rana reparativna i kasna reparativna faza (33). Od velike je važnosti hitno ispiranje oka vodom ili fiziološkom otopinom, uz lokalno mehaničko otklanjanje kemijskog agensa. Zbog boli koja je posljedica reaktivne upale unutrašnjosti oka ordiniraju se cikloplegici i kortikosteroidi (21). Kirurški se primjenjuju tehnike keratoplastike (lamelarna i penetrantna). Rana kirurška intervencija neophodna je za revaskularizaciju limbusa i obnavljanje populacije limbalnih ćelija. Transplantacija limbalnih matičnih stanica te amnijske membrane koristi se u svrhu reepitelizacije rožnice i spojnice. Kasne kirurške intervencije uključuju odvajanje konjunktivalnih priraslica, graf konjunktivalne ili mukozne membrane, korekciju deformacije kapaka, keratoplastiku i keratoprotezu kod neuspjele transplantacije (26).

Termičke ozljede oka podskupina su fizikalnih ozljeda oka te mogu biti izazvane izravnim utjecajem visoke temperature ili spektrom ozljeda uzrokovanih zračenjem (8).

Termičke opekotine su najčešće površinske ozljede oka, a rezultat su kontakta vanjskih dijelova oka s predmetima izrazite temperature (šibica, barut, vrela para, voda, ulje, rastaljeno staklo i metal) (3). Refleksno zatvaranje vjeđa i Bellov fenomen ograničavaju opekotine na kožu vjeđa i donji dio spojnice očne jabučice (4). U kliničkoj slici nalazimo epiforu, blefarospazam te bol uz sliku nekroze tkiva (3). U liječenju uz primjenu lokalnih anestetika, cikloplegika i antibiotika treba pristupiti uklanjanju nekrotičnih dijelova kože i granulacijskog tkiva, a postavljanjem plastičnih transplantata u forniks spojnice spriječiti nastanak brazgotina vjeđa, entropijuma i simlefarona (3, 4). U slučaju zamućenja rožnice potrebno je izvršiti transplantaciju (17).

Ultraljubičaste opekotine nastaju pri izlaganju epitela rožnice UV zrakama kraćim od 310 nanometara. Oštećenja najčešće nastaju pri dužim boravcima pod utjecajem sunca na višim nadmorskim visinama (lat. *keratoconjunctivitis navalis*), pri zračenju kvarc lampama (lat. *ophthalmia photoelectronica*) te pri zavarivanju (lat. *keratoconjunctivitis electrica*) (4). U kliničkoj slici nakon 6-10 sati simptomi se prezentiraju u vidu boli, epifore, fotofobije i blefarospazma, dok klinički nalaz odgovara površinskom punktiiformom keratitisu. Liječenje se provodi topičkim cikloplegicima, antibiotskim mastima te okluzijom oka kako bi se ubrzala reepitelizacija (3).

Solarna retinopatija uzrokovana je izravnim gledanjem u Sunce, pri čemu se zrake vidljive svjetlosti fokusiraju na mrežnicu i makulu te uzrokuju oslobađanje energije s oštećenjem očnih struktura. Oftalmoskopskim nalazom u fovei je vidljiva žuta mrlja okružena edemom okolnog tkiva, uz kliničke znakove smanjenje vidne oštine i ispade vida (3).

1.3. OZLJEDE ORBITE I PERIORBITALNOG TKIVA

Blow-out fraktura nastaje djelovanjem tupe sile na stijenke orbite, pri čemu dolazi do povećanja intraorbitalnog tlaka s posljedičnom dekompresijom i pucanjem orbitalnih zidova (3). Iako bi medijalni zid orbite teoretski trebao biti češće zahvaćen od dna orbite, dno orbite je najčešće mjesto čistih fraktura (34). Blow-out prijelom dna orbite javlja se prilikom udarca predmetima većim od 5 centimetara u promjeru (šaka ili teniska loptica).

Od kliničkih simptoma vidljive su ekhimoze različitog stupnja, edemi, potkožni emfizem, anestezija infraorbitalnog živca, diplopije, enoftalmus, hifema i dijaliza retine. Početno liječenje temelji se na konzervativnom pristupu, postupkom primjene antibiotika i zabrane ispuhivanja nosa zbog otvorene komunikacije s maksilarnim sinusom. U roku od 10 dana nužno je kirurški pristupiti liječenju svih fraktura koje zahvaćaju više od polovice dna orbite, onima kojima je pridruženo uklještenje sadržaja orbite te onima koje se prezentiraju stalnim diplopijama (26).

Hematom vjeđa (eng. *black eye injury*) rezultat je periorbitalne kontuzije tupim udarcem. U rahlom potkožnom tkivu nakuplja se krv, a zbog patofiziologije ozljede koja može biti popraćena frakturom orbite indicira se radiogram kranija. Ukoliko je riječ o bilateralnoj ozljedi kao diferencijalna dijagnoza mora se uključiti i fraktura baze lubanje (3).

Laceracija vjeđa čest je rezultat ozljede oka oštrim ili tupim predmetom. Gotovo sve laceracije vjeđa kao prateću komplikaciju podrazumijevaju i ozljedu suznog sustava oka. Od temeljne je važnosti u zbrinjavanju eksplorirati ranu, pri čemu valja utvrditi postojanje stranog tijela. U slučaju njegovog pronalaska bolesnika je nužno hitno uputiti oftalmologu, bez prethodnog uklanjanja stranog tijela. Posebno su zahtjevne ozljede vjeđa koje zahvaćaju sam rub vjeđe te je takve nužno pažljivo rekonstruirati (8).

Orbitalni kompartment sindrom nespecifičan je hitni oftalmološki skup simptoma karakteriziran akutnim porastom intraorbitalnog tlaka. Povišenje tlaka unutar ograničenog prostora orbite uzrokuje smanjenu perfuziju s ishemijskim oštećenjima (35). Vodeći simptom kliničke slike je bolna proptaza otporna na retropulziju, uz ograničen motilitet oka s dvoslikama, boli i poremećenim kolornim vidom uz pad vidne oštine (8). Dijagnoza je u potpunosti klinička, a hitna dekompresija od iznimne važnosti za spriječavanje trajnog gubitka vida. Lateralna kantotomija i inferiorna kantoliza glavne su osovine pristupa liječenju (36).

1.4. KOMPLIKACIJE PRIDRUŽENE TRAUMATSKIM OZLJEDAMA OKA

Endoftalmitisom definiramo tešku infekciju oka koja specifično zahvaća prednju komoricu, staklovinu i retinu. Traumatski, tj. egzogeni endoftalmitis javlja se u 2-7% penetrirajućih ozljeda oka, s povećanom incidencijom ukoliko je pridruženo i intrabulbarno strano tijelo. Od kliničkih simptoma opisujemo jaku konjuktivalnu i cilijarnu infekciju, hipopion (gnoj u prednjoj sobici), gusti žućkasti eskudat u staklovini i flebitis retinalnih krvnih žila. U 25% slučajeva mikrobiološki je uzročnik lat. *Bacillus cereus*. Terapija se sastoji od kombinacije lokalne, subkonjuktivalne i intravitrealne primjene antibiotika. Ukoliko u roku od 12 sati ne dođe do poboljšanja, indicirana je vitrektomija (21).

Simpatička oftalmija rijedak je, obostrani, granulomatozni panuveitis koji se očituje nakon penetrantne ozljede oka. U 65% slučajeva manifestira se unutar tri mjeseca od traume. U patologiji simptoma vidljivo je nadraženo i crveno oko koje simpatički potaknuto postaje fotofobično. Edem papile i multifokalni koroiditis zahvaća čitav fundus oka. Ukoliko se neadekvatno liječi dolazi do katarakte, glaukoma i ftize bulbusa. Sistemska primjena steroida pokazala se kao efikasan način liječenja (26).

Posttraumatski glaukom heterogena je skupina glaukoma koja je definirana svakim povišenjem tlaka iznad 21mm Hg (milimetri žive), posljedično traumi (37). Nastaje kao rezultat tupe traume oka s krvarenjem unutar oka ili kod ozljeda intraokularnih dijelova (3). Tupa trauma može dovesti do repozicije korijena šarenice i recesije komornog kuta prednje očne sobice. Kod bolesnika s recesijom komornog kuta većom od 270 stupnjeva opasnost pojave glaukoma je veća te zahtijevaju kontinuirano praćenje. Tlak koji je akutno povišen tretira se beta adrenergičkim blokatorima, kortikosteroidima, inhibitorima karbonhidraze i hiperosmolarnim otopinama. Glaukom lutajućih stanica često je pridružen sa simptomima krvarenja staklastog tijela. Dehemoglobinizirana krvna tjelešca ulaze u područje prednje sobice i okludiraju sustav za istjecanje očne vodice. U donjem dijelu kuta očne sobice patognomični se ističu lutajuće stanice žuto-smeđe boje, a pseudohipopion se očituje kod postojanja većih naslaga stanica. Liječenje se uspješno provodi antiglaukopskim lijekovima (4).

1.5. SINDROM ZLOSTAVLJANOG DJETETA

Shaken baby sindrom karakteriziran je subduralnim hematomom, okultnim prijelomima kostiju te retinalnim krvarenjima kod djece mlađe od tri godine (38). Oftalmološki klinički znakovi osim retinalnog krvarenja su meki eskudati, nabori i pukotine retine, subkonjunktivalna i intraokularna hemoragija, laceracija vjeđe ili rožnice, traumatska midrijaza, nistagmus, strabizam i kotikalna sljepoća. Liječenje obuhvaća multidisciplinarni pristup timskog rada sociologa, pedagoga, pedijatra i oftalmologa (21).

1.6. DIJAGNOSTIKA TRAUMA OKA

Dijagnoza traume oka inicijalno se postavlja kliničkim pregledom oftalmologa, bazirajući se prije svega na osnovama anamneze s pitanjima o načinu i vremenu ozljede, uz detaljan klinički pregled prednjeg i stražnjeg segmenta oka, motorike bulbusa, intraokularnog tlaka, fundusa oka kao i vidne oštine. Ključni su i podaci o ranijim upalama oka, ozljedama, nošenju naočala, slabovidnosti na jedno oko, uzimanju lijekova, alergija na lijekove te zaštiti cjepivom tetanusa. Anamnestički je nužno ustvrditi subjektivne znakove kao što su dvoslike, smanjen vid, osjećaj lebdećih tjelešaca u oku ili trenutak jakog svjetla u ozlijeđenom oku. Na postojanje frakture zidova orbite može nas uputiti prekid ili depresija kontinuiteta koštanih granica. Supraorbitalna distezija može se uočiti kod fraktura gornjeg ruba orbite. Postraumatski enoftalmus sugerira frakturu orbite s inhernacijom tkiva u maksilarni ili etmoidalni sinus, a egzoftalmus indirektno predstavlja simptom jakog krvarenja u orbitu. Od slikovne dijagnostike često je potrebna i RTG (rendgen) snimka predjela orbite. CT (kompjuterizirana tomografija) je indiciran u slučajevima hifeme, perforacije sklere i kornee te početne katarakte, a kontraindiciran je u slučajevima laceracije spojnice (8, 21). Pri sumnji na metalno intrabulbarno strano tijelo nužno je indicirati pretragu kompjuterske tomografije za prikaz orbita dok se UZV (ultrazvuk) koristi za nemetalna strana tijela. Elektrofiziološki testovi koristan su dijagnostički alat pri procjeni oštećenja vidne funkcije (17).

1.7. LIJEČENJE TRAUMATSKIH OZLJEDA OKA

U zbrinjavanju traumatskih ozljeda oka podjednaku važnost imaju kirurške tehnike kojima je cilj reparacija i rekonstrukcija tkiva kao i farmakološki pristup s temeljnim zadatkom liječenja pridruženih i već nastalih komplikacija te sprječavanja potencijalnih. U kirurgiji očnih ozljeda centralnu ulogu imaju tehnike šivanja pojedinih anatomskeg segmenata, uz primjenu operacijskih tehnika kao što su: vitrektomija, implantacija leće, fakoemulzifikacija (PHACO), laserska fotokoagulacija, keratoplastika, transplantacija amnijske membrane te instiliranje antibiotika u prednju očnu sobicu. Farmakološki izbor liječenja orijentiran je primarno na korištenje lokalnih antibiotika i kortikosteroida u obliku kapi i masti, uz suportivnu primjenu antiglaukomačkih lijekova i midrijatika (3).

Zavisno o težini mehaničke ozljede i pratećim komplikacijama pristupa se tehnikama primarne obrade unutar prvih 8-12 sati (26). Kirurgija oka je indicirana u slučajevima u kojima postoji rizik od gubitka anatomskeg odnosa i funkcije unutar oka. Najčešće joj se pristupa kod mehaničkih ozljeda s laceracijama i pridruženim prolapsom intraokularnog tkiva. Različite debljine konca koriste se u šivanju pojedinih struktura oka. Najtanji konac (10-0) koristi se za postavljanje šavova na područje rožnice dok su najdeblji (5-0) rezervirani za šivanje periorbitalnog područja, vjeđe i mišića podizača vjeđa. Za šivanje rožnice i bjeloočnice koristi se neresorptivni najlonski konac. Za šivanje okoloočne kože u primjeni se koristi resorptivni i neresorptivni konac (39).

Topikalna primjena lijekova trebala bi se izbjegavati kod otvorenih ozljeda oka, zbog mogućeg rizika od intraokularne toksičnosti. Međutim profilaksi cjepivom protiv tetanusa i sistemske primjene antibiotika treba se pristupiti odmah (40).

Sekundarna reparacija tkiva izvršava se 10-14 dana nakon primarne. Glavni ciljevi su ukloniti novonastale komplikacije i stabilizirati poremećene intraokularne odnose (26).

Fakoemulzifikacija operativna je metoda zbrinjavanja katarakte. Riječ je o ultrazvučnoj operaciji kojom se odstranjuje leća koristeći mali operacijski rez na rožnici, čime postizemo minimalnu postoperacijsku traumu oka.

Sam zahvat podijeljen je u šest faza: incizija uz instilaciju viskoelastika, kapsuloreksa tj. otvaranje prednje kapsule oka, hidrodisekcija i hidrodelineacija koje omogućavaju manipuliranje i razdvajanje slojeva nukleusa, fakoemulzifikacija koja je zaslužna za fragmentaciju tvrdog nukleusa i njegovu aspiraciju te ugradnja intraokularne leće (3).

Vitrektomija je mikrokirurška tehnika kojom uklanjamo patološki promijenjeno staklasto tijelo, repariramo ozljede retine i uvodimo fiziološku otopinu, plin ili silikonsko ulje na mjesto staklastog tijela (41). Riječ je o najsloženijoj endoskopskoj operaciji oka pri kojoj operater uz pomoć vitrektoma reže i aspirira staklovinu, istovremeno sprječavajući kolabriranje oka fiziološkom otopinom. Pod operacijskim mikroskopom oftalmolog uvodi tri instrumenta u područje *pars plana* zrakastog tijela, što definira ovu operaciju kao *pars plana* vitrektomija (PPV) (3).

Transplatacija amnijske membrane (TAM) indicira se zbog potrebe rekonstrukcije površine rožnice, budući da ubrzava cijeljenje epitelnih defekata. Pri postupku transplantacije bazalna se membrana okrene prema vanjskoj strani i učvrsti cirkularnim šavom (3).

Transplantacija limbalnih stanica primjenjuje se kod kontuzijskih, radijacijskih i kemijskih ozljeda oka u svrhu reepitelizacije stanica rožnice (3).

Keratoplastika obilježava najčešće izvođenu transplantaciju tkiva, sa zabilježenom uspješnošću operacijskog akta u više od 90 % slučajeva. Cilj operacije je zamijeniti oštećenu, zamućenu rožnicu sa zdravom, tj. graftom donora. Razlikujemo penetrantnu keratoplastiku kod koje primjenjujemo kornealni graft u punoj debljini i lameralnu keratoplastiku kod koje je zamjenjuju samo oni slojevi rožnice koji su patološki izmijenjeni. Kod bolesnika koji ne zadovoljavaju indikacije za obavljanje keratoplastike primjenjuje se ugradnja keratoproteze, tj. umjetne rožnice (3).

Lateralna kantotomija i kantoliza operacijske su tehnike koje se koriste u svrhu smanjivanja intraorbitalnog tlaka i očuvanja vida. Prije same incizije uz pomoć hemostata ili hvatalice po Peanom tretiramo tkivo lateralnog kantusa kako bi minimalizirali količinu krvarenja. Škaricama namijenjenim za rezanje šarenice, izvršimo inciziju 1-2 centimetra od lateralnog palpebralnog kuta do ruba orbite (kantotomija). Inferiorna kantoliza označava presijecanje inferiornog, a ponekad i oba kraka lateralnog palpebralnog ligamenta. Prilikom presijecanja ligamenata potrebno je obratiti pažnju kako ne bi prouzrokovali ozljedu mišića podizača vjeđe, suzne žlijezde i suzne arterije koje se nalaze u neposrednoj blizini (42).

2. CILJ I HIPOTEZE ISTRAŽIVANJA

Temeljni cilj ovog retrospektivnog istraživanja je prikazati epidemiološke podatke ozljeda oka na uzorku pedijatrijske populacije, hospitalizirane i liječene na odjelu Klinke za očne bolesti Kliničkog bolničkog centra Split s područja Splitsko-dalmatinske županije u vremenskom razdoblju od 2019. godine do 2021. godine, s obzirom na:

- Demografske i epidemiološke karakteristike ispitanika.
- Etiologiju ozljeda oka temeljenu BETT i IOTC klasifikaciji.
- Učestalost ozljeda oka kod djece u usporedbi s ozljedama oka kod odraslih.
- Okolnosti ozljeđivanja očiju kod djece .
- Incidenciju ozljeda u različitim godišnjim dobima.

Također specifični cilj je i usporediti podatke ozljeda oka u Splitsko-dalmatinskoj županiji s relevantnim podacima ozljeda u drugim zemljama te usmjeriti javnost na važnost prevencije ozljeda oka kod djece.

Hipoteze ovog diplomskog rada su:

- Očekivana je razlika u postotku zastupljenosti ozljeda oka kod djece s obzirom na spol.
- Učestalost ozljeda oka u korelaciji je s godišnjim dobima.
- Smanjeni nadzor nad djecom utječe na broj registriranih ozljeda oka.

3. MATERIJALI I METODE

3.1. Organizacija studije

Za potrebe ovog diplomskog rada provedeno je retrospektivno opažajno istraživanje. S obzirom na izostanak intervencije i princip obrade podataka u jednoj vremenskoj točki riječ je o presječnom istraživanju kvalitativnog ustroja.

3.2. Ispitanici

Ispitanici obuhvaćeni ovim istraživanjem su djeca oba spola mlađa od 18 godina koja su zaprimljena na bolničko liječenje Klinike za očne bolesti Kliničkog bolničkog centra Split zbog mehaničke traume oka. Studijom je obuhvaćen uzorak od 110 bolesnika u vremenskom razdoblju od siječnja 2019. do prosinca 2021. godine s područja Splitsko-dalmatinske županije. Kriteriji uključenja su pedijatrijski bolesnici oba spola u dobi do 0-18 godina, s dijagnozom mehaničke ozljede oka, hospitalizirani na Klinici za očne bolesti. Kriteriji isključenja su bolesnici stariji od 18 godina, bolesnici s dijagnozom kemijske ozljede oka, djeca koja su liječena ambulantno ili na drugim odjelima pod dijagnozom kraniotraume ili politraume.

3.3. Metode prikupljanja i obrada podataka

Potrebni podaci su retrogradno prikupljeni iz pismohrane arhivskih podataka Klinike za očne bolesti KBC-a (Klinički bolnički centar) Split. Svim je ispitanicima učinjen kompletan klinički pregled oftalmologa koji je uključivao pregled biomikroskopom uz upotrebu vodene otopine 2% fluroscein-Na (Siedelova proba), pregled fundusa oka oftalmoskopom, mjerenje očnog tlaka Goldmannovom aplanacijskom tonometrijom i određivanje vidne oštine Snellenovim ototipom. Pregled je nadopunjen alatima slikovne dijagnostike što je uključivalo RTG, CT ili MR (magnetska rezonanca), uz UZV pregled očne jabučice, orbitalnog područja i vidnog polja te pregled alatima elektrodijagnostike. Podaci su nadopunjeni nalazima specijalističko-konzilijarnih pregleda pedijatra, otorinolaringologa te neurokirurga. Dobivene rezultate ispitanika obradili smo s obzirom na dob, spol, težinu ozljede, vrstu, vrijeme, uzroke te okolnosti ozljeđivanja uz konačnu vidnu oštrinu. Pri utvrđivanju vrste i težine mehaničkih očnih ozljeda koristili smo se BETT i IOTC klasifikacijama ozljeda oka. Rezultate mehaničkih trauma oka kod djece usporedili smo s postojećim studijama ozljeda oka kod djece u drugim državama.

3.4. Etička načela istraživanja

Provedba ovog presječnog istraživanja u skladu je sa Zakonom o zaštiti prava pacijenata (NN169/04, 37/08), Zakonom o provedbi Opće uredbe o zaštiti podataka (NN 42/18), odredbama Kodeksa liječničke etike i deontologije (NN55/08, 139/15) kao i pravilima Helsinške deklaracije WMA 1964 – 2013. Istraživanje je odobreno od strane Etičkog povjerenstva KBC-a Split (Klasa:500-03/22-01/115; Ur.br 2181-147/01/06/M.S.-22-02).

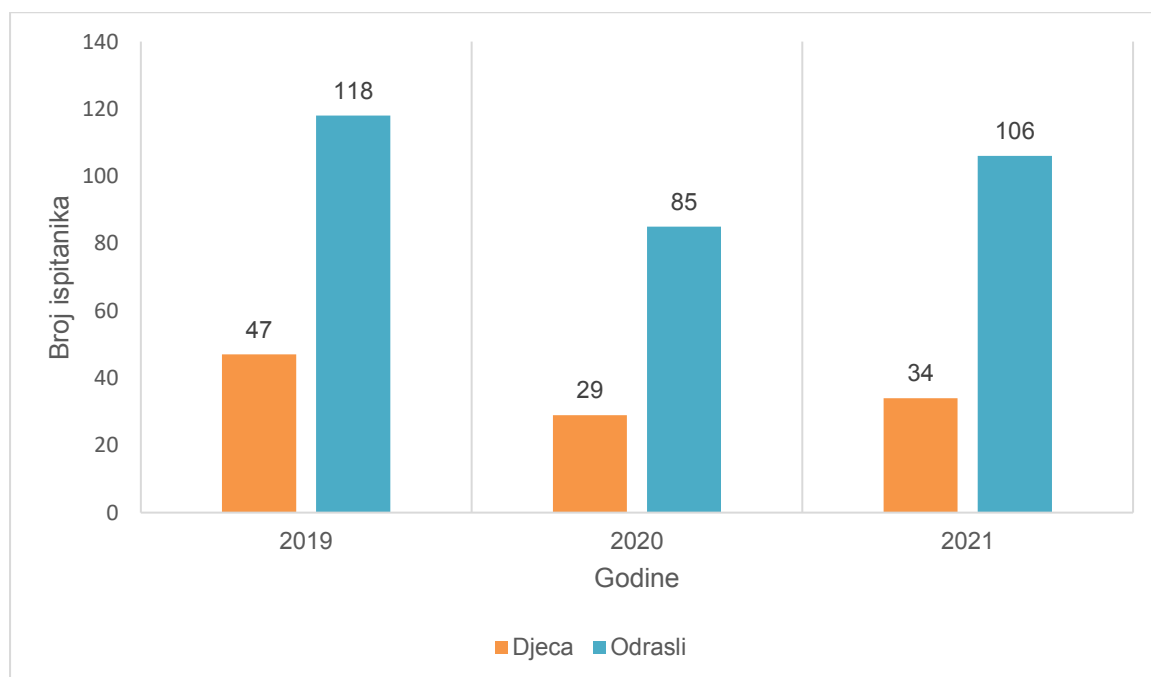
3.5. Statistička obrada podataka

Podaci prikupljeni iz medicinske dokumentacije uneseni su i obrađeni u programskom paketu u Office 2016 (Microsoft, Redmond, WA). Za analizu brojčanih podataka te za izradu tablica i slika korišteni programi Microsoft Word i Microsoft Excel. Kvalitativni podaci prikazani su kao cijeli brojevi, postotak te grafički i tablično. U statističkoj interpretaciji rezultata korištene su metode opisne statistike, a za izračun računalni program MedCalc 11.0 (Mariakerke, Belgija). Rezultati su interpretirani na nivou značajnosti $p < 0,05$.

4. REZULTATI

U trogodišnjem vremenskom razdoblju od siječnja 2019. do prosinca 2021. godine zbog dijagnoze traume oka u Klinici za očne bolesti KBC-a Split hospitalizirano je i liječeno ukupno 419 bolesnika. Prosječan broj ukupno hospitaliziranih iznosio je 7684 bolesnika godišnje. Od konačnog zbroja, registrirano je 110 (26,25%) pedijatrijskih bolesnika te 309 (73,74%) odraslih bolesnika. U prosjeku su bolesnici na odjelu boravili 3,5 dana.

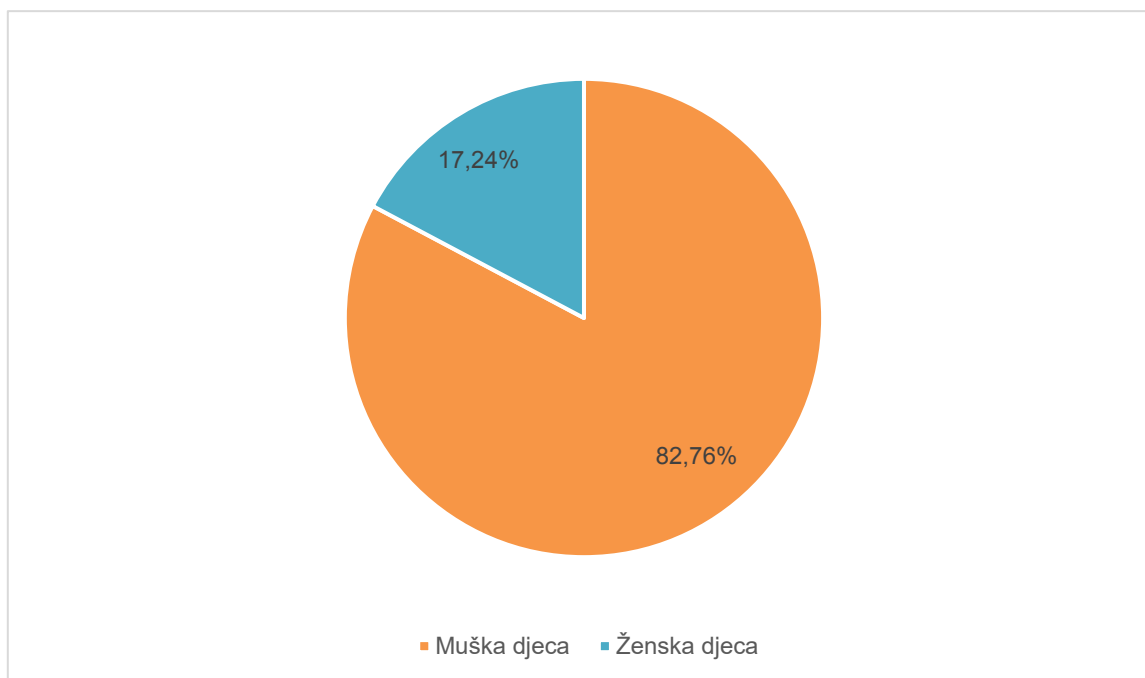
Na Slici 7. vidljiva je zastupljenost očnih ozljeda po godinama za pedijatrijske i odrasle ispitanike kao i razdioba učestalosti ozljeda oka između djece i odraslih. Najveći broj zaprimljenih bolesnika u obje populacije ispitanika bio je 2019. godine kada je u Klinici za očne bolesti hospitalizirano 47 bolesnika mlađih od 18 godina, te 118 bolesnika starijih od 18 godina. U ukupnom broju ozljeda, u djece je to iznosilo 42,73% ozljeda, a kod odraslih 38% ukupnih ozljeda. Najmanji broj bolesnika bio je godinu nakon, tj. 2020. godine, kada je hospitalizirano 29 bolesnika mlađih od 18 godina te 85 odraslih bolesnika. U ukupnom broju ozljeda za djecu je to iznosilo 26,23%, a za odrasle 28%. Za sve tri promatrane godine zastupljenost odraslih ispitanika bila je u prosjeku 3 puta veća u odnosu na djecu.



Slika 7. Učestalost ozljeda oka kod djece u usporedbi s ozljedama oka kod odraslih u trogodišnjem razdoblju

Ukupan broj broj ozljeda oka kod djece iznosio je 116, što nas upućuje da je šest ispitanika imalo bilateralnu ozljedu oka. Najmlađe dijete s dijagnozom ozljede oka imalo je dvije godine.

Od svih analiziranih podataka, broj ozljeda kod muške djece bio je $n=96$, tj. 82,76%, a kod ženske djece $n=20$, tj. 17,24% (Slika 8). Broj ozljeda zabilježen kod dječaka u prosjeku je za 5 (4,8) puta veći u odnosu na žensku djecu.



Slika 8. Raspodjela ozljeda oka s obzirom na spol ($N=116$)

Uzimajući u obzir BETT klasifikaciju ozljeda oka (Tablica 2), analizom podataka zaključili smo da su kod djece u najvećem postotku (86,21%) prevladavale zatvorene ozljede oka, tj. kontuzije ($n=100$). U suprotnosti s navedenim brojkama, otvorenih je ozljeda oka ($n=16$), koje su ujedno zahtijevale i kirurško liječenje bilo u znatno manje postotku (13,79%). Prema dobnoj razdiobi najveći broj ozljeda oka događao se kod djece u dobi između 8-14 godina, u kojem je broj zatvorenih ozljeda oka ($n=54$) bio 9 puta veći u odnosu na broj otvorenih ($n=6$) ozljeda oka. Promatrajući cjelokupni broj hospitalizirane djece svih dobih kategorija, interval od 8-14 godina obuhvaćao je 51,72% ukupnih ozljeda. Dobni interval od 0-7 godina obuhvaćao je ukupno 33 ozljede oka, dok se najmanji broj ozljeda ($n=23$) registrirao u intervalu od 15-18 godina (Tablica 2).

Tablica 2. Učestalost ozljeda oka prema dobnim skupinama i BETT klasifikaciji

Dob	Otvorena ozljeda	Zatvorena ozljeda	Ukupno
	n ^a (%)	n ^a (%)	n ^a (%)
0-7	5 (15,15)	28 (84,85)	33 (100)
8-14	6 (10)	54 (90)	60 (100)
15-18	5 (21,74)	18 (78,26)	23 (100)
Svi	16 (13,79)	100 (86,21)	116 (100)

Podaci su prikazani kao cijeli brojevi i postotci.

^an=broj

U Tablici 3. prikazana je učestalost ozljeda oka kod djece s obzirom na spol i BETT klasifikaciju. Uočavamo da se najveći broj ozljeda oka dogodio kod muške djece sa zatvorenim ozljedama (n=44, 88%) , u vremenskom intervalu od 8-14 godine. Ženska djeca u istoj dobi imala su 4 puta manji broj zatvorenih ozljeda (n=10) te nijednu otvorenu ozljedu oka.

Tablica 3. Učestalost ozljeda oka kod djece prema spolu i BETT klasifikaciji

Dob	Otvorena ozljeda oka		Zatvorena ozljeda oka	
	M ^a (%)	Ž ^b (%)	M ^a (%)	Ž ^b (%)
0-7	4 (16)	1 (12,50)	21 (84)	7 (87,50)
8-14	6 (12)	0 (0)	44 (88)	10 (100)
15-18	5 (23,81)	0 (0)	16 (76,19)	2 (100)

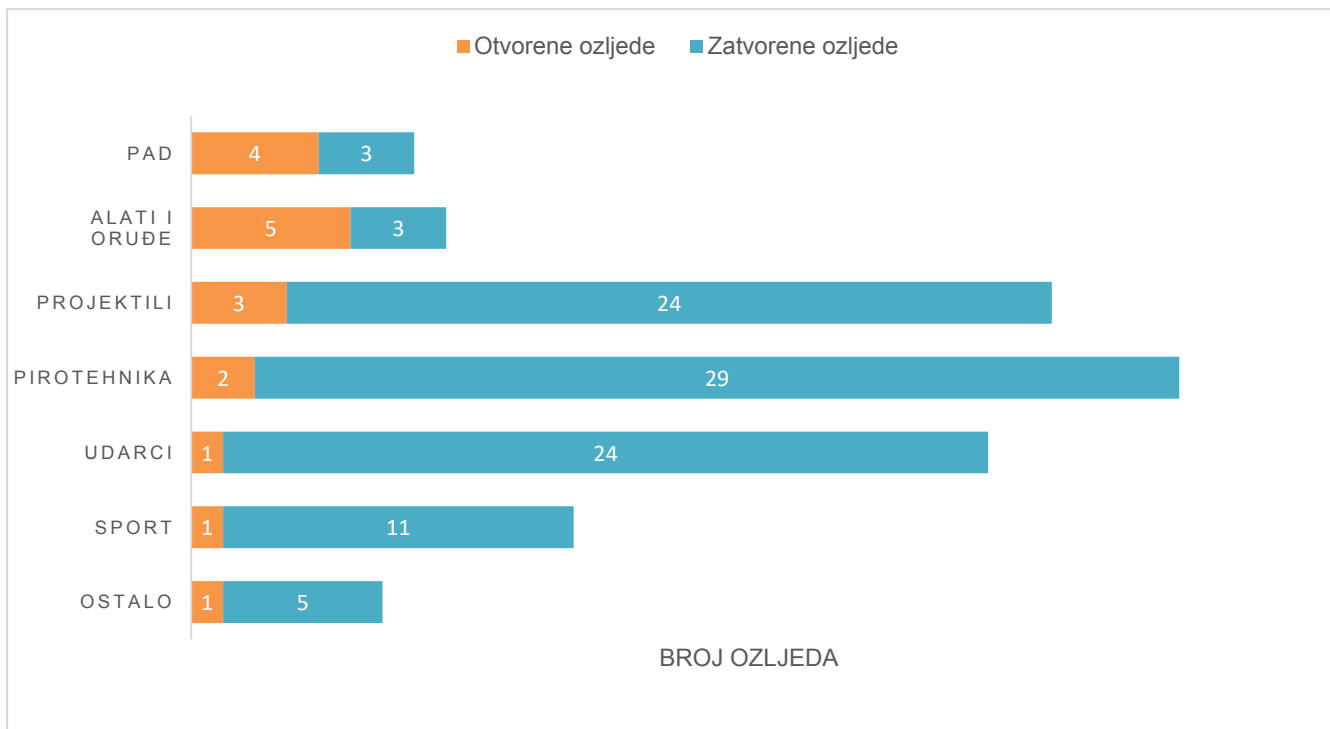
Podaci su prikazani kao cijeli brojevi i postotci.

^aM=broj muške djece

^bŽ= broj ženske djece

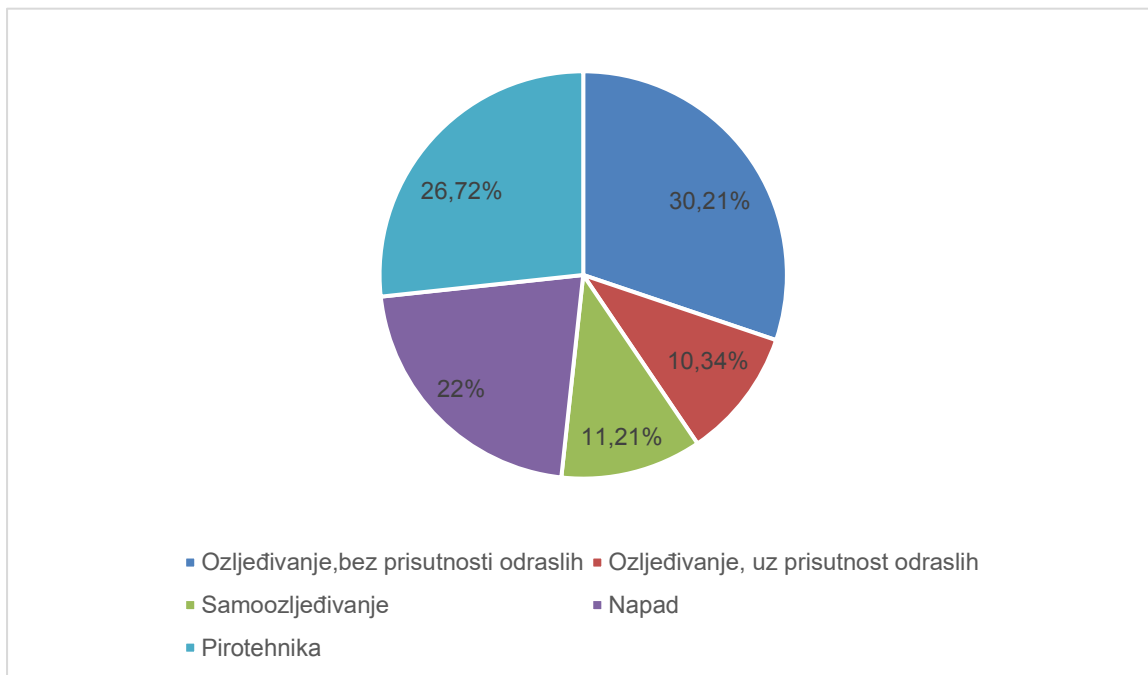
Na Slici 9. vidljiva je raspodjela trauma oka s obzirom na uzrok i vrstu nastanaka, klasificirana kao otvorena ili zatvorena ozljeda. Otvorene ozljede oka kod djece najčešće su bile uzrokovane nevjешtim rukovanjem i upotrebom alata, n=5 (31,25%).

Značajno je veći broj ozljeda oka zabilježen kod nedopuštene upotrebe pirotehnike. Pirotehnička sredstva uzrokovala su 30,05% zatvorenih ozljeda oka (n=29). Udarci i projektili bili su podjednako zastupljeni u udjelu zatvorenih ozljeda oka (n=24, 25,53%).



Slika 9. Uzroci trauma oka kod djece

Slika 10. grafički prikazuje postotke trauma oka kod djece s obzirom na okolnosti nastanka. Ozljede oka u pedijatrijskoj populaciji bolesnika u najvećem su se postotku (30,21%) događale bez prisutnosti tj. nadzora odrasle osobe.



Slika 10. Okolnosti nastanka trauma oka kod djece

Promatrajući učestalost ozljeda oka (Tablica 4) kod djece s obzirom na godišnja doba, tj. tromjesečne intervale tijekom cijele godine, vidljivo je da je najveći ukupni broj ozljeda oka (otvorene i zatvorene ozljede) zastupljen u zimskim mjesecima (n=47) i proljetnom razdoblju (n=36). S obzirom na BETT klasifikaciju očuvanosti integriteta očne stijenke, zatvorene ozljede oka bile su 5 puta zastupljenije u odnosu na otvorene ozljede oka tijekom zimskog perioda. Najmanji broj ozljeda oka zabilježen je u ljetnim mjesecima (n=11).

Tablica 4. Učestalost ozljeda oka kod djece s obzirom na godišnja doba i BETT klasifikaciju

	Otvorene ozljede oka	Zatvorene ozljede oka	Ukupan broj ozljeda
	n ^a (%)	n ^a (%)	n ^a (%)
Proljeće	5 (13,89)	31 (86,11)	36 (100)
Ljeto	2 (18,18)	9 (81,82)	11 (100)
Jesen	1 (6,25)	15 (93,75)	16 (100)
Zima	8 (17,02)	39 (92,98)	47 (100)

Podaci su prikazani kao cijeli brojevi i postotci.

^an=broj

Međunarodnom klasifikacijom ozljeda oka (Tablica 5), na osnovi kriterija vidne oštine, zone ozljede na oku i vrste ozljede (Tablica 1) ustanovili smo da najveći broj trauma oka kod bolesnika mlađih od 18 godina spada u lake ozljede (51,72%). Teške ozljede oka s maksimalnim zbrojem od 11, iznosile su 13,79% ozljeda, dok je u srednju, ujedno i najmanju kategoriju pripadalo 6,9 % ozljeda oka kod djece. Zbog manjkavosti podataka 32 bolesnika, 27,59% ozljeda nije klasificirano na temelju IOTC ljestvice. Od ukupnog broja ozlijeđenih dječjih očiju, sljepoća je nastala kod pet očiju (4,31%), od toga na četiri oka kao rezultat otvorene očne ozljede, a na jednom oku kao posljedica zatvorene ozljede oka.

Tablica 5. *Međunarodna klasifikacija ozljeda oka/IOTC*

Podjela ozljeda/zbroj	n^a	%
Laka (3-5)	60	51,72
Srednja (6-8)	8	6,90
Teška (9-11)	16	13,79
Bez podataka	32	27,59

Podaci su prikazani kao cijeli brojevi i postoci.

^an=broj

5. RASPRAVA

Trauma oka vodeći je svjetski uzrok monookularnog gubitka vida. U kombinaciji s ozljedama očnih adneksa, orbite i periorbitalnog tkiva, mehanička trauma oka doprinosi morbiditetu, rezultirajući trajnim strukturalnim, funkcionalnim, estetičkim i psihosocijalnim posljedicama, podjednako u djece i odraslih. U 13-16% slučajeva ozljede oka pridružene su sistemskim ozljedama, dok se u 83% slučajeva javljaju skupno kod bolesnika s ozljedama glave, što upućuje na neizbježnu ulogu oftalmologa pri procjeni svih sistemskih i kranijalnih ozljeda (43).

Rezultati ovog retrospektivnog istraživanja fokusirali su se na utvrđivanje karakteristika ozljeda oka prvenstveno kod pedijatrijske populacije ispitanika. Broj djece koji je u trogodišnjem razdoblju bio zaprimljen na bolničko liječenje te prigodno hospitaliziran, iznosio je 110, tj. 25,35% od ukupnog broja bolesnika hospitaliziranih u svim dobnim intervalima. S obzirom na spolne karakteristike, prevladavale su ozljede kod muške djece, čiji je udio za 5 puta bio veći u odnosu na žensku djecu. Navedene podatke možemo usporediti s rezultatima istraživanja Davooda Aghadoosta i sur. (44). Njihova presječna, retrospektivna studija provedena je u Kashanu, Iran u trogodišnjem razdoblju od 2006. do 2009. Broj djece koji je bio zaprimljen na bolničko liječenje iznosio je 131 dijete mlađe od 16 godina, dok je omjer muške djece u odnosu na žensku kao i u našem istraživanju iznosio, 5:1. Za istaknuti je kako kod djevojčica u vremenskom intervalu od 8-18 godina nismo registrirali nijednu otvorenu ozljedu oka.

Iz dobivenih udjela na temelju spola možemo zaključiti, kako su dječaci za razliku od djevojčica znatno češće podložni ulaziti u rizične situacije, što dokazuje i rad J. Richarda Udrya, u kojem je zabilježeno s obzirom na, sociologiju prirode spolova - 2,5 puta veći postotak muškarca s posljedicama nenamjernih ozljeda u odnosu na žene (45).

Uzimajući u obzir BETT klasifikaciju ozljeda oka, analizom podataka zaključili smo da su kod djece u najvećem postotku (86,21%) prevladavale zatvorene ozljede oka, tj. kontuzije (n=10), koje nisu zahtijevale kirurško liječenje. U liječenju je korištena farmakološka terapija s zadatkom sprječavanja nastanka komplikacija i potencijalnih infekcija, a uključivala je primjenu lokalnih i sistemskih antibiotika, kortikosteroida, midrijatika i antiglaukomskih lijekova. Najčešći etiološki uzrok zatvorenih ozljeda oka bila je upotreba pirotehničkih sredstava koja je uzrokovala 30,05% zatvorenih ozljeda oka. U nešto manjem postotku, tj. druge po učestalosti bile su zastupljene ozljede nastale udarcima i projektilima (n=24, 25,53%).

U studiji Martine M. Oiticica-Barbosa i sur. provedenoj u Brazilu opažamo kako je najveći broj ozljeda etiološki bio uzrokovan neadekvatnim rukovanjem predmetima u kućanstvu i školi (18,3%) (46). Podatak o pirotehničkim sredstvima izostaje, što nas upućuje kako je u Republici Hrvatskoj u prethodnim godinama zakon u upotrebi pirotehničkih sredstava za osobe mlađe od 18 godina loše reguliran te naglašava manjkavost u roditeljskom oprezu i nadzoru pri rukovanju istim, budući da je veliki dio mehaničkih ozljeda oka i njihovih mutilirajućih posljedica rezultat dječje igre pirotehnikom.

Otvorene ozljede oka sačinjavale su znatno manji postotak od 13,79%, a bile su većinom uzrokovane ozljedama prilikom korištenja alata i oruđa (31,25%). Kiruški zahvati kojima su se tretirale navedene ozljede uključivali su primarnu obradu rane i šivanje anatomskih sastavnica oka, vađenje stranih tijela, vitrektomiju, fakoemulzifikaciju, lavažu i inistiliranje antibiotika u prednju očne sobicu, repoziciju šarenice, abaraziju sideroze te lasersku fotokoagulaciju.

Najveći broj ozljeda dogodio se u vremenskom intervalu od osme do četrnaeste godine (51,72%) što kategorički odgovara razdoblju pohađanja osnovne škole. Slični podaci zabilježeni su i u prethodnom retrospektivnom istraživanju mehaničkih ozljeda oka kod djece provedenom u SDŽ (Splitsko-dalmatinskoj županiji). Kajo Bućan i sur. zabilježili su postotak od 39% ispitanika s traumatskim ozljedama oka u vremenskom razdoblju od 16 godina, za populaciju dječaka i djevojčica između osme i četrnaeste godine (47).

Promatrajući učestalost ozljeda oka kod djece s obzirom na godišnja doba, tj. tromjesečne intervale tijekom cijele godine, vidljivo je da je najveći ukupni broj ozljeda oka zastupljen u zimskim mjesecima (n=47) i proljetnom razdoblju (n=36), što možemo povezati s dužim boravkom u kući tijekom zimskog razdoblja i izloženosti potencijalno opasnim alatima u kućanstvu, kao i činjenici da je razdoblje zime u Hrvatskoj obilježeno proslavom božićnih i novogodišnjih blagdana kada je osjetno veća uporaba pirotehničkih sredstava. Najmanji broj ozljeda oka zabilježen je u ljetnim mjesecima (n=11), a kao uzrok možemo pretpostaviti da je roditeljski nadzor pojačan tijekom zajedničkih praznika te da određeni dio djece ljetuje izvan granica Splitsko-dalmatinske županije zbog čega podaci nisu zabilježeni.

Iako je broj odraslih u našem istraživanju, koji predstavljaju radno sposobno i aktivno stanovništvo, tri puta veći od broja hospitalizirane djece, djeca i dalje čine zabrinjavajući postotak ukupnih ozljeda oka. Uzroke ovakve epidemiologije možemo tražiti upravo u odrasloj populaciji stanovništva, koja bi trebala biti odgovorna i sposobna vršiti nadzor nad djecom.

Zabrinjavajuća je činjenica da se najveći dio ozljeda (30,21%) dogodio upravo u vrijeme roditeljske nepažnje i smanjenog nadzora nad djecom. S druge strane broj ozljeda kod djece koja su bila kontrolirana od strane odrasle osobe bio je dva puta manji (10,34%), što ukazuje na važnost prevencije i nadzora nad djecom u vrtiću, školi i sportu.

Međunarodnom klasifikacijom ozljeda oka, na osnovi kriterija vidne oštine, zone ozljede na oku i vrste ozljede ustanovili smo da najveći broj trauma oka kod djece ipak spada u lake ozljede (51,72%). Međutim postotak očiju koji je rezultirao trajnom sljepoćom, tj. apsolutnim gubitkom vida za ispitivanu populaciju iznosio je 4,31%.

Ograničenja ove studije bili su mali uzorak ispitanika, kratko vrijeme ispitivanja, kao i isključenost onih bolesnika čija je trauma etiološki uzrokovana kemijskom ozljedom oka. Ustroj studije je bio retrospektivan što nam je onemogućilo praćenje ishoda liječenja bolesnika u budućnosti te nismo mogli utjecati na kvalitetu prikupljenih podataka. Također u studiju nisu uključena djeca koja su hospitalizirana na odjelima neurokirurgije i pedijatrije te ambulantno liječena, a nedostaju i podaci za 32 bolesnika s obzirom na konačni ishod vidne oštine i klasifikacije ozljede te podatak o uključenosti stranih državljana u ispitivanje, što ukazuje na veliku raspršenost mogućeg broja ispitanika. Kako bismo nadopunili rezultate ove studije potrebno je provesti opsežno kohortno istraživanje na većem broju ispitanika kroz duži vremenski period. Također bi kao kriterij uključenja trebalo uvrstiti i ispitanike s kemijskim ozljedama oka budući da predstavljaju najveću hitnost, ali i najčešću mehaničku ozljedu u oftalmologiji.

Imajući u vidu da je trauma oka ozbiljan javnozdravstveni problem, koji može rezultirati trajnom sljepoćom i invaliditetom, ponekad ostavljajući ne samo fizičke posljedice već i one psihičke prirode, znatno veći resursi i fokus trebaju se postaviti na edukaciju roditelja i djece o mogućim opasnostima i potencijalnim uzrocima nastanka mehaničkih ozljeda oka, s ciljem prvenstveno bolje prevencije, a u konačnici i pravovremenog i uspješnog liječenja. Važna je i primjena aspekata profesionalne edukacije u odgoju djece i savjetovanje o ponašanju u prometu od strane stručnih osoba. Kod starije djece bitno je upozoravati na štetnost konzumiranja alkohola i narkotika.

Osobito je bitno izbjegavati upotrebu pirotehničkih sredstava za mlađe od 18 godina, koja osim ozljeda oftalmološke naravi, može prouzročiti i ostale po život opasne posljedice kao i naglasiti upotrebu zaštitne opreme pri svim aktivnostima u kojima postoji opasnost od povrede. Djeca

su podložna ozljedama oka različitog stupnja upravo zbog svog dosadašnjeg neiskustva, nezrele psihomotorne aktivnosti i prirodne radoznalosti, na što upućuje i podatak da je 11,20% ozljeda kod djece rezultat samoozljeđivanja (14). S obzirom da djeca predstavljaju izrazito ranjivu skupinu, koja je često žrtva fizičkog zlostavljanja od temeljene je važnosti skrenuti pozornost liječnika na prirodu takvih ozljeda kako bi mogli prepoznati znakove zlostavljanja na temelju patologije očnih ozljeda te na vrijeme obavijestiti odgovarajuće službe.

Međutim i sama djeca, često su zlostavljači druge djece, te uzrok ozljeda oka projektilima i udarcima, koji čine drugi najčešći uzrok. Zbog toga bi se trebala povećati svijest o izbjegavanju neprimjerenih filmova i računalnih igrica koje potiču opasne radnje i agresivnost.

Također, veća i konkretnija zalaganja trebaju se usmjeriti na pokušaje standardiziranja međunarodnih ljestvica procjena težine ozljeda oka kao i prilagodbe karakteristikama pedijatrijske populacije.

6. ZAKLJUČCI

- Postoji pozitivna prediktivna korelacija između ozljeda oka kod odraslih i djece.
- Ozljede oka kod odraslih tri puta su češće u odnosu na djecu.
- Dječaci su skloniji ozljedama oka u odnosu na djevojčice.
- Među ispitivanom populacijom djece prevladavale su zatvorene ozljede oka, tj. kontuzije.
- Vodeći etiološki uzrok ozljeda oka bila je upotreba pirotehničkih sredstava.
- Mehaničke ozljede oka znatno su češće u zimskim mjesecima.
- Najveći postotak ozljeda oka dogodio se kod osnovnoškolske djece, tj. u razdoblju između osme i četrnaeste godine.
- Najveći broj ozljeda oka dogodio se u neprisustvu odrasle osobe.
- Kao najveća komplikacija, sljepoća je nastala kod 4,3% ukupnih ozljeda.
- Potrebno je nadopuniti i standardizirati ljestvice klasifikacija ozljeda oka i prilagoditi ih pedijatrijskom uzorku.
- Bolji nadzor nad djecom smanjio bi broj ozljeda i posljedične komplikacije.

7. LITERATURA

1. Zhu J, Zhang E, Rio-Tsonis K. Eye anatomy. eLS. 2012. doi: 10.1002/9780470015902.a0000108.
2. Krmpotić-Nemanić J, Marušić A. Organa sensum. U: Krmpotić-Nemanić J, Marušić A, urednici. Anatomija čovjeka. 2. izdanje. Zagreb: Medicinska naklada; 2007. str. 530-45.
3. Karaman K. Ozljede oka. U: Ivanišević M, Bojić L, Karaman K, Bućan K, Galetović D, Utrobičić DK, urednici. Oftalmologija, udžbenik za studente medicine. 1. izdanje. Split: Sveučilište u Splitu; 2015. str. 223-35.
4. Krmpotić-Nemanić J, Vinter I. Organum visus-oko. U: Čupak K, Gabrić N, Cerovski B, urednici. Oftalmologija. 2. izdanje. Zagreb: Nakladni zavod Globus; str. 35-59.
5. Cerovski B. Anatomija i fiziologija vidnog živca. U: Cerovski B, urednik. Neurooftalmologija. 1. izdanje. Zagreb: Fraktura; 2007. str. 3-15.
6. National Library of Medicine [Internet]. Treasure Island: StatPearls Publishing; 2021. Anatomy, head and neck, eye; 2022. [citirano 27. travnja 2022.]. Dostupno na: <http://www.ncbi.nlm.nih.gov/books/NBK482428/>
7. Biologija-ljudsko tijelo [Internet]. Vid [citirano 30. lipnja 2022.]. Dostupno na: <https://sites.google.com/site/biologijaljudskotijeloodeta/osjetila/vid>
8. Bjeloš M, Bušić M, Miletić D, Kuzmanović Elajber B. Trauma oka. U: Bjeloš M, Bušić M, Miletić D, Kuzmanović Elajber B, urednici. Praeludium ophthalmologicum. 1. izdanje. Zagreb: Školska knjiga; 2020. str. 265-78.
9. Addo E, Bamiro OA, Siwale R. Anatomy of the eye and common diseases affecting the eye. U: Addo RT, urednik. Ocular drug delivery: advances, challenges and applications. 1. izdanje. Cham: Springer International Publishing; 2016. str. 11-25.
10. Downie LE, Bandlitz S, Bergmanson JPG, Craig JP, Dutta D, Maldonado-Codina C i sur. CLEAR - anatomy and physiology of the anterior eye. Cont Lens Anterior Eye. 2021; 44:132-56.
11. McCaa CS. The eye and visual nervous system: anatomy, physiology and toxicology. Environ Health Perspect. 1982;44:1-8.
12. Hoskin AK, Philip SS, Yardley AME, Mackey DA. Eye injury prevention for the pediatric population. Asia-Pac J Ophthalmol. 2016;5:202-11.
13. Coody D, Banks JM, Yetman RJ, Musgrove K. Eye trauma in children: epidemiology, management, and prevention. J Pediatr Health Care. 1997;11:182-8.
14. Rogošić V, Lakoć V, Bojić L, Pleština IB, Kovačić Z, Poljak K i sur. Children's eye injuries in Split-Dalmatian county, Croatia. Paediatr Croat. 2009;53:71-5.

15. Thylefors B. Epidemiological patterns of ocular trauma. *Aust NZJ Ophthalmol.* 1992;20:95-8.
16. Guo Y, Liu Y, Xu H, Zhao Z, Gan D. Characteristics of paediatric patients hospitalised for eye trauma in 2007–2015 and factors related to their visual outcomes. *Eye.* 2021;35:945-51.
17. Jukić T, Mandić K. *Ozljede oka.* U: Mandić Z, urednik. *Oftalmologija.* 1. izdanje. Zagreb: Medicinska naklada; 2014. str. 241-51.
18. Nelson LB, Wilson TW, Jeffers JB. Eye injuries in childhood: demography, etiology, and prevention. *Pediatrics.* 1989;84:438-41.
19. Brandt MT, Haug RH. Traumatic hyphema: a comprehensive review. *J Oral Maxillofac Surg.* 2001;59:1462-70.
20. Standard of Care. Hyphema [Internet]. 2021. [citirano 30. lipnja 2022.] Dostupno na: <https://standardofcare.com/hyphema/>
21. Čupak K, Zergollen-Čupak M. *Ozljede oka i orbite.* U: Čupak K, Zergollen-Čupak M, urednici. *Pedijatrijska oftalmologija.* 1. izdanje. Zagreb: Nakladni zavod Globus; 1997. str. 341-53.
22. Pujari A, Chawla R, Agarwal D, Gagrani M, Kapoor S, Kumar A. Pathomechanism of traumatic indirect choroidal rupture. *Med Hypotheses.* 2019;124:64-6.
23. Rossi T, Boccassini B, Esposito L, Iossa M, Ruggiero A, Tamburrelli C i sur. The pathogenesis of retinal damage in blunt eye trauma: finite element modeling. *Investig Ophthalmology Vis Sci.* 2011;52:3994.
24. Dana MR, Werner MS, Viana MAG, Shapiro MJ. Spontaneous and traumatic vitreous hemorrhage. *Ophthalmology.* 1993;100:1377-83.
25. National Library Medicine. [Internet]. Treasure Island: StatPearls Publishing; 2022. Corneal Laceration. [citirano 30. lipnja 2022.]. Dostupno na: <http://www.ncbi.nlm.nih.gov/books/NBK576444/>
26. Kanski JJ. *Povrede.* U: Kanski JJ, urednik. *Klinička oftalmologija.* 5. izdanje. Beograd: Dana status; 2004. str. 658-81.
27. Knyazer B, Bilenko N, Levy J, Lifshitz T, Belfair N, Klemperer I i sur. Open globe eye injury characteristics and prognostic factors in Southern Israel: a retrospective epidemiologic review of 10 years experience. *Isr Med Assoc J.* 2013; 15:158-62.
28. Emergency Physicians Monthly [Internet]. Shrapnel to the eye. 2012. [citirano 30. lipnja 2022.]. Dostupno na: <https://epmonthly.com/article/shrapnel-to-the-eye/>

29. Šikić J. Ozljede oka. U: Cerovski B, urednik. Oftalmologija. Zagreb: Narodne novine; 2003. str. 191-99.
30. Nowak R. Ocular siderosis resulting from a retained intralenticular metallic foreign body. *BMJ Case Rep CP*. 2020;13:e235228.
31. Dua HS, Ting DSJ, Al Saadi A, Said DG. Chemical eye injury: pathophysiology, assessment and management. *Eye*. 2020;34:2001-19.
32. National Library of Medicine [Internet]. Treasure Island. StatPearls Publishing; 2022. Ocular burns; 2022. [citirano 30. lipnja 2022.]. Dostupno na: <https://www.msmanuals.com/professional/injuries-poisoning/eye-trauma/ocular-burns>
33. Bizrah M, Yusuf A, Ahmad S. An update on chemical eye burns. *Eye*. 2019;33:1362-77.
34. Burm JS, Chung CH, Oh SJ. Pure orbital blowout fracture: new concepts and importance of medial orbital blowout fracture. *Plast Reconstr Surg*. 1999;103:1839-49.
35. Carrim ZI, Anderson IWR, Kyle PM. Traumatic orbital compartment syndrome: importance of prompt recognition and management. *Eur J Emerg Med*. 2007;14:174-6.
36. Lima V, Burt B, Leibovitch I, Prabhakaran V, Goldberg RA, Selva D. Orbital compartment syndrome: the ophthalmic surgical emergency. *Surv Ophthalmol*. 2009;54:441-9.
37. Kaur S, Kaushik S, Singh Pandav S. Traumatic glaucoma in children. *J Curr Glaucoma Pract*. 2014;8:58-62.
38. Kivlin JD, Simons KB, Lazowitz S, Ruttum MS. Shaken baby syndrome. *Ophthalmology*. 2000;107:1246-54.
39. American Academy of Ophthalmology [Internet]. San Francisco. American Academy of Ophthalmology; 2018. Ophthalmic suturing 101 [citirano 3. srpnja 2022.]. Dostupno na: <https://www.aao.org/young-ophthalmologists/yo-info/article/ophthalmic-suturing-101>
40. Macsai M.S, Fontes BM. Trauma suturing techniques. U: Macsai M.S, urednik. *Ophthalmic microsurgical suturing techniques*. 1. izdanje. Berlin: Springer ISBN; 2007. str. 61-70.
41. Cochrane [Internet]. Velika Britanija. Cochrane; 2015. Vitrektomija za liječenje idiopatske ruptur makule; 2015. [citirano 3. srpnja 2022.]. Dostupno na: https://www.cochrane.org/hr/CD009080/EYES_vitrektomija-za-lijecenje-idiopatske-rupture-makule
42. MSD Manual Professional Edition [Internet]. Rahway: Hopkins University School of Medicine; 2020. How to do lateral canthotomy - eye disorders edition. [citirano 13. lipnja

2022]. Dostupno na: <https://www.msmanuals.com/professional/eye-disorders/how-to-do-eye-procedures/how-to-do-lateral-canthotomy>

43. Shah M, Sundar G, Shah S. Ocular trauma score revisited – making sense of it all. *Lat Am J Ophthalmol.* 2019. doi:10.25259/LAJO_8_2019
44. Aghadoost D, Fazel MR, Aghadoost HR. Pattern of pediatric ocular trauma in Kashan. *Arch Trauma Res.* 2012;1:35-7.
45. Udry JR. Why are males injured more than females? *Inj Prev.* 1998;4:94-5.
46. Oiticica-Barbosa MM, Kasahara N. Eye trauma in children and adolescents: perspectives from a developing country and validation of the ocular trauma score. *J Trop Pediatr.* 2015;61:238-43.
47. Bućan K, Matas A, Lovrić JM, Batistić D, Pleština Borjan I, Puljak L i sur. Epidemiology of ocular trauma in children requiring hospital admission: a 16–year retrospective cohort study. *J Glob Health.* 7:010415.

8. SAŽETAK

Cilj istraživanja: Cilj ovog istraživanja bio je prikazati epidemiološke podatke ozljeda oka na uzorku pedijatrijske populacije, hospitalizirane i liječene na odjelu Klinike za očne bolesti Kliničkog bolničkog centra Split s područja Splitsko-dalmatinske županije u trogodišnjem intervalu od 2019. do 2021. godine kao i istaknuti važnost prevencije ozljeda oka kod djece.

Materijali i metode: U retrospektivnom istraživanju prikupljeni su arhivski podaci temeljeni na uzorku pedijatrijske populacije. Ispitanici obuhvaćeni ovim istraživanjem su djeca oba spola mlađa od 18 godina koja su zaprimljena na bolničko liječenje Klinike za očne bolesti Kliničkog bolničkog centra Split zbog mehaničke ozljede oka. Iz studije su isključena djeca s kemijskim ozljedama oka. Svim ispitanicima je učinjen kompletan oftalmološki klinički pregled, nadopunjen alatima slikovne dijagnostike i konzilijarnim pregledima specijalista pedijatrije, otorinolaringologije i neurokirurgije. Dobivene rezultate ispitanika obradili smo s obzirom na dob, spol, težinu, vrstu, vrijeme, uzroke te okolnosti ozljeđivanja uz konačnu vidnu oštrinu. Pri klasifikaciji ozljeda koristili smo se BETT i IOTC ljestvicama.

Rezultati: Studijom je obuhvaćen uzorak od 110 ispitanika mlađih od 18 godina. Ukupan broj ozljeda oka bio je 116, što je u postotku iznosilo 25,25% promatrajući cjelokupnu populaciju bolesnika zaprimljenu pod dijagnozom traume oka. Vodeći razlog hospitalizacije bila je zatvorena ozljeda oka kontuzijskog podtipa (86,21%), koja je bila prouzročena pirotehničkim sredstvima (30,54%). Uzimajući u obzir spolne karakteristike, dječaci su kao ispitanici 5 puta češće hospitalizirani zbog mehaničkih ozljeda oka. Glavnina ispitanika činila su muška djeca sa zatvorenim ozljedama (n=44, 88%) , u vremenskom interval od 8-14 godine. Najzastupljeniji udio trauma oka nastupio je kod djece koja nisu bila nadzirana od strane odrasle osobe (30,21%). Najveći broj ozljeda registriran je u tromjesečnom intervalu zimskog razdoblja godine (n=47). Na osnovi kriterija vidne oštine, zone ozljede na oku i vrste ozljede najveći broj trauma oka kod spadao je u lake ozljede (51,72%). Kao komplikacija, sljepoća je nastala kod 4,3% ispitanika.

Zaključci: Analizom podataka utvrđeno je da je broj dječaka s nastalom ozljedom oka znatno veći u odnosu na djevojčice što je u skladu s postavljenom hipotezom. Očekivano, potvrđeno je i da je smanjeni roditeljski nadzor potencirao povećanom broju ozljeda. Broj ozljeda oka dokazao se povećanim u zimskom razdoblju godine. S obzirom da ozljede oka predstavljaju značajni javnozdravstveni problem, a ujedno i izvor trajnog invaliditeta potrebno je uložiti značajne napore u pravodobnu prevenciju, edukaciju i liječenje.

9. SUMMARY

Diploma thesis title: Surgical treatment of eye injuries in children in Split-Dalmatia County.

Objective: The main aim of this study was to present epidemiological data on eye injuries in a sample of pediatric population from the Split region, hospitalized and treated at the Department of the Eye Disease Clinic of the University Hospital of Split, in a three-year interval from 2019. to 2021., as well as to highlight the importance of preventing eye injuries in children.

Subjects and methods: In a retrospective study, archival data were collected based on a sample of pediatric population. The subjects included in this research are children of both sexes under the age of 18, who were admitted to the hospital for a treatment due to a mechanical eye injury. Children with chemical eye injuries were excluded from the study. All subjects underwent a complete ophthalmological clinical examination, complemented by diagnostic imaging tools and consultation examinations done by specialists in pediatrics, otorhinolaryngology, and neurosurgery. We processed the obtained results of the patients regarding the age, sex, type, severity, causes and circumstances of the injury, along with the final visual acuity. When classifying injuries, we used the BETT and IOTC scales.

Results: The study included a sample of 110 patients under the age of 18. The total number of eye injuries was 116, which was 25.25% of the entire population of patients admitted. The leading reason for hospitalization was closed globe eye injury, contusion subtype (86.21%), which was caused by pyrotechnics (30.54%). Taking sex characteristics into account, boys were 5 times more likely to be hospitalized due to mechanical eye injuries. The majority of subjects were male children with closed globe injuries (n=44, 88%), in an interval from 8 to 14 years. The highest proportion of eye trauma occurred in children who were not supervised by an adult (30.21%). The largest number of injuries was registered in winter period of the year (n=47). Based on the criteria of visual acuity, zone of injury on the eye and type of injury, the largest number of eye traumas belonged to mild injuries (51.72%). As a complication, blindness occurred in 4.3% of subjects.

Conclusion: Data analysis revealed that the number of boys with an eye injury is significantly higher than that of girls, which is in line with the hypothesis. It was also confirmed that reduced parental supervision contributed to an increased number of injuries. The number of eye injuries has proven to increase in the winter. Given that eye injuries represent a significant public health problem, and a source of permanent disability, it is necessary to invest significant efforts in timely prevention, education and treatment.

10. ŽIVOTOPIS

OPĆI PODACI

Ime i prezime: Jela Biočić

Datum rođenja: 18. siječnja 1997.

Mjesto rođenja: Split, Republika Hrvatska

Državljanstvo: hrvatsko

E-mail: jela.biocic@hotmail.com

OBRAZOVANJE

2003.-2011. Osnovna škola „Petar Berislavić”, Trogir

2011.-2015. Srednja škola „Ivan Lucić”, Trogir - Opća gimnazija

2016.-2022. Medicinski fakultet Sveučilišta u Splitu, smjer medicina

JEZICI:

Engleski jezik.

Talijanski jezik.

VJEŠTINE I AKTIVNOSTI

Demonstratorica na Katedri za anatomiju studentima medicine, stomatologije i medicine na engleskom jeziku.

Rad na cijepljenju protiv COVID-19 u Spaladium Areni.