

Izražaj biljega staničnog ciklusa i proliferacijskih čimbenika tijekom razvoja ljudskog oka i intraokularne tumorigeneze

Marin Lovrić, Josipa

Doctoral thesis / Disertacija

2023

Degree Grantor / Ustanova koja je dodijelila akademski / stručni stupanj: **University of Split, School of Medicine / Sveučilište u Splitu, Medicinski fakultet**

Permanent link / Trajna poveznica: <https://um.nsk.hr/um:nbn:hr:171:656070>

Rights / Prava: [In copyright](#) / [Zaštićeno autorskim pravom.](#)

Download date / Datum preuzimanja: **2024-11-22**



Repository / Repozitorij:

[MEFST Repository](#)



Sveučilište u Splitu

Medicinski fakultet

Josipa Marin Lovrić, dr. med.

**IZRAŽAJ BILJEGA STANIČNOG CIKLUSA I
PROLIFERACIJSKIH ČIMBENIKA TIJEKOM
RAZVOJA LJUDSKOG OKA I INTRAOKULARNE
TUMORIGENEZE**

Doktorska disertacija

Split, studeni 2022.

Sveučilište u Splitu

Medicinski fakultet

Josipa Marin Lovrić, dr. med.

**IZRAŽAJ BILJEGA STANIČNOG CIKLUSA I
PROLIFERACIJSKIH ČIMBENIKA TIJEKOM
RAZVOJA LJUDSKOG OKA I INTRAOKULARNE
TUMORIGENEZE**

Doktorska disertacija

Split, studeni 2022.

Sveučilište u Splitu

Medicinski fakultet

Zavod za anatomiju, histologiju i embriologiju

Laboratorij za istraživanje ranog razvoja čovjeka

Mentorica: prof. dr. sc. Katarina Vukojević, dr. med.

Sadržaj

Popis oznaka i kratica	6
1 Uvod	7
1.1 Razvoj oka u čovjeka	7
1.2 Razvoj retinoblastoma.....	9
1.3 Epitelno-mezenhimska transformacija (EMT).....	15
1.4 Razvoj melanoma.....	16
1.5 Prikaz korištenih biljega.....	20
2 Ciljevi istraživanja.....	29
2.1 Ciljevi istraživanja	29
2.2 Hipoteza istraživanja.....	29
3 Materijali i metode	30
3.1 Etička dozvola.....	30
3.2 Prikupljanje humanih uzoraka.....	30
3.3 Histokemija i imunofluorescencija	31
3.3.1 Priprema tkiva za histološku analizu	31
3.3.2 Hematoksilin-eozin bojanje	31
3.3.3 Imunofluorescencijsko bojanje rezova	31
3.4 Kvantitativna i semikvantitativna analiza podataka.....	33
3.5 Statistički postupci	34
4 Rezultati	35
4.1 p19 i Ki67.....	36
4.2 MSX1, MSX2 i PDL1	39
4.3 pRB i CYCA2	43
4.4 citokeratin 8 i vimentin	46
5 Rasprava.....	48
6 Zaključak.....	51
Sažetak.....	52
Summary.....	53

Popis literature.....	54
Kratka biografija	63

Popis oznaka i kratica

ATP – adenzin tri fosfat

CDK – ciklin ovisne kinaze

EMT – epitelno-mezenhimska transformacija

PBS – otopina fosfatnog pufera

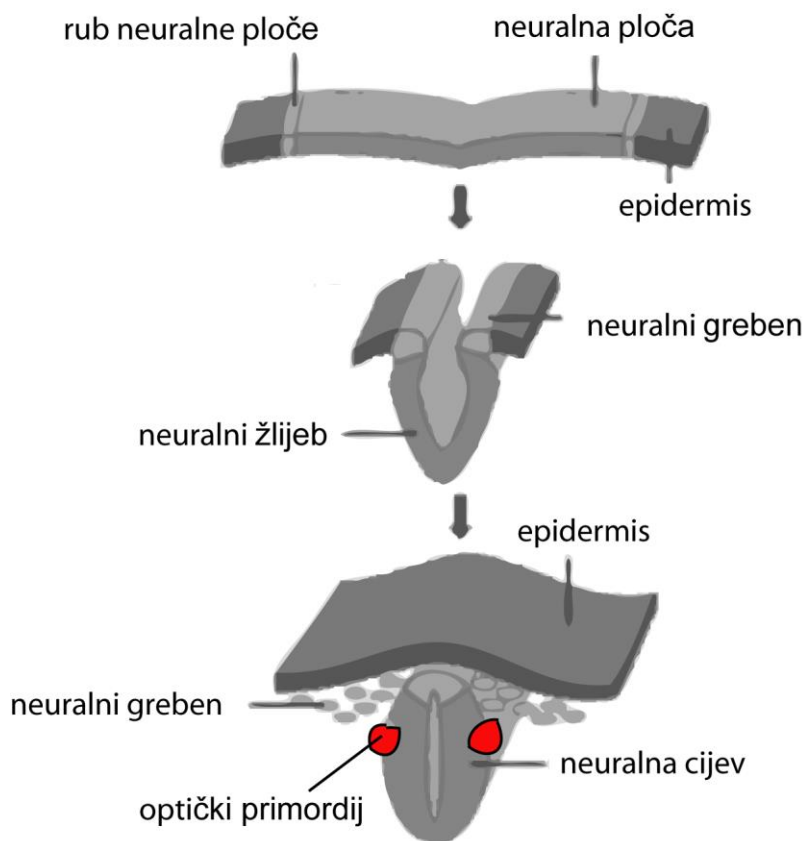
SŽS – središnji živčani sustav

1 Uvod

U uvodnom dijelu doktorske disertacije prikazat ću najvažnije informacije bitne za razvoj oka u čovjeka te retinoblastoma i melanoma oka. Osnovna ideja je identificirati čimbenike koji bi mogli igrati ulogu u razvoju ljudskog oka i okularnoj tumorigenezi. Razumijevanje procesa njihovog međudjelovanja i izražaj u pojedinim tkivima i strukturama oka mogli bi otvoriti nove putove za potencijalne terapijske intervencije i bolje razumijevanje mehanizama na kojima se temelji razvojna plastičnost oka i razvoj neoplazmi oka (1).

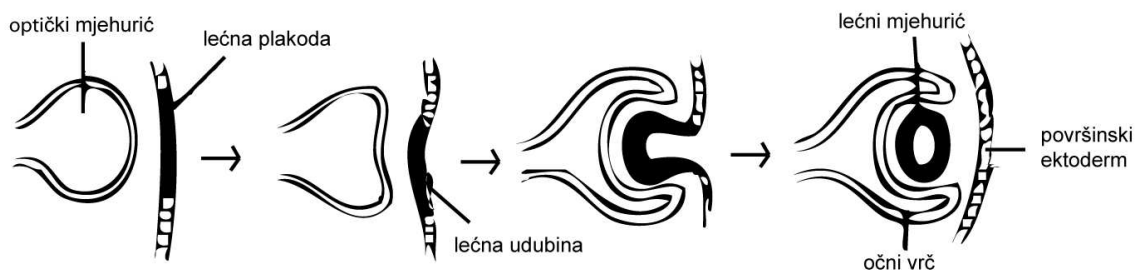
1.1 Razvoj oka u čovjeka

Prvi embriološki događaj relevantan za očni razvoj je gastrulacija, proces kojim se jednoslojna blastocista pretvara u trilaminarni disk, odnosno područje tkiva koje se sastoji od sva tri zametna sloja (ektoderma, mezoderma i endoderma). Ubrzo nakon završetka gastrulacije, neuralna ploča postaje prepoznatljiva kao neuroektoderm i prolazi kroz proces neurulacije (Slika 1). U ovom procesu neuralna ploča se udubljuje, a njezini suprotni rubovi stapaju tvoreći neuralnu cijev.

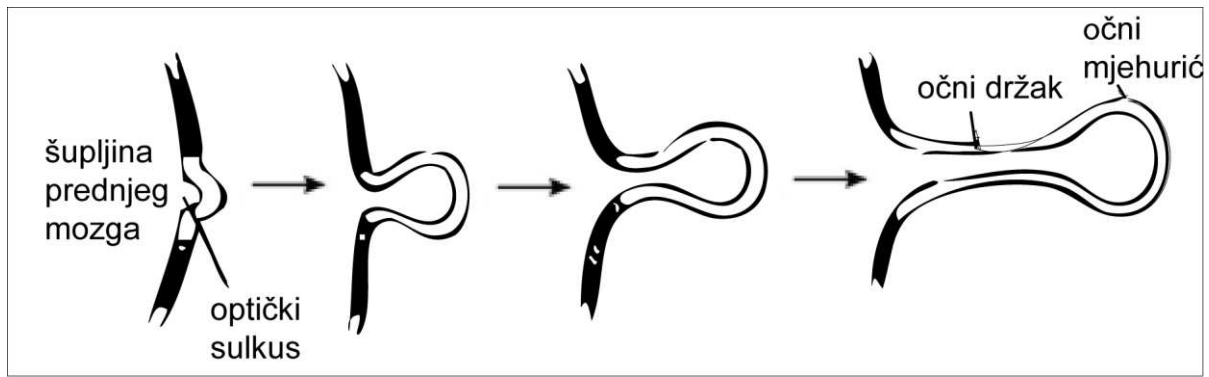


Slika 1. Shematski prikaz neurulacije.

Optički primordij (crvene točke na slici 1) najprije se pojavljuju na neuralnoj cijevi proksimalno od budućeg prednjeg mozga. Iz optičkih primordija nastaje optički mjehurić (slike 2 i 3). Kako se optički mjehurić proteže prema van prema površinskom ektodermu, proksimalni dio mjehurića se sužava tvoreći očni držak (budući vidni živac), a distalni dio se udubljuje u obliku optičkog vrča (buduća mrežnica, šarenica i cilijarno tijelo).



Slika 2. Očni vrč i nastanak lećnog mjehurića.



Slika 3. Oblikovanje očnog drška.

Ljudsko oko se od neuroektoderma razvija između 3. i 10. tjedna razvoja. Između ostalih očnih struktura, neuroektoderm daje mrežnicu i mezenhima koji je okružuje i koji se kondenzira u pigmentirani, visoko vaskularizirani sloj, žilnicu. Tijekom embriogeneze, stanična sudbina regulirana je i određena za diferencijaciju u različite vrste stanica, za koje se smatra da ih kontrolira čvrsto koordinirani regulatorni program proliferacije prekida staničnog ciklusa i diferencijacije (2). Zbog bliskog odnosa između razvojne plastičnosti oka i tumorigeneze, ovi regulatorni programi mogu se ponovno aktivirati tijekom razvoja novotvorina oka (3). Međutim, razumijevanje ove složene genske regulatorne mreže i mehanizmi koji leže u osnovi novotvorina oka nisu u potpunosti razjašnjeni (4).

1.2 Razvoj retinoblastoma

Retinoblastom je najčešći i najvažniji zloćudni tumor oka koji se pojavljuje u dječjoj dobi te drugi zloćudni tumor oka po redu učestalosti, iza uvealnog melanoma. Učestalost pojave kreće se od 1 na 15 000 do 1 na 23 000 živorođene djece (5). Kod većine novootkrivenih retinoblastoma (94%) radi se o sporadičnoj pojavi, dok je manji udio (6%) obiteljska pojava. Nije uočena spolna niti rasna predispozicija. Također, nema predispozicije za pojavu u desnom ili lijevom oku, ali se u čak 25-35% slučajeva pojavljuje bilateralno. Prosječna dob u kojoj se dijagnosticira je 18 mjeseci, a rijetko se prvi put uoči već pri rođenju, u adolescenciji ili u odrasloj dobi.

Klinička slika varira ovisno o stadiju bolesti. U ranom stadiju prezentira se strabizmom – egzotropijom ili ezotropijom te leukokorijom manjeg ili jačeg stupnja.

Obrasci rasta retinoblastoma mogu biti:

- intraretinalni
- endofitni, sa širenjem tumorskih stanica u susjednu staklovinu
- egzofitni, sa širenjem u subretinalni prostor
- difuzni infiltrirajući.

U podmaklom stadiju može se očitovati:

- neovaskularnim glaukomom, s neovaskularizacijom šarenice i mogućom hifemom
- orbitalnim celulitisom, kao posljedicom nekroze tumora
- ekstraokularnim širenjem.

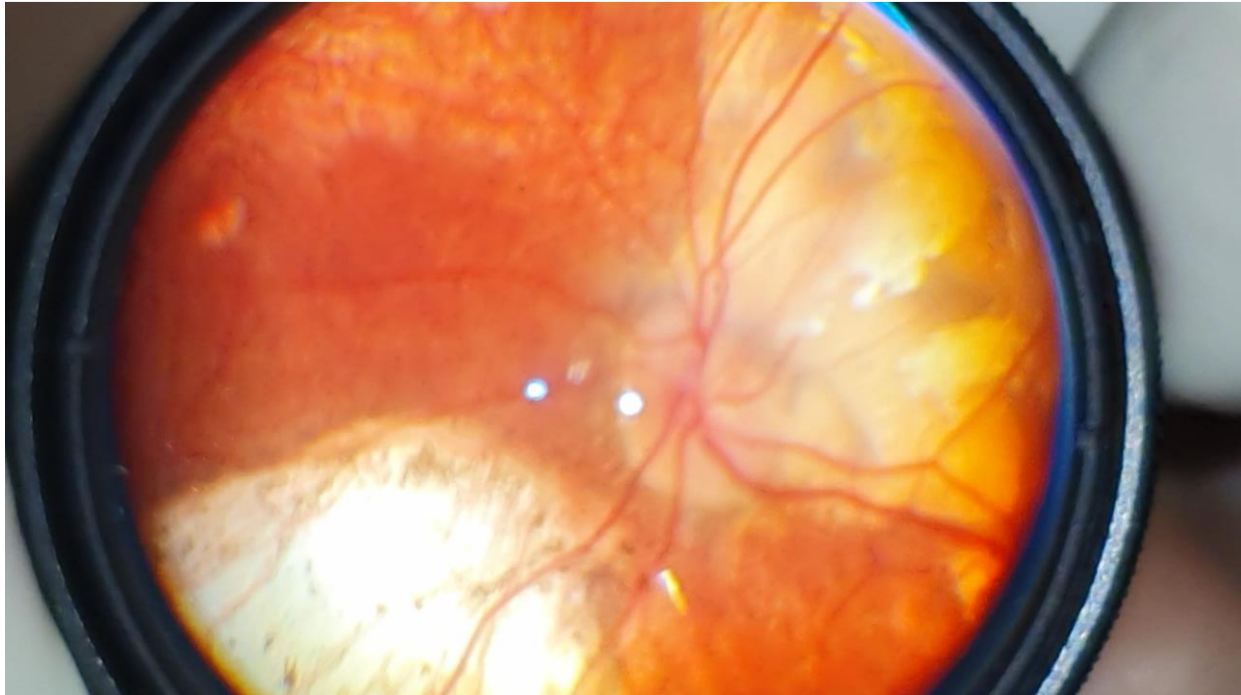
U druge kliničke varijacije ubrajaju se:

- trilateralni retinoblastom, pri čemu se uz retinoblastom istovremeno pojavljuje i pinealoblastom ili drugi paraselarni tumori, koji su prije često bili krivo dijagnosticirani kao intrakranijalne metastaze retinoblastoma
- retinocitom – neuobičajena benigna varijanta
- spontano regredirajući retinoblastom, ponekad s ftizom očne jabučice.

Diferencijalno dijagnostički, u obzir se treba uzeti druge intraokularne tumore (astrocitni i kombinirani hamartom, meduloepiteliom, retinalni kapilarni hemangiom, amelanotički koroidalni melanom) te druga stanja: perzistentni hiperplastični primarni vitreus, Coatsova bolest, okularna toksokaroza, retinopatija nedonoščadi, dominantno eksudativna vitreoretinopatija, endogeni endoftalmitis, kongenitalna katarakta, kongenitalna

toksoplazmoza, korioretinalna koloboma, mijelinizacija živčanih vlakana i ožiljak sekundarne traume.

Dijagnoza se nakon detaljne anamneze postavlja vanjskim pregledom oka, biomikroskopijom s procijepnom svjetiljkom i neizravnom oftalmoskopijom (Slika 4). Od pomoćnih dijagnostičkih metoda koriste se fluoresceinska angiografija, ultrazvuk, CT i MR.



Slika 4. Jukstapapilarni recidiv retinoblastoma kao bjeličasto-kredaste tumorozne mase u dvogodišnjeg djeteta. Makularno područje prekriveno velikim atrofičnim ožiljkom kao posljedica lokalne terapije.

U većini slučajeva, retinoblastom se može jednostavno dijagnosticirati patološki na enukleiranom oku zbog njegovog tipičnog izgleda: radi se o poput krede bijelom, mrvljivom tumoru s gustim žarištima kalcifikacije. Patohistološki, nalaze se stanice retinoblastoma, koje su male i boje se plavo hemalaun-eozinom (H&E). Moguća je pojava Flexner-Wintersteinerovih rozeta (prstenova stanica koji okružuju prazan lumen), pseudorozeta Homera Wrighta (prstenova stanica s eozinofilnim fibrilnim centrom), kao i floreta - stanica retinoblastoma koje su iz stanica s većim stupnjem diferencijacije fotoreceptora. Često se pojavljuje i nekroza kada rast tumora preraste krvožilnu opskrbu.

Terapijske metode uključuju enukleaciju, radioterapiju (brahiterapija skleralnom pločicom, rijetko vanjski snop zračenja), fotokoagulaciju, krioterapiju, kemoterapiju i kemoredukciju, koje se u većini slučajeva primjenjuju kombinirano kako bi se postigao zadovoljavajući rezultat.

Čimbenici rizika uključuju pozitivnu obiteljsku povijest retinoblastoma, deleciju ili inaktivaciju jednog alela gena retinoblastoma u somatskim retinoblastima, stariju dob roditelja u vrijeme začeća oboljelog djeteta i ranonastupajući primitivni neuroektodermalni tumor u pinealnoj, supraselarnoj ili paraselarnoj regiji. Čimbenici okoliša kao što su intenzivno izlaganje sunčevoj svjetlosti i ultraljubičastom zračenju bili su povezivani s pojavom retinoblastoma, ali ih većina istraživanja nije potvrdila (6).

Kako je ranije navedeno, postoji genska predispozicija za razvoj retinoblastoma. Gen osjetljivosti na retinoblastom, RB1, je gen supresor tumora koji se nalazi na dugom kraku kromosoma 13q14.2. On kodira protein s regulatornom funkcijom u ciklusu staničnog rasta na G1 kontrolnoj točki. Kako bi se razvio tumor, oba RB1 alela moraju biti inaktivirana (7).

Početna mutacija inaktivira jednu kopiju gena. Ova se mutacija može pojaviti u somatskim ili zametnim stanicama. Druga mutacija događa se u somatskim stanicama. U većini slučajeva to se događa gubitkom heterozigotnosti. Ako se prva mutacija dogodi u stanicama zametne linije (jajnoj stanici ili spermiju) prije začeća, pacijent ima nasljedni retinoblastom jer je pacijent naslijedio prvu mutaciju Rb od majke ili oca i nakon toga pacijent može prenijeti tu mutaciju Rb putem vlastitih zametnih stanica. Malo više od 1/3 slučajeva retinoblastoma predstavlja slučajeve s mutacijama zametnih stanica. Ovi bolesnici obično imaju bilateralne i multifokalne tumore te povećan rizik od sekundarnih tumora, uključujući primitivne neuroendokrine tumore u mozgu. Ova osobina prenosi na autosomno dominantan način s visokom penetrantnošću (90%) (8). Ukoliko se prva i naknadno druga mutacija RB gena dogode u somatskoj stanici retine u razvoju i uzrokuju intraokularni retinoblastom, retinoblastom nije nasljedan, već je somatski i sporadičan.

Većina jednostranih tumora su sporadični i nenasljedni, ali to nije uvijek slučaj. Oko 15% unilateralnih slučajeva javlja se kod pojedinaca koji imaju mutacije zametne linije (9). Osim toga, neki pacijenti mogu u početku imati jednostranu bolest, ali kasnije napreduju do bilateralne zahvaćenosti. Stoga je genetsko testiranje za pacijente s retinoblastomom važno je za određivanje statusa gena RB1 u zametnoj liniji. Također je moguća i pojava mozaicizma kod bilateralnih slučajeva, gdje su neke somatske stanice normalne, a druge nose RB1 mutacije.

Gen RB1 čovjeka sadrži 180 kb i 27 egzona, a kodira 4,8 kb mRNA (9). Njegov proteinski produkt, pRB, jezgrin je transkripcijski čimbenik sastavljen od 928 aminokiselina. Proteinski produkt RB1 gena, pRB djeluje kao tumorski supresor u većini tipova stanica, negativno regulirajući napredovanje staničnog ciklusa. pRB inhibira porodicu transkripcijskih čimbenika E2F, koji reguliraju izražaj velikog broja gena potrebnih za staničnu proliferaciju. Kontrola E2Fs pomoću pRB-a može rezultirati zaustavljanjem staničnog ciklusa, reverzibilnim kao u slučaju mirujućih stanica ili trajnim, kao u slučaju stanica koje su prošli replikativno starenje ili terminalnu diferencijaciju. Nadalje, pRB također potiče terminalnu diferencijaciju mehanizmima neovisnim o indukciji zaustavljanja staničnog ciklusa, uključujući supresiju apoptoze i aktivaciju izražaja tkivno specifičnih gena (10). Rezultati mnogobrojnih studija ukazuju da je poremećaj puta RB1 temeljni preduvjet za tumorigenezu (11).

Za razumijevanje točne uloge gubitka/inaktivacije pRB u retinoblastomu potrebno je jasnije razumijevanje urednog razvoja retine i normalne uloge pRB-a u retinogenezi. Zrela retina sastoji se od deset slojeva; tri su nuklearna sloja, sloj ganglijskih stanica, unutarnji nuklearni sloj i vanjski nuklearni sloj (GCL, INL i ONL). GCL je sastoji se od ganglijskih stanica i amakrinih stanica. Amakrine, horizontalne i bipolarne stanice čine INL, a ONL se sastoji od čunjića i štapića fotoreceptora. Tijekom razvoja, mrežnica počinje kao jedan sloj proliferirajuće neuronske matične stanice (neuroblastični sloj). Tijekom diferencijacije, neuroblasti ulaze u terminalnu mitozu na vanjskom neuroblastičnom sloju i naknadno migriraju na unutarnji rub primordijalne mrežnice, tvoreći poseban sloj postmitotske, diferencirajuće stanice. Prve stanice koje naseljavaju ovaj sloj su ganglijske stanice GCL-a. INL se pojavljuje kasnije u embriogenezi, dok se ONL pojavljuje u potpunosti tek postnatalno (12).

Glavne razvojne funkcije pRB u retini su indukcija zaustavljanja terminalnog staničnog ciklusa i inhibicija apoptoze kroz kontrolu E2F. Međutim, E2F mogu suprimirati gene uključene u određivanje sudbine stanice, ali i ponovno preko pRB poticati tkivno-specifični izražaj gena u SŽS-u i drugim tkivima (13). U nastanku tumora, pa tako i retinoblastoma, maligna transformacija općenito se smatra procesom, a ne samo izoliranim događajem, u kojem stanica održava niz mutacija koje joj omogućuju rast i kontinuirano preživljavanje. Najranije osobine potrebne za malignu transformaciju uključuju replikativnu samodostatnost, neosjetljivost na antiproliferativne signale i otpornost na apoptozu. Kasniji zahtjevi za rast i širenje tumora uključuju izbjegavanje replikativnog starenja, stvaranje novih krvnih žila - angiogenezu i stjecanje invazivnosti tkiva - metastatski potencijal (14).

1.3 Epitelno-mezenhimska transformacija (EMT)

Epitelno-mezenhimska transformacija (EMT) je proces u kojem epitelne stanice gube polaritet i međustanične spojeve i prelaze u migratorne mezenhimske tipove stanica XX. EMT je važna za brojne razvojne procese u embriogenezi. Tijekom stadija gastrulacije stanice epiblasta primitivnog ektoderma prolaze EMT da bi se diferencirale u primarne mezenhimske stanice (15). Proces EMT važan je također za formiranje neuralne cijevi, kao i za migraciju stanica neuralnog grebena (16-20). Proces suprotan EMT je mezenhimalno-epitelna transformacija (MET), koja je važna za nefrogenezu, tvorbu notokorda i somita (21). Kod odraslih, EMT igra ključnu ulogu u patološkim i fiziološkim procesima kao što su cijeljenje rana, regeneracija, fibroza i karcinomi. Keratinociti u blizini mjesta rane prolaze EMT te migriraju prema središtu rane, a kasnije putem MET dolazi do reepitelizacije. Korištenjem mišjih modela utvrđeno je da u kroničnoj progresivnoj fibrozi bubrega i jetre oko 35% fibroblasta nastaje EMT-om iz epitelnih i endotelih stanica (22).

EMT je također opsežno proučavan kod raka i vjeruje se da potiče invaziju, metastaze i otpornost na zračenje, kemoterapiju i imunoterapiju (23). Smatra se da je EMT važan za agresivnost tumora, tvorbu cirkulirajućih tumorskih stanica i matičnih stanica raka. Djelomična EMT, kod koje stanice izražavaju i epitelne i mezenhimske biljege, karakteristična je za preživjele cirkulirajuće tumorske stanice i smatra se ključnom za otpornost ovih stanica na anoikis, njihovu ekstrasvazaciju i učinkovit metastatski proces (24).

Tijekom procesa EMT-a, stanice prolaze kroz fenotipske promjene i molekularne promjene koje se očituju gubitkom epitelnih biljega, kao što su E-kadherin, α -katenin i γ -katenin, a istovremeno počinju izražavati mezenhimske biljege, kao što su fibronektin, vimentin i N-kadherin (25). Smanjena regulacija proteina stanične adhezije E-kadherina i preustroja citoskeleta, koja uključuje sniženu regulaciju keratina i pojačana regulacija vimentina, glavne su značajke EMT-a (26). Nadalje, za koordinaciju procesa EMT ključno je nekoliko čimbenika, kao što su SNAIL/SNAI1, SLUG/SNAI2 i transkripcijskih čimbenika iz porodica TWIST i ZEB (27). Stoga se izražaj navedenih čimbenika, samostalno ili u kombinaciji, može koristiti kao biljeg za detekciju EMT.

1.4 Razvoj melanoma

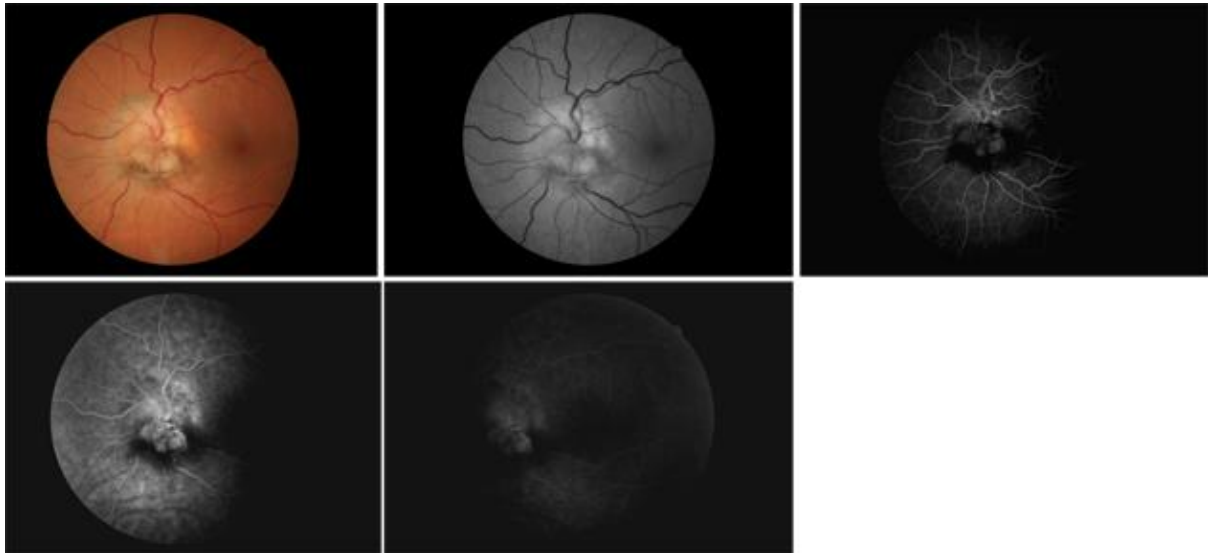
Najčešći primarni intraokularni tumor odrasle dobi je melanom uvee te čini oko 5-12% svih melanoma (28). Uvealni melanom može zahvatiti šarenicu, žilnicu i/ili cilijarno tijelo. Najveći udio, 85-90% su melanomi žilnice, 5-8% je melanoma cilijarnog tijela, a 3-5% melanoma šarenice (29). 90% melanoma uvee nastaje iz cilijarnog tijela i/ili žilnice i nazivaju se melanomima stražnje uvee. Incidencija uvealnih melanoma je 2,6 – 8,4 na milijun stanovnika i šest puta je učestaliji od retinoblastoma. Zloćudna je bolest odrasle dobi koja pogađa stariju dobnu skupinu (29, 30). Medijan dobi u trenutku dijagnoze je 62 godine (31). Vrlo je rijedak u djece i izuzetno rijedak u novorođenčadi (29, 32). Melanomi uvee mogu nastati iz već postojećih nevusa (3,1% osoba starijih od 30 godina) ili *de novo*. Smatra se da 1 od 5000 nevusa postane melanom (33). U usporedbi s kožnim melanomom, odnos između melanoma uvee i izlaganja UV zračenju nije u cijelosti razjašnjen. Neki autori smatraju da postoji povećani rizik nastanka naročito u osoba sa svijetlim šarenicama, svijetlom puti (34) te u osoba s očnom i okulodermalnom melanocitozom (35).

Melanom uvee najčešće nije nasljedan nego je sporadični tumor. Nedostatak nasljednog obrasca u suprotnosti je s retinoblastomom, čiji je nasljedni obrazac doveo je do otkrića prvog tumor supresorskog gena (36).

Melanomi stražnje uvee mogu zahvatiti cilijarno tijelo, žilnicu ili oboje. Veličina intrakularnog melanoma često je ovisna o lokaciji tumora u oku. Tumori koji zahvaćaju cilijarno tijelo i/ili perifernu žilnicu su teže dostupni oftalmološkom pregledu te imaju manji utjecaj na oštrinu vida pa se kasnije i otkrivaju i veći su. Tumori stražnjeg pola oka otkrivaju se kada su manji radi ranog utjecaja na promjene u vidnoj oštrini. Često rastu egzofitično, oblika kupole ili gljive, uz proboj Bruchove membrane s eksudativnim odignućem mrežnice. Kod većih tumora može doći do subretinalnog ili vitrealnog krvarenja (37).

Dijagnoza se, nakon detaljne anamneze, postavlja biomikroskopijom s procjepnom svjetiljkom i neizravnom oftalmoskopijom (Slika 5). Od pomoćnih dijagnostičkih metoda koriste se ultrazvuk, fluoresceinska angiografija, CT i MR. U dijagnosticiranju melanoma žilnice, ultrazvuk je metoda izbora. Melanomi uvee iskazuju nisku do srednju vrijednost unutarnje refleksije na standardiziranom A-scan ultrazvuku dok B-scan prikazuje oblik i topografiju tumora. Ove značajke često omogućuju razlikovanje melanoma od koroidalne metastaze,

najčešćeg diferencijalno dijagnostičkog izazova (28). Fluoresceinska angiografija je korisna, ali nije specifična za uvealni melanom. Intraokularna iglena aspiracija s biopsijom se primjenjuje se za tumore s atipičnim kliničkim obilježjima.



Slika 5. Na nizu fotografija prikazan je melanom žilnice uz optički disk u iste 50-godišnje pacijentice. Uočava se ruptura Bruchove membrane i egzofitičan rast tumora. Na prikazanoj fluorescencijskoj angiografiji, vide se različite rane i kasne faze angiograma uz zorniji prikaz veličine i izgleda melanoma žilnice.

Metode liječenja melanoma stražnje uvee mogu biti kirurške, radioterapija i/ili terapija laserom. Od kirurških metoda, najčešće se primjenjuje enukleacija bulbusa za velike melanome s lošom vidnom oštrinom, invazijom tumora u vidni živac ili nemogućnošću upotrebe drugih modaliteta liječenja. Radioterapijski, koristi se brahiterapijski pristup implantacijom radioaktivnih pločica na bjeloočnicu za male i srednje velike melanome, a postoji i radioterapija protonskim snopom i stereotaktička radioterapija. Od radioaktivnih pločica u primjeni su jod 125 (^{125}I), rutenij 106 (^{106}Ru) i paladij 103 (^{103}Pd) koje isporučuju energiju na sam vrh tumora u trajanju od 5 dana (30). Komplikacije radioterapije uključuju komplikacije zračenja kao što su nastanak katarakte, radijacijske retinopatije s optikoneuropatijom i neovaskularni glaukom, kao i mogućnost recidiva lokalnog tumora. Ostale mogućnosti liječenja uključuju laserske tretmane, kao što je transpupilarna termoterapija (TTT) i fotodinamička terapija (PDT) (31). Laserska energija uzrokuje povećanje temperature tumora, zagrijavanje i smrt stanica koji dovode do nekroze tumorskog tkiva (31).

Stanica preteča melanoma je melanocit. Uvealni melanociti embrionalno potječu iz nepigmentiranih stanica prekursora, melanoblasta koji pak potječu od stanica neuralnog grebena koje migriraju u uvealni trakt. Uvealni melanociti su dendritičnog oblika (s dva ili više nastavaka) i posjeduju istaknute ovalne jezgre sa citoplazmom ispunjenom ovalnim melanosomima. U uvealnom traktu prisutni su već pri rođenju, raspršeni u cijeloj stromi. U šarenici su prisutni po cijeloj stromi i čine gusti sloj na prednjoj površini šarenice. U cilijarnom tijelu razlikuju se u distribuciji brojnosti svojih dendrita. U žilnici su prisutni u stromi, posebno oko krvnih žila. Melanociti uvee vrlo su stabilni u odrasloj dobi i mitotičke figure se regularno ne vide u normalnim očima (38).

Melanomi uvee mogu se sastojati od tipa vretenastih stanica, tipa epiteloidnih stanica ili miješanog tipa (39). Po Callenderovoj klasifikaciji i njezinoj modifikaciji postoje tri histopatološke vrste uvealnog melanoma prema citološkom sastavu:

vretenasta stanica (>90% vretenasta stanica);

epiteloidna stanica (>90% epiteloidnih stanica);

mješoviti, koji se sastoji od <90% vretenaste stanice i >10% epiteloidnih stanica.

Vretenaste stanice imaju ovoidne jezgre i njihov rast pokazuje kompaktnost i kohezivni uzorak. Epitelne stanice su pleomorfne, većeg i nepravilnijeg oblika u odnosu na vretenaste. Obrazac rasta njihovih jezgri i nukleola je manje kohezivan u usporedbi s tipom vretena; njihova citoplazma je acidofilna (40). Međutim, 87% primarnih tumora ima mješavinu sva tri tipa stanica. Veći udio epiteloidnih stanica u tumoru povezan je s većom stopom presadnica i smanjenim preživljavanjem (41). Prisutnost mitotičkih figura također je povezana s nepovoljnim ishodom (42). U mnogim područjima tumorske patologije brojnost mitotičkih figura nadopunjuje se izračunom indeksa proliferacije, utvrđenih imunohistokemijskim bojanjem histoloških rezova na biljege proliferacije (npr. PCNA, MIB-1, Ki-67). Povišeni indeksi biljege proliferacije neposredno su povezani s nepovoljnim ishodom bolesti (43). Zanimljivo je postojanje razlike između uvealnog i kožnog melanoma po pitanju prisutnosti limfocita koji infiltriraju tumor: u uvealnih melanoma povezana je s nepovoljnim ishodom (44). Suprotno, prisutnost limfocita u kožnom melanomu povezana je s povoljnim ishodom (45). Proširenost bolesti i udaljene presadnice pojavljuju se u znatnom udjelu bolesnika s

melanomom uvee. 5-godišnje stope smrtnosti bile su 16% za male tumore, 32% za tumore srednje veličine i 53% za velike tumore (31).

Da bi se razvili u melanom uvee, melanociti moraju pretrpjeti genetske promjene koji tim stanicama omogućuju ponovni ulazak u stanični ciklus i moguće istovremeno potiskivanje apoptoze. Kako se veličina tumora povećava, dodatne mutacije mogu dati tumorskim stanicama potencijal za širenje u okolno tkivo i reguliranje njihove krvne opskrbe. Ostale mutacije omogućuju stanicama da uđu u krvotok te izađu na drugim mjestima u tijelu i nasele ih. Sve ove promjene rezultat su nasumičnih mutacija koje će biti odabrane ako su korisne za tumorsku stanicu u nekoj specifičnoj fazi rasta tumora. Za većinu gena, osnova njihove prekomjerne ekspresije nije poznata i mijenja se jer ekspresija može biti rezultat izravne mutacije u genu ili mutacijskog događaja u putu uzvodno od gena. Kaskada može dovesti do promijenjenih obrazaca ekspresije gena u različitim signalnim putevima.

Najrelevantnije citogenetske promjene uključuju kromosom 3, 1, 8 i 6 (46). Još uvijek nije razjašnjeno je li neka od ovih promjena odgovorna za početak patogeneze uvealnog melanoma ili su inače neotkrivene abnormalnosti potaknule pretvorbu melanocita u stanicu melanoma. Potpuni gubitak jednog kromosoma 3 – monosomija 3, prediktor je loše prognoze i agresivnosti tumora sa sklonošću udaljenim presadnicama u 56% slučajeva (31, 46).

Imunološki aspekt uvealnog melanoma vrlo je zanimljiv zbog više razloga: izvor tumorskog tkiva je veličinom malen, ali ne smijemo zanemariti postojanje imunološke privilegiranosti oka. Naime, određena mjesta u ljudskom tijelu imaju privilegiju imuniteta, što znači da mogu predočavati antigen bez izazivanja upalnog imunološkog odgovora. Prednja očna sobica i oko jedno su od rijetkih imunološki privilegiranih mjesta u ljudskom tijelu, a ta pojava naziva se devijantni oblik imunološkog odgovora povezan s prednjom očnom sobicom (ACAID) (47). Tumorske stanice izražavaju antigen koji omogućuje imunološkom sustavu prepoznavanje i razlikovanje između normalne i maligne stanice. U imunološkom odgovoru domaćina, vrlo su važne T stanice koje prepoznaju tumorske antigene. Potrebna su dva odvojena aktivacijska signala: tumorski antigen daje prvi i poticajni signal izražen na antigen prezentirajućoj stanici koja osigurava drugi signal za T stanice. Budući da tumori izražavaju takve antigene, ali i dalje rastu progresivno, razvidno je da ti antigeni ne mogu izazvati zaštitni imunitet. Uz napomenu, antigen je sve što imunološki sustav može prepoznati, ali nisu svi antigeni sposobni izazvati

imunološki odgovor (29). Uz imunitet posredovan T-stanicama i druge stanice i prirodni mehanizmi otpornosti su također važni u imunološkom odgovoru na tumore i neoplazme (48).

1.5 Prikaz korištenih biljega

Glavnu ulogu u kontrolnim mehanizmima staničnog ciklusa imaju ciklini i ciklin ovisne kinaze (CDK). Aktivnost CDK i sposobnost stvaranja aktivnih kompleksa sa ciklinima pozitivno se regulira fosforilacijom, a negativno CDK inhibitorima (CDKI) (49, 50). Postoji više obitelji inhibitora kinaza ovisnih o ciklinu. Ink4 obitelj inhibira aktivnost CDK4 i CDK6 koje potom ne uspijevaju stvoriti aktivne komplekse sa ciklinima tipa D. Aktivnost CDK4 i CDK6 odgovorna je za prijelaz stanice iz G1 u S fazu. Aktivne ciklin ovisne kinaze fosforiliraju protein retinoblastoma pRB. Fosforilacija pRB uzrokuje njegovu deaktivaciju kao inhibitora staničnog ciklusa, što znači da stanica, umjesto da zaustavi napredovanje u S fazu, nastavlja prema mitozu (51). p19INK4d pripada obitelji INK4 inhibitora kinaze ovisnih o ciklinu (CDKI) čija je funkcija inducirati terminalnu diferencijaciju stanica blokiranjem napredovanja staničnog ciklusa tijekom G1 faze (52). P19Ink4d (p19) snažno je izražen u odraslom tkivu, a njegov gubitak ili nedostatna funkcija je opisana u različitim tipovima novotvorina (53). Sveprisutno je izražen tijekom razvoja u više različitih progenitorskih stanica, kao regulator fine ravnoteže između proliferacije stanica potrebne za organogenezu i planiranog zaustavljanja staničnog ciklusa što stanici omogućuje njenu terminalnu diferencijaciju (50, 54). S obzirom da kontrolira jednu od kritičnih točaka staničnog ciklusa na način da blokira prijelaz prema S fazi, p19 se smatra važnim regulatorom proliferacijske aktivnosti tijekom embrionalnog i fetalnog razdoblja razvoja (55).

Ki67 protein kodiran je genom MKI67 i prvi put je identificiran kao antigen u jezgri stanica Hodgkinovog limfoma (56). Povećano je izražen u stanicama koje su u aktivnim fazama staničnog ciklusa, ali nije prisutan u stanicama koje su u G0 fazi u mirovanja (57). Izražaj Ki67 započinje u G1 fazi staničnog ciklusa, pojačava se kroz S, G2 i M fazu. Ki-67 je jezgrin protein i zbog navedenih karakteristika, jedan je od najčešće korištenih proliferacijskih biljega. Tijekom razvoja, proces proliferacije prethodi diferencijaciji u različite tipove stanica, a važan je za normalan rast i oblikovanje oka. U razvoju je široko istraživano, osobito u ljudskom kasnom embrionalnom i ranom fetalnom razvoju oka te u tkivu hipokampusu i kore velikog mozga tijekom postnatalnog razdoblja (2). Ki67 u ljudskim stanicama postoji u dvije izoforme

proteina s molekularnom težinom od 320 kDa i 350 kDa. Ki67 izoforme različito utječu na proliferaciju stanica i napredovanje staničnog ciklusa. Početak mitoze vezan je uz uvoz ciklina B u jezgru tijekom prijelaza iz G2 u M fazu staničnog ciklusa (57). To znači da su u kaskadi interakcija također uključeni i ciklini i ciklin ovisne kinaze (CDK), ali i inhibitori ciklin ovisnih kinaza (CKI) i procesi fosforilacije. Svi homolozi Ki67 sadrže protein fosfataze 1 (PP1) koja sadrži tri izoforme (α , β i γ), a procjenjuje se da katalizira otprilike jednu trećinu sve defosforilacije eukariotskih proteina. Mitotička lokalizacija Ki67 regulira ravnotežu fosforilacije ciklin-CDK i defosforilacije PP1 (58). Nedostatak Ki67 odgađa ulazak stanice u S fazu preko p21-CKI. Uzrokuje blokadu fosforilacije pRB što inhibira faktor transkripcije E2F koji inače potiče ulazak u S fazu staničnog ciklusa. Tako je Ki67 uključen u velike nuklearne strukturne prijelaze tijekom mitotičkog ulaska i izlaza. Ova karakteristika učinila je Ki67 klinički važnim biljekom proliferacije te se gotovo redovito koristi u različitim studijama i patohistološkoj dijagnostici raznih vrsta tumorskih stanica (59). Klinički se pokazalo da Ki67 korelira s metastazama i kliničkim stadijem tumora. Osim toga, pokazalo se da je ekspresija Ki67 značajno veća u malignim tkivima sa slabo diferenciranim tumorskim stanicama, u usporedbi s normalnim tkivom (57, 60).

Msx1 i *Msx2* (*engl.* Muscle Segment Homeobox (*Msh*) proteini kodirani su *MSX1/MSX2* genima i lokalizirani na ljudskom kromosomu 5. Uključeni su u nekoliko signalizacijskih putova u razvoju različitih organa, a njihova biološka funkcija ovisi o molekularnom kontekstu u kojem djeluju. Kompleksna uloga najistaknutija je u svojstvu transkripcijskih čimbenika. Ostvaruju interakcije s komponentama središnjeg transkripcijskog kompleksa i drugih homeoproteina osobito tijekom embriogeneze. Svoj učinak ostvaruju na više različitih načina; izravno - vezanjem DNA preko homeodomena na regiju promotora ciljnog gena i/ili neizravno interakcijama protein-protein s aktivatorima ciljnog gena. Takav interakcijski slijed dovodi do stvaranja neaktivnih kompleksa. Moguć je i suprotan učinak aktivacije transkripcije, ovisno o kontekstu u kojem se interakcije protein-protein događaju (50). Normalna aktivnost *Msx2* može uspostaviti ravnotežu između preživljavanja i planirane apoptoze stanica porijekla neuralnog grebena potrebne za pravilnu kraniofacijalnu morfogenezu. Tako sudjeluju ne samo u kraniofacijalnom razvoju, odontogenezi i formiranju udova, nego i u inhibiciji rasta tumora (61). S druge strane, *Msx1* izražen je u dobro diferenciranim stanicama hipofize, ali i u tireotropnim tumorima (62). *Msx1* i *Msx2* često su u sinergističkom djelovanju i snažnoj interakciji (63). U razvoju i organogenezi imaju još jednu važnu ulogu - reguliraju transkripcijske represore koji promoviraju epitelno mezenhimalnu transformaciju (64). *Msx2* snižava E-kadherine i povećava N-kadherin (CAM molekule), ali i vimentin što ukazuje na njegov značaj u induciranju epitelno mezenhimske tranzicije (EMT) (65). *Msx1* ne utječe na retinogenezu u postnatalnom razvoju, dok povećan izražaj *Msx2* zaustavlja proliferaciju stanica i omogućuje diferencijaciju terminalnih stanica (66). Njihov povećan izražaj, osobito *Msx2*, dovodi do proliferacije, migracije i osteogene diferencijacije stanica neuralnog grebena tijekom embriogeneze i prijeloma kosti (67). Opisana je i supresivna uloga *Msx*-ova u adenokarcinomu pluća (68). *Msx2* u kulturi stanica malignog melanoma pokazao se kao biomarker dobre prognoze (69).

Ligand programirane stanične smrti 1 (PD-L1) je molekula čija je funkcija suzbijanje aktivacije i odgovora različitih imunoloških stanica, osobito citotoksičnih T-limfocita. Iako je izražen u nekim stanjima fiziološki, poput trudnoće ili pak u transplantaciji tkiva i autoimunim bolestima, ovaj transmembranski protein od 40 kDa može omogućiti tumoru da izbjegne naš imunološki sustav. Ligand programirane stanične smrti 1 naziva se i klaster diferencijacije 274 ili B7 homolog 1. Svoj učinak ostvaruje stvaranjem kompleksa sa receptorom PD-1 (70). PD-1 receptor izražen je u raznih tipova hematopoetskih stanica uključujući CD4⁺ i CD8⁺ T stanice, T stanice prirodne ubojice (NK stanice), makrofagi, monociti, B stanice, dendritične

stanice, ali i u mezenhimalnim matičnim stanicama (71). Na PD-1 receptor vezuju se dva poznata liganda, a interakcija PD-1/PD-L1 rezultira u svom najvećem opsegu inhibicijom aktivacije CD8+ T limfocita (72). Vezanje PD-L1 na receptor PD-1 (čija se ekspresija povećava u proupalnim zbivanjima) prenosi inhibicijski signal temeljen na interakciji s tirozin fosfatazama (SHP-1 ili SHP-2) preko imunoreceptorskog tirozinskog preklopnog motiva (ITSM) i receptora na T stanicama (TCR). Ovakav slijed interakcije smanjuje proliferaciju antigen-specifičnih T-stanica u limfnim čvorovima, dok istovremeno smanjuje apoptozu u regulatornim CD4+ T-stanicama (protuupalne, supresivne T-stanice). Postoji nekoliko signalnih putova uključenih u modulaciju ekspresije PD-1 u T stanicama. Aktivacijom receptor – ligand inducirano je i zaustavljanje staničnog ciklusa potiskivanjem transkripcije ubikvitina ligaza SCFSkp2 koja razgrađuje p27, inhibitor kinaza ovisnih o ciklinu (73). Izražaj PD-1 receptora mijenja se ovisno o signalnim citokinima. Proupalni citokini kao što su IL-2, IL-7, IL-15 i IL-21, interferon γ i toll-like receptori (TLR) pojačavaju izražaj PD-1 u antigenom aktiviranih T stanica (74). Naš imunološki sustav reagira na antigene koji su povezani s aktivacijom imunološkog sustava egzogenim ili endogenim signalnim putevima. Proces kojim tumorske stanice odgovaraju na početni protutumorski imunološki odgovor uspostavljanjem mikrokruženja koje promiče inhibiciju imunološkog odgovora poznat je kao "adaptivni imunološki otpor" koji je u suprotnosti s intrinzičnim imunološkim odgovorom na tumor. Točni mehanizmi koji rezultiraju pojačanom ekspresijom PD-L1 na površini tumorskih stanica trenutno su predmet intenzivnih istraživanja (75). Istražuju se onkogene abnormalnosti u NF- κ B, MAPK, PI3k-Akt, i EGFR signalnoj kaskadi, povećana ekspresija transkripcijskih čimbenika STAT3 i HIF-1, onkogeni virusna signalizacija i epigenetske promjene (76). Proupalni citokini kao što su IFN- γ , IL-10 i IL-6 prisutni u tumoru, snažan su pokretač pojačanog izražaja PD-L1 (74). Najjačim modulatorom smatra se IFN- γ proizveden baš od T limfocita koje će kasnije suprimirati (77). Mnogi su istraživači analizirali prognostički značaj PD-L1 ekspresije na tumorskim i / ili imunološkim stanicama i pokazali pozitivne učinke ciljane terapije usmjerene ka blokiranju interakcije između PD-L1 i njegovog PD-1 receptora. PD-L1 je često pojačano izražen u većini ljudskih karcinoma: melanoma, rak dojke, jajnika, prostate, rak pluća – više vrsta, osobito nemalih stanica, raka bubrega, kolorektalnom karcinomu i drugima (75). Mnogi PD-L1 inhibitori su u razvoju kao imunoonkološke terapije i pokazuju dobre rezultate u kliničkim ispitivanjima (78). Klinički dostupni primjeri uključuju durvalumab, atezolizumab i avelumab.

Protein retinoblastoma pRB je supresor tumora, kodiran genom RB1 koji se nalazi na dugom kraku kromosoma 13q14.2 u ljudi, otkriven 1986. u tumorima retinoblastoma (13). Aktivnost proteina retinoblastoma pRB kontrolirana je fosforilacijom. pRB je aktivan u svom hipofosforiliranom obliku kada u ulazi u komplekse s raznim staničnim proteinima. pRB se inaktivira fosforilacijom, čiji učinci oponašaju mutaciju RB1 ili vezanje virusnog onkoproteina. Fosforilacija pRB se odvija uz pomoć ciklin ovisnih kinaza (CDK), a aktivira se u prisustvu kompleksa ciklin—ciklin-ovisne kinaze (ciklin-CDK). Najčešće su uključeni ciklin D-CDK4/6, prisutni rano u G1 fazi staničnog ciklusa kao odgovor na mitogenu signalizaciju te ciklin E-CDK2 u kasnoj G1 fazi. Stanični ciklus sastoji se od predsintetske faze G1, nakon koje slijedi S faza sinteze DNK, potom G2 faze i konačno mitoze M. Aktivnost kinaze moguća je jedino kada postoji povezanost s ciklinima, a njihov je izražaj strogo reguliran u staničnom ciklusu (79). Rezultat su strogo kontrolirane fluktuacije u izražaju ciklina u sklapanju i aktivaciji različitih ciklin-CDK kompleksa u određenom ritmu i fazama tijekom cijelog staničnog ciklusa. Kompleksi ciklin D-CDK4/6 i ciklin E-CDK2 prisutni su od rane do kasne G1 faze, dok ciklin A- i B-ovisne kinaze aktiviraju se kasnije u staničnom ciklusu i smatraju se ključnim za postojanu hiperfosforilaciju (inaktivaciju pRBa) upravo u kasnijim fazama staničnog ciklusa. Defosforilaciju i aktivaciju pRB kontroliraju inhibitori ciklin ovisnih kinaza (CDKI). Dvije su glavne obitelji CDKI: Ink4 (inhibitori CDK4) i Cip/Kip (obitelji protein/inhibitor CDK proteina) (80). Zajedno, Ink4 i Cip/Kip CDKI pozitivno reguliraju pRB inhibirajući CDK koji (u kompleksu sa ciklinima) su negativni regulatori pRBa (jer ga inaktiviraju fosforilacijom). CDKI Ink4 obitelji su p16Ink4a, p15Ink4b, p18Ink4c i p19Ink4d te specifično inaktiviraju CDK 4 i 6 vezanjem i inhibicijom katalitičkih CDK4 ili CDK6 podjedinica. Cip/Kip CDKI su p21Cip1, p27Kip1 i p57Kip2 te specifično inaktiviraju CDK2, inhibiraju učinak ciklina E i ciklina A vezujući se na podjedinice kompleksa (81). Opisano je i djelovanje Cip/Kip proteina koji, neočekivano, pozitivno reguliraju ciklin D-CDK4/6 i potrebni su za spajanje njihovih podjedinica, stoga je moguće da zapravo funkcioniraju kao negativni regulatori pRB u ranoj G1 fazi, a pozitivni regulatori pRB u kasnijim fazama staničnog ciklusa (82). Smatra se da je inaktivacija ciklin-CDK pomoću CDKI učinkovita unutar 30 minuta i može biti dovoljna da inducira brzi obrat u sudbini stanice. Dakle, aktivnost pRB (hipofosforilirani oblik) ostvaruje se CDKI-inhibitorima, a inaktivnost se postiže fosforilacijom kompleksom ciklin-CDK (hiperfosforilirani oblik). Aktivirani pRB dalje inhibira transkripcijske čimbenike E2F, koji reguliraju izražaj velikog broja gena potrebnih za staničnu proliferaciju. Aktivirani hipofosforilirani pRB tvori komplekse s E2F uglavnom u G1 fazi staničnog ciklusa i blokira transaktivacijsku funkciju E2F (83). Postoji šest članova obitelji E2F (E2F1-E2F6), a pRB

preferirano djeluje s E2F1-4 (PMID: 11823794). E2F stimuliraju napredovanje staničnog ciklusa aktivacijom izražaja velikog skupa gena potrebnih za napredovanje G1/S faze, uključujući regulatorne gene staničnog ciklusa (npr. ciklin E, ciklin A i CDK2) i gena za replikaciju DNA (npr. timidin kinaza, dihidrofolat reduktaza i DNA polimeraze) (11). Kontrola E2Fs pomoću pRB-a može rezultirati zaustavljanjem staničnog ciklusa, reverzibilnim kao u slučaju mirujućih stanica ili trajnim, kao u slučaju stanica koje su prošle replikativno starenje ili terminalnu diferencijaciju. Dakle, pRB inducira reverzibilno zaustavljanje staničnog ciklusa (mirovanje - G0 faza staničnog ciklusa) kroz stvaranje korepresorskih kompleksa na promotorskim regijama E2F. Potrebno je kontinuirano mitogeno signaliziranje kako bi se stanica izvukla iz stanja mirovanja i vratila natrag u stanični ciklus. Stanica ostaje ovisna o takvoj stimulaciji dok ne prođe kroz kritičnu kontrolnu točku u kasnom G1 koja se naziva R restriksijska točka, nakon koje stanica postaje „nepovratno predana“ napredovanju staničnog ciklusa (neovisno o mitogenu) (84). Zabilježeno je da se pRB povezuje s više od 100 staničnih proteina, ali funkcionalni značaj mnogih od ovih interakcija ostaje nejasan (85). Stoga je pRB jako izražen u razvoju (ovisno o obliku), ali i u gotovo svim ljudskim malignomima. pRB također potiče terminalnu diferencijaciju kroz različite mehanizme, uključujući indukciju zaustavljanja staničnog ciklusa, inhibiciju apoptoze i aktivaciju tkivno specifičnih izražaja gena. Kod RB1- miševa embriji ne uspijevaju dovršiti razvoj, a vidljivi su teški defekti u neurogenezi, eritropoezi fetalne jetre i razvoju očne leće. pRB ima svoju ulogu u terminalnoj diferencijaciji nekoliko vrsta stanica, uključujući adipocite, monocite, keratinocite rožnice, a moguće i epitelnih stanica pluća (86).

Ciklin-A2 je nuklearni protein koji se sintetizira tijekom S faze staničnog ciklusa, kodiran genom CCNA2 na kromosomu 4. To je jedna od dvije vrste ciklina A: ciklin A1 je izražen tijekom mejoze i embriogeneze, dok je ciklin A2 izražen u somatskim diferenciranim stanicama koje se dijele (87). Stanični ciklus kontrolira koordiniran izražaj regulatornih proteina. Razgradnja regulatornih proteina regulirana je specifičnom i pravovremenom fosforilacijom ili defosforilacijom. Ciklini, kao vezni i aktivirajući partneri ciklin ovisnih kinaza CDK, ključni su čimbenici regulacije staničnog ciklusa. U životinjskim stanicama ciklini A i B imaju središnju ulogu u kontroli mitoze, a u sisavaca postoje dva ciklina tipa A: Ciklin A1 specifično izražen u testisu i ciklin A2, koji je sveprisutno izražen. Ciklin A2 je jedinstven po tome što može aktivirati dvije različite CDK kinaze; veže CDK2 tijekom S faze, a CDK1 tijekom prijelaza iz G2 u M fazu (88). Kompleks ciklin A2-CDK2 nalazi se u jezgri, u ranoj S fazi staničnog ciklusa. Tako je uključen u inicijaciju i napredovanje sinteze DNA i smatra se

biljegom proliferacije. Aktivacijom kompleksa zbiva se fosforilacija proteina CDC6 (*engl.* Cell division control protein 6 homolog) i MCM4 (čimbenik replikacije DNA) i sprječava ponovna replikacija DNA tijekom staničnog ciklusa (89). Drugi pak kompleks ciklin A2-CDK1 pokreće aktivaciju ciklina B1-CDK1 što rezultira kondenzacijom kromatina i razgradnjom jezgrine ovojnice što upućuje na ulogu u citoskeletnoj funkciji kao zasebnom djelovanju od ranije navedenog. Taj udio ciklina A2 ostaje izvan metafaze i utječe na kontrolu dinamike citoskeleta i kretanja stanica, a moguće i na epitelno mezenhimalnu transformaciju. Prijelaz epitela u mezenhim (EMT) je normalan biološki proces koji je važan u organogenezi u ranom razvoju i kasnije u reparacijskim procesima zarastanja, ali je i moguće objašnjenje jednog od mehanizama širenja malignih bolesti i udaljenih presadnica (90). EMT uključuje transdiferencijaciju epitelnih stanica u mezenhimalne stanice koje su povezane s povećanjem invazivnih svojstava. Ciklin A2 u fibroblastima dovodi do povećanja pokretljivosti stanica, tada se nalazi u citoplazmi (a ne u jezgri) i neovisan je o CDK-ovima (91). Na regulaciju samog ciklina A2 velik utjecaj ima protein retinoblastoma pRB preko transkripcijskog faktora E2F. Transkripcija ciklina A2 uglavnom je regulirana transkripcijskim faktorom E2F i počinje u G1 fazi staničnog ciklusa, nakon točke R (označava nepovratan prijelaz u S fazu) (89). Hipofosforilirani pRb inibira E2F i tako direktno uzrokuje nemogućnost transkripcije ciklina A2 prije R točke. Nakon točke R, pRB je fosforiliran i više ne može vezati E2F, što dovodi do transkripcije ciklina A2. Kompleks ciklin A2-CDK2 na kraju fosforilira E2F, tako isključujući vlastitu transkripciju (92). Ciklin A2 kao regulator stanične proliferacije često se nalazi u visokim razinama u tumorima (93). Međutim, razina ovog ciklina nije uvijek u korelaciji s agresivnosti tumora, točnije s obzirom na njegovu invazivnost (3). U nekih životinjskih vrsta, ciklin A2 ima ulogu tijekom razvoja oka i njegove abnormalnosti u izražaju dovode do mikrooftalmije u zebrafish i miša (94).

Keratin, citoskeletni tip II 8 također poznat kao citokeratin-8 (CK-8) ili keratin-8 (K8) je protein koji je u ljudi kodiran genom KRT8. Citoskelet, čije su glavne komponente u ljudskom oku mikrofilamenti aktina, intermedijarni filamenti i mikrotubule s pripadajućim proteinima, neophodan je za normalan rast, sazrijevanje, diferencijaciju, cjelovitost i funkciju stanica. U međudjelovanju, ove komponentne su u interakciji s unutarstaničnim i izvanstaničnim okolišem, a njihov se profil često mijenja tijekom razvoja, prema fiziološkim zahtjevima i u raznih bolesti (95). Citoskelet ljudskog oka jedinstven je na mnogo načina. Citokeratin 8 ima nisku molekularnu težinu oko 52kDa i pripada skupini intermedijarnih filamenata. Služe kao građevne jedinice staničnog citoskeleta. Citokeratini su tipični za epitelne stanice i postoje u

dvadeset glavnih tipova. Dije se na manje i kiselijske, tip I (CK 9±20) te veće i bazičnije, tipa II (CK 1±8) (96) na temelju sekvencioniranja, naboja i imunoloških karakteristika. Citokeratin 8 - karakterizira pojavnost u ranoj embriogenezi i u jednostavnim epitelnim stanicama (graniče s lumenom s jedne strane i bazalnom membranom s druge strane). Citokeratini su obvezni heteropolimeri. Nalaze se u parovima koji kopolimeriziraju na način: jednog tipa I i jednog tipa II. Prvi par intermedijarnih filamentata koji se uopće pojavljuje u embrionalnom razvoju jest CK-8 i CK-18: oni su jedini par koji može biti prisutan i u odsutnosti drugih citokeratina. Njihovi geni se nalaze na istom kromosomu. U žilnici u zvjezdastih i vretenastih stromalnih stanica koje imaju izduženu citoplazmu nalazi se CK-8, odnosno 18 bez obzira na dob čovjeka. Posebno su izraženi oko žilničnih tumora, što može ukazivati na reaktivni odgovor (97). Njihovo postojanje potvrđuje epitelnu prirodu ili porijeklo tkiva/tumora. Stanice retinalnog pigmentnog epitela (RPE) sadrže CK 8 i 18, ali ne i druge citokeratine. Oko dvije trećine malignih melanoma uveć sadrže subpopulaciju stanica koje izražavaju (osim vimentina) i CK 8 i 18. Takve tumorske stanice su bile prisutne u melanomima vretenastih i epiteloidnih stanica, iako su kod potonjih bili češći – što potvrđuje ulogu biljega porijekla epitelnih stanica. Za stanice retinoblastoma zasada se čini da ne izražavaju bilo koju vrstu intermedijarnog filameta (97). Izražaj CK-8 je važan kao moguća potvrda epitelno-mezenhimske transformacije (EMT) - procesa u kojem epitelne stanice gube polaritet i međustanične spojeve, a prelaze u migratorne mezenhimske tipove stanica ili pak mezenhimalno-epitelne transformacije (MET) – obrnutog procesa; oba vrlo važna u embriogenezi i cijeljenju, ali i u malignoj pretvorbi stanice (98).

Vimentin je protein intermedijarnog filameta kojeg kodira gen VIM. Kao što smo ranije spominjali u poglavlju o citokeratinu 8, citoskelet i njegove komponente (pa tako i intermedijarni filamenti) neophodni su za normalan rast, sazrijevanje, diferencijaciju, cjelovitost i funkciju stanica (95). Intermedijarni filamenti, ovisno o okolišnim čimbenicima, često se mijenjaju tijekom razvoja, prema fiziološkim mijenama i oboljenjima. Intermedijarni filamenti glavni su dio citoskeleta gotovo svake eukariotske stanice. Tu se vidi posebnost citoskeleta oka: iznimka su fotoreceptori i bipolarne stanice retine u kojima nisu identificirani klasični intermedijarni filamenti; čak i u horizontalnih i amakrinih stanica retine ih se ne nalazi. Vimentin je jedan polipeptid od 53 kD klase III koja se iskazuje u mezenhimskim stanicama. To je glavni (obično jedini) srednji filament mezenhimalnih stanica: fibroblasta, bijelih krvnih stanica, endotelnih stanica, melanocita, hondrocita i adipocita, osim mišića (97). Vimentin je pojačano reguliran u kulturi stanica, bez obzira koja je njihova izvorna klasa intermedijarnog filameta. Ako ih je više, uvijek je jedan od njih upravo vimentin (97). Izravno tvori

heteropolimere s desminom i glijalnim fibrilarnim kiselim proteinom. Fiziološki, vimentin nije ustaljen i promjenjiv je po svojoj funkciji, ali ima visoko elastična svojstva pa ima ulogu u održavanju integriteta stanice tijekom događaja kao što je migracija. Izražen je u gotovo svim intraokularnih tkivima, a posebno u melanocitima i fibroblastima žilnice i Langerhansovim stanicama. Gotovo 70% uvealnih melanoma izražava vimentin. U kulturi stanica melanoma uvee, koje koeksprimiraju vimentin i citokeratin 8 i 18, pokazale su se šesterostruko invazivnije u usporedbi sa stanicama koje izražavaju samo vimentin (99). Epitelno-mezenhimalna transformacija (EMT) je proces niza molekularnih događaja gdje epitelne stanice dobivaju fenotip mezenhimalnih stanica za potrebe lakše invazije na okolna tkiva. EMT je fiziološki događaj tijekom embriogeneze (tip I), događa se i tijekom fibroze (tip II), ali i prilikom širenja maligne bolesti i metastaza (tip III). Kaskada je orkestrirana aktivacijom gena povezanih s migracijom stanica, degradacijom izvanstaničnog matriksa, popravkom DNA i angiogenezom. Maligne stanice koriste EMT kako bi stekle sposobnost migracije, otpora na terapiju i imunološkog bijega. Upravo ključan biomarker EMT-a je vimentin (100).

2 Ciljevi istraživanja

2.1 Ciljevi istraživanja

Cilj ovog istraživanja je primjenom imunofluorescencijskih biljega na Ki67, p19INK4d, MSX1 i 2, PD-L1, pRB, ciklin A2, citokeratin-8 i vimentin usporediti izražaj navedenih čimbenika u strukturama oka u razvoju (8. tjedan razvoja) te u odraslom oku i retinoblastomu i melanomu oka. Kako bismo shvatili značaj izražaja navedenih bjelančevina u navedenom razvojnom stadiju i novotvorinama oka, usporedili smo i njihovu histološku građu.

Specifični ciljevi istraživanja:

- 1) Analizirati jačinu izražaja Ki67, p19INK4d, MSX1 i 2, PD-L1, pRB, ciklin A, citokeratin-8 i vimentina u 8. tjednu razvoja ljudskog oka u različitim strukturama oka uz imunofluorescencijsko bojanje na navedene biljege i DAPI bojenje jezgre.
- 2) Utvrditi međudjelovanje Ki67, p19INK4d, MSX1 i 2, PD-L1, pRB, ciklin A, citokeratin-8 i vimentina u razvoju oka i najčešćim tumorima oka, retinoblastomu ili melanomu žilnice.
- 3) Primjenom dvostrukog imunofluorescencijskog bojanja pokazati postoji li istovremena ekspresija (kolokalizacija) Ki67, p19INK4d, MSX1 i 2, PD-L1, pRB, ciklin A, citokeratin-8 i vimentina u različitim strukturama oka i tumorskom tkivu.

2.2 Hipoteza istraživanja

Izražaj Ki67, p19INK4d, MSX1 i 2, PD-L1, pRB, ciklin A2, citokeratin-8 i vimentin ima važnu ulogu u razvoju ljudske mrežnice i žilnice.

Izražaj Ki67, p19INK4d, MSX1 i 2, PD-L1, pRB, ciklin A, citokeratin-8 i vimentin ima važnu ulogu u razvoju najčešćih tumora oka, retinoblastoma i melanoma žilnice.

3 Materijali i metode

3.1 Etička dozvola

Istraživanje se provelo na embrionalnom ljudskom tkivu starosti 8 tjedana koje pripada postojećoj arhivskoj kolekciji Zavoda za anatomiju, histologiju i embriologiju, dok se preostali dio odnosi na tumorsko tkivo dobiveno s Kliničkog zavoda za patologiju, sudsku medicinu i citologiju. Za istraživanje je dobivena suglasnost Etičkog povjerenstva KBC-a Split ur. br. 2181-147/01/06/M.S.-22-02. Poštivala su se etička načela o istraživanju embrionalnog i tumorskog materijala u skladu s etičkim normama i međunarodnim ugovorima (*World Medical Association Declaration of Helsinki – 52nd WMA General Assembly, Edinburgh, Scotland, October, 2000*).

Istraživanje se provelo u skladu sa svim primjenljivim smjernicama, čiji je cilj osigurati pravilno provođenje i sigurnost osoba koje sudjeluju u ovom znanstvenom istraživanju, uključujući Osnove dobre kliničke prakse, Helsinšku deklaraciju, Zakon o zdravstvenoj zaštiti Republike Hrvatske (NN 121/03) i Zakon o pravima pacijenata Republike Hrvatske (NN 169/04). Poštovala su se etička načela o istraživanju embrionalnog materijala u skladu s etičkim normama i međunarodnim ugovorima.

3.2 Prikupljanje humanih uzoraka

Tkiva embrija dio su arhivske zbirke Zavoda za anatomiju, histologiju i embriologiju Medicinskog fakulteta Sveučilišta u Splitu. Korišteno je pet uzoraka oka u 8. tjednu razvoja, pet uzoraka zdravog ljudskog oka, pet uzoraka retinoblastoma te petnaest uzoraka melanoma koji su dobiveni sa Kliničkog zavoda za patologiju, sudsku medicinu i citologiju KBC-a Split. Za istraživanje smo dobili odobrenje Etičkog povjerenstva KBC-a Split u skladu s Helsinškom deklaracijom i njenim nadopunama. Embrionalni uzorci su prikupljeni nakon spontanih pobačaja i tubarnih trudnoća. Uzorci su analizirani standardnim histološkim tehnikama i svjetlosnom mikroskopijom kako bi se koristili samo oni uzorci koji nisu pokazivali znakove oštećenja i maceracije tkiva. Svi embrionalni i postnatalni uzorci su tretirani kao obdukcijski materijal. Uzorke tkiva pregledao je patolog koji je postavio dijagnozu. Rezovi za imunofluorescencijsko bojanje narezani su iz parafinskih blokova (rezovi debljine 5 μ m).

Istraživanje se provelo u Laboratoriju za istraživanje ranog razvoja čovjeka u sklopu Zavoda za anatomiju i histologiju Medicinskog fakulteta Sveučilišta u Splitu pod mentorskim vodstvom voditeljice laboratorija prof. dr. sc. Katarine Vukojević. dr. med.

3.3 Histokemija i imunofluorescencija

3.3.1 Priprema tkiva za histološku analizu

Nakon fiksacije u 4% PFA u 0.1 M PBS preko noći i ispiranja radnim PBS-om, tkiva su dehidrirana u rastućoj seriji otopina etanola (25%, 50%, 75%, 90%, 100%) i ksilena te su uklopljena u parafinske blokove. Rezovi su rezani na 5 μ m i postavljani na predmetna stakalca. Prije histoloških analiza uzorci su deparafinirani u ksilenu te rehidrirani u seriji rastućih otopina etanola (100%, 90%, 75%, 25%) te isprani vodi.

3.3.2 Hematoksilin-eozin bojanje

Radi provjere očuvanosti reza napravljeno je bojanje hematoksilin-eozinom (HE). Ovo je osnovna metoda histološkog bojenja i tehnički je jednostavna te jasno prikazuje mnoge tkivne strukture. Eozin različitom jačinom crvenog boji citoplazmu stanice, a hematoksilin plavo boji jezgru i dobro prikazuje detalje jezgre i druge kisele sastojke. Nakon deparafiniranja i rehidriranja uzorci su inkubirani u hematoksilinu u trajanju od 15 minuta te kratko isprani u destiliranoj vodi (101, 102). Potom su nekoliko minuta inkubirani u otopini eozina, dehidrirani serijom rastućih otopina etanola (25%, 50%, 75%, 90%, 100%) i ksilenom. Rezovi su uklopljeni u Canada balzam, pokriveni pokrovnicom te proučavani svjetlosnim mikroskopom (Olympus BX40, Tokyo, Japan).

3.3.3 Imunofluorescencijsko bojanje rezova

Uzorci su inkubirani u citratnom puferu (pH= 6,2), u kuhu za paru 30 minuta, nakon deparafiniranja i rehidriranja (103-105). Potom su ohlađeni na sobnoj temperaturi i isprani radnom otopinom PBS-a. Rezovi su okruženi PAP pen-om, te inkubirani Protein blok otopinom 20 minuta (ab64226; Abcam) prije korištenja primarnih protutijela. Uzorci su preko noći u vlažnoj komori (StainTray slide staining system; Sigma-Aldrich, St. Louis, Missouri, USA) i inkubirani s primarnim protutijelima: kuniće poliklonalno protutijelo p19 INK4d (razrjeđenje

1:300, ab102842 Abcam, Cambridge, UK), mišje monoklonalno Ki67 (razrjeđenje 1:100, DAKO M7240, Glostrup, Denmark), kozje poliklonalno MSX1 (razrjeđenje 1:300, ab93287, Abcam, Cambridge, UK), kuniće poliklonalno Msx2/Hox8 - N-terminal (razrjeđenje 1:300, ab190070, Abcam, Cambridge, UK), mišje monoklonalno [ABM4E54] PDL1 (razrjeđenje 1:500, ab210931, Abcam, Cambridge, UK), kuniće monoklonalno [EPR182(N)] Rb (phospho S780) (razrjeđenje 1:300, ab173289, Abcam, Cambridge, UK), mišje monoklonalno Cyclin A2 (E23.1) (razrjeđenje 1:300, ab38, Abcam, Cambridge, UK), kuniće poliklonalno citokeratin 8 (razrjeđenje 1:500, ab59400, Abcam, Cambridge, UK), kozji poliklonalni vimentin (razrjeđenje 1:500, ab11256, Abcam, Cambridge, UK). Nakon inkubacije s primarnim protutijelima uzorci su isprani u PBS-u i inkubirani jedan sat s odgovarajućom kombinacijom sekundarnih protutijela: magareći Anti-Rabbit IgG H&L (Alexa Fluor 488 i 594) (razrjeđenje 1:500, ab150073 i ab150076, Abcam, Cambridge, UK), kozji anti-mouse Rodamin (razrjeđenje 1:300, AP124R; Jackson Immuno Research Lab; West. Grove, PA, USA), magareći Anti-Mouse IgG H&L (Alexa Fluor 488) (razrjeđenje 1:500, ab150105, Abcam, Cambridge, UK), Magareći Anti-Goat IgG H&L (Alexa Fluor® 594 (razrjeđenje 1:500, ab150132, Abcam, Cambridge, UK). Detaljan prikaz korištenih protutijela prikazan je u tablici 1.

Tablica 1. Primarna i sekundarna protutijela korištena u doktorskoj disertaciji.

Protutijela	domaćin	razrjeđenje	kataloški broj i proizvođač
p19 INK4d	Kunić	1:300	ab102842 Abcam (Cambridge, UK)
[EPR182(N)] na phospho S780	Kunić	1:300	ab173289 Abcam (Cambridge, UK)
Ki67	Miš	1:100	M7240, DAKO, Glostrup, Denmark
MSX1	Koza	1:300	ab93287 Abcam (Cambridge, UK)
Cyclin A2 (E23.1)	Miš	1:300	ab38 Abcam (Cambridge, UK)
[ABM4E54] na PDL1	Miš	1:500	ab210931 Abcam (Cambridge, UK)
Msx2/Hox8 - N-terminal	Kunić	1:300	ab190070 Abcam (Cambridge, UK)

	Citokeratin 8		Kunić	1:500	ab59400, Abcam, Cambridge, UK
	vimentin		Koza	1:500	ab11256, Abcam, Cambridge, UK
sekundarna	Anti-Rabbit IgG (Alexa Fluor 488)	H&L	Magarac	1:500	ab150073 Abcam (Cambridge, UK)
	Anti-Mouse Rhodamin		Koza	1:300	AP124R Jackson Immuno Research Laboratories, Inc., (Baltimore, PA, USA)
	Anti-Rabbit IgG (Alexa Fluor 594)	H&L	Magarac	1:500	ab150076 Abcam (Cambridge, UK)
	Anti-Goat IgG H&L (Alexa Fluor® 594)		Magarac	1:500	ab150132 Abcam (Cambridge, UK)
	Anti-Mouse IgG (Alexa Fluor 488)	H&L	Magarac	1:500	ab150105 Abcam (Cambridge, UK)

Za bojanje jezgre koristili smo 4',6-diamidino-2-phenilindole dihidroklorid (DAPI). Nakon posljednjeg ispiranja u PBS-u, uzorci su uklopljeni u medij za uklapanje (Immu-mount medij) i analizirani s epifluorescencijskim mikroskopom Olympus BX51 (Olympus, Tokyo, Japan) te slikani digitalnom kamerom pod objektivom povećanja $\times 40$ (DP71, Olympus).

3.4 Kvantitativna i semikvantitativna analiza podataka

Prije analiziranja mikrofotografije s epifluorescencijskog mikroskopa su obrađene u ImageJ (National Institutes of Health, Bethesda, MD, USA) te Adobe Photoshop (Adobe Inc., San Jose, California, USA) programima. Odrađene fotografije su preklapane u Adobe Photoshop programu s odgovarajućim fotografijama DAPI bojanja jezgara. Preklapanje se radilo radi lakše određivanja struktura u kojima se analizira signal. Područja od interesa su bila mrežnica, žilnica i tumorska područja retinoblastoma i melanoma žilnice. Izmjerali smo postotak površine

pozitivnog signala na najmanje 25 rezova (mrežnica, žilnica i tumorska područja retinoblastoma i melanoma žilnice) po skupini. Označili smo područja s pozitivnim stanicama i njihov udio mjerili u kvadratićima ($20 \times 20 \mu\text{m}$). Postotak pozitivne površine (postotak površine prekrivene pozitivnim stanicama) se analizirao u pet nasumično odabranih kvadratića svake slike i usporedio s područjima interesa (mrežnica, žilnica i tumorska područja retinoblastoma i melanoma žilnice). Četiri istražitelja su neovisno analizirala podatke.

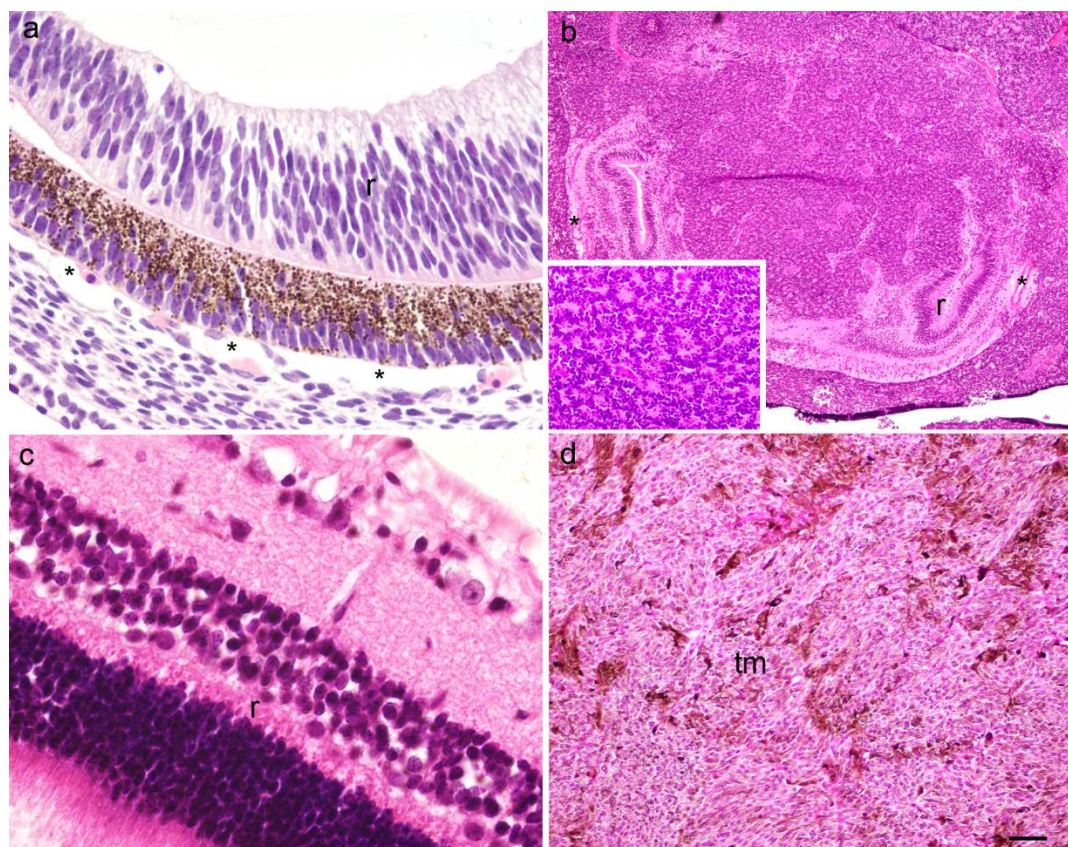
Intenzitet bojanja tkiva s primarnim protutijelima smo semikvantitativno opisali s četiri kategorije ovisno o jačini bojanja, kao odsustvo reakcije (-), blaga reakcija (+), srednja reakcija (++) te jaka reakcija (+++).

3.5 Statistički postupci

Za statističku analizu rezova koristili smo jednosmjerni ANOVA i Tukey post-hoc test korištenjem GraphPad Prism software (La Jolla, California, USA, www.graphpad.com). U svakom području od interesa ($20 \times 20 \mu\text{m}$) postotak pozitivne površine smo izrazili kao srednja vrijednost \pm standardna devijacija (SD), dok će se statistička značajnost postaviti na $p < 0,05$. Ukupni broj uzoraka izračunat je na temelju veličine uzorka ($w=0.5$, statistička značajnost $p=0.01$) i snage 0.90. Na osnovi ulaznih parametara ukupna veličina uzorka je bila 5 uzoraka po skupini. Izračun veličine uzorka napravljen je pomoću statističkog paketa u R sučelju (ver. 3.4.3, 2017).

4 Rezultati

Napravljena je kvantitativna i semikvantitativna analiza biljega p19, Ki-67, MSX1, MSX2, PDL1, pRB, CYCLINA2, citokeratina 8 i vimentina na presjecima tkiva ljudskog oka u 8. tjednu razvoja, uzorcima retinoblastoma, zdravog ljudskog oka i melanoma oka pomoću tehnika bojanja tkiva hematoksilinom i eozinom (slika 6) i imunofluorescencijskim bojanjem (slike 7–13). Rezultati semikvantitativne analize navedenih biljega prikazan je u Tablici 1.



Slika 6. Presjek kroz oko ljudskog embrija starosti 8 tjedana (a), retinoblastom (b), normalno ljudsko oko (c) i miksoidni melanom (d); na panelu (b) stavljen je umetak slike s detaljem Flexner-Wintersteineovih rozeta, r — retina, * — choroidea, tm — tumorsko tkivo. Bojanje hematoksilinom i eozinom, mjerna ljestvica (a i c = 25 μm), (b = 6 μm), (d = 12 μm).

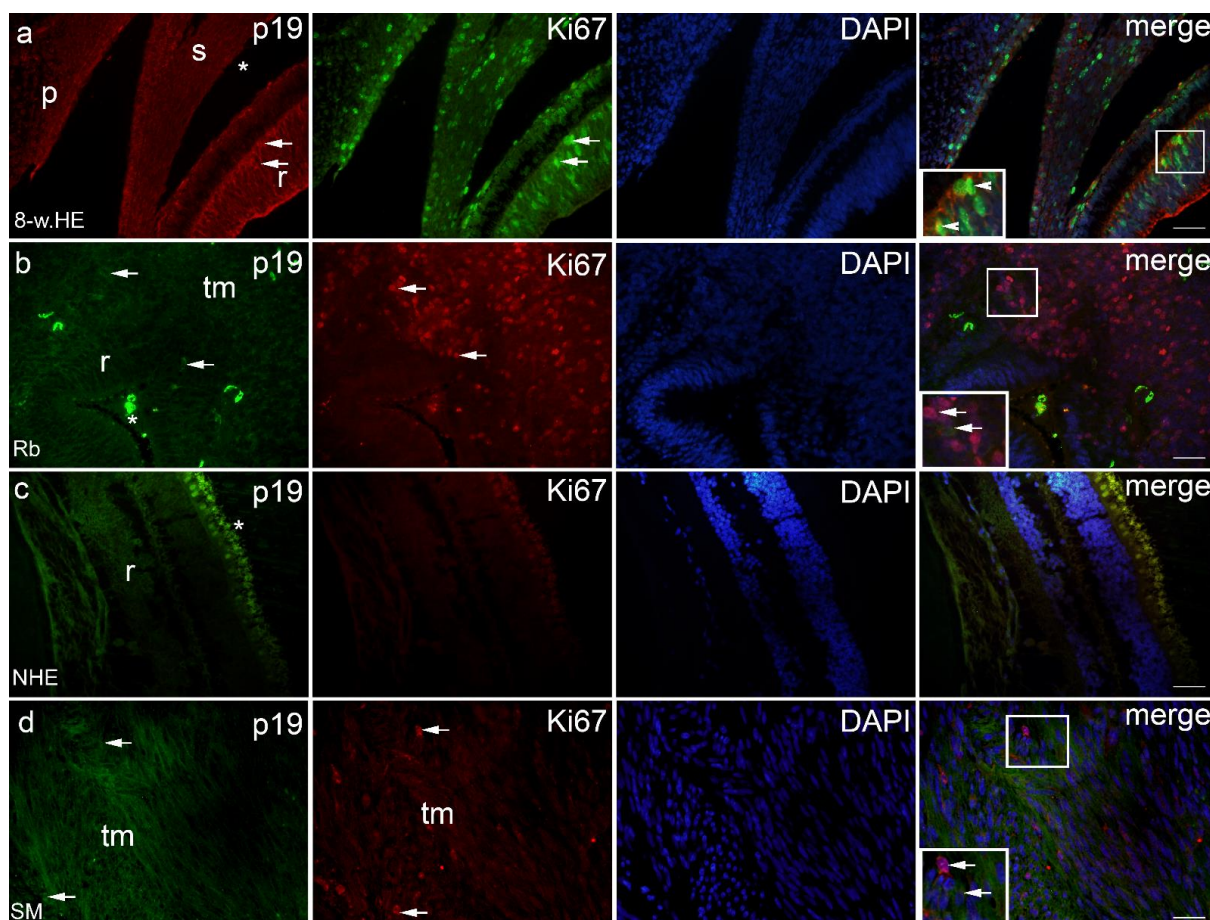
Tablica 2. Imunoreaktivnost na specifična protutijela u usporedbi: 8. tjedan razvoja ljudskog oka, retinoblastom, normalno ljudsko oko, melanomi žilnice s tri podtipa (epiteloidni, vretenasti i miksoidni).

	struktura	protutijela								
		p19	Ki67	Msx1	Msx2	PD-L1	pRB	cyclA2	CK8	Vim.
Oko u 8. tj. razvoja	retina	+++	+++	++	+++	+++*š	+++*f	+	+	++
	choroidea	++	+++	++	+++	-	-	+	-	++
Retinoblastoma	retina	++	-	+++	++	+++	+++*n	+++	-	++
	choroidea	++	-	+++	++	+++	-	-	-	++
	tm	+	+++	++	+	++	+++*š	+	-	+++
Zdravo ljudsko oko	retina	+	-	-	-	-	-	-	-	-
	choroidea	-	-	-	-	-	-	-	-	-
Melanom, epiteloidni tip	retina	+++	-	++	++	+++	+++	+++	-	+++
	choroidea	++	-	++	-	-	-	+	-	+++
	tm	+++	+++	-	-	+++	+++	+	-	+++
Melanom, vretenasti tip	retina	+	-	+	-	+++	+++	+	-	-
	choroidea	+	-	+	-	+++	+++	+	-	-
	tm	+	+++	++	-	+++	+++	++	-	+++
Melanoma, miksoidini tip	retina	+	-	+++*f	-	+++	++	+++	-	+++
	choroidea	+	-	-	-	+++	+++*š	++/+++	+++	+
	tm	+++	+++	+	+	+++	+++	+	-	+++

+++ jaka reaktivnost; ++ umjerena reaktivnost; + blaga reaktivnost; - odsustvo reaktivnosti; tj. — tjedan razvoja, * — iznimka, f — fotoreceptori, š — štapići i čunjići, n — jezgra.

4.1 p19 i Ki67

U 8. tjednu razvoja p19-pozitivne stanice prisutne su u mrežnici i žilnici (slika 7a), u retinoblastomu (nezahvaćena mrežnica, žilnica i tumorsko tkivo) (Slika 2b), u retini normalnog ljudskog oka (Slika 7c) i u raznim vrstama melanoma (mrežnica, žilnica i tumorsko tkivo) (Slika 7d).

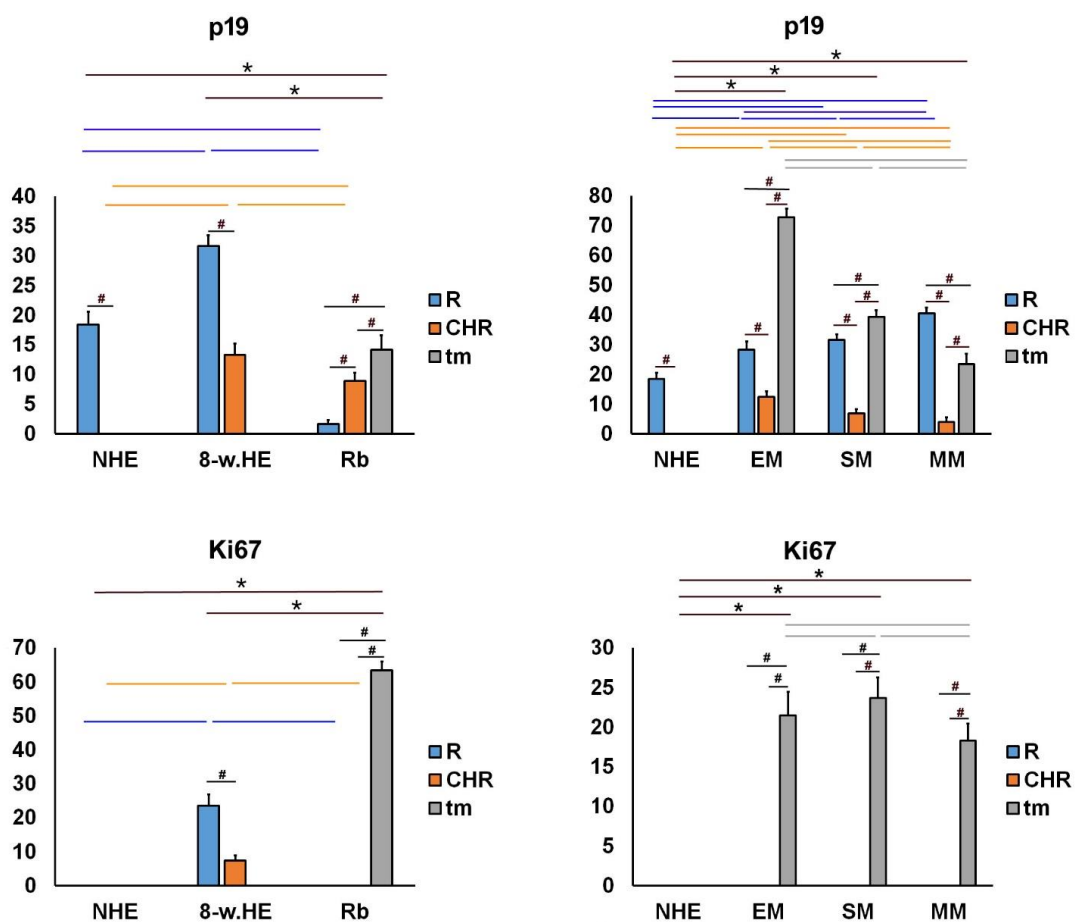


Slika 7. p19 i Ki67 pozitivne stanice (strelice) mogu se vidjeti u 8. tjednu razvoja ljudskog oka – 8-w.HE (a), retinoblastomu – Rb (b), zdravom ljudskom oku – NHE (c) i vretenastom tipu melanoma - SM (d); r — retina, * — choroidea, tm — tumorsko tkivo. Ko-lokalizacija p19 i Ki67 pozitivnih stanica može se vidjeti na panelu merge (a) (vrhovi strelica). Dvostruko imunofluorescencijsko bojenje na p19 (prvi stupac), Ki67 (drugi stupac), DAPI (treći stupac), preklop - merge (četvrti stupac). Okviri s povećanjem prikazuju detalje s pozitivnim stanicama (strelice) ili ko-lokalizacijom (vrhovi strelica). Mjerna ljestvica je 25 μ m.

Izražaj p19 bio je značajno niži u retini normalnog ljudskog oka u usporedbi s okom ljudskog embrija starog 8 tjedana. U zdravom ljudskom oku i oku 8 tjedana starog ljudskog embrija, izražaj p19 je bio značajno veći u retini u usporedbi sa žilnicom. Nasuprot tome, izražaj p19 bio je najniži u retinoblastomu, a značajno niži u retini u usporedbi s žilnicom i tumorskim tkivom. Međutim, u usporedbi s mrežnicom normalnog ljudskog oka i dijelom oka ljudskog embrija starosti 8 tjedana, izražaj p19 bio je značajno niži u tumorskom tkivu retinoblastoma (Slika 8a). U različitim tipovima melanoma, izražaj p19 također je bio veći u retini u usporedbi sa žilnicom. Međutim, izražaj p19 je bio veći u tumorskom tkivu različitih tipova melanoma

nego u žilnici istog oka i kao i u žilnici zdravog ljudskog oka, gdje p19 uopće nije izražen (Slika 8b).

Ki67-pozitivne stanice uočene su u oku u 8. tjednu razvoja u retini i u žilnici (slika 7a), dok su u retinoblastomu (Slika 7b) i kod raznih vrsta melanoma (Slika 7d) bili pozitivni samo u tumorskom tkivu. Izražaj Ki67 nije primijećen u retini ili žilnici zdravog ljudskog oka (slika 7c) niti u retinoblastomu ili melanomu (Slika 8c, d). Međutim, pronašli smo izražaj Ki67 u retini i žilnice oka u 8. tjednu razvoja i taj izražaj je bio značajno viši u retini nego u žilnici. Osim toga, izražaj Ki67 bio je visok u tumorskom tkivu retinoblastoma (Slika 8c) i u svim ispitivanim vrstama melanoma (Slika 8d). p19- i Ki67- pozitivne stanice ko-lokaliziraju u retini i žilnici samo u oku u 8. tjednu razvoja.

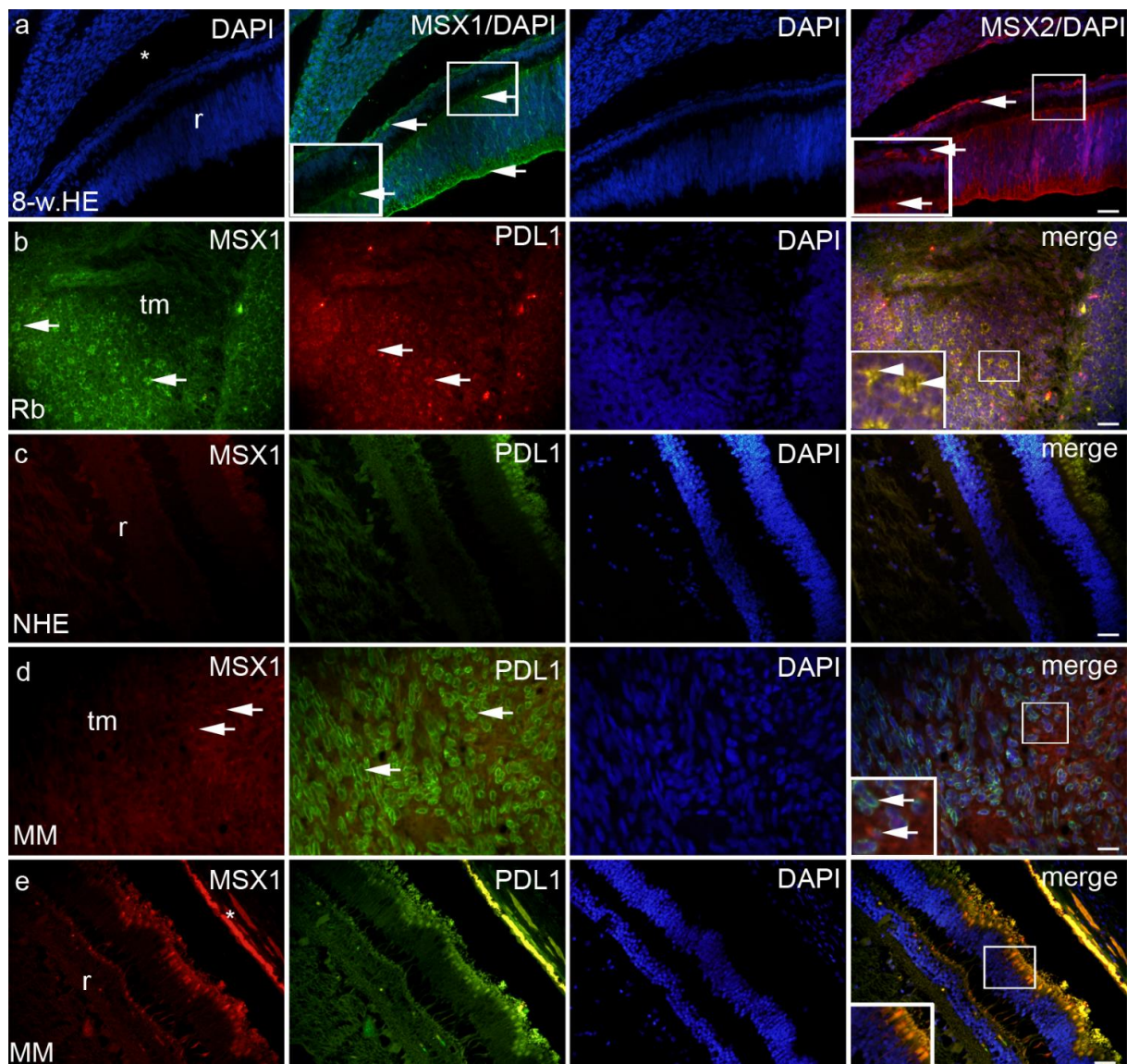


Slika 8. Postotak površine pod pozitivnim signalom p19 i Ki67 u zdravom ljudskom oku (NHE), oku u 8. tjednu ljudskog razvoja (8-w.HE), retinoblastomu (Rb), epiteloidnom melanomu (EM),

vretenastom melanomu (SM) i miksoidnom melanomu (MM). Podaci su prikazani kao srednja vrijednost \pm SD. # —statistički značajne razlike (usporedba između retine, žilnice i tumora u istim uzorcima); narančasta linija—statistički značajne razlike - usporedba žilnice između NHE, 8-w.HE, tumora i različitih vrsta melanoma); plava linija —statistički značajne razlike - usporedba mrežnice između NHE, 8-w.HE, tumora i različitih vrsta melanoma); siva linija — statistički značajne razlike - usporedba tumorskog tkiva između različitih vrsta melanoma; * - statistički značajne razlike (usporedba Rb i retine ili melanoma i žilnice). Sve su razlike značajne na $p < 0,0001$. (ANOVA i Tukey post-hoc test).

4.2 MSX1, MSX2 i PDL1

MSX1-pozitivne stanice uočene su u oku u 8. tjednu razvoja u retini i žilnici (slika 9a), u retinoblastomu (mrežnica, žilnica i tumorsko tkivo) (Slika 9b), u vretenastom melanomu (mrežnica, žilnica i tumorsko tkivo), u miksoidu samo u tumorskom tkivu (Slika 9d) te u epiteloidnom melanomu u retini i žilnici.



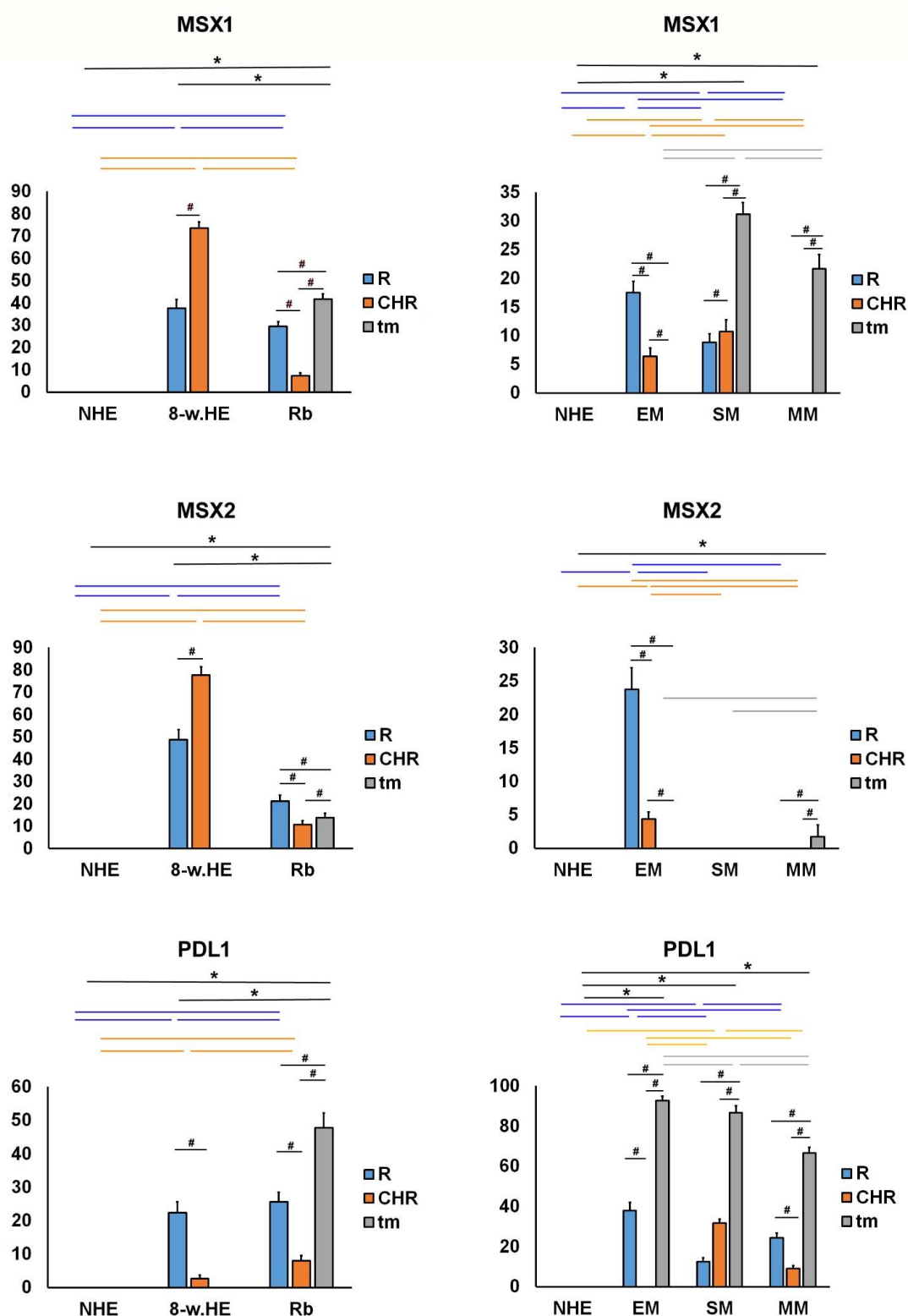
Slika 9. MSX1, MSX2 i PDL1 pozitivne stanice mogu se vidjeti u oku 8 tjedana starog ljudskog embrija – 8-w.HE (a), retinoblastomu – Rb (b), zdravom ljudskom oku – NHE (c), mikroidnom melanomu - MM (d, e), detalj na panelu e prikazuje fotoreceptore; r — retina, * — choroidea, tm — tumorsko tkivo. Ko-lokalizacija MSX1 i PDL1 pozitivnih stanica (strelice u umetku uvećanog detalja). Dvostruko imunofluorescencijsko bojenje na MSX1 (prvi stupac), PDL1 (drugi stupac), DAPI (treći stupac), MSX2 i preklapanje - merge (četvrti stupac) — iznimke od ovog slijeda su označene na samom panelu. Okviri povećavaju detalj s pozitivnim stanicama (strelice) ili ko-lokalizacijom (vrhovi strelica). Mjerna ljestvica je 25 μ m.

Izražaj MSX1 nije nađen u retini i žilnici zdravog ljudskog oka (slike 9c i 10a, b). Međutim, izražaj MSX1 bio je visok u oku u 8. tjednu razvoja i to značajno veći u žilnici u usporedbi s retinom (Slika 10a). Dodatno, retinoblastom je pokazao umjereni izražaj MSX1 koji je bio

najveći u tumorskom tkivu, a najniži u žilnici (Slika 10a). MSX1 je također izražen u retini i žilnici uzoraka s epiteloidnim i vretenastim melanomima, ali MSX1 nije bio prisutan u retini ili žilnici uzoraka s miksoidnim melanomima (Slika 10b). Zanimljivo, izražaj MSX1 se značajno razlikovao između različitih tipova melanoma - nije ga bilo u epiteloidnim melanomima, veći izražaj je bio kod miksoidnog melanoma, a najveći kod vretenastog melanoma.

MSX2 pozitivne stanice uočene su u oku 8. tjedana starog ljudskog embrija u retini i žilnici (slika 9a), kod retinoblastoma (preostala retina, žilnica i tumorsko tkivo), kod miksoidnog melanoma samo u tumorskom tkivu, a kod epiteloidnog melanoma u retini i žilnici. Izražaj MSX2 nije pronađen u retini ili žilnici zdravog ljudskog oka (Slike 9c i 10c, d). Međutim, izražaj MSX1 bio je sličan izražaju MSX2 u oku ljudskog embrija starog 8 tjedana, koji je značajno viši u žilnici nego u mrežnici (Slika 10c). Osim toga, retinoblastom je pokazao umjereni izražaj MSX2 te je bio najviši u retini, a najmanji u žilnici (Slika 10c). MSX2 je također bio pozitivan u retini i žilnici epiteloidnog melanoma sa značajno većim izražajem u mrežnici, ali ne u mrežnici ili žilnici vretenastog melanoma ili miksoidnog melanoma (Slika 10d). Zanimljivo je da je izražaj MSX2 bio nizak samo u miksoidnom melanomu.

PDL1-pozitivne stanice uočene su u oku u 8. tjednu razvoja u retini i žilnici te u retinoblastomima (mrežnica, žilnica i tumorsko tkivo) (Slika 9b) i raznim tipovima melanoma (mrežnica, žilnica i tumorsko tkivo) (Slika 9d), uz izuzetak epiteloidnog melanoma koji nije imao pokazivao izražaj PDL1 u žilnici. Nismo pronašli izražaj PDL1 u strukturama zdravog ljudskog oka (Slika 10e, f). U oku ljudskog embrija starog 8 tjedana, izražaj PDL1 je bio umjeren u čunjićima i štapićima retine i nizak u žilnici, a slično je bilo i kod retinoblastoma. Osim toga, visok izražaj PDL1 otkriven je u tumorskom tkivu retinoblastoma te je bio značajno veći od izražaja u retini i žilnici (Slika 10e). PDL1 je također bio značajno izražen u retini epiteloidnog melanoma, vretenastog melanoma i miksoidni melanoma, dok je bio prisutan u žilnici vretenastog i miksoidnog melanoma (Slika 10f). Kao što se očekivalo, izražaj PDL1 bio je najveći u tumorskom tkivu sva tri tipa proučavanih melanoma (EM, SM i MM; slika 10f).

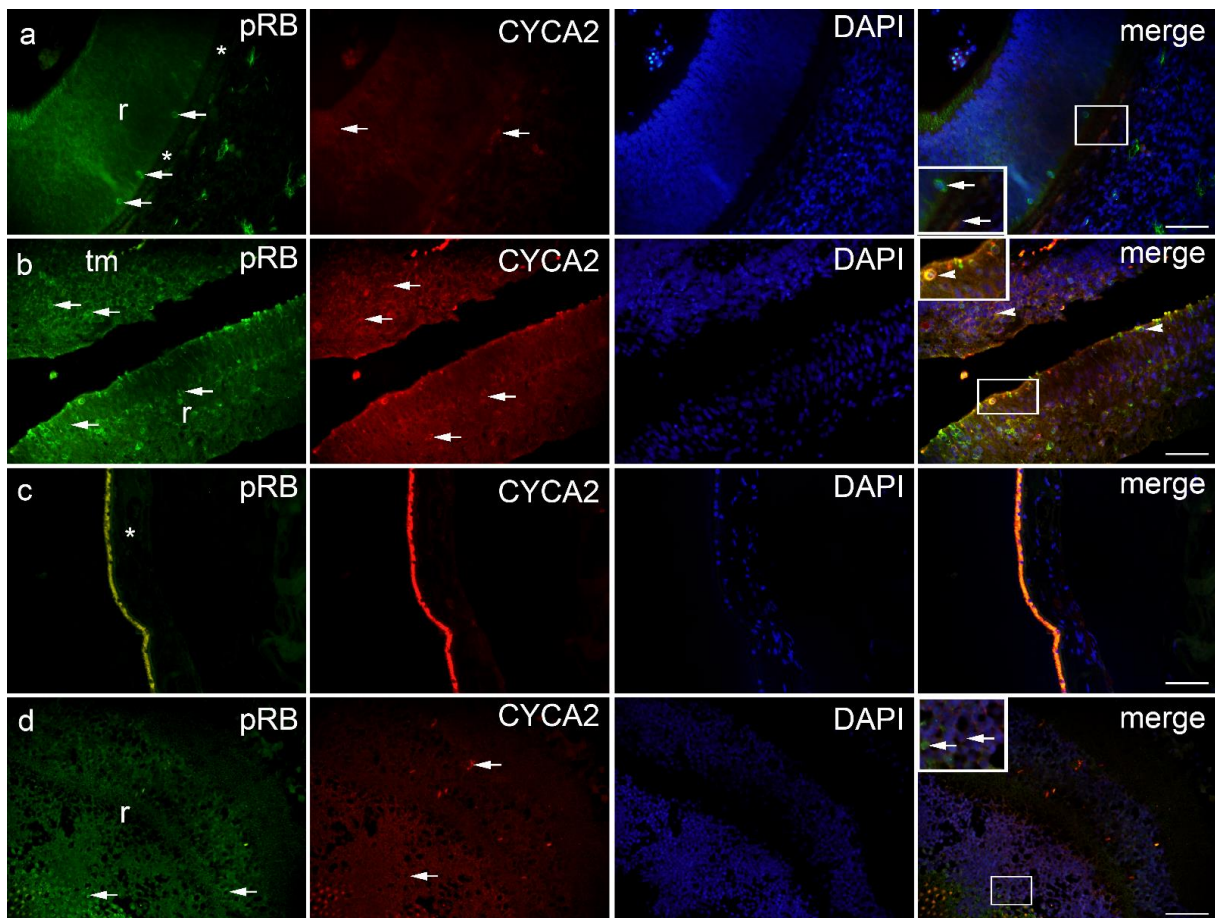


Slika 10. Postotak površine pod pozitivnim signalom MSX1, MSX2 i PDL1 u zdravom ljudskom oku (NHE), oku u 8. tjednu razvoja (8-w.HE), retinoblastomu (Rb), epiteloidnom melanomu (EM), vretenastom melanomu (SM) i miksoidnom melanomu (MM). Podatci su

prikazani kao srednja vrijednost \pm SD. # — statistički značajne razlike (usporedba između retine, žilnice i tumora u istim uzorcima); plava linija — statistički značajne razlike - usporedba mrežnice između NHE, 8-w.HE, tumora i različitih vrsta melanoma); siva linija — statistički značajne razlike - usporedba tumorskog tkiva između različitih tipova melanoma; * - statistički značajne razlike (usporedba Rb i retine ili melanoma i žilnice). Sve razlike su značajne na $p < 0,0001$ osim ako nije drugačije naznačeno (ANOVA i Tukey post-hoc test).

4.3 pRB i CYCA2

pRB-pozitivne stanice uočene su u oku u 8. tjednu razvoja u retini i žilnici (Slika 11a), kod retinoblastoma (mrežnica i tumorsko tkivo) (Slika 11b) i kod raznih tipova melanoma (retina, žilnica i tumorsko tkivo) (Slika 11d), uz izuzetak epiteloidnog melanoma koji nije imao izražaj pRB u žilnici.

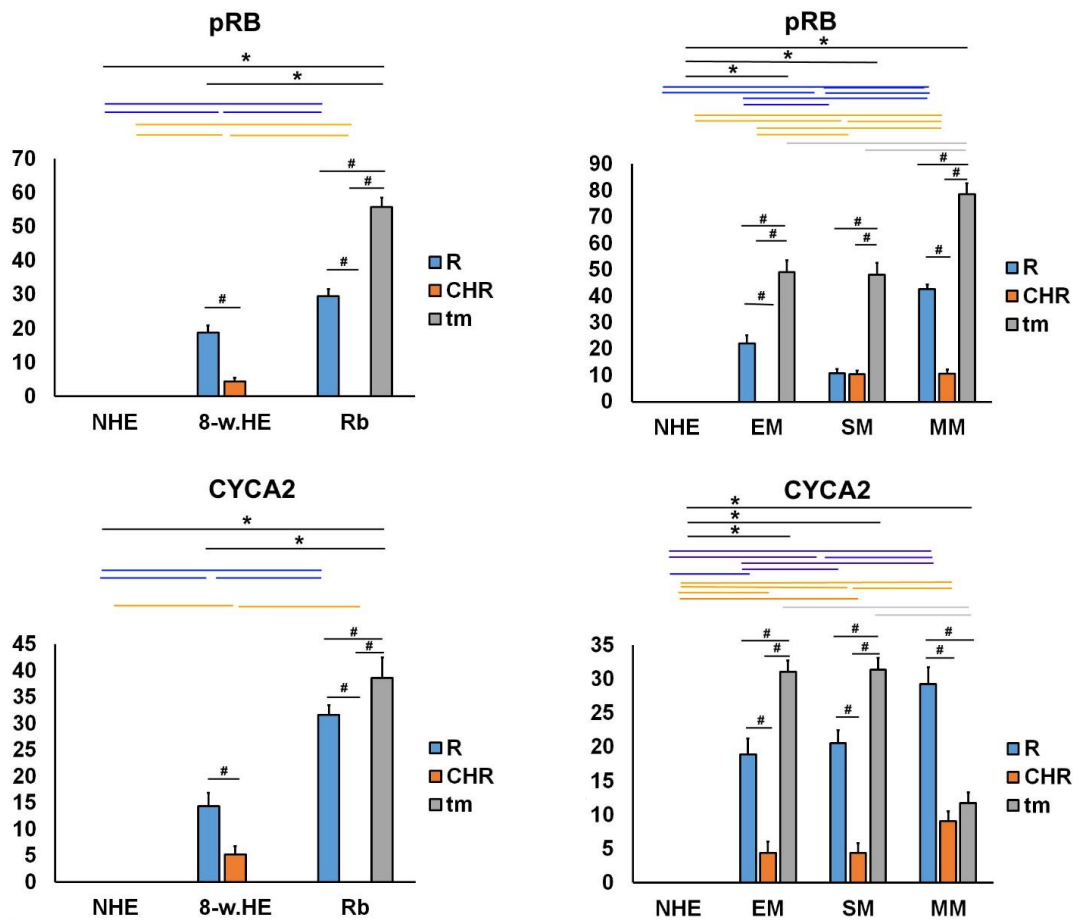


Slika 11. pRB i CYCA2 pozitivne stanice (strelice) mogu se vidjeti u oku u 8. tjednu razvoja - 8-w.HE (a), retinoblastomu - Rb (b), zdravom ljudskom oku - NHE (c) i epiteloidom melanomu

- EM (d); r — retina, * — choroidea, tm — tumorsko tkivo. Ko-lokalizacija pRB i CYCA2 pozitivnih stanica (vrh strelice na umetnutom detalju). Dvostruko imunofluorescencijsko bojenje na pRB (prvi stupac), CYCA2 (drugi stupac), DAPI (treći stupac), preklapanje - merge (četvrti stupac). Okviri s povećanjem pružaju detalje s pozitivnim stanicama (strelice) ili ko-lokalizacijom (vrhovi strelica). Mjerna ljestvica 25 μ m.

Izražaj pRB nije pronađen u retini i žilnici zdravog ljudskog oka (Slika 12a,b). Međutim, jak izražaj pRB-a je pronađen u fotoreceptorima retine, dok je žilnica u 8. tjednu razvoja pokazala slabiji izražaj. U retinoblastomu, izražaj pRB je bio odsutan u žilnici, dok je izražaj visok u tumorskom tkivu i retini. Izražaj pRB u tumorskom tkivu retinoblastoma je značajno veći u usporedbi s mrežnicom zdravog ljudskog oka i oka u 8. tjednu razvoja (Slika 12a). U tumorskom tkivu melanoma izražaj pRB je bio najveći u miksoidnom melanomu i značajno viši nego u tumorskom tkivu epitelioidnog i vretenastog melanoma. Izražaj pRB također je uočen u retini sva tri tipa melanoma i u žilnici vretenastog i miksoidnog melanoma (Slika 12b).

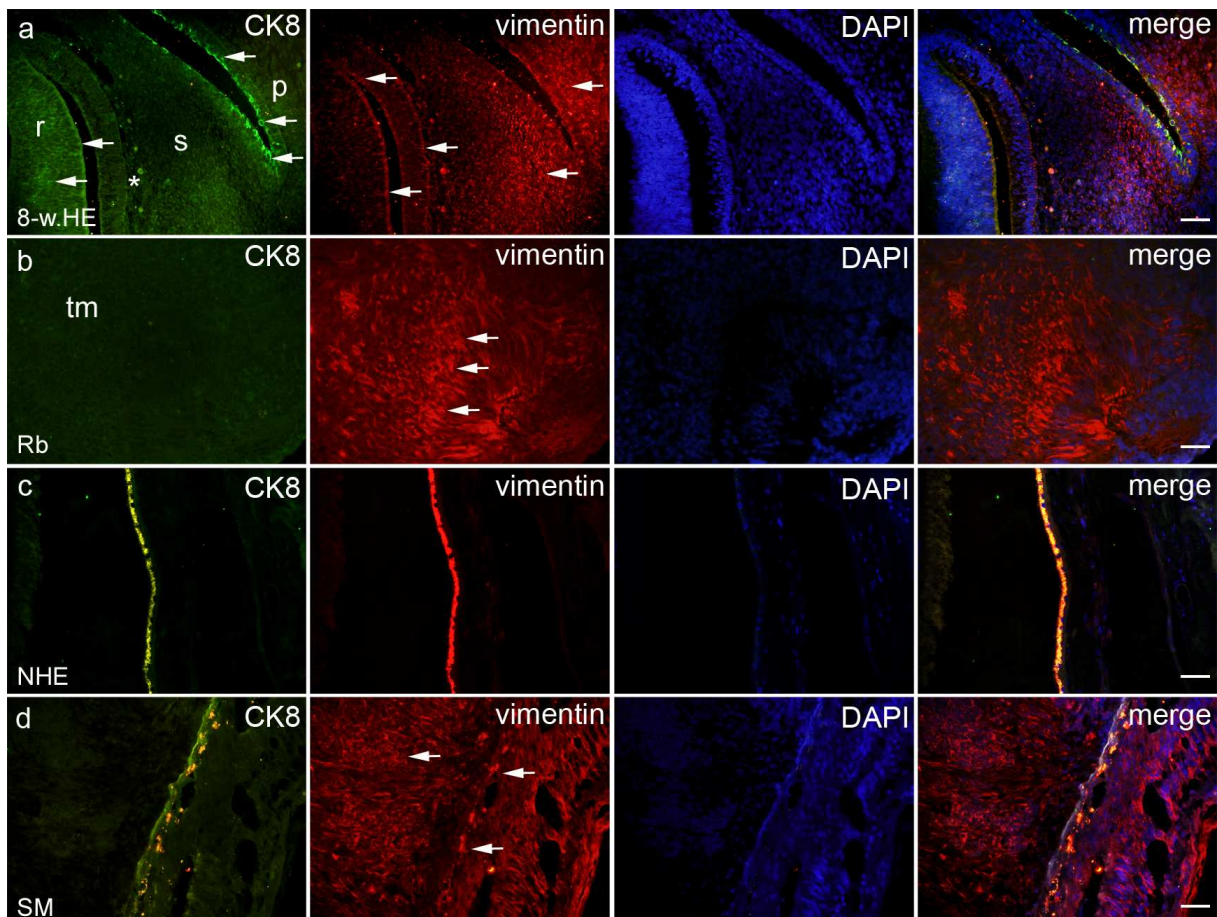
CYCA2 pozitivne stanice vidljive su i oku embrija starog 8 tjedana u retini i žilnici (Slika 11a), kod retinoblastoma (preostala retina i tumorsko tkivo) (Slika 11b) te kod raznih tipova melanoma (mrežnica, žilnica i tumorsko tkivo) (Slika 11d). Izražaj CYCA2 nije pronađen u zdravom ljudskom oku u retini i žilnici (Slika 12c, d). Promjena u obrascima izražaja CYCA2 sličila je onima pRB u zdravom ljudskom oku te u oku ljudskog embrija starosti 8 tjedana i u retinoblastomu. Blagi izražaj CYCA2 nađen je u retini, dok je žilnica imala niži postotak pozitivnog signala CYCA2 u oku u 8. tjednu razvoja. Kod retinoblastoma nije bilo izražaja pRB u žilnici, dok je izražaj bio visok u tumorskom tkivu i retini. Izražaj CYCA2 u tumorskom tkivu retinoblastoma bio je značajno veći u usporedbi s retinom istog oka. Također, izražaj CYCA2 je bio značajno veći u usporedbi mrežnice zdravog ljudskog oka i oka u 8. tjednu razvoja (slika 12c). U sva tri proučavana tipa melanoma, izražaj CYCA2 je nađen u tumorskom tkivu, retini i žilnici. Najveći izražaj CYCA2 nađen je u epitelioidnom i tumorskom tkivu vretenastog melanoma te nešto niži u tumorskom tkivu miksoidnog melanoma. Jak izražaj CYCA2 također je pronađen u retini melanoma, a najveći u miksoidnom melanomu (slika 12d).



Slika 12. Postotak površine pozitivnog signala pRB i CYC7A2 u zdravom ljudskom oku (NHE), oku u 8. tjednu razvoja (8-w.HE), retinoblastomu (Rb), epiteloidnom melanomu (EM), vretenastom melanomu (SM) i miksoidnom melanomu (MM). Podaci su prikazani kao srednja vrijednost \pm SD. # — statistički značajne razlike (usporedba između retine, žilnice i tumora istih uzoraka); plava linija — statistički značajne razlike - usporedba mrežnice između NHE, 8-w.HE, tumora i različitih vrsta melanoma); siva linija — statistički značajne razlike - usporedba tumorskog tkiva između različitih vrsta melanoma; * - statistički značajne razlike (usporedba Rb i retine ili melanoma i žilnice). Sve razlike su značajne na $p < 0,0001$ osim ako nije drugačije naznačeno (ANOVA i Tukey post-hoc test).

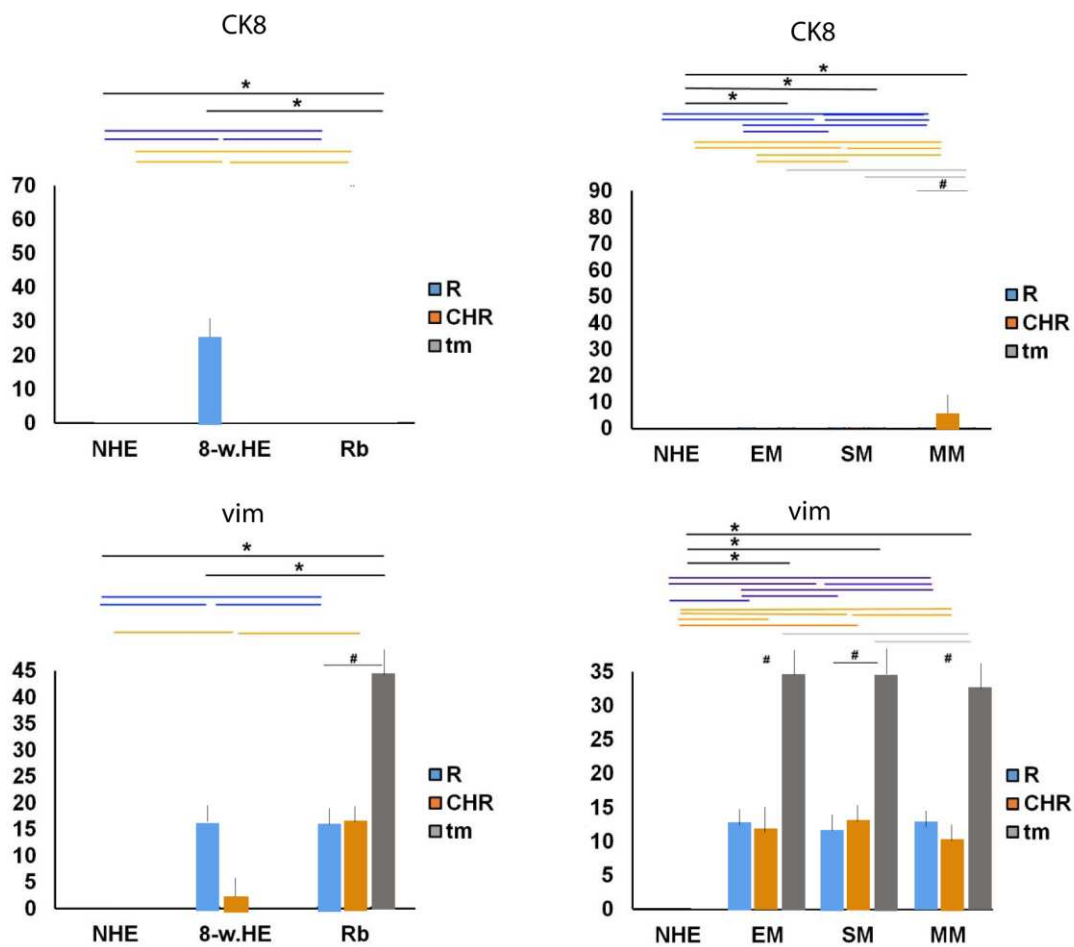
4.4 citokeratin 8 i vimentin

CK8-pozitivne stanice uočene su u oku u 8. tjednu razvoja u retini (Slika 12a) i u žilnici miksoidnog tipa melanoma dok je izražaj CK8 kod retinoblastoma (Slika 12b) i kod raznih tipova melanoma (retina, žilnica i tumorsko tkivo) (Slika 12d) bio negativan, uz izuzetak miksoidnog melanoma koji je imao izražaj CK8 u žilnici.



Slika 13. Citokeratin 8 (CK8) i vimentin pozitivne stanice (strelice) u rezovima oka 8 tjedana starog humanog embrija – 8-w.HE (a), retinoblastom – Rb (b), zdravo ljudsko oko – NHE (c) i vretenasti tip melanoma - SM (d); r — retina, * — choroidea, tm — tumorsko tkivo. Dvostruko imunofluorescencijsko bojanje na CK8 (prvi stupac), vimentin (drugi stupac), DAPI (treći stupac), preklapljeno -merge (četvrti stupac). Mjerna ljestvica 25 μ m.

Vimentin pozitivne stanice vidljive su i oku embrija starog 8 tjedana u retini i žilnici (Slika 13a), kod retinoblastoma (preostala retina i tumorsko tkivo) (Slika 13b) te kod raznih tipova melanoma (mrežnica, žilnica i tumorsko tkivo) (Slika 13d). Izražaj vimentina nije pronađen u zdravom ljudskom oku u retini i žilnici (Slika 13c). Kod retinoblastoma i melanoma najveći izražaj bio je u tumorskom tkivu, dok su preostala retina i žilnica imali sličan izražaj (Slika 14).



Slika 14. Postotak površine pozitivnog signala citokeratina 8 (CK8) i vimentina (VIM) u zdravom ljudskom oku (NHE), oku u 8. tjednu razvoja (8-w.HE), retinoblastomu (Rb), epiteloidnom melanomu (EM), vretenastom melanomu (SM) i miksoidnom melanomu (MM). Podaci su prikazani kao srednja vrijednost \pm SD. # — statistički značajne razlike (usporedba između retine, žilnice i tumora istih uzoraka); plava linija — statistički značajne razlike - usporedba mrežnice između NHE, 8-w.HE, tumora i različitih vrsta melanoma); siva linija — statistički značajne razlike - usporedba tumorskog tkiva između različitih vrsta melanoma; * - statistički značajne razlike (usporedba Rb i retine ili melanoma i žilnice). Sve razlike su značajne na $p < 0,0001$ (ANOVA i Tukey post-hoc test).

5 Rasprava

Morfogeneza i razvoj oka su složeni procesi koji su vrlo precizno koordinirani međudjelovanjem velikog broja gena. U našoj studiji istraživali smo vremenski i prostorni obrazac izražaja biljega staničnog ciklusa, čimbenika proliferacije i epitelno-mezenhimske transformacije tijekom embriogeneze i tumorigeneze oka u čovjeka. Usporedili smo izražaj ovih biljega u tkivu oka u 8. tjednu razvoja, u zdravom ljudskom postnatalnom oku te kod retinoblastoma i melanoma žilnice.

Čimbenici staničnog ciklusa općenito su izraženi tijekom organogeneze. Među njima p19, koji regulira fiziološko povlačenje iz staničnog ciklusa i terminalnu diferencijaciju razne populacije progenitorskih stanica zauzima posebno mjesto. Naime, p19 pozitivne stanice prisutne su u mrežnici i žilnici u oku u 8. tjednu razvoja, zatim u mrežnici zdravog ljudskog oka, u retinoblastomu te kod raznih tipova melanoma. Međutim, izražaj p19 je bio niži u odraslom zdravom oku u retini u usporedbi s embrionalnom retinom. Ovi rezultati su u skladu s već poznatom ulogom p19 u staničnom ciklusu i s visokim izražajem Ki67 biljega kojeg smo pronašli u embrionalnom ljudskom oku. U našem dosadašnjem radu (2), promatrali smo izražaj Ki67 u ljudskom oku u kasnom embrionalnom razdoblju (7. i 8. tjedan razvoja). Ki67 korišten je kao biljeg za detekciju proliferacije u diferencirajućim stanicama u različitim očnim odjeljcima tijekom razvoja. Međutim, kvantitativni aspekt Ki67 biljega nije do sada istraživani. Stoga smo istraživali kvantitativne promjene izražaja Ki-67 tijekom razvoja oka i tumorigenezi oka. Prema našim podacima, pronašli smo isti jaki izražaj i u retini i u žilnici kao i u našem prethodnom radu (106).

Ko-lokalizacija p19 i Ki67 u istim stanicama pronađena je samo povremeno u retini i žilnici ljudskog embrija starog 8 tjedana. Ovo nije iznenađujuće s obzirom na to da su prethodne studije također pokazale izražaj Ki67 u svim fazama staničnog ciklusa osim faze mirovanja (G0) tijekom razvoja ljudskog oka (106). Dosljedno ovim podacima, preklapanje ekspresije p19 s biljezima proliferacije (Ki67, ciklin A2 i pRB) pronađeno je u razvoju osnove ljudskih zubi, gdje je pokazan značajan međuodnos izražaja p19 i aktivnosti proliferacije tijekom embrionalnog razvoja (50, 107). Veći izražaj p19 u retini u usporedbi sa žilnicom je u skladu s izraženim proliferativnim aktivnostima mrežnice tijekom razvoja. S druge strane, nizak izražaj p19 u retinoblastomu je u skladu s inhibitornom ulogom p19 u staničnom ciklusu. Ovo može biti jedan od mehanizama za veliku proliferativnu aktivnost u retinoblastomu. Najveći izražaj

p19 pronađen je u tumorskim tkivima epiteloidnih melanoma. Osim u zdravom ljudskom oku, kod svih tumorskih uzoraka smo pronašli izražaj p19 u žilnici i tkivu tumora u melanomima. To može biti povezano s podrijetlom uvealnog melanoma iz melanocita žilnice. Osim u embrionalnom ljudskom oku, visok izražaj Ki67 je nađen u tumorskom tkivu retinoblastoma i raznim tipovima melanoma žilnice. Ovo je u skladu s poznatom ulogom Ki67 u staničnoj proliferaciji (43).

Obrasci izražaja MSX1 i MSX2 bili su slični u oku 8 tjedana starog embrija i retinoblastomu, dok oba nisu bila prisutna u postnatalnom zdravom ljudskom oku. Kod melanoma žilnice je zanimljivo primijetiti da se obrasci izražaja MSX1 i MSX2 mijenjaju u različitim tipovima tumora. Nisu pronađeni u tumorskom tkivu epiteloidnog melanoma, ali je visok izražaj nađen u nezahvaćenim ostacima žilnice i retinalnom tkivu na istim rezovima. S druge strane, u vretenastom i miksoidnom melanomu, izražaj MSX1 je bio visok u tumorskom tkivu. Ove drastične razlike u izražaju MSX1 između epiteloidnih melanoma, s jedne strane i vretenastih i miksoidnih melanoma s druge strane, mogu imati prognostički značaj u smislu lošije prognoze epiteloidnog melanoma (46). Epitelne stanice u epiteloidnim melanomima su diferenciraniji tipovi stanica ektodermalnog porijekla i smanjena regulacija izražaja MSX1 i MSX2 u ovoj vrsti tumora može ukazivati na nedostatak supresije tumora. Nasuprot tome, vretenasti tip melanoma potječe iz fibroblasta, manje diferenciranog staničnog tipa s jačim izražajem MSX1. Kod miksoidnog melanoma udio tipa vretenastih stanica i njihov izražaj MSX1 vjerojatno ukazuje na bolju prognozu. Osim toga, miksoidni melanom može predstavljati prijelaz epitela u mezenhim (EMT) (108). U prilog ovome govore i naši rezultati izražaja citokeratina 8 i vimentina u tumorskom tkivu retinoblastoma i melanoma žilnice. MSX1 i MSX2 poznati su transkripcijski čimbenici koji, zbog svoje uloge u EMT-u, mogu biti uključeni u malignu transformaciju melanocita (50).

PDL1 je izražen u oku u 8. tjednu razvoja i u retinoblastomima te u nekoliko tipova melanoma osim epiteloidnog tipa. Kod epitelnog tipa melanoma nije bilo izražaja PDL1 u žilnici. Iznenadujuće je da je PDL1 snažno izražen u retinoblastomu, koji je zapravo neoplazma niske imunogenosti (109). Međutim, izražaj PDL1 proteina je važna poveznica kojom tumori izbjegavaju imunološki sustav kod raka. Mehanizam ovog odgovora je regulacija PDL1 proteina, što dovodi do iscrpljenosti T stanica (75). Dodatno, epitelno-mezenhimska transformacija pomaže u orkestriranju imunosupresije i izbjegavanju imunološkog nadzora (110). Transkripcijski čimbenik pRB je negativni regulator stanične proliferacije (111).

Međutim, hiperfosforilirani oblik pRB korišten u našem istraživanju može biti pokazatelj progresije staničnog ciklusa i ulaska u mitozu. Doista, pronašli smo izražaj pRB-a tijekom razvoja ljudskog oka kao i kod retinoblastoma i raznih vrsta melanoma, dok izražaj pRB nije pronađen u postnatalnom zdravom ljudskom oku. Osim toga, utvrđeno je da je nekoliko skupina kinaza ovisnih o ciklinu uključeno u modulaciju pRB odgovora (112). Kinaze ovisne o ciklinu kao što je CYCA2 predstavljaju ključni regulator ciklusa stanične diobe obično povezan sa stanicama koje se dijele. U našem istraživanju promatrali smo izražaj CYCA2 u razvoju ljudskog oka i retinoblastoma te pronašli sličan obrazac izražaja kao pRB. Različiti tipovi melanoma pokazali su visok izražaj CYCA2 u tumorskom tkivu, dok je miksoidni melanom pokazao veći izražaj u retini u usporedbi s tumorskim tkivom. Izražaj CYCA2 nije pronađen u retini i žilnici zdravog ljudskog oka. Kuzbicki i sur. su pokazali da su razvoj i progresija melanoma povezani s promjenama u izražaju CDK-2 i da to može imati prognostički značaj (113).

Nedostatak našeg istraživanja je izostavljanje nekih vrlo važnih gena u razvoju oka i tumorigenezi, kao što su p21, p27, OTX2, SOX2/3, PAX6, RAX1 i cyclin E koji bi zasigurno dodali novo svjetlo na njihovu ulogu i razvoju oka i tumorigenezi oka. Naime, gubitak izražaja ili funkcije p21 (CDKN1A) i p27 (CDKN1B) koji su inhibitori kontrolne točke G1, povezani su s razvojem ili progresijom mnogih zloćudnih bolesti kod ljudi (114). Gubitak izražaja OTX2 može igrati ulogu u razvoju retinoblastoma doprinoseći povećanju fosforilacije RB i njegovih učinaka (115). Izražaj gena SOX2 u tkivima retinoblastoma raste s progresijom kliničkog stadija dok je uloga SOX2 u melanomu kontroverzna (116). Gubitak izražaja RAX1 u oku razvoj rezultira miševima bez očiju (117). Aktivacija ciklina E u kasnoj G1 fazi je ključna za inaktivaciju pRb i napredovanje staničnog ciklusa G1-S faze (118). Stoga bi istraživanje o ovim dodatnim biljezima u budućnosti omogućilo sustavniji pristup u rasvjetljavanju bliskog odnosa razvojne plastičnosti i novotvorine.

6 Zaključak

Zaključno, uočene razlike u ekspresiji analiziranih markera koreliraju s podrijetlom i stupnjem stanične diferencijacije uzoraka tkiva. Fina ravnoteža ekspresija bi mogla igrati ulogu u razvoju ljudskog oka i tumorigenezi oka. Stoga bi razumijevanje njihovih preciznih obrazaca izražavanja moglo otvoriti nove puteve za potencijalno terapijsko ciljanje i bolje razumijevanje mehanizama koji leže u pozadini razvojna plastičnost oka i stvaranje neoplazme.

Sažetak

Izražaji biljega p19, Ki-67, MSX1, MSX2, PDL1, pRB, CYCLINA2, citokeratina 8 i vimentina kvantitativno su i semikvantitativno analizirani u histološkim presjecima ljudskog oka u razvoju u 8. tjednu i postnatalnom oku te u retinoblastomu i u različitim uvealnim melanomima korištenjem dvostruke imunofluorescencije. Imunoreaktivnost p19 karakterizira mrežnične i/ili žilnične stanice u zdravim i tumorskim tkivima: izražaj je bio niži u postnatalnoj mrežnici nego u mrežnici i retinoblastomu u razvoju, dok je bio visok u epiteloidnim melanomima. Izražaj Ki67 bio je visok u oku u razvoju, retinoblastomu i melanomima žilnice. Izražaj MSX1 i MSX2 bio je sličan u oku u razvoju i retinoblastomu, dok izražaja nije bilo u postnatalnom oku. Njihov različit izražaj bio je očit između epiteloidnog i miksoidnog melanoma. Slično, PDL1 je bio odsutan u epiteloidnim melanomima, dok je bio visoko izražen u tkivima u razvoju i tumorskim tkivima. Izražaj pRB i CYCA2 bio je karakterističan za uzorke oka u razvoju i tumoru, ali ne i u zdravom postnatalnom oku. Izražaj citokeratina 8 i vimentina u korelaciji je s izražajem u epitelu i mezenhimu u razvoju oka i neoplazmi. Uočene razlike u izražaju analiziranih biljega koreliraju s podrijetlom i stupnjem stanične diferencijacije uzoraka tkiva. Fina ravnoteža izražaja mogla bi igrati ulogu u razvoju ljudskog oka i tumorigenezi oka. Stoga bi razumijevanje njihova odnosa i međudjelovanja moglo otvoriti nove puteve za potencijalne terapijske intervencije i bolje razumijevanje mehanizama koji leže u osnovi razvojne plastičnosti oka i nastanka neoplazmi.

Summary

The expression pattern of the markers p19, Ki-67, MSX1, MSX2, PDL1, pRB, CYCLINA2, cytokeratin 8 and vimentin was quantitatively and semiquantitatively analyzed in histologic sections of the developing and postnatal human eye at week 8, in retinoblastoma, and in various uveal melanomas post hoc studies by double immunofluorescence. The p19 immunoreactivity characterized retinal and/or choroidal cells in healthy and tumor tissues: expression was lower in the postnatal retina than in the developing retina and retinoblastoma, whereas it was high in epithelioid melanomas. Ki67 expression was high in the developing eye, retinoblastoma, and choroidal melanomas. MSX1 and MSX2 expression was similar in the developing eye and retinoblastoma, whereas it was absent in the postnatal eye. Their different expression was evident between epithelioid and myxoid melanomas. Similarly, PDL1 was absent in epithelioid melanomas, whereas it was highly expressed in developing and tumor tissues. Expression of pRB and CYCA2 was characteristic of developing and tumorous eye samples but not of the healthy postnatal eye. Cytokeratin 8 and vimentin expression correlated with epithelial and mesenchymal expression in eye development and neoplasm. The observed expression differences of the analyzed markers correlate with the origin and stage of cell differentiation of the tissue samples. The fine balance of expression could play a role in both human eye development and ocular tumorigenesis. Therefore, understanding their relationship and interplay could open new avenues for potential therapeutic interventions and a better understanding of the mechanisms underlying the developmental plasticity of the eye and the development of neoplasms.

Popis literature

1. Marin Lovric J, Filipovic N, Znaor L, Rancic A, Petricevic J, Kunac N, et al. Expression of Cell Cycle Markers and Proliferation Factors during Human Eye Embryogenesis and Tumorigenesis. *International journal of molecular sciences*. 2022;23(16). Epub 2022/08/27.
2. Matas A, Filipovic N, Znaor L, Mardesic S, Saraga-Babic M, Vukojevic K. Interplay of proliferation and differentiation factors is revealed in the early human eye development. *Graefe's archive for clinical and experimental ophthalmology = Albrecht von Graefes Archiv fur klinische und experimentelle Ophthalmologie*. 2015;253(12):2187-201. Epub 2015/08/11.
3. Žužul M, Lozić M, Filipović N, Čanović S, Didović Pavičić A, Petričević J, et al. The Expression of Connexin 37, 40, 43, 45 and Pannexin 1 in the Early Human Retina and Choroid Development and Tumorigenesis. *International journal of molecular sciences*. 2022;23(11):5918.
4. Zhang MH, Niu H, Li Z, Huo RT, Wang JM, Liu J. Activation of PI3K/AKT is involved in TINAG-mediated promotion of proliferation, invasion and migration of hepatocellular carcinoma. *Cancer biomarkers : section A of Disease markers*. 2018;23(1):33-43. Epub 2018/07/12.
5. Fabian ID, Sagoo MS. Understanding retinoblastoma: epidemiology and genetics. *Community eye health*. 2018;31(101):7. Epub 2018/06/20.
6. Yang YQ, Li J, Yuan HF. Epidemiology and risk factors of retinoblastoma in Chongqing area. *International journal of ophthalmology*. 2016;9(7):984-8. Epub 2016/08/09.
7. Rushlow D, Piovesan B, Zhang K, Prigoda-Lee NL, Marchong MN, Clark RD, et al. Detection of mosaic RB1 mutations in families with retinoblastoma. *Human mutation*. 2009;30(5):842-51. Epub 2009/03/13.
8. Shah PK, Sripriya S, Narendran V, Pandian AJ. Prenatal genetic diagnosis of retinoblastoma and report of RB1 gene mutation from India. *Ophthalmic genetics*. 2016;37(4):430-3. Epub 2016/11/03.
9. Potluri VR, Helson L, Ellsworth RM, Reid T, Gilbert F. Chromosomal abnormalities in human retinoblastoma. A review. *Cancer*. 1986;58(3):663-71. Epub 1986/08/01.
10. Richter S, Vandezande K, Chen N, Zhang K, Sutherland J, Anderson J, et al. Sensitive and efficient detection of RB1 gene mutations enhances care for families with retinoblastoma. *American journal of human genetics*. 2003;72(2):253-69. Epub 2003/01/24.
11. Muller H, Bracken AP, Vernell R, Moroni MC, Christians F, Grassilli E, et al. E2Fs regulate the expression of genes involved in differentiation, development, proliferation, and apoptosis. *Genes & development*. 2001;15(3):267-85. Epub 2001/02/13.
12. Quinn PMJ, Wijnholds J. Retinogenesis of the Human Fetal Retina: An Apical Polarity Perspective. *Genes*. 2019;10(12). Epub 2019/12/05.

13. Matsui T, Nieto-Estevez V, Kyrychenko S, Schneider JW, Hsieh J. Retinoblastoma protein controls growth, survival and neuronal migration in human cerebral organoids. *Development*. 2017;144(6):1025-34. Epub 2017/01/15.
14. Hanahan D, Weinberg RA. The hallmarks of cancer. *Cell*. 2000;100(1):57-70. Epub 2000/01/27.
15. Kalluri R, Weinberg RA. The basics of epithelial-mesenchymal transition. *The Journal of clinical investigation*. 2009;119(6):1420-8. Epub 2009/06/03.
16. Vukojevic K, Carev D, Sapunar D, Petrovic D, Saraga-Babic M. Developmental patterns of caspase-3, bax and bcl-2 proteins expression in the human spinal ganglia. *Journal of molecular histology*. 2008;39(3):339-49. Epub 2008/04/17.
17. Vukojevic K, Petrovic D, Saraga-Babic M. Nestin expression in glial and neuronal progenitors of the developing human spinal ganglia. *Gene expression patterns : GEP*. 2010;10(2-3):144-51. Epub 2010/01/02.
18. Vukojevic K, Skobic H, Saraga-Babic M. Proliferation and differentiation of glial and neuronal progenitors in the development of human spinal ganglia. *Differentiation; research in biological diversity*. 2009;78(2-3):91-8. Epub 2009/06/19.
19. Vukojevic K, Filipovic N, Tica Sedlar I, Restovic I, Bocina I, Pintaric I, et al. Neuronal differentiation in the developing human spinal ganglia. *Anat Rec (Hoboken)*. 2016;299(8):1060-72. Epub 2016/05/27.
20. Vukojevic K, Janjic T, Saraga-Babic M. Developmental patterns of Ki-67, Oct-4 and alpha-tubulin proteins expression in the human spinal cord. *Acta histochemica*. 2014;116(4):619-26. Epub 2014/01/01.
21. Thiery JP. Epithelial-mesenchymal transitions in development and pathologies. *Current opinion in cell biology*. 2003;15(6):740-6. Epub 2003/12/04.
22. Phua YL, Martel N, Pennisi DJ, Little MH, Wilkinson L. Distinct sites of renal fibrosis in Crim1 mutant mice arise from multiple cellular origins. *The Journal of pathology*. 2013;229(5):685-96. Epub 2012/12/12.
23. Xu Z, Zhang Y, Dai H, Han B. Epithelial-Mesenchymal Transition-Mediated Tumor Therapeutic Resistance. *Molecules*. 2022;27(15). Epub 2022/07/29.
24. Saitoh M. Involvement of partial EMT in cancer progression. *Journal of biochemistry*. 2018;164(4):257-64. Epub 2018/05/05.
25. Sarrio D, Rodriguez-Pinilla SM, Hardisson D, Cano A, Moreno-Bueno G, Palacios J. Epithelial-mesenchymal transition in breast cancer relates to the basal-like phenotype. *Cancer research*. 2008;68(4):989-97. Epub 2008/02/19.
26. Martinovic V, Vukusic Pusic T, Restovic I, Bocina I, Filipovic N, Saraga-Babic M, et al. Expression of Epithelial and Mesenchymal Differentiation Markers in the Early Human Gonadal Development. *Anat Rec (Hoboken)*. 2017;300(7):1315-26. Epub 2016/12/17.

27. Greaves D, Calle Y. Epithelial Mesenchymal Transition (EMT) and Associated Invasive Adhesions in Solid and Haematological Tumours. *Cells*. 2022;11(4). Epub 2022/02/26.
28. Tarlan B, Kiratli H. Uveal Melanoma: Current Trends in Diagnosis and Management. *Turkish journal of ophthalmology*. 2016;46(3):123-37. Epub 2016/11/02.
29. Fallico M, Raciti G, Longo A, Reibaldi M, Bonfiglio V, Russo A, et al. Current molecular and clinical insights into uveal melanoma (Review). *International journal of oncology*. 2021;58(4). Epub 2021/03/03.
30. Kaliki S, Shields CL. Uveal melanoma: relatively rare but deadly cancer. *Eye (Lond)*. 2017;31(2):241-57. Epub 2016/12/03.
31. Krantz BA, Dave N, Komatsubara KM, Marr BP, Carvajal RD. Uveal melanoma: epidemiology, etiology, and treatment of primary disease. *Clin Ophthalmol*. 2017;11:279-89. Epub 2017/02/17.
32. Shields CL, Kaliki S, Arepalli S, Atalay HT, Manjandavida FP, Pieretti G, et al. Uveal melanoma in children and teenagers. *Saudi journal of ophthalmology : official journal of the Saudi Ophthalmological Society*. 2013;27(3):197-201. Epub 2013/11/15.
33. Nayman T, Bostan C, Logan P, Burnier MN, Jr. Uveal Melanoma Risk Factors: A Systematic Review of Meta-Analyses. *Current eye research*. 2017;42(8):1085-93. Epub 2017/05/12.
34. Manchegowda P, Singh AD, Shields C, Kaliki S, Shah P, Gopal L, et al. Uveal Melanoma in Asians: A Review. *Ocular oncology and pathology*. 2021;7(3):159-67. Epub 2021/07/27.
35. Singh AD, De Potter P, Fijal BA, Shields CL, Shields JA, Elston RC. Lifetime prevalence of uveal melanoma in white patients with oculo(dermal) melanocytosis. *Ophthalmology*. 1998;105(1):195-8. Epub 1998/01/27.
36. Lee WH, Shew JY, Hong FD, Sery TW, Donoso LA, Young LJ, et al. The retinoblastoma susceptibility gene encodes a nuclear phosphoprotein associated with DNA binding activity. *Nature*. 1987;329(6140):642-5. Epub 1987/10/15.
37. Huerta C, Rodriguez LA. Incidence of ocular melanoma in the general population and in glaucoma patients. *Journal of epidemiology and community health*. 2001;55(5):338-9. Epub 2001/04/12.
38. Augsburger JJ. Focal aggregates of normal or near normal uveal melanocytes (FANNUMs) in the choroid: a distinct clinical and histopathological entity? *Graefe's archive for clinical and experimental ophthalmology = Albrecht von Graefes Archiv fur klinische und experimentelle Ophthalmologie*. 2021;259(1):191-6. Epub 2020/07/28.
39. Hu DN. Regulation of growth and melanogenesis of uveal melanocytes. *Pigment cell research*. 2000;13 Suppl 8:81-6. Epub 2000/10/21.
40. Kivela T. Diagnosis of uveal melanoma. *Developments in ophthalmology*. 2012;49:1-15. Epub 2011/11/02.

41. Shields CL, Kaliki S, Furuta M, Mashayekhi A, Shields JA. Clinical spectrum and prognosis of uveal melanoma based on age at presentation in 8,033 cases. *Retina*. 2012;32(7):1363-72. Epub 2012/04/03.
42. Rantala ES, Hernberg M, Kivela TT. Overall survival after treatment for metastatic uveal melanoma: a systematic review and meta-analysis. *Melanoma research*. 2019;29(6):561-8. Epub 2019/01/22.
43. Karlsson M, Boeryd B, Carstensen J, Franlund B, Gustafsson B, Kagedal B, et al. Correlations of Ki-67 and PCNA to DNA ploidy, S-phase fraction and survival in uveal melanoma. *Eur J Cancer*. 1996;32A(2):357-62. Epub 1996/02/01.
44. Durie FH, Campbell AM, Lee WR, Damato BE. Analysis of lymphocytic infiltration in uveal melanoma. *Investigative ophthalmology & visual science*. 1990;31(10):2106-10. Epub 1990/10/01.
45. Clemente CG, Mihm MC, Jr., Bufalino R, Zurrida S, Collini P, Cascinelli N. Prognostic value of tumor infiltrating lymphocytes in the vertical growth phase of primary cutaneous melanoma. *Cancer*. 1996;77(7):1303-10. Epub 1996/04/01.
46. Kaliki S, Shields CL, Shields JA. Uveal melanoma: estimating prognosis. *Indian journal of ophthalmology*. 2015;63(2):93-102. Epub 2015/04/02.
47. Taylor AW. Ocular immunosuppressive microenvironment. *Chemical immunology*. 1999;73:72-89. Epub 1999/12/11.
48. Shields JA, Shields CL. Management of posterior uveal melanoma: past, present, and future: the 2014 Charles L. Schepens lecture. *Ophthalmology*. 2015;122(2):414-28. Epub 2014/12/03.
49. Canepa ET, Scassa ME, Ceruti JM, Marazita MC, Carcagno AL, Sirkin PF, et al. INK4 proteins, a family of mammalian CDK inhibitors with novel biological functions. *IUBMB life*. 2007;59(7):419-26. Epub 2007/07/27.
50. Kero D, Vukojevic K, Stazic P, Sundov D, Mardesic Brakus S, Saraga-Babic M. Regulation of proliferation in developing human tooth germs by MSX homeodomain proteins and cyclin-dependent kinase inhibitor p19(INK4d). *Organogenesis*. 2017;13(4):141-55. Epub 2017/09/22.
51. Adams PD. Regulation of the retinoblastoma tumor suppressor protein by cyclin/cdks. *Biochimica et biophysica acta*. 2001;1471(3):M123-33. Epub 2001/03/16.
52. Sherr CJ, Roberts JM. CDK inhibitors: positive and negative regulators of G1-phase progression. *Genes & development*. 1999;13(12):1501-12. Epub 1999/07/01.
53. Bai F, Chan HL, Smith MD, Kiyokawa H, Pei XH. p19Ink4d is a tumor suppressor and controls pituitary anterior lobe cell proliferation. *Molecular and cellular biology*. 2014;34(12):2121-34. Epub 2014/04/02.
54. Gil J, Peters G. Regulation of the INK4b-ARF-INK4a tumour suppressor locus: all for one or one for all. *Nature reviews Molecular cell biology*. 2006;7(9):667-77. Epub 2006/08/22.

55. Zindy F, Quelle DE, Roussel MF, Sherr CJ. Expression of the p16INK4a tumor suppressor versus other INK4 family members during mouse development and aging. *Oncogene*. 1997;15(2):203-11. Epub 1997/07/10.
56. Gerdes J, Lemke H, Baisch H, Wacker HH, Schwab U, Stein H. Cell cycle analysis of a cell proliferation-associated human nuclear antigen defined by the monoclonal antibody Ki-67. *J Immunol*. 1984;133(4):1710-5. Epub 1984/10/01.
57. Sun X, Kaufman PD. Ki-67: more than a proliferation marker. *Chromosoma*. 2018;127(2):175-86. Epub 2018/01/13.
58. Takagi M, Ono T, Natsume T, Sakamoto C, Nakao M, Saitoh N, et al. Ki-67 and condensins support the integrity of mitotic chromosomes through distinct mechanisms. *Journal of cell science*. 2018;131(6). Epub 2018/03/01.
59. Li LT, Jiang G, Chen Q, Zheng JN. Ki67 is a promising molecular target in the diagnosis of cancer (review). *Molecular medicine reports*. 2015;11(3):1566-72. Epub 2014/11/12.
60. Bullwinkel J, Baron-Luhr B, Ludemann A, Wohlenberg C, Gerdes J, Scholzen T. Ki-67 protein is associated with ribosomal RNA transcription in quiescent and proliferating cells. *Journal of cellular physiology*. 2006;206(3):624-35. Epub 2005/10/06.
61. McAlpine PJ, Shows TB. Nomenclature for human homeobox genes. *Genomics*. 1990;7(3):460. Epub 1990/07/01.
62. Sarapura VD, Strouth HL, Gordon DF, Wood WM, Ridgway EC. Msx1 is present in thyrotropic cells and binds to a consensus site on the glycoprotein hormone alpha-subunit promoter. *Mol Endocrinol*. 1997;11(12):1782-94. Epub 1997/11/22.
63. Zhang H, Hu G, Wang H, Sciavolino P, Iler N, Shen MM, et al. Heterodimerization of Msx and Dlx homeoproteins results in functional antagonism. *Molecular and cellular biology*. 1997;17(5):2920-32. Epub 1997/05/01.
64. Belanger MC, Robert B, Cayouette M. Msx1-Positive Progenitors in the Retinal Ciliary Margin Give Rise to Both Neural and Non-neural Progenies in Mammals. *Developmental cell*. 2017;40(2):137-50. Epub 2016/12/25.
65. Yu Z, Yu W, Liu J, Wu D, Wang C, Zhang J, et al. Lens-specific deletion of the Msx2 gene increased apoptosis by enhancing the caspase-3/caspase-8 signaling pathway. *The Journal of international medical research*. 2018;46(7):2843-55. Epub 2018/06/21.
66. Jiang SY, Wang JT. Msx2 alters the timing of retinal ganglion cells fate commitment and differentiation. *Biochemical and biophysical research communications*. 2010;395(4):524-9. Epub 2010/04/17.
67. Liu H, Chen B, Li Y. microRNA-203 promotes proliferation, differentiation, and migration of osteoblasts by upregulation of Msh homeobox 2. *Journal of cellular physiology*. 2019;234(10):17639-48. Epub 2019/03/12.
68. Zhao Y, Yao J, Wu XP, Zhao L, Zhou YX, Zhang Y, et al. Wogonin suppresses human alveolar adenocarcinoma cell A549 migration in inflammatory microenvironment by

modulating the IL-6/STAT3 signaling pathway. *Molecular carcinogenesis*. 2015;54 Suppl 1:E81-93. Epub 2014/07/01.

69. Gremel G, Ryan D, Rafferty M, Lanigan F, Hegarty S, Lavelle M, et al. Functional and prognostic relevance of the homeobox protein MSX2 in malignant melanoma. *British journal of cancer*. 2011;105(4):565-74. Epub 2011/07/07.

70. Frydenlund N, Mahalingam M. PD-L1 and immune escape: insights from melanoma and other lineage-unrelated malignancies. *Human pathology*. 2017;66:13-33. Epub 2017/07/12.

71. Francisco LM, Sage PT, Sharpe AH. The PD-1 pathway in tolerance and autoimmunity. *Immunological reviews*. 2010;236:219-42. Epub 2010/07/20.

72. Freeman GJ, Long AJ, Iwai Y, Bourque K, Chernova T, Nishimura H, et al. Engagement of the PD-1 immunoinhibitory receptor by a novel B7 family member leads to negative regulation of lymphocyte activation. *The Journal of experimental medicine*. 2000;192(7):1027-34. Epub 2000/10/04.

73. Patsoukis N, Brown J, Petkova V, Liu F, Li L, Boussiotis VA. Selective effects of PD-1 on Akt and Ras pathways regulate molecular components of the cell cycle and inhibit T cell proliferation. *Science signaling*. 2012;5(230):ra46. Epub 2012/06/29.

74. Kinter AL, Godbout EJ, McNally JP, Sereti I, Roby GA, O'Shea MA, et al. The common gamma-chain cytokines IL-2, IL-7, IL-15, and IL-21 induce the expression of programmed death-1 and its ligands. *J Immunol*. 2008;181(10):6738-46. Epub 2008/11/05.

75. Simundza I, Krnic D, Juricic J, Benzon B, Simundza R, Stanicic IM, et al. Expression of PD-L1 Is Associated with Inflammatory Microenvironment in Surgical Specimens of Non-Small Cell Lung Cancer. *Journal of personalized medicine*. 2021;11(8). Epub 2021/08/28.

76. Boussiotis VA. Molecular and Biochemical Aspects of the PD-1 Checkpoint Pathway. *The New England journal of medicine*. 2016;375(18):1767-78. Epub 2016/11/03.

77. Benci JL, Xu B, Qiu Y, Wu TJ, Dada H, Twyman-Saint Victor C, et al. Tumor Interferon Signaling Regulates a Multigenic Resistance Program to Immune Checkpoint Blockade. *Cell*. 2016;167(6):1540-54 e12. Epub 2016/12/03.

78. Velcheti V, Schalper KA, Carvajal DE, Anagnostou VK, Syrigos KN, Sznol M, et al. Programmed death ligand-1 expression in non-small cell lung cancer. *Laboratory investigation; a journal of technical methods and pathology*. 2014;94(1):107-16. Epub 2013/11/13.

79. Nigg EA. Cyclin-dependent protein kinases: key regulators of the eukaryotic cell cycle. *BioEssays : news and reviews in molecular, cellular and developmental biology*. 1995;17(6):471-80. Epub 1995/06/01.

80. Perez-Sayans M, Suarez-Penaranda JM, Gayoso-Diz P, Barros-Angueira F, Gandara-Rey JM, Garcia-Garcia A. The role of p21Waf1/CIP1 as a Cip/Kip type cell-cycle regulator in oral squamous cell carcinoma (Review). *Medicina oral, patologia oral y cirugia bucal*. 2013;18(2):e219-25. Epub 2013/02/07.

81. Ullah Z, Lee CY, Depamphilis ML. Cip/Kip cyclin-dependent protein kinase inhibitors and the road to polyploidy. *Cell division*. 2009;4:10. Epub 2009/06/06.

82. Cheng M, Olivier P, Diehl JA, Fero M, Roussel MF, Roberts JM, et al. The p21(Cip1) and p27(Kip1) CDK 'inhibitors' are essential activators of cyclin D-dependent kinases in murine fibroblasts. *The EMBO journal*. 1999;18(6):1571-83. Epub 1999/03/17.
83. Thwaites MJ, Cecchini MJ, Talluri S, Passos DT, Carnevale J, Dick FA. Multiple molecular interactions redundantly contribute to RB-mediated cell cycle control. *Cell division*. 2017;12:3. Epub 2017/03/16.
84. Brooks RF. Cell Cycle Commitment and the Origins of Cell Cycle Variability. *Frontiers in cell and developmental biology*. 2021;9:698066. Epub 2021/08/10.
85. Morris EJ, Dyson NJ. Retinoblastoma protein partners. *Advances in cancer research*. 2001;82:1-54. Epub 2001/07/13.
86. Charles A, Tang X, Crouch E, Brody JS, Xiao ZX. Retinoblastoma protein complexes with C/EBP proteins and activates C/EBP-mediated transcription. *Journal of cellular biochemistry*. 2001;83(3):414-25. Epub 2001/10/12.
87. Loukil A, Cheung CT, Bendris N, Lemmers B, Peter M, Blanchard JM. Cyclin A2: At the crossroads of cell cycle and cell invasion. *World journal of biological chemistry*. 2015;6(4):346-50. Epub 2015/12/03.
88. Pagano M, Pepperkok R, Verde F, Ansorge W, Draetta G. Cyclin A is required at two points in the human cell cycle. *The EMBO journal*. 1992;11(3):961-71. Epub 1992/03/01.
89. Yam CH, Fung TK, Poon RY. Cyclin A in cell cycle control and cancer. *Cellular and molecular life sciences : CMLS*. 2002;59(8):1317-26. Epub 2002/10/05.
90. Ombrato L, Malanchi I. The EMT universe: space between cancer cell dissemination and metastasis initiation. *Critical reviews in oncogenesis*. 2014;19(5):349-61. Epub 2014/11/19.
91. Cheung CT, Bendris N, Paul C, Hamieh A, Anouar Y, Hahne M, et al. Cyclin A2 modulates EMT via beta-catenin and phospholipase C pathways. *Carcinogenesis*. 2015;36(8):914-24. Epub 2015/05/23.
92. Woo RA, Poon RY. Cyclin-dependent kinases and S phase control in mammalian cells. *Cell Cycle*. 2003;2(4):316-24. Epub 2003/07/10.
93. Bendris N, Loukil A, Cheung C, Arsic N, Rebouissou C, Hipskind R, et al. Cyclin A2: a genuine cell cycle regulator? *Biomolecular concepts*. 2012;3(6):535-43. Epub 2012/12/01.
94. Jin M, Li J, Hu R, Xu B, Huang G, Huang W, et al. Cyclin A2/cyclin-dependent kinase 1-dependent phosphorylation of Top2a is required for S phase entry during retinal development in zebrafish. *Journal of genetics and genomics = Yi chuan xue bao*. 2021;48(1):63-74. Epub 2021/04/10.
95. Song S, Landsbury A, Dahm R, Liu Y, Zhang Q, Quinlan RA. Functions of the intermediate filament cytoskeleton in the eye lens. *The Journal of clinical investigation*. 2009;119(7):1837-48. Epub 2009/07/10.

96. Deo PN, Deshmukh R. Pathophysiology of keratinization. *Journal of oral and maxillofacial pathology : JOMFP*. 2018;22(1):86-91. Epub 2018/05/08.
97. Kivela T, Uusitalo M. Structure, development and function of cytoskeletal elements in non-neuronal cells of the human eye. *Progress in retinal and eye research*. 1998;17(3):385-428. Epub 1998/08/08.
98. Francou A, Anderson KV. The Epithelial-to-Mesenchymal Transition (EMT) in Development and Cancer. *Annual review of cancer biology*. 2020;4:197-220. Epub 2020/03/01.
99. Kuburich NA, den Hollander P, Pietz JT, Mani SA. Vimentin and cytokeratin: Good alone, bad together. *Seminars in cancer biology*. 2022;86(Pt 3):816-26. Epub 2021/12/27.
100. Usman S, Waseem NH, Nguyen TKN, Mohsin S, Jamal A, Teh MT, et al. Vimentin Is at the Heart of Epithelial Mesenchymal Transition (EMT) Mediated Metastasis. *Cancers*. 2021;13(19). Epub 2021/10/14.
101. Kalibovic Govorko D, Becic T, Vukojevic K, Mardesic-Brakus S, Biocina-Lukenda D, Saraga-Babic M. Spatial and temporal distribution of Ki-67 proliferation marker, Bcl-2 and Bax proteins in the developing human tooth. *Archives of oral biology*. 2010;55(12):1007-16. Epub 2010/08/25.
102. Poljicanin A, Filipovic N, Vukusic Pusic T, Soljic V, Caric A, Saraga-Babic M, et al. Expression pattern of RAGE and IGF-1 in the human fetal ovary and ovarian serous carcinoma. *Acta histochemica*. 2015;117(4-5):468-76. Epub 2015/03/01.
103. Racetin A, Filipovic N, Lozic M, Ogata M, Gudelj Ensor L, Kelam N, et al. A Homozygous *Dab1(-/-)* Is a Potential Novel Cause of Autosomal Recessive Congenital Anomalies of the Mice Kidney and Urinary Tract. *Biomolecules*. 2021;11(4). Epub 2021/05/01.
104. Racetin A, Juric M, Filipovic N, Solic I, Kosovic I, Glavina Durdov M, et al. Expression and localization of DAB1 and Reelin during normal human kidney development. *Croatian medical journal*. 2019;60(6):521-31. Epub 2020/01/03.
105. Solic I, Racetin A, Filipovic N, Mardesic S, Bocina I, Galesic-Ljubanovic D, et al. Expression Pattern of alpha-Tubulin, Inversin and Its Target Dishevelled-1 and Morphology of Primary Cilia in Normal Human Kidney Development and Diseases. *International journal of molecular sciences*. 2021;22(7). Epub 2021/04/04.
106. Rancic A, Filipovic N, Marin Lovric J, Mardesic S, Saraga-Babic M, Vukojevic K. Neuronal differentiation in the early human retinogenesis. *Acta histochemica*. 2017;119(3):264-72. Epub 2017/02/22.
107. Kero D, Novakovic J, Vukojevic K, Petricevic J, Kalibovic Govorko D, Biocina-Lukenda D, et al. Expression of Ki-67, Oct-4, gamma-tubulin and alpha-tubulin in human tooth development. *Archives of oral biology*. 2014;59(11):1119-29. Epub 2014/07/26.
108. Tang Y, Durand S, Dalle S, Caramel J. EMT-Inducing Transcription Factors, Drivers of Melanoma Phenotype Switching, and Resistance to Treatment. *Cancers*. 2020;12(8). Epub 2020/08/08.

109. Miracco C, Toti P, Gelmi MC, Aversa S, Baldino G, Galluzzi P, et al. Retinoblastoma Is Characterized by a Cold, CD8+ Cell Poor, PD-L1- Microenvironment, Which Turns Into Hot, CD8+ Cell Rich, PD-L1+ After Chemotherapy. *Investigative ophthalmology & visual science*. 2021;62(2):6. Epub 2021/02/05.
110. Kim DH, Xing T, Yang Z, Dudek R, Lu Q, Chen YH. Epithelial Mesenchymal Transition in Embryonic Development, Tissue Repair and Cancer: A Comprehensive Overview. *Journal of clinical medicine*. 2017;7(1). Epub 2017/12/23.
111. Guzman F, Fazeli Y, Khuu M, Salcido K, Singh S, Benavente CA. Retinoblastoma Tumor Suppressor Protein Roles in Epigenetic Regulation. *Cancers*. 2020;12(10). Epub 2020/10/03.
112. Ding L, Cao J, Lin W, Chen H, Xiong X, Ao H, et al. The Roles of Cyclin-Dependent Kinases in Cell-Cycle Progression and Therapeutic Strategies in Human Breast Cancer. *International journal of molecular sciences*. 2020;21(6). Epub 2020/03/19.
113. Kuzbicki L, Aladowicz E, Chwirot BW. Cyclin-dependent kinase 2 expression in human melanomas and benign melanocytic skin lesions. *Melanoma research*. 2006;16(5):435-44. Epub 2006/10/03.
114. Abukhdeir AM, Park BH. P21 and p27: roles in carcinogenesis and drug resistance. *Expert reviews in molecular medicine*. 2008;10:e19. Epub 2008/07/02.
115. Li J, Di C, Jing J, Di Q, Nakhla J, Adamson DC. OTX2 is a therapeutic target for retinoblastoma and may function as a common factor between C-MYC, CRX, and phosphorylated RB pathways. *International journal of oncology*. 2015;47(5):1703-10. Epub 2015/09/24.
116. Tong B, Zeng J, Wu Y, Xiong W. Enhanced SOX2 expression in retinoblastoma tissues and peripheral blood is associated with the clinicopathological characteristics of the disease. *Oncology letters*. 2015;9(3):1244-8. Epub 2015/02/11.
117. Loosli F, Staub W, Finger-Baier KC, Ober EA, Verkade H, Wittbrodt J, et al. Loss of eyes in zebrafish caused by mutation of *chokh/rx3*. *EMBO reports*. 2003;4(9):894-9. Epub 2003/08/30.
118. Keenan SM, Lents NH, Baldassare JJ. Expression of cyclin E renders cyclin D-CDK4 dispensable for inactivation of the retinoblastoma tumor suppressor protein, activation of E2F, and G1-S phase progression. *The Journal of biological chemistry*. 2004;279(7):5387-96. Epub 2003/12/03.

Kratka biografija

Ime i prezime: Josipa Marin Lovrić

Mjesto i datum rođenja: Split, 4.10.1982.

Obrazovanje

1997.-2001.- IV. gimnazija „Marko Marulić“, Split

2001.-2007.- Medicinski fakultet u Splitu

2009.-2016.- specijalizacija iz oftalmologije s optometrijom KBC Split

2019.- 2022. - uža specijalizacija iz prednjeg segmenta oka

2009.-2022- Medicinski fakultet Sveučilišta u Splitu, postdiplomski studij Medicina utemeljena na dokazima

Nagrade i priznanja

2007.- Dekanova nagrada za izvrstan uspjeh s prosjekom svih ispita 4.72

2005.- Rektorova nagrada za izvrstan uspjeh tijekom studija

2007. – 2008. Stipendist projekta “Functional genomics” voditelj prof. dr. sc. Mitja Krainc, Mediterranean Institute for Life Sciences

2007. razmjena studenata IFMSA: ljeto 2007., Ophthalmology & Visual Sciences, Retina Department, QMC, University of Nottingham, UK

2017. stipendija Open Medical Institute in Ophthalmology seminars, prezentacija slučaja, prva nagrada za izvrstan prikaz slučaja. Salzburg Stiftung of the American Austrian Foundation (AAF)

Radno iskustvo

2007.-2008.- pripravnički staž, KBC Split

2008.-2009. – asistent, Katedra za farmakologiju, Medicinski fakultet u Splitu

2009.- danas – Klinika za očne bolesti KBC Split

Pozvano predavanje

2019. – Involvement of proliferation markers and intermediate filaments during human eye development and uveal melanoma. Mostar, MELAdetect symposium.

Članstva u strukovnim organizacijama

Hrvatska liječnička komora (HLK)

European Society for Cataract and Refractive Surgery (ESCRS)

Hrvatsko oftalmološko i optometrijsko društvo (HOOD), (član Upravnog odbora Sekcije za kataraktu i refraktivnu kirurgiju)

Znanstveni radovi

1. Vitart V, Bencic G, Hayward C, Skunca Herman J, Huffman J, Campbell S, Bucan K, Navarro P, Gunjaca G, Josipa Marin, Zgaga L, Kolcic I, Polasek O, Kirin M, Hastie ND, Wilson JF, Rudan I, Campbell H, Vatauvuk Z, Fleck B, Wright A. New loci associated with central cornea thickness include COL5A1, AKAP13 and AVGR8. Hum Mol Genet. 2010 Nov 1;19(21):4304-11

2. Marasović-Šušnjara I, Palada V, Marinović-Terzić I, Mimica N, Josipa Marin, Muck-Seler D, Mustapić M, Presečki P, Pivac N, Folnegović-Šmalc V, Marinović-Ćurin J, Terzić J. No association between histamine N-methyltransferase functional polymorphism Thr105Ile and Alzheimer's disease. Neurosci Lett. 2011 Feb 4;489(2):119-21.

3. Rancic A, Filipovic N, Josipa Marin Lovric, Mardesic S, Saraga-Babic M, Vukojevic K. Neuronal differentiation in the early human retinogenesis. Acta Histochem 2017 Apr;119(3):264-72.

4. Bućan K, Matas A, Josipa Marin Lovrić, Batistić D, Pleština Borjan I, Puljak L, Bućan I. Epidemiology of ocular trauma in children requiring hospital admission: a 16-year retrospective cohort study. *J Glob Health*. 2017 Jun;7(1):010415.
5. Lešin M, Paradžik M, Josipa Marin Lovrić, Olujić I, Ljubić Ž, Vučinović A, Bućan K, Puljak L. Cauterisation versus fibrin glue for conjunctival autografting in primary pterygium surgery (CAGE CUP): study protocol of a randomised controlled trial. *BMJ Open*. 2018 Jun 27;8(6).
6. Znaor Lj, Medic A, Binder S, Vucinovic A, Josipa Marin Lovric, Puljak L. Pars plana vitrectomy versus scleral buckling for repairing simple rhegmatogenous retinal detachments. *Cochrane Database Syst Rev*. 2019 Mar 8;3:
7. Josipa Marin Lovrić; Filipović N; Znaor Lj; Rančić A; Petričević J; Kunac N; Šoljić V; Saraga-Babić M; Vukojević. Expression of Cell Cycle Markers and Proliferation Factors during Human Eye Embryogenesis and Tumorigenesis. *Int. J. Mol. Sci*. 2022;20;23(16):9421.