

# Usporedba upalnog odgovora nakon operacijskog zahvata preponske kile između laparaskopski asistirane perkutane i otvorene operacijske tehnike u djece

---

Jukić, Miro

Doctoral thesis / Disertacija

2019

Degree Grantor / Ustanova koja je dodijelila akademski / stručni stupanj: **University of Split, School of Medicine / Sveučilište u Splitu, Medicinski fakultet**

Permanent link / Trajna poveznica: <https://urn.nsk.hr/urn:nbn:hr:171:005099>

Rights / Prava: [In copyright](#) / [Zaštićeno autorskim pravom.](#)

Download date / Datum preuzimanja: **2025-03-12**



Repository / Repozitorij:

[MEFST Repository](#)



**SVEUČILIŠTE U SPLITU  
MEDICINSKI FAKULTET**

**MIRO JUKIĆ**

**USPOREDBA UPALNOG ODGOVORA NAKON OPERACIJSKOG ZAHVATA  
PREPONSKE KILE IZMEĐU LAPARASKOPSKI ASISTIRANE PERKUTANE I  
OTVORENE OPERACIJSKE TEHNIKE U DJECE**

**DOKTORSKA DISERTACIJA**

**U Splitu, kolovoz, 2019.**

**SVEUČILIŠTE U SPLITU  
MEDICINSKI FAKULTET**

**MIRO JUKIĆ**

**USPOREDBA UPALNOG ODGOVORA NAKON OPERACIJSKOG ZAHVATA  
PREPONSKE KILE IZMEĐU LAPARASKOPSKI ASISTIRANE PERKUTANE I  
OTVORENE OPERACIJSKE TEHNIKE U DJECE**

**DOKTORSKA DISERTACIJA**

**U Splitu, kolovoz, 2019.**

Rad je izrađen u Klinici za dječju kirurgiju KBC-a Split i Zavodu za medicinsko laboratorijsku dijagnostiku KBC-a Split.

**Voditelj rada:** doc. dr. sc. Zenon Pogorelić, dr. med.

## **Zahvale**

*Od svega srca zahvaljujem svom mentoru, neprocjenjivom i vrijednom stručnjaku te pravom prijatelju doc. dr. sc. Zenonu Pogoreliću, dr.med. na pomoći, beskrajnom strpljenju, potpori i ukazanom povjerenju, kako u svakodnevnom radu, tako i u ovom doktoratu.*

*Zahvaljujem prof. dr. sc. Ani Jerončić za pomoć pri statističkoj obradi podataka. Nastavno, zahvaljujem voditeljici Odjela za medicinsku biokemiju i laboratorijsku medicinu dr. sc. Danieli Šupe Domić, spec. med. biok. za laboratorijsku obradu uzoraka.*

*Zahvalu dugujem profesorici hrvatskog jezika Josipi Budić, za lektoriranje ove doktorske disertacije.*

*Također zahvaljujem svim djelatnicima Klinike za dječju kirurgiju na ugodnoj i zdravoj suradnji, a posebno hvala prim. Draženu Budimiru, dr. med. i anesteziologinji mr. sc. Ani Neveščanin, dr. med., koji su pomogli u praktičnoj provedbi ove studije.*

*Naposljetku, veliko hvala mojoj obitelji na kontinuiranom razumijevanju, podršci i ustrajnoj pomoći, majci Sanji i ocu Darku te mojoj boljoj polovici Victoriji i sinu Anti.*

*Hvala svima koji su vjerovali u mene, koji dijele svoju sreću i tugu sa mnom i koji su uz mene kad je najteže!*

## SADRŽAJ

1. UVOD.....	1
1.1 Preponski kanal.....	2
1.1.1 Anatomija preponske regije i kanala.....	2
1.1.2 Embriologija preponske regije i kanala.....	4
1.2 Preponska kila.....	6
1.2.1 Povijesni pregled.....	7
1.2.2 Epidemiologija.....	13
1.2.3 Uvodne napomene i indikacije operacijskog liječenja.....	13
1.2.4 Klinička slika.....	14
1.2.4.1 Klinički pregled i znakovi.....	14
1.2.5 Dijagnostička obrada.....	15
1.2.6 Diferencijalna dijagnoza.....	15
1.3 Liječenje.....	16
1.3.1 Klasična otvorena herniotomija i hernioplastika.....	16
1.3.1.1 Cjelovit opis operacijskog zahvata.....	16
1.3.1.2 Komplikacije.....	17
1.3.1.3 Praćenje.....	18
1.3.2 Laparoskopsko perkutano zatvaranje unutarnjeg ingvinalnog prstena.....	18
1.3.2.1 Cijelovit opis operacijskog zahvata.....	19
1.3.2.2 Komplikacije.....	20
1.3.2.3 Praćenje.....	21
1.4 Upala, imunitet i upalni odgovor na traumu operacijskog liječenja.....	21
1.4.1 Leukociti.....	23
1.4.2 C – reaktivni protein (CRP).....	25
1.4.3 Interleukin 6 (IL-6).....	26
1.4.4 Tumor nekrotizirajući faktor alfa (TNF- $\alpha$ ).....	27
2. CILJ, PROBLEMATIKA I USTROJ ISTRAŽIVANJA.....	28
2.1 Cilj istraživanja.....	29
2.1.1 Glavni cilj.....	29
2.1.2 Sporedni ciljevi.....	30
2.2 Hipoteze.....	30
2.3 Ustroj istraživanja.....	31

2.4	Ishodi istraživanja.....	31
3.	ISPITANICI I METODE.....	32
3.1	Ispitanici .....	33
3.2	Randomizacija .....	33
3.3	Mjesto studije .....	34
3.4	Metode prikupljanja i obrade podataka .....	34
3.4.1	Laboratorijsko mjerenje upalnih parametara.....	34
3.4.2	Protokol studije .....	35
3.4.3	Statistički postupci i izračun veličine uzorka.....	36
3.4.4	Etička načela .....	37
4.	REZULTATI.....	38
5.	RASPRAVA .....	45
6.	ZAKLJUČCI.....	50
7.	POPIS CITIRANE LITERATURE .....	52
8.	SAŽETAK .....	64
9.	SUMMARY.....	66
10.	ŽIVOTOPIS .....	68
11.	PRILOZI.....	82

## POPIS OZNAKA I KRATICA

lat.	– latinski (jezik, ISO 639-3: lat.)
engl.	– engleski (jezik, ISO 639-3: eng.)
PIRS	– perkutano zatvaranje unutarnjeg preponskog prstena (engl. <i>PercutaneousInternal Ring Suturing</i> )
CRP	– „C“ reaktivna bjelančevina (engl. <i>protein</i> )
C1q	– komponenta komplementa
IL	– interleukin
TNF	– tumor nekrotizirajući čimbenik (engl. <i>factor</i> )
PAMP	– patogeni povezani molekularni uzorci
JAK	– Janus kinaze
STAT	– signalni pretvarač i aktivator transkripcije
SAP	– serumski amiloid „P“
CD	– grozd (engl. <i>cluster</i> ) diferencijacije
TH	– „T“ pomagačka stanica (engl. <i>T helper cell</i> )
kDa	– kilodalton
K3 EDTA	– kalijeva 3 etilendiamintetraoctena kiselina (engl. <i>tripotassium ethylenediaminetetraacetic acid</i> )
VAS	– vizualno analogna ljestvica (engl. <i>visual analog scale</i> )
ECLIA	– elektrokemiluminiscentni imunotest (engl. <i>ElectroChemiLuminescence ImmunoAssay</i> )
ELISA	– enzimski imunotest na čvrstoj fazi (engl. <i>Enzyme Linked ImmunoSorbent Assay</i> )
GLM	– opći linearni uzorak (engl. <i>generalized linear model</i> )
NN	– narodne novine

## **1. UVOD**



## 1.1 Preponski kanal

Preponski kanal predstavlja kompleksnu strukturu u anterolateralnom dijelu trbušnog zida koji uglavnom sadrži sjemenski snop (lat. *funiculus spermaticus*) u muškaraca te okruglu svezu (lat. *ligamentum rotundum*) u žena. Iako se formacija preponskog kanala usko povezuje s gubernakulumom i spuštanjem testisa, poznato je, kako i u patološkim stanjima nepostojanja testisa ili ektopije istog, kao i kod žena, u čijem razvoju ovarij, u načelu, ne putuje i ne prolazi preponskim kanalom, postoji razvijen preponski kanal [1]. Gubernakulum predstavlja vezivnomišićni snop fetalnog života koji se medijalno nastavlja na kaudalni dio fetalne gonade prema koži fetalne preponske regije, što, naposljetku, postaje skrotum ili velike usne. U muškarca gubernakulum testisa služi kao preteča ili vodič u samom spuštanju testisa kroz preponski kanal u skrotum [2].

### 1.1.1 Anatomija preponske regije i kanala

Preponska regija predstavlja slabije rezistentno područje prednje trbušne stijenke. Smještena je u donjim lateralnim i prednjim dijelovima trbuha te ima trokutast oblik. Lateralnu granicu tog trokuta čini preponski ligament, kranijalno lateralni dio interspinalne linije, a medijalnu granicu čini lateralni dio ravnog trbušnog mišića (lat. *musculus rectus abdominis*). U navedenoj regiji nalazi se preponski kanal (lat. *canalis inguinalis*) koji ima dva otvora: unutarnji (duboki) i vanjski (površni) prsten [3, 4]. Stražnji zid kanala čini transverzalna fascija (lat. *aponeurosis muscoli transversi abdominis*) s lateralne strane, a zajednička tetiva (lat. *falx inguinalis/ tendo conjunctivus*) s medijalne strane. Prednji zid čini aponeuroza vanjskog kosog mišića (lat. *musculus obliquus externus abdominis*) i unutarnji kosi mišić (lat. *musculus obliquus internus abdominis*) s lateralne strane. Krov samog kanala tvori poprečni trbušni mišić (lat. *musculus transversus abdominis*) te unutarnji kosi mišić. Dno kanala čine

preponski (lat. *ligamentum inguinale*) i lakunarni ligament (lat. *ligamentum lacunare*) s medijalne strane [4].

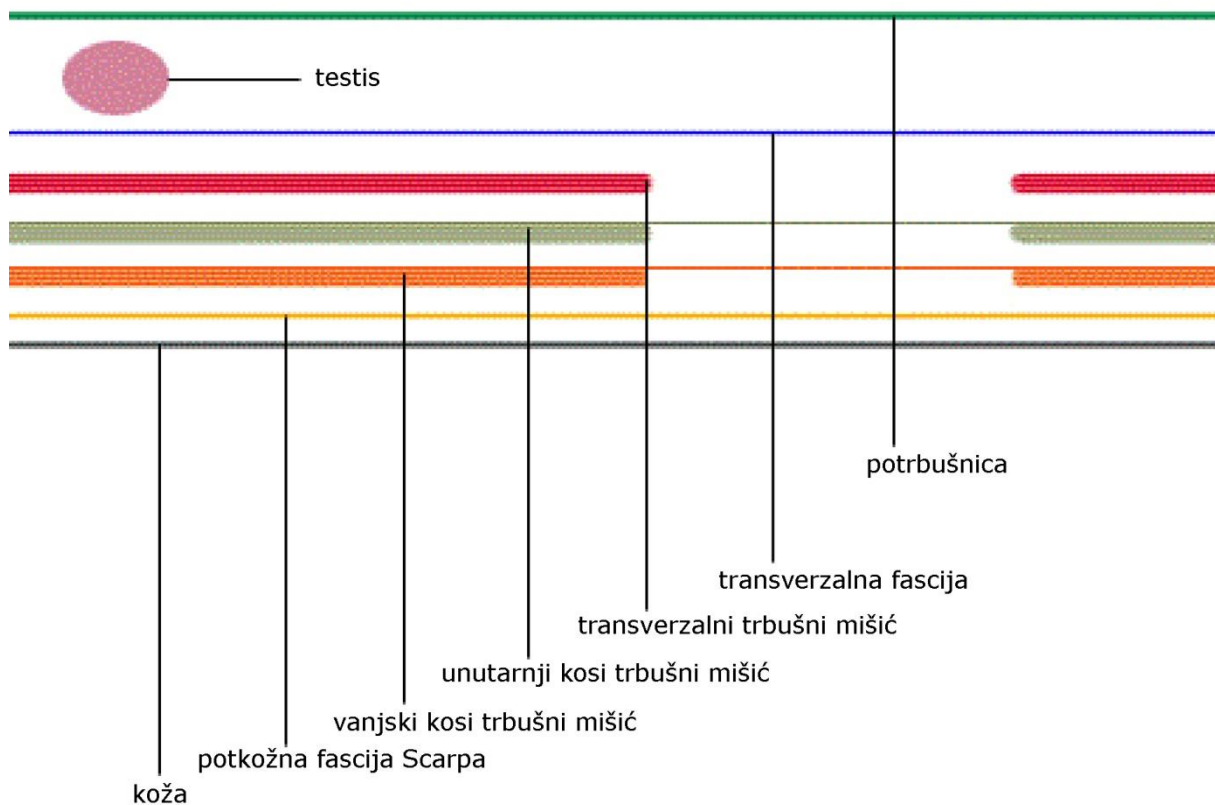
U ranijem je fetalnom životu duljina preponskog kanala manja. Tako primjerice u fetusa od 10 tjedana duljina iznosi 0,5 mm, a u fetusa od 25 tjedana iznosi oko 5,8 mm [1]. Kako napreduje fetalni razvoj, tako duljina ingvinalnog kanala raste i postaje nakošena [1].

Preponski kanal sadrži sjemenski snop s genitalnom granom genitofemoralnog živca (lat. *nervus genitofemoralis*) te s ilioingvinalnim živcem (lat. *nervus ilioinguinalis*). Ilioingvinalni živac izravni je ogranak lumbalnog živca (lat. *nervus lumbalis*) (L1) koji prolazi kroz vanjski prsten preponskog kanala, no ne prolazi cijelom njegovom dužinom [3]. Navedeni živac daje osjetne živčane niti za gornji i medijalni dio prepone te prednjeg dijela perineuma. Također, inervira prednji dio kože skrotuma i korijena penisa u muškarca te kožu vrha stidnice i velikih usana u žena. Ilioingvinalni živac, također, sudjeluje u manjem dijelu aferentne inervacije kremasteričkog refleksa, dok femoralna grana genitofemoralnog živca većinom kontrolira kremasterički refleks [3].

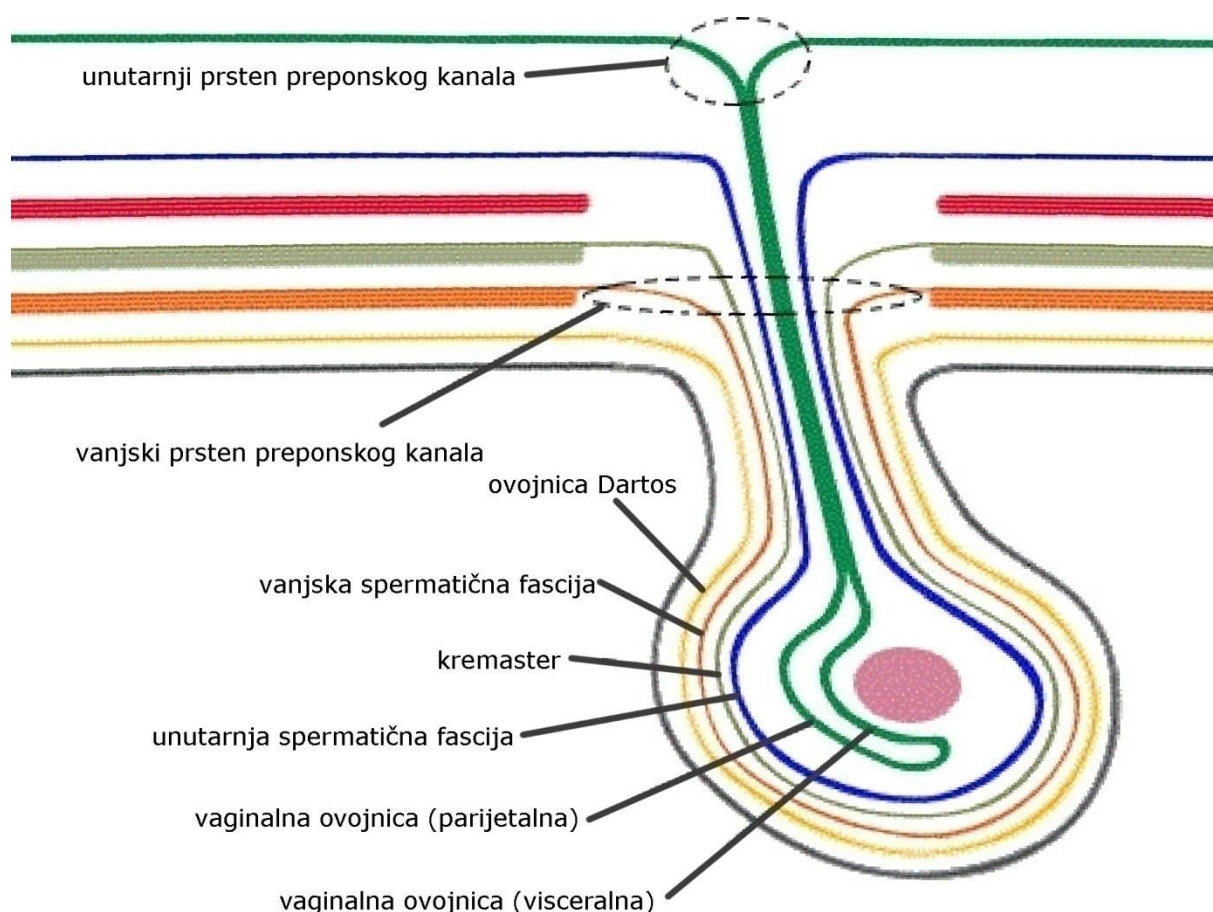
Sjemenski snop sadrži trostruki pokrov: unutarnji sloj – unutarnju spermatičnu fasciju (lat. *fascia spermatica interna*) koja proizlazi iz transverzalne fascije, srednji sloj – kremasteričnu fasciju (lat. *fascia cremasterica*) koja proizlazi iz unutarnjeg kosog mišića te vanjski sloj – vanjsku spermatičnu fasciju (lat. *fascia spermatica externa*) koja proizlazi iz duboke fascije vanjskog kosog mišića. Sam se sjemenski snop sastoji od živaca i krvnih žila koji predstavljaju spoj s testisom. Navedene strukture su: arterija za sjemene kanale (lat. *ductus deferens/vas deferens*), testikularna arterija (lat. *arteria testicularis*), kremasterična arterija (lat. *arteria cremasterica*), pampiniformni pleksus (lat. *plexus pampiniformis*), limfni vodovi te uglavnom genitalna grana genitofemoralnog živca (L1/L2) [3].

### 1.1.2 Embriologija preponske regije i kanala

Danas poznate embriološke točke preponskog kanala možemo usmjeriti na razvoj peritonealnog vaginalnog izdanka (lat. *processus vaginalis peritonei*) i gubernakuluma testisa. Iako su te dvije točke bitne, mora se napomenuti kako i prije početka descenzusa testisa, kao i gubernakulum, postoji u muške i u ženske jedinke [1]. Zidovi su ingvinalnog kanala, uključujući vezivno, mišićno i epitelno tkivo te ingvinalni ligament, dobro diferencirani u fetalnom životu već u 10. tjednu gestacije, bez obzira na spol [1]. Unutarnja je površina transverzalne fascije glatka ploča prekinuta samo jednim otvorom koji predstavlja unutarnji preponski prsten (Slike 1 i 2).



**Slika 1.** Prikaz slojeva trbušne stijenke kroz koje testis prolazi prilikom spuštanja u skrotum.



**Slika 2.** Prikaz ovojnica skrotuma nakon spuštanja testisa i prolaženja kroz slojeve trbušne stijenke te postizanja svog položaja u hemiskrotumu.

U descensusu testisa u muške jedinke dvije su važne faze. Prva, intraabdominalna faza descensusa, kontrolirana je otpuštanjem faktora 3 hormona nalik inzulinu. Druga, ingvinoskrotalna faza spuštanja testisa, kontrolirana je testikularnim otpuštanjem testosterona i tvarima koje otpušta genitofemoralni živac kako bi gubernakularna kontrakcija bila potaknuta [2]. U ženske jedinke descenzus jajnika u preponski kanal zaustavljen je vezanjem gubernakuluma za srednji dio maternice. Ova veza također stvara prednju tenziju na maternicu, koja čini anteverziju i antefleksiju same maternice kako bi ista došla u svoj normalni anatomske položaj. Okrugli je ligament homolog ostatka gubernakuluma u žene [2]. Peritonealni je vaginalni izdanak, u žena nazivan Nuck–ov kanal, rezultat invaginacije peritoneuma u preponski kanal pred samim gubernakulumom i spuštajućim testisom koji se

nastavlja u skrotum. Navedeni izdanak nastaje u 12. tjednu gestacije i stiže u skrotume u sedmom mjesecu gestacije [3, 5]. Obliteracija navedenog izdanka počinje pri rođenju ili prije samog rođenja u kaudalnom smjeru. U muškog djeteta skrotalni dio ostaje otvoren i formira vaginalnu ovojnicu testisa (lat. *tunica vaginalis testis*), dok se u ženskog djeteta, u normalnim uvjetima, potpuno zatvori (Slika 2) [2, 5].

## 1.2 Preponska kila

Preponska kila spada u najčešća patološka stanja u dječjoj kirurgiji s najvećom incidencijom u prva tri mjeseca života [6]. Pod pojmom preponske kile smatramo protruziju intraabdominalnog sadržaja u ingvinalnu regiju. Spomenuti je intraabdominalni sadržaj najčešće crijevo ili omentum [3]. Dijelimo ih na direktne i indirektne. U dječjoj dobi, u pravilu, govorimo o indirektnoj preponskoj kili koja zapravo predstavlja pogrešku u obliteraciji vaginalnog izdanka peritoneuma, stoga isti ostaje otvoren i prohodan. Na taj način predstavlja put intraabdominalnom sadržaju u preponski kanal i, posljedično, u skrotume u muške djece. Ove kile položene su lateralno od donje epigastrične arterije (lat. *arteria epigastrica inferior*).

Direktna preponska kila jest slabost stražnjeg zida preponskog kanala, najčešće u području koje nazivamo Hasselbachov trokut (mjesto slabije otpornosti), čija su omeđenja ravni trbušni mišić (lat. *musculus rectus abdominis*) medijalno, epigastrične krvne žile lateralno te ingvinalni ligament s donje strane. Za razliku od indirektno kile, kod direktnih položaj protruzije sadržaja najčešće je medijalno donjoj epigastričnoj arteriji [3].

Inkarceracija ili uklještenje predstavlja hitnoću u kojoj, nakon što je došlo do protruzije intraabdominalnog sadržaja, isti se spontano ne reponira.

Posebni oblici preponskih kila uključuju Richterovu, Litreovu i Amyandovu kila. Prva označava kila s uklještenjem dijela stijenke crijeva, a time i ugrozu krvne opskrbe same crijevne stijenke bez zapreke u prolasku crijevnog sadržaja. Ako je kilni sadržaj Meckelov divertikul, tada se to označava kao Litreova kila. Posljednja spomenuta jest ona u kojoj, kao kilni sadržaj, nalazimo crvuljak sa svojim zastoynim, a ponekad i s upalnim promjenama – apendicitis.

### 1.2.1 Povijesni pregled

Kila ili hernia poznata je od davnina (grčki kele/hernios), a njezino se liječenje može podijeliti u pet era [7]. Najstariju epohu ili drevnu eru pratimo od starog Egipta sve do 15. stoljeća. Staroegipatski papirus „Ebersa“ navodi opise kile kao oteklinu koja se pojavljuje pri kašljanju. Egipatska grobnica Ankhmahor-a nastala oko 2500 godina prije Krista, ilustrira liječnika kako radi cirkumciziju i reponira preponsku kila [8]. Hipokratska škola diferencirala je herniju od hidrocele [9]. Prvi su zapisi, nastali u prvom stoljeću, a slični opisu operacijskog liječenja, nalaze se u De Medicina-i Aulusa Croneliusa Celsusa, rimskog enciklopedista i liječnika. Galen, u drugom stoljeću, u svojem djelu „De Semine“ opisuje anatomiju preponskog kanala [10]. Nakon 500 godina, Paolo D'Egina (Aegina) predlaže da se ligira i resekira cijela kilna vreća sa sadržajem. Tijekom mračnog doba srednjeg vijeka opada znanstveni i medicinski razvoj te dolazi do potpunog prestanka razvoja kirurgije.

Početak renesanse i novih otkrića započinje druga era. Guy De Chauliac 1363. godine diferencira femoralnu od preponske kile, radi repozicije kila, te propisuje 50 dana ležanja u Trandelenburg-ovom položaju nakon operacijskog zahvata. Opisuje četiri zahvata za kile o kojima piše u svojoj knjizi „Chirurgia“. Prva je bila herniotomija bez kastracije, druga je uključivala kauterizaciju kile sve do pubične kosti, treća trasfiksaciju kilne vreće za komad drveta jakim šavom, a četvrta je bila konzervativna bandažama s mirovanjem, dijetom,

puštanjem krvi i klizmama [11]. Oko 1550. godine do početka 1600-tih godina, Guido Lanfranchi predlaže izbjegavanje resekcija sjemenog snopa. Girolamo Fabrici d'Acquapendente početkom 1560-ih godina opisuje disekciju struktura sjemenog snopa te šivanje zlatnim koncem. Pierre Franco, djelujući u tom razdoblju, nalaže izbjegavanje resekcije sjemenog snopa, opisuje rez u proksimalnom gornjem dijelu skrotuma, odvajanje kilne vreće od sjemenog snopa i šivanje zlatnim koncem, tako štedeći testis. U svojoj knjizi „Traites des Hernies“ odbacuje konzervativne metode i zagovara ranu intervenciju, čak i kod stranguliranih kila s velikom stopom smrtnosti [12]. Godine 1559. njemački kirurg Stromayr značajno doprinosi kirurgiji svojom knjigom „Practica Copiosa“, u kojoj detaljno ilustrira operacijske tehnike kile 16. stoljeća. Diferencira direktnu od indirektnu kile, predlaže poštudne operacije po testis za direktne kile te visoku ligaciju kilne vreće kod indirektnih kila, u razini unutarnjeg preponskog prstena [13].

U 3. eru, eru anatomije ili doba disekcije, ulazimo 2 stoljeća nakon, a u tom se razdoblju ne događa značajan napredak. Tada August Gottlieb Richter postavlja nova stajališta u vidu potrebe zatvaranja kilne vreće i popravak defekta stražnjeg zida. U toj eri nema značajnijeg napretka kirurške tehnike, no anatomska se znanja povećavaju [7, 14]. Značajno je spomenuti Antonio-a Scarpa-u i Astley-a Cooper-a, Camper-a, Thomas-a Wharton-a, Jules-a Cloquet-a i Franz-a Hasselbach-a kao anatome koji su najviše doprinijeli anatomiji ovog doba. Tada dolazi i do prvih pojašnjenja patofiziologije strangulacije čemu je najveći doprinos dao Percival Pott. Njegov učenik John Hunter, kojeg neki smatraju i ocem moderne kirurgije, prvi je postavio objašnjenja o ulozi gubernakuluma testisa.

Moderno doba ili tehnološka era liječenja hernije počinje 1863. godine kada Wood opisuje potkožno odvajanje i šivanje kilne vreće te odvajanje „preponske“ fascije od skrotuma [15].

Tada počinje i četvrta era, poznata kao hernioplastika pod tenzijom kada Bassini postavlja pravilo rekonstrukcije stražnjeg zida preponskog kanala [16]. Godine 1876. Czerny povlači kilnu vreću kroz vanjski preponski prsten, ligira istu, reseca ostatak te ga otpušta tako da vrat kilne vreće potone natrag u trbuh kroz unutarnji preponski prsten. Godine 1886. MacEwen upotrebljava skupljenu kilnu vreću kao čep ili tampon fiksiranu u području unutarnjeg ingvinalnog prstena [17]. Nijedna od spomenutih tehnika nije postala standard. Godine 1884. pojavljuju se dva pionira moderne herniologije – Marcy i Bassini, iako većina autora daje prednost Bassiniju kao onome tko je prvi objasnio fiziologiju preponskog kanala te potpunu anatomiju područja. Marcy se usmjerava k unutarnjem preponskom prstenu u smislu sužavanja istog [18–21]. Bassini je razvijao svoju tehniku kroz više koraka, a suočio se i s nekoliko neuspjeha. Bassinijeva tehnika smatrana je zlatnim standardom gotovo cijelo stoljeće, sve do kraja 19. stoljeća. U međuvremenu se pojavljuju mnoge modificirane verzije Bassinijeve i Marcyjeve operacije (Mugnai, Ferrari, Postemski, McVay), sve dok nije prikazana Shouldiceova operacija koja je bila bolja od Bassinijeve u manjem broju recidiva uz značajno manju postoperacijsku bol. Njegova tehnika zapravo predstavlja isti princip Bassinijeve operacije. Naime, to se najvećim dijelom dogodilo zbog propusta učenika Andrews-a koji je nepotpuno i krivo predstavio te proširio Bassinijevu tehniku i time dao prostor Shouldiceu. Bassinijeva se tehnika 1950-ih godina vraća u punom svom sjaju zlatnog standarda hernioplastike, poznata kao Shouldice tehnika, razlikujući se po tome što je Bassinijeva tehnika nazivana i troslojni popravak fascije, dok je Shouldiceova zvana četveroslojni popravak fascije. Godine 1945. Shouldice je dao osnovu i koncept za *tension-free* hernioplastiku [7, 22–24]. U to vrijeme najveći doprinos kirurškoj tehnici, aseptičnom radu te postavljanju finih šavova zagovara i postavlja Halsted. Razlikujemo njegova dva tipa herniorafije – Halsted I i Halsted II. Prvi tip operacije bila je transpozicija sjemenog snopa iznad vanjskog kosog trbušnog mišića te disekcija kremasteričnih vena, a posljedica toga jest



reduciranje veličine sjemenog snopa. Drugi tip operacije Halsted razvija 1980-ih godina zbog povećanja stope atrofije testisa u kojoj ne transponira sjemeni snop te opisuje preklapanje flapova aponeuroze vanjskog kosog mišića pri zatvaranju. Princip ovog pojačavanja i preklapanja aponeuroze je prvi predložio Edward Wyllis Andrews u Chicagu pa je Halsted II operacija postala poznata kao Ferguson-Andrews operacija [25, 26]. Prvi kirurg koji je napustio i glasno govorio protiv transpozicije sjemenog snopa (Halsted I) bio je Alexander Hugh Ferguson. Inzistirao je i naglašavao popravak i pojačavanje transverzalne fascije, a sredinom 1890-ih savjetuje da se sjemenim snopom ne manipulira te da se stražnji zid ne popravljja. Ferguson opisuje šivanje transverzalne fascije lateralno od unutarnjeg preponskog prstena te šivanje unutarnjeg kosog trbušnog mišića, ispred sjemenog snopa, za preponski ligament. Fergusonova operacija predstavljala je standard, a ujedno je bila omiljena među većim brojem kirurga duže vrijeme, kako u kirurgiji kile odraslih, tako i djece [25]. Prvu hernioplastiku uz pomoć Marlex mrežice izveo je Usher 1959. godine, a koja nije bila prihvaćena sve do 80-ih godina istog stoljeća u vidu hernioplastike po Lichtenstein-u (1986./1987.). Time počinje peta era – hernioplastika bez napetosti, koja se, u osnovi, sastoji od pojačavanja stražnjeg zida preponskog kanala Marlex mrežicom. Američko udruženje kirurga i danas drži kako je Lichtensteinova operacija zlatni standard hernioplastike. Nedugo nakon, Stoppa upotrebljava Dacron mrežicu preperitonealno, bez postavljanja fiksacijskih šavova (1989.). Potom slijedi razvoj mrežica različitih oblika - plug-ova, što je dovelo do razvoja i korištenja prolenskog sistema (engl. *Prolene Hernia System*) koji je omogućio popravak defekta na 3 razine: preperitonealno – iza transverzalne fascije, ispred transverzalne fascije te, ukoliko je potrebno, unutar preponskog kanala [7]. Koncept unaprijed pripremljenih „čep“ (engl. *plug*) mrežica koji se postavljaju u kilni defekt te prekrivaju ravnom mrežicom bez tenzije, uvode Robbins i Rutkow 1990. godine. Početkom 20-og stoljeća uvode se i prve laparoskopске hernioplastike s P. Fletcherom kao pioninom 1979. godine, kada šavom zatvara

vrat kilne vreće [7, 23, 27]. Ger je prvi koji koristi klip za zatvaranje vrata kilne vreće laparoskopski, 1982. godine. On postavlja i objavljuje principe i benefite laparoskopske hernioplastike [28]. Ginekolog Bogojavalensky prvi koristi prostetski materijal (polipropilensku mrežicu) za popravak preponskih i femoralnih kila 1989. godine [29]. Schultz je 1990. godine objavio laparoskopsku herniorafiju u kojoj je ugurao smotuljke polipropilenske mrežice u ušće kilnog otvora te navedeno prekrio polipropilenskom mrežicom u nekoliko slojeva. To vjerojatno predstavlja prvi pokušaj transabdominalne preperitonealne hernioplastike (TAPP) kakvu danas poznajemo [30]. U to vrijeme mnoge modifikacije i varijacije osnovne TAPP operacije nastaju i bivaju opisane, neke s lošijim, neke s boljim rezultatima. Prvi koji je uradio retroperitoneoskopiju kako bi popravio preponsku kilu bio je Dulucq 1992. godine. Nije ulazio u trbušnu šupljinu te je postavio osnove za totalnu ekstraperitonealnu (TEP) tehniku čije ime i naziv populariziraju Ferzli i McKernan [31–35].

Nova pojednostavljena, minimalno invazivna metoda za liječenje preponske kile u djece, uvedena je 1995. godine te je danas poznata kao laparoskopsko perkutano ekstraperitonealno zatvaranje – LPEC (engl. *laparoscopic percutaneous extraperitoneal closure*). Među poznatijim pionirima laparoskopskog liječenja preponskih kila u djece jest El-Gohary koji prikazuje svoju tehniku 1997. godine, ali tada, samo na djevojčicama, plasiranjem endoskopskih omča [36]. Montupet i Esposito 1999. godine objavljuju svoju tehniku s tri troakara (laparoskop i dva radna troakara) kao unutartjelesnu inciziju peritoneuma lateralno od unutarnjeg prstena te formiranje flapa i zatvaranje prstena obodnim resorptivnim šavovima (engl. *Intracorporeal purse-string*) [37]. Schier uvodi intrperitonealno „Z“ šivanje, s jednim laparoskopskim troakrom i dvjema širim venskim kanilama, isprva u djevojčica 1998. godine [38], a potom i u dječaka 2000. godine [39]. Početkom 2000-tih godina, laparoskopske tehnike postaju popularne među kirurzima te se razvijaju različiti tipovi operacija koje se, u principu, mogu podijeliti na ekstraperitonealne i intraperitonealne [40]. Chan i Tam 2003.

godine modificiraju tehniku Montupeta i Esposita uvodeći hidrodisekciju te tako podižući peritoneum i izbjegavajući ozljedu elemenata sjemenog snopa [41]. Iste godine Prasad i suradnici prikazuju prvu ekstrakorporalnu tehniku šivanja s dva troakara te zakrivljenim šilom na koji se postavljao konac. S navedenom iglom prošao bi se unutarnji prsten sa svih strana, pazeći na elemente sjemenog snopa te bi se tako zatvarao defekt [42]. Uslijedila je laparoskopska resekcija kilne vreće i zatvaranje peritoneuma na mjestu kilnog defekta. Tehniku je prikazao Becmeur 2004. godine [43]. Iste godine Yip uvodi tehniku prekrivanja peritonealnog flapa sprijeda i lateralno od kilnog defekta te šivanja neresorptivnim šavom (engl. *flip-flap*) [44]. Godine 2005. Harrison uvodi endoskopski asistiranu potkožnu ligaciju – SEAL (engl. *Subcutaneous Endoscopically Assisted Ligation*). Upotrebljava Touhy zakrivljenu iglu te, nakon prolaska kroz rub unutarnjeg prstena, vezuje šav vantjelesno [45]. U to vrijeme razvija se i laparoskopsko perkutano ekstraperitonealno zatvaranje unutarnjeg prstena – LPEC (engl. *Laparoscopic Percutaneous Extraperitoneal Closure*) [46, 47]. Nadalje, 2006. godine Patkowski uvodi i objašnjava tehniku laparoskopski asistiranog perkutanog zatvaranja unutarnjeg preponskog prstena [48]. Iste godine Saranga Bharathi sa suradnicima modificira SEAL tehniku te joj pridodaje hidrodisekciju i dvostruko podvezivanje u smislu cirklaže [49].

Godine 2011. Wheeler sa suradnicima prikazuje svoju tehniku u kojoj je postavljen jedan troakar za kutni 30° laparoskop te dva instrumenta uvedena kroz mini incizije. U navedenoj tehnici koristi se kauterizacijom peritoneuma kružno oko unutarnjeg prstena te, nakon iste, obodnim šivanjem i zatvaranjem prstena resorptivnim šavom [50]. Muensterer i Georgeson modificiraju Patkowski PIRS tehniku pridodajući joj hidrodisekciju te isto objavljuju 2011. godine [51]. Tijekom sljedećih nekoliko godina uslijedile su mikromodifikacije navedenih tehnika te do danas nije određen laparoskopski standard za liječenje preponske kile u djece [52–55].

### 1.2.2 Epidemiologija

Incidencija preponske kile u djece ovisno o literaturi iznosi 0,8 – 5% [6, 56–59]. U 85% slučajeva u djece radi se o jednostranoj preponskoj kili, od kojih su gotovo sve indirektno [58]. Otvoreni vaginalni izdanak peritoneuma nalazi se u 80 – 94% novorođene djece, zatim oko 60% u djece od 4 do 12 mjeseci života te u 20% odraslih [56]. U nedonoščadi je primijećena veća incidencija preponske kile i to 9 – 11% te u djece jako niske porođajne tjelesne mase (500 – 750 grama) i do 60%. Pet do deset puta češća je u muške djece te se u 60% slučajeva nalazi na desnoj strani (zbog nešto kasnijeg descenzusa desnog testisa), 30% je lijevostranih i 10% obostranih [56]. Stopa uklještenja u djece kreće se od 6 do 18%, dok je u djece rođene prije termina i do 30% [56, 60].

### 1.2.3 Uvodne napomene i indikacije operacijskog liječenja

Kod preponske kile, kao patološkog entiteta, ne poznajemo spontano izlječenje, već je potrebna operacijska intervencija te je tako gotovo uvijek indiciran operacijski zahvat [56]. Danas postoje različite operacijske tehnike liječenja preponske kile. Većina operacijskih tehnika koje se koriste u otvorenom liječenju preponske kile u djece imaju za cilj preparaciju, visoku ligaciju i resekciju kilne vreće. Otvorena herniotomija, dugi je niz godina bila zlatni standard u liječenju preponske kile u dječjoj dobi s izvrsnim rezultatima, no ista nosi brojne rizike. Rizik komplikacija ozljede sjemenog snopa i duktus deferensa, rizik stvaranja hematoma i nastanak infekcije rane te ijtrogenog kriporhizma, atrofije testisa i recidiva kile [61, 62].

Razvoj minimalno invazivne kirurgije i laparoskopije posljednjih je godina doživio procvat te za pojedine operacijske zahvate postao zlatni standard operacijskog liječenja u kirurgiji. U početku su se laparoskopski zahvati izvodili samo u starije djece i adolescenata, no sve većim iskustvom kirurga i razvojem tehnologije, danas se rutinski izvode i u manje djece i

novorođenčadi. Posljednjih nekoliko godina, velik broj centara u značajnoj je mjeri dotadašnji otvoreni pristup, koji je bio zlatni standard liječenja preponske kile u djece, zamijenio minimalno invazivnim pristupom [63–65].

#### 1.2.4 Klinička slika

Preponska kila u djeteta uobičajeno je vidljiva otekline duž preponskog kanala i/ili u skrotumu muškog djeteta, a najčešće je intermitentna. Uglavnom su roditelji oni koji prvi primijete navedenu oteklinu te se jave liječniku. Otekline može, ali i ne mora biti praćena znakovima bola i neugode, no roditelji najčešće navode kako jest. Točnije, sama, lako reponibilna kila nije bolna niti neugodna, osim u slučajevima inkarceracije. Do pojave otekline pak dolazi nakon što je dijete, najčešće dojenče, plakalo zbog nekog drugog razloga, a plakanjem je povisilo intraabdominalni tlak i uzrokovalo protruziju trbušnog sadržaja kroz unutarnji preponski prsten. Navedeno je najlakše pokazano tijekom sna djeteta kada kila otekline spontano nestane. Inkarcirane kile praćene su jakim bolom uz bolnu tvrđu oteklinu u području preponskog kanala i/ili skrotuma. Dijete je najčešće nesuradljivo, odbija jesti te neutješno plače. Koža iznad otekline može biti edematozna, eritematozna ili bezbojna [5].

##### *1.2.4.1 Klinički pregled i znakovi*

Pregled djeteta izvodi se, ako je moguće, u stojećem položaju, ali može i u ležećem na leđima (supinacijski položaj) palpirajući područje vanjskog preponskog prstena prema tuberkulu stidne kosti, kao i kroz skrotalnu vreću prema smjeru preponskog kanala. Dobro je postići Valsalvin manevar kojim se podigne intraabdominalni tlak te tako, u trenutku pregleda, inspekcijom i palpacijom, vidimo i osjećamo nadolazeći protrudirani trbušni sadržaj, a to je ujedno i potvrda same kile.

Testom skrotalne transluminacije razlikujemo kilnu vreću ispunjenu tekućinom (hidrocela) od one ispunjene crijevom ili omentumom. Važno je za napomenuti kako je u uklještenoj kili ovaj test nepouzdan, budući da, u inkarceraciji, tekućinom ispunjena distendirana viscera koja, također, mogu transluminirati. Digitorektalni je pregled nekad od pomoći jer time možemo palpirati crijevo koje ulazi kroz unutarnji preponski prsten.

Ako se prilikom palpacije kilne vreće preko pubičnog tuberkula ili iznad, tj. kraj struktura sjemenog snopa javlja osjećaj kao da se 2 sloja svile pritišću jedan od drugog, tada govorimo o znaku svile (znak svilenih rukavica).

Peristaltički zvukovi crijeva u skrotumu spadaju u sigurnije znakove preponske kile s crijevom u kilnoj vreći.

#### 1.2.5 Dijagnostička obrada

Dijagnostički je, uglavnom, dostatno uraditi detaljan klinički pregled. Ukoliko postoje veće dvojbe, utoliko je uputno uraditi ultrazvučni pregled preponske regije, skrotuma i testisa.

#### 1.2.6 Diferencijalna dijagnoza

Diferencijalno dijagnostički dolaze u obzir: retenirani ili migrirajući testis, hidrocela, torzija nespuštenog testisa, varikocela u adolescenata, ingvinalni i ingvinoskrotalni limfadenitis i limfadenopatija, funikulocela, trauma skrotuma i testisa (ruptura testisa, hematocela, hematom skrotuma), tumori ingvinoskrotalne regije i femoralna kila.

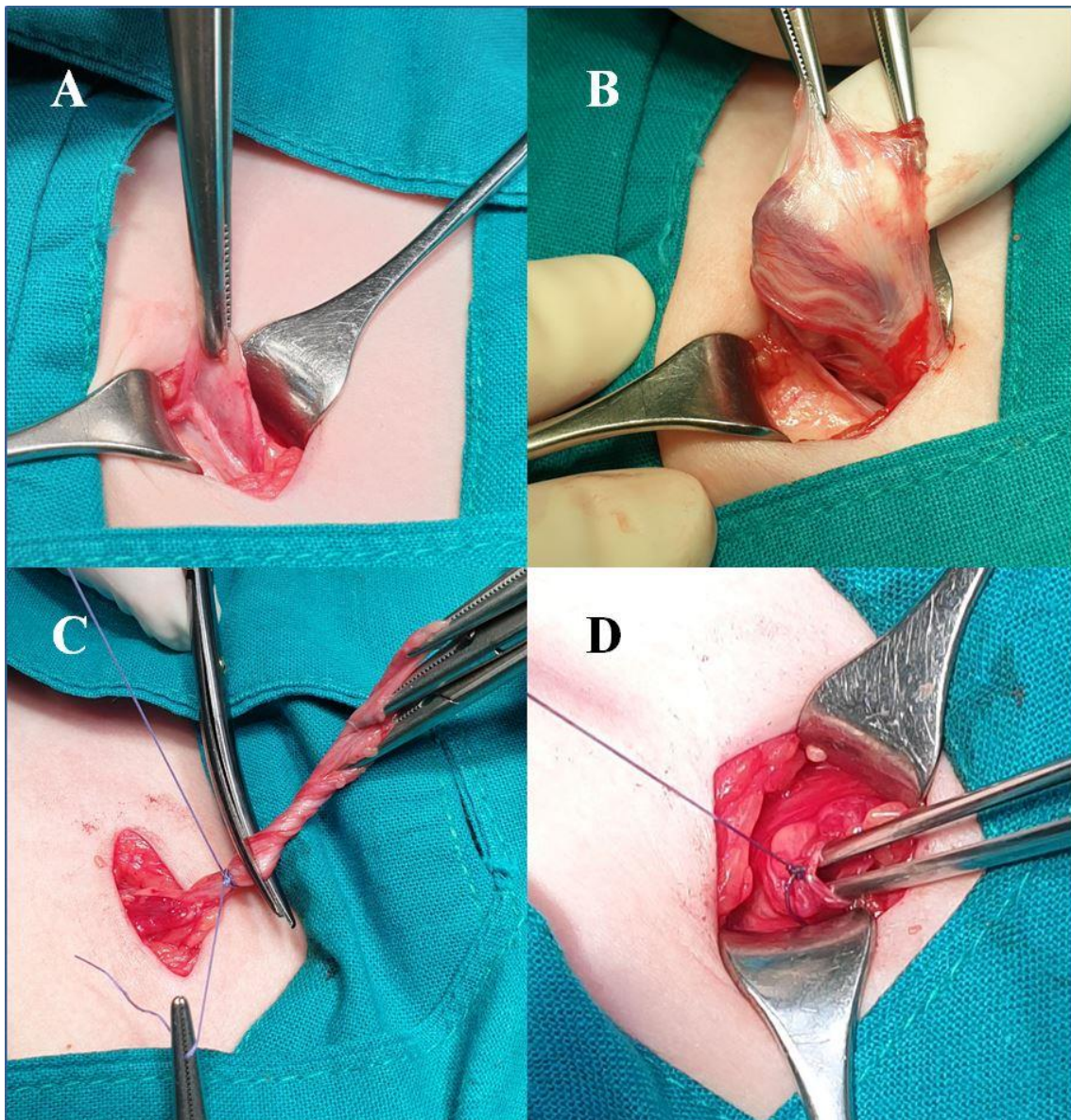
## 1.3 Liječenje

### 1.3.1 Klasična otvorena herniotomija i hernioplastika (modificirana Marcy-jeva tehnika)

Otvorena herniotomija dugi niz godina bila je zlatni standard u liječenju preponske kile u dječjoj dobi s izvrsnim rezultatima, no ista nosi rizik komplikacija ozljede sjemenog snopa i duktus deferensa, rizik stvaranja hematoma i nastanak infekcije rane, ijetrogenog kriptorhizma, atrofije testisa i recidiva kile [61, 62].

#### 1.3.1.1 Cjelovit opis operacijskog zahvata

Izmjeničnim rezom, u smjeru kožnih langerovih linija, u području donje preponske brazde, na pripadajućoj strani kile, incidira se koža u duljini otprilike 2,5 – 4 cm. Nakon toga razmakne se potkožno masno tkivo i pristupi na površinsku fasciju trbušnog zida (na njen duboki membranozni dio ili fasciju *Scarpu*). Ista se incidira te se prepariranjem pristupi na aponeurozu vanjskog kosog trbušnog mišića koja se otvori od vanjskog otvora preponskog kanala kranijalno. Time se prikaže sjemeni snop omotan kremasteričnim mišićem. Razmaknu se niti kremastera i prikaže se kilna vreća (vaginalni izdanak peritoneuma koji nije obliterirao) (Slika 3A). Kilna se vreća pažljivo otpreparira, otvori i provjeri sadržaj (Slika 3B). Ako postoji sadržaj (crijevo, omentum), provjeri se vitalnost istog i reponira u trbušnu šupljinu. Nakon toga kilna vreća se visoko ligira i resecira (Slika 3C), a unutarnji otvor preponskog kanala suzi jednim resorptivnim šavom na širinu prohodnosti sjemenog snopa (Slika 3D). Pojedinačnim resorptivnim šavovima, zatvori se aponeuroza vanjskog kosog trbušnog mišića, a potom se zatvori površinska fascija Scarpa te konačno i koža.



**Slika 3.** Prikaz modificiranog operacijskog zahvata po Marcy-ju: **A**– izvlačenje kilne vreće kroz kremasterični mišić; **B**– preparacija kile i odvajanje kilne vreće od elemenata sjemenog snopa; **C**– visoka ligacija i resekcija kilne vreće; **D**– sužavanje unutarnjeg otvora preponskog kanala na prohodnost sjemenog snopa.

### 1.3.1.2 Komplikacije

Komplikacije ovog zahvata uključuju sve komplikacije svakog operacijskog zahvata i opće anestezije, uz neke komplikacije specifične za ovaj zahvat. To su: ozljeda epigastričnih



vaskularnih struktura i ijatrogena retencija testisa kao najčešće te ozljeda mokraćnog mjehura, duktusa spermatikusa, pojava skrotalnog hematoma, atrofije testisa, infekcije rane, hematoma rane i recidiv kao rjeđe [61].

### *1.3.1.3 Praćenje*

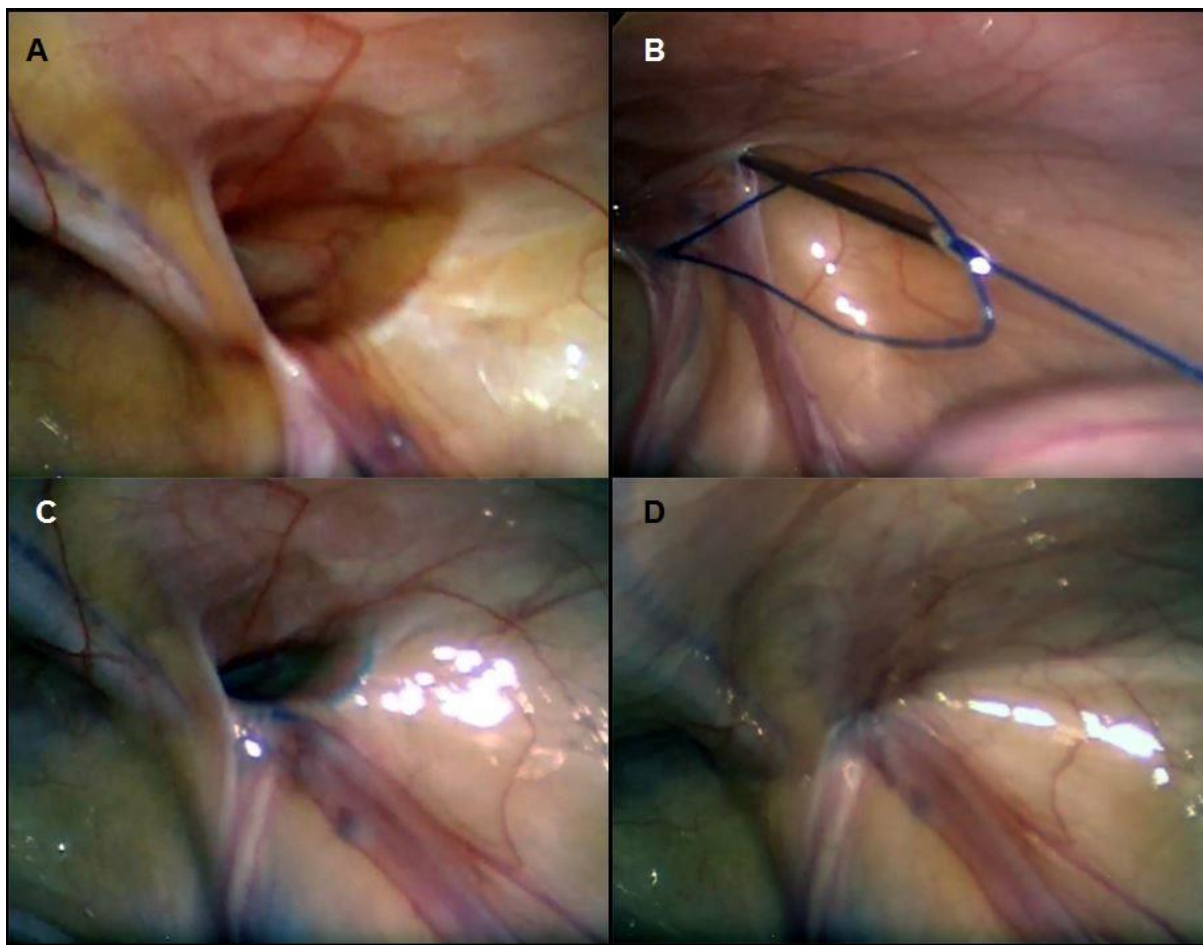
Bolesnici se otpuste prvi dan poslije operacije na kućnu njegu, a ambulantno se prate sedam dana i mjesec dana nakon operacije. Šav kože odstrani se sedmi poslijeoperacijski dan. Potom se prate nakon šest mjeseci i onda jednom godišnje, radi otkrivanja kasnih komplikacija i/ili recidiva.

### 1.3.2 Laparoskopski asistirano perkutano zatvaranje unutarnjeg ingvinalnog prstena (PIRS)

Zadnjih godina, u većini europskih centara, u velikoj mjeri minimalno invazivni pristup zamijenio je dotadašnji otvoreni pristup koji je bio zlatni standard liječenja preponske kile u djece [63–65]. Danas se laparoskopsko liječenje preponske kile u djece najčešće izvodi intraperitonealno ili perkutano [66]. Kod laparoskopskih zahvata nema klasične incizije u preponskoj regiji, već se operacijski zahvat u intraperitonealnom pristupu, nakon postizanja pneumoperitoneuma, izvodi kroz tri incizije koje služe za uvođenje laparoscopa i laparoskopskih instrumenata. U perkutanom pristupu upotrebljava se samo jedna incizija za uvođenje laparoscopa te se nakon postizanja pneumoperitoneuma i vizualizacije kilnog otvora isti zatvori perkutano, uvođenjem šava pomoću spinalne igle. Samim time smanjuje se operacijski stres na organizam, bol nakon zahvata je minimalna i djeca se najčešće već idućeg dana vraćaju svakodnevnim aktivnostima. Prednost je PIRS tehnike u mogućnosti istovremenog popravka obostranih kila (bez potrebe za dodatnim incizijama te drugim operacijskim zahvatom), boljoj vizualizaciji peritonealne šupljine, mogućnošću otkrivanja drugih abnormalnosti trbušne šupljine te u kontralateralnom popravku preponskog kilnog otvora koji bi predstavljao potencijalnu skrivenu kilu.

### 1.3.2.1 Cjelovit opis operacijskog zahvata

Učini se poprečna incizija kože, duljine 3 mm, supraumbilikalno te se uvede *Veress* igla u trbušnu šupljinu. Nakon toga postigne se pneumoperitoneum (plin u trbušnoj šupljini) ugljikovim dioksidom, pri tlaku od 6 do 10 mmHg, ovisno o dobi i tjelesnoj masi djeteta. Kroz istu inciziju uvede se troakar promjera 3 mm te kroz njega laparoskop istog promjera. Nakon pregleda trbušne šupljine detektira se kilni otvor (Slika 4A). Nad kilnim otvorom odaberemo najpovoljnije mjesto za inciziju kože veličine oko 1,5 – 2 mm. Nakon incizije kože uvodi se spinalna igla, kroz koju se prethodno provlači omča najlonskog neresorptivnog konca na jednu stranu unutarnjeg preponskog prstena. Pritom treba paziti da se višestruko ne ulazi u trbušnu šupljinu i ne učini ijtrogena ozljeda spermaticnog voda i krvnih žila, već da se nabora veći dio peritoneuma s jedne strane unutarnjeg preponskog prstena (Slika 4B). Nakon postizanja navedenog, prethodno uvedena omča ostavi se u trbušnoj šupljini, a igla se povuče van tijela. Drugi kraj već uvedenog konca (omča) provuče se ponovno kroz iglu te se ista uvede na drugu stranu unutarnjeg preponskog prstena, držeći se istih principa kao pri prvom ulasku i uvođenju (Slika 4C). Iglom se prolazi kroz ranije ostavljenu omču te se isti konac progura kroz nju. Time se postiže sužavanje prstena unutarnjeg preponskog kanala prilikom izvlačenja konca izvan tijela i, nastavno tome, vezujući čvor bez uklještenja sjemenog snopa (Slika 4D). Čvor se postavi pod kožu mini incizije, a ista se zatvori trakicama za zatvaranje rana (engl. *steri-strip*). Okrugli tpufer postavi se na ranu u području pupka, također bez kožnih šavova.



***Slika 4.** Prikaz „PIRS“ operacije: **A**– laparoskopski prikaz otvorenog unutarnjeg prstena preponskog kanala; **B**– provlačenje igle i konca kroz ranije provučenu omču; **C**– stezanje i zatvaranje zjapećeg unutarnjeg prstena preponskog kanala; **D**– prikaz zatvorenog tj. suženog kilnog defekta.*

#### *1.3.2.2 Komplikacije*

Komplikacije ovog zahvata uključuju sve komplikacije svakog laparoskopskog operacijskog zahvata i opće anestezije, uz neke komplikacije specifične samo za ovaj zahvat. To su: ozljeda krvnih žila, recidiv, formacija hidrocele, reakcija na čvor i konac, bol i otekline skrotuma te recidiv [67].

### 1.3.2.3 Praćenje

Bolesnici se otpuste prvi dan poslije operacije na kućnu njegu, a ambulantno se prate sedam dana, mjesec dana nakon operacije. Sedmi poslijeoperacijski dan, odstrane se trakice za zatvaranje rana. Potom se prate nakon šest mjeseci i onda jednom godišnje radi otkrivanja kasnih komplikacija i/ili recidiva.

## 1.4 Upala, imunitet i upalni odgovor na traumu operacijskog liječenja

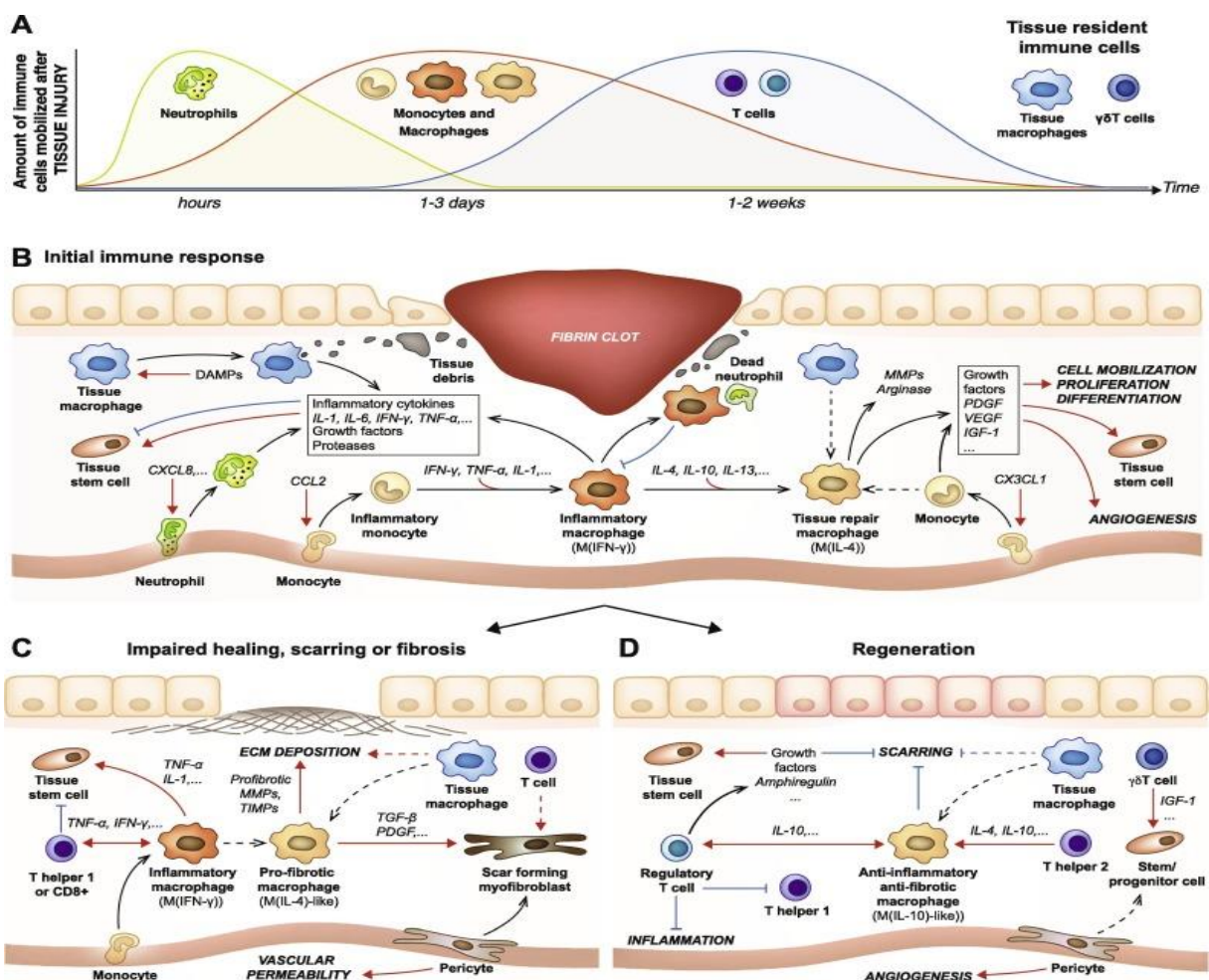
Termin imunitet proizlazi iz latinske riječi „immunitas” što je tada značilo zaštitu rimskih senatora pred Zakonom u tijeku njihovih mandata. Kasnije se riječ počinje koristiti kao zaštita, i to u najvećoj mjeri od zaraznih bolesti. Imunološki sustav složeni je sklop koji se sastoji od stanica i molekula odgovornih za imunitet, a njihovu koordiniranu i zajedničku reakciju na strane uzročnike, tvari i noksu nazivamo upalni odgovor. Fiziološka reakcija imunostnog sustava jest obrana protiv zaraznih mikroorganizama, međutim, čak i nezarazne strane tvari i druge nokse, mogu aktivirati upalni odgovor [68].

Upalni odgovor organizma ranije je prepoznat kao fiziološka reakcija na ozljedu pri operacijskom liječenju. Osim sposobnosti organizma na proizvodnju upalnih medijatora, jačinu samog upalnog odgovora, određuje i uhranjenost i nutritivni status, neke podležće bolesti i stanja te duljina, veličina i tehnika samog operacijskog zahvata [69, 70].

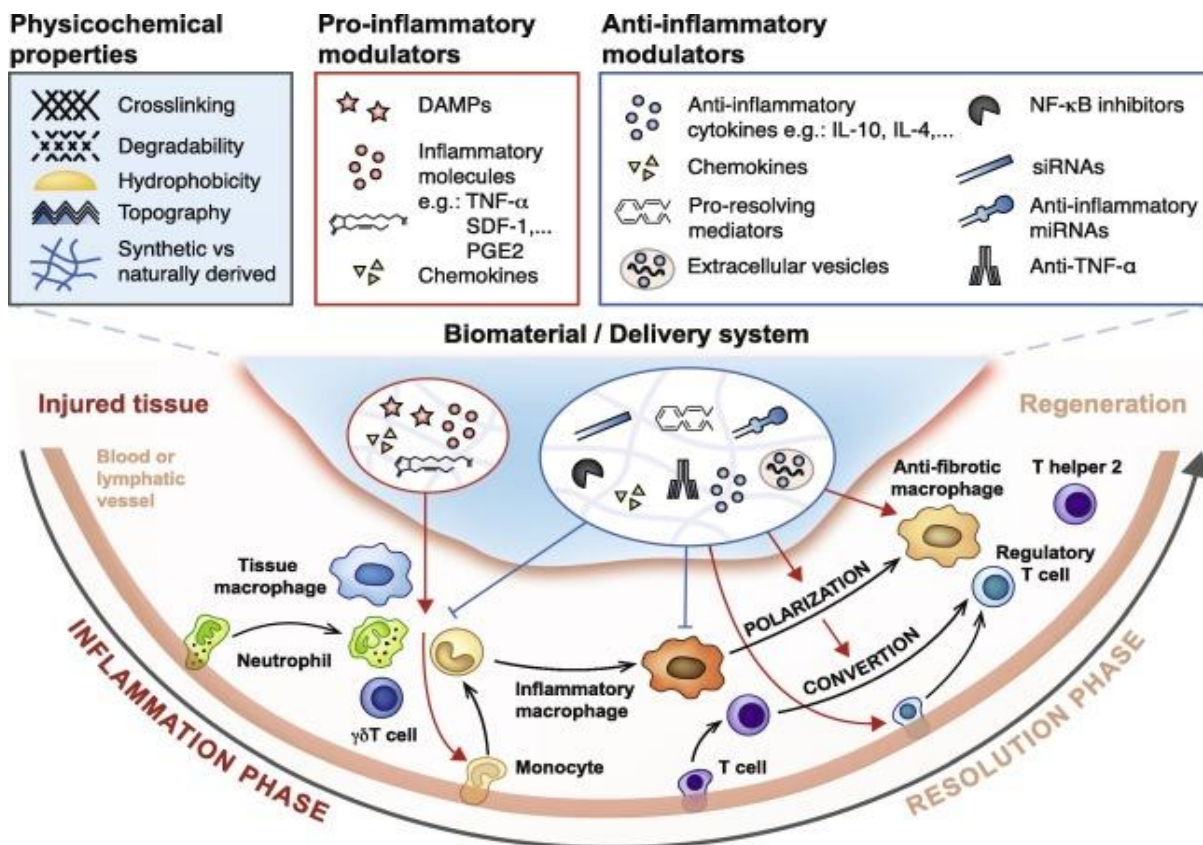
Ovaj tip upalnog odgovora spada u prirodni imunitet. Naime, imunitet dijelimo na prirodni i stečeni (prilagodljivi). Prirodni ili prirodni imunitet pruža najraniju crtu obrane i sastoji se od stanične i biokemijske obrambene komponente koja se aktivira i prije nego nastane sustavni upalni odgovor organizma. Aktiviraju ga proizvodi mikroba i oštećenja raznih stanica te odgovaraju svojom aktivacijom uvijek na ponovljenu izloženost istim noksama i oštećenjima.

Glavne sastojnice prirodnog imuniteta su: fizičke i kemijske barijere, fagociti (neutrofili, makrofazi), dendritičke stanice, stanice prirodne ubojice (engl. *natural killer cells*– NK stanice); cirkulirajući proteini krvi, čimbenici komplementa te ostali medijatori upalnih procesa [68].

Različite sastavnice imunološkog sustava involvirane su u proces ozljede, upale, cijeljenja kao što su upalni citokinski biljezi, molekule adhezije leukocita, faktori rasta, dušični oksid, faktori aktivacije trombocita, lokalni i sistemski faktori aktivacije polimorfonuklearnih leukocita, limfocita, makrofaga. Kompleks upalnog odgovora proizlazi iz međudnosa različitih medijatora proizvedenih uglavnom na mjestu ozljede – kirurške incizije, uključujući i citokine (Slike 5, 6) [71–73].



Slika 5. Shematski prikaz glavnih sudionika upalne reakcije nakon tkivne nokse [73].



*Slika 6. Shematski prikaz odvijanja upalne reakcije za postizanje regeneracije tkiva [73].*

#### 1.4.1 Leukociti

Bijela krvna zrnca ili leukociti čine veliku skupinu stanica koje sudjeluju u prirodnom i stečenom imunitetu. Djeluju kao čuvari i obrana organizma od infekcije patrolirajući tkivima, organima i krvlju. Veći dio leukocita čine fagociti, dendritičke stanice i limfociti. Normalne su vrijednosti u odraslih osoba  $4,00 - 11,0 \times 10^9/L$ , dok se u djece razlikuju prema dobi djeteta. Bitno je napomenuti i moguće varijacije, ovisno o laboratoriju i vlastitim referentnim vrijednostima dobijenim *pool* mjerenjima zdrave populacije [68].

Fagociti, koji u većem broju uključuju neutrofilne granulocite i monocite/makrofage, kao glavnu ulogu imaju ingestiju (fagocitozu) i uništavanje različitih mikroorganizama i oštećenih stanica tkiva. Rečenu i pojednostavljenu funkciju čine preko različitih mehanizama, kao što je



vrbovanje, aktivacija i privlačenje drugih stanica k mjestu upale, prepoznavanje mikroorganizama, fagocitoza i uništenje fagocitiranih mikroorganizama i/ili oštećenih stanica i njihovih dijelova. Dodatno, preko izravnog dodira i preko otpuštanja citokina, fagociti komuniciraju s drugim stanicama te tako reguliraju imunološki odgovor, što čini važniji dio prirodnog imuniteta [68, 74, 75]. Neutrofilni granulociti ili neutrofilni spadaju u polimorfonuklearne fagocite i najraširenija su loza leukocita u cirkulirajućoj krvi zauzimajući približno 60% svih leukocita. Uključeni su u kritične dijelove najranijih faza upalnog odgovora. Cirkuliraju u krvi kao sferične stanice promjera od 12 do 15  $\mu\text{m}$  s brojnim membranskim projekcijama. Jezgra neutrofila, u normalnim stanjima, segmentirana je u tri do pet povezanih dijelova. Citoplazma se sastoji od dva tipa granula. Veći dio granula čine specifične granule koje sadrže enzime lizozime, kolagenaze i elastaze. Drugi su tip granula azurofilne granule koje su, u principu, lizosomi koji sadrže mikrocidne tvari, kao što su defenzini i katelicidini. Neutrofilni se stvaraju u koštanoj srži iz svojih prekursora. Odrasla osoba stvori  $10^{11}$  neutrofilnih granulocita na dan, a poluživot im je 7 sati. Nakon ulaska u tkiva iz krvi, neutrofilni žive funkcionalno do 2 dana [68, 74]. Mononuklearni fagocitarni sustav, u načelu, uključuje monocite (u cirkulirajućoj krvi) i makrofage (u tkivima). Sudjeluju u središnjim ulogama prirodnog i stečenog imuniteta, a u različitim tkivima i organima poprimaju posebna fenotipska svojstva ovisna o organu te specijalizirane nazive. Kao i polimorfonuklearni granulociti, nastaju u koštanoj srži iz svojih prekursora, odakle odlaze krvotokom u tkiva, prilikom čega sazrijevaju u makrofage. Zadržavaju se u cirkulirajućoj krvi od 1 do 2 dana, a poluživot im je 8,4 sati. Monociti zauzimaju 5 – 7% svih leukocita u cirkulirajućoj krvi te su promjera od 10 do 15  $\mu\text{m}$ . Sadrže jezgru graškastog oblika te fino granuliranu citoplazmu ispunjenu lizosomima, fagocitnim vakuolama i citoskeletnim filamentima. Glavna uloga makrofaga u obrani očituje se ingestijom i ubijanjem mikroba. Spomenuto ubijanje mikroorganizama uključuje enzimatsko stvaranje reaktivnog kisika i

dušika te proteolitičku probavu. Također, makrofazi fagocitiraju i oštećene i mrtve stanice domaćina (zbog nekakve traume ili poremećene krvne opskrbe), kao i neutrofile koji se akumuliraju na mjestu upale. Ovo čini proces čišćenja i steriliziranja ozljede tkiva. Aktivirani makrofazi izlučuju različite citokine koji djeluju na endotel stanice, privlačeći druge makrofage i neutrofile k mjestu upale te tako pojačavaju upalni odgovor [68, 74].

#### 1.4.2 C – reaktivni protein (CRP)

C-reaktivni protein (CRP) jest bjelančevina plazme koja spada u kratke neglikolizirane pentraksine te sudjeluje u prirodnom imunitetu. To je pentamerna bjelančevina ukupne težine od 100 kDa koju tvori pet identičnih polipeptidnih sastavnica povezanih nekonvalentnim vezama [68, 76]. CRP nastaje prvenstveno u jetri i spada u reaktante akutne faze upale [68, 77, 78]. Fosforilkolin i fosfatidiletanolamin molekularni su ligandi koji se nalaze na bakterijskim stanicama te postaju izloženi na apoptotičnim stanicama na koje se veže CRP. Zajedno s još nekim proteinima upale, CRP aktivira komplement vezujući C1q te time započinje klasični put reakcije antigen-antitijelo [68, 79].

Plazma koncentracija CRP-a izrazito je niska u zdravih ljudi, ali raste i do 1000 puta tijekom infekcije i pri aktivaciji drugih upalnih čimbenika. Kako mu je poluživot stalna varijabla i iznosi 19 sati, koncentracija CRP-a u krvi regulirana je isključivo sintezom istog, najviše pod utjecajem upalnih medijatora citokina IL-1 i IL-6, poglavito iz fagocita [68, 80].

Zaključno, CRP jest protein akutne faze upale visoke osjetljivosti i niske specifičnosti. Mjerljiva razina počinje mu rasti približno četiri sata nakon početka upalne reakcije te naglo raste nakon 10 sati. Postiže svoju najvišu vrijednost 24–48 sati od samog početka upalnog odgovora [68, 74, 79].



### 1.4.3 Interleukin 6 (IL-6)

Interleukini su dio jedne veće skupine bjelančevina, citokina, koji se izlučuju u krvotok s različitim funkcijama i strukturama, a reguliraju se i koordiniraju sastavnicama prirodnog imuniteta. Humani IL-6 jest pleiotropni citokin koji se sastoji od 212 aminokiselina, uključujući 28 aminokiselina signalnih peptida, a kodirani su na kromosomu 7p21 [81, 82]. Time je IL-6 u svojoj bazi sačinjen od 184 aminokiseline te ima težinu od 26 kDa [81].

Naime, jedan od najranijih odgovora prirodnog imuniteta na infekciju i ozljedu tkiva jest upravo izlučivanje citokina. Jedan od tri najvažnija proupalna citokina jest IL-6 kojeg sintetiziraju mononuklearni fagociti, endotelne stanice, fibroblasti, T stanice i druge stanice koje odgovaraju na patogenski povezane molekularne uzorke (engl. *pathogen-associated molecular patterns*– PAMP), IL-1 i TNF- $\alpha$  [81].

IL-6 jest homodimer koji spada u citokinsku obitelj tipa I (hematopoetinska obitelj receptora). Njegov se receptor sastoji od polipeptidnog lanca za vezanje citokina i signalne podjedinice imena gp130. Svi citokini ove obitelji aktiviraju signalne puteve JAK-STAT [68]. Funkcija IL-6 jest polivalentna, potiče hepatocite na sintezu CRP-a, serumske amiloidne P komponente (engl. *serum amyloid P-component*– SAP), fibrinogena i drugih proteina akutne faze upale u jetri. Nadalje, djeluje na B stanice potičući proliferaciju stanica za stvaranje protutijela, na CD4<sup>+</sup> T stanice moderirajući T<sub>H</sub>17 diferencijaciju i stimulirajući proizvodnju neutrofilnih granulocita u koštanoj srži [68].

Kao i u infekcijama, IL-6, uz IL-1, IL-12 i TNF, jedan je od ključnih medijatora autoimunih bolesti. Upravo se zato danas u kliničkoj praksi upotrebljavaju ili istražuju lijekovi (monoklonalna protutijela) koji suprimiraju ove čimbenike, kako bi se umanjila autoimuna upalna reakcija (reumatoidni artritis i juvenilni idiopatski artritis) [68, 81, 83].

Odmah na početku nokse i upalnog odgovora počinje i rast koncentracije IL-6, ali najveći porast detektira se od 16 do 48 sati [84].

#### 1.4.4 Tumor nekrotizirajući faktor alfa (TNF- $\alpha$ )

Medijator je akutnog upalnog odgovora koji spada u citokinsku superobitelj i svoje ime duguje prvotnom opisu dokazanih čimbenika u serumu, što je uzrokovalo nekrozu tumora. Danas se zna da je to bio rezultat upale i tromboze tumorskih krvnih žila hranilica. Razlikujemo alfa ( $\alpha$ ) podjedinicu od bliskog TNF beta ( $\beta$ ), koji se naziva i limfotoksin. TNF sintetiziraju makrofazi, dendritičke stanice i druge mijeloidne stanice, prvotno kao homotrimer kojemu se onda, pod metaloproteinazama, cijepa membrana i formira jedan od dva tipa receptora. U cirkulirajućoj se krvi nalazi kao protein oblika piramide s vezujućim receptorima na samoj bazi iste te tako posjeduje tri molekule receptora [68, 85].

Razina TNF-a u krvi nakon početka upalnog odgovora postaje mjerljiva nakon 3 – 4 sata te raste sve do 48 sati od samog početka, nakon čega se koncentracija postupno smanjuje unutar nekoliko dana [84].

## **2. CILJ, PROBLEMATIKA I USTROJ ISTRAŽIVANJA**

Opće je poznato da svaki operacijski zahvat, kako klasični, tako i onaj minimalno invazivni, uzrokuje određenu razinu upalnog odgovora organizma. Vodeći se pretpostavkom kako laparoskopski, minimalno invazivni, zahvat čini manju noksu na tkivo i time smanjuje upalni odgovor organizma na operaciju uspoređene su dvije operacijske tehnike preponske kile. Riječ je o tehnikama koje se rutinski primjenjuju u našoj instituciji, kako bi pružili stvaran i objektivan dokaz o noksi upalnog operacijskog odgovora i posljeoperacijskog bola koju ona izaziva. Postoje studije koje su istraživale upalni odgovor u pojedinim operacijskim tehnikama u odraslih, više u laparoskopiji, no ne postoji nijedna studija koja uspoređuje upalni odgovor u dvije ranije spomenute operacijske tehnike u djece. Kada se tomu pridoda činjenica da se radi o bolesnicima, djeci u dobi od 3 do 7 godina, to čini istraživanje još rarijijim, s obzirom na to da je riječ o dobnoj skupini u kojoj se najčešće izvode operacije kile i koja se po imunološkim i fiziološkim karakteristikama značajno razlikuje od odrasle populacije. Kao pokazatelj upalnog odgovora organizma na operacijsku traumu, u određenim vremenskim intervalima mjerili smo ukupan broj leukocita, CRP, IL-6 te TNF- $\alpha$  kao, danas standardne i općeprihvaćene upalne biomarkere. Za procjenu boli nakon operacijskog zahvata koristili smo vizualno–analognu skalu boli (VAS).

## **2.1 Cilj istraživanja**

### **2.1.1 Glavni cilj**

Glavni je cilj usporediti jačinu upalnog odgovora organizma na operacijsku noksu između laparoskopski asistirane perkutane plastike unutarnjeg otvora preponskog kanala i otvorene, modificirane operacijske tehnike po Marcy-ju zbrinjavanju preponske kile u djece.

### 2.1.2 Sporedni ciljevi

Usporediti intenzitet poslijeoperacijskog bola nastalog nakon operacijskog zahvata, u zbrinjavanju preponske kile u djece između laparoskopski asistirane perkutane plastike unutarnjeg otvora preponskog kanala i klasičnog operacijskog zahvata.

Usporediti potrošnju analgetika nakon operacijskog zbrinjavanja preponske kile u djece između laparoskopski asistirane perkutane plastike unutarnjeg otvora preponskog kanala i klasičnog operacijskog zahvata.

## 2.2 Hipoteze

Istraživanjem smo postavili sljedeće hipoteze:

1. Laparoskopski asistirana perkutana plastika unutarnjeg prstena preponskog kanala povezana je sa značajno manjim akutnim upalnim odgovorom organizma u usporedbi s otvorenom operacijskom tehnikom.
2. Laparoskopski asistirana perkutana plastika unutarnjeg prstena preponskog kanala povezana je sa značajno manjim intenzitetom poslijeoperacijske boli u usporedbi s otvorenom operacijskom tehnikom.
3. Korištenjem laparoskopski asistirane perkutane plastike unutarnjeg prstena preponskog kanala reducira se količina upotrijebljenih analgetika nakon operacijskog zahvata.

### **2.3 Ustroj istraživanja**

Istraživanje predloženo radi izrade ove doktorske disertacije klasificira se kao prospektivno kliničko, eksperimentalno randomizirano istraživanje. Nakon uključivanja u studiju, djeca s patološkim supstratom, liječena su jednom od dvije spomenute operacijske tehnike. Svi dobiveni podaci evaluirani su i uspoređeni primjerenim statističkim testovima.

### **2.4 Ishodi istraživanja**

Primarni ishod istraživanja jest mjerenje upalnog odgovora (leukociti, CRP, IL-6 i TNF- $\alpha$ ) na operacijski zahvat. Očekivali smo značajne razlike u navedenim parametrima, čime bi odredili superiorniju operacijsku tehniku. Sekundarni ishodi istraživanja jesu razina poslijeoperacijskog bola, trajanje operacijskog zahvata, duljina bolničkog liječenja, intraoperacijske i poslijeoperacijske komplikacije te potrošnja analgetika.

### **3. ISPITANICI I METODE**

### **3.1 Ispitanici**

U studiju je uključeno ukupno 32 muške djece operiranih zbog preponske kile i koja su zadovoljavala sve potrebne ulazne kriterije, kao i dobrovoljni pristanak roditelja ili zakonskih skrbnika.

*Kriteriji uključenja:* dječaci u dobi od 3 do 7 godina kojima je dijagnosticirana jednostrana preponska kila s roditeljima i/ili skrbnicima koji pristaju na operacijski zahvat i istraživanje.

*Kriteriji isključenja:* djeca izvan predodređenog dobnog raspona, djeca ženskog spola, djeca s obostranim preponskim kilama i/ili recidivnim kilama, djeca koja su imala akutno infektivno stanje ili su isto dobili tijekom istraživanja, djeca s drugim patološkim stanjima, ona koja uzimaju lijekove te djeca čiji roditelji i/ili skrbnici nisu pristali na istraživanje.

### **3.2 Randomizacija**

Prema operacijskoj tehnici zbrinjavanja preponske kile, bolesnici su podijeljeni u dvije skupine: Skupina I (Marcy; n=16) i Skupina II (PIRS; n=16). Uključivanje bolesnika u pojedinu skupinu postignuto je koristeći se računalnim programom – generatorom randomizacije brojeva. Randomizacija je načinjena na način kako bi u svakoj skupini udio bolesnika bio 50%. Prije samog uključivanja u randomizaciju, roditeljima i/ili zakonskim skrbnicima detaljno je objašnjeno istraživanje i njihova uloga u istom te je zatražen njihov pristanak.



### **3.3 Mjesto studije**

Istraživanje je provedeno na Klinici za dječju kirurgiju te Zavodu za medicinsko laboratorijsku dijagnostiku KBC-a Split.

### **3.4 Metode prikupljanja i obrade podataka**

Izvor podataka jest protokol studije (Prilog 1) koji se popunjava nakon svake operacije iz podataka povijesti bolesti i operacijske liste. Roditelji i/ili zakonski skrbnici potpisuju pisani pristanak na operacijski zahvat.

#### **3.4.1 Laboratorijsko mjerenje upalnih parametara**

Venepunkcijom su uzeti uzorci krvi za analizu ispitivanih parametara u Klinici za dječju kirurgiju. Venepunkciju izvodi uvijek ista magistra sestrinstva „leptir iglom“ (BD Vacutainer® Push Button Blood Collection Set 0,8 x 19 x 178 mm) u dvije vakuete s aktivatorom ugruška (BD Vacutainer® CAT – Clot Activator Tube; 2,0 mL) te u jednu vakuetu s antikoagulansom K3 EDTA (BD Vacutainer® K3E 3,5 mg; 2,0 mL). Odmah po prikupljanju, uzorci su dostavljeni u Zavod za medicinsko laboratorijsku dijagnostiku, gdje su potom centrifugirane dvije vakuete s aktivatorom ugruška. Serum iz jedne centrifugirane vakuete izdvoji se u dva alikvota koja se pohranjuju u zamrzivač na -80°C do analize IL-6 i TNF- $\alpha$ . Odmah nakon centrifugiranja, serum druge centrifugirane vakuete upotrijebljen je za analizu CRP-a. Uzorak pune krvi u vakueti s antikoagulansom K3 EDTA korišten je za analizu kompletne krvne slike. Laboratorijski testovi provedeni su u Zavodu za medicinsko laboratorijsku dijagnostiku KBC-a Split.

Leukociti su analizirani hematološkim analizatorom (Advia 2120, Bayer, Njemačka) iz pune krvi, korištenjem rutinskih laboratorijskih metoda.

CRP je mjereno analizatorom *Abbott Architect ci16200* (Abbott, GmbH Diagnostics, Wiesbaden, Njemačka), imunoturbidimetrijskom metodom.

Nakon centrifugiranja iz izdvojenog seruma, mjerene su koncentracije IL-6 elektrokemiluminiscentnom imunometodom „ECLIA“ (Elecsys Insulin MCE on Elecsys 6000 analyzers, Roche, Njemačka). Prije izvođenja analize, svakodnevno su kontrolirani reagens i analizator u dvije razine kontrole. U slučaju neadekvatnih vrijednosti kontrola, pristupilo se postupku kalibracije s komercijalno dostupnim standardima točno poznatih koncentracija. Nakon provedene kalibracije ponovljen je postupak kontroliranja reagensa i analizatora. Princip je sendvič metoda, u trajanju od 18 min. Linearnost testa: 1,5 – 5000 pg/mL.

TNF- $\alpha$  mjereno je imunoenzimskim (ELISA) testom (DRG Instruments GmbH, Marburg, Njemačka) koristeći *Elysis Duo Instrument* (Human, Wiesbaden, Njemačka). Prema podacima proizvođača, granica otkrivanja i mjerenja jest 0,7 pg/mL. Unutartestna i međutestna varijabilnost za TNF- $\alpha$  kreće se u rasponu od 6,6 i 4,5% (za koncentracije  $91 \pm 6$  i  $122 \pm 5$  pg/mL) te 6,3 i 3,3% (za koncentracije  $526 \pm 33$  i  $431 \pm 14$  pg/mL).

### 3.4.2 Protokol studije

Bolesnici se primaju na bolničko liječenje na dan operacijskog zahvata. Anamneza i demografski podaci (dob, spol, visina, težina, BMI, lateralizacija kile) prikupljaju se i zabilježavaju u protokolu studije (Prilog 1). Nakon zaprimanja, svakom se djetetu nasumično dodijeli broj koji odlučuje o izboru operacijske tehnike. Operacijske zahvate izvodila su dva kirurga, jedan za otvorenu tehniku te jedan za laparoskopsku, imajući na umu kako su oba kirurga u ispitivanom polju rada te ispitivanim tehnikama maksimalno stručni i sposobni. Prvi

se uzorak krvi uzima sat vremena prije operacijskog zahvata, drugi 24 sata nakon, a posljednji 7 dana nakon operacijskog zahvata. Trajanje anestezije i operacijskog zahvata, operacijski nalaz i intraoperacijske komplikacije također su zabilježene u navedenom protokolu studije. Također je važno napomenuti kako je ista anesteziologinja vodila anesteziju za sve ispitanike, bez obzira na operacijsku tehniku. Poslijeoperacijsko praćenje uključuje: poslijeoperacijske komplikacije, duljinu boravka u bolnici, količinu korištenih analgetika te procjenu inteziteta bola prema vizualno-analognj skali (modificiranoj sa izrazima lica).

Svi su bolesnici otpušteni na kućno liječenje 24 sata nakon operacijskog zahvata te su dalje praćeni ambulantno nakon prvog i četvrtog tjedna kako bi se ustanovile moguće komplikacije. Steri-strip flasteri odstranjuju se na prvom kontrolnom pregledu (sedmi dan po operaciji). Daljnje praćenje sastoji se od fizikalnog pregleda, šest mjeseci nakon operacije za procjenu mogućih kasnih komplikacija i/ili recidiva kile te potom jednom godišnje.

Istraživanje je registrirano u Clinical Trials (*ClinicalTrials.gov*) pod identifikacijskim kodom: NCT0320334

### 3.4.3 Statistički postupci i izračun veličine uzorka

Za opis razdiobe kvantitativnih varijabli korištena je aritmetička sredina i standardna devijacija, ako razdioba nije značajno odstupala od normalne. Za opis asimetrično raspodijeljenih kvantitativnih varijabli te za ordinalnu varijablu- VAS skalu, korišteni su medijan i raspon. Značajnost razlike između ogranaka studije utvrđena je t-testom za nezavisne uzorke ili pak alternativnim neparametrijskim testom (Mann–Whitney testom), ako je to bilo potrebno. Analiza promjena pojedinog upalnog biomarkera kod pojedinog ispitanika u tri vremenske točke, kao i utjecaj vrste operacije na opažene vrijednosti upalnih markera, provedena je GLM metodom za ponavljajuća mjerenja s vrstom operacije kao faktorom. *Post hoc* analiza GLM modela te 95%-tni raspon pouzdanosti za aritmetičku sredinu korišteni su

za zaključivanje o značajnosti razlika u koncentracijama upalnih markera između pojedinih vremenskih točaka i to unutar i između skupina podvrgnutih različitim vrstama operacije. Svi su testovi bili dvostrani, a upotrijebljena je razina statističke značajnosti od 0,05. Obrada podataka provedena je statističkim paketom SPSS®v24 (© Copyright IBM Corporation 1994, 2019, Armonk, NY 10540, U.S.A.).

Izračun veličine uzorka temeljio se na analizi snage u programu „G\*power 3.1.9.“ [86] uz pretpostavke o GLM modelu s dvije skupine ispitanika i tri zavisne varijable te uz razinu značajnosti 0,05, snagu od 80% i veliku veličinu učinka Cohenovog „d“ od 0,60. Na temelju tih pretpostavki izračunata je minimalno potrebna veličina uzorka od ukupno 30 ispitanika. Pretpostavljena veličina učinka jest velika, a kako bi kontrolirali je li pokus imao dovoljno snage za interpretaciju pojedinih rezultata učinjena je i *post hoc* analiza snage pri čemu je opažena snaga u svim GLM modelima bila iznad 90%, osim za analizu interakcije vrste operacije i koncentracije TNF za kojeg je opažana snaga bila 57%.

#### 3.4.4 Etička načela

Tijekom i nakon istraživanja štite se prava i osobni podaci ispitanika u skladu sa Zakonom o zaštiti prava pacijenata (NN 169/04, 37/08) i Zakonom o zaštiti osobnih podataka (NN 103/03-106/12), a istraživanje je usklađeno s odredbama Kodeksa liječničke etike i deontologije (NN 55/08, 139/15) te pravilima Helsiške deklaracije (1964. – 2013.). Pristupnik i njegov mentor uputili su zamolbu Etičkom povjerenstvu za odobrenje provedbe naslovnog istraživanja. Etičko povjerenstvo suglasno je s provedbom predloženog istraživanja (Prilog 2).

## **4. REZULTATI**

U studiju je uključeno ukupno 32 dječaka, u dobi od 3 do 7 godina života, s medijanom od 4,5 godine. Nije bilo statistički značajne razlike između dvije ispitivane skupine, s obzirom na operacijsku tehniku, dob, visinu, tjelesnu masu, indeks tjelesne mase te lateralizaciju preponske kile. Skupine su, također, usporedive i bez statistički značajne razlike, u prijeoperacijskim vrijednostima mjerenih upalnih parametara leukocita, CRP-a i IL-6, dok je za TNF- $\alpha$  uočena početna statistički značajna razlika u vrijednosti između ispitivanih skupina ( $P < 0,001$ ). Demografski, opći i klinički podatci prikazani su u Tablici 1. Svi uključeni ispitanici ostali su u ispitivanju i praćenju do kraja samog istraživanja.

**Tablica 1.** Demografski i klinički podatci te prijeoperacijske vrijednosti upalnih biomarkera.

<i>Demografski i klinički podatci</i>	<b>Skupina I</b>	<b>Skupina II</b>	<i>p</i>
	<b>MARCY</b> (n=16)	<b>PIRS</b> (n=16)	
Dob (godine) <i>medijan (raspon)</i>	4 (3-7)	5 (3-7)	0,838*
Lateralizacija n, (%)			
<i>Lijevostrano</i>	5 (31,3)	6 (37,5)	0,710 <sup>†</sup>
<i>Desnostrano</i>	11(68,7)	10 (62,5)	
Visina (cm) srednja vrijednost $\pm$ SD	116 $\pm$ 14	116 $\pm$ 18	0,974 <sup>‡</sup>
Masa (kg) <i>medijan (raspon)</i>	18,0 (14,0 – 42,0)	19,5 (14,0 – 43,0)	0,956*
BMI srednja vrijednost $\pm$ SD	15,0 $\pm$ 1,3	16,0 $\pm$ 2,5	0,147 <sup>‡</sup>
<i>Prijeoperacijske vrijednost upalnih biomarkera</i>			
WBC ( $\times 10^9/L$ ) srednja vrijednost $\pm$ SD	7,3 $\pm$ 1,3	7,4 $\pm$ 1,9	0,852 <sup>§</sup>
CRP (mg/L) <i>medijan (raspon)</i>	0,3 (0,1 – 1,8)	0,4 (0,2 – 3,2)	0,381 <sup>§</sup>
IL-6 (pg/mL) <i>medijan (raspon)</i>	1,5 (1,5 – 6,5)	1,5 (1,5 – 3,4)	0,831 <sup>§</sup>
TNF- $\alpha$ (pg/mL) <i>medijan (raspon)</i>	4,4 (1,5 – 11,2)	8,8 (4,3 – 14,8)	<b>&lt;0,001<sup>§</sup></b>

\* Mann-Whitney U-test; <sup>†</sup> Hi kvadrat test; <sup>‡</sup>t-test za nezavisne uzorke, <sup>§</sup>GLM model za ponavljajuća mjerenja

Svi su rezultati pokazali kako vrsta operacijskog zahvata značajno utječe na koncentracije leukocita, CRP-a i IL-6 (GLM ponavljana mjerenja; Wilks  $\lambda \leq 0,504$ ;  $P < 0,001$ ) i to na način kako Marcy pokazuje značajno više vrijednosti iskazanih upalnih parametara. Slično je prikazano pri mjerenjima TNF- $\alpha$ , ali je interakcija s tim biomarkerom značajna na razini od 0,1 (Wilks  $\lambda = 0,819$ ;  $P = 0,055$ ; Tablica 2; Slika 7). Nalaz TNF-a vjerojatno je ovakav zbog drugačijih bazalnih vrijednosti prije operacijskog zahvata, gdje su koncentracije TNF-a bile gotovo dvostruko više u skupini PIRS nego u skupini Marcy.

**Tablica 2.** Poslijeoperacijske promjene u koncentracijama upalnih biomarkera, 24 sata i 7 dana nakon operacije.

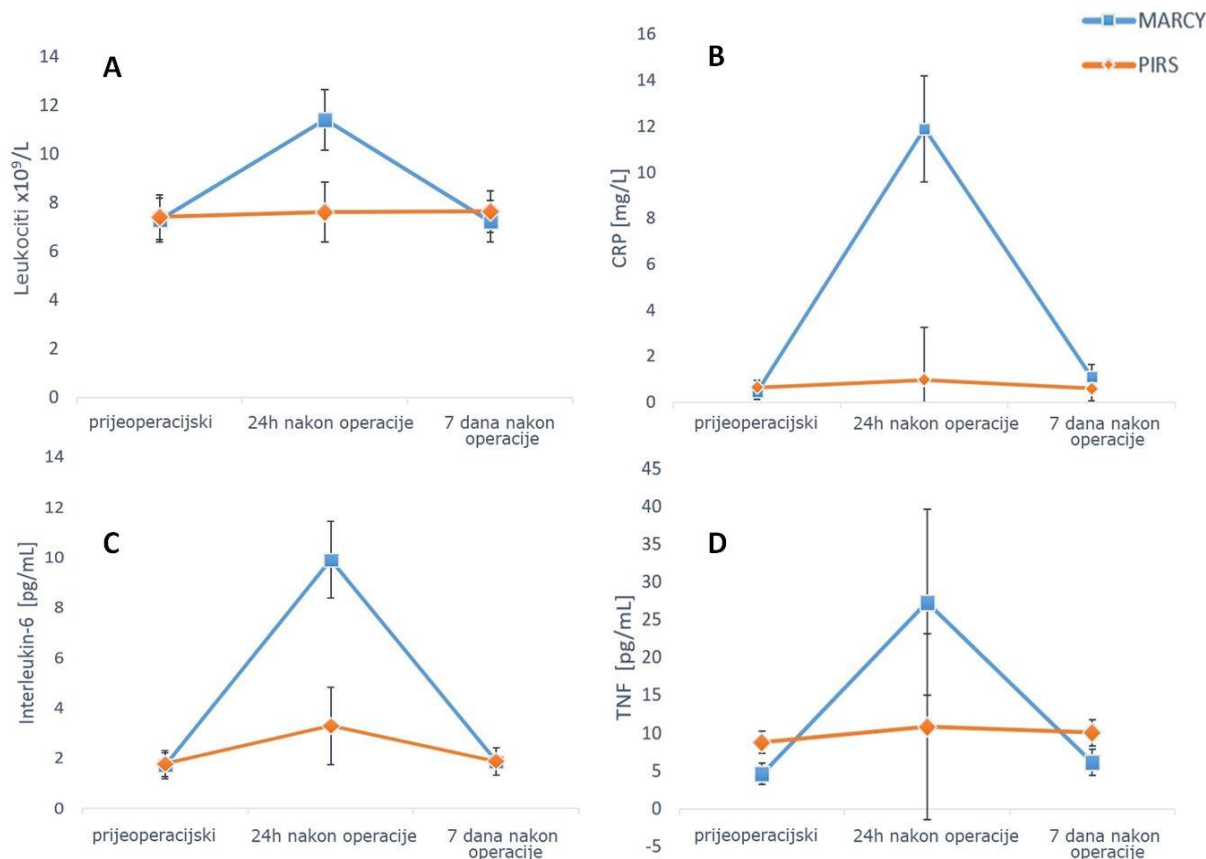
	Skupina I MARCY (n=16)	Skupina II PIRS (n=16)	<i>p</i>
<i>24 sata nakon operacije</i>			
Leukociti ( $\times 10^9/L$ ) srednja vrijednost $\pm$ SD	11,4 $\pm$ 3,1	7,6 $\pm$ 1,6	<b>&lt;0,001*</b>
CRP (mg/L) <i>medijan (raspon)</i>	11,5 (2,3 – 24,5)	0,8 (0,3 – 2,1)	<b>&lt;0,001*</b>
IL-6 (pg/mL) <i>medijan (raspon)</i>	11,0 (4,7 – 14,9)	2,0 (1,5–9,8)	<b>&lt;0,001*</b>
TNF- $\alpha$ (pg/mL) <i>medijan (raspon)</i>	16,8 (9,0– 150,4)	10,1 (5,0 – 19,4)	<b>0,063*</b>
<i>7 dana nakon operacije</i>			
Leukociti ( $\times 10^9/L$ ) srednja vrijednost $\pm$ SD	7,2 $\pm$ 1,8	7,6 $\pm$ 1,6	0,508*
CRP (mg/L) <i>medijan (raspon)</i>	0,5 (0,2 – 4,8)	0,5 (0,2 – 1,4)	0,191*
IL-6 (pg/mL) <i>medijan (raspon)</i>	1,5 (1,5 – 6,5)	1,5 (1,5 – 3,6)	0,997*
TNF- $\alpha$ (pg/mL) <i>medijan (raspon)</i>	6,2 (1,3 – 13,1)	10,2 (3,9 – 16,0)	<b>&lt;0,003*</b>

\* GLM model za ponavljajuća mjerenja

Gledajući vremenske točke u kojima je nastupila razlika u koncentracijama upalnih biomarkera između ispitivanih skupina, GLM ponavljajuća mjerenja pokazuju da su skupine potpuno usporedive za razine IL-6, leukocite i CRP prije operacijskog zahvata i 7 dana nakon ( $P \geq 0,191$  za sve navedene biomarkere u kazanim vremenskim točkama). Također, za te iste biomarkere, jedina je razlika između ispitivanih skupina izmjerena i definirana 24 sata nakon operacijskog zahvata ( $P < 0,001$ ). Od spomenutog uzorka iskače TNF- $\alpha$  za koji je definirana razlika među ispitivanim skupinama prijeoperacijski i nakon 7 dana poslijeoperacijski, sa značajnom razlikom tek pri razini od 0,1 ( $P = 0,063$ ) u ispitivanju nakon 24 sata od operacije.

Sličan obrazac dinamike upalnog odgovora primijećen je unutar obje ispitivane skupine. Izmjerene vrijednosti koncentracija upalnih biomarkera značajno su uvećane 24 sata nakon operacije (*post hoc* GLM analiza za usporedbe prijeoperacijskih koncentracija i 24 sata nakon  $P \leq 0,030$ ), a 7 dana poslijeoperacijski izmjerene se koncentracije vraćaju u svoje prijeoperacijske razine (*post hoc* GLM analiza,  $P \geq 0,106$ ). Odstupanje od navedenog primijećeno je za vrijednosti leukocita u skupini PIRS koje se nisu značajno promijenile u mjerenim vremenima ( $P \geq 0,529$ ). Također, vrijednosti TNF- $\alpha$  polaganije su padale k prijeoperacijskim koncentracijama. U skupini Marcy vrijednosti TNF- $\alpha$ , mjerene 7 dana nakon operacije, bile su još uvijek, značajno viših koncentracija nego prije operacije ( $P = 0,007$ ). Izmjerena koncentracija navedenog biomarkera 7 dana nakon operacije, u skupini PIRS-a bila je slična onoj mjerenoj 24 sata nakon operacije ( $P = 0,423$ ) i viša od prijeoperacijskih vrijednosti ( $P = 0,083$ ; značajno pri razini od 0,1) (Slika 7).





**Slika 7.** Usporedbe serumskih koncentracija mjerenih upalnih biomarkera: **A**– leukociti; **B**– CRP; **C**– IL-6; **D**– TNF- $\alpha$ ; između ispitivanih skupina (neposredno prije operacije, 24 sata nakon operacije te 7 dana poslije operacije). Prikazane su srednje vrijednosti sa odgovarajućim 95%-tnim intervalom pouzdanosti.

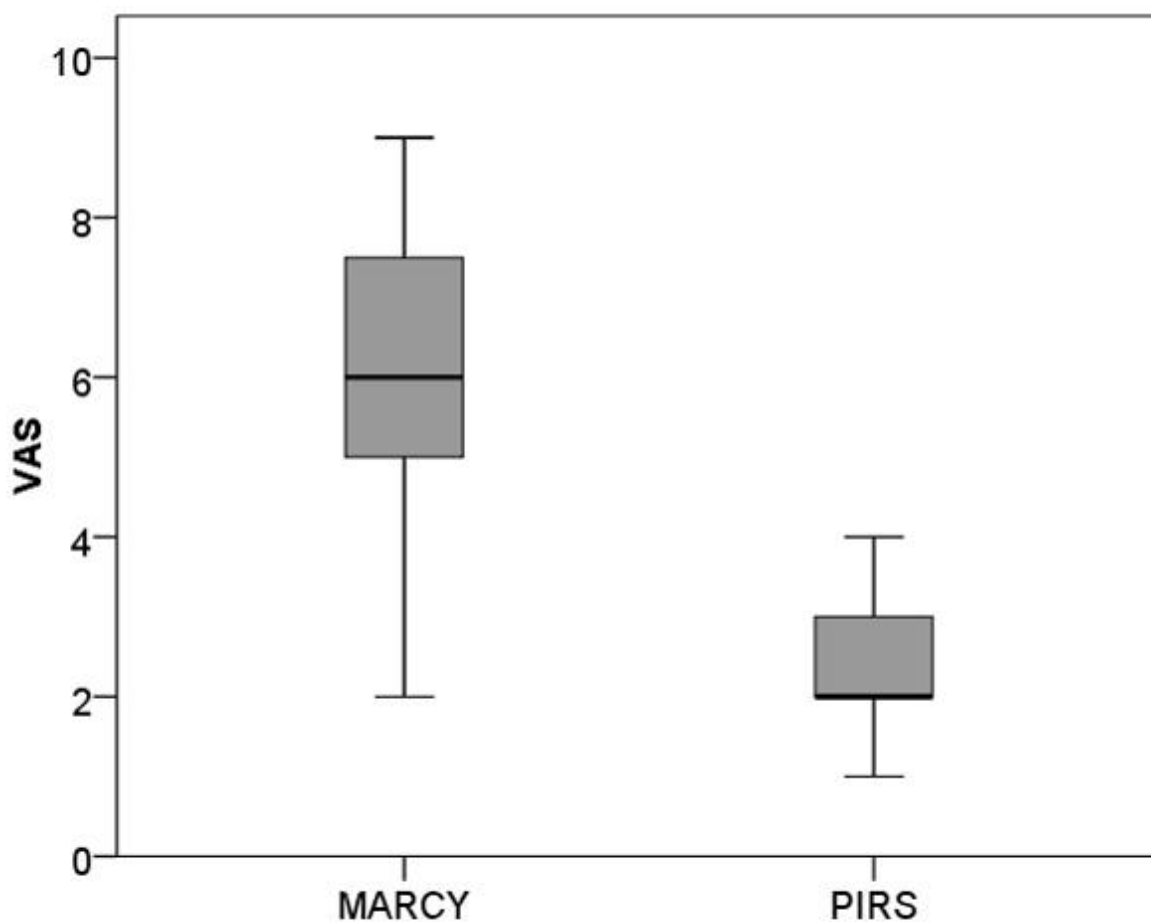
Rezultati ishoda liječenja prikazani su u Tablici 3., gdje vidimo kako je vrijeme hospitalizacije bilo jedan dan za sve ispitanike ( $P=0,999$ ). U objema ispitivanim skupinama nije zabilježen nijedan slučaj intraoperacijskih i poslijeoperacijskih komplikacija. Prosječno trajanje operacijskog zahvata bilo je značajno kraće u skupini PIRS ( $9\pm 2$  min) nego u skupini Marcy ( $25\pm 7$  min) ( $P<0,001$ ). Srednja vrijednost trajanja anestezije bila je 20 min kraća u PIRS skupini ( $p<0,001$ ).

**Tablica 3.** Ishod liječenja u djece operirane zbog preponske kile.

<i>Ishodi liječenja</i>	<b>Skupina I</b>	<b>Skupina II</b>	<i>p</i>
	<b>MARCY</b> (n=16)	<b>PIRS</b> (n=16)	
Hospitalizacija (dani) <i>medijan (raspon)</i>	1 (1 – 1)	1 (1 – 1)	0,999*
Trajanje operacije (min) srednja vrijednost±SD	25±7	9±2	<0,001†
Trajanje anestezije (min) <i>medijan (raspon)</i>	40 (15 – 50)	20 (15 – 25)	<0,001*

\* Mann-Whitney U-test; †t-test za nezavisne uzorke

Statistički značajno niža srednja vrijednost VAS ljestvice definirana je u skupini PIRS (VAS=2) u odnosu na ispitivanu skupinu Marcy (VAS=6) ( $P<0,001$ ) (Slika 8). Prosječna potrošnja analgetika u skupini PIRS bila je značajno manja u odnosu na skupinu Marcy. U skupini PIRS 4/16 djece zatražilo je analgetik, dok ih je u skupini Marcy analgetsku terapiju zatražilo 10/16 ( $P=0,032$ ). Potrošnja analgetika i intenzitet boli prikazan je u Tablici 4.



*Slika 8. Prikaz VAS ljestvice između dvije ispitivane skupine.*

**Tablica 4.** Potrošnja analgetika i intenzitet bola

	Skupina I	Skupina II	
	MARCY	PIRS	<i>P</i>
	(n=16)	(n=16)	
Analgetska terapija n (%)	10 (62,5)	4 (25)	<b>&lt;0,032<sup>†</sup></b>
Intenzitet boli(VAS) <i>medijan (raspon)</i>	6 (2 – 9)	2 (1 – 4)	<b>&lt;0,001*</b>

\* Mann-Whitney U-test; † Hi kvadrat test;

## **5. RASPRAVA**

Operacijsko liječenje preponske kile i dalje ostaje najizvođeniji operacijski zahvat u djece [58]. Prednosti i mane obiju ispitivanih tehnika za operacijski popravak preponske kile, i PIRS-a i Marcy-ja, danas su dobro poznate i opisane u literaturi [67, 87]. Poznat je upalni odgovor organizma i porast određenih biomarkera na elektivni operacijski zahvat, a biomarkeri korišteni u ovoj studiji, u korelaciji su sa drugim istraživanjima [58, 88–90]. Nakon akutnog upalnog podražaja citokini se oslobađaju u cirkulirajuću krv iz T limfocita, što dalje rezultira pojačanom proizvodnjom proupalnih citokina [88, 91]. Upalna reakcija na kiruršku noksu karakterizirana je induciranom sintezom i povećavanjem koncentracije leukocita, CRP-a i drugih proupalnih citokina [88, 91, 92]. U području ozljede ili kirurške rane monociti otpuštaju IL-1, TNF- $\alpha$  i IL-6. Nadalje, IL-6 stimulira jetra na sintezu bjelančevina akutne faze s otpuštanjem CRP-a i prokalcitonina. Razine IL-6 koreliraju s magnitudom same ozljede, trajanjem operacijskog zahvata te rizikom od poslijeoperacijskih komplikacija [89]. TNF- $\alpha$  i IL-6 dva su dobro poznata proupalna citokina za koje se smatra da su središnji medijatori u citokinskim kaskadnim reakcijama te da su jako bitni u imunitetu i upalnim odgovorima organizma. Promjene serumskih koncentracija TNF- $\alpha$  i IL-6 su osjetljivi pokazatelji postoperacijske akutne faze upalne reakcije i veličine kirurške nokse [88, 93].

U prikazanom istraživanju, mjereni upalni biomarkeri korišteni su za evaluaciju kirurške nokse i upalne reakcije na kiruršku ozljedu između otvorene i laparoskopske tehnike u liječenju dječje preponske kile. Međutim, u dosadašnjoj literaturi, ne postoji istraživanje koje ispituje moguće učinke samih kirurških metoda u komparativnom smislu prema upalnoj reakciji.

Ova randomizirana kontrolirana prospektivna studija istražila je perioperacijsku promjenu koncentracije upalnih markera u 32 operirane djece koja su bila podvrgnuta elektivnom operacijskom zahvatu zbog jednostrane preponske kile. Naši rezultati pokazuju kako vrsta kirurškog zahvata značajno utječe na koncentracije mjerenih upalnih biomarkera. Kao što je i

očekivano, nakon operacijskog zahvata, povećanje koncentracije svih upalnih biomarkera mjereno je i prikazano u objema ispitivanim tehnikama, no povećanje koncentracije svih upalnih biomarkera bilo je značajno više u skupini djece operirane otvorenom tehnikom nego laparoskopskom.

Moguće objašnjenje ovih rezultata jest to da su više razine mjerenih upalnih parametara potencijalno takve zbog veće manipulacije tkivom i većom tkivnom noksom radi veće kožne i potkožne incizije u otvorenoj skupini. Laparoskopski asistirana perkutana metoda koristi dvije minimalne incizije kao i minimalnu manipulaciju tkiva te prilikom koje se ne čini disekcija tkiva. Osim veće kožne incizije, disekcija kilne vreće te manipulacija i separacija elemenata sjemenskog snopa formiraju najvažniji dio otvorene tehnike navedene operacije. U laparoskopskoj tehnici nema disekcije kilne vreće ni separacije i manipulacije elementima sjemenskog snopa, već se uvodi šav i formira čvor oko unutarnjeg preponskog prstena, zaobilazeći elemente sjemenskog snopa.

Slična dinamika svih mjerenih upalnih biomarkera prikazana je u objema ispitivanim skupinama. Koncentracije upalnih biomarkera bile su značajno povišene 24 sata nakon operacijskog zahvata, dok su se 7 dana nakon mjerene koncentracije vratile u svoje prijeoperacijske vrijednosti. Klinička značajnost izmjerenih razlika u koncentracijama upalnih biomarkera primjećuje se i u stupnju poslijeoperacijskog bola u djece 24 sata nakon operacije. Djeca operirana PIRS tehnikom imala su značajno nižu razinu bola te su primila značajno manje analgetika nego djeca operirana Marcy tehnikom.

U literaturi ne postoje istraživanja i studija na pedijatrijskoj populaciji na istom patološkom supstratu te se naši rezultati ne mogu usporediti. Hao i suradnici istraživali su rani poslijeoperacijski stresni odgovor kako bi evaluirali kirurški stres u djece koja su bila podvrgnuta varikocelatomiji, između laparoskopskih tehnika sa tri troakara i jednim

troakrom. Između tih dviju navedenih skupina razlike u mjerenim koncentracijama TNF- $\alpha$  i IL-6 prijeoperacijski i poslijeoperacijski nisu bile statistički značajne. To se može objasniti time što su usporedili jednake operacijske tehnike, no s malom razlikom uvođenja dva dodatna manja troakara te im je uzorak bio prilično malen [94].

Redmond i suradnici prikazali su značajno povećanje koncentracije TNF- $\alpha$ , kemotaksije i leukocita u otvorenoj kolecistektomiji u usporedbi sa laparoskopskom kolecistektomijom [95]. Zato su kraće operacijsko vrijeme i kraće trajanje bolničkog ležanja i hospitalizacije bitna stavka nakon operacijskog liječenja. Özçinar i suradnici prikazali su kako dulje trajanje operacijskog zahvata povećava razine IL-6 i TNF- $\alpha$  [96]. Kao što je prikazano u našim rezultatima, zbog nepostojanja klasične incizije, disekcije kilne vreće i odvajanja elemenata sjemenog snopa, operacijsko vrijeme bilo je značajno kraće u skupini djece koja su operirana PIRS tehnikom u rukama iskusnog kirurga laparoskopičara.

Što se tiče anestetika i njegove implikacije u povećanju razine upalnih parametara, postoji definitivno slaganje s Toft-om i suradnicima. Oni objašnjavaju kako je učinak anestetika „skroman“ tj. ne pridonosi značajno povećanju upalnih parametara, uspoređujući anesteziju s ispitivanom kirurškom noksom [91]. Manji poslijeoperacijski bol poznata je prednost minimalno invanzivne kirurgije – laparoskopije [97]. VAS (modificirana sa izrazima lica) je korištena za evaluaciju bola nakon operacijskog zahvata, i u odraslih i u djece, uz napomenu da ne postoje čvrsti dokazi o razini pouzdanosti korištenja VAS ljestvice u djece do pete godine života, iako se ista može koristiti uz pomoć roditelja pri interpretaciji rezultata [98]. Poslijeoperacijska razina bola bila je značajno niža u djece operirane laparoskopskom tehnikom, što odgovara nižim vrijednostima upalnih biomarkera u laparoskopskoj skupini. Slični podaci prikazani su i u drugim istraživanjima [95, 96, 99].

Također, u daljnjim studijama i istraživanjima trebalo bi ispitati radi li se o različitim vrstama upalnog odgovora te je li, nekad, u operacijskom smislu, intenzitet i drugačija vrsta potencijalne upalne reakcije poželjna i blagotvorna na formiranje, jačeg i drugačijeg ožiljkastog tkiva. Navedeno bi bilo poželjno u smislu boljeg i trajnijeg zatvaranja ligirane kilne vreće, ali nepoželjno u smislu formiranja većeg ožiljka potkožja i kože u kozmetskom smislu ili kao veća ožiljkasta noksa na izmanipulirani sjemenovod, što može ostaviti trajne posljedice na plodnost. To su pitanja na koja treba dati odgovor u daljnjim istraživanjima.

Nadalje, u dosadašnjem kliničkom radu, u našoj ustanovi, nije primijećena veća stopa recidiva nakon laparoskopske tehnike, niti su primijećeni ikakvi problemi u praćenju operiranih bolesnika zbog mogućeg i eventualnog stvaranja priraslica posljedično ulaženju u trbuh.

Iz svega navedenog može se zaključiti da je PIRS tehnika sigurna i učinkovita u zbrinjavanju preponske kile u dječjoj dobi. Također možemo zaključiti da izaziva značajno manju razinu bola i značajno manji upalni odgovor na operacijski zahvat u odnosu na otvorenu kiruršku metodu.



## **6. ZAKLJUČCI**

Ovo istraživanje prikazuje kako se imunološka reakcija domaćina, procijenjena prema razinama upalnih biomarkera, razlikuje u otvorenoj operacijskoj tehnici uspoređujući ju s laparoskopskom. Tu su proteini akutne faze upale te razina upalnog odgovora značajno veći i viši u skupini otvorene tehnike, što je povezano s duljim trajanjem operacijskog zahvata i većom razinom poslijeoperacijskog bola.

PIRS tehnika jednostavna je, sigurna i učinkovita metoda liječenja preponske kile u djece te zadovoljava sve kriterije minimalno invanzivne kirurgije, sa značajno manjom upalnom reakcijom organizma i razinom poslijeoperacijskog bola u usporedbi s otvorenom tehnikom. Uzimajući u obzir sve navedeno, PIRS tehnika trebala bi biti metoda izbora za liječenje preponske kile u djece.

## **7. POPIS CITIRANE LITERATURE**

1. Biasutto SN, Repetto E, Aliendo MM, Borghino VN. Inguinal canal development: the muscular wall and the role of the gubernaculum. *Inguinal canal development: the muscular wall and the role of the gubernaculum. Clin Anat.* 2009;22:614–8.
2. Williamson ZC, Epelman M, Daneman A, Victoria T, Chauvin N, Oudjhane K, Navarro OM. Imaging of the inguinal canal in children. *Curr Probl Diagn Radiol.* 2013;42:164–79.
3. Drake RL, Vogl AW, Mitchell AWM. *Gray's Anatomy for Students.* 1st ed. Philadelphia, Pa: Churchill-Livingstone; 2004. 258–65.
4. Moore KL, Dalley AF, Agur AMR, *Clinically Oriented Anatomy.* 5th ed. Philadelphia, Pa: Lippincott Williams & Wilkins; 2006. 214–26.
5. Brandt ML. Pediatric hernias. *Surg Clin North Am.* 2008;88:27–43.
6. Shibuya S, Miyazaki E, Miyano G, Imaizumi T, Mikami T, Ochi T, Koga H, Lane GJ, Okazaki T, Yamataka A. Comparison of laparoscopic percutaneous extraperitoneal closure versus conventional herniotomy in extremely low birth weight infants. *Pediatr Surg Int.* 2019;35:145–50.
7. Legutko J, Pach R, Solecki R, Matyja A, Kulig J. Rys historyczny leczenia chirurgicznego przepuklin. [The history of treatment of groin hernia]. *Folia Med Cracov.* 2008;49:57–74.
8. Stoppa R, Wantz GE, Munegato G, Pluchinotta A. *Hernia Healers: an illustrated history.* France: Arnette; 1998.
9. Read RC. The development of inguinal herniorrhaphy. *Surg Clin North Am.* 1984;64:185–96.
10. Campanelli G, Canziani M, Frattini F, Cavalli M, Agrusti S. Inguinal hernia: State of the art. *Int J Surg.* 2008;6:S26–8.

11. De Chauliac G. La Grande Chirurgie composee en 1363. Revue avec des notes, une introduction sur le moyenage. Sur la vie et les oeuvres de Guy de Chauliac par E. Nicaise. Paris: Felix Alcan; 1890.
12. Franco P. Traite des hernies contenant une ample declaration de toutes leurs especes et autres excellentes parites de la chirurgie, assauoir de la Pierre, des cataracts des yeux, et autres maladies, desquelles comme la cure est perilluese, aussi est elle de' peu d'hommes bien exercee. Lyon: Thibauld Payan; 1561.
13. Stromayr K. Practica Copiosa-Lindau 1559. In: Rutkow IM, editor. Surgery. An illustrated history. St Louis: Mosby; 1993.
14. Campanelli G, Annibali R. Storia dell'ernia inguinale. Notiz Chir. 1990;11:27–30.
15. Wood J. On rupture, inguinal, crural and umbilical. London: JW Davies; 1863.
16. Czerny V. Studien zur Radikalbehandlung der Hernien. Wien Med Wochenschr. 1877;27:497–500.
17. MacEwen W. On the radical cure of oblique inguinal hernia by internal abdominal peritoneal pad and the restoration of the valved form of the inguinal canal. Ann Surg. 1886;4:89–119.
18. Marcy HO. The cure of hernia. J Am Med Assoc. 1887;8:589–92.
19. Bassini E. Nuova tecnica per la cura radicale dell'ernia. Atti del Associazione Medica Italiano Congresso. 1887;2:179–82.
20. Read RC. Marcy's priority in the development of inguinal herniorrhaphy. Surgery. 1980;88:682–5.
21. Bassini E. Ueber die Behandlung des Leistenbruches. Arch Klin Chir. 1890;40:429–76.
22. Bekker J, Keeman JN, Simons MP, Aufenacker TJ. [A brief history of the inguinal hernia operation in adults]. Ned Tijdschr Geneesk. 2007;151:924–31.

23. Nathan JD, Pappas TN. Inguinal hernia: an old condition with new solutions. *Ann Surg.* 2003;238:148–57.
24. Shearburn EW, Myers RN. Shouldice repair for inguinal hernia. *Surgery.* 1969;66:450–9.
25. Rutkow IM. A selective history of groin herniorrhaphy in the 20th century. *Surg Clin North Am.* 1993;73:395–411.
26. Ravitch MM, Hitzrot JM 2nd. The operations for inguinal hernia. I. Bassini, Halsted, Andrews, Ferguson. *Surgery.* 1960;48:439–66.
27. Bhullar JS, Bindroo S, Khurmi M, Mittal V. Open techniques of inguinal hernia repair. In *inguinal hernia: Risk factors, prognosis and management.* Hauppauge, NY: Nova Science Publishers, Inc.; 2015. 83-103.
28. Ger R, Monro K, Duvivier R, Mishrick A. Management of inguinal hernias by laparoscopic closure of the neck of the sac. *Am J Surg.* 1990;159:370–3.
29. LeBlanc K, Ger R. *Abdominal Wall Hernias.* 1st ed. Bendavid R, Abrahamson J, Arregui ME, Flament JB, Phillips EH, editors. Evolution of laparoscopic hernia repair. New York, NY: Springer; 2001. 3–39.
30. Schultz L, Graber J, Pietrafitta J, Hickok D. Laser laparoscopic herniorrhaphy: a clinical trial, preliminary results. *J Laparoendosc Surg.* 1990;1:41–5.
31. Dulucq JL. Treatment of inguinal hernia by insertion of a subperitoneal patch under pre-peritoneoscopy. *Chirurgie.* 1992;118:83–5.
32. Ferzli GS, Massad A, Albert P. Extraperitoneal endoscopic inguinal hernia repair. *J Laparoendosc Surg.* 1992;2:281–6.
33. McKernan JB, Laws HL. Laparoscopic repair of inguinal hernias using a totally extraperitoneal prosthetic approach. *Surg Endosc.* 1993;7:26–8.

34. Kingsnorth AN, LeBlanc KA, Management of abdominal hernias. 4th ed. London, Heidelberg, New York, Dordrecht: Springer; 2013. 1–21.
35. Perko Z, Rakić M, Pogorelić Z, Družijanić N, Kraljević J. Laparoscopic transabdominal preperitoneal approach for inguinal hernia repair: a five-year experience at a single center. *Surg Today*. 2011;41:216–21.
36. El-Gohary MA. Laparoscopic ligation of inguinal hernia in girls. *Pediatr Endosurgery Innov Techn*. 1997;1:185–8.
37. Montupet P, Esposito C. Laparoscopic treatment of congenital inguinal hernia in children. *J Pediatr Surg*. 1999;34:420–3.
38. Schier F. Laparoscopic herniorrhaphy in girls. *J Pediatr Surg*. 1998;33:1495–7.
39. Schier F. Laparoscopic surgery of inguinal hernias in children—initial experience. *J Pediatr Surg*. 2000;35:1331–5.
40. Juang D, Fraser JD, Holcomb GW 3rd. The laparoscopic approach for repair of indirect inguinal hernias in infants and children. *Transl Pediatr*. 2016;5:222–6.
41. Chan KL, Tam PKH. A safe laparoscopic technique for the repair of inguinal hernias in boys. *J Am Coll Surg*. 2003;196:987–9.
42. Prasad R, Lovvorn HN, Wadie GM, Lobe TE. Early experience with needleoscopic inguinal herniorrhaphy in children. *J Pediatr Surg*. 2003;38:1055–8.
43. Becmeur F, Philippe P, Lemandt-Schultz A, Moog R, Grandadam S, Lieber A, Toledano D. A continuous series of 96 laparoscopic inguinal hernia repairs in children by a new technique. *Surg Endosc*. 2004;18:1738–41.
44. Yip KF, Tam PKH, Li MKW. Laparoscopic flip-flap hernioplasty: an innovative technique for pediatric hernia surgery. *Surg Endosc*. 2004;18:1126–9.

45. Harrison MR, Lee H, Albanese CT, Farmer DL. Subcutaneous endoscopically assisted ligation (SEAL) of the internal ring for repair of inguinal hernias in children: a novel technique. *J Pediatr Surg.* 2005;40:1177–80.
46. Takehara H, Yakabe S, Kameoka K. Laparoscopic percutaneous extraperitoneal closure for inguinal hernia in children: clinical outcome of 972 repairs done in 3 pediatric surgical institutions. *J Pediatr Surg.* 2006;41:1999–2003.
47. Oue T, Kubota A, Okuyama H, Kawahara H. Laparoscopic percutaneous extraperitoneal closure (LPEC) method for the exploration and treatment of inguinal hernia in girls. *Pediatr Surg Int.* 2005;21:964–8.
48. Patkowski D, Czernik J, Chrzan R. The efficacy of percutaneous internal ring suturing (PIRS) – a simple minimal invasive technique for inguinal hernia repair in children. *J Lap Adv Surg Tech.* 2006;16:513–7.
49. Saranga Bharathi R, Arora M, Baskaran V. How we “SEAL” internal ring in pediatric inguinal hernias. *Surg Lap Endosc Percut Techn.* 2008;18:192–4.
50. Wheeler AA, Matz ST, Schmidt S, Pimpalwar A. laparoscopic inguinal hernia repair in children with transperitoneal division of the hernia sac and proximal purse string closure of peritoneum: Our modified new approach. *Eur J Pediatr Surg.* 2011;21:381–5.
51. Muensterer OJ, Georgeson KE. Inguinal hernia repair by single-incision pediatric endosurgery (SIPES) using the hydrodissection-lasso technique. *Surg Endosc.* 2011;25:3438–9.
52. Endo M, Watanabe T, Nakano M, Yoshida F, Ukiyama E. Laparoscopic completely extraperitoneal repair of inguinal hernia in children: A single-institute experience with 1,257 repairs compared with cut-down herniorrhaphy. *Surg Endosc Other Interv Techn.* 2009;23:1706–12.



53. Kim S, Hui T. Laparoscopically assisted repair of inguinal hernia through a micro-incision and extra-peritoneal division and ligation of the hernia sac. *Pediatr Surg Int.* 2013;29:331–4.
54. Li S, Li M, Wong KKY, Liu L, Tam PKH. Laparoscopically assisted simple suturing obliteration (LASSO) of the internal ring using an epidural needle: A handy single-port laparoscopic herniorrhaphy in children. *J Pediatr Surg.* 2014;49:1818–20.
55. Kelly KB, Krpata DM, Blatnik JA, Ponsky TA. Suture choice matters in rabbit model of laparoscopic, pre-peritoneal, inguinal hernia repair. *J Laparoscopic Adv Surg Tech A.* 2014;24:428–31.
56. Puri P, Hollwarth M. *Pediatric Surgery: Diagnosis and Management. Part VI.* Wester T, editor. *Hernias.* Germany, Berlin Heidelberg: Springer – Verlag; 2009. 497.
57. Harper RG, Garcia A, Sia C. Inguinal hernia: a common problem of premature infants weighing 1000 grams or less at birth. *J Pediatr Surg.* 1975;56:112-5.
58. Miltenburg DM, Nuchtern JG, Jaksic T, Kozinetiz C, Brandt ML. Laparoscopic evaluation of the pediatric inguinal hernia – a meta-analysis. *J Pediatr Surg.* 1998;33:874–9.
59. Chang SJ, Chen JY, Hsu CK, Chuang FC, Yang SS. The incidence of inguinal hernia and associated risk factors of incarceration in pediatric inguinal hernia: a nation-wide longitudinal population-based study. *Hernia.* 2016;20:559–63.
60. Parelkar SV, Oak S, Gupta R, Sanghvi B, Shimoga PH, Kaltari D, Prakash A, Shekhar R, Gupta A, Bachani M. Laparoscopic inguinal hernia repair in the pediatric age group-experience with 437 children. *J Pediatr Surg.* 2010;45:789–92.
61. Esposito C, Montinaro L, Alicchio F. Technical standardization of laparoscopic herniorrhaphy in pediatric patients. *World J Surg.* 2009;33:1846–50.

62. Schier F. Laparoscopic inguinal hernia repair—a prospective personal series of 542 children. *J Pediatr Surg.* 2006;41:1081–4.
63. Chong AJ, Fevrier HB, Herrinton LJ. Long-term follow-up of pediatric open and laparoscopic inguinal hernia repair. *J Pediatr Surg.* 2019; doi: 10.1016/j.jpedsurg.2019.01.064.
64. Schukfeh N, Kuebler JF, Dingemann J, Ure BM. Thirty years of minimally invasive surgery in children: Analysis of meta-analyses. *Eur J Pediatr Surg.* 2019; doi: 10.1055/s-0039-1687901.
65. Wang YJ, Zhang QL, Chen L, Lin Y, Zhang JQ, Wu DM, Huang WH, Zhou CM. Laparoscopic percutaneous extraperitoneal internal ring closure for pediatric inguinal hernia: 1,142 cases. *J Laparoendosc Adv Surg Tech A.* 2019;29:845–51.
66. Li Y, Wu Y, Wang C, Wang Q, Zhao Y, Ji Y, Xiang B. Incidence of pediatric metachronous contralateral inguinal hernia and the relationship with contralateral patent processus vaginalis. *Surg Endosc.* 2018;33:1087–90.
67. Pogorelić Z. Effects of laparoscopic hernia repair by PIRS (percutaneous internal ring suturing) technique on testicular artery blood supply. *J Invest Surg.* 2019;32:348-9.
68. Abbas AK, Lichtman AH, Pillai S. Cellular and molecular immunology. 8th ed. Philadelphia: Elsevier Saunders; 2014.
69. Galle C, De Maertelaer V, Motte S. Early inflammatory response after elective abdominal aortic aneurysm repair: a comparison between endovascular procedure and conventional surgery. *J Vasc Surg.* 2000;32:234–46.
70. Moghtadaei M, Otoukesh B, Pazoki-Toroudi H, Boddouhi B, Yeganeh A. Evaluation of inflammatory response in patients undergoing surgical treatment for early and delayed femoral fractures. *Arch Med Sci.* 2019;15:141–5.

71. Rankin JA. Biological mediators of acute inflammation. *AACN Clin Issues*. 2004;15:3–17.
72. Finnerty CC, Herndon DN, Przkora R, Pereira CT, Oliveira HM, Queiroz DM, Rocha AM, Jeschke MG. Cytokine expression profile over time in severely burned pediatric patients. *Shock*. 2006;26:13–9.
73. Julier Z, Park AJ, Briquez PS, Martino MM. Promoting tissue regeneration by modulating the immune system. 2017;53:13–28.
74. Doan T, Melvold R, Viselli S, Waltenbaugh C. Harvey RA. Lippincott Illustrated Reviews: Immunology. 2nd ed. Rhyner S, editor. North American, Philadelphia, PA: Lippincott Williams & Wilkins; 2013.
75. Summers C, Rankin SM, Condliffe AM, Singh N, Peters AM, Chilvers ER. Neutrophil kinetics in health and disease. *Trends Immunol*. 2010;31:318–24.
76. Di Napoli M, Elkind MS, Godoy DA, Singh P, Papa F, Popa-Wagner A. Role of C-reactive protein in cerebrovascular disease: a critical review. *Expert Rev Cardiovasc Ther*. 2011;9:1565–84.
77. Santonocito C, De Loecker I, Donadello K, Moussa MD, Markowicz S, Gullo A, Vincent JL. C-reactive protein kinetics after major surgery. *Anesth Analg*. 2014;119:624–9.
78. Vigushin DM, Pepys MB, Hawkins PN. Metabolic and scintigraphic studies of radioiodinated human C-reactive protein in health and disease. *J Clin Investig*. 1993;91:1351.
79. Ballou SP, Lozanski G. Induction of inflammatory cytokine release from cultured human monocytes by C-reactive protein. *Cytokine*. 1992;4:361–8.

80. Liu KT, Lin TJ, Chan HM. Characteristics of febrile patients with normal white blood cell counts and high C-reactive protein levels in an emergency department. *Kaohsiung J Med Sci.* 2008;24:248–53.
81. Tanaka T, Narazaki M, Masuda K, Kishimoto T. Regulation of IL-6 in immunity and diseases. *Adv Exp Med Biol.* 2016;941:79–88.
82. Kang S, Tanaka T, Narazaki M, Kishimoto T. Targeting interleukin-6 signaling in clinic. *Immunity.* 2019;50:1007–23.
83. Fernando MR, Reyes JL, Iannuzzi J, Leung G, McKay DM. The pro-inflammatory cytokine, interleukin-6, enhances the polarization of alternatively activated macrophages. *PLoS One.* 2014;9:e94188.
84. Kum WW, Cameron SB, Hung RW, Kalyan S, Chow AW. Temporal sequence and kinetics of proinflammatory and anti-inflammatory cytokine secretion induced by toxic shock syndrome toxin 1 in human peripheral blood mononuclear cells. *Infect Immun.* 2001;69:7544–9.
85. Donati M, Brancato G, Grosso G, Li Volti G, La Camera G, Cardi F, Basile F, Donati A. Immunological reaction and oxidative stress after light or heavy polypropylene mesh implantation in inguinal hernioplasty: A CONSORT-prospective, randomized, clinical trial. *Medicine (Baltimore).* 2016;95:e3791.
86. Faul F, Erdfelder E, Buchner A, Lang AG. Statistical power analyses using G\*Power 3.1: Tests for correlation and regression analyses. *Behav Res Methods.* 2009;41:1149–60.
87. Pogorelić Z, Rikalo M, Jukić M, Katić J, Jurić I, Furlan D, Budimir D, Biočić M. Modified Marcy repair for indirect inguinal hernia in children: a 24-year single-center experience of 6826 pediatric patients. *Surg Today.* 2017;47:108–13.

88. Kragstjerg P, Holmberg H, Vikerfors T. Serum concentrations of interleukin-6, tumour necrosis factor-alpha, and C-reactive protein in patients undergoing major operations. *Eur J Surg.* 1995;161:17–22.
89. Toft P, Tonnesen E. The systemic inflammatory response to anaesthesia and surgery. *Curr Anaesth Criti Care.* 2008;19:349–353.
90. Naito Y, Tamai S, Shingu K, Shindo K, Matsui T, Segawa H, Nakai Y, Mori K. Responses of plasma adrenocorticotrophic hormone, cortisol, and cytokines during and after upper abdominal surgery. *Anesthesiology.* 1992;77:426–31.
91. Toft P, Tonnesen E, Helbo-Hansen HS, Lillevang ST, Rasmussen JW, Christensen NJ. Redistribution of granulocytes in patients after major surgical stress. *APMIS.* 1994;102:43–8.
92. Novitsky YW, Litwin DE, Callery MP. The net immunologic advantage of laparoscopic surgery. *Surg Endosc.* 2004;18:1411–9.
93. van Berge Henegouwen MI, van der Poll T, van Deventer SJ, Gouma DJ. Peritoneal cytokine release after elective gastrointestinal surgery and postoperative complications. *Am J Surg.* 1998;175:311–6.
94. Hao W, Chan IH, Liu X, Tang PM, Tam PK, Wong KK. Early post-operative interleukin-6 and tumor necrosis factor- $\alpha$  levels after single-port laparoscopic varicocelelectomy in children. *Pediatr Surg Int.* 2012;28:281–6.
95. Redmond HP, Watson WG, Houghton T, Condrón C, Watson RG, Bouchier-Hayes D. Immune function in patients undergoing open vs laparoscopic cholecystectomy. *Arch Surg.* 1994;129:1240–6.
96. Özçınar B, Aksakal N, Yanar F, Agcaoglu O, Peker KD, Türkoglu Ü, Mercan S, Özarmağan S, Erbil Y. Increased interleukin 1 and tumor necrosis factor alpha levels after thyroid surgery. *Ulus Cerrahi Derg.* 2014;30:80–4.

97. Mimica Ž, Pogorelić Z, Perko Z, Sršen D, Stipić R, Dujmović D. Effect of surgical incision on pain and respiratory function after abdominal surgery: a randomized clinical trial. *Hepatogastroenterology*. 2007;54:2216–20.
98. Crellin DJ, Harrison D, Hutchinson A, Schuster T, Santamaria N, Babl FE. Procedural Pain Scale Evaluation (PROPose) study: protocol for an evaluation of the psychometric properties of behavioural pain scales for the assessment of procedural pain in infants and children aged 6-42 months. *BMJ Open*. 2017;7:e016225.
99. Andrade P, Visser-Vandewalle V, Philippens M, Daemen MA, Steinbusch HW, Buurman WA, Hoogland G. Tumor necrosis factor- $\alpha$  levels correlate with postoperative pain severity in lumbar disc hernia patients: opposite clinical effects between tumor necrosis factor receptor 1 and 2. *Pain*. 2011;152:2645–52.

## **8. SAŽETAK**

**Naslov:** Usporedba upalnog odgovora na operacijski zahvat preponske kile između laparaskopski asistirane perkutane i otvorene kirurške tehnike u djece

**Cilj istraživanja:** Usporediti upalni odgovor organizma na operacijsku noksu između laparaskopski asistiranog perkutanog zatvaranja unutarnjeg preponskog kanala (PIRS) i otvorene modificirane Marcy tehnike u liječenju preponske kile u djece.

**Ispitanici i metode:** Od svibnja 2017. do travnja 2018. ukupno 32 djece, srednje dobi od 4,5 godine, s jednostranom preponskom kilom, uključeno je u randomizirano prospektivno istraživanje. Ispitanici su podijeljeni u dvije skupine, koristeći program randomizacije, s obzirom na operacijsku tehniku. Iz venske krvi ispitivani su upalni parametri: leukociti, C-reaktivni protein (CRP), interleukin-6 (IL-6) i tumor nekrotizirajući faktor alfa (TNF- $\alpha$ ), koji su mjereni u tri vremenske točke.

**Rezultati:** Definiran je statistički značajan porast koncentracije svih mjerenih upalnih parametara kroz ispitivano vrijeme ( $P < 0,001$ ). Nadalje, pokazano je kako vrsta kirurškog zahvata značajno utječe na razine leukocita, CRP-a i IL-6 i to na način da se korištenjem modificirane Marcy metode stvara jača upalna reakcija (leukociti  $11,4 \pm 3,1 \times 10^9/L$ ; CRP 11,5 mg/L; IL-6 11,0 pg/mL) nego pri korištenju PIRS tehnike (leukociti  $7,6 \pm 1,6 \times 10^9/L$ ; CRP 0,8 mg/L; IL-6 2,0 pg/mL) ( $P < 0,001$ ). Sličan uzorak vrijedi i za TNF- $\alpha$  (Marcy 16,8 pg/mL; PIRS 10,1 pg/mL), ali je korelacija između vrste operacijskog zahvata i koncentracije TNF- $\alpha$  bila značajna tek pri razini od 0,1 ( $P = 0,055$ ). Prosjek trajanja operacijskog zahvata bio je značajno kraći ( $9 \pm 2$  min) u PIRS skupini u odnosu na Marcy skupinu ( $25 \pm 7$  min) ( $P < 0,001$ ). Značajno niža razina boli zabilježena je u PIRS skupini (VAS=2) u usporedbi s Marcy skupinom (VAS=6) ( $P < 0,001$ ).

**Zaključci:** Korištenje laparaskopske PIRS tehnike u djece pokazuje značajano nižu upalnu reakciju u usporedbi s otvorenim tehnikom.



## **9. SUMMARY**

**Thesis title:** Comparison of inflammatory stress response between laparoscopic and open approach for pediatric inguinal hernia repair in children.

**Background and aim:** The aim of this study was to compare inflammatory stress response between laparoscopic percutaneous inguinal ring suturing (PIRS) and open modified Marcy technique for pediatric inguinal hernia repair.

**Methods:** From May 2017 to April 2018, 32 male children with median age of 4.5 years undergoing inguinal hernia repair were included in randomized controlled trial. The patients were divided in two groups, by using random number generator, depending on surgical approach. The blood was tested in 3 time frames for white blood cells count (WBC), C-reactive protein (CRP), Interleukin-6 (IL-6) and tumor necrosis factor alpha (TNF- $\alpha$ ).

**Results:** Significant increase in concentration for all inflammatory biomarkers, that occur over time, has been found ( $P < 0.001$  for all). Additionally, it was also found that the type of surgery significantly influenced the level of WBC, CRP and IL-6 with Marcy showing a higher level of inflammatory response (WBC  $11.4 \pm 3.1 \times 10^9/L$ ; CRP 11.5 mg/L; IL-6 11.0 pg/mL) than the PIRS (WBC  $7.6 \pm 1.6 \times 10^9/L$ ; CRP 0.8 mg/L; IL-6 2.0 pg/mL) ( $P < 0.001$  for all). Similar pattern was also found for TNF- $\alpha$  (Marcy 16.8 pg/mL; PIRS 10.1 pg/mL), but correlation between surgery type and concentration of this biomarker was significant only at the 0.1 level ( $P = 0.055$ ). The mean operation time was significantly shorter ( $9 \pm 2$  min) in PIRS group compared to Marcy group ( $25 \pm 7$  min) ( $P < 0.001$ ). Significantly lower median of visual analog scale score (VAS) was found in PIRS group (VAS=2) compared to Marcy group (VAS=6) ( $P < 0.001$ ).

**Conclusions:** Use of laparoscopic (PIRS) technique in children shows significantly lower surgical stress in comparison to open hernia repair.

## **10.ŽIVOTOPIS**

## **OPĆI PODACI**

Ime i prezime: Miro Jukić

Datum rođenja: 6. studenog 1988.

Mjesto rođenja: Split, Hrvatska

Adresa: Kneza Mutimira 43, 21000 Split, Hrvatska

E-mail: mirojukic.mefst@gmail.com

Oženjen, otac jednog djeteta

## **OBRAZOVANJE**

1995. – 2003. – Osnovna škola Kamen – Šine

2003. – 2007. – Zdravstvena škola Split (SSS), Zdravstveno laboratorijski tehničar

2007. – 2013. – Sveučilište u Splitu, Medicinski fakultet, doktor medicine (VSS)

## **OSTALA EDUKACIJA**

2005. – Memo AIDS

2009. – vršnjačke edukacije (YPeer) o spolnom zdravlju (Klinika za dječje bolesti Zagreb "Klaićeva") – MemoAIDS 2011 – vršnjačke edukacije o primarnoj prevenciji i ranoj dijagnozi 6 najčešćih karcinoma (mRAK kampanja) – Program Ministarstva zdravstva i socijalne skrbi

20.–24. lipnja 2011. – sedma ISABS konferencija o forenzičkoj, antropološkoj i medicinskoj genetici te Mayo kliničkim predavanjima u translacijskoj medicini

27.–29. rujna 2017. – osnovni tečaj laparoskopije i torakoskopije u dječjoj kirurgiji, ESPES, Wroclaw, Poljska

17.–18. studenog 2017. – napredni tečaj laparoskopije u dječjoj kirurgiji na malim životinjskim modelima, Aesculap akademie gmbh im Langenbeck-Virchow-Haus, Berlin, Njemačka

3.–5. travnja 2019. – pedijatrijski AO trauma tečaj i radionica, AO Trauma Course, Rijeka, Hrvatska

## **RADNO ISKUSTVO**

Studeni 2013. – Travanj 2014. – pripravnički staž doktora medicine. Specijalistička ordinacija obiteljske medicine dr. Sandra Mišković, Mandićeva 34, 21000 Split

Lipanj 2014. – Studeni 2014. – liječnik u Zavodu za Hitnu medicinsku pomoć Splitsko-dalmatinske županije (Šolta) – Zavod za hitnu medicinu Splitsko-dalmatinske županije, Spinčićeva 1, 21000 Split

Studeni 2014. – liječnik na specijalizaciji iz dječje kirurgije pri Klinici za dječju kirurgiju KBC-a Split, Spinčićeva 1, 21000 Split

## AKTIVNOSTI NA FAKULTETU I SVEUČILIŠTU

2005. – 2009. – volonter u udruzi za pomoć mladima „Help Split“

2007. – 2013. – član udruge CroMSIC – IFMSA (Hrvatska udruga studenata medicine)

2008. – 2013. – voditelj odbora za reproduktivno zdravlje i AIDS pri studentskoj udruzi „CroMSIC – IFMSA“.

2011. – stručna studentska razmjena, CroMSIC, IFMSA – *Kardiologija*, Sveučilišna bolnica sv. Anna, Brno, Češka Republika (Fakultní nemocnice u sv. Anny).

2010. – 2013. – predstavnik studenata medicine pripadajuće akademske godine, član Studentskog zbora Medicinskog fakulteta Split te član Fakultetskog vijeća.

2012. – stručna studentska razmjena, CroMSIC, IFMSA – *Ortopedija*, Specijalna bolnica za ortopediju i traumatologiju „Sv Erazmo“ Ohrid, Republika Sjeverna Makedonija.

2012. – 2013. – predsjednik Studentskog zbora Medicinskog fakulteta Split, član Dekanskog kolegija, član Studentskog zbora Sveučilišta u Splitu.

2013. – stručna studentska razmjena, CroMSIC, IFMSA – *Ginekologija i porodništvo*, Maternidade Dr. Alfredo da Costa – Centro Hospitalar de Lisboa Central, Lisabon, Portugal.

2013. – zamjenik predsjednika Studentskog zbora Sveučilišta u Splitu, koordinator za udruge i kontrolu projekata te član Hrvatskog studentskog zbora (HSZ).

2013. – član Senata Sveučilišta u Splitu.

2013. – rad u povjerenstvu za natječaje za studente i studentske projekte pri Studentskom zboru Sveučilišta u Splitu.

## **OSTALE AKTIVNOSTI**

2008. – 2012. – organizator projekata „Dan borbe protiv AIDS-a“ , „Memorijala svijeća“ te „Edukacijskim radionicama reproduktivnog zdravlja“ u srednjim školama grada Splita.

2011. – suorganizator i koordinator „mRAK kampanje“ Split, programa odobrenog i javno podržanog od strane Ministarstva zdravstva i socijalne skrbi.

2012. i 2013. – sudionik „Humanijade“ – sportsko–edukacijskog susreta medicinskih, biomedicinskih i ostalih humanističkih fakulteta Hrvatske i BiH.

2013. – organizator i voditelj studentskih tribina.

2013. – suorganizator projekta „Studentski dan sporta i aktivizma“

## **ZNANJA I VJEŠTINE**

Vozač B kategorije

Aktivno se koristim engleskim jezikom

Pasivno se koristim talijanskim jezikom

Poznajem latinski jezik

Radioamater P razreda

Y-PEER trener za edukatore

Posjedujem organizacijske, administrativne i socijalne vještine

## ISTRAŽIVANJA, PUBLIKACIJE I KONGRESNA PRIOPĆENJA

*Radovi objavljeni u časopisima koji se indeksiraju u Current Contents-u:*

- 1) **Jukić M**, Todorčić M, Todorčić J, Šušnjar T, Pogorelić Z. Laparoscopic versus open high ligation for adolescent varicocele: A 6-year single center study. *Indian Pediatr.* 2019;56:653-8.
- 2) Pogorelić Z, Silov N, **Jukić M**, Elezović Baloević S, Poklepović Peričić T, Jerončić A. Ertapenem monotherapy versus gentamicin plus metronidazole for perforated appendicitis in pediatric patients. *Surg Infect (Larchmt)*. 2019. Doi: 10.1089/sur.2019.025.
- 3) Pogorelić Z, Buljubašić M, Šušnjar T, **Jukić M**, Peričić TP, Jurić I. Comparison of open and laparoscopic appendectomy in children: A 5-year single center experience. *Indian Pediatr.* 2019;56:299–303.
- 4) Pogorelić Z, Aralica M, **Jukić M**, Žitko V, Despot R, Jurić I. Gallbladder disease in children: A 20-year single-center experience. *Indian Pediatr.* 2019;56:384–6.
- 5) **Jukić M**, Pogorelić Z, Šupe-Domić D, Jerončić A. Comparison of inflammatory stress response between laparoscopic and open approach for pediatric inguinal hernia repair in children. *Surg Endosc.* 2018. Doi: 10,1007/s00464-018-06611-y.
- 6) Pogorelić Z, Žitko V, Jurić I, Mrkličić I, **Jukić M**, Furlan D. Extremely rare cause of acute abdomen in a child. *Acta Gastroenterol Belg.* 2017;80:442.
- 7) Pogorelić Z, Sopta M, **Jukić M**, Neveščanin A, Jurić I, Furlan D. Laparoscopic varicolectomy using polymeric ligating clips and its effect on semen parameters in pediatric population with symptomatic varicocele: A 5-year single surgeon experience. *J Laparoendosc Adv Surg Tech A.* 2017;27:1318–25.



- 8) Pogorelić Z, Kadić S, Milunović KP, Pintarić I, **Jukić M**, Jurić I, Furlan D. Flexible intramedullary nailing for treatment of proximal humeral and humeral shaft fractures in children: A retrospective series of 118 cases. *Orthop Traumatol Surg Res.* 2017;103:765–70.
- 9) Pogorelić Z, Katić J, Mrklič I, Jerončić A, Šušnjar T, **Jukić M**, Vilović K, Perko Z. Lateral thermal damage of mesoappendix and appendiceal base during laparoscopic appendectomy in children: Comparison of the harmonic scalpel (Ultracision), bipolar coagulation (LigaSure), and thermal fusion technology (MiSeal). *J Surg Res.* 2017;212:101–7.
- 10) Pogorelić Z, Rikalo M, **Jukić M**, Katić J, Jurić I, Furlan D, Budimir D, Biočić M. Modified Marcy repair for indirect inguinal hernia in children: a 24-year single-center experience of 6826 pediatric patients. *Surg Today.* 2017;47:108–13.
- 11) Pogorelić Z, Mustapić K, **Jukić M**, Todorčić J, Mrklič I, Meštrović J, Jurić I, Furlan D. Management of acute scrotum in children: a 25-year single center experience on 558 pediatric patients. *Can J Urol.* 2016;23:8594–601.
- 12) Pogorelić Z, Kostovski B, Jerončić A, Šušnjar T, Mrklič I, **Jukić M**, Jurić I. A comparison of endoloop ligatures and nonabsorbable polymeric clips for the closure of the appendicular stump during laparoscopic appendectomy in children. *J Laparoendosc Adv Surg Tech A.* 2017;27:645–50.
- 13) Pogorelić Z, Gudelj K, Budimir D, Todorčić J, **Jukić M**, Furlan D, Košuljandić Đ, Saraga M. Comparison of dextranomer/hyaluronic acid based bulking agents in the treatment of vesicoureteral reflux in children: Deflux versus Vurdex. *Can J Urol.* 2016;23:8312–7.

14) Rakić M, **Jukić M**, Pogorelić Z, Mrklič I, Kliček R, Družijanić N, Perko Z, Patrlj L. Analysis of endoloops and endostaplers for closing the appendiceal stump during laparoscopic appendectomy. Surg Today. 2014;44:1716–22.

15) Rakić M, Pogorelić Z, Lambaša S, Patrlj L, Perko Z, Rakić M, Mrklič I, **Jukić M**. Primary malignant fibrous histiocytoma of the spleen: recurrence eight years after splenectomy – Report of a case and literature review. Coll Antropol 2013;37:1007–10.

B) Radovi objavljeni u časopisima koji se indeksiraju u drugim međunarodnim indeksnim publikacijama:

1) Pogorelić Z, Vodopić T, **Jukić M**, Furlan D. Elastic stable intramedullary nailing for treatment of pediatric femoral fractures; A 15-year single centre experience. Bull Emerg Trauma. 2019;7:169–75.

2) Pogorelić Z, **Jukić M**, Škrabić V, Mrklič I, Fridl Vidas V, Jurić I, Furlan D. Bilateral simultaneous testicular torsion in a newborn: Report of a case. Acta Medica (Hradec Kralove). 2017;60:120–3.

3) Pogorelić Z, Konstantinović I, **Jukić M**, Furlan D, Kovačević T, Jurić I, Milunović KP, Antončić-Furlan I, Biočić M. Factors of esophageal atresia treatment outcome in newborns operated on at Department of Pediatric Surgery, Split University Hospital, during the 1991-2014 period. Paediatr Croat. 2016;60:51–7.

4) Pogorelić Z, Borić M, Markić J, **Jukić M**, Grandić L. A Case of 2-Year-Old Child with Entero-Enteric Fistula Following Ingestion of 25 Magnets. Acta Medica (Hradec Kralové). 2016;59:140–2.

- 5) Jurić I, Smoje P, Pogorelić Z, Todorčić D, **Jukić M**, Furlan D. Factors of parenchymal organ injury treatment outcome in children at Department of Pediatric Surgery, Split University Hospital Center during the 2000–2015 period. *Paediatr Croat.* 2016;60:127–32.
- 6) Mihanović J, Jurić I, Pogorelić Z, Mrkličić I, **Jukić M**, Furlan D. Rare manifestation of Hirschsprung's disease in in-vitro conceived quadruplet neonate with pneumoperitoneum. *Acta Medica (Hradec Králové).* 2015;58:144–6.

C) Kongresna priopćenja:

- 1) **Jukić M**, Pogorelić Z, Šupe-Domić D, Jerončić A. Comparison of inflammatory stress response between laparoscopic and open approach for pediatric inguinal hernia repair in children. 9th Annual congress of the European Society of Paediatric Endoscopic Surgeons. Vicenza, Italija, 11. – 13. rujna 2019.
- 2) Pogorelić Z, Aralica M, **Jukić M**, Žitko V, Despot R, Jurić I. Gallbladder Disease in Children: A 20-year Single-centre Experience. 9th Annual congress of the European Society of Paediatric Endoscopic Surgeons. Vicenza, Italija, 11. – 13. rujna 2019.
- 3) **Jukić M**, Pogorelić Z, Šupe-Domić D, Jerončić A. Comparison of inflammatory stress response between laparoscopic and open approach for pediatric inguinal hernia repair in children. 1st Congress of the Association of Endoscopic Surgeons of Bosnia & Hercegovina, Sarajevo, BiH, 6. – 8. rujna 2019. godine.
- 4) Pogorelić Z, Čohadžić T, **Jukić M**, Neveščanin A. Percutaneous internal ring suturing: a simple minimally invasive technique for inguinal hernia repair in children: A single surgeon's 5-year experience. 1st Congress of the Association of Endoscopic Surgeons of Bosnia & Hercegovina, Sarajevo, BiH, 6. – 8. rujna 2019. godine.

- 5) **Jukić M**, Pogorelić Z, Šupe-Domić D, Jerončić A. Comparison of inflammatory stress response between laparoscopic and open approach for pediatric inguinal hernia repair in children. 20th congress of the European of Pediatric Surgeons' Association. Beograd, Srbija, 12.–15. lipnja 2019.
- 6) Pogorelić Z, Aralica M, **Jukić M**, Žitko V, Despot R, Jurić I. Gallbladder Disease in Children: A 20-year Single-centre Experience. 20th Congress of the European of Pediatric Surgeons' Association. Beograd, Srbija, 12.–15. lipanj 2019.
- 7) **Jukić M**, Todorčić M, Todorčić J, Šušnjar T, Jurić I, Pogorelić Z. Comparison of laparoscopic versus open high ligation for pediatric varicocele in terms of efficacy, operative time, sperm parameters and complications: a 6-year single centre study of 537 cases. 8th Croatian Congress of Pediatric Surgery with International Participation. Vodice, Hrvatska, 03. – 06. listopada 2018.
- 8) Pogorelić Z, Kostovski B, Jerončić A, Šušnjar T, Mrklič I, **Jukić M**, Jurić I. A comparison of endoloop ligatures and nonabsorbable polymeric clips for the closure of the appendicular stump during laparoscopic appendectomy in children. 8th Croatian congress of Pediatric Surgery with International participation. Vodice, Hrvatska, 03. – 06. listopada 2018.
- 9) Pogorelić Z, Sopta M, **Jukić M**, Neveščanin A, Jurić I, Furlan D. Laparoscopic varicocelectomy using polymeric ligating clips and its effect on semen parameters in pediatric population with symptomatic varicocele: a 5-year single surgeon experience. 8th Croatian congress of Pediatric Surgery with International participation. Vodice, Hrvatska, 03. – 06. listopada 2018.
- 10) Pogorelić Z, Aralica M, **Jukić M**, Žitko V, Despot R, Jurić I. Cholelithiasis in children: is cholecystectomy becoming a more frequent surgical procedure in childhood? 8th Croatian

congress of Pediatric Surgery with International participation. Vodice, Hrvatska, 03. – 06. listopada 2018.

- 11) Pogorelić Z, Elezović Baloević S, Rikalo M, **Jukić M**, Jurić I, Furlan D, Budimir D, Todorčić D. Modified marcy repair for indirect inguinal hernia in children: a 24-year single-center experience of 6826 pediatric patients. 8th Croatian congress of Pediatric Surgery with International participation. Vodice, Hrvatska, 03. – 06. listopada 2018
- 12) Todorčić D, Musić J, Čoko D, Meštrović J, Šušnjar T, Todorčić J, Milunović KP, Durlan D, Budimir D, Pogorelić Z, **Jukić M**, Barić T, Elezović Baloević S. A low-cost electrostimulator for anorectal malformation surgery. 8th Croatian congress of Pediatric Surgery with International participation. Vodice, Hrvatska, 03. – 06. listopada 2018.
- 13) Furlan D, Puizina E, Meštrović J, Milunović KP, **Jukić M**, Barić T, Pogorelić Z. Arthroscopic treatment of meniscal injuries at the Department of pediatric surgery, University hospital Split in ten years period, 2006.-2016. 8th Croatian congress of Pediatric Surgery with International participation. Vodice, Hrvatska, 03. – 06. listopada 2018.
- 14) Pogorelić Z, Buljubašić M, Šušnjar T, **Jukić M**, Poklepović – Perićić T, Jurić I. Comparison of open and laparoscopic appendectomy in children: a 5-year single centre study of 855 cases. 8th Croatian congress of Pediatric Surgery with International participation. Vodice, Hrvatska, 03. – 06. listopada 2018.
- 15) Pogorelić Z, Kostovski B, Jerončić A, Šušnjar T, Mrkličić I, **Jukić M**, Jurić I. A comparison of endoloop ligatures and nonabsorbable polymeric clips for the closure of the appendicular stump during laparoscopic appendectomy in children. 7<sup>th</sup> Annual Meeting of European Society of Paediatric Endoscopic Surgeons. Wrocław, Poljska, 27. – 29. rujna 2017.

- 16) **Jukić M**, Rakić M, Pogorelić Z, Mrklič I, Kliček R, Družijanić N, Perko Z, Patrlj L. Analysis of endoloops and endostaplers for closing the appendiceal stump during laparoscopic appendectomy. 7<sup>th</sup> Annual Meeting of European Society of Paediatric Endoscopic Surgeons. Wrocław, Poljska, 27. – 29. rujna 2017.
- 17) Pogorelić Z, Sopta M, **Jukić M**, Neveščanin A, Jurić I, Furlan D. Laparoscopic varicocelectomy using polymeric ligating clips and its effect on semen parameters in pediatric population with symptomatic varicocele: a 5-year single surgeon experience. 8<sup>th</sup> Annual Meeting of European Society of Paediatric Endoscopic Surgeons. Bruxelles, Belgija, 26. – 28. rujna 2018.
- 18) Pogorelić Z, Katić J, Mrklič I, Šušnjar T, **Jukić M**, Furlan D, Jurić I. Lateral thermal damage of mesoappendix and appendiceal base during laparoscopic appendectomy in children: Comparison of the harmonic scalpel (Ultracision™), bipolar coagulation (LigaSure™), and thermal fusion technology (MiSeal™). 6<sup>th</sup> Annual congress of the European Society of Paediatric Endoscopic Surgeons. Madrid, Španjolska, 28. – 30. rujna 2016.
- 19) Pogorelić Z, Gudelj K, Budimir D, Todorčić J, **Jukić M**, Furlan D, Košuljandić Đ, Saraga M. Comparison of dextranomer/hyaluronic acid based bulking agents in the treatment of vesicoureteral reflux in children: Deflux® versus Vurdex®. 6<sup>th</sup> Annual congress of the European Society of Paediatric Endoscopic Surgeons. Madrid, Španjolska, 28. – 30. rujna 2016.
- 20) Pogorelić Z, Katić J, Mrklič I, Šušnjar T, **Jukić M**, Furlan D, Jurić I. Lateral thermal damage of mesoappendix and appendiceal base during laparoscopic appendectomy in children: Comparison of the harmonic scalpel (Ultracision™), bipolar coagulation (LigaSure™), and thermal fusion technology (MiSeal™). 17<sup>th</sup> Congress of the European of Pediatric Surgeons' Association. Milano, Italija. 14. – 18. lipnja 2016.

- 21) Pogorelić Z, Katić J, Mrklič I, Šušnjar T, **Jukić M**, Furlan D, Jurić I. Lateral thermal damage of mesoappendix and appendiceal base during laparoscopic appendectomy in children: Comparison of the harmonic scalpel (Ultracision™), bipolar coagulation (LigaSure™), and thermal fusion technology (MiSeal™). 7th Croatian congress of Pediatric Surgery with International participation. Osijek, Hrvatska, 07. – 11. listopada 2015.
- 22) Pogorelić Z, Rak S, Mrklič I, **Jukić M**, Furlan D, Jurić I. Prospective validation of Alvarado score and Pediatric Appendicitis Score for the diagnosis of acute appendicitis in children. 7th Croatian congress of Pediatric Surgery with International participation. Osijek, Hrvatska, 07. – 11. listopada 2015.
- 23) Pogorelić Z, Gudelj K, Budimir D, Todorčić J, **Jukić M**, Furlan D, Košuljandić Đ, Saraga M. Comparison of dextranomer/hyaluronic acid based bulking agents in the treatment of vesicoureteral reflux in children: Deflux® versus Vurdex®. 7th Croatian congress of Pediatric Surgery with International participation. Osijek, Hrvatska, 07. – 11. listopada 2015.
- 24) Budimir D, **Jukić M**, Todorčić J, Milunović KP, Pogorelić Z, Saraga M, Arapović A, Prgomet S, Lomek M. Chyluria – rare urologic manifestations of the lymphatic system disease. 7th Croatian congress of Pediatric Surgery with International participation. Osijek, Hrvatska, 07. – 11. listopada 2015.
- 25) Pogorelić Z, Gudelj K, Budimir D, Todorčić J, **Jukić M**, Furlan D, Košuljandić Đ, Saraga M. Comparison of dextranomer/hyaluronic acid based bulking agents in the treatment of vesicoureteral reflux in children: Deflux® versus Vurdex®. 16th congress of the European of Pediatric Surgeons' Association. Ljubljana, Slovenia, 17. – 20. lipnja 2015.
- 26) **Jukić M**, Pogorelić Z, Rakić M, Mrklič I, Patrlj L, Perko Z. Analysis of endoloops and endostaplers for closing the appendiceal stump during laparoscopic appendectomy. 15th

congress of the European of Pediatric Surgeons' Association. Dublin, Irska, 18. – 21. lipnja 2014.

27) Pogorelić Z, **Jukić M**, Rakić M, Mrklič I, Družijanić N, Perko Z, Patrlj L. Analysis of endoloops and endostaplers for closing the appendiceal stump during laparoscopic appendectomy. 15th congress of the European of Pediatric Surgeons' Association. Dublin, Irska, 18. – 21. lipnja 2014.



## **11.PRILOZI**

Prilog 1. Protokol studije

OPĆI I ANAMNESTIČKI PODACI		
Ime i prezime:	Datum rođenja:	Godina:
Datum operacije:	Broj povijesti bolesti: /	
Lateralizacija: <b>A</b> – lijevo <b>B</b> -desno <b>C</b> – obostrano	Visina i težina: cm kg	BMI:
Prethodne operacije u trbušnoj šupljini:	Broj telefona i ime roditelja:	
OPERACIJSKI NALAZ		
<i>Duljina trajanja anestezije</i> (min):	<i>Duljina trajanja operacije</i> (min):	
<b>Operacijska tehnika:</b> <b>A</b> – PIRS <b>B</b> – MARCY		
<b>Intraoperacijske komplikacije:</b> KIRURGIJA: ANESTEZIJA:		
POSLIJEOPERACIJSKO PRAĆENJE		
<b>Poslijeoperacijske komplikacije:</b>		
<b>Praćenje:</b> 1. kontrola ( ): 2. kontrola ( ): 3. kontrola ( ):		
<b>Duljina hospitalizacije</b> (dani):		
LABORATORIJSKI NALAZI		
<b>1. UZORKOVANJE</b> (neposredno prije zahvata) datum: sat:	Leukociti:	CRP: IL6: TNFα:
<b>2. UZORKOVANJE</b> (24 sata nakon zahvata) datum: sat:	Leukociti:	CRP: IL6: TNFα:
<b>3. UZORKOVANJE</b> (7 dana nakon zahvata) datum: sat:	Leukociti:	CRP: IL6: TNFα:
<b>Napomene:</b>		
<b>Operater:</b> 1. dr. Budimir 2. dr. Pogorelić		

**KLINIČKI BOLNIČKI CENTAR SPLIT  
ETIČKO POVJERENSTVO**

Klasa: 500-03/17-01/45

Ur.br.: 2181-147-01/06/M.S.-17-2

Split, 29.5.2017.g.

**IZVOD  
IZ ZAPISNIKA SA SJEDNICE ETIČKOG POVJERENSTVA KBC SPLIT**

Doc. dr. sc. ZENON POGORELIĆ i MIRO JUKIĆ, dr. med., Zavod za dječju kirurgiju, KBC Split, uputili su Etičkom povjerenstvu zamolbu za odobrenje provedbe istraživanja:  
**„Usporedba upalnog i stresnog odgovora organizma na operacijski zahvat preponske kile između perkutane laparoskopski asistirane i otvorene operacijske tehnike u djece“**

Istraživanje se planira provesti za potrebe doktorske disertacije u Zavodu za dječju kirurgiju.

Zamolbi je priloženo kako slijedi :

- Plan istraživanja od dana 3.5.2017. g., s obrazloženjem ciljeva i metodologije istraživanja te kriterija uključivanja/isključivanja ispitanika;
- Podaci o suradnicima: Dražen Budimir, dr. med., Daniela Domić – Šupe, mag. med. biochem.
- Obrazac obavijesti za ispitanika s obrascem informiranog pristanka;
- Obrazloženje o načinu zaštite osobnih podataka;
- Obrazloženje troškova istraživanja: troškove postupka izvan standardne skrbi osigurat će voditelj istraživanja (reagensi za analizu TNF  $\alpha$  i IL 6)
- Suglasnost predstojnika Zavoda za dječju kirurgiju
- Trajanje istraživanja: do prikupljanja potrebnog broja uzoraka

Nakon razmatranja zahtjeva, donijet je sljedeći

**Z a k l j u č a k**

Iz priložene dokumentacije razvidno je da se tijekom provođenja istraživanja štite prava i osobni podaci ispitanika u skladu sa Zakonom o zaštiti prava pacijenata (NN169/04, 37/08) i Zakonom o zaštiti osobnih podataka (NN 103/03-106/12), te da je istraživanje usklađeno s odredbama Kodeksa liječničke etike i deontologije (NN 55/08, 139/15) i pravilima Helsinške deklaracije (1964.-2013.). Etičko povjerenstvo je suglasno s provedbom predloženog istraživanja uz uvjet da troškovi istraživanja ne terete KBC Split, te poštivanja navedenih etičkih načela.

ZAMJENIK PREDSEDNIKA  
ETIČKOG POVJERENSTVA KBC SPLIT  
PROF. DR. SC. MARIJAN SARAGA



KLINIČKI BOLNIČKI CENTAR SPLIT  
Etičko povjerenstvo