

Zastupljenost i klinički značaj dvostrukih kanalnih sustava bubrega u djece dijagnosticiranih ultrazvučnim probirom mokraćnog sustava

Drnasin, Kristina

Doctoral thesis / Disertacija

2013

Degree Grantor / Ustanova koja je dodijelila akademski / stručni stupanj: **University of Split, School of Medicine / Sveučilište u Splitu, Medicinski fakultet**

Permanent link / Trajna poveznica: <https://um.nsk.hr/um:nbn:hr:171:094394>

Rights / Prava: [In copyright](#)/[Zaštićeno autorskim pravom.](#)

Download date / Datum preuzimanja: **2024-11-04**



Repository / Repozitorij:

[MEFST Repository](#)



SVEUČILIŠTE U SPLITU
MEDICINSKI FAKULTET

KRISTINA DRNASIN

**ZASTUPLJENOST I KLINIČKI ZNAČAJ DVOSTRUKIH
KANALNIH SUSTAVA BUBREGA U DJECE
DIJAGNOSTICIRANIH ULTRAZVUČNIM PROBIROM
MOKRAĆNOG SUSTAVA**

Doktorska disertacija

Split, 2013. godina

Rad je izrađen u specijalističkoj pedijatrijskoj ordinaciji “Mr.sc. Kristina Drnasin, dr. med. spec. pedijatar”, Solin, Dr. Martina Žižića 6

Voditelj rada: Prof.dr. sc. Marijan Saraga, dr. med., spec. pedijatar-nefrolog

Isus im odvrati: „Imajte vjeru Božju. Zaista, kažem vam, rekne li tko ovoj gori: `Digni se i baci u more!` i u srcu svome ne posumnja, nego vjeruje da će se dogoditi to što kaže - doista, bit će mu! Stoga vam kažem: Sve što zamolite i zaištete, vjerujte da ste postigli i bit će vam! No kad ustanete na molitvu, otpustite ako što imate protiv koga da i vama Otac vaš, koji je na nebesima, otpusti vaše grijehove.“

Evandjelje po Marku, 22-25.

Zahvaljujem svome mentoru prof. dr. sc. Marijanu Saragi na svemu što me naučio, koji je uvijek bio spreman pomoći, posebno kada je bilo teško i bez čije pomoći ovaj rad ne bi bio ostvaren.

Ovaj rad posvećujem svojoj obitelji, suprugu Anđelku koji me je poticao i podržavao u mojim istraživanjima, sinovima Željku i Ivanu koji su me hrabрили i uvijek bili pripralni pomoći u tehničkim stvarima. Zahvaljujem svojim roditeljima na njihovoj neizmjerneј ljubavi i na svemu što su mi pružili u životu.

SADRŽAJ:

1. POPIS SKRAĆENICA.....	1
2. UVOD.....	3
2.1. Razvoj mokraćnog sustava.....	5
2.1.1. Razvoj bubrega i uretera.....	5
2.1.2. Razvoj mokraćnog mjehura i mokraćne cijevi.....	12
2.2. Anomalije mokraćnog sustava.....	12
2.2.1. Dvostruki kanalni sustav bubrega.....	15
2.3. Ultrazvuk u pedijatrijskoj nefrologiji.....	19
3. CILJEVI ISTRAŽIVANJA.....	28
4. METODE ISTRAŽIVANJA.....	29
4.1. Ispitanici.....	29
4.2. Ultrazvučna oprema i tehnika pregleda.....	29
4.3. Statistička obrada podataka.....	32
5. REZULTATI.....	33
5.1. Učestalost anomalija mokraćnog sustava i dvostrukih kanalnih sustava u djece s prenatalnim UZ probirom mokraćnog sustava.....	33
5.1.1. Skupina djece s dvostrukim kanalnim sustavom (DKS).....	34
5.1.2. Skupina djece s drugim anomalijama mokraćnog sustava bez DKS.....	35
5.1.3. Kontrolna skupina djece (KS).....	36
5.2. Usporedba učestalosti IMS po skupinama.....	37
5.3. Rezultati duljine bubrega s dvostrukim kanalnim sustavom.....	40
5.4. Normalne vrijednosti duljina bubrega zdrave dojenčadi.....	48
6. RASPRAVA.....	55
6.1. Utjecaj anomalija mokraćnog sustava na morbiditet bubrega.....	55
6.2. Uloga i važnost UZ probira mokraćnog sustava.....	56
6.3. Učestalost i osobitosti bubrega s dvostrukim kanalnim sustavom.....	60

6.4. Povezanost dvostrukog kanalnog sustava i infekcija mokraćnog sustava	62
6.5. Veličina bubrega s dvostrukim kanalnim sustavom.....	63
6.6. Kretanje normalnih vrijednosti bubrežnih duljina u djece tijekom vremena.....	64
7. ZAKLJUČCI	67
8. SAŽETAK.....	68
9. ABSTRACT.....	69
10. POPIS LITERATURE.....	70
11. ŽIVOTOPIS.....	80

1. POPIS SKRAĆENICA

AMS, UTA - anomalije mokraćnog sustava, urinary tract anomalies

ACD - stečena bubrežna cistična bolest (acquired cystic disease)

ADPKD - autosomno dominantna policistična bolest bubrega (autosomal dominant polycystic kidney disease)

ARPKD - autosomno recesivna policistična bolest bubrega (autosomal recessive polycystic kidney disease)

BMP - bone morphogenic protein

CI - confidence interval

CT - kompjutorizirana tomografija

DF - kumulativna vjerojatnost odsustva bolesti (cumulative disease free)

DKS - dvostruki kanalni sustav

DMSA - statička scintigrafija bubrega

DRNC - direktna radionuklidna cistografija

DUS - diuretska ultrasonografija

ECM - ekstracelularni matriks

ESRD - završni stadij bubrežne bolesti (end-stage renal disease)

FGF - fibroblast growth factor

GCKD - glomerulocistična bolest bubrega (glomerulocystic kidney disease)

GDNF - glial cell-derived neurotrophic factor

IMS, UTI - infekcija mokraćnog sustava, urinary tract infection

IVU - intravenska urografija

KDKS, CDCS - bubreg postavljen kontralateralno bubregu s DKS, kidney positioned contralaterally to kidney with DCS

KS, CG - kontrolna skupina, control group

MCUG, VCUG - mikcijska cistouretografija, voiding cystouretrography

MDK, MCKD - multicystic dysplastic kidney (multicystic kidney disease), multicistično displastični bubreg

MR - magnetska rezonancija

MSB, MSK - medularno spužvasti bubreg (medullary sponge kidney)

MS, UT - mokraćni sustav, urinary tract

NPH-MCD - kompleks nefronoftiza-medularna cistična boleť (nephronophtisis-medullary cystic disease complex)

PKS, PCD - prošireni kanalni sustav, pyelocaliceal dilation

RI - indeks otpora (resistance indeks)

URCD - unilateralna cistična boleť bubrega (unilateral renal cystic disease)

USS - ultrasonographic screening

UZ, US - ultrazvuk, ultrasound

UMCUG - ultrazvučna mikcijska cistouretrografija

VUR - vezikoureteralni refluks

2. UVOD

Embrionalni razvoj mokraćnog sustava (MS) je vrlo složen pa je stoga i mogućnost greške u procesu razvoja veća s posljedičnim anomalijama mokraćnog sustava (AMS). AMS javljaju se u 10% sve obducirane novorođenčadi, u 2 do 3% svih autopsija, u 40% svih prirođenih anomalija, u 40% slučajeva svih bubrežnih bolesti (1-4).

Kongenitalne anomalije mokraćnog sustava su prisutne u 3 do 7 slučajeva na 1000 poroda, a sudjeluju sa 16% u svim prirođenim anomalijama (5). Ove anomalije su odgovorne za 40 do 50% zatajenja bubrežne funkcije u djece i u 7% odraslih (6-9).

Dvostruki kanalni sustav bubrega (DKS) je jedna od najčešćih AMS (10, 11).

Studije koje su do sada proučavale pojavnost DKS-a u općoj populaciji temeljile su se na nalazima obdukcije i intravenske urografije (IVU). Do sada još nisu provedene studije koje se temelje na ultrazvučnom (UZ) probiru MS u neselekcioniranoj populaciji djece.

Radiološke metode slikovnog prikaza (poput IVU) se zbog prevelikog zračenja u današnje vrijeme izbjegavaju, gdje god je to moguće. Zato su se studije temeljene na IVU provodile u razdoblju prije uvođenja ultrazvuka u širu dijagnostičku uporabu. Tako dobiveni podaci temelje se na izdvojenoj populaciji bolesnika s kliničkim simptomima bolesti MS, zbog čega su i upućeni na IVU (10). Zbog svojih osobitosti, tj. zbog prevelike doze zračenja IVU nikada nije mogla biti korištena u svrhu probira zdravih ljudi nego samo u svrhu dijagnostike već bolesnih ljudi.

Studija engleskih autora (Privett J.T.J i sur.) iz 1976. godine napravljena je na 1716 djece i 3480 odraslih bolesnika pregledanih metodom IVU-a pokazala je učestalost DKS od 1,8%. U navedenoj studiji je zbog bolesti MS pregledano 80% bolesnika, dok je 20% pregledano zbog drugih razloga. U 767 djece iz te studije, u skupini starosti od 0-4 godine učestalost DKS je bila 1,6%, a od 668 djece od 5-9 godina učestalost DKS je bila 2,5% (10).

U studiji provedenoj u Bostonu temeljem IVU, na skupini od oko 4000 djece, učestalost DKS bila je 1,5%, u Sjevernoj Karolini 2,7%, a u Michigenu 6%, u Kanadi 0,5% na 18460 bolesnika, a u Švedskoj 2,8% na 4774 bolesnika (10). Američke studije temeljene na obdukcijama pokazuju vrlo različite podatke o učestalosti DKS u selekcioniranoj populaciji. U Mayo klinici takve studije su pokazale učestalost DKS od 1,3%, a u New Yorku 0,7% (10). Rezultati studije Barakat A.J. i Drougas J.G. na 13775 obdukcija pokazali su učestalost AMS od 4,6% te 9,5% u osoba muškog spola starih do 18 godina. Od svih pronađenih anomalija mokraćnog sustava preko 85% ih je zahvaćalo gornji mokraćni sustav, što je vjerojatno

potencijalni uzrok krajnjeg stadija bubrežne insuficijencije i visokog mortaliteta. Oni zaključuju da ova zapažanja ukazuju na važnost daljnjeg istraživanja na uspostavljanju metodologije za rano otkrivanje AMS (11).

U današnjim uvjetima temeljem UZ pregleda moguća je prenatalna dijagnoza DKS, posebice ako je udružena s pridruženom ureterocelom. Tako su Abuhamad A.Z. i suradnici 1996. god. izvijestili o ultrazvučnoj prenatalnoj dijagnozi DKS i pridružene ureterocele u mokraćnom mjehuru u 7 fetusa, što je potvrđeno postnatalnim ultrazvučnim pregledom (12). Slično su pokazale i druge studije o prenatalno dijagnosticiranim DKS bubrega (13-15). Utvrđeno je da magnetska rezonancija može dati dodatne informacije u djece s prenatalno ultrazvučno dijagnosticiranim AMS i pomoći u postavljanju dijagnoze (16, 17).

Wiesel sa svojim suradnicima i EUROSCAN studijskom grupom na temelju 20 registara iz 12 Europskih zemalja i na temelju 709.030 živorođenih, mrtvorodenih te induciranih abortusa ustanovili su da se prenatalno dijagnosticira 1 bubrežna malformacija na 1130 dojenčadi i fetusa. Prenatalna dijagnoza je postavljena u 81,8% svih slučajeva, a u 29% njih je trudnoća dovedena do termina poroda. U oko 1/3 slučajeva bubrežne malformacije su samo jedna od sastavnica pridruženih malformacija koje uključuju multiple ne sindromične malformacije, kromosomalne aberacije i ne kromosomalne sindrome. U 2/3 slučajeva su udružene s anomalijama drugih organskih sustava, te se nađu na prvom prenatalnom ultrazvučnom pregledu. Oni drže da je prenatalni UZ probir mokraćnog sustava potreban i da je dobro sredstvo za otkrivanje smrtnih i teških AMS (18).

U nekim zemljama svijeta, uz prenatalni UZ probir radi se i postnatalni UZ probir MS (19-32). Učestalost AMS temeljem UZ probira u raznim državama svijeta iznosi od 0,5% u Taiwanu, 0,96% u Italiji, 2,2% u Hrvatskoj do 10,5% u Turskoj (22, 25, 19, 23). U mnogim drugim studijama učestalosti se kreću unutar navedenog raspona (20, 21, 24, 26, 28).

Prenatalni UZ probir organa MS nije uvijek dovoljno osjetljiv zbog niza subjektivnih i objektivnih okolnosti (23, 24), stoga postnatalni UZ probir otkriva AMS koje su propuštene prenatalno.

Njemački autori su u periodu od 1990-2001 ultrazvučno pregledali 34450 novorođenčadi i u 407 (1,2%) našli AMS. Tijekom perioda od 1996-2001. godine su na 13162 novorođenčadi našli 1,5% AMS pa su izračunali da je osjetljivost prenatalnog ultrazvučnog probira bila 36%, a specifičnost 99% (24). Stoga zaključuju da bi svakom djetetu uz prenatalni UZ probir MS bilo dobro napraviti i postnatalni UZ pregled MS u svrhu što ranijeg otkrivanja mogućih prirođenih anomalija. Također zaključuju da je prevalencija AMS usporediva s onom razvojnog poremećaja kukova.

Ultrazvuk je relativno sigurna metoda kojom se procjenjuje veličina bubrega u djece. Da bi razlikovali pojavu patoloških varijanti u veličini bubrega od normalne veličine bubrega, potrebno je utemeljiti normalne vrijednosti veličine bubrega u zdrave djece. Postoji više studija ultrazvučnog mjerenja bubrega u djece koje uspoređuju dužinu ili volumen bubrega sa dobi, visinom, težinom, površinom tijela i stranom tijela (33-40). Neki autori uspoređuju dužinu bubrega s trupom, gornjim i donjim ekstremitetima, širinom toraksa i zdjelice, opsegom glave, maksimalnom dužinom i širinom kranija i debljinom kožnog nabora (37, 40). Različite studije pokazuju značajnu razliku u duljini bubrega između lijevih i desnih bubrega gdje su lijevi bubrezi značajno duži od desnih (36, 37, 41-44). Neki autori nalaze razliku u dužini bubrega između različitih rasa, kao bijelaca i afroamerikanaca, dok druga studija napravljena na populaciji djece iz Australije i Hong Konga ne nalazi tu razliku (45, 46). U većini studija ne nalazi se značajna razlika u duljini bubrega među spolovima (36, 41, 43, 46). Međutim, Scott i suradnici su našli da su bubrezi u muške novorođenčadi značajno dulji nego u ženske, dok su Vujic i suradnici našli isto u skupini dojenčadi od 0-3 mjeseca, 6-9 mjeseci, ali je u skupini od 9-12 mjeseci ženska dojenčad imala statistički značajno duže bubrege nego muška dojenčad (47, 38). U Hrvatskoj je do sada napravljena studija ultrazvučne procjene duljine bubrega u prvih 6 mjeseci i studija na odraslim ljudima (44, 48).

2.1. Razvoj mokraćnog sustava

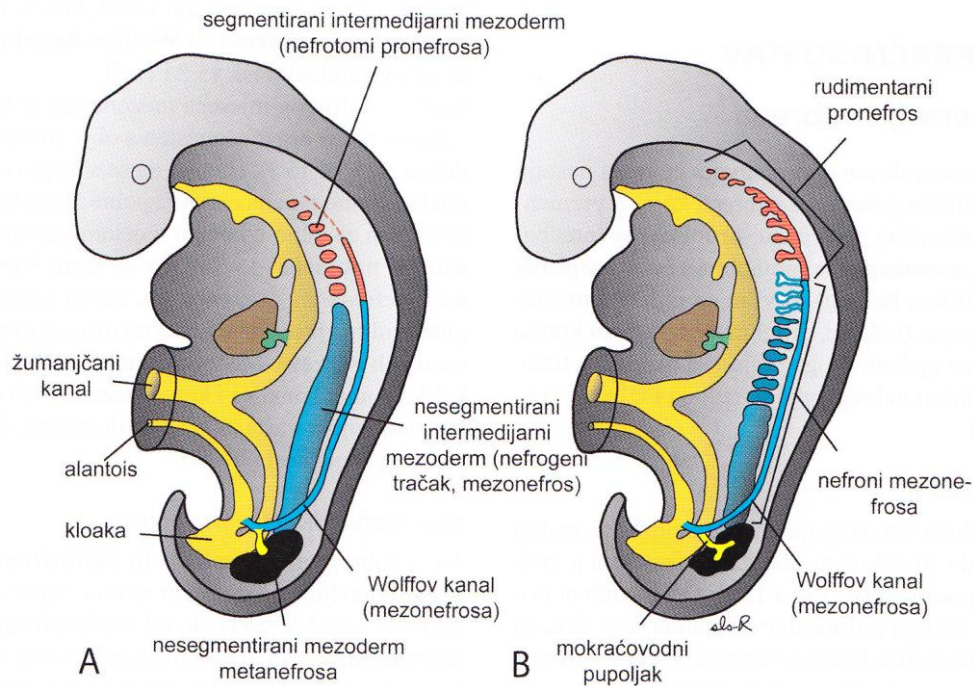
Mokraćni i spolni sustav razvija se od zajedničkog parnog mezodermalnog tračka (intermedijarni mezoderm) smještenog duž stražnje stijenke trbušne šupljine.

U početku se odvodni kanali obaju sustava ulijevaju u zajedničku šupljinu kloaku, zatim se uzdužnom pregradom podijeli probavni od uro-genitalnog dijela, a potom i urinarni od genitalnog dijela (1-3, 49-51).

2.1.1. Razvoj bubrega i uretera

Bubreg se razvija od dviju različitih osnova:

- a) metanefrogenog mezoderma od kojega nastanu nefroni (sekrecijske jedinice bubrega)
- b) mokraćovodnog pupoljka, koji nastaje iz kaudalnog dijela Wolfvog kanala, a od kojeg nastaje sustav odvodnih kanala (Slika 1)



Slika 1.

Preuzeto iz: Sadler TW: Langmanova medicinska embriologija. (Williams & Wilkins, Baltimore) Zagreb: Školska knjiga; 1996. **A)** Shematski prikaz razvoja pronefrosa, mezonefrosa i metanefrosa od intermedijarnog mezoderma. U vratnom i gornjem prsnom području intermedijarni mezoderm je segmentiran. U donjem prsnom, slabinskom i križnom području je nesegmentiran i čini nefrogeni tračak. Vidi se uzdužni odvodni kanal koji najprije nastaje od pronefrosa, a kasnije od mezonefrosa. **B)** Shematski prikaz sekretnih kanalića pronefrosa i mezonefrosa u embriju od 5 tjedana.

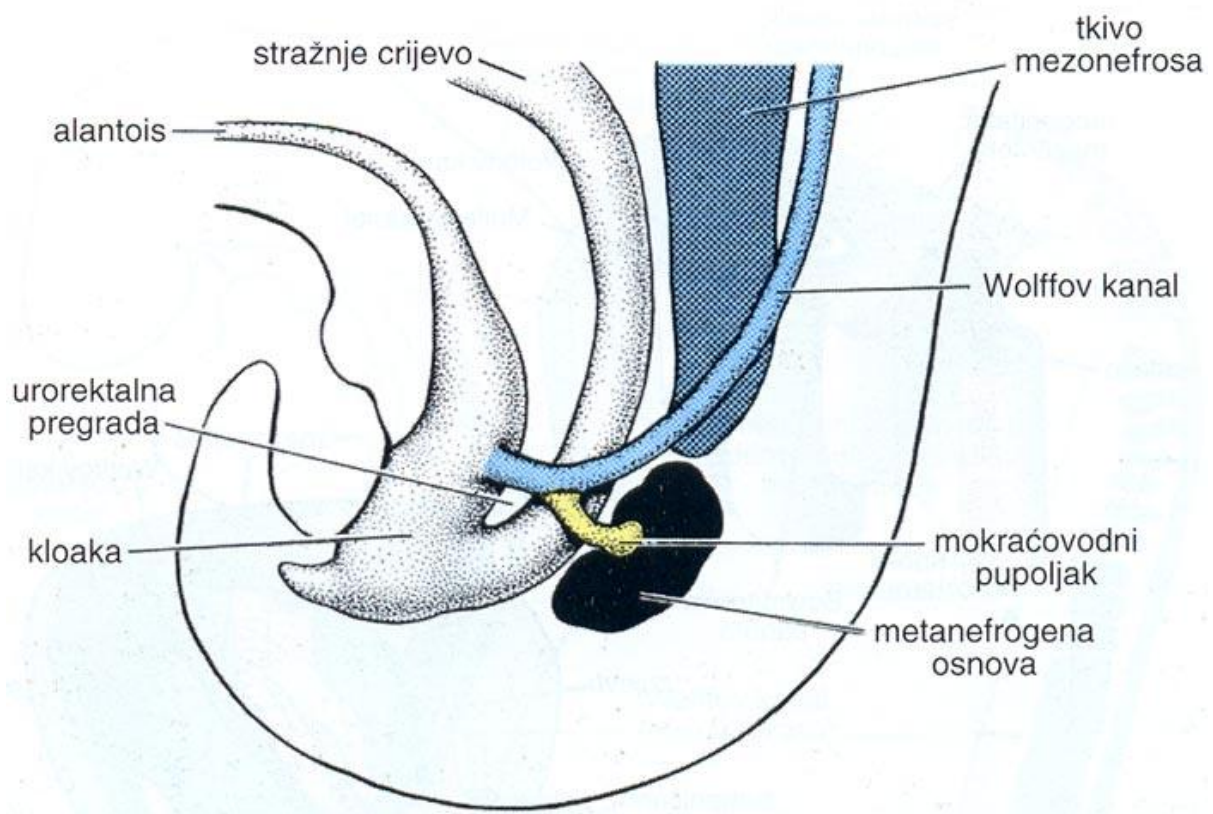
Tijekom embrionalnog razvoja čovjeka nastaju tri generacije bubrega koje se djelomično vremenski prekrivaju:

1. predbubreg - pronephros
2. prabubreg - mesonephros
3. definitivni ili konačni bubreg - metanephros

Pronephros se pojavljuje rano u 4. tjednu embrionalnog razvoja i on je rudimentaran i nefunkcionalan. **Mesonephros** nastaje kasnije u 4. tjednu, funkcionalan je, izlučuje mokraću kratko vrijeme tijekom razvoja.

Krajem embrionalnog razdoblja, mesonephros degenerira i nestaje osim mezonefričkog kanala (Wolffov kanal) i nekoliko donjih kanalića koji u muškog spola sudjeluju u nastajanju spolnog sustava, dok u ženskog spola nestaju bez traga.

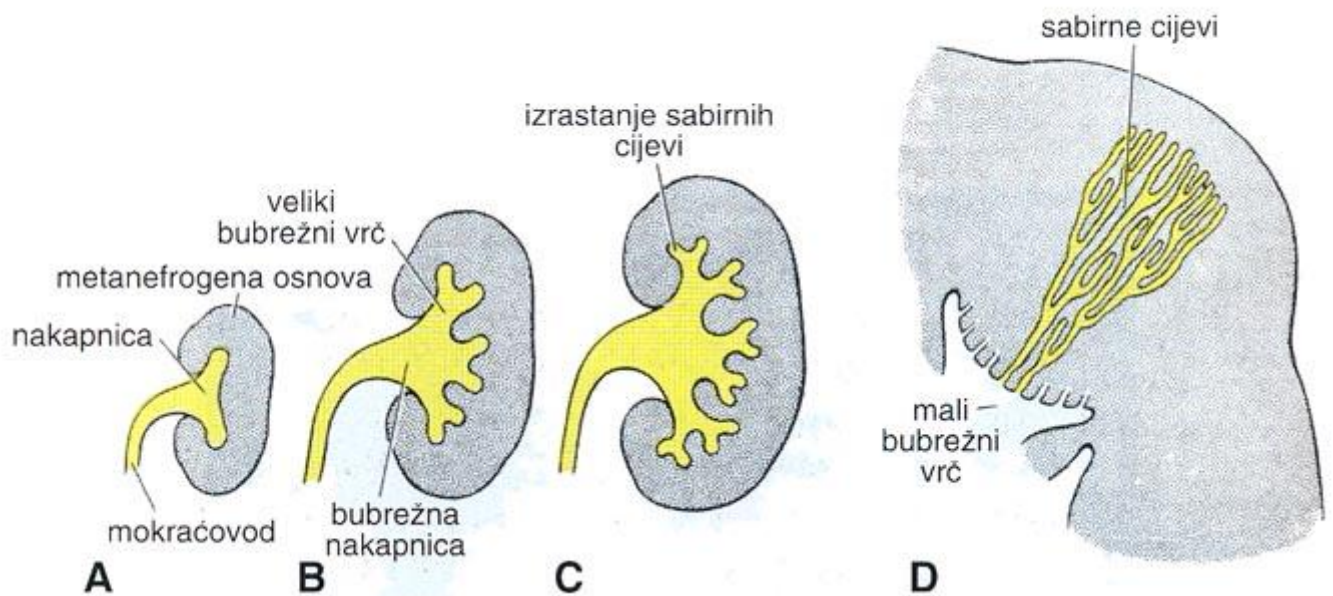
Metanephros (*konačni bubreg*) pojavljuje se u 5. tjednu i razvija se iz dva izvora: metanefrogenog mezoderma i mokraćovodnog pupoljka. *Sekretni kanalići (nefroni)* razvijaju se od metanefrogenog mezoderma, dok sustav *odvodnih kanalića* nastaje od *mokraćovodnog pupoljka* koji izrasta iz donjeg dijela Wolffovog kanala blizu njegovog ušća u kloaku (Slika 2).



Slika 2.

Preuzeto iz: Sadler TW: Langmanova medicinska embriologija. (Williams & Wilkins, Baltimore). Zagreb: Školska knjiga; 1996. Shematski prikaz odnosa stražnjeg crijeva i kloake krajem 5. tjedna. Mokraćovodni pupoljak počinje prodirati u metanefrogeni mezoderm.

Od **mokraćovodnog pupoljka** koji raste u dorzokranijalnom smjeru nastaju: *mokraćovod* (ureter), *nakapnica* (pelvis renalis), *veliki i mali vrčevi* (calyces renales majores et minores), te *odvodni kanalići* (sabrne cjevčice) koji oblikuju piramide (Slika 3).



Slika 3.

Preuzeto iz: Sadler TW: Langmanova medicinska embriologija. (Williams & Wilkins, Baltimore) Školska knjiga, Zagreb, 1996. Shematski prikaz razvoja bubrežne nakapnice, bubrežnih vrčeva i odvodnih kanalića metanefrosa. **A)** 6. tjedan. **B)** Kraj 6. tjedna. **C)** 7. tjedan. **D)** Novorođenče. Vidi se piramidni oblik skupine sabirnih cijevi koje ulaze u mali bubrežni vrč.

Nastanak nefrona

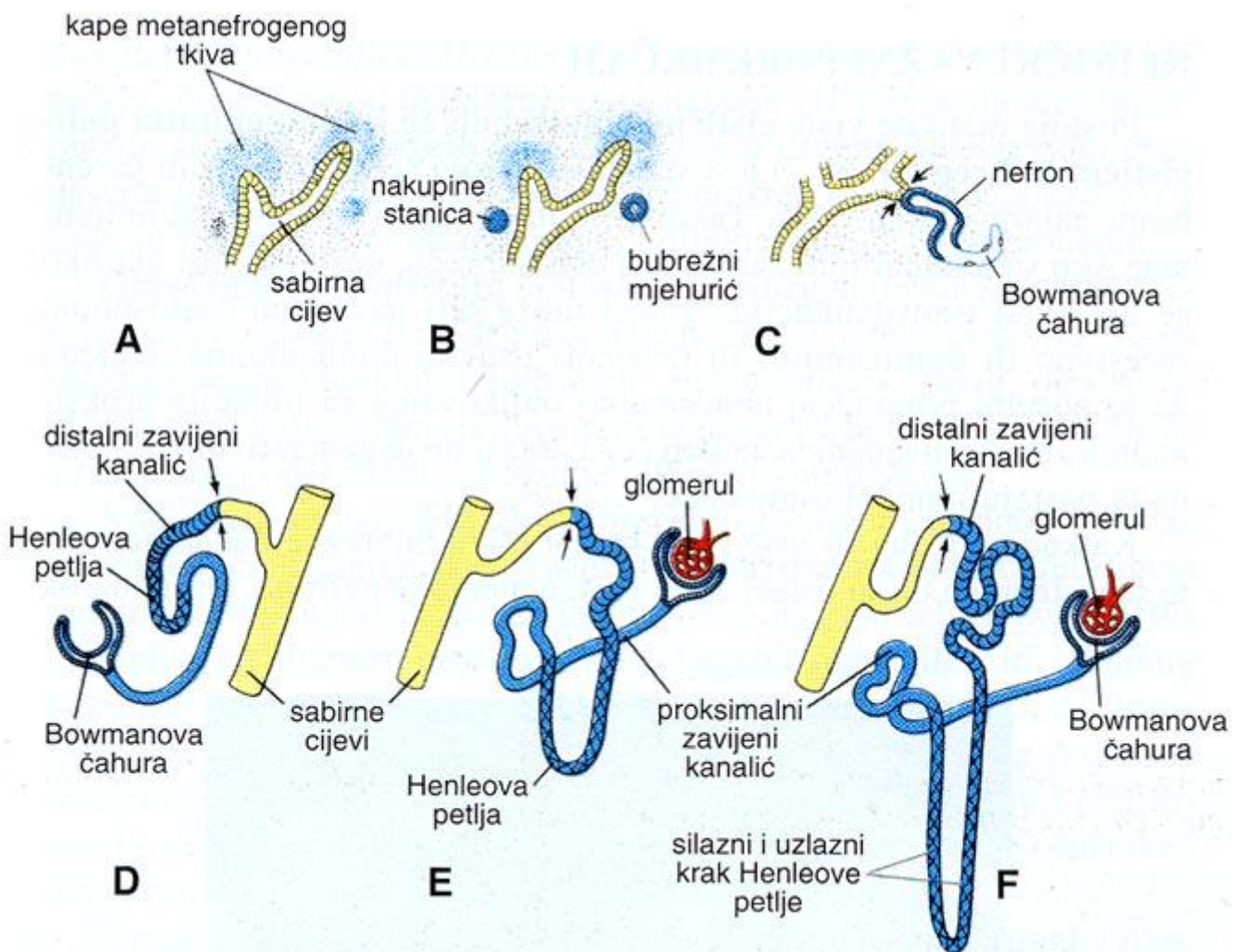
Oko distalnog kraja svakog novonastalog odvodnog kanalića nastane *kapa metanefrogenog tkiva* (zgnusnuto metanefrogeno tkivo). *Bubrežni mjehurić* se izdužuje u *bubrežni kanalić*: proksimalni kraj čini Bowmanovu čahuru u koju se duboko utiskuje glomerul (klupko kapilara), a distalni se kraj spoji s odvodnim kanalićem. Nastaje nefron kojeg izgrađuju: proksimalni zavijeni kanalić, Henleova petlja i distalni zavijeni kanalić.

Budući se proizvodi metabolizma fetusa odstranjuju preko posteljice, fetalni bubreg nije važan kao ekskrecijski organ premda počinje funkcionirati krajem 1. tromjesečja trudnoće.

Smanjenjem zakrivljenosti fetusa i rastom u slabinskom i križnom području dolazi do „uspinjanja“ bubrega iz male zdjelice prema gornjem dijelu trbuha. Istovremeno se bubrezi rotiraju medijalno za 90 stupnjeva, pa je bubrežna nakapnica smještena anteromedijalno. U početku opskrba bubrega arterijskom krvi potiče od zdjeličnih ogranaka aorte, a tijekom

uspinjanja u bubrege urastaju arterije sa viših razina trbušne aorte, dok niže žile propadaju. Bubrezi su parni organi smješteni u gornjem retroperitoneumu u visini od 12. torakalnog do 3. lumbalnog kralješka i konačni smještaj dosežu već u devetom razvojnom tjednu. Zbog položaja jetre desni bubrege leži 2 do 3 cm niže od lijevog. Tijekom rasta bubrezi zadržavaju dužinu koja odgovara dužini 4 kralješka (52).

Nefrogeneza u ljudi započinje u metanefrosu i završava između 32.-36. tjedna gestacije (Slika 4). Svako daljnje povećanje bubrežne veličine ili funkcionalne rezerve posljedica je povećanja i sazrijevanja postojećih nefrona, a ne povećanja broja nefrona.



Slika 4. Preuzeto iz: Sadler TW: Langmanova medicinska embriologija. (Williams & Wilkins, Baltimore) Školska knjiga, Zagreb, 1996. Shematski prikaz razvoja nefrona u metanefrosu. *Strelice* pokazuju mjesto spajanja nefrona (*plavo*) s odvodnim kanalićem (*žuto*) omogućujući tako protok mokraće od bubrenog tjelešca do odvodnih kanala.

U novorođenčeta na površini bubrega nalaze se režnjevi koji tijekom djetinjstva nestaju zbog daljeg rasta nefrona.

U novorođenčeta se bubrežna duljina povećava za 17% u prvom tjednu života, a za 37% u prva četiri mjeseca života, dok se relativno brzi rast bubrega usporava krajem prve godine života. Od kraja prve do devete godine života, bubrežna duljina se povećava za oko 2-3 mm godišnje, dok poslije desete godine bubrezi rastu kontinuirano, ali sporije (53, 54).

Razvoj bubrega je složen i zahtijeva uzajamne interakcije između mokraćovodnog pupoljka i metanefrogenog mezoderma, a posredovan je brojnim čimbenicima koji uključuju komunikaciju stanica sa okolnom međustaničnom tvari. Ovaj proces zahtijeva harmonično djelovanje mnogo različitih čimbenika poput faktora rasta (engl. growth factor signaling), glijalni neurotropni faktor (engl. glial cell-derived neurotrophic factor ili GDNF), fibroblastni čimbenik rasta (engl. fibroblast growth factor ili FGF), koštana morfogena bjelančevina (engl. bone morphogenic proteins ili BMP) i Wnt signalni putevi koji su neophodni za normalni bubrežni razvoj. GDNF djeluje preko Ret receptora na normalan rast i oblikovanje mokraćovodnog pupoljka. Uloga i način djelovanja čimbenika rasta u razvoju bubrega dobro je definirana i opsežno prikazana u nedavnim studijama (55, 56). Mnogobrojni integrini također su potrebni za normalan razvoj bubrega. Integrini su heterodimerički transmembranski receptori koji imaju specifični afinitet za sastojke međustanične tvari. Oni su signalne molekule koje reguliraju migraciju, diferencijaciju, proliferaciju i preživljavanje stanica u fiziološkim i patološkim uvjetima. Prema tome, integrini predstavljaju mostove koji povezuje stanice i prenose signale i informacije iz međustanične tvari u stanicu i obrnuto, pa utječu na promjene u međustaničnoj tvari. Unatoč mnogim poznatim učincima integrina njihova uloga u razvoju bubrega još uvijek nije do kraja razjašnjena (57). Nedavno objavljena istraživanja pokazuju da primarne cilije na površini bubrežnih stanica igraju važnu ulogu u kontroli normalnog razvoja bubrega. Primarne cilije su specijalizirane nepokretne stanične organele, koje se sastoje od jedne aksoneme s 9+0 parova mikrotubula usidrenih u bazalnom tjelešcu. Razvoj primarnih cilija (ciliogeneza) i njihova povezanost s procesom stanične proliferacije i diferencijacije analiziran je u embrionalnom, fetalnom i postnatalnom čovječjem bubregu. Smatra se da su cilije izravno odgovorne za komunikaciju stanica s okolišem i među stanicama (58). U pojedinim bolestima bubrega postoji disfunkcija i promjena u strukturi primarnih cilija kao što je to dokazano u kongenitalnom nefrotskom sindromu finskog tipa (59).

Neki istraživači uočili su veću učestalost DKS u nekim obiteljima što objašnjavaju dominantno nasljednim genom s različitim stupnjevima penetracije (60). Tako je u studiji

O'Neill E. M. iz 1990. godine ponuđeno rodbini 57 djece s DKS da provedu probir mokraćnog sustava putem IVU. Od 168 članova obitelji u 37 (22%) nađen je DKS, a u 5 (3%) druge AMS, pa se predlaže da se radi probir mokraćnog sustava čitave obitelji ako se nekome od članova otkrije DKS (60). U budućnost bi se mogle provesti genske analize koje bi detaljno objasnile utjecaj nasljeđa na pojavnost DKS.

Genske analize otvorile su nove aspekte u medicini pa tako i u proučavanju anomalija mokraćnog sustava. Krajnji cilj genskog testiranja bolesnika je objašnjenje njegove bolesti na molekularnoj razini, što u konačnici može imati utjecaja i na liječenje bolesnika s anomalijama koje su genski uvjetovane. Predviđa se da genska informacija neće osigurati samo dobru informaciju o prognozi bolesti, nego da će sve više utjecati na bolje liječenje bolesnika (61). Istraživanja pokazuju da geni reguliraju obostrani utjecaj između mokraćovodnog pupoljka i metanefrogenog mezoderma. Bubrežna agenezija, hipoplazija i displazija predstavljaju izazov i za kliničara koji pokušava dati točnu dijagnozu i za genetičara koji ispituje genetsku podlogu tih anomalija (62, 63). Utjecaj gena tijekom razvoja mokraćovodnog pupoljka na pojavnost primarnog VUR kao samostalne anomalije i udružene s DKS ispitivali su nizozemski i američki istraživači (64, 65). Anomalije mokraćnog sustava mogu biti uzrokovane mutacijom normalno aktivnih gena tijekom razvoja bubrega i donjeg mokraćnog sustava. Međutim, AMS znaju biti udružene s anomalijama drugih organskih sustava i uzrokom su oko 40% slučajeva kronične bubrežne insuficijencije u djece. Zbog ovih razloga gensko testiranje je sve više u uporabi, pa bi dječji nefrolozi trebali raditi zajedno s genetičarima kako bi došli do što točnije genske dijagnoze u djece s AMS uz primjereno savjetovanje obitelji (66). Unatoč jakim dokazima genskog utjecaja na razvoj AMS, genska baza AMS još uvijek ostaje nerazriješena u većini slučajeva, što motivira pokretanje opsežnih genskih istraživanja. Brojne obitelji s djecom s AMS postaju predmet genskog istraživanja u multicentričnim projektima. Jedan od njih uključuje hrvatski tim istraživača, među kojima je i autorica ovog doktorata, pod vodstvom kolega sa Sveučilišta Columbia iz New Yorka pod naslovom «Collaboration on Genetics of Human Diseases of the Kidney and Urinary Tract». Preliminarni rezultati pokazuju da 16,6% bolesnika s prirođenim anomalijama mokraćnog sustava ima molekularnu dijagnozu koje se mogu pripisati tzv. genomičkom neredu (63).

2.1.2. Razvoj mokraćnog mjehura i mokraćne cijevi

U sedmom tjednu razvoja urorektalna pregrada (septum urorectale) dosegne kloakalnu membranu i tako podijeli kloaku, na primitivni urogenitalni sinus sprijeda i anorektalni kanal straga. Mokraćni mjehur razvija se od urogenitalnog sinusa. U početku se mjehur neprekinuto nastavlja u alantois, čiji lumen kasnije iščezne i od njega ostaje debeli vezivni tračak *urachus* (ligamentum umbilicale medianum). Alantois prolazno povezuje vrh mjehura s pupkom. Mokraćni mjehur se prema dolje nastavlja u uski kanal koji čini zdjelični dio urogenitalnog sinusa, koji predstavlja osnovu za prostatički i membranski dio mokraćne cijevi. Tijekom pregrađivanja kloake donji dijelovi Wolffovih kanala ugrađuju se u stijenku mokraćnog mjehura u području trigonuma vesice. U muškog spola od Wolffovih kanala nastaje sjemenovod, dio epididimisa i ejakulacijski kanali. U dojenčadi i djece mokraćni mjehur je abdominalni organ, a poslije puberteta on postaje zdjelični organ.

U početku je sluznica mokraćnog mjehura u području trigonuma mezodermalnog podrijetla. S vremenom unutrašnjost cijelog mokraćnog mjehura te muške i ženske mokraćne cijevi obloži endodermalni epitel, dok okolno mišićno i vezivno tkivo potječe od visceralnog mezoderma.

2.2. Anomalije mokraćnog sustava

Anomalije mokraćnog sustava obuhvaćaju:

a) *promjene broja, oblika, položaja i mase bubrega*: obostrani i jednostrani nedostatak bubrega, prekobrojni bubrezi, zdjelični bubreg, ukrižena renalna ektopija (s fuzijom), istostrana renalna fuzija, potkovasti bubreg, diskoidni bubreg, malrotirani bubreg, mobilni bubreg, hipoplazija bubrega, oligomeganefronija, displazija bubrega (Slika 5).

b) *anomalija bubrežnih čašica*: hidrokalkoza, megakalkoza, kalicealni divertikul

c) *promjene krvožilnog sustava bubrega*: akcesorne bubrežne arterije

d) *cistične bolesti bubrega*:

1. Multicistična displazija bubrega (MDK): a) čista multicistična displazija, b) multicistična displazija s distalnim opstrukcijama, c) segmentalna displazija s ektopičnom ureterocelom, d) difuzna cistična displazija udružena ili neudružena sa sindromima; 2. Policistična bolest bubrega: a) autosomno dominantna policistična bolest bubrega (ADPKD), b) autosomno recesivna policistična bolest bubrega (ARPKD), c) unilateralna cistična bolest bubrega (URCD); 3. Glomerulocistična bolest bubrega (GCKD); 4. Medularne bubrežne ciste: a) kompleks nefronoftiza-medularna cistična bolest (NPH-MCD), b) medularno spužvasti

bubreg (MSK); 5. Jednostavne bubrežne ciste i multilokularni cistični nefron; 6. Stečena bubrežna cistična bolest (ACD). Tu spadaju i sindromične bubrežne ciste koje se javljaju u sklopu određenih nasljednih sindroma.

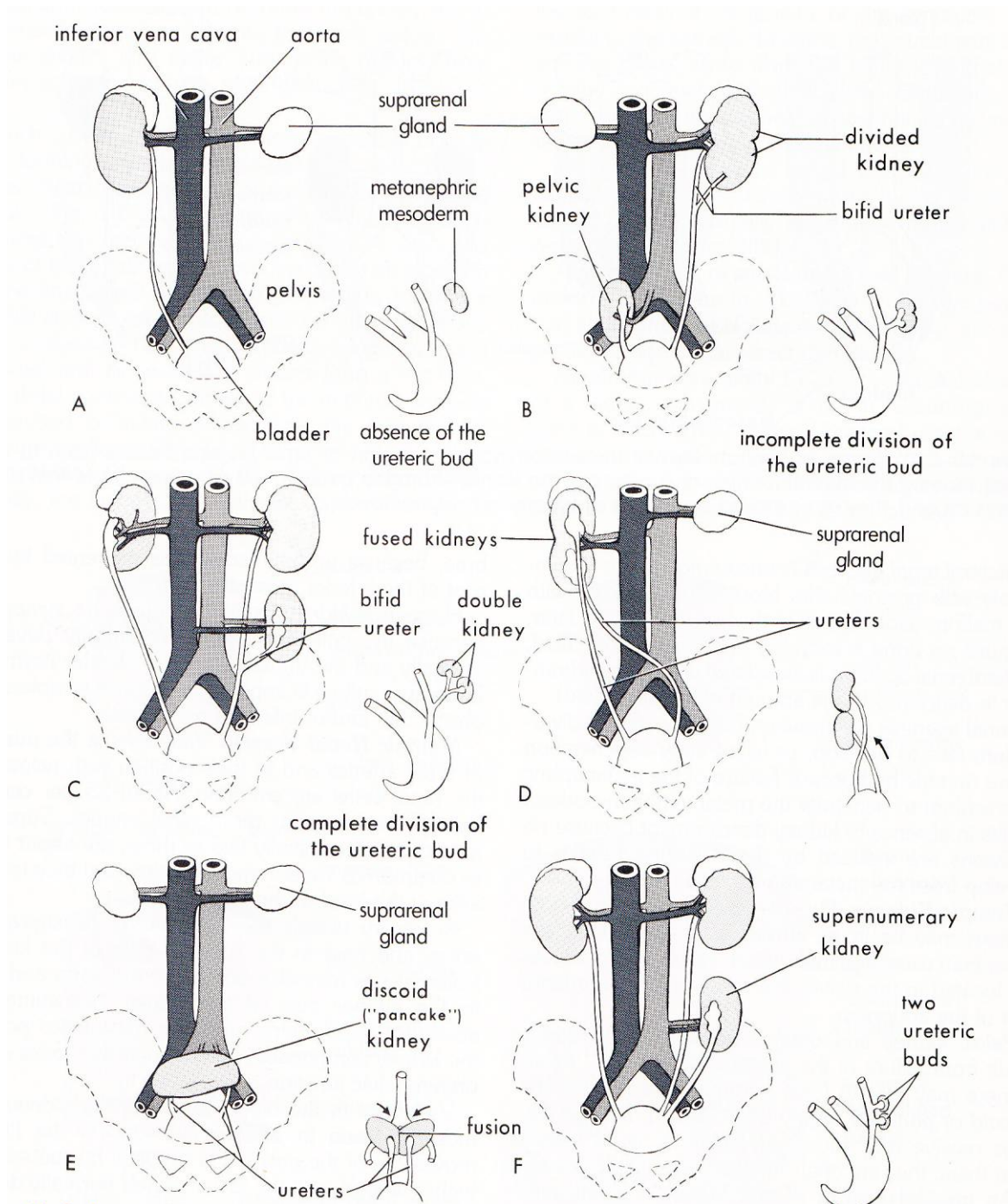
e) podvostručenje i druge anomalije kanalnih sustava bubrega: dvostruki kanalni sustav,

f) anomalije uretera: vezikoureteralni refluks, vezikoureteralna stenoza, pijeloureteralna stenoza, megaureter, divertikul uretera, ureterocela

g) anomalije mokraćnog mjehura: ekstrofija mokraćnog mjehura, divertikul mokraćnog mjehura

h) anomalije mokraćne cijevi: posteriorna uretralna valvula, divertikul uretre

i) druge anomalije: fistula urahusa, cista urahusa, Prune-Belly sindrom (50, 67)



Slika 5.

Preuzeto iz: Fitzgerald M.J.T. & M. Fitzgerald: Human embryology. W.B. Saunders, editor. London: Balliere Tindal; 1994. Navedeni crteži prikazuju različite anomalije mokraćnog sustava. U donjem desnom dijelu svakog crteža nalazi se mala skica koja prikazuje vjerojatnu embriološku osnovu nastanka anomalije. A) Unilateralna agenezija bubrega. B) Desna strana, ektopičan bubreg; lijeva strana, bubreg s dvostrukim kanalnim sustavom i podijeljenim

ureterom. C) Desna strana, malrotiran bubreg; lijeva strana, dvostruki bubreg s podijeljenim ureterom. D) Ukrižena renalna ektopija (s fuzijom). Lijevi bubreg je prešao na desnu stranu i spojio se s desnim bubregom. E) Bubreg kao palačinka ili diskoidni bubreg kao rezultat spajanja bubrega dok su se nalazili u zdjelici. F) Prekobrojni lijevi bubreg nastao zbog razvoja dva mokraćovodna pupoljka.

2.2.1. Dvostruki kanalni sustav bubrega

Dvostruki kanalni sustav bubrega je relativno česta anomalija.

Označava bubreg s 2 odvojena kanalna sustava udružena s podijeljenim ili dvostrukim ureterom.

Podvostručenje može biti:

a) *potpuno* – proteže se čitavom dužinom i sastoji se od dva mokraćovodna pupoljka iz kojih se razvijaju 2 uretera (*ureter duplex*) i 2 kanalna sustava s 2 nakapnice. Ureteri se otvaraju odvojeno u mokraćni mjehur ili genitalni sustav.

b) *nepotpuno* – proteže se u jednom njegovom dijelu i sastoji se od 1 mokraćovodnog pupoljka koji se grana u dva dijela, svaki s vlastitom bubrežnom nakapnicom i mokraćovodom. Konačno se sastoji od 1 podijeljenog uretera (*ureter bifidus*) i 2 kanalna sustava s 2 nakapnice.

Gornji ureter označava ureter koji drenira gornji pol dvostrukog kanalnog sustava.

Donji ureter označava ureter koji drenira donji pol dvostrukog kanalnog sustava.

Ektopičan ureter je onaj ureter koji se drenira na abnormalnom mjestu. Često se naziva i kaudalni ektopični ureter jer mu otvor leži na rubu vrata mokraćnog mjehura ili iza njega.

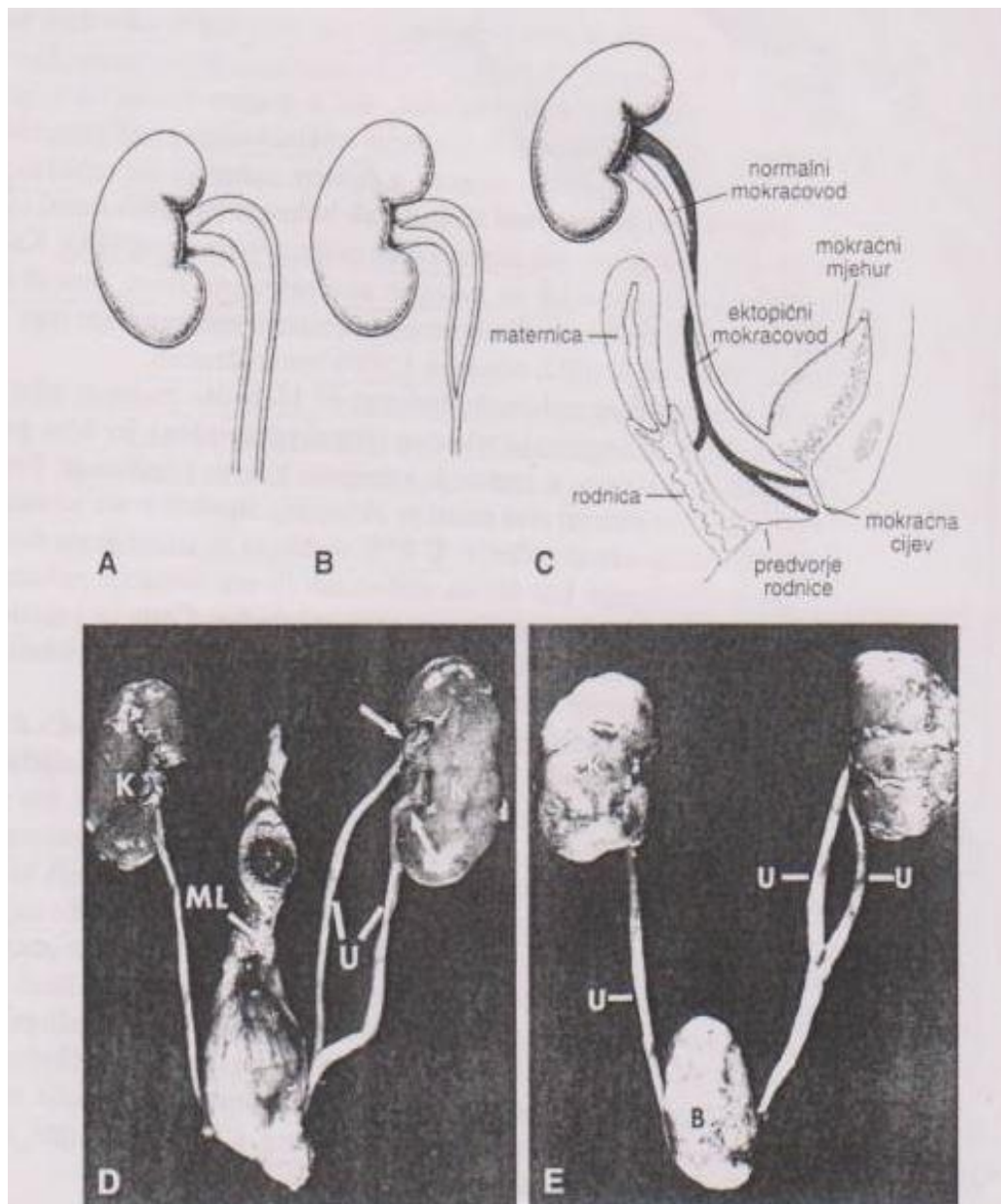
Metanefrogeno tkivo se može podijeliti u dva dijela, svaki s vlastitom bubrežnom nakapnicom i mokraćovodom. Međutim, češće su zbog pomiješanih odvodnih kanalića iz dvaju izvora dva bubrega međusobno spojena s nekoliko zajedničkih režnjeva.

Obično se oba mokraćovoda otvaraju u mokraćni mjehur. Kod potpunog podvostručenja vrijedi Meyer-Weigertovo pravilo:

- ureter donje nakapnice otvara se u mjehuru *laterokranijalno*, a
- gornje *mediokaudalno*.

Vrlo je rijetko ektopično otvaranje mokraćovoda u rodnicu, mokraćnu cijev ili predvorje rodnice. Dvostruki kanalni sustav može biti udružen s ureterocelom, ektopičnim ureterom ili vezikoureteralnim refluksom i vrlo rijetko s opstrukcijom pijeloureteričnog vrata. Intravezikalni dio uretera donje nakapnice je skraćen i ravniji tj. manje kos nego normalno, pa

tu nalazimo češće vezikoureteralni refluks, čak u 70% djece s dvostrukim ureterom. Često se u području ušća uretera gornje nakapnice nalazi ureterocela s posljedičnom opstrukcijom proksimalnih dijelova mokraćnog sustava (3, 49, 68, 69).



Slika 6.

Preuzeto iz Sadler TW: Langmanova medicinska embriologija. (Williams & Wilkins, Baltimore) Školska knjiga, Zagreb, 1996. A) i B) Prikaz potpuno i djelomično dvostrukog mokraćovoda. C) Ektopično otvaranje mokraćovoda u rodnicu, mokraćnu cijev i predvorje rodnice. D) i E) Snimke potpuno i djelomično dvostrukog mokraćovoda (U). *Strelice*, dvostruki hilus. B, mokraćni mjehur. K, bubrezi i ML, Ligamentum umbilicale medianum.

Gornji mokraćovodni pupoljak koji drenira gornji pol dvostrukog kanalnog sustava migrira više kaudalno. Konačno će njegova pozicija biti više medijalno i kaudalno od normalno smještenog ureteralnog ušća. To može rezultirati insercijom uretera u urogenitalni kanal ili mezonefrogeni kanal (Wolfov kanal). U dječaka to može biti mokraćni mjehur, prostatični dio uretre ili u strukture koje nastaju iz mezonefrogenog kanala: sjemeni kanalići, seminalne vezikule, vas deferens, epididimis. Ove sve strukture leže iznad vanjskog sfinktera uretre i ne mogu uzrokovati inkontinenciju. U djevojčica ureter se može drenirati u strukture urogenitalnog kanala kao mokraćni mjehur, uretra i distalna vagina. Kada mezonefrogeni kanal ne regredira u potpunosti u djevojčica ostavlja tzv. Gartnerovu cistu. Insercija mokraćovodnog pupoljka u ove strukture može uzrokovati inserciju uretera u jajovod, uterus i gornju vaginu. Zbog toga u djevojčica jedan ektopičan ureter može prouzrokovati paradoksnu urinarnu inkontinenciju (Slika 6).

Ureterocela je balonasto proširenje intravezikalnog terminalnog uretera. Embriologija ureterocele nije još jasno objašnjena i postoji nekoliko teorija. Jedna od njih ukazuje na mogućnost utjecaja susjednih struktura na rast distalnog uretera. Poticanje rasta mokraćovodnog pupoljka uzrokuje povećanje distalnog uretera i njegovo otvaranje u mokraćni mjehur. Po toj teoriji postoji stimulans koji uzrokuje dalje povećanje uretera i mokraćnog mjehura (69). U literaturi se često susreće klasifikacija ureterocele po Stephensu i suradnicima (69). Tipovi ureterocele: stenotični, sfinkterični, sfinkterostenotični, slijepi, neopstruktivni i cekoureterocela. *Stenotični tip* je najčešći gdje ureterocela leži unutar mokraćnog mjehura. Njeno ušće leži unutar trigonuma i ona je opstruktivna. U *sfinkteričnom tipu* prilično dilatirani ureter teče kroz submukozu mokraćnog mjehura, zauzima većinu njegovog volumena i ulazi u uretru. Otvara se na razini sfinktera. Njegovo ušće nije usko, ali drenaža iz ureterocele je poremećena zbog kontrakcija sfinktera mokraćnog mjehura, pa ureterocela može biti prilično velika. *Sfinkterostenotična ureterocela* ima otvor na razini sfinktera čiji uski otvor priječi drenažu, tako ureterocela postaje bombirana i opstruira izlaz mokraćnog mjehura. *Slijepa ureterocela* širi se ispod trigonuma, prolabora kroz izlaz mokraćnog mjehura i može uzrokovati tešku opstrukciju izlaza mokraćnog mjehura. *Neopstruktivna ureterocela* leži potpuno unutar mjehura i ima veliki otvor koji ne priječi drenažu ureterocele. *Slijepa ureterocela* širi se submukozno u uretru. Otvor ureterocele leži proksimalnije u uretri ili u mokraćnom mjehuru. „Jezičac“ ureterocele leži kaudalnije od njenog otvora. Ako je njen otvor mali, punjenje ureterocele može opstruirati izlaz mokraćnog mjehura. Ako ima široki otvor, refluks može ispuniti „jezičac“ tijekom mokrenja i opstruirati uretru. Bolesnicima kojima je dijagnosticiran DKS bubrega u 5-20% slučajeva nađena je

ureterocela (70, 71). Većina ureterocela se prezentira upalom mokraćnog sustava. Obično nastaje iz gornjeg pola zahvaćenog bubrega i opstruira ga. Ako je velika može opstruirati ureter donjeg pola, izlaz mokraćnog mjehura kao i kontralateralni ureter i prouzročiti bilateralnu hidronefrozu. Ako je prisutan refluks u donji pol, kanalni sustav i pripadajući ureter mogu imati različiti stupanj dilatacije. Ako je refluks blag, kanalni sustav ne mora biti dilatiran (50). Pridruženi VUR se nalazi u donjem polu istog bubrega u polovici slučajeva, a u kontralateralnom bubregu u četvrtini slučajeva (72). Ureterocela sa pridruženim dilatiranim ureterom i gornjim polom zahvaćenog bubrega dobro je vidljiva na ultrazvučnom pregledu osim ako je kolabirana (Slika 9, 10). MCUG je od neprocjenjive važnosti u dijagnozi ureterocele. Otkriva nam veličinu, odnos fundusa i baze ureterocele sa vratom mokraćnog mjehura i uretrom, postojanje VUR-a. Ureterocela se ne bi smjela zamijeniti sa parauretralnim divertikulom. DMSA je korisna u procjeni oštećene funkcije gornjeg pola. Kombinacijom UZ pretrage i MCUG često je moguće razlikovati intravezikalnu od ektopične ureterocele. Međutim, kada to nije moguće, dijagnostika se upotpunjuje cistoskopijom. Liječenje je uglavnom operativno, premda neki pribjegavaju konzervativnom liječenju. Bolesnici s neopstruktivnim duplikaturama ne moraju imati kliničkih problema, ali oni sa kompliciranim renalnim duplikaturama mogu imati infekcije mokraćnog sustava, retardaciju rasta, povećanje abdomena, hematuriju ili simptome opstrukcije izlaza mokraćnog mjehura s ureterocelom.

Nakon dijagnosticiranja dvostrukog kanalnog sustava bubrega, obično se postavlja pitanje na koji način ureteri ulaze u mokraćni mjehur. Ureter gornjeg pola može se ulijevati u mokraćni mjehur na normalnom ili ektopičnom mjestu ili može biti udružen s ureterocelom. Premda je donji pol DKS-a najčešće zahvaćen VUR-om, ponekad može biti udružen s drugim patološkim stanjima kao s pijeloureteralnom stenozom u 2% slučajeva (73). On je obično zahvaćen infekcijom mokraćnog sustava. Obzirom na postojanje VUR-a, donji pol može biti displastičan ili ožiljen, pa dijete može imati hipertenziju. Bol nije uobičajena, pa uzroke boli treba tražiti u području donjeg abdomena.

MCUG nam daje podatke o postojanju VUR-a, ali izlaže dijete zračenju. Statička scintigrafija bubrega (DMSA) daje podatke o stanju bubrežnog parenhima i o mogućem postojanju parenhimskih ožiljaka.

U dijagnostici VUR-a se u novije vrijeme sve više primjenjuje ultrazvučna dijagnostika sa ehokonstrastnim sredstvima (UMCUG) (74-77). Ona se temelji na uštrcavanju ultrazvučno detektibilnog kontrasta u mokraćni mjehur te se pažljivo motre područja oba uretera. Ukoliko se kontrast primijeti u ureterima ili u kanalnim sustavima bubrega, tada je po srijedi VUR.

Druga, vrlo senzitivna pretraga za otkrivanje VUR-a je direktna radionuklidna cistografija (DRNC), uz vrlo male doze zračenja, koje su, 50 do 200 puta manje nego kod MCUG. Ta se pretraga temelji na davanju fiziološke otopine obogaćene radioizotopom putem katetera u mokraćni mjehur. Vizualizira se prostiranje radioizotopa koje se prati gama kamerom. Tom metodom se može otkriti i vrlo mali VUR koji se nije mogao vidjeti na MCUG. VUR se istom metodom može kvantificirati. Može se odrediti maksimalni i rezidualni refluksirajući volumen. Također se može odrediti kapacitet mokraćnog mjehura, te se može zabilježiti pri kojoj se popunjenosti mjehura refluks pojavljuje ili eventualno nestaje. Moguće je utvrditi da li se isti javlja za vrijeme punjenja ili pražnjenja mokraćnog mjehura ili tijekom obiju faza (78, 79). Na taj način se broj MCUG može značajno reducirati i tako smanjiti izlaganje djece štetnom zračenju.

Liječenje VUR-a je jednako u djece koja imaju DKS bubrega i u one koja imaju jednostruki kanalni sustav. Manji stupnjevi VUR-a se spontano izliječe, ali veće stupnjeve kod kojih je bilo neuspješno konzervativno medikamentozno liječenje treba liječiti kirurški, bilo da se radi o otvorenom kirurškom zahvatu ili o endoskopskom liječenju. Afshar K. i ostali izvještavaju o spontanom izlječenju samo 7% VUR-a III stupnja, a nijednog većeg stupnja tijekom srednjeg vremena praćenja od 3,5 godine (80).

Zbog drugačijeg anatomskog pripoja refluktirajućeg donjeg pola bubrega s DKS, kirurški zahvat je složeniji. Zbog toga je važno napraviti jasan plan liječenja prije odluke o kirurškom liječenju, a kad se ona donese kirurg mora biti upoznat sa svim pojedinostima dosadašnjeg liječenja bolesnika i učinjenim slikovnim pretragama vezanim za DKS bubrega. Ektopičan ureter zahtijeva kirurško liječenje. Gornji pol bubrega s DKS-om udružen s ektopičnim ureterom često ima lošu funkciju pa se često mora učiniti heminefrektomija.

Premda rijetko uz DKS pridružena anomalija može biti i opstrukcija pijeloureteričnog vrata bilo da je na gornjoj ili donjoj nakapnici (68).

2.3. Ultrazvuk u pedijatrijskoj nefrologiji

Ultrazvučne pretrage su široko zastupljene u modernoj nefrologiji. Pored njih još su kompjutorizirana tomografija (CT) i magnetska rezonancija (MR) dijagnostičke metode koje su iznimno važne za proučavanje, dijagnostiku i praćenje liječenja parenhimnih abdominalnih organa. Dijagnostički ultrazvuk je u usporedbi sa CT i MR mnogo jeftiniji i dostupniji. Nema ionizirajućeg zračenja, pa se pretraga može ponavljati mnogo puta, a moguće ju je izvoditi uz krevet bolesnika, a u djece i u naručju roditelja. Metoda je jednostavna, brza i ne zahtijeva

posebnu pripremu djeteta. Za pretragu mokraćnog sustava u novorođenčadi, dojenčadi i male djece koriste se sektorske, konveksne i linearne sonde od 5-7,5 MHz, a u velike djece 3,5 MHz.

Pregledava se s prednje strane tj. u supinaciji, sa stražnje strane tj. u pronaciji i sa bočne strane u polukosom bočnom položaju. Sedacija gotovo nikad nije potrebna (50, 81-83). Pored morfološkog prikaza konvencionalnim (B-prikazom) ultrazvukom danas je moguća analiza protoka u krvnim žilama pulzirajućim, obojenim doplerom i power doplerom, koji otkriva i vrlo spori protok u malim žilama. Na taj se način kombinira morfološki i anatomske prikaz organa sa funkcionalnom doplerskom analizom protoka krvi u krvnim žilama bubrega.

U brojnim stanjima oštećenja bubrežnog parenhima dolazi do promjene hemodinamike u bubrezima. Uz to, poremećaji u krvnom protoku kroz bubrege su često posljedice poremećaja u sustavnoj hemodinamici, uključujući kongestivno srčano zatajenje i cirozu jetre. Klinički je važna procjena učinaka farmakoloških sredstava na bubrežni krvni protok u bolesnim stanjima, posebno kod bolesnika u najtežem stanju. Obojeni Dopler je izravna i neinvazivna metoda mjerenja protoka u bubrezima s mogućnošću ponavljanja po potrebi bez štetnog učinka na organizam. Ona može procijeniti učinke vazoaktivnih tvari na prokrvljenost bubrega i renalnu vaskularnu rezistenciju (81, 84-86). Posljednjih godina pojavili su se na tržištu UZ aparati s mogućnošću prikaza u tri i četiri dimenzije, 3D i 4D ultrazvuk. Takav aparat automatski zbraja seriju 2D presjeka i pohranjuje ih u memoriju računala. Ekрани na kojima prikazujemo trodimenzionalne objekte su dvodimenzionalni, pa se zapravo radi o kvazi 3D slikama na kojima se raznim načinima dočarava treća dimenzija. Danas se 3D i 4D, čak i 5D primjenjuje za prikaz morfologije fetusa u opstetričkom ultrazvuku, a i u drugim područjima (87). U novije vrijeme sve se više u dijagnostici vezikoureteralnog refluksa koristi ultrazvučna mikcijska cistouretrografija s uporabom ultrazvučnog kontrastnog sredstva (74-77). U sonografskoj detekciji promjena ureterovezikalnog spoja obvezno se koristi forsirana diureza za prikaz ureterocele koja se tada ispuni urinom i dobro prikaže na ekranu (88, 89).

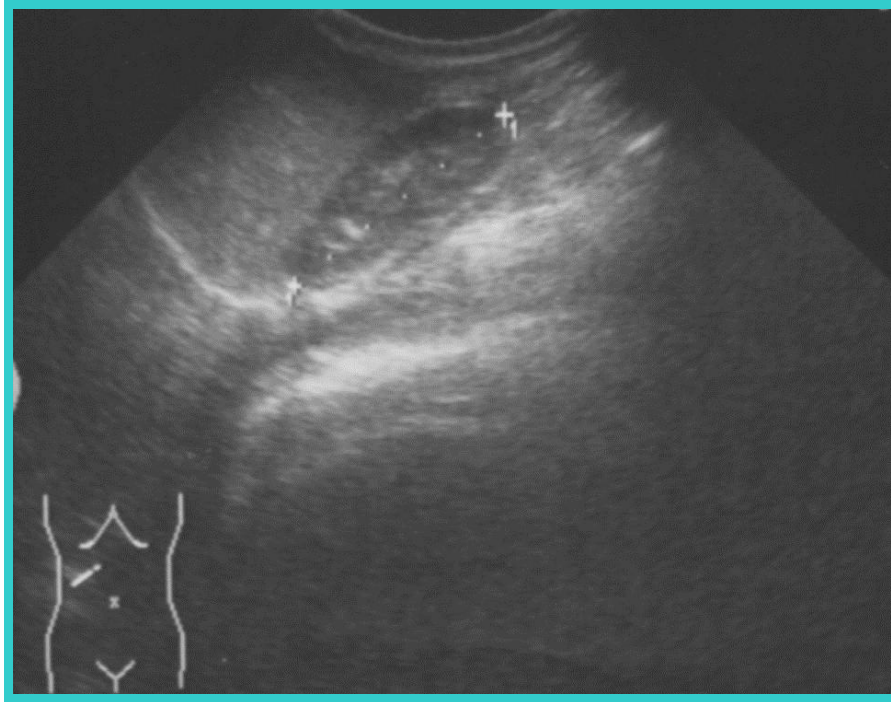
Dijagnostički ultrazvuk je u uporabi već pola stoljeća. U velikom broju zemalja sve trudne žene se podvrgavaju ultrazvučnom probiru. Prema jednoj studiji, provedenoj u Sjedinjenim Američkim državama i nekoliko europskih zemalja svake godine se ultrazvučno prati oko 3 milijuna trudnoća. Prema tim saznanjima, nema dokaza da dijagnostički ultrazvuk izaziva bilo kakve štetne biološke efekte na ljudski organizam uključujući i fetusa (90). S uvođenjem sve novijih generacija UZ aparata i pojačavanjem ultrazvučne izlazne energije mogu se očekivati izvjesni mehanički, termički i biološki učinci na tkivo fetusa, pa se i dalje prati potencijalna štetnost suvremene primjene ultrazvuka u kliničkoj medicini. Srednji intenzitet odašiljanja

energije - ISPTA (Spatial Peak Temporal Average Intensity) pretragom u B-prikazu iznosi 34 mW/cm², pretragom u Color Doppleru iznosi 270 mW/cm², a u Spectral Doppleru 1080 mW/cm² (87).

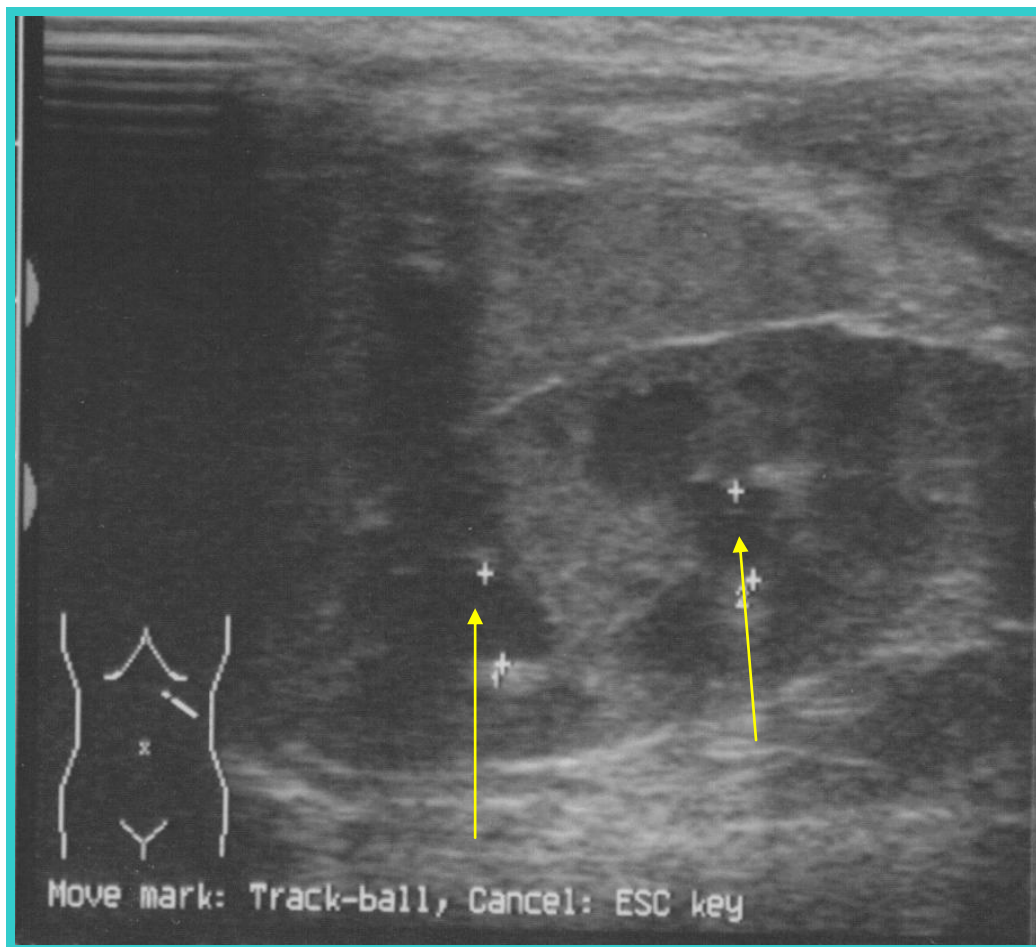
Iz ovoga je vidljivo da je intezitet odašiljane energije daleko manji u B-prikazu nego u ostalim načinima UZ pregleda. U našoj studiji naše ispitanike pregledavali smo isključivo u B-prikazu. Srednji intezitet odašiljanja energije - ISPTA za semikonveksnu sondu na našem ultrazvučnom aparatu Siemens Sonoline Prima je 22 mW/cm², a za linearnu sondu 19 mW/cm².

Temeljni pristup sigurne upotrebe dijagnostičkog ultrazvuka je upotreba najniže odašiljane energije i što kraće vrijeme pregleda koje je potrebno za pravovaljanu dijagnostičku informaciju. Stav odbora „Bioeffect Committee of the American Institute of Ultrasound in Medicine” i britanskog društva za ultrazvuk u medicini je da prema dosadašnjim izvještajima dijagnostički ultrazvuk nema potvrđenih bioloških efekata na bolesnike ili medicinske djelatnike (91, 92, 93).

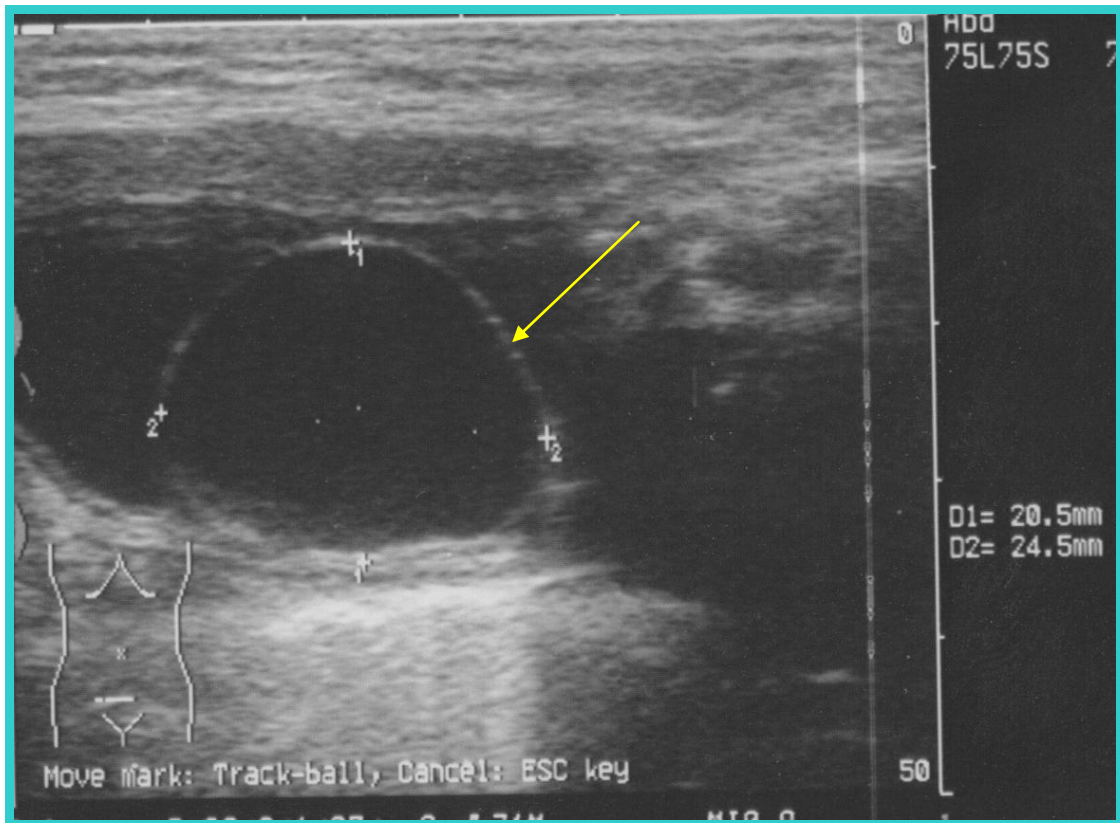
Ultrazvučna pretraga je dobra metoda za otkrivanje DKS bubrega, posebno kad je prisutno proširenje kanalnog sustava. Duplikatura kanalnog sustava se ultrazvučno prikazuje podijeljenim središnjim odjekom u dva dijela sa interponiranim bubrežnim parenhimom između ta dva središnja odjeka (Slika 7, 8). Ponekad je nemoguće razlikovati nepotpunu duplikaturu od potpune, jer je normalni ureter teško ultrazvučno vizualizirati. Bubrežni parenhim gornjeg pola kanalnog sustava može biti stanjen. Ponekad je teško razlikovati podijeljenu nakapnicu (pelvis bifidus) od pravog podvostručenja s dvije nakapnice, ali pažljivim UZ pregledom u svim položajima (supinacija, pronacija, bočni položaj) i uporabom odgovarajućih sondi moguće ih je dobro razlikovati. Ako postoji dilema, za 2 do 3 mjeseca ponovi se UZ pregled, pa ako još uvijek postoji dilema, ponovi se UZ pregled za 6 mjeseci.



Slika 7.
Dvostruki kanalni sustav bubrega bez pridruženih anomalija. Kanalni sustav je podijeljen u 2 djela sa interponiranim bubrežnim parenhimom (bez proširenja kanalnog sustava).

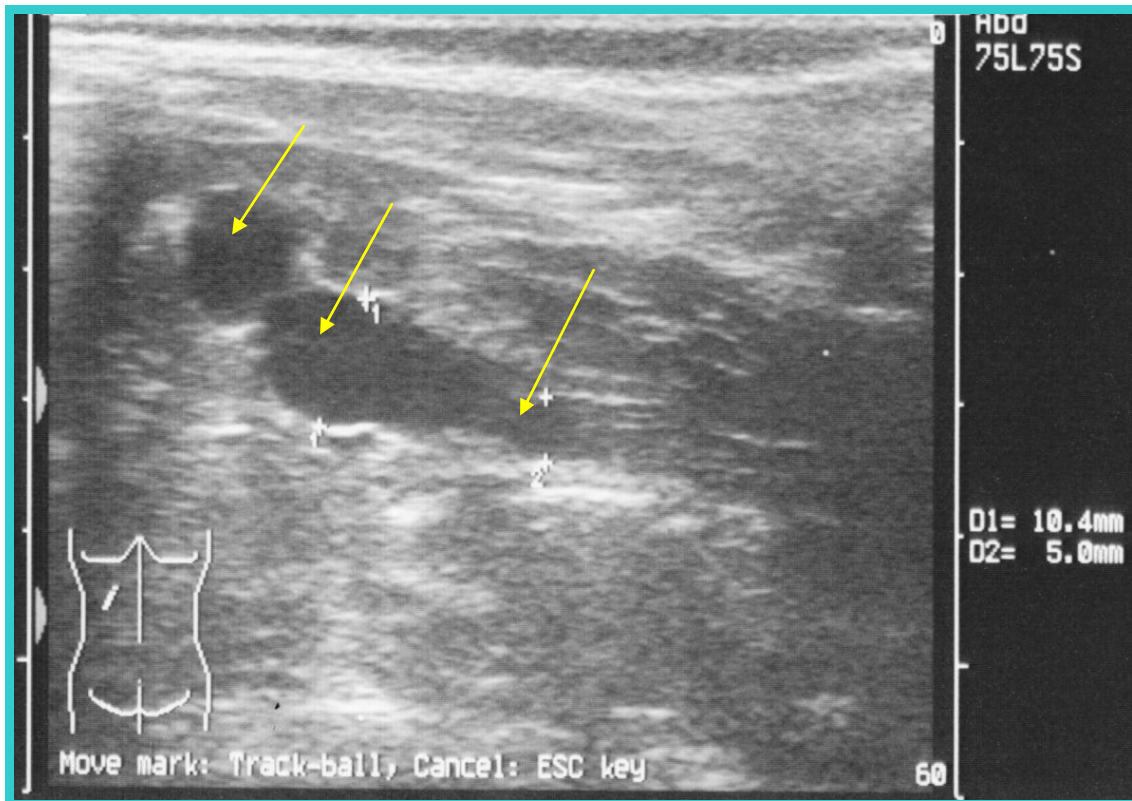


Slika 8.
Dvostruki kanalni sustav bubrega s pridruženim anomalijama. Uzdužni presjek lijevog bubrega u 1,5 mjesecnog ženskog dojenčeta s DKS i pridruženom anomalijom. Oba kanalna sustava su blago proširena (strelice).



Slika 9. Ureterocela

Poprečni presjek mokraćnog mjehura istog dojenčeta s DKS. Strelica pokazuje ureterocelu na lijevoj strani mokraćnog mjehura.



Slika 10.

DKS s proširenim kanalnim sustavom i pripadajućim ureterom. Poprečni presjek lijevog bubrega istog dojenčeta s DKS (dob 4 mjeseca). Jedan od dva kanalna sustava je proširen (gornji - strelice).

DKS je moguće dijagnosticirati prenatalno. Kriteriji za prenatalnu dijagnozu:

1. dužina bubrega > 95 percentile u sagitalnom presjeku
2. struktura slična cisti okružena rubom bubrežnog parenhima u području gornjeg pola bubrega
3. bubreg s dva odvojena kanalna sustava
4. dilatirani ureter koji drenira gornji pol (promjer ≥ 3 mm)
5. cistična struktura u mokraćnom mjehuru (ureterocela)

Premda prenatalna dijagnoza DKS izgleda jednostavna, nije lako dijagnosticirati DKS u fetusa (94).

Intravenska urografija (IVU) je kao radiološka metoda slikovnog prikaza izvrsna za prikaz kanalnog sustava bubrega, ali bubreg s lošom funkcijom ne izlučuje kontrast pa se takav bubreg neće prikazati. U slučajevima DKS funkcionalni pol (najčešće donji pol) se prikaže, a gornji slabo funkcionalni pol se slabo prikaže pa se dobije dojam da je bubreg niže položen

što zovemo „dropping lily appearance“. Tehnička kvaliteta IVU snimke u manje djece i dojenčadi često je narušena zbog prisustva zraka i crijevnog sadržaja. IVU se zbog prevelikog zračenja u današnje vrijeme izbjegava, gdje god je to moguće.

Drugom radiološkom metodom slikovnog prikaza kompjutoriziranom tomografijom (CT) moguće je prikazati sve bitne abnormalnosti, posebno kad se izvodi s kontrastom. Kod nedilatiranog DKS dijagnoza može biti otežana. I ova pretraga je povezana s vrlo velikom dozom zračenja, koja je višestruko veća od IVU pa se izuzetno rijetko koristi.

Magnetska rezonancija (MR) ima slične mogućnosti prikaza kao i CT. Prednost joj je što nema zračenja, a nedostatak što dugo traje, pa malo dijete treba anestezirati, a uz to je skupa. MR urografija je relativno novija slikovna metoda i može biti ključna pretraga u pojedinim slučajevima DKS sa ektopičnim ureterom čija je insercija ispod sfinktera mokraćnog mjehura (17).

Dopler pomaže u razlikovanju opstruktivnih od neopstruktivnih dilatacija kanalnog sustava. Kod opstrukcije dolazi do znatnog povišenja intrarenalne vaskularne rezistencije u opstruiranom bubregu, a pri tom je važno analizirati razliku ili omjer RI između opstruiranog i neopstruiranog bubrega (81, 86, 95, 96). Uz to, dopler pomaže u dijagnozi stenoze renalne arterije (81, 86).

Ultrazvučne pretrage se sve češće kombiniraju s upotrebom diuretika za procjenu opstrukcije kanalnog sustava. To nam je osobito važno kod procjene potrebe i uspješnosti kirurškog zahvata (97). Diuretska ultrasonografija (DUS) je utrazvučna dijagnostika s upotrebom furosemida. To je važna metoda u razrješavanju uzroka dilatacije kanalnog sustava. Može se smatrati kao nepobitna alternativa urografiji i drugim urodinamskim pretragama, naročito za djecu i za pacijente sa suspektnom opstrukcijom gornjeg mokraćnog sustava (98). Važno je istaći da ne dolazi do dilatacije kanalnog sustava nakon opterećenja vodom ili nakon uporabe furosemida kod normalnih bubrega (99).

Nakon UZ dijagnosticiranja DKS bubrega bez proširenja kanalnog sustava u asimptomatskog djeteta, treba kontrolirati urin, posebno u febrilitetu radi rane dijagnoze IMS. Moguće je da dijete ima VUR. Tako bi pravovremenim liječenjem antibioticima spriječili oštećenje bubrežnog parenhima upalom. Znamo da je bubrežni parenhim najvulnerabilniji u novorođenačkoj i dojenačkoj dobi, kada je parenhim najpodložniji ožiljenju. Ako se dogodi IMS, treba primijeniti jednu od cistografija radi otkrivanja VUR-a.

Nakon UZ dijagnosticiranja DKS bubrega s proširenjem kanalnog sustava u asimptomatskog djeteta, treba misliti na eventualne pridružene anomalije, a to je najčešće VUR, ali i druge anomalije kao ureterocela (Slika 8, 9, 10). U ovoj skupini je postotak IMS visok. Stoga bi

trebalo redovito kontrolirati urin i primijeniti jednu od cistografija radi otkrivanja VUR-a prije nastupa IMS. Postojanje ureterocele obvezno traži daljnju obradu MCUG i ev. IVU. Novorođenčad u kojih je dijagnosticirana ureterocela s dvostrukim kanalnim sustavom bubrega bez velikog proširenja kanalnog sustava i bez kliničkih simptoma bolesti mokraćnog sustava imaju mali rizik razvoja infekcije mokraćnog sustava tijekom prvih mjeseci života. Ovi bolesnici mogli bi započeti antibiotsku profilaksu i proći sveobuhvatnu procjenu sa 3 do 6 mjeseci života (100). Bolesnici s visokim stupnjem nerefluktirajuće hidronefroze, čini se, imaju povećani rizik razvoja IMS, a rizik je još veći u bolesnika s pridruženom dilatacijom uretera, bez obzira na prisutnost ureterocele. Najveći rizik za razvoj IMS bilježi se u prvih 6 mjeseci života, pa se predlaže antibiotska profilaksa tijekom prvih 6 do 12 mjeseci života u bolesnika s visokim stupnjem hidronefroze i ureterohidronefroze s ili bez ureterocele, naročito prije kompletne dijagnostičke obrade (101). edd

3. CILJEVI ISTRAŽIVANJA

- 1.** Temeljem postnatalnog ultrazvučnog probira MS otkriti zastupljenost DKS u dojenčadi koja su imala uredan nalaz prenatalnog ultrazvučnog probira MS i koja nisu imala kliničkih simptoma bolesti MS.
- 2.** Pratiti dojenčad s DKS glede kasnijeg razvoja IMS.
- 3.** Pratiti dojenčad s DKS glede postojanja drugih pridruženih AMS.
- 4.** Po potrebi dokazati ili isključiti postojanje anomalija otkrivenih ultrazvukom, primjenom drugih dijagnostičkih metoda kao što su: mikcijska cistouretrografija, direktna radionuklidna cistografija, dinamička scintigrafija bubrega, IVU i kompjutorizirana tomografija bubrega.
- 5.** Ocijeniti vrijednost ultrazvučne pretrage u otkrivanju DKS bubrega i drugih AMS.
- 6.** Utvrditi da li se bubrezi s DKS razlikuju po veličini od bubrega koji imaju samo jedan uredan kanalni sustav u istoj dobnoj skupini.
- 7.** Odrediti normalne vrijednosti duljina bubrega zdrave dojenčadi, koja nemaju AMS, u dobi od rođenja do 12 mjeseci života u odnosu na dob, spol i stranu tijela.
- 8.** Temeljem naših rezultata procijeniti opravdanost postnatalnog UZ probira MS u svrhu ranog otkrivanja AMS, njihovog ranijeg liječenja i sprječavanje daljnjeg oštećenja mokraćnog sustava.

4. METODE ISTRAŽIVANJA

4.1. Ispitanici

Ova studija je dio višegodišnjeg prospektivnog ultrazvučnog praćenja djece u prvoj godini života radi otkrivanja DKS. Skupinu djece s DKS kao i kontrolnu skupinu pratili smo dalje glede pojave IMS i dijagnostike drugih AMS od 6 mjeseci do 5 godina.

Proveden je ultrazvučni probir mokraćnog sustava na skupini od 2471 zdrave novorođenčadi i dojenčadi stare od 7 dana do 12 mjeseci života koja pripadaju Splitsko-dalmatinskoj županiji. Ispitanici su djeca bez kliničkih znakova bolesti mokraćnog sustava i s urednim prenatalnim ultrazvučnim pregledom. Populacija je bila neselekcionirana. Za svu djecu je dobivena suglasnost roditelja za pregled. Ni u jednom slučaju nije bila upotrijebljena anestezija.

4.2. Ultrazvučna oprema i tehnika pregleda

Svi ultrazvučni pregledi izvršeni su u Solinu u specijalističkoj pedijatrijskoj ordinaciji mr. sc. dr. Kristine Drnasin. Koristio se ultrazvučni aparat Siemens Sonoline Prima. Sva djeca su bila pregledana semikonveksnom sondom od 5 MHz i linearnom sondom od 7,5 MHz, koje omogućuju vrlo kvalitetan morfološki B-prikaz bubrega.

Sve ultrazvučne preglede i mjerenja napravila je Kristina Drnasin, autorica ovog rada, u svojoj pedijatrijskoj ordinaciji u Solinu. Stoga ne postoji mogućnost varijabilnosti između različitih pregledavatelja pri izvođenju pretraga, koje bi ovisile o vrsti uporabljenog ultrazvučnog aparata i različitim metodologijama izvođenja UZ pregleda. Autorica je sama obavljala daljnje praćenje ultrazvukom pregledane djece. Također je davala savjete roditeljima te ih po potrebi upućivala svome mentoru, koji je odlučivao o načinu daljnje obrade djece u koje je pronađen patološki nalaz UZ probira organa MS. Tako su stvoreni uvjeti za rano otkrivanje anomalija MS i mogućnost sprječavanja oštećenja MS te ukupnog zdravlja djece.

Prvo je započet pregled mokraćnog mjehura, dok je dijete ležalo na leđima, kako bi snimili mokraćni mjehur, jer golo novorođenče i dojenče često mokri pa se pregled mokraćnog mjehura mora što ranije učiniti. Ultrazvučni pregled mokraćnog mjehura je učinjen u poprečnom i uzdužnom presjeku. Pri tom se prikazao oblik, veličina i stijenka mokraćnog

mjehura (32). Ocijenjen je potom donji dio mokraćovoda s ureterovezikalnim spojem, vrat mjehura te je izmjerena debljina stijenke mokraćnog mjehura. Ultrazvučno su pretraženi mokraćovodi, koji se najlakše prikazuju u gornjoj trećini uz bubreg i u donjoj trećini uz mokraćni mjehur. Gornja trećina mokraćovoda pretraživana je u uzdužnom, a donja trećina u uzdužnom i poprečnom presjeku.

Nakon ultrazvučnog prikaza mokraćnog mjehura pristupilo se pregledu desnog i lijevog bubrega s prednje strane, tj. u supinaciji, sa stražnje strane tj. u pronaciji i sa bočne strane u polukosom bočnom položaju (83). Praćene su slijedeće ultrazvučne osobine bubrega:

- bubrežna veličina
- pravilnost bubrežnih obrisa
- ehogenost bubrežnog parenhima: korteksa i medule
- kortikomedulska diferencijacija
- pijelokalicealni sustav
- središnji odjek
- druge ultrazvučne osobine

U procjeni bubrežne veličine za dob korištena je metoda po Hanu i Babcocku (33). Ultrazvučna procjena bubrežne veličine u našem radu određivana je mjerenjem bubrežne duljine u supinaciji i pronaciji. Mjereni su najduži uzdužni presjeci. Prilikom svakog pregleda napravljeno je ukupno 6 uzastopnih mjerenja za svaki bubreg (3 u supinaciji i 3 u pronaciji) i zabilježena je najveća vrijednost. Iste su bile podijeljene po dobi, spolu i strani. Od navedenih podataka učinjeni su nomogrami ultrazvučne procjene duljina bubrega zdrave dojenčadi do 12 mjeseci života. Korišten je statistički program SPSS 9.0. Prilikom svakog pregleda procijenjeni su: položaj i obris bubrega, ehogenost korteksa i medule, kortikomedulska diferencijacija, središnji odjek, širina pijelokalicealnog sustava. Oba bubrega su pregledavani s lijeve i desne bočne strane da se lakše uoči moguće proširenje mokraćovoda.

Prisutnost i položaj bubrega ocjenjivana je na način da su oni traženi na uobičajenom mjestu. Desni bubreg je obično položen nešto niže od lijevoga radi veličine i pritiska jetre. Ako bubreg nije bio nađen na očekivanom mjestu, bio je pažljivo pretražen cijeli trbuh, uz pritiskanje crijeva sondom kako bi se lakše prikazao mogući ektopičan bubreg. Uzdužna osovina bubrega uspoređena je s osovinom kralježnice uz napomenu da je donja polovica bubrega više udaljena od kralježnice nego gornja. Granica bubrega od okolnih struktura je obično jasna, jer je kapsula bubrega izrazito ehogena, oblik bubrega je ovalan, a njegova kontura je valovita zbog ostatka fetalne lobulacije.

Kad bi se uočio DKS, isti bi se prikazao u pronacijskom, supinacijskom i bočnom položaju kako bi se postavila ispravna dijagnoza. Djeca s DKS ultrazvučno su pregledana u 2 do 3 navrata kako bi se potvrdila dijagnoza DKS. DKS je definiran kao bubreg sa 2 kanalna sustava udružena s podijeljenim (ureter bifidus) ili dvostrukim ureterom (ureter duplex). Kada je bio uočen prošireni kanalni sustav, izmjeren mu je anteroposteriorni promjer. Pod proširenim kanalnim sustavom podrazumijeva se onaj kanalni sustav čiji je anteroposteriorni promjer veći od 5 mm na poprečnom presjeku bubrega.

Svaki granični, sumnjivi ili pozitivni nalaz podrazumijevao je daljnje ultrazvučne kontrole, rendgenske i radioizotopske pretrage do postavljanja konačne dijagnoze. Pacijenti su liječeni konzervativno ili operativno.

Djeca s DKS i kontrolna skupina djece praćena su od 6 mjeseci do 5 godina glede:

1. pojavnosti infekcije mokraćnog sustava
2. otkrivanja VUR-a
3. otkrivanja pridruženih anomalija MS u djece s DKS

GLAVNU SKUPINU (n=2471) podijelili smo na:

1. Kontrolnu skupinu (n=2416)
2. Skupinu s DKS (n=33)
3. Skupinu s drugim anomalijama (n=22)

Iz kontrolne skupine (KS) uspjeli smo dobiti povratnu informaciju o 1694 djece glede pojave IMS i VUR-a. Skupinu od 1694 djece podijelili smo u 2 skupine glede praćenja vremena pojave prve IMS.

U prvom vremenskom periodu istraživanja KS praćena je pojavnost prve IMS i zabilježeno je vrijeme pojave prve IMS. Nazvali smo ga 1a kontrolna skupina (1a KS). U toj skupini imali smo 981 dijete, od toga 515 (52%) muške i 466 (48%) ženske djece.

U drugom vremenskom periodu istraživanja KS praćena je pojavnost prve IMS, ali nije praćeno točno vrijeme nastupa prve IMS. Nazvali smo ga 1b kontrolna skupina (1b KS). U toj skupini imali smo 713 djece, od toga 371 (52%) muške i 342 (48%) ženske djece.

Prema tome od svih ispitanika iz KS, točno vrijeme nastupa prve IMS zna se samo u 1a KS.

U dijagnostici VUR-a metode izbora su bile direktna radionuklidna cistografija (DRNC) i mikcijska cistouretrografija (MCUG). Indikacije za daljnju obradu bile su infekcije mokraćnog sustava i širi kanalni sustav.

U dokazivanju postojanje anomalija otkrivenih ultrazvukom, primijenjivale su se i druge dijagnostičke metode kao što su dinamička scintigrafija bubrega, IVU i kompjutorizirana tomografija bubrega.

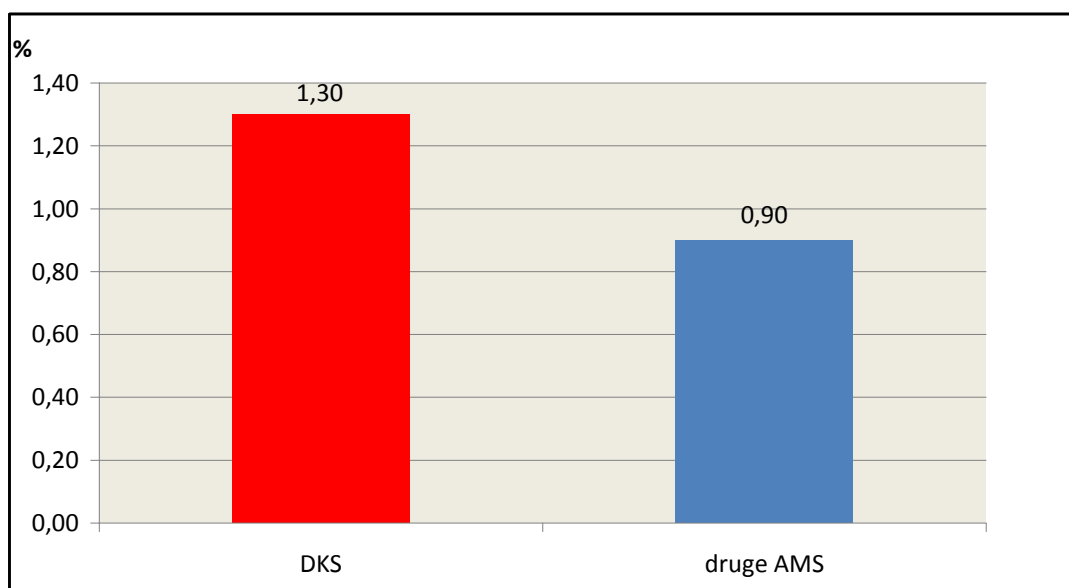
4.3. Statistička obrada podataka

U obradi podataka koristili smo χ^2 test. Radili smo Log Rank test i Kaplan Meierovu krivulju. Koristili smo koeficijent korelacije duljine bubrega s dobi djece i regresijske jednadžbe. Za obradu podataka koristili smo statistički program SPSS 9.0, a rezultate smo interpretirali na nivou značajnosti $p \leq 0,05$.

5. REZULTATI

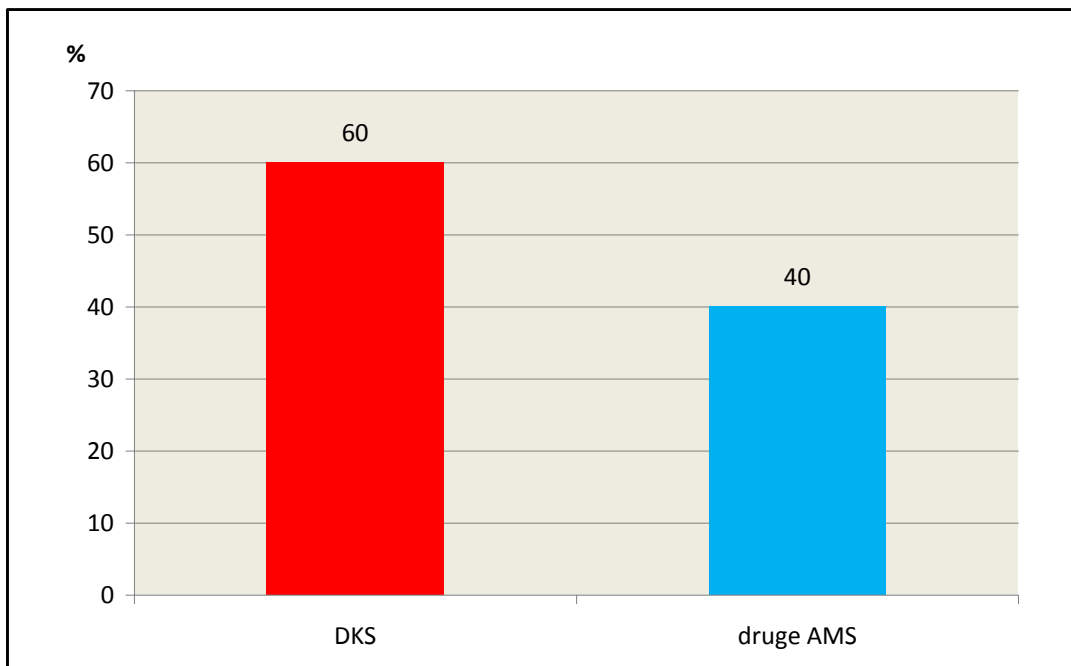
5.1. Učestalost anomalija mokraćnog sustava i dvostrukih kanalnih sustava u djece s prenatalnim UZ probirom mokraćnog sustava

Proveden je postnatalni ultrazvučni probir mokraćnog sustava na skupini od 2471 zdrave djece stare od 7 dana do 12 mjeseci s urednim prenatalnim ultrazvučnim pregledom. Od toga je bilo 1314 (53%) muških i 1157 (47%) ženskih. Od ukupnog broja ispitanika AMS su nađene u 55 (2,2%) djece. Od toga je DKS nađen u 33 (1,3%) dojenčadi, a ostale AMS u 22 (0,9%) dojenčadi (Slika 11). Od sve djece s AMS, 60% (33) je imalo DKS, a 40% (22) ostale AMS (slika 12). Od 33 djece s DKS, 6 (18,2%) je imalo i druge pridružene AMS (Slika 13). Kontrolna skupina obuhvaćala je 2416 dojenčadi s urednim nalazom postnatalnog UZ probira mokraćnog sustava.



Slika 11. Postotak djece s DKS i postotak djece s drugim AMS u općoj populaciji

U populaciji od 2471 dojenčadi, 55 (2,2%) je imalo AMS. DKS je imalo 33 (1,3%), a druge AMS 22 (0,9%) dojenčadi.



Slika 12. Postotak djece s DKS među djecom s AMS

Od ukupnog broja nađenih AMS (55) u populaciji od 2471 dojenčadi, na DKS otpada 60%, a na druge AMS 40% djece.

5.1.1. Skupina djece s dvostrukim kanalnim sustavom (DKS) (n=33)

Od 33 dojenčadi s DKS (14 muških, 19 ženskih), 28 ih je imalo jednostrani, a 5 obostrani DKS pa je ukupno bilo 38 bubrežnih jedinica s DKS.

Učestalost IMS i drugih pridruženih AMS u DKS skupini

Od tih 33 djece, 16 je imalo IMS (48,5%), a 6 (18,2%) je imalo druge pridružene AMS (Slika 13). Operirano je 1 dijete iz te skupine.

Nađene su slijedeće pridružene anomalije:

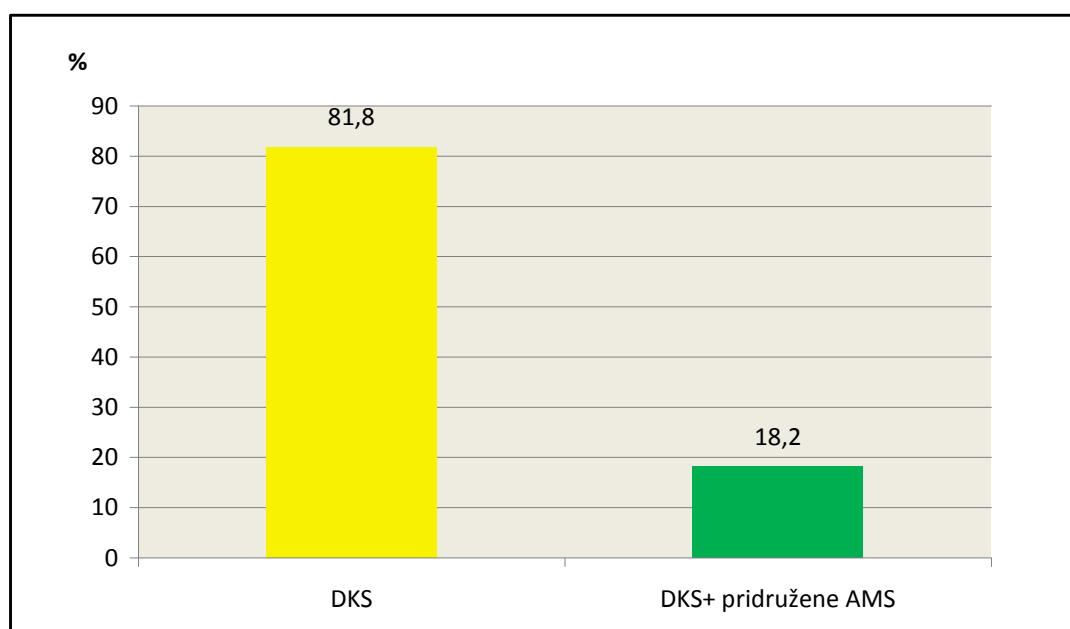
- VUR je imalo 4 djece (12%) s ukupno 7 refluktirajućih bubrega (3 VUR-a I stupnja i 4 VUR-a II stupnja).
- Ureterohidronefroziju donjeg pola bubrega imalo je jedno dijete
- Ureterocelu je imalo jedno dijete - operirano

DKS skupina bez proširenja kanalnog sustava

U DKS skupini, bez proširenja kanalnog sustava bilo je 20 djece. U njoj je 6 (30%) djece imalo IMS, a 2 (10%) druge pridružene AMS (2 VUR-a).

DKS skupina s proširenjem kanalnog sustava

Iz DKS skupine, s proširenim kanalnim sustavom bilo je 13 djece. U ovoj podskupini 10 (77%) djece je imalo IMS (Slika 14), a 4 (30,7%) druge pridružene AMS (2 VUR-a, 1 ureterohidronefroza, 1 ureterocela).



Slika 13. Postotak djece sa pridruženim anomalijama među djecom s DKS

Od 33 djece s DKS, 6 (18,2%) je imalo druge pridružene AMS, a 27 (81,8%) je bilo bez pridruženih AMS.

5.1.2. Skupina djece s drugim anomalijama mokraćnog sustava bez DKS (n=22)

Od 22 djece iz ove skupine bilo je 15 dječaka i 7 djevojčica.

Nađene su slijedeće anomalije:

- malrotiran bubreg u 3 djece

- multicističan displastičan bubreg u 1 djeteta
 - ektopičan bubreg u maloj zdjelici u 2 djece
 - hipoplastičan bubreg u 2 djece
 - vezikoureteralni refluks (UZ pretragom viđen širi kanalni sustav) u 3 (13,6%) djece s ukupno 5 VUR-a (4 III stupnja i 1 IV stupnja). Od tih 5 VUR-a, četiri je viđeno UZ pretragom kao proširen kanalni sustav, dok je jedan VUR III stupnja imao uredan UZ nalaz bubrega, ali je pronađen jer je na kontralateralnoj strani imao širi kanalni sustav zbog VUR-a IV stupnja. Jedno dijete je operirano.
 - hidronefroza u 6 djece - 2 operirano
 - hidronefroza s megaureterom u 1 djeteta - operirano
 - hidrokalkoza u 2 djece
 - solitarna cista bubrega u 1 djeteta - operirano
 - ageneza bubrega u 1 djeteta
- Ukupno je operirano 5 djece.
- Iz te skupine je 10 djece (45%) imalo IMS (Slika 14).

5.1.3. Kontrolna skupina djece (KS) (n=2416)

Ispitanike iz KS smo pratili glede pojave prve infekcije MS i pojave vezikoureteralnog refluksa (VUR). Od 2416 djece iz KS uspjeli smo dobiti povratnu informaciju o 1694 djece glede pojave IMS i VUR-a. Od njih je 135 (8%) imalo IMS (Slika 14), dok je u 8 (0,5%) djece nađen VUR (ukupno 12 refluktirajućih bubrega, od čega 2 VUR-a I stupnja, 9 VUR-a II stupnja i 1 VUR III stupnja).

Skupinu od 1694 djece podijelili smo u 2 skupine glede praćenja vremena pojave prve IMS:

1a KS (skupina u kojoj se zna točno vrijeme nastupa prve IMS) (n= 981, 515 (52%) muških, 466 (48%) ženskih)

U toj skupini je 75 (7,6%) djece imalo IMS i praćeno je točno vrijeme nastupa prve IMS.

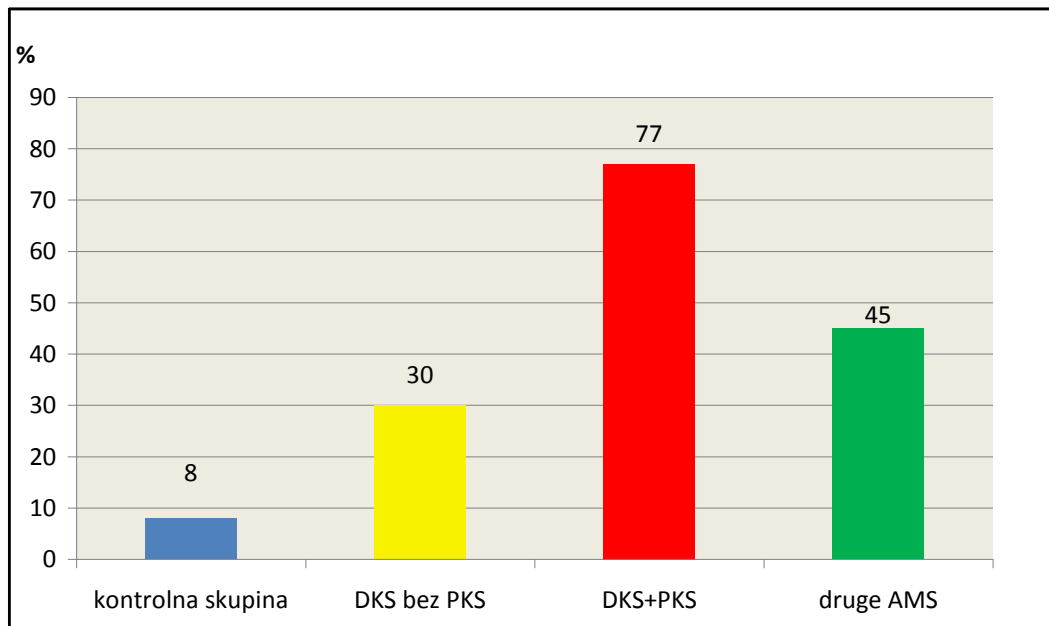
1b KS (skupina u kojoj se ne zna točno vrijeme nastupa prve IMS) (n=713, 371 (52%) muških, 342 (48%) ženskih)

U toj skupini je 60 (8,4%) djece imalo IMS.

Od svih ispitanika iz KS, točno vrijeme nastupa prve IMS znalo se u 75 djece.

5.2. Usporedba učestalosti IMS po skupinama

U ovom poglavlju prikazali smo učestalost i vrijeme pojave prve IMS u DKS skupini bez proširenja kanalnog sustava, u DKS skupini s proširenjem kanalnog sustava, u skupini djece s drugim anomalijama mokraćnog sustava bez DKS i u KS (Slika 14, 15).



Slika 14. Postotak djece s IMS u kontrolnoj skupini, skupini djece s DKS bez PKS, skupini s DKS s PKS i skupini s drugim AMS

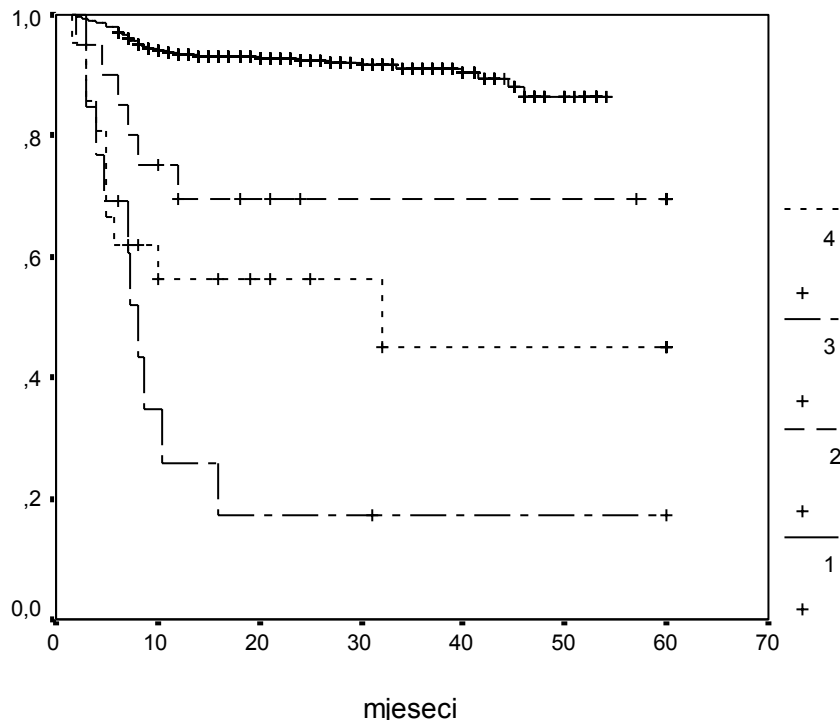
U populaciji od 1694 dojenčadi (kontrolna skupina) postotak djece s IMS bio je 8%, u skupini od 20 djece s DKS bez proširenja kanalnog sustava 30%, u skupini od 13 djece s DKS s proširenim kanalnim sustavom 77%, a u skupini od 22 djece s drugim AMS 45%.

Kumulativna vjerojatnost odsustva bolesti (Cumulative disease free vjerojatnost - DF vjerojatnost) za infekcije mokraćnog sustava u prvoj godini života prikazana je na tablici 1.

Tablica 1.

Skupina	Kumulativna DF od infekcije vjerojatnost za 1. godinu života (95% CI)	Broj infekcija u prvoj godini /ukupan broj infekcija
Kontrolna (n=981)	0,935 (0,919-0,951)	62/75
Djece s DKS bez proširenja kanalnog sustava (n=20)	0,696 (0,49-0,89)	6/6
Djece s DKS s proširenjem kanalnog sustava (n=13)	0,259 (0,008-0,51)	9/10
Ostale anomalije mokraćnog sustava (n=22)	0,563 (0,35-0,78)	9/10

Analizom Kaplan-Meier krivulje vremena do pojave prve IMS kod ispitanika kontrolne skupine, djece s DKS bez proširenog KS, djece s DKS sa proširenim KS i djece s ostalim anomalijama dobili smo slijedeće rezultate (Slika 15).



Slika 15. Prikaz Kaplan-Meier krivulje

LEGENDA Kaplan Meier krivulje:

- Kontrolna skupina (N= 981) broj 1
- DKS bez proširenja kanalnog sustava (N= 20) broj 2
- DKS s proširenjem kanalnog sustava (N=13) broj 3
- Ostale anomalije mokraćnog sustava (N= 22) broj 4

Utvrđena je statistički značajna razlika u vremenu pojavnosti IMS između dojenčadi ispitivanih skupina (4 skupine) Log Rank 160,5;p<0,001.

Kumulativna vjerojatnost odsustva bolesti (disease free vjerojatnost) tijekom prve godine života za IMS bila je za 1,3 puta veća u kontrolnoj skupini nego u skupini DKS bez proširenja kanalnog sustava i za 3,6 puta veća nego u skupini DKS sa proširenjem kanalnog sustava, zatim je za 1,7 puta veća nego u skupini s ostalim anomalijama mokraćnog sustava. U skupini DKS bez proširenja kanalnog sustava ta je vjerojatnost za 2,7 puta veća nego u skupini s DKS sa proširenjem kanalnog sustava (Tablica 1).

Medijan prvog UZ pregleda svih skupina zajedno od 1036 (33 DKS, 981 kontrolna skupina i 22 ostale anomalije) dojenčadi iznosi 63 dana (min-max: 7-210 dana).

Medijan praćenja je 20 mjeseci (min-max: 6-60 mjeseci) (Tablica 2).

Tablica 2.

Median (min-max)

	Kontrola	DKS bez proširenja kanalnog sustava	DKS sa proširenjem kanalnog sustava	DKS s pridruženim anomalijama mokraćnog sustava	ostale anomalije mokraćnog sustava
Dani prvog UZ	63 (7-180)	69(30-210)	75(30-180)	90(45-120)	40(29-180)
Praćenje (mjeseci)	20(6-54)	60(10-60)	60(6-60)	60(35-60)	25(7-60)

5.3. Rezultati duljine bubrega s dvostrukim kanalnim sustavom

Rezultati istraživanja ultrazvučne duljine bubrega iz DKS skupine posebno su analizirani. Duljine bubrega prema dobi, spolu i strani u dojenčadi iz DKS skupine uspoređene su s duljinom bubrega iz KS i s bubrežima iz KDKS skupine. Duljine bubrega su prikazane točkastim grafom (Slika 16-23).

Od 33 dojenčadi s DKS 5 je imalo obostrano DKS. Median prvog UZ pregleda djece iz DKS skupine je bio 75 dana (min 30-max 210 dana), djece iz KS 77,5 dana (min 30-max 210 dana).

Od 38 bubrega s DKS skupine, njih 23 (60%) je po duljini bilo iznad gornje granice 95% CI za dob, spol i stranu ($\chi^2=22,6$; $p<0,001$).

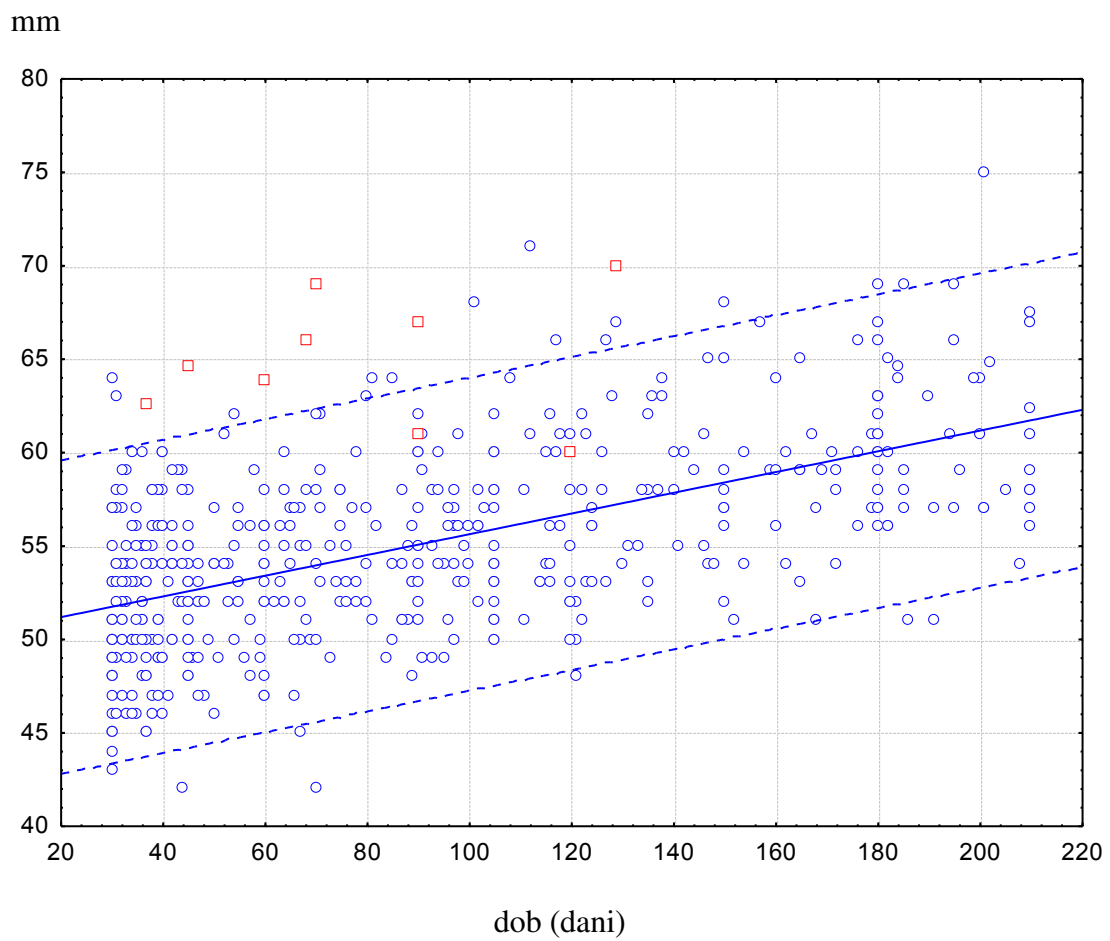
Od 28 bubrega iz KDKS skupine samo 1 (3,6%) je po duljini iznad 95% CI, a u KS od 1896 bubrega njih 59 (3,1%) je po duljini bilo iznad 95% CI ($\chi^2=0,02$; $p=0,889$).

Usporedbom KS i DKS skupina dobije se statistički značajna razlika ($\chi^2=302$; $p<0,001$).

U skupini dojenčadi s DKS 20 puta je više bubrega koji su po duljini iznad gornje granice 95% CI za dob, spol i stranu u odnosu na KS i za 17 puta ih je više u odnosu na KDKS.

Slika 16.

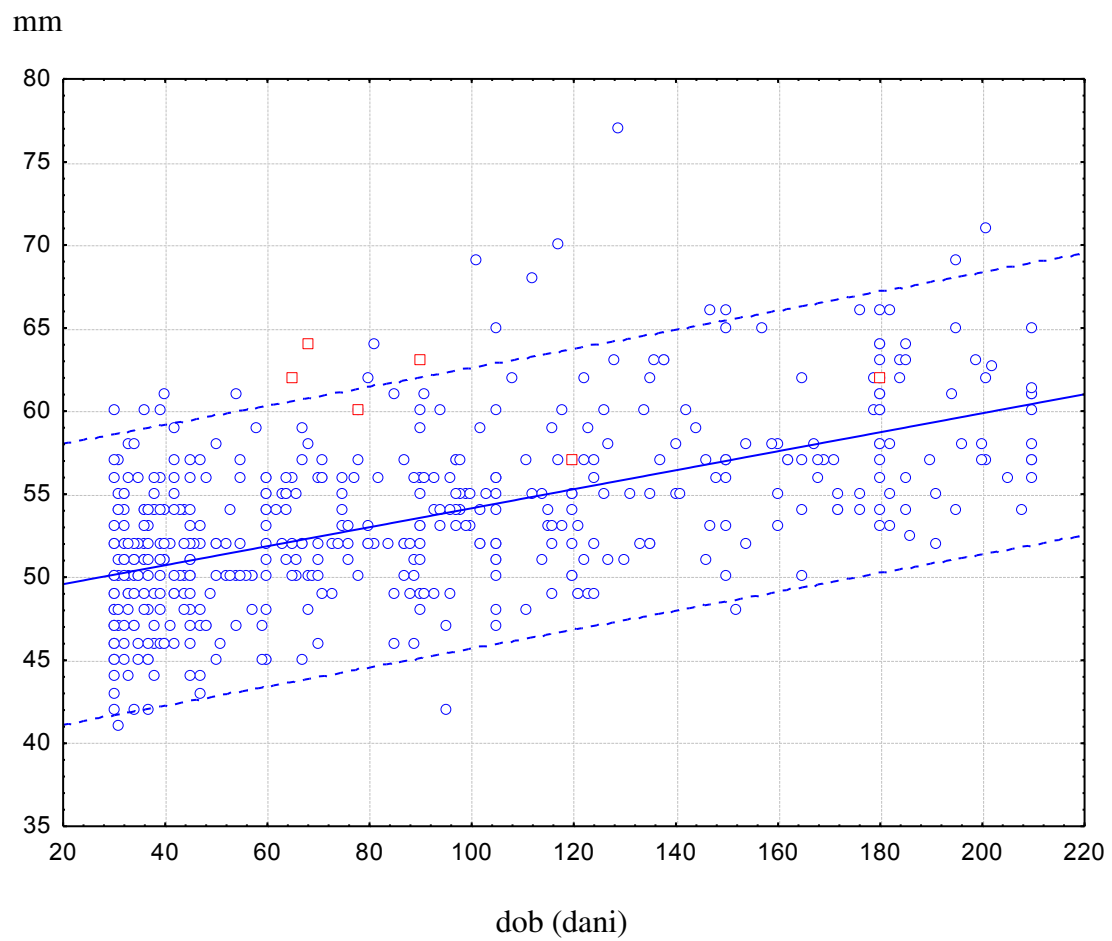
Točkasti graf prikazuje duljine muških lijevih bubrega u milimetrima u KS (plave točke i duljine muških lijevih bubrega s DKS (crvene točke).



Na apscisi su dani, na ordinati su duljine lijevog bubrega u muške dojenčadi

Slika 17.

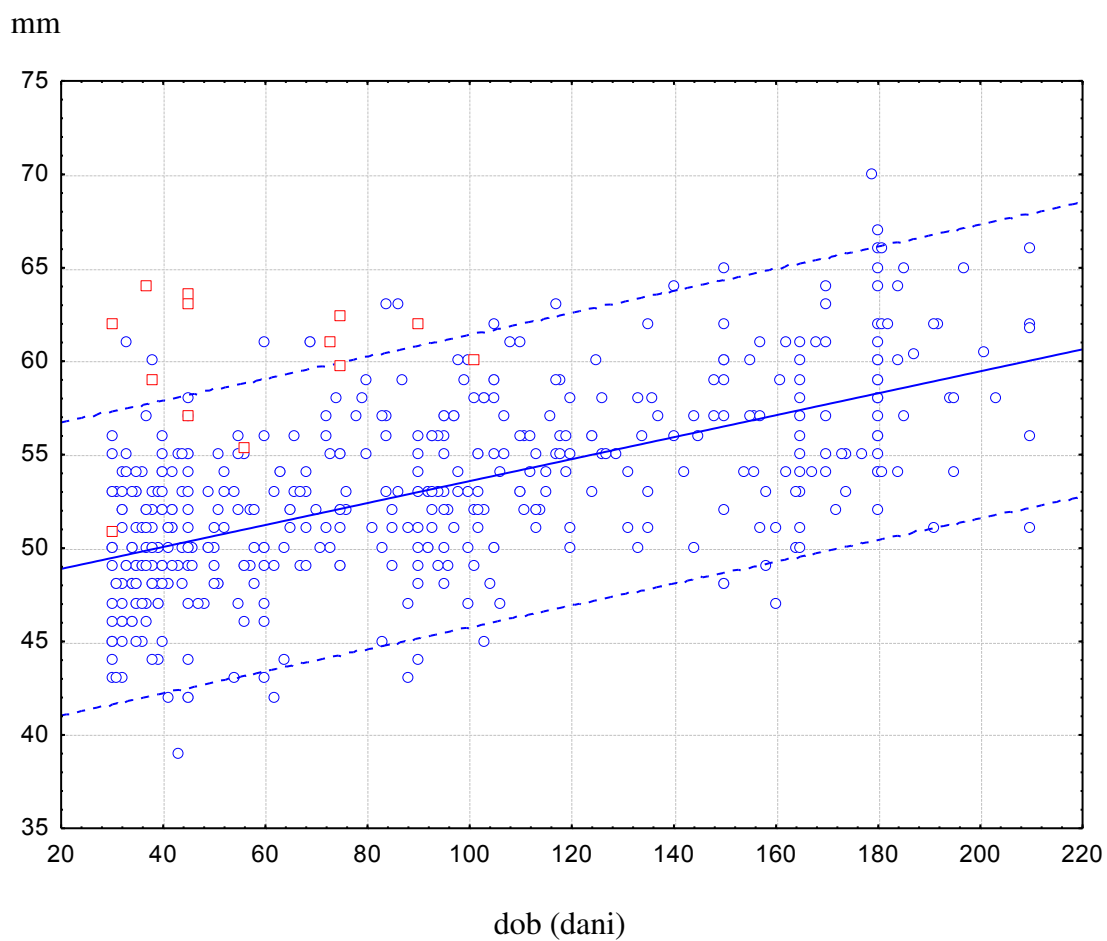
Točkasti graf prikazuje duljine muških desnih bubrega u milimetrima u KS (plave točke) i duljine muških desnih bubrega s DKS (crvene točke).



Na apscisi su označeni dani, a na ordinati duljine desnih bubrega u muške dojenčadi

Slika 18.

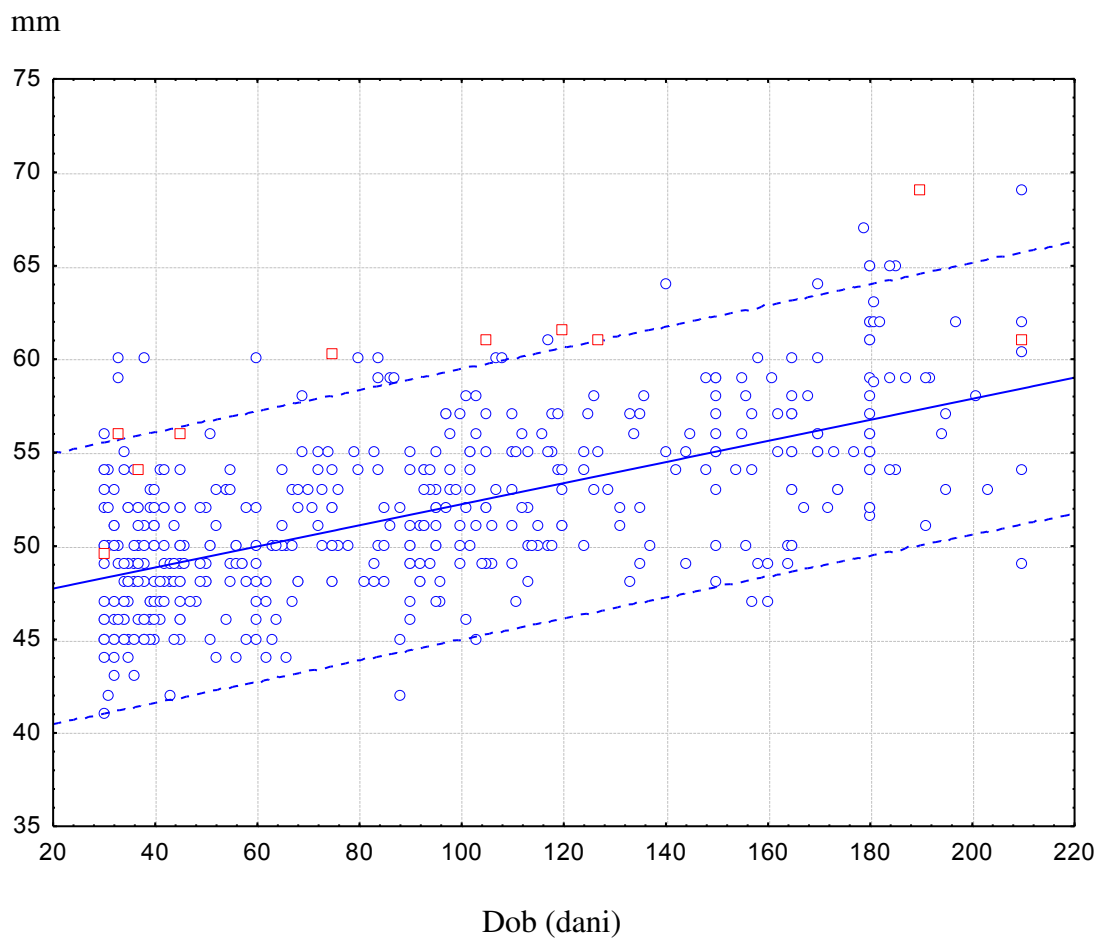
Točkasti graf prikazuje duljine ženskih lijevih bubrega u milimetrima u KS (plave točke) i duljina ženskih lijevih bubrega s DKS (crvene točke).



Na apscisi su označeni dani, a na ordinati duljine lijevih bubrega u ženske dojenčadi

Slika 19.

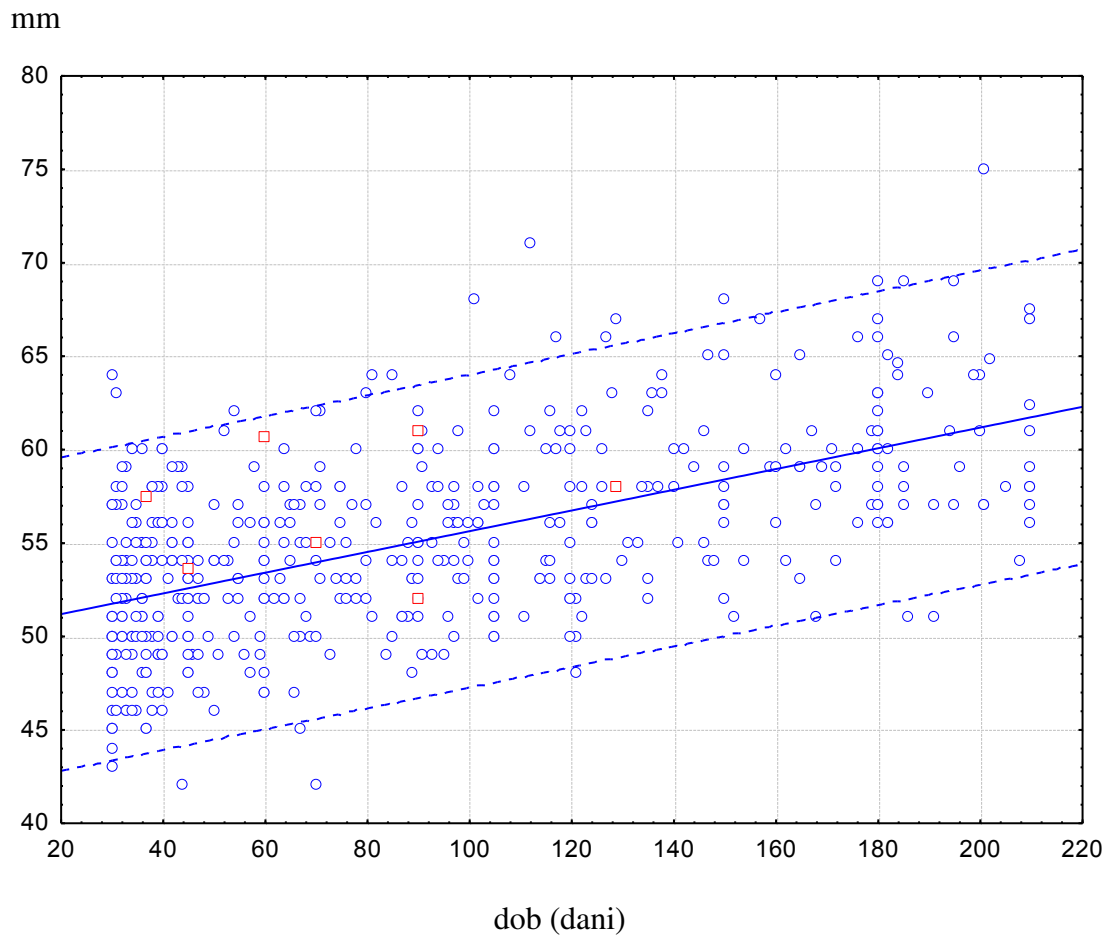
Točkasti graf prikazuje duljine ženskih desnih bubrega u milimetrima u KS (plave točke) i duljine ženskih desnih bubrega s DKS (crvene točke).



Na apscisi su označeni dani, a na ordinati duljine desnih bubrega u ženske dojenčadi

Slika 20.

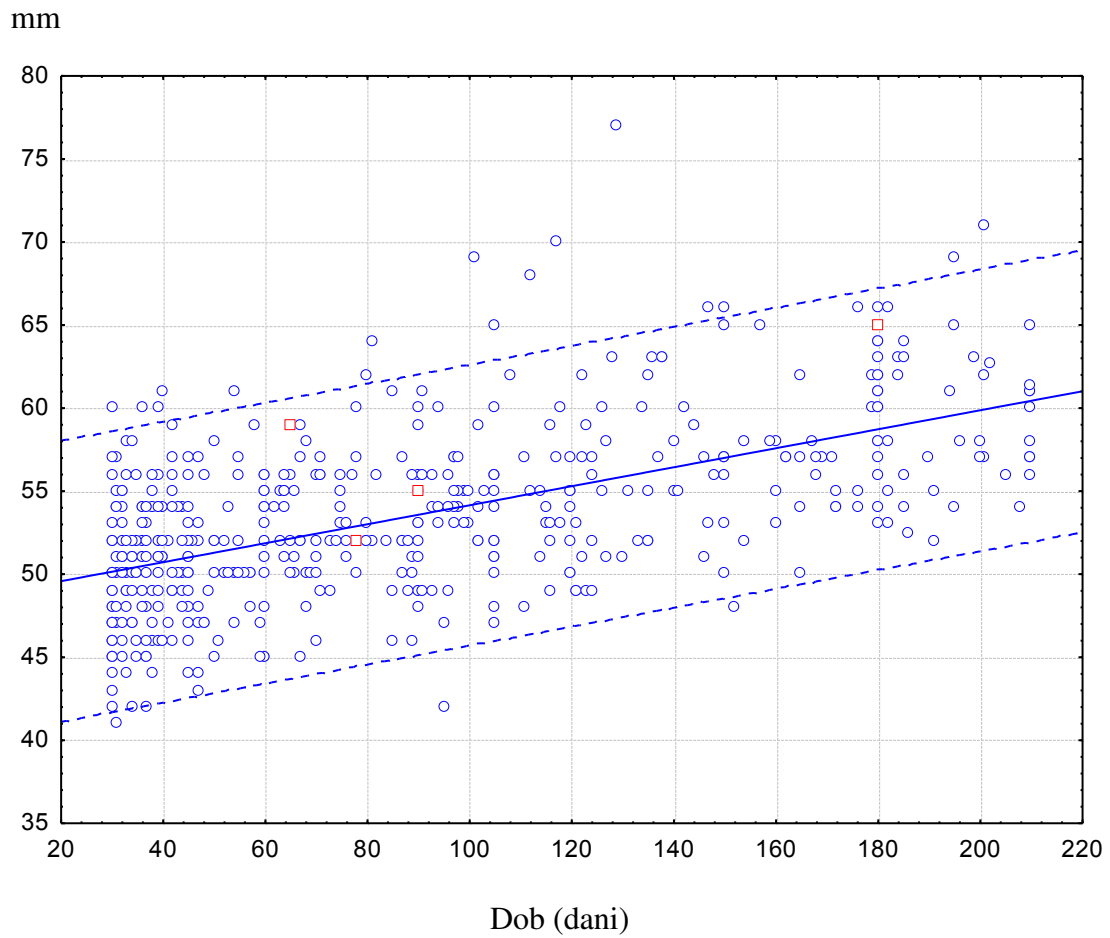
Točkasti graf prikazuje duljine muških lijevih bubrega u milimetrima u KS (plave točke) i duljine muških lijevih bubrega iz KDKS skupine (crvene točke).



Na apscisi su označeni dani, a na ordinati duljine lijevih bubrega u muške dojenčadi

Slika 21.

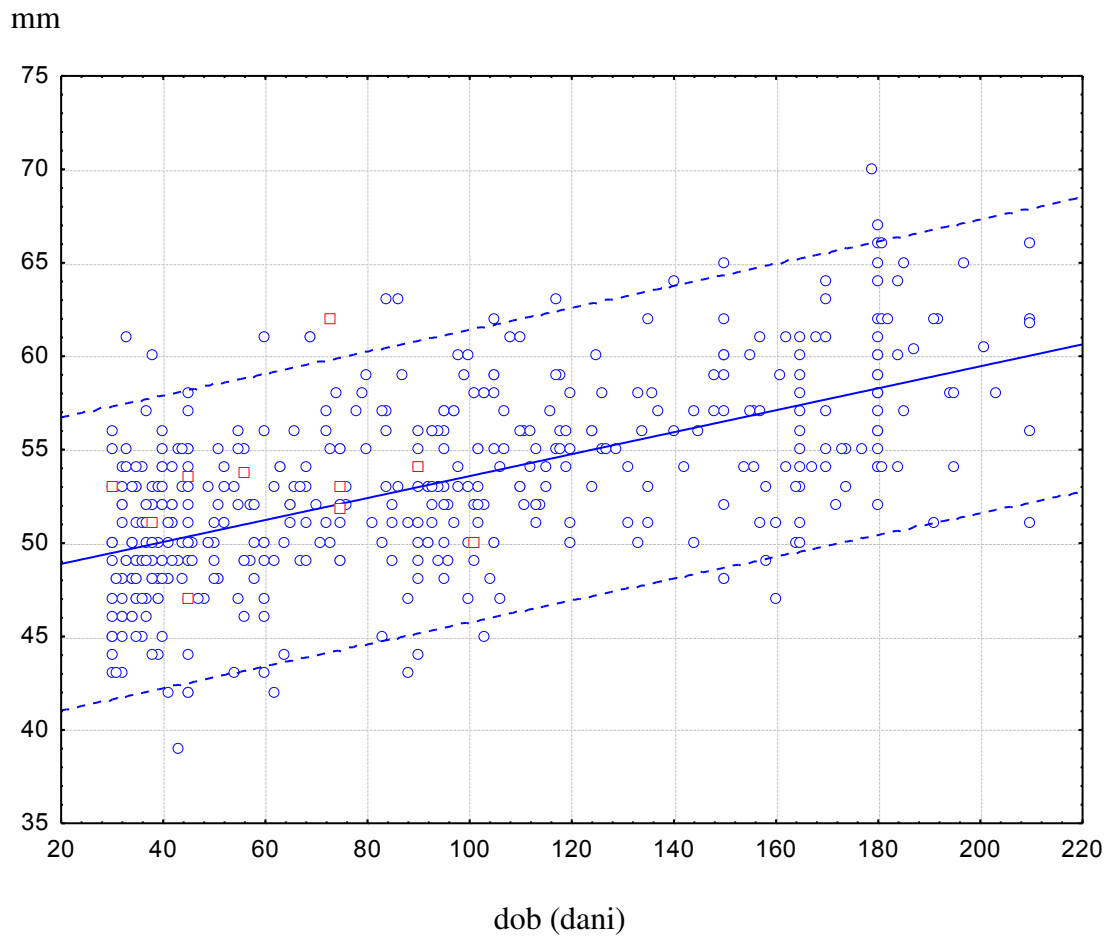
Točkasti graf prikazuje duljine muških desnih bubrega u milimetrima u KS (plave točke) i duljina muških desnih bubrega iz KDKS skupine (crvene točke).



Na apscisi su označeni dani, a na ordinati duljine desnih bubrega u muške dojenčadi

Slika 22.

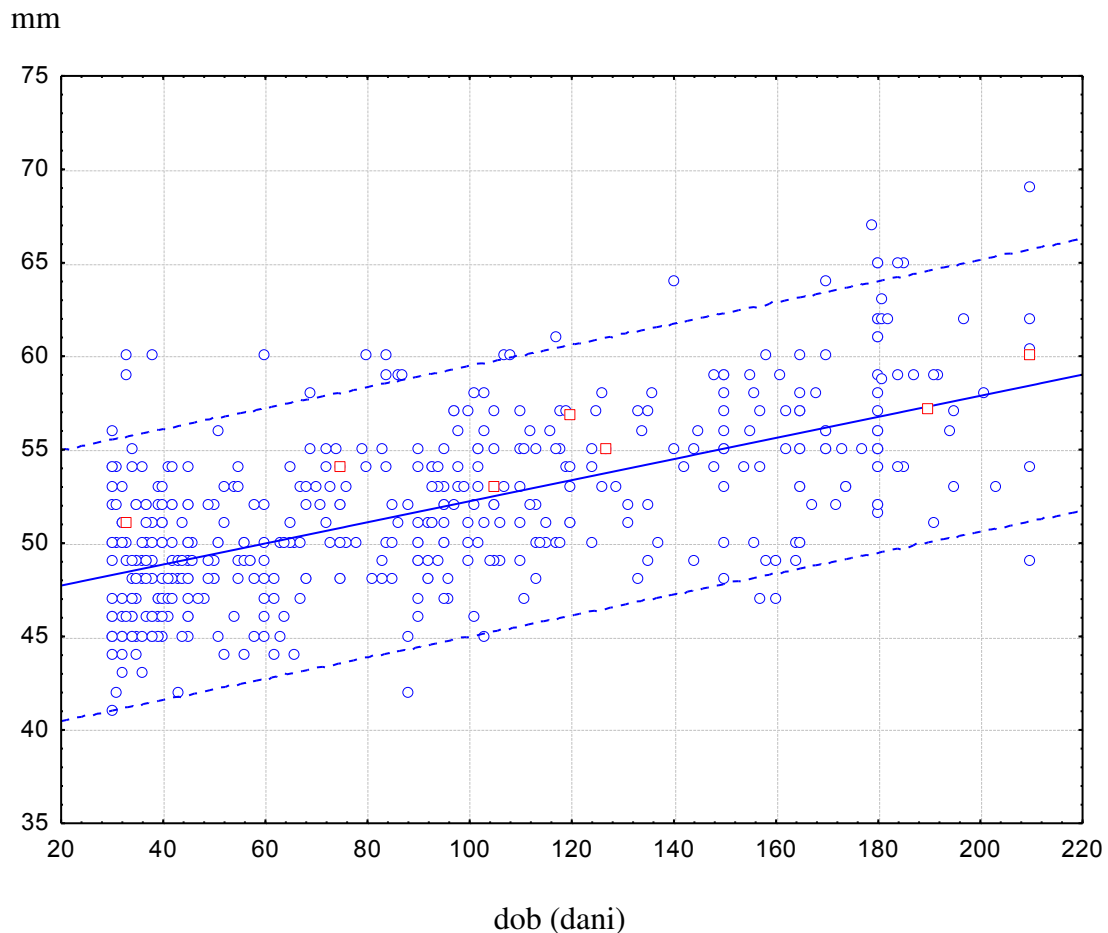
Točkasti graf prikazuje duljine ženskih lijevih bubrega u milimetrima u KS (plave točke) i duljina ženskih lijevih bubrega iz KDKS skupine (crvene točke).



Na apscisi su označeni dani, a na ordinati duljine lijevih bubrega ženske dojenčadi

Slika 23.

Točkasti graf prikazuje duljine ženskih desnih bubrega u milimetrima u KS (plave točke) i duljina ženskih desnih bubrega iz KDKS skupine.



Na apscisi su označeni dani, a na ordinati duljine desnih bubrega ženske dojenčadi

5.4. Normalne vrijednosti duljina bubrega zdrave dojenčadi

Odredili smo normalne vrijednosti duljina bubrega zdrave dojenčadi, koja nemaju AMS, u dobi od 7 dana do 12 mjeseci života u odnosu na dob, spol i stranu tijela. U to istraživanje je ušlo 1073 na vrijeme rođene dojenčadi, sa 2146 zdravih bubrega. Od toga je bilo 549 (51%) muških i 524 (49%) ženskih.

Utvrđili smo koeficijente korelacije duljine bubrega sa dobi djece i u skladu s tim napravili regresijske jednadžbe napisane ispod svake slike (Slika 24-27). Prosječna, minimalna i maksimalna vrijednost (5% i 95% CI) i standardna devijacija su izračunati statističkim programom SPSS 9.0.

Utvdili smo statistički značajnu povezanost duljine bubrega sa dobi i to posebno lijevog, a posebno desnog bubrega ($p < 0,05$). Analizu smo napravili odvojeno za mušku i za žensku dojenčad. Nadalje smo usporedili duljinu bubrega između muške i ženske dojenčadi uzimajući u obzir životnu dob, pa smo utvdili da su od 2. do 6. mjeseca života lijevi i desni bubreg statistički značajno veći u muške nego ženske dojenčadi ($p < 0,05$). Rast bubrega od 7. do 12. mjeseca života jednak je u muške i ženske dojenčadi ($p > 0,05$) (Tablica 3). Našli smo statistički značajnu razliku u smislu veće duljine lijevog od desnog bubrega u oba spola u prvih 12 mjeseci života ($p < 0,05$) (Tablica 4).

Prikazali smo 4 nomograma duljine bubrega od 7 dana do 12 mjeseci života posebno za mušku i žensku dojenčad i posebno za lijevi i desni bubreg (Slika 24-27).

Tablica 3.

Srednja vrijednost i standardna devijacija duljina bubrega muške i ženske dojenčadi prikazano po mjesecima

Mje sec	Duljina lijevog bubrega		p	Duljina desnog bubrega		p
	muški	ženski		muški	ženski	
1.	50,6±5,3	49,1±3,9	0,083	49,1±3,8	48,3±4,2	0,31
2.	52,6±3,9	50,0±3,7	0,001	50,9±3,9	48,9±3,3	<0,001
3.	54,5±4,2	52,7±4,4	0,011	53,1±3,8	51,1±3,9	0,002
4.	56,1±4,5	54,1±3,7	0,002	54,6±4,8	52,4±3,4	0,0011
5.	57,8±4,7	56,2±4,8	0,11	56,7±5,6	54,5±3,6	0,038
6.	59,6±4,2	57,0±4,6	0,004	57,9±4,2	55,7±4,4	0,011
7.	60,6±5,2	59,6±4,5	0,42	59,3±4,6	58,5±4,9	0,515
8.	61,3±3,9	61,5±3,3	0,897	59,2±4,5	61,4±3,2	0,262
9.	66,2±3,8	63,0±5,1	0,149	64,2±4,6	60,1±4,6	0,0637
10.	62,4±3,3	64,9±2,6	0,631	59,2±2,0	61,3±5,4	0,839
11.	62,1±0,3	58,8±2,1		58,4±1,5	58,9±3,7	
12.	66,0	60,0±1,4		63,0	56,5±2,1	

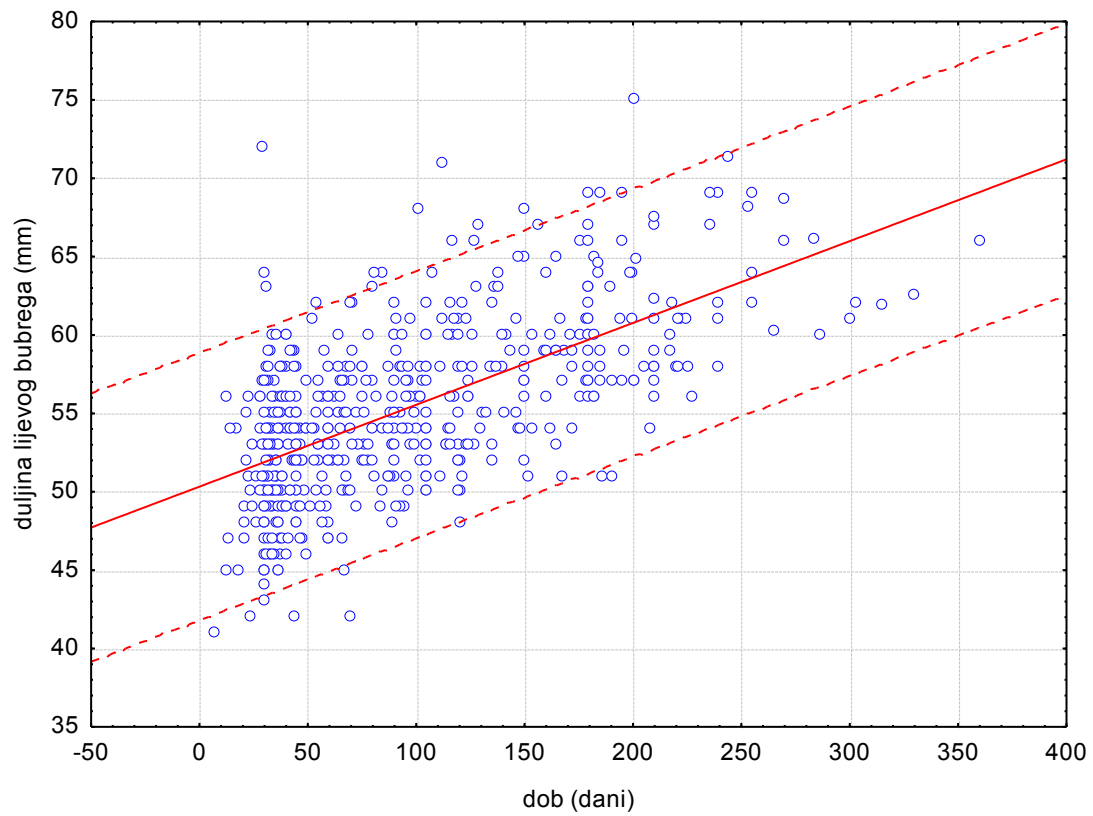
Tablica 4.

Prikaz statistički značajne povezanosti duljina lijevog i desnog bubrega u muške i ženske dojenčadi prikazano po mjesecima

mjeseci	muški		ženski	
	Lijevi-desni bubrezi		Lijevi-desni bubrezi	
	t	p	t	p
1.	3,2	0,002	2,6	0,012
2.	8,4	<0,001	5,2	<0,001
3.	4,3	<0,001	4,6	<0,001
4.	4,8	<0,001	6,1	<0,001
5.	2,7	0,009	4,4	<0,001
6.	4,11	<0,001	4,13	<0,001
7.	2,92	<0,001	2,4	0,024
8.	4,11	<0,001	3,8	<0,001
9.				
10.				
11.				
12.				

Slika 24.

Prikaz duljine lijevog bubrega muške dojenčadi u prvih 12 mjeseci života

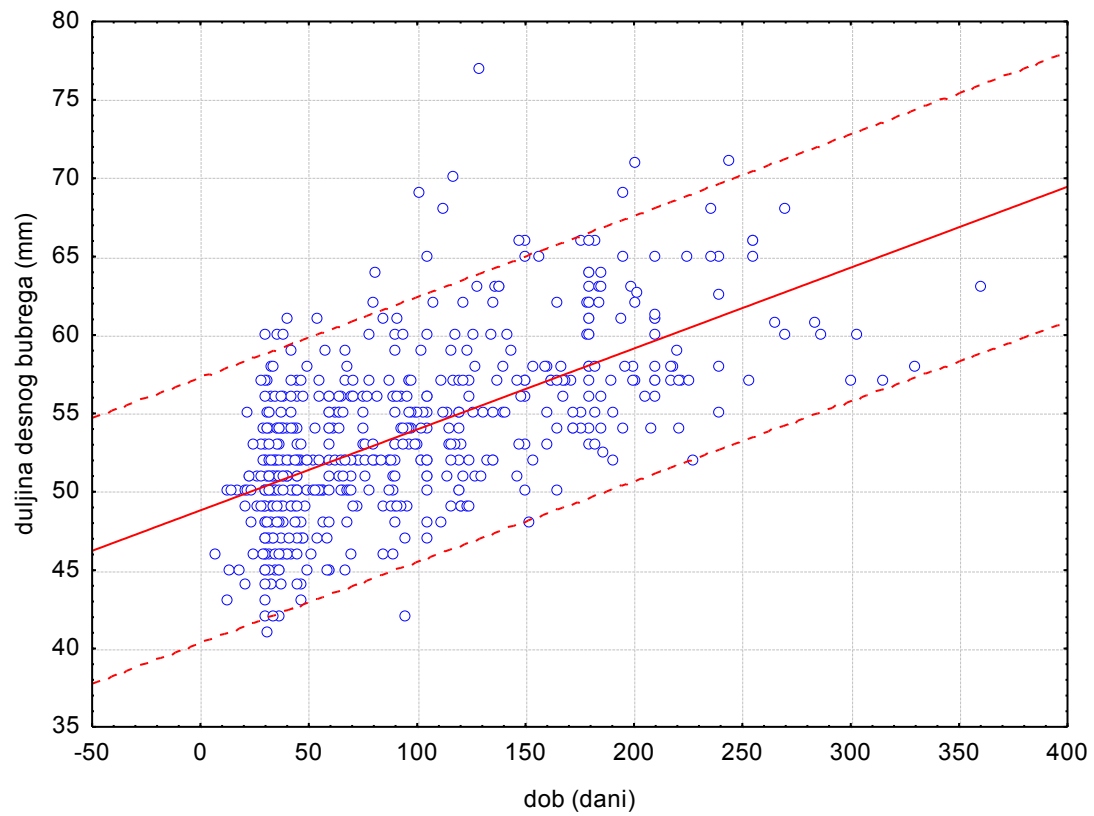


Koeficijent korelacije: $r = 0,62$; $p < 0,001$

$$\text{Duljina lijevog bubrega muške dojenčadi (mm)} = 0,052 \times \text{dob(dani)} + 50,3$$

Slika 25.

Prikaz duljine desnog bubrega muške dojenčadi u prvih 12 mjeseci života

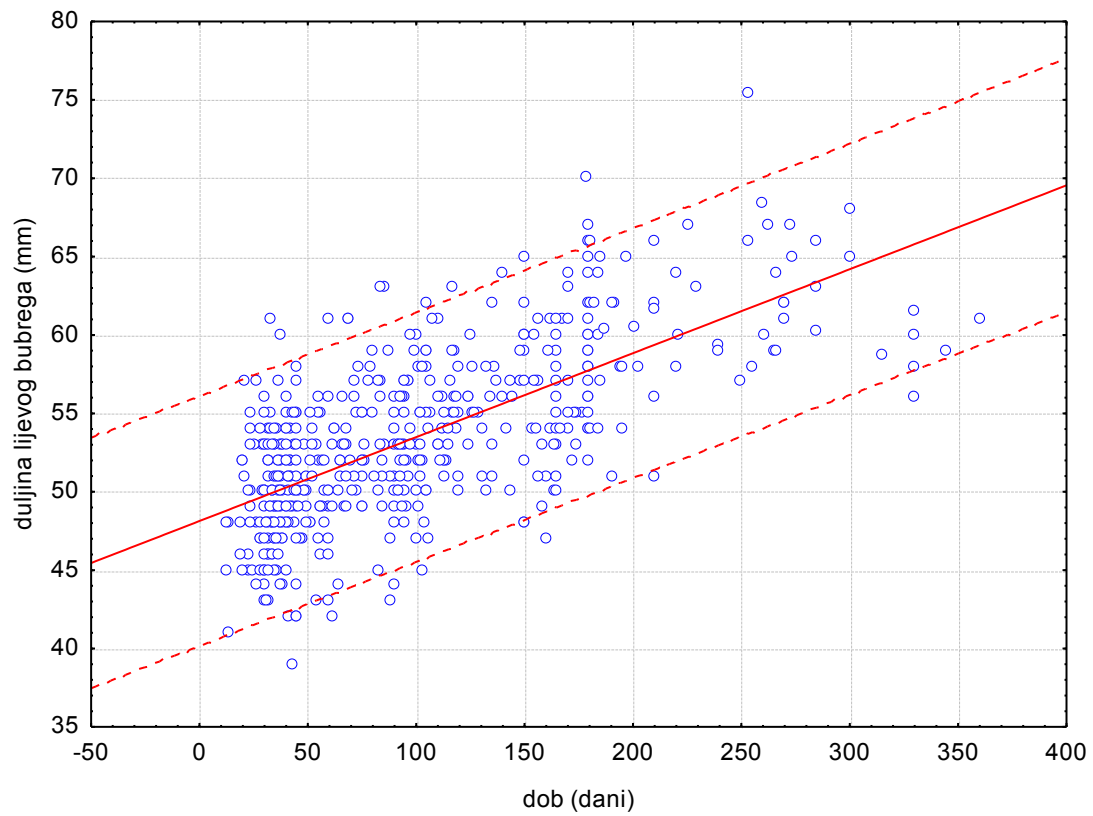


Koeficijent korelacije: $r = 0,62$; $p < 0,001$

$$\text{Duljina desnog bubrega muške dojenčadi (mm)} = 0,052 \times \text{dob(dani)} + 48,8$$

Slika 26.

Prikaz duljine lijevog bubrega ženske dojenčadi u prvih 12 mjeseci života

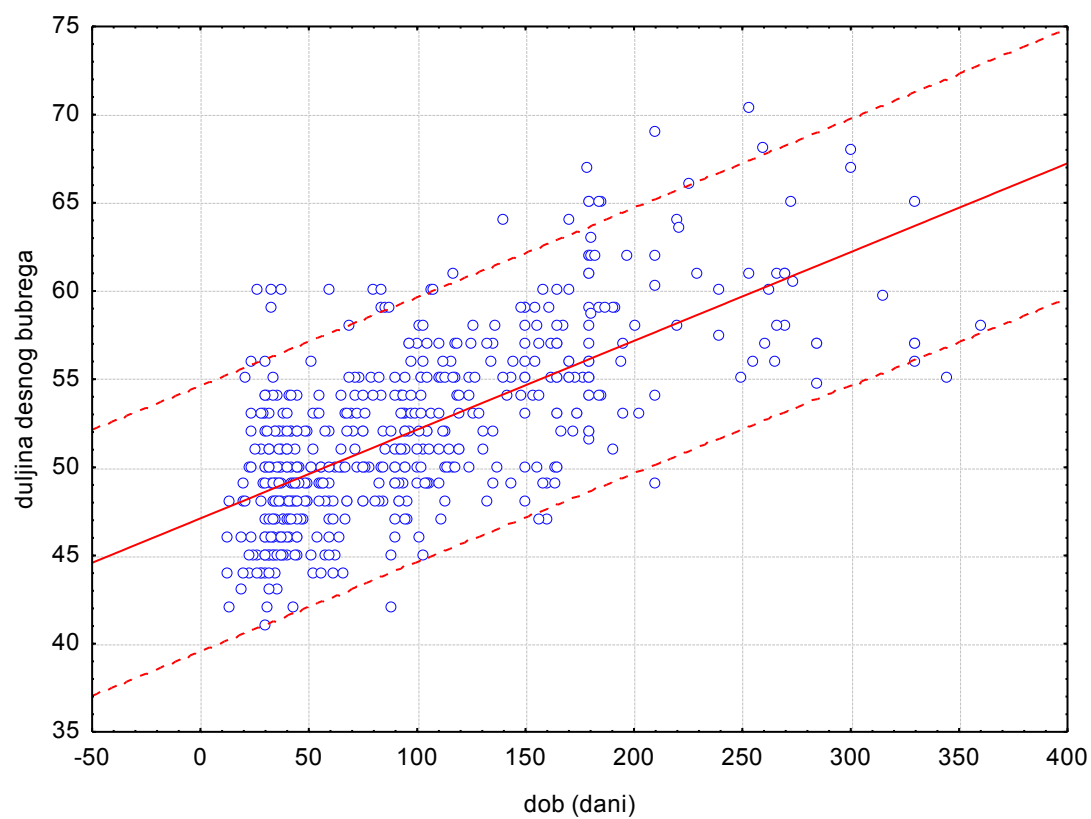


Koeficijent korelacije: $r = 0,68$; $p < 0,001$

$$\text{Duljina lijevog bubrega ženske dojenčadi (mm)} = 0,053 \times \text{dob(dani)} + 48,1$$

Slika 27.

Prikaz duljine desnog bubrega ženske dojenčadi u prvih 12 mjeseci života



Koeficijent korelacije: $r = 0,68$; $p < 0,001$

$$\text{Duljina desnog bubrega ženske dojenčadi (mm)} = 0,050 \times \text{dob(dani)} + 47,1$$

6. RASPRAVA

6.1. Utjecaj anomalija mokraćnog sustava na morbiditet bubrega

AMS su uzrok krajnjeg stadija bubrežne insuficijencije u velikom broju slučajeva, primjerice u 38,8% sve dijalizirane djece u Turskoj, u 45% dijalizirane djece u Japanu, a 33% u sjevernoj Americi (23). Puretić i Slaviček analizirali su podatke od 153 bolesnika od 9 mjeseci života do navršenih 18 godina života koja su liječena bubrežnom nadomjesnom terapijom od 1982. do 2010. godine. Na njihovom odjelu, što obuhvaća 95% djece u Hrvatskoj koja su liječena hemodijalizom, peritonejskom dijalizom i preemtivnom transplantacijom bubrega utvrdili su da su AMS bile odgovorne za 56% krajnjeg stadija bubrežne insuficijencije (9). U Srbiji su u studiji Peco-Antić A i sur. (2011.) AMS bile odgovorne za 58% slučajeva kronične bubrežne bolesti (102). U Turskoj je među dijaliziranom djecom VUR uzrok u 24% slučajeva krajnjeg stadija bubrežne insuficijencije, druge AMS u 8% slučajeva, a bubrežna hipoplazija i displazija u 7% slučajeva. Poznato je da je DKS bubrega povezan s većom incidencijom VUR-a nego u općoj populaciji, stoga moramo posvetiti posebnu pozornost otkrivanju DKS-a. Prema podacima iz literature prevalencija VUR-a u populaciji djece je procijenjena oko 1% (od 0,4% do 1,8%). VUR se uglavnom nađe kao rezultat pretrage nakon IMS (103-107). U našem istraživanju u djece s DKS bubrega, VUR smo dokazali u 12% slučajeva, dakle 12 puta više nego u općoj populaciji. Potrebno je naglasiti da rezultati našeg rada ukazuju kako UZ probir nije pogodna metoda za otkrivanje VUR-a. On može ukazati na moguće postojanje dilatirajućeg VUR-a (IV i V stupnja, iznimno III) dok se nedilatirajući VUR-i ne vide ultrazvukom u B-prikazu pa se stoga dijagnosticiraju ciljanim pretragama nakon anamnestičkih podataka o IMS ili ciljanim dijagnostičkim ispitivanjem djece s anomalijama mokraćnog sustava.

Postoji nekoliko studija koje se bave dugoročnim posljedicama u bolesnika s AMS. Sanna-Cherchi S. i sur. su na skupini od 312 bolesnika s AMS procijenili da je rizik od progresije bolesti do krajnjeg stupnja bubrežne insuficijencije i početka dijalize do 30. godine života 18,6% (7).

6.2. Uloga i važnost UZ probira mokraćnog sustava

Ultrazvučni probir mokraćnog sustava se u mnogim zemljama, posebno u zapadnim, radi prenatalno i postnatalno. Sve veći je broj objavljenih studija koje se bave prenatalnim i postnatalnim ultrazvučnim probirom mokraćnog sustava (18-28, 30, 31, 103, 108-112). Veliku studiju na 34.450 novorođenčadi objavili su njemački autori koji su ultrazvučni prenatalni probir mokraćnog sustava uspoređivali s postnatalnim. Od 1990. godine u Mainzu se vodi registar urođenih anomalija za svu novorođenu djecu nazvan „Mainz Model“. Od 1996. godine uspoređuju se rezultati prenatalnog i postnatalnog UZ probira mokraćnog sustava s ciljem ranog otkrivanja bolesti koje se mogu liječiti. Dobiveni podaci o AMS iz te studije bili su od značajne važnosti za daljnja istraživanja uzroka AMS, njihovu prevenciju, kontrolu kvalitete kurativnih i preventivnih mjera i konačno za provedbu zdravstvene politike. Registar „Mainz Model“ vodi ministarstvo rada, socijalne skrbi obitelji i zdravlja pokrajine Rheinland-Pfalz. U 3 rodilišta u Mainzu svu novorođenu djecu u prvom tjednu života su pregledala 3 liječnika (neonatolog, genetičar i dismorfolog). Zajedno se provodio UZ probir bubrega i kukova. Kod mrtvorodne djece, spontanih i induciranih abortusa umjesto kliničkih nalaza uzimali su nalaze s patologije. U slučaju višestrukih malformacija provodila se analiza kromosoma. Od 34.450 djece njih 2304 (6,7%) imalo je neku anomaliju. Najčešće anomalije bile su koštano-mišićnog, zatim mokraćnog, pa kardiovaskularnog sustava. Ultrazvučni pregled bubrega proveden je u 33.919 novorođenčadi dok su ostalo bili mrtvorodeni, spontani i inducirani abortusi. Patološki nalaz nađen je u 0,7% slučajeva, a UZ nalaz je u 2,64% slučajeva zahtijevao daljnje kontrole. Konačno je 407 (1,2%) novorođenčadi imalo AMS. Najčešća anomalija je dvostruki bubreg koji je nađen u 20,5% slučajeva, hidronefroza u 11,9%, megaureter u 11,5%, a subpelvična stenoza u 10,7% slučajeva. Naša studija pokazala je značajno veći udjel AMS (2,2%) i DKS (1,3%). Od 1996. do 2001. godine ista skupina uspoređuje prenatalni s postnatalnim UZ probirom. U tom periodu je od 13.162 UZ pregledane novorođenčadi u 194 (1,5%) djece nađena je AMS, a 225 (2,07%) djece zahtijevalo je daljnje praćenje. Najčešća dijagnoza bila je prekobrojni bubreg koji je nađen u 57 novorođenčadi, a prenatalno je prepoznat u 9 (16%) slučajeva. Zatim slijedi hidronefroza, megaureter i subpelvična stenoza. U toj skupini je 22 (12,8%) djece trebalo operativno liječenje. Iz njihove studije je razvidno da nije uvijek lako prenatalno prepoznati AMS pa tako ni bubreg s DKS. Temeljem svojih podataka ustanovili su da je senzitivnost prenatalnog ultrazvučnog pregleda bila 36%, a specifičnost 99% (24). U našoj populaciji, bez prenatalno pozitivnih nalaza našli smo 2,2 % dodatnih AMS, a od toga na DKS otpada 1,3% što je više

nego u njihovoj populaciji djece. Temeljem svog opsežnog rada njemački autori zaključuju da se prenatalni i postnatalni UZ pregledi nadopunjuju i jedan drugoga nipošto ne može zamijeniti. Stoga je i prenatalni i postnatalni UZ probir važan i smislen u periodu kada se provodi. Temeljem njihovih rezultata moglo bi se spekulirati o objektivnoj nemogućnosti otkrivanja AMS u nekim slučajevima tijekom prenatalnog razdoblja, o subjektivnim propustima liječnika koji provode prenatalni UZ probir te o objektivnoj dinamici razvoja AMS tijekom vremena. Prevalencija AMS je komparabilna sa razvojnom anomalijom kuka, pa bi trebali provoditi zajedno UZ probir kukova i MS. U Njemačkoj se provodi UZ probir kukova na razini države, a UZ probir mokraćnog sustava trebao bi biti predmetom ozbiljne diskusije (24). Talijanski autori izvještavaju o postnatalnom probiru MS zajedno s probirom kukova u dobi od 2 mjeseca života (110). I u Hrvatskoj se UZ probir kukova provodi na razini države. Kako je prevalencija AMS također kompatibilna s razvojnom anomalijom kuka (113), uvođenje UZ probira mokraćnog sustava zajedno s probirom kukova trebalo bi ozbiljno razmotriti. Jednom dijelu naših ispitanika napravljen je UZ probir kukova zajedno s UZ probirom mokraćnog sustava.

Sakuma i sur. su u Japanu, radeći ultrazvučni probir mokraćnog sustava u 3799 zdrave tromjesečne dojenčadi, pronašli 139 (3,7%) sumnjivih na anomaliju mokraćnog sustava. U 33 djece ili 0,9% od ukupnog broja ispitane dojenčadi je dijagnostičkom obradom anomalija mokraćnog sustava i potvrđena (109).

Skupina američkih pedijatara i radiologa napravila je UZ probir mokraćnog sustava u 437 zdrave dojenčadi u dobi od 2 do 10 mjeseci života. U šest dojenčadi (1,37%) su našli anomalije mokraćnog sustava koje su zahtijevale operativno liječenje (26).

Scott i sur. iz Newcastlea radili su ultrazvučni probir mokraćnog sustava u 1061 novorođenčeta i u 33 (3,1%) postavili su sumnju na AMS. Daljnjom obradom u 11 je otkrivena AMS što iznosi 1,03% (20). Riccipetioni i suradnici u Italiji napravili su UZ probir mokraćnog sustava u 3454 novorođenčadi u prvom tjednu života. U 36 (1,04%) slučajeva našli su AMS, a u 159 (4,6%) blagu dilataciju kanalnog sustava. U ispitivanoj populaciji prenatalni UZ probir mokraćnog sustava je otkrio teške anomalije u samo 7 fetusa (0,2%). Operativno liječenje je provedeno u 14 djece. Oni zaključuju da je postnatalni UZ probir mokraćnog sustava u novorođenčadi dovoljno senzitivan i specifičan za rano otkrivanje velike većine AMS, ali ima svoja ograničenja u otkrivanju VUR-a (28). Također se možemo složiti s tvrdnjom da UZ nije učinkovit u dijagnosticiranju VUR-a, posebice onih nedilatirajućih. Svi nedilatirajući VUR-i iz naše studije dijagnosticirani su ciljanim pretragama zbog karakteristične anamneze o postojanju recidivirajućih infekcija ili nakon dijagnostike

anomalija mokraćnog sustava, koje su zahtijevale daljnju dijagnostičku obradu. Samo dilatirajući VUR-i iz naše studije bili su uočljivi UZ pretragom kao proširenje kanalnog sustava i uretera.

Ring i Riccabona iz Graza uspoređivali su prenatalno otkrivene anomalije mokraćnog sustava s malformacijama otkrivenih poslije infekcije mokraćnog sustava u dojenačkoj dobi. Od svih rano prepoznatih anomalija ukupno 56% je dijagnosticirano prenatalno. Najčešća dijagnoza je bila opstrukcija pijeloureteričnog vrata. Otkrivena je u 45% dojenčadi, a opstruktivni megaureter u 23%. 44% djece trebalo je kirurški liječiti. Prenatalnim ultrazvučnim probirom dijagnosticirano je 74% opstruktivnih anomalija, 90% multicističnih displastičnih bubrega, ali samo 20% VUR-a. Ti podaci pokazuju važnost prenatalnog UZ probira mokraćnog sustava, ali još uvijek ostaje velik broj malformacija otkrivenih poslije infekcije mokraćnog sustava (114). Naša studija je bila usmjerena ka traženju AMS nakon što je prenatalni UZ bio uredan te je pokazala da nakon prenatalnog UZ probira ima još dodatnih 2,2% djece s AMS. To jasno govori u prilog tvrdnji da sam prenatalni UZ probir nije dovoljan za otkrivanje svih AMS. Tek kombinacijom prenatalnog i postnatalnog UZ probira može se steći potpuniji dojam o pojavnosti AMS u djece. U velikim centrima ultrazvučne pretrage se rade nakon rođenja. Prvog dana rođenja treba biti oprezan u interpretaciji nalaza, jer već fiziološka dehidracija novorođenčeta može uzrokovati urednu UZ sliku kanalnog sustava bubrega ili njegovu neznatnu dilataciju, koja se tijekom sljedećih dana, nakon dobre hidracije rapidno promijeni. U Hrvatskoj su 1988. godine na Klinici za dječje bolesti Š. Marić i V. Abramović radili ultrazvučni probir mokraćnog sustava u djece od 0 do 6 godina. Pronašli su učestalost AMS od 5,6%. U njihovu studiju je bilo uključeno 300 djece, a od toga 173 djece s infekcijom mokraćnog sustava (112). U ovoj studiji je postotak AMS očekivano veći nego u našoj studiji, jer je njihova populacija selekcionirana i jer je veći broj djece prethodno imao IMS ili je primljen na Kliniku zbog drugih bolesti mokraćnog sustava pa se ona ne može usporediti s našom studijom.

Tabel i suradnici su u Turskoj napravili ultrazvučni pregled mokraćnog sustava na skupini od 721 novorođenčeta u dobi od 3 do 28 dana. Sva pregledana djeca su rođena u njihovoj bolnici ili su bila donešena u njihovu bolnicu. Od toga je u 120 djece (16,6%) AMS uočena prenatalno te su ta djeca postnatalno praćena. Od ukupnog broja praćene djece u 76 (10,5%) nađena je AMS. Od toga su 32 AMS dijagnosticirane prenatalno, a 44 postnatalno, na prvom UZ probiru mokraćnog sustava. Najčešća anomalija je bila hidronefroza osobito fiziološka hidronefroza (35,8%), zatim stenoza pijeloureteričnog vrata u 15% slučajeva (23). U njihovoj studiji je postotak pronađenih AMS bio prilično visok. To možemo protumačiti time da je dio

populacije bio selekcioniran, jer je u 16,6% novorođenčadi već prenatalno posumnjano na AMS. Ovu studiju također ne možemo usporediti s našom, jer su naši ispitanici imali uredan nalaz na prenatalnom UZ probiru.

U tajvanskoj studiji Sheih i sur. su UZ probirom 132.686 školske djece našli 0,5% AMS. Oni smatraju da je time UZ probir mokraćnog sustava opravdan (30).

Skupina japanskih autora je ultrazvučnim probirom 5700 jednomjesečne dojenčadi posumnjala na AMS u 3,5% pregledane dojenčadi. Nakon toga je daljnjom obradom potvrdila dijagnozu AMS u 0,6% pregledane djece. Temeljem toga oni smatraju da bi odgađanje potencijalne dijalize u 3 bolesnika iz te skupine za 3,7 godina isplatilo provođenje UZ probira mokraćnog sustava (31).

Talijanski autori Caiulo i sur. su u probiru na 17783 dojenčadi nalašli 0,96% AMS. Oni, za razliku od tajvanskih i japanskih skupina misle da postnatalni UZ probir mokraćnog sustava nije opravdan, jer bi većina bolesnika iz njihove studije koja je na koncu kirurški liječena (0,24%), vjerojatno imala kliničke simptome bolesti, bila naknadno dijagnostički obrađena i na kraju dobila primjerenu medicinsku skrb, bez obzira na UZ probir. Međutim, oni ipak misle da u nekim slučajevima rana dijagnoza i rano liječenje mogu sačuvati bubrežnu funkciju (25). Različita mišljenja o potrebi provođenja postnatalnog UZ probira mokraćnog sustava u navedenim skupinama proizlaze iz različitih cijena koštanja jednog ultrazvučnog pregleda. Talijanski autori u svom radu iznose da je cijena koštanja jednog UZ pregleda mokraćnog sustava u Taiwanu 0,36 \$US, u Japanu 15 \$US, a u Italiji 20 \$US po djetetu (25). UZ pregledi su za potrebu ove studije bili besplatni. Stoga bi trebalo izračunati stvarnu cijenu koštanja masovnog postnatalnog UZ probira mokraćnog sustava. Nakon toga bi trebalo izračunati koliko djece bi moglo završiti u ESRD zbog nepravovremene dijagnoze AMS te kolika je prosječna cijena jednogodišnjeg konzervativnog liječenja ESRD i jednogodišnje dijalize jednog bolesnika uz koju dolaze laboratorijske i druge pretrage. Također bi trebalo izračunati koliko košta jedna transplantacija bubrega i daljnja skrb za bolesnika. Iako ovaj rad nije bio usmjeren na izračun cost-benefit analize postnatalnog UZ probira mokraćnog sustava, on svakako daje neke od polaznih elemenata za takvu analizu, što je posao za tim stručnjaka koji bi se sastojao od pedijatrijskih nefrologa, ali i ekonomista. Također bi trebalo izračunati cijenu koštanja primjerene kvalitete života i cijenu gubitka uslijed njezinog smanjenja zbog AMS. Nakon izračuna cijene koštanja bubrežne bolesti, koje plaća društvo, može se postaviti pitanje koliko psihološko i novčano opterećenje predstavlja jedna bolest djeteta u krajnjem stadiju bubrežne insuficijencije djetetovoj obitelji? Na kraju možemo postaviti hipotetsko pitanje koliko uopće košta jedan ljudski život, što se zasigurno ne može izraziti u novcima.

6.3. Učestalost i osobitosti bubrega s dvostrukim kanalnim sustavom

Premda prenatalna dijagnoza DKS izgleda jednostavna, nije lako dijagnosticirati DKS u fetusa (94). Whitten S.M. i sur. istražili su točnost prenatalne dijagnoze DKS. Od 63 fetusa u kojih je prenatalno dijagnosticiran DKS, u 47 (75%) postnatalno je ta dijagnoza i potvrđena. Od 16 slučajeva u kojih DKS nije potvrđen, normalni bubrezi su nađeni samo u 3 djece. Ostali su imali druge anomalije (108). Van Savage i sur. istražili su utjecaj prenatalne dijagnoze DKS na morbiditet djece. Od 29 bolesnika koje su operativno liječili zbog ektopičnog uretera i ureterocele u 13 se prenatalnim ultrazvučnim pregledom otkrila hidronefroza. Prosječna dob operacije u toj skupini bila je 3 mjeseca, samo jedno dijete je imalo kliničke simptome IMS (8%), a u 5 (38,5%) je operativno liječenje bilo moguće te je sačuvan bubrežni parenhim. U ostaloj skupini od 16 djece, koja nije podvrgnuta prenatalnom ultrazvučnom pregledu, prosječna dob operativnog liječenja je bila 5 godina. Od 16 djece iz te skupine 14 je imalo kliničke simptome (87,5%). 12 djece je imalo sepsu, jedno abdominalnu masu, jedno inkontinenciju, a u 2 je dijagnoza postavljena tijekom obrade zbog drugih pridruženih anomalija. U toj je skupini samo u 2 djece (12,5%) operativnim liječenjem sačuvan bubrežni parenhim. Njihova studija podržava hipotezu da rano prepoznavanje i rano liječenje djece s DKS bubrega s pridruženom hidronefrozom značajno prevenira postnatalni morbiditet (14).

Adiego i sur. analizirali su 21 dojenče u kojih je prenatalno postavljena i postnatalno potvrđena dijagnoza DKS bubrega. U 48% slučajeva nastala je IMS, a 48% dojenčadi trebalo je kirurško liječenje. Zaključuju da je prenatalna dijagnoza DKS važna zbog planiranja postnatalnog liječenja i preveniranja IMS te oštećenja bubrežnog parenhima (4). Premda je u naših bolesnika DKS otkriven postnatalno našli smo sličnu učestalost IMS (48,5%), ali je samo jedno dijete operirano. Niska učestalost operativnog liječenja u našij studiji može se protumačiti time da se prenatalno ipak otkriju teži slučajevi AMS. Naša studija obuhvaća bolesnike kod kojih je prenatalnim UZ probirom promakla dijagnoza DKS bubrega. Našom studijom postignuta je dodatna točnost u dijagnostici DKS te je ona razotkrila skupinu djece koja je izrazito sklona IMS, od kojih većina nije zahtijevala kirurško liječenje.

U literaturi se spominje da je učestalost DKS među djecom koja su preboljela IMS oko 8%, a VUR-a 7,6% (70, 71, 115). Koliko nam je poznato, ne postoje podaci o učestalosti DKS u općoj populaciji temeljem UZ probira. Naše istraživanje, iako bez prenatalno otkrivenih DKS

pokazuje učestalost DKS od 1,3%, što govori da je općenita učestalost DKS-a u našoj populaciji veća od 1,3%.

Siomou i sur. su ispitivali učestalost DKS na skupini od 774 djece s IMS mlađe od 6 godina. Temeljem UZ pregleda posumnjali su na DKS u 66 djece, a daljnjim dijagnostičkim postupcima su DKS dokazali u 63 (8%) djece, od čega je 12 (19%) imalo obostrani DKS (70). Ove rezultate nismo mogli usporediti s našima, jer se naša studija odnosila na mlađu djecu i samo na djecu koja nisu imala IMS. U njihovoj studiji je 44 (70%) djece imalo pridružene anomalije (70). U našoj studiji je od 16 djece s DKS koja su nakon UZ probira preboljela IMS 6 (37,5%) imalo pridružene anomalije.

Podatci iz navedene studije teško se mogu usporediti s našom studijom zbog toga što su u njoj pregledavana djeca u duljem vremenskom razdoblju i selekcionirana temeljem činjenice da su imali IMS dok su u našoj studiji analizirana djeca koja su u trenutku pregleda bila bez IMS te su kasnije tijekom godina dobila IMS.

Bisset i Strife su izračunali da je učestalost DKS 8% među djevojčicama koje su preboljele IMS (71). Skupina irskih autora (Hunziker M. i sur.) istraživala je učestalost DKS u obiteljima djece s VUR-om. U toj selekcioniranoj populaciji je od 513 djece s VUR-om, 7,6% imalo DKS, ali je učestalost DKS bila značajno veća (15%) u obiteljima gdje su samo dječaci imali VUR nego u obiteljima gdje su samo djevojčice imale VUR (6%) (115).

Britanski autor O'Neill E.M. proveo je UZ probir MS u obiteljima u kojima je bilo članova s DKS. Probir je napravljen rodbini 57 bolesnika s DKS. U 25% članova obitelji nađene su AMS (60), što govori u prilog nasljedne sklonosti AMS, o čemu izvještavaju neke najnovije studije (62-64).

U našem smo istraživanju temeljem postnatalnog UZ probira MS utvrdili zastupljenost DKS od 1,3% u dojenčadi koja su imala uredan nalaz prenatalnog UZ probira MS i koja nisu imala kliničkih simptoma bolesti MS. Obzirom da smo u ovom radu namjerno izostavili sve pozitivne nalaze prenatalnog UZ probira MS, možemo zaključiti da je zastupljenost DKS u općoj populaciji sigurno veća od utvrđenog broja.

Studije koje su do sada proučavale zastupljenost DKS-a u općoj populaciji temeljile su se na nalazima obdukcije i IVU (10, 11). Poznato je da IVU nije pretraga koja se može koristiti za probir, obzirom da puno zrači pa je IVU uglavnom korištena u svrhu dijagnostike konkretne bolesti, manifestirane jasnim simptomima. Do sada još nisu provedene studije koje su se temeljile na UZ probiru MS u svrhu dokazivanja DKS u neselekcioniranoj populaciji djece, a naša studija je uz ostalo imala i taj segment. Na temelju IVU učestalost DKS se kretala od

0,3% u Louisiani do 6% u Michiganu (10), a temeljem obdukcija učestalost DKS se kretala od 0,7% u New Yorku do 1,3 % u Mayo klinici (10).

Studija engleskih autora (Privet J.T.J.i sur.) 1976.godine provedena na 1716 djece i 3480 odraslih bolesnika pregledanih metodom IVU-a pokazala je prosječnu zastupljenost DKS od 1,8% (10). U 13 (77%) od 17 bolesnika s DKS ispod 15 godina iz te studije, MCUG-om je pronađen VUR (10). Napominjemo da su njihovi bolesnici iz navedene studije bili selekcionirani dok su naši nalazi, koji govore o zastupljenosti VUR-a od 12 %, bili rezultat prenatalnog UZ probira prethodno zdrave djece s DKS.

6.4. Povezanost dvostrukog kanalnog sustava i infekcija mokraćnog sustava

Poznato je da DKS u djece povećava rizik za IMS u odnosu na opću populaciju, posebno ako istovremeno postoji i proširenje kanalnog sustava (70, 71).

U našoj studiji smo analizirali vrijeme pojave prve IMS u skupini djece s DKS bez proširenja kanalnog sustava, djece s DKS s proširenim kanalnim sustavom, u skupini djece s ostalim anomalijama mokraćnog sustava i u kontrolnoj skupini. Rezultati su jasno pokazali da je kumulativna vjerojatnost odsustva bolesti (Cumulative disease free vjerojatnost) tijekom prve godine života za IMS veća u kontrolnoj skupini za 1,3 puta nego u skupini djece s DKS bez proširenja kanalnog sustava, za 3,6 puta veća nego u skupini djece s DKS i proširenim kanalnim sustavom i za 1,7 puta veća nego u skupini s ostalim AMS. Također je kumulativna vjerojatnost odsustva bolesti u skupini djece s DKS bez proširenja kanalnog sustava bila 2,7 puta veća nego u skupini s DKS i proširenim kanalnim sustavom. U prvih 12 mjeseci života vjerojatnost da neće dobiti IMS bila je 93% u dojenčadi iz kontrolne skupine, 70% u dojenčad s DKS bez proširenja kanalnog sustava, 26% u dojenčadi s DKS s proširenim kanalnim sustavom i 56% u dojenčadi s ostalim anomalijama MS. Prema tome, djeca s DKS i proširenim kanalnim sustavom najprije će dobiti IMS, zatim slijede djeca s ostalim anomalijama mokraćnog sustava, zatim djeca s DKS bez proširenog kanalnog sustava, a na kraju djeca iz kontrolne skupine. Ovi brojevi nedvojbeno govore da su sva djeca s DKS sklonija IMS nego djeca s urednim kanalnim sustavom. Posebno su na IMS osjetljiva djeca koja uz DKS imaju i proširen kanalni sustav.

Iz tablice 1 vidljivo je da se IMS najčešće događa u prvoj godini života u sve 4 proučavane skupine.

Slične analize, tj. usporedbe ovakvih skupina nisu do sada rađene, ali su neki radovi pokazali da se IMS općenito događa najčešće u prvoj godini života, posebice u djece s rizičnim

čimbenicima, među kojima su i AMS, što nam govori da bi upravo postnatalni UZ probir mokraćnog sustava mogao imati svoje mjesto u ranom otkrivanju AMS i posljedičnih IMS, koje bi većim dijelom mogle biti prevenirane, ako bi postnatalnim UZ probirom MS rano otkrili AMS, a u sklopu njih i DKS (116).

6.5. Veličina bubrega s dvostrukim kanalnim sustavom

Prema studiji autora Priveta J.T.J. i sur. temeljenoj na IVU bubrezi s DKS imaju prosječno veći broj bubrežnih čašica nego oni s jednostrukim kanalnim sustavom uz napomenu da donji kanalni sustav sadrži obično veći broj bubrežnih čašica od gornjeg (10). Od 49 bolesnika s jednostranim DKS, koji nisu imali bolesti mokraćnog sustava, bubreg s DKS je bio dulji za najmanje 1 cm od kontralateralnog bubrega s jednim kanalnim sustavom u 51% bolesnika, oba su bila jednake duljine u 39%, dok je bubreg s DKS bio manji u 10% slučajeva (10). Iz ovoga je razvidno da je većinom duljina bubrega s DKS veća nego u bubrega s jednim kanalnim sustavom. To se poklapa s rezultatima naše studije u kojoj smo utvrdili da se bubrezi s DKS značajno razlikuju po veličini od bubrega koji imaju samo jedan uredan kanalni sustav u istoj dobnoj skupini. Naši rezultati se ne poklapaju sa studijom Privetta J.T. i sur. u dijelu gdje oni nalaze 10% bubrega s DKS koji su manji od kontralateralnog bubrega. Takvu razliku prema našoj studiji tumačimo činjenicom da su bolesnici iz navedene studije analizirani IVU-om, nakon jasnih znakova bolesti, najčešće upale u starijoj dobi. Poznato je da nakon učestalih infekcija bubrega pa tako i bubrega s DKS, može doći do skvrčavanja dijela ili cijelog bubrega, što rezultira njegovim smanjenjem. Naši ispitanici nisu bili bolesni, nisu imali IMS pa je taj element izostao, što je vjerojatno rezultiralo činjenicom da u ovoj studiji nije bilo bubrega koji su bili manji od normale. Uvijek može postojati i vjerojatnost da bubreg s DKS-om bude i primarno hipotrofičan, što se u našoj studiji nije dogodilo. To neizravno govori da je IMS kao uzrok skvrčavanja bubrega vjerojatno mnogo češća nego primarna hipoplazija. Prema antenatalnom UZ probiru, primarna hipoplazija bar jednog bubrega trebala bi biti zabilježena u jednog od 400 novorođenčadi, iako se nedugo nakon poroda taj broj smanji na jednog na 1000. To se događa zbog tendencije blago hipoplastičnih bubrega ka kompenzatornoj hipertrofiji, kako bi prekrili primarni manjak nefrona (117). Skupina izraelskih autora (Davidovits M. i sur. 2004.) je temeljem ultrazvuka procijenjivala duljinu bubrega u 13 bolesnika s jednostranim DKS. Također su scintigrafski procijenili i relativne funkcije bubrega u tih bolesnika. Zaključili su da su bubrezi s DKS bili dulji od kontralateralnog bubrega s jednim kanalnim sustavom te da su bubrezi s DKS doprinosili 51

do 67% cjelokupnoj bubrežnoj funkciji, a kontralateralni bubreg s jednim kanalnim sustavom 33 do 49% (118).

Što se tiče duljine bubrega, slične rezultate nalazimo u našoj studiji u kojoj između bubrega s jednim kanalnim sustavom, postavljenih kontralateralno bubregu s DKS, postoji statistički značajna razlika ($\chi^2=22,6;p<0,001$) u smislu veće duljine bubrega s DKS. Isto smo utvrdili za kontrolnu skupinu djece i skupinu djece s DKS gdje je postojala statistički značajna razlika u duljini bubrega ($\chi^2=302;p<0,001$) u smislu veće duljine bubrega u djece s DKS. Također između kontralateralnih bubrega s jednim kanalnim sustavom i kontrolne skupine nije postojala statistički značajna razlika u duljini bubrega ($\chi^2=0,03;p=0,865$).

Ovaj segment istraživanja rađen je s namjerom definitivnog utvrđivanja odnosa veličina urednih bubrega s jednim kanalnim sustavom i bubrega s jednim kanalnim sustavom koji su smješteni na kontralateralnoj strani bubrega s DKS. Naime, dobro je poznato da se u slučaju hipoplazije, displazije, hipotrofije ili atrofije bubrega na jednoj strani, na kontralateralnoj strani, posredstvom nekih humoralnih čimbenika, događa takozvana kompenzatorna hipertrofija. U tim situacijama kompenzatorna hipertrofija je očekivana, osim ako i na kontralateralnoj strani, prividno zdravi bubreg ne sadrži displastična područja pa je u tim slučajevima izostanak kontralateralne hipertrofije loš prognostički znak (117). Našim ispitivanjem smo dokazali da se s bubregom koji se nalazi kontralateralno od bubrega s DKS ne događa ništa značajno, što bi utjecalo na njegov rast. Kako su u našu studiju bila uvrštena djeca bez simptoma bolesti mokraćnog sustava te nije bilo slučajeva primarne hipoplazije bubrega s DKS-om, bilo je očekivano da neće biti potrebe za kontralateralnom hipertrofijom. To govori u prilog tvrdnji da organizam samo u slučaju jednostranog propadanja bubrega (upalnog, razvojnog ili trofičkog) aktivira mehanizme kontralateralne hipertrofije, a nikako ukoliko je njegova funkcija uredna, kao što je bio slučaj u našoj studiji.

6.6. Kretanje normalnih vrijednosti bubrežnih duljina u djece tijekom vremena

Nefroni su u neonatalnom bubregu znatno manji i funkcionalno nezreli u odnosu na stariju djecu i odrasle. Novorođenče mora odmah nakon odvajanja od majke ne samo preuzeti metaboličku i ekskretornu funkciju bubrega, koja se prethodno obavljala putem majčine placente, već se mora također kontinuirano adaptirati prateći zahtjeve veoma brzog tjelesnog rasta i razvoja kontinuirano kroz cijelu prvu godinu života. Proporcionalno rastu novorođenčeta bubrezi progresivno rastu u prvim tjednima života. Uska povezanost između

dobi i duljine bubrega nađena je u našem istraživanju. Drugi autori nalaze povezanost između tjelesne dužine i duljine bubrega kao i volumena bubrega u prvoj godini života (37, 38). Veličina bubrega je važan parametar za procjenu razvoja mokraćnog sustava. Pomoću različitih slikovnih metoda prikaza bubrega kao ultrazvuka, trodimenzionalnog ultrazvuka, IVU, magnetske rezonancije, scintigrafije napravljeni su standardi za interpretaciju mjerenja bubrežne veličine. Većina od njih temeljena na maksimalnoj duljini ili izračunatom volumenu bubrega i široko se klinički primjenjuje (2, 33-48, 53, 54, 119-122). Međutim, razlike u mjerenju bubrega mogu biti značajno različite kod različitih ispitivača, čak i kod iste osobe.

Za razliku od drugih slikovnih metoda prikaza bubrega, ultrazvučna pretraga mokraćnog sustava je jednostavna, brza, neškodljiva, bezbolna i relativno lako dostupna. Jednostrano ili obostrano smanjenje ili povećanje bubrežne duljine može biti važan znak bubrežnog oboljenja npr. akutne i kronične upale mokraćnog sustava, bubrežne anomalije, glomerulopatije, nasljednih bolesti kao Beckwith-Wiedemann sindrom i hemihipertrofija (123, 124). U takvim slučajevima potrebno je redovito ultrazvučno pratiti djecu (123). Zato je važno dobro poznavati normalne vrijednosti duljina bubrega zdrave dojenčadi.

U usporedbi s dostupnom literaturom, naša studija temeljena je na mjerenju 2146 bubrega predstavlja veliku i reprezentativnu seriju izmjerenih duljina bubrega u dojenčadi do godinu dana (33-38, 40-47, 53, 54). Studija Hana i Babcocka je napravljena na 122 djece od novorođenčaćke dobi do 17 godina života (33). Dinkel i sur. pregledali su 325 djece u dobi od 3 dana do 16 godina i napravili nomograme za bubrežnu duljinu u odnosu na tjelesnu visinu i nomograme za desni i lijevi volumen bubrega u odnosu na tjelesnu težinu (34). Dremsek i sur. uspoređivali su veličinu bubrega s duljinom trupa, gornjih i donjih udova, širinom prsnog koša i zdjelice, opsega glave, maksimalnom kranijalnom duljinom i širinom u skupini od 196 djece u dobi od 4 tjedna do 16 godina (40). Christophe i sur. mjerili su bubrežnu duljinu, širinu, debljinu, volumen u odnosu na tjelesnu visinu i površinu na 170 djece između 0 i 15 godina (35).

U našem istraživanju zapazili smo značajno povećanje uzdužnih dimenzija bubrega iz mjeseca u mjesec, što je odraz naglašenog tjelesnog rasta tijekom dojenačke dobi. Od 2. do 6. mjeseca života utvrdili smo statistički značajnu razliku duljina bubrega između muške i ženske dojenčadi, što nismo našli u drugim studijama (Tablica 3). Schmidt i sur. su izračunali da je volumen bubrega u dječaka veći nego u djevojčica (37). Scott i sur. nalaze dulje bubrege u muške nego ženske novorođenčadi, dok Vuijic i sur. to isto nalaze u dobi od 0-3 mjeseca i u dobi od 6-9 mjeseci života (47, 38). Mnoge studije ne nalaze razliku među spolovima (33, 34, 41, 43, 45, 54).

Naša studija pokazala je da su lijevi bubrezi dulji od desnih u muške i ženske dojenčadi u svim dobnim skupinama do 12 mjeseci života (tablica 4). To se slaže s rezultatima nekih prethodnih studija u djece i odraslih (39, 42-45, 48, 53, 125). To bi se moglo objasniti ekstenzivnim povećanjem jetre u periodu naglog povećanja bubrega (51). Ta činjenica mogla bi biti važan ograničavajući čimbenik povećanja i izduljenja desnog bubrega. U studiji Han i Babcock god. 1985. autorice ne nalaze razliku u duljini između lijevog i desnog bubrega, vjerojatno zbog malog broja pregledane djece (33). Studija Vujica i suradnika rađena na velikom broju dojenčadi (N=992) također ne nalazi tu razliku, moguće zbog činjenice da je pregled rađen samo u supinacijskom položaju djeteta (38). Temeljem rezultata koje smo dobili u našoj studiji, a koji ukazuju na razliku duljina bubrega između muške i ženske dojenčadi od 2. do 6. mjeseca života i između lijevog i desnog bubrega tijekom svih 12 mjeseci života, napravili smo 4 nomograma (Slika 24, 25, 26, 27). Analizom podskupina koje se odnose na spol i stranu na kojoj se bubreg nalazi u prvih 12 mjeseci života utvrdili smo statistički značajne razlike među podskupinama. Naše podatke smo prezentirali tabelarno i grafički s ciljem omogućavanja točnije procjene veličine bubrega u odnosu na navedene parametre (Tablica 3, 4, Slika 24, 25, 26, 27). Možemo zaključiti da muška i ženska dojenčad predstavlja značajno različite skupine u odnosu na bubrežnu duljinu od 2. do 6. mjeseca života te da su lijevi bubrezi značajno dulji od desnih bubrega u odnosu na spol u prvih 12 mjeseci života.

7. ZAKLJUČCI

1. Temeljem postnatalnog UZ probira MS provedenog na skupini od 2471 zdrave novorođenčadi i dojenčadi stare od 7 dana – 12 mjeseci, koja su imala uredan nalaz prenatalnog ultrazvučnog probira MS i koja nisu imala kliničkih simptoma bolesti MS, otkrili smo zastupljenost DKS od 1,3% te 0,9% drugih AMS.
2. U dojenčadi s DKS otkrili smo zastupljenost IMS od 48,5%.
3. U dojenčadi s DKS otkrili smo postojanje drugih pridruženih AMS u 18,2% slučajeva.
4. Po potrebi smo u ispitivane djece dokazali ili isključili postojanje anomalija MS otkrivenih postnatalnim UZ probirom drugim dijagnostičkim metodama kao što su: mikcijska cistouretrografija, direktna radionuklidna cistografija, dinamička i statička scintigrafija bubrega, IVU i kompjutorizirana tomografija bubrega ukoliko UZ nalaz nije bio dostatan.
5. Ultrazvučna pretraga je optimalna dijagnostička metoda za otkrivanje DKS bubrega i drugih AMS, jer vrlo dobro prikazuje ciljani organski sustav, jer je netoksična, neinvazivna i jednostavna za primjenu.
6. Utvrdili smo da su bubrezi s DKS statistički značajno veći od kontralateralno postavljenih bubrega s jednim kanalnim sustavom i statistički značajno veći od bubrega djece koja imaju jednostruki kanalni sustav u istoj dobnoj skupini.
7. Temeljem ove opsežne studije odredili smo normalne vrijednosti duljina bubrega u zdrave dojenčadi u dobi od 7 dana do 12 mjeseci života u odnosu na dob, spol i stranu tijela.
8. Temeljem naših rezultata smatramo da je postnatalni UZ probir MS opravdan zbog ranog otkrivanja AMS, što pruža mogućnosti za rano liječenje i sprječavanje daljnjeg oštećenja mokraćnog sustava s krajnjim ciljem smanjenja broja dijalizirane i transplantirane djece.

8. SAŽETAK

CILJEVI: Postnatalnim ultrazvučnim (UZ) probirom mokraćnog sustava zdrave dojenčadi s urednim nalazom prenatalnog UZ probira mokraćnog sustava željeli smo utvrditi: zastupljenost dvostrukog kanalnog sustava i drugih anomalija mokraćnog sustava, učestalost infekcija mokraćnog sustava i pridruženih anomalija mokraćnog sustava u djece s dvostrukim kanalnim sustavom te učestalost infekcija mokraćnog sustava u djece s anomalijama mokraćnog sustava. Pokušali smo utvrditi razlike u veličini bubrega između skupina djece s jednim kanalnim sustavom i dvostrukim kanalnim sustavom, te s jednim kanalnim sustavom smještenih kontralateralno u odnosu na bubrege s dvostrukim kanalnim sustavom. Također smo željeli utvrditi normalne vrijednosti duljina bubrega s jednim kanalnim sustavom u prvoj godini života.

ISPITANICI I METODE: UZ probir mokraćnog sustava proveden je na skupini od 2471 zdrave dojenčadi. Djeca s dvostrukim kanalnim sustavom praćena su glede pojave infekcija i pridruženih anomalija mokraćnog sustava.

REZULTATI: Dvostruki kanalni sustav pronađen je u 33 (1,3%) djece unutar skupine od 55 (2,2%) djece s anomalijama mokraćnog sustava. U skupini s dvostrukim kanalnim sustavom, 48,5% djece imalo je infekciju, a 18,2% druge pridružene anomalije mokraćnog sustava. U istoj skupini, povećanih bubrega bilo je 20 puta više nego u kontrolnoj skupini te 17 puta više nego u skupini bubrega s jednim kanalnim sustavom smještenom na kontralateralnoj strani dvostrukog kanalnog sustava. Lijevi i desni bubrezi muške djece iz kontrolne skupine bili su veći u muške nego u ženske djece u dobi od 2. do 6. mjeseca života. Lijevi bubrezi bio je duži od desnog u oba spola tijekom prve godine života. Izrađena su 4 nomograma za lijevi i desni bubrezi muške i ženske dojenčadi iz kontrolne skupine.

ZAKLJUČCI: Postnatalni UZ probir mokraćnog sustava pokazao je dodatnih 1,3% dvostrukih kanalnih sustava i 0,9% ostalih anomalija mokraćnog sustava, koji nisu bili prepoznati prenatalnim UZ probirom. Upravo djeca s dvostrukim kanalnim sustavom češće su obolijevala od infekcija mokraćnog sustava i imala pridružene anomalije nego ona iz kontrolne skupine, što dokazuje da je postnatalni UZ probir valjana, pouzdana i potrebna dijagnostička metoda. Ova studija poslužila nam je za određivanje točnih normalnih vrijednosti bubrežnih veličina u dojenčadi, temeljenih na velikom broju ispitanika.

9. ABSTRACT

INCIDENCE AND CLINICAL IMPACT OF DUPLEX COLLECTING SYSTEM IN KIDNEYS OF CHILDREN DIAGNOSED BY ULTRASONOGRAPHIC SCREENING OF URINARY TRACT

AIMS: Postnatal ultrasonographic (US) screening of urinary tract was used in healthy infants with normal result of prenatal US screening of urinary tract in order to define: incidence of duplex collecting system and other urinary tract anomalies, the frequency of urinary tract infections and associated anomalies in children with duplex collecting system, as well as incidence of urinary tract infections in children with urinary tract anomalies. We wanted to determine possible differences of kidney size in the group of children with one collecting system and duplex collecting system, as well as in group of kidneys positioned contra laterally to kidney with duplex collecting system. Finally, we tried to establish normal values of kidney sizes of normal kidneys in the first year of life.

PATIENTS AND METHODS: US screening of UT was conducted on the group of 2471 healthy infants. Children with duplex collecting system were followed up regarding occurrence of urinary tract infections and anomalies.

RESULTS: Duplex collecting system was found in 33 (1,3%) children within group of 55 (2,2%) children with urinary tract anomalies. In group with duplex collecting system, 48,5% children had infection and 18,2% other associated urinary tract anomalies. In the same group, enlarged kidneys were found 20 fold more often than in control group, and 17 fold more often than in group with one collecting system kidneys positioned on the contra-lateral side of duplex collecting system. Kidneys were on both sides longer in male infants than in female infants between the 2nd and 6th month of life. Lefts kidney was longer than right kidney in both gender during the first year of life. We made 4 nomograms of left and right kidneys in male and female infants in the control group.

CONCLUSIONS: Postnatal US screening of urinary tract showed up additional 1,3% of kidneys with duplex collecting system and 0.9% other urinary tract anomalies, which were not recognized by prenatal US screening. Children with duplex collecting system acquired urinary tract infections and had associated urinary tract anomalies more frequently than those in control group. Those results support the idea that postnatal US screening is a valuable, reliable and necessary diagnostic method. This study was also useful in determining of normal values of kidney sizes in infants, based on big number of examined children.

10. POPIS LITERATURE

1. Vlatković V. Bolesti mokraćnih organa u djece. 3. dop. izd. Zagreb: Školska knjiga; 1989.
2. Fong KW, Ryan G. The fetal urogenital tract. U: Rumack CM, Wilson SR, Charboneau JW, editors. Diagnostic ultrasound 1 i 2. 2nd ed. St. Louis, Missouri: Mosby; 1998. p. 1093-121.
3. Fitzgerald MJT. & M. Fitzgerald: Human embryology. W.B. Saunders, editor. London: Balliere Tindal; 1994.
4. Adiego B, Martinez-Ten P, Perez-Pedregosa J, Illescas T, Barron E, Wong AE, et al. Antenatally diagnosed renal duplex anomalies: sonographic features and long-term postnatal outcome. JUM. 2011;30(6):809-15.
5. Loane M, Dolk H, Kelly A, Teljeur C, Greenlees R, Densem J. Paper 4: EUROCAT statistical monitoring: identification and investigation of ten year trends of congenital anomalies in Europe. Birth Defects Res A Clin Mol Teratol. 2011;91 Suppl 1:S31-43.
6. Ardissino G, Dacco V, Testa S, Bonaudo R, Claris-Appiani A, Taioli E, et al. ItalKid projectet. Epidemiology of chronic renal failure in children: data from the ItalKid project. Pediatrics. 2003;111(4 Pt 1):e382-7.
7. Sanna-Cherchi S, Ravani P, Corbani V, Parodi S, Haupt R, Piaggio G, et al. Renal outcome in patients with congenital anomalies of the kidney and urinary tract. Kidney Int. 2009;76:528-33.
8. State-specific trends in chronic kidney failure-United States, 1990-2001. MMWR Morb Mortal Wkly Rep 2004;53:918-20.
9. Puretić Z, Slaviček J. Transplantacija djece u republici Hrvatskoj. 6. Hrvatski kongres nefrologije, dijalize i transplantacije, Split 2011. (Sažetak). Acta Med Croatica. 2011; 65(Supp.3);103.
10. Privett JTJ, Jeans WD, Roylance J. The incidence and importance of renal duplication. Clin Radiol. 1976;27:521-30.
11. Barakat AJ, Drougas JG. Occurrence of congenital abnormalities of kidney and urinary tract in 13,775 autopsies. Urology. 1991;38:347-50.
12. Abuhamad AZ, Horton CE Jr, Horton SH, Evans AT. Renal duplication anomalies in the fetus: clues for prenatal diagnosis. Ultrasound Obstet Gynecol. 1996 Mar;7(3):174-7.

13. Vergani P, Ceruti P, Locatelli A, Mariani E, Paterlini G, Zorloni C, et al. Accuracy of prenatal ultrasonographic diagnosis of duplex renal system. *J Ultrasound Med.* 1999 Jul;18(7):463-7.
14. Van Savage JG, Mesrobian HG. The impact of prenatal sonography on the morbidity and outcome of patients with renal duplication anomalies. *J Urol.* 1995 Mar;153(3 Pt 1):768-70.
15. Whitten SM, McHoney M, Wilcox DT, New S, Chitty LS. Accuracy of antenatal fetal ultrasound in the diagnosis of duplex kidneys. *Ultrasound Obstet Gynecol.* 2003 Apr;21(4):342-6.
16. Barseghyan K, Jackson HA, Chmait R, De Filippo RE, Miller DA. Complementary roles of sonography and magnetic resonance imaging in the assessment of fetal urinary tract anomalies. *J Ultrasound Med.* 2008;27(11):1563-9.
17. Lipson JA, Coakley FV, Baskin LS, Benjamin MY. Subtle renal duplication as an unrecognized cause of childhood incontinence: diagnosis by magnetic resonance urography. *J Pediatr Urol.* 2008;4(5):398-400.
18. Wiesel A, Queisser-Luft A, Clementi M, Bianca S, Stoll C; EUROSCAN Study group. Prenatal detection of congenital renal malformations by fetal ultrasonographic examination: an analysis of 709030 births in 12 European countries. *Eur J Med Genet.* 2005;48(2):131-34.
19. Drnasin K, Saraga M. Ultrazvučni probir dojenčadi radi otkrivanja anomalija mokraćnog sustava. *Paediatr Croat.* 2005;49:7-14.
20. Scott JES, Lee REJ, Hunter EW, Coulthard MG, Matthews JNS. Ultrasound screening of newborn urinary tract. *Lancet.* 1991;338:1571-3.
21. Jelen Z. The value of ultrasonography as a screening procedure of the neonatal urinary tract: a survey of 1021 infants. *Internat Urol Nephrol.* 1993;25(1): 3-10.
22. Sheih CP, Chen WJ, Li YW, Liao YJ, Hung CS. (Tumors detected in renal ultrasonic screening). *Zhonghua Min Guo Xiao Er Ke Yi Xue Hui Za Zhi.* 1991 Sep-Oct; 32(5):291-6. Chinese.
23. Tabel Y, Haskologlu ZS, Karakas HM, Yakinci C. Ultrasonographic screening of newborns for congenital anomalies of the kidney and the urinary tracts. *Urol J.* 2010;7: 161-7.
24. Stolz G, Schumacher R, Wiesel A, Schlaefer K, Queisser-Luft A. (Pre- and postnatal kidney screening compared: an analysis of 34,450 newborn infants of the Mainz model birth register). *Radiologe.* 2002 Aug;42(8):630-6. German.

25. Caiulo VA, Caiulo S, Gargasole C, Chiriaco G, Latini G, Cataldi L, et al. Ultrasound mass screening for congenital anomalies of the kidney and urinary tract. *Pediatr Nephrol.* 2012;27:949-53.
26. Steinhart JM, Kuhn JP, Eisenberg B, Vaughan RL, Maggioli AJ, Cozza TF. Ultrasound screening of healthy infants for urinary tract abnormalities. *Pediatrics.* 1988;82(4):609-14.
27. Yoshida J, Tsuchiya M, Tatsuma N, Marakami M. Mass screening for early detection of congenital kidney and urinary tract abnormalities in infancy. *Pediatr Int.* 2003;45:142-49.
28. Riccipetioni G, Chierici R, Tamisari L, De Castro R, Manfredi S, Veroni G, Susini P, Georgacopulo P, Vigi V. Postnatal ultrasound screening of urinary malformations. *J Urol.* 1992;148:604-5.
29. Feier D, Fufezan O, Tătar S, Cobzac G, Popa RT. Ultrasonography contribution in detection of reno-urinary anomalies: a cohort study. *Med Ultrason.* 2010;12:205-12.
30. Sheih CP, Liu MB, Hung CS. Renal abnormalities in school children. *Pediatrics.* 1989;84:1086-90.
31. Tsuchiya M, Hayashida M, Yanagihara T, Yoshida J, Takeda S, Tatsuma N, et al. Ultrasound screening for renal and urinary tract anomalies in healthy infants. *Pediatr Int.* 2003;45:617-23.
32. Saraga M, Drnasin K, Čapkun V. Osobitosti stijenje mokračnog mjehura u dojenčadi do 6 mjeseci života. *Paediatr Croat.* 2007;51:1-4.
33. Han BK, Babcock DS. Sonographic measurements and appearance of normal kidneys in children. *AJR.* 1985;145:611-16.
34. Dinkel E, Ertel M, Dittrich M, Peters H, Berres M, Schulte-Wissermann H. Kidney size in childhood: sonographic growth charts for kidney length and volume. *Pediatr Radiol.* 1985;15:38-43.
35. Christophe C, Cantraine F, Bogaert C, Coussement C, Hanquinet S, Spehl M, et al. Ultrasound: a method for kidney size monitoring in children. *Eur J Pediatr.* 1986;145(6):532-8.
36. Konus OL, Ozdemir A, Akkaya A, Erbas G, Celik H, Isik S. Normal liver, spleen, and kidney dimensions in neonates, infants, and children: evaluation with sonography. *AJR.* 1998;171(6):1693-98.
37. Schmidt IM, Main KM, Damgaard IN, Mau C, Haavisto AM, Chellakooty M, et al. Kidney growth in 717 healthy children aged 0-18 months: a longitudinal cohort study. *Pediatr Nephrol.* 2004;19:992-1003

38. Vujic A, Kosutic J, Bogdanovic R, Prijic S, Milicic B, Igrutinovic Z. Sonographic assessment of normal kidney dimensions in the first year of life - a study of 992 healthy infants. *Pediatr Nephrol.* 2007;22:1143-50.
39. Emamian SA, Nielsen MB, Pederson JE, Ytte L. Kidney dimensions at sonography: Correlation with age, sex, and habitus in 665 adult volunteers. *AJR Am J Roentgenol.* 1993;160:83-6.
40. Dremsek PA, Kritscher H, Bohm G, Hochberger O. Kidney dimensions in ultrasound compared to somatometric parameters in normal children. *Pediatr Radiol.* 1987;17:285-90.
41. Mathur S, Chandra J, Mittal KP, Mittal SK, Khurana A. Sonographic renal length in Indian children. *Indian J Pediatr.* 1996;63(4):553-7.
42. Kadioglu A. Renal measurements, including length, parenchymal thickness, and meullary pyramid thickness in healthy children: What are the normative ultrasound values? *AJR.* 2010;194(2):509-15.
43. Dvoršak Erker A, Gregorič A. Sonographic measurements of renal size in slovenian population of children. *Zdrav Vestn.* 2011;80:18–24.
44. Drnasin K, Saraga M, Čapkun V. Ultrasonographic Assessment of Kidney Dimensions in First Six Months of Life. *Coll Antropol.* 2011;35(3):733-37.
45. Chen JJ, Pugach J, Patel M, Luisiri A, Steinhardt GF. The renal length nomogram: a multivariable approach. *J Urol.* 2002;168:2149–52.
46. Loftus WK, Gent RJ, LeQuesne GW, Metreweli C. Renal length in Chinese children: sonographic measurement and comparison with western data. *J Clin Ultrasound.* 1998;26(7):349-52.
47. Scott JES, Hunter EW, Lee REJ, Matthews JNS. Ultrasound measurement of renal size in newborn infants. *Arch Dis Child.* 1990;65:361-64.
48. Miletić D, Fučkar Ž, Šustić A, Mozetić V, Štimac D, Žauhar G. Sonographic measurement of absolute and relative length in adults. *J Clin Ultrasound.* 1998;26: 185-9.
49. Sadler TW: *Langmanova medicinska embriologija.* (Williams & Wilkins, Baltimore). Zagreb: Školska knjiga; 1996.
50. Babcock DS, Patriquin HB. The pediatric kidney and adrenal glands. U: Rumack CM, Wilson SR, Charboneau JW. *Diagnostic ultrasound 1 i 2, 2. izd.* St. Louis, Missouri: Mosby; 1998. p.1683-716.
51. Sadler TW. Digestive system. In: Sun B, Kerins R, Sirmon A, Define C, editors. *Langman's Medical Embriology.* Philadelphia: Lippincott Williams and Wilkins; 2004.

52. Batinić D. Bolesti bubrega i mokraćnih organa. U: Zergollern Lj, Reiner-Banovac Ž, Barišić I, Richter D, Votava-Raić A. *Pedijatrija 1 i 2*. Zagreb: Naprijed; 1994. str. 1079-1293.
53. Rosenbaum DM, Korngold E, Teele RL. Sonographic assessment of renal length in normal children. *AJR*. 1984;142:467-69.
54. Zerlin JM, Meyer RD. Sonographic assessment of renal length in the first year of life: the problem of "spurious nephromegaly". *Pediatr Radiol*. 2000;30(1):52-7.
55. Costantini F, Kopan R. Patterning a complex organ: branching morphogenesis and nephron segmentation in kidney development. *Dev Cell*. 2010;18:698-712.
56. Reidy KJ, Rosenblum ND. Cell and molecular biology of kidney development. *Semin Nephrol*. 2009;29:321-37.
57. Mathew S, Chen X, Pozzi A, Zent R. Integrins in renal development. *Pediatr Nephrol*. 2012;27:891-900.
58. Saraga-Babić M, Vukojević K, Bočina I, Drnasin K, Saraga M. Ciliogenesis in normal human development and post-natal life. *Pediatr Nephrol*. 2012;27:55-63.
59. Saraga M, Vukojević K, Krželj V, Puretić Z, Bočina I, Glavina-Durdov M, et al. Changes of ciliogenesis in congenital nephrotic syndrome of the Finnish type (abstract). *Pediatr Nephrol*. 2011;26:1643.
60. O'Neill EM. Family screening for duplex kidneys. *Br J Urol*. 1990 Nov;66(5):455-8.
61. Bockenbauer D, Medlar AJ, Ashton E, Kleta R, Lench N. Genetic testing in renal disease. *Pediatr Nephrol*. 2012;27:873-83.
62. Sanna-Cherchi S, Caridi G, Weng PL, Scolari F, Perfumo F, Gharavi AG, et al. Genetic approaches to human renal agenesis/hypoplasia and dysplasia. *Pediatr Nephrol*. 2007;22(10):1675-84.
63. Sanna-Cherchi S, Kiryluk K, Burgess KE, Bodria M, Sampson MG, Hadley D, et al. Copy-Number Disorders Are a Common Cause of Congenital Kidney Malformations. *Am J Hum Genet*. 2012 Dec 7;91(6):987-97.
64. van Eerde AM, Duran K, van Riel E, de Kovel CG, Koeleman BP, Knoers NV, et al. Genes in the ureteric budding pathway: Association study on vesico-ureteral reflux patients. *PLoS One*. 2012;7(4): e31327.
65. Sanna-Cherchi S, Reese A, Hensle T, Caridi G, Izzi C, Kim YY, et al. Familial vesicoureteral reflux: testing replication of linkage in seven new multigenerational kindreds. *J Am Nephrol*. 2005;16(6):1781-7.

66. Adalat S, Bockenbauer D, Ledermann SE, Hennekam RC, Woolf AS. Renal malformations associated with mutations of developmental genes: messages from the clinic. *Pediatr Nephrol.* 2010;25:2247-55.
67. Saraga M, Krželj V, Zergollern Lj. Sindrom "Prune Belly". *Acta med Iug* 1989;43:223-33.
68. Horst M, Smith GH. Pelvi-ureteric junction obstruction in duplex kidneys. *BJU Int.* 2008;101(12):1580-4.
69. Ureterocele on duplex ureters. In: Stephens F, Smith E, Hutson J, editors. *Congenital anomalies of the kidney, urinary and genital tracts.* London: Martin Dunitz, 2002:243-62.
70. Siomou E, Papadopoulou F, Kollios KD, Photopoulos A, Evagelidou E, Androulakakis P et al. Duplex collecting system diagnosed during the first 6 years of life after a first urinary tract infection: a study of 63 children. *J Urol.* 2006;175(2):678-82.
71. Bisset GS, 3rd, Strife JL. The duplex collecting system in girls with urinary tract infection: prevalence and significance. *AJR Am J Roentgenol* 1987;148(3):497-500.
72. Caldamone AA, Snyder HM, III, Duckett JW. Ureterocele in children: followup of management with upper tract approach. *J Urol* 1984;160(4):1468-70.
73. Gonzales F, Canning DA, Hyun G, Casale P. Lower pole pelvi-ureteric junction obstruction in duplicated collecting system. *BJU Int.* 2006;97(1):161-5.
74. Kenda RB, Novljan G, Kenig A, Hojker S, Fettich JJ. Echo-enhanced ultrasound voiding cystography in children: a new approach. *Pediatr Nephrol.* 2000;14:297-300.
75. Darge K. Voiding urosonography with ultrasound contrast agents for the diagnosis of vesicoureteric reflux in children. *Pediatr Radiol.* 2008;38(1): 40–53.
76. Kis E, Nyitrai A, Várkonyi I, Mátyus I, Cseprekál O, Reusz G, et al. Voiding urosonography with second-generation contrast agent versus voiding cystourethrography. *Pediatr Nephrol.* 2010;25(11):2289-93.
77. Ključevšek D. Echo-enhanced voiding urosonography in children: state of the art. *Paediatr Croat.* 2012;56 (Supl 1):147-150.
78. Saraga M, Staničić A, Marković V. The role of direct radionuclide cystography in evaluation of vesicoureteral reflux. *Scand J Urol Nephrol.* 1996;30:367-71.
79. Saraga M. Nova podjela nedilatirajućih vezikoureteralnih refluksa u djece. Zagreb: Sveučilište u Zagrebu, Medicinski fakultet. Doktorska disertacija 1998.
80. Afshar K, Papanikolaou F, Malek R, Bagli D, Pipi-Salle JL, Khoury A. Vesicoureteral reflux and complete ureteral duplication. Conservative or surgical management? *J Urol* 2005;173(5):1725-27.

81. Cvitković Kuzmić A. Procjena intrarenalnih arterijskih Dopplerskih spektara kod djece. Zagreb: Sveučilište u Zagrebu, Medicinski fakultet. Magistarski rad 1998.
82. Felc Z. Ultrazvočne značilnosti sečil pri novorojenčku. Prvi simpozij «Na stičiščih neonatologije», Laško, 8.-9.Dec, 2000;31-52.
83. Saraga M. Ultrazvučna dijagnostika organa mokraćnog sustava i nadbubrežnih žlijezda u djece. U: Hozo I, Korelović D, izdavači. Ultrazvuk u kliničkoj praksi. Split: Hrvatsko gastroenterološko društvo Ogranak Split; 2004. str.245-62.
84. Yura T, Yuasa S, Fukunaga M, Badr KF, Matsuo H. Role for doppler ultrasound in the assessment of renal circulation: Effects of dopamine and dobutamine on renal hemodynamics in humans. *Nephron*. 1995;7:168-75.
85. Živković R. Klinički gastroenterološki ultrazvuk. Zagreb: Nakladni zavod Globus; 1998.
86. Brkljačić B. Dopler krvnih žila. Zagreb: Medicinska naklada; 2000.
87. Abramowicz J S. New US techniques and applications and safety considerations. 2011 Jun Vanderbilt University. Available from:
[http://www.mc.vanderbilt.edu/documents/sonographysymposium/files/New Ob-Gyn US Techniques and Applications.pdf](http://www.mc.vanderbilt.edu/documents/sonographysymposium/files/New%20Ob-Gyn%20US%20Techniques%20and%20Applications.pdf)
88. Farrokh D. Early diagnosis of congenital ureterocele. *J Belge Radiol*. 1992;75(1):25-8. French.
89. Capasso P, Gudinchet F. Congenital ureterocele: an indication for screening? *Pediatr Radiol*. 1997;27:815-17.
90. National Council on Radiation Protection and Measurements. Diagnostic Ultrasound Safety A summary of the technical report "Exposure Criteria for Medical Diagnostic Ultrasound: II. Criteria Based on all Known Mechanisms". 2003 Sep. Available from:
http://www.ncrponline.org/Publications/Reports/Misc_PDFs/Ultrasound%20Summary--NCRP.pdf
91. Miller DL, Smith NB, Bailey MR, Czamota GJ, Hynynen K, Makin IR, Bioeffect Committee of the American Institute of Ultrasound in Medicine. Overview of Therapeutic Ultrasound Applications and Safety Considerations. *JUM*. 2012 April 1;31:623-34.
92. Nelson TR, Fowlkes JB, Abramowicz JS, Church CC. Ultrasound Biosafety Considerations for the Practicing Sonographer and Sonologist. *JUM*. 2009 February 1; 28:139-50.
93. The Safety Group of the British Medical Ultrasound Society. Guidelines for the safe use of diagnostic ultrasound equipment. *Ultrasound*. 2010 May 1;18:52-9.

94. Cerekja A, Piazzè J. Duplex kidney. Sonowold. 2011 Mar. Available from: <http://www.sonoworld.com/fetus/page.aspx?id=2986>
95. Lim GY, Jang HS, Lee EJ, Lim YS, Jung SE, Lee JM, et al. Utility of the resistance index ratio in differentiating obstructive from nonobstructive hydronephrosis in children. *J Clin Ultrasound*. 1999;27(4):187-93.
96. Mallek R, Bankier AA, Etele-Hainz A, Kletter K, Mostbeck GH. Distinction between obstructive and nonobstructive hydronephrosis: value of diuresis duplex doppler sonography. *AJR*. 1996;166:113-17.
97. Palmer JM, DiSandro M. Diuretic enhanced duplex doppler sonography in 33 children presenting with hydronephrosis: A study of test sensitivity, specificity and precision. *J Urol*. 1995;154:1885-88.
98. Meola M, Giuliano G, Morelli E, Cupisti A, Barsotti G. Ultrasound diagnosis of suspected urinary tract obstruction using a stimulated diuresis test. *Nephron*. 1995;71:143-48.
99. Ebel KD, Bliesner JA, Gharib M. Imaging of uretero-pelvic junction obstruction with stimulated diuresis. *Pediatr Radiol*. 1988;18:54-6.
100. Castagnetti M, El-Ghoneimi A. Management of duplex system ureteroceles in neonates and infants. *Nat Rev Urol*. 2009;6(6):307-15.
101. Castagnetti M, Cimador M, Esposito C, Rigamonti W. Antibiotic prophylaxis in antenatal nonrefluxing hydronephrosis, megaureter and ureterocele. *Nat Rev Urol*. 2012;9(6):321-9.
102. Peco-Antić A, Bogdanović R, Paripović D, Paripović A, Kocev N, Golubović E, et al. Epidemiology of chronic kidney disease in children in Serbia. *Nephrol Dial Transplant*. 2011;0:1-6.
103. Tsai JD, Huang FY, Tsai TC. Asymptomatic vesicoureteral reflux detected by neonatal ultrasonographic screening. *Pediatr Nephrol*. 1998;12:206-9.
104. Venhola M, Huttunen NP, Uhari M. Meta-analysis of vesicoureteral reflux and urinary tract infection in children. *Scand J Urol Nephrol*. 2006;40(2):98-102.
105. Williams G, Fletcher JT, Alexander SI, Craig JC. Vesicoureteral Reflux. *JASN*. 2008;19(5):847-62.
106. Drnasin K, Saraga M, Rešić B. Epidemiološka slika infekcija mokraćnog sustava u predškolske djece koja pripadaju Dječjem dispanzeru Solin. *Paediatr Croat*. 1998;42:15-9.

107. Hannula A, Venhola M, Renko M, Pokka T, Huttunen NP, Uhari M. Vesicoureteral reflux in children with suspected and proven urinary tract infection. *Pediatr Nephrol.* 2010;25:1463-9.
108. Whitten SM, McHoney M, Wilcox DT, New S, Chitty LS. Accuracy of antenatal fetal ultrasound in the diagnosis of duplex kidneys. *Ultrasound Obstet Gynecol* 2003;21: 342-46.
109. Sakuma T, Ogawa O. Ultrasonographic screening in healthy 3-month-old children for congenital malformations of the urinary tract. *Nippon Hinyokika Gakkai Zasshi* 1998;89(4):468-76.
110. Mami C, Palmara A, Paolata A, Marrone T, Marseglia L, Bertè Luca F, et al. Outcome and management of isolated severe renal pelvis dilatation detected at postnatal screening. *Pediatr Nephrol.* 2010;25:2093-97.
111. Hálek J, Flögelová H, Michálková K, Smakal O, Dubrava L, Zapletalová J, et al. Diagnostic accuracy of postnatal ultrasound screening for urinary tract abnormalities. *Pediatr Nephrol.* 2010;25(2):281-7.
112. Marić Š, Abramović V. Ultrazvuk kao skrining metoda za dijagnostiku uropatija u djece. *Arhiv ZMD.* 1988;32:179-90
113. Drnasin K, Vrdoljak J, Fridl-Vidas V, Saraga M. Ultrazvučni probir za razvojni poremećaj zgloba kuka u primarnoj pedijatrijskoj zdravstvenoj zaštiti Grafovom metodom. *Paediatr Croat.* 2001;45:57-60.
114. Ring E, Riccabona M, Vilits P, Hausler M. Prenatal diagnosis of urinary tract malformations. *Slov Pediatr.* 1995;1-3:178-80.
115. Hunziker M, Mohanan N, Menezes M, Puri P. Prevalence of duplex collecting systems in familiar vesicoureteral reflux. *Pediatr Surg Int.* 2010;26:115-17.
116. Ilić T, Gračan S, Arapović A, Čapkun V, Šubat-Dežulović M, Saraga M. Changes in bacterial resistance patterns in children with urinary tract infections on antimicrobial prophylaxis at University Hospital in Split. *Med Sci Monit.* 2011;17(7):355-61.
117. Goodyer P. Renal Dysplasia/Hypoplasia. U: Avner ED, Harmon WE, Niaudet P, Woshikawa N, ur. *Pediatric Nephrology.* Heidelberg: Springer-Verlag; 2009.p.107-120.
118. Davidovits M, Eisenstein B, Ziv N, Krause I, Cleper R, Bar-Sever Z. Unilateral duplicated system: Comparative length and function of the kidneys. *Clin Nucl Med.* 2004;29:99-102.
119. Slovis TL, Sty JR, Haller JO. The neonate. In: Brallow L, editor. *Imaging of the pediatric urinary tract.* Philadelphia: W.B. Saunders; 1989. p. 87-8.

120. Kent AL, Jyoti R, Robertson C, Gonsalves L, Meskell S, Shadbolt B, et al. A renal volumes measured by magnetic resonance imaging and three-dimensional ultrasound in the term neonate comparable? *Pediatr Nephrol.* 2010;25:913-18.
121. Klare B, Geiselhardt B, Wesch H, Scharer K, Immich H, Willich E. Radiological kidney size in childhood. *Pediatr Radiol.* 1980;9(3):53-60.
122. Lin E, Connolly LP, Zurakowski D, DiCanzio J, Drubach LA, Mitchell K, et al. Reproducibility of renal length measurements with Tc-99m DMSA SPECT. *J Nucl Med.* 2000;41:1632-35.
123. Choyke PL, Siegel MJ, Craft AW, Green DM, DeBaun MR. Screening for Wilms tumor in children with Beckwith-Wiedemann syndrome or idiopathic hemihypertrophy. *Med Pediatr Oncol.* 1999;32(3):196-200.
124. Debaun MR, Siegel MJ, Choyke PL. Nephromegaly in infancy and early childhood: a risk factor for Wilms tumor in Beckwith–Wiedemann syndrome. *J Pediatr.* 1998;132:401-4.
125. Drnasin K. Ultrazvučni probir dojenčadi radi otkrivanja anomalija mokraćnog sustava. Zagreb: Sveučilište u Zagrebu, Medicinski fakultet. Magistarski rad 2004.

11. ŽIVOTOPIS

Ime i prezime: Kristina Drnasin, rođ. Benutić

Datum rođenja: 23.09.1954.

Mjesto rođenja: Split

Adresa na poslu: Specijalistička pedijatrijska ordinacija „Mr. sc. Kristina Drnasin dr. med. spec. pedijatar“ Solin, Dr. Martina Žižića 6

Kućna adresa: 21216 Kaštel Stari, Cesta dr. Franje Tuđmana 703

e-mail: kristina.drnasin@st.t-com-hr

Obiteljski status: Udata, majka dvoje djece

Školovanje:

1969-1973. Gimnazija „Vladimir Nazor“ Split

1973-1978. Medicinski fakultet Zagreb.

1979. Pripravnički staž

1980. Stručni ispit.

Zaposlenje i napredovanje u struci:

1979-1982. Dom zdravlja Split

1982. Zračna luka Split

1986. Dječji dispanzer Solin

1988 – 1992. Specijalizacija iz pedijatrije

1992. Specijalistički ispit iz pedijatrije. Od tada stalno radi u specijalističkoj pedijatrijskoj ordinaciji u Solinu.

1987. Završila poslijediplomski studij "Zaštita majke i djeteta" na Medicinskom fakultetu Sveučilišta u Zagrebu

2001. Završila poslijediplomski studij iz Medicinskih znanosti na Medicinskom fakultetu Sveučilišta u Zagrebu

2004. Magistrirala na Medicinskom fakultetu Sveučilišta u Zagrebu na temi „Ultrazvučni probir dojenčadi radi otkrivanja anomalija mokraćnog sustava“, pod mentorstvom prof.dr.sc. Marijana Sarage

Usavršavanja

Tečajevi trajne medicinske izobrazbe:

1995. Završila poslijediplomski tečaj „Sonografija urogenitalnog sustava“ na Medicinskom fakultetu Sveučilišta u Rijeci

1995. Završila poslijediplomski tečaj „Ultrazvučna dijagnostika prirođenog iščašenja kuka“ na Medicinskom fakultetu Sveučilišta u Zagrebu
1999. Završila poslijediplomski tečaj „Ultrazvučna dijagnostika i hitna stanja abdomena“ na Medicinskom fakultetu Sveučilišta u Zagrebu
2000. Završila poslijediplomski tečaj „Ultrazvučni mikcijski cistogram z uporabo ultrazvočnega kontrastnega sredstva Levovist“ na Pedijatrijskoj klinici Kliničkog centra u Ljubljani
2002. Završila poslijediplomski tečaj „Ultrazvuk abdomena“ Hrvatskog liječničkog zbora, Hrvatskog društva za ultrazvuk u medicini i biologiji
2004. Završila poslijediplomski tečaj „Ultrazvučna dijagnostika u dječjoj dobi“ na Medicinskom fakultetu Sveučilišta u Zagrebu
2006. Završila poslijediplomski tečaj „Neurorazvojna terapija po Bobath konceptu“ na Medicinskom fakultetu Sveučilišta u Splitu
2008. Završila međunarodni tečaj „Hitna stanja / temeljni i uznapredovali postupci oživljavanja u pedijatriji“ - Klinička bolnica Split, Jedinica intenzivnog liječenja djece

Znanstveni i stručni interes:

- Istraživanja na polju antropometrijskih mjerenja organa mokraćnog sustava u djece uporabom ultrazvuka
- Uporaba ultrasonografije u dijagnosticiranju anomalija i bolesti mokraćnog sustava u djece
- Uporaba ultrasonografije u dijagnosticiranju i praćenju razvojnog poremećaja zgloba kuka u dojenčadi
- Praćenje psihomotornog razvoja djece s perinatalnim čimbenicima rizika
- Preventivno djelovanje u djece, s naglaskom na dječju nefrologiju i ultrazvuk u pedijatriji.

Objavljeni radovi:

1. Drnasin K, Saraga M, Rešić B. Epidemiološka slika infekcija mokraćnog sustava u predškolske djece koja pripadaju Dječjem dispanzeru Solin. Paediatr Croat. 1998;42: 15-9.
2. Drnasin K, Vrdoljak J, Fridl-Vidas V, Saraga M. Ultrazvučni probir za razvojni poremećaj zgloba kuka u primarnoj pedijatrijskoj zdravstvenoj zaštiti Grafovom metodom. Paediatr Croat. 2001;45:57-60.
3. Drnasin K, Saraga M. Ultrazvučni probir dojenčadi radi otkrivanja anomalija mokraćnog sustava. Paediatr Croat. 2005;49: 7-14.

4. Saraga M, Drnasin K, Čapkun V. Osobitosti stijenke mokraćnog mjehura u dojenčadi do 6 mjeseci života. *Paediatr Croat.* 2007;51:1-4.
5. Drnasin K, Saraga M, Čapkun V. Ultrasonographic Assessment of Kidney Dimensions in First Six Months of Life. *Coll Antropol.* 2011;35(3):733-7.
6. Saraga-Babić M, Vukojević K, Bočina I, Drnasin K, Saraga M. Ciliogenesis in normal human kidney development and post-natal life. *Pediatr Nephrol.* 2012;27:55-63.
7. Sanna-Cherchi S, Kiryluk K, Burgess KE, Bodria M, Sampson MG, Hadley D, Nees SN, Verbitsky M, Perry BJ, Sterken R, Lozanovski VJ, Materna-Kiryluk A, Barlassina C, Kini A, Corbani V, Carrea A, Somenzi D, Murtas C, Ristoska-Bojkovska N, Izzi C, Bianco B, Zaniew M, Flogelova H, Weng PL, Kacak N, Giberti S, Gigante M, Arapovic A, Drnasin K, Caridi G, Curioni S, Allegri F, Ammenti A, Ferretti S, Goj V, Bernardo L, Jobanputra V, Chung WK, Lifton RP, Sanders S, State M, Clark LN, Saraga M, Padmanabhan S, Dominiczak AF, Foroud T, Gesualdo L, Gucev Z, Allegri L, Latos-Bielenska A, Cusi D, Scolari F, Tasic V, Hakonarson H, Ghiggeri GM, Gharavi AG. Copy-Number Disorders Are a Common Cause of Congenital Kidney Malformations. *Am J Hum Genet.* 2012 Dec 7;91(6):987-97.
8. Drnasin K, Saraga-Babić M, Saraga M. Clinical Importance of Pyelocalyceal Dilation Diagnosed by Postnatal Ultrasonographic Screening of Urinary Tract. *Med Sci Monit.* 2013;19:125-31.

Poglavlja u knjigama

1. Hegeduš M, Bralić I, Drnasin K. Što kad boli trbuh? U: Bralić I i suradnici. Kako zdravo odrastati. Zagreb: Medicinska naklada; 2012.
2. Drnasin K, Bralić I. Upala mokraćnog sustava. U: Bralić I i suradnici. Kako zdravo odrastati. Zagreb: Medicinska naklada; 2012.

Sudjelovanja na domaćim i svjetskim kongresima.

Domaći kongresi:

1. Drnasin K, Rešić B. Praćenje psihomotornog razvoja djece s perinatalnim faktorima rizika tijekom prve godine života. Prvi kongres Hrvatskog pedijatrijskog društva, Rijeka, 1993.
2. Drnasin K, Rešić B. Konvulzivni sindrom i perinatalni faktori rizika. Drugi kongres Hrvatskoga pedijatrijskog društva, Dubrovnik, 1996.
3. Drnasin K, Rešić B. Epidemiologija uroinfekcija u predškolske djece koja pripadaju Dječjem dispanzeru Solin. Drugi kongres Hrvatskoga pedijatrijskog društva, Dubrovnik, 1996.
4. Drnasin K, Vrdoljak J, Fridl-Vidas V, Saraga M. Ultrazvučni probir za razvojni poremećaj zgloba kuka u primarnoj pedijatrijskoj zdravstvenoj zaštiti. Četvrti kongres Hrvatskoga pedijatrijskog društva, Čakovec, 2000.
5. Drnasin K, Saraga M. Ultrazvučni probir dojenčadi radi otkrivanja anomalija mokraćnog sustava. Šesti kongres Hrvatskog pedijatrijskog društva, Zagreb, 2004.

Međunarodni simpoziji:

1. Drnasin K, Saraga M. The impact of ultrasonographic screening in prevention of urinary tract damage in infants. European Society for Social Pediatrics (ESSOP), Šibenik, Croatia 2005.

Međunarodni kongresi:

1. Drnasin K, Saraga M, Čapkun V. Ultrasonographic assessment of kidney size in the first 6 months of life. The 13th Congress of the International Pediatric Nephrology Association (IPNA), Adelaide, Australia 2004.
2. Saraga M, Drnasin K, Čapkun V. Ultrasonographic assessment of bladder wall thickness in the first 6 months of life. The 13th Congress of the International Pediatric Nephrology Association (IPNA), Adelaide, Australia 2004.
3. Drnasin K, Saraga M. The impact of pyelocaliceal dilation on the occurrence of urinary tract anomalies and infections in infants. The 14th Congress of the International Pediatric Nephrology Association (IPNA), Budapest, Hungary 2007.

4. Drnasin K, Saraga M, Saraga-Babić M. The importance of duplex collecting system diagnosed by ultrasonographic screening in infants. The 15th Congress of the International Pediatric Nephrology Association (IPNA), New York, U.S.A. 2010.
5. Saraga-Babić M, Vukojević K, Bočina I, Drnasin K, Saraga M. Ciliogenesis in human kidneys during development and post-natal life. The 44th Annual Scientific Meeting of the European Society for Paediatric Nephrology (ESPN), Cavtat, Croatia 2011.
6. Sanna-Cherchi S, Kiryluk K, Burges KE, Bodria M, Sampson MG, Hadley D, Ness SN, Sterken R, Verbitsky M, Lozanovski VJ, Materna-Kiryluk A, Perry B, Carrea A, Murtas C, Ristoska-Bojkovska N, Zaniew M, Flogelova H, Wenig PL, Arapovic A, Drnasin K, Caridi G, Goj V, Lifton RP, Saraga M, Dominiczak AF, Gesualdo L, Gucev Z, Allegri L, Latos-Bjelenska A, Cusi D, Scolari F, Tasic V, Hakonarson H, Ghiggeri GM, Gharavi AG. A high frequency of genomic disorders in patients with congenital kidney malformations. The 45th Annual Scientific Meeting of the European Society for Paediatric Nephrology (ESPN), Krakow, Poland 2012.

Međunarodni znanstveno istraživački projekti:

Sudjelovanje u projektu “Collaboration on Genetics of Human Diseases of the Kidney and Urinary Tract” Columbia University New York U.S.A. 2010.

Članstva:

- Hrvatsko katoličko liječničko društvo
- Hrvatski liječnički zbor
- Hrvatsko pedijatrijsko društvo
- Hrvatsko društvo za ultrazvuk u medicini i biologiji (HDUMB)
- Europska federacija društva za ultrazvuk u medicini i biologiji (EFSUMB)
- International Pediatric Nephrology Association (IPNA)