

Disfunkcija mitohondrija i stanični odgovor na hipoksiju u fibromuskularnim strukturama DNA male zdjelice u žena s prolapsom zdjeličnih organa

Alujević-Jakus, Ivana

Doctoral thesis / Disertacija

2019

Degree Grantor / Ustanova koja je dodijelila akademski / stručni stupanj: **University of Split, School of Medicine / Sveučilište u Splitu, Medicinski fakultet**

Permanent link / Trajna poveznica: <https://um.nsk.hr/um:nbn:hr:171:760372>

Rights / Prava: [In copyright](#)/[Zaštićeno autorskim pravom.](#)

Download date / Datum preuzimanja: **2025-01-03**



Repository / Repozitorij:

[MEFST Repository](#)



UNIVERSITY OF SPLIT



dabar

DIGITALNI AKADEMSKI ARHIVI I REPOZITORIJ

SVEUČILIŠTE U SPLITU

MEDICINSKI FAKULTET

Ivana Alujević Jakus

**DISFUNKCIJA MITOHONDRIJA I STANIČNI ODGOVOR NA HIPOKSIJU U
FIBROMUSKULARNIM STRUKTURAMA DNA MALE ZDJELICE U ŽENA S
PROLAPSOM ZDJELIČNIH ORGANA**

Doktorska disertacija

Split, siječanj 2019.

SVEUČILIŠTE U SPLITU

MEDICINSKI FAKULTET

Ivana Alujević Jakus

**DISFUNKCIJA MITOHONDRIJA I STANIČNI ODGOVOR NA HIPOKSIJU U
FIBROMUSKULARNIM STRUKTURAMA DNA MALE ZDJELICE U ŽENA S
PROLAPSOM ZDJELIČNIH ORGANA**

Doktorska disertacija

Split, siječanj 2019.

Ovaj doktorat izrađen je u Klinici za ženske bolesti i porode Kliničkog bolničkog centra Split, Kliničkom zavodu za patologiju, sudsku medicinu i citologiju Kliničkog bolničkog centra Split te na Zavodu za integrativnu fiziologiju Medicinskog fakulteta Sveučilišta u Splitu

Voditelj projekta: prof. dr. sc. Katarina Vilović

Zahvaljujem svoj mentorici, prof. dr. sc. Katarini Vilović, na prenesenom znanju, savjetima i pomoći tijekom izrade ovog rada.

Hvala mojim blizankama Dori i Pauli.

Zahvaljujem diplomiranoj prevoditeljici i lektorici Pauli Jakus na redakturi i prijevodu.

SADRŽAJ

1. UVOD.....	1
1.1. Anatomija zdjeličnog dna	2
1.2. Prolaps zdjeličnih organa	8
1.2.1. Epidemiologija.....	9
1.2.2. Etiopatogeneza.....	9
1.2.3. Klinička slika.....	10
1.2.4. Dijagnostika i klasifikacija	14
1.2.4. Liječenje	17
1.2.4.1. Kirurško liječenje.....	17
1.2.4.2. Konzervativno liječenje.....	20
1.3. Mitohondriji	21
1.3.1. Građa i funkcija mitohondrija	22
1.3.2. Disfunkcija mitohondrija	25
1.4. Čimbenik induciran hipoksijom (HIF-1 α)	26
1.4.1. Eritropoeza i metabolizam željeza.....	28
1.4.2. Uloga HIF-1 α u angiogenezi	28
1.4.3. Uloga HIF-1 α u metabolizmu glukoze	28
1.4.4. Uloga HIF-1 α u preživljenju stanice.....	29
1.4.5. Uloga HIF-1 α u ishemičkim bolestima.....	29
1.4.6. Ostale uloge HIF-1 α	30
1.5. Problematika istraživanja	30
2. CILJEVI ISTRAŽIVANJA I HIPOTEZA.....	31
2.1. Ciljevi istraživanja	32
2.2. Hipoteza	32

3. METODE I MATERIJALI	33
3.1. Ustroj istraživanja	34
3.2. Mjesto istraživanja	34
3.3. Mjere ishoda	34
3.4. Ispitanice	34
3.5. Postupci	35
3.5.1. Operacijski zahvat	35
3.5.2. Imunohistokemijsko bojenje	36
3.5.3. <i>Western blotting</i>	36
3.6. Etička načela	37
3.7. Statistička analiza	37
4. REZULTATI	38
5. RASPRAVA	49
6. ZAKLJUČCI	54
7. SAŽETAK	56
8. SUMMARY	58
9. LITERATURA	60
10. ŽIVOTOPIS	72

POPIS OZNAKA I KRATICA:

POP – prolaps zdjeličnih organa (engl. *pelvic organe prolapse*)

ICS – Međunarodno udruženje za inkontinenciju (engl. *International Continence Society*)

AUGS – Američko uroginekološko društvo (engl. *American Urogynecologic Society*)

SGS – Društvo ginekoloških kirurga (engl. *Society of Gynecologic Surgeons*)

POP-Q klasifikacija – engl. *Pelvic Organ Prolapse Quantification*

mtDNA – mitohondrijska DNA

tRNA – transportna RNA

rRNA – ribosomska RNA

ETS – transportni sustav elektrona (engl. *electron transport system*)

ATP – adenzin trifosfat

acetil-CoA – acetil koenzim A

NAD – nikotinamid adenin dinukletotid

FAD – flavin adenin dinukleotid

ADP – adenzin difosfat

COX – citokrom c oksidaza

SDH – sukcinat dehidrogenaza

HIF – čimbenik induciran hipoksijom (engl. *hypoxia inducible factor*)

VEGF – čimbenika rasta vaskularnog endotela (engl. *vascular endothelial growth factor*)

HRE – element odgovora na hipoksiju (engl. *hypoxia response element*)

IGF2 – inzulinu sličan faktor rasta 2 (engl. *insuline like growth factor 2*)

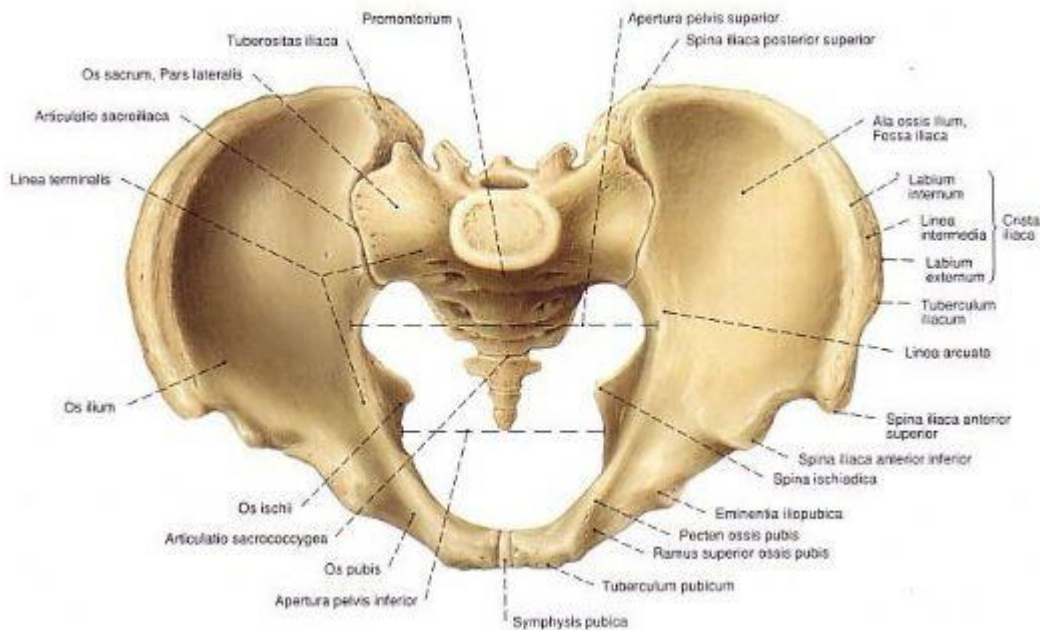
TGF- α – transformirajući faktor rasta alfa (engl. *transforming growth factor α*)

PFDI – engl. *Pelvic floor distress inventory questionnaire*

1. UVOD

1.1. Anatomija zdjeličnog dna

Zdjelica je dio trupa u kojem se nalazi zdjelična šupljina (lat. *cavitas pelvis*). Dno zdjelice predstavlja jedinstvenu anatomsku i funkcionalnu cjelinu koju čine tri potporna sloja: endopelvična fascija (lat. *fascia endopelvina*), mišićni sloj i koštani dio. Koštani dio zdjeličnog dna oblikuju zdjelična kost (lat. *os coxae*), križna kost (lat. *os sacrum*) i trtična kost (lat. *os coccygis*). Navedene koštane strukture formiraju zdjelični obruč. Terminalna linija dijeli zdjelicu na dva dijela: veliku zdjelicu (lat. *pelvis major*) i malu zdjelicu (lat. *pelvis minor*). Malu zdjelicu sprijeda omeđuju preponske kosti spojene fibrohorskavičnom pločom, tj. simfizom. Bočno je omeđuju sjedne kosti, a straga križna i trtična kost. Zdjelične su kosti osnovni oslonac mekim tkivima zdjelice (mišićima, ligamentima i faciji) (Slika 1.) (1).

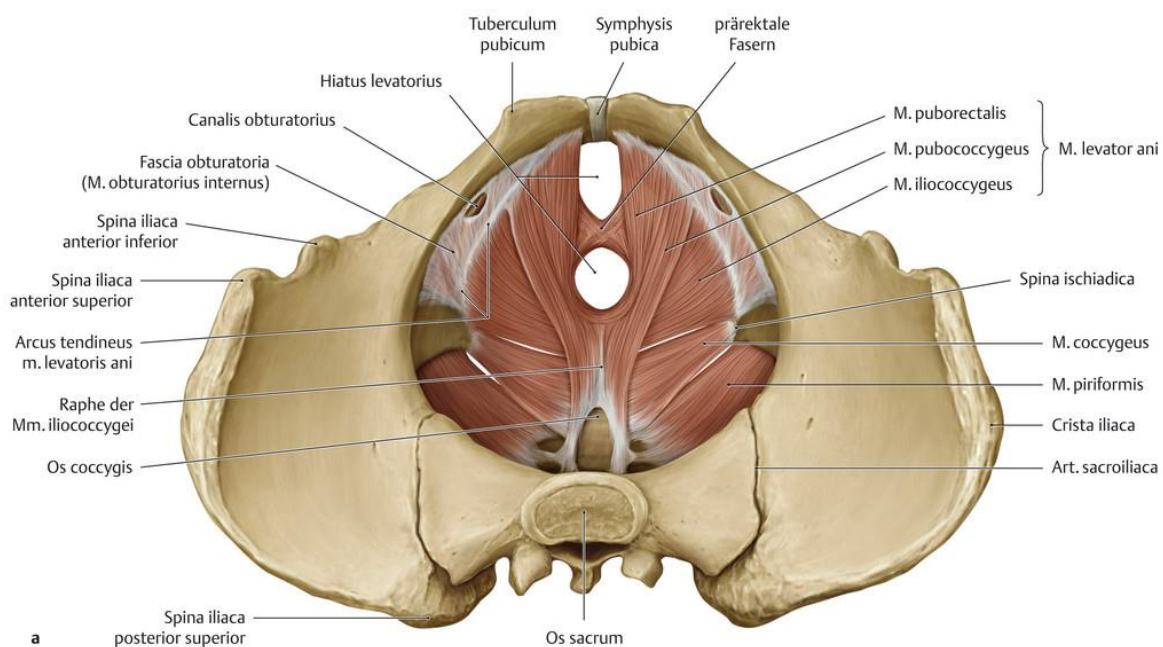


Slika 1. Zdjelični obruč.

Preuzeto s <https://www.pelvis.gen.tr/pelvis-anatomisi.html>

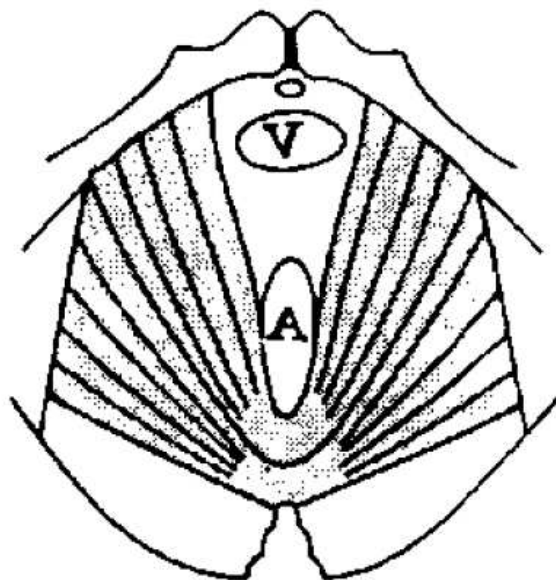
Zdjelično dno čvrsta je elastična osnova na koju su naslonjeni zdjelični organi žene tj. mokraćni mjehur, maternica, rodnica i rektum. Mišići dna zdjelice dijele se na stražnji i prednji dio. Stražnji dio, tj. zdjeličnu dijafragmu (lat. *diaphragma pelvis*), čine analni levator (lat. *m. levator ani*), kokcigealni mišić (lat. *m. coccygeus*) i vanjski analni sfinkter (lat. *m. sphincter ani externus*) (Slika 2.). Oni zatvaraju stražnji dio dna male zdjelice i obuhvaćaju rektum. Krakovi najznačajnijeg mišića dna zdjelice, analnog levatora, tvore prostor tj. pukotinu levatora (lat. *hiatus*

genitalis) (Slika 3.). To je uzdužno postavljen prostor, na prednjem dijelu pokriven drugom mišićnom pločom zdjeličnog dna, tj. urogenitalnom dijafragmom (lat. *diaphragma urogenitale*). Pripoji analnog levatora uz stražnju stijenku rektuma čine levatorsku ploču. Kroz pukotinu levatora prolaze kaudalni djelovi rektuma, rodnice i mokraćne cijevi. Analni levator je stalno kontahiran. Na taj način dno zdjelice se održava zatvorenim uz minimalni dopušteni pritisak na endopelvičnu fasciju. Ti mišići imaju važnu ulogu u podržavanju položaja zdjeličnih organa pri suprostavljanju intraabdominalnom tlaku (2). Ako su mišići dna zdjelice oštećeni ili rastegnuti dulje vrijeme, porast intraabdominalnog tlaka i sila teže mogu oštetiti endopelvičnu fasciju. Defekti u endopelvičnoj fasciji zajedno s oslabljenim analnim levatorom uzrok su genitalnog prolapsa (3, 4).



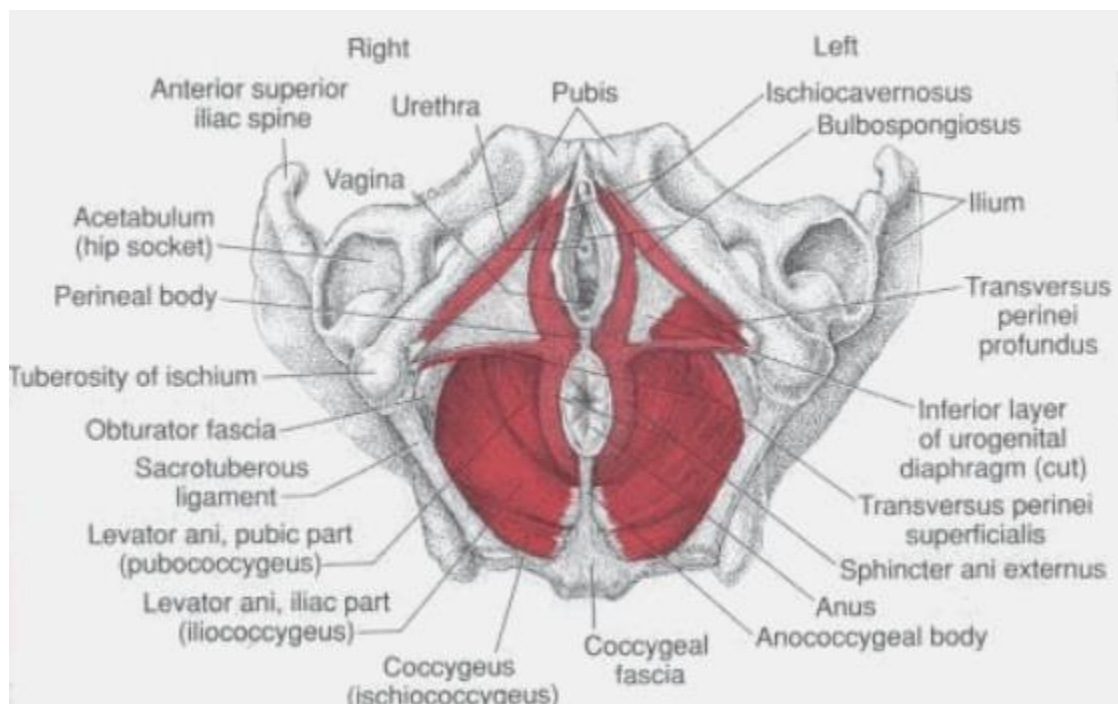
Slika 2. Zdjelična i urogenitalna dijafragma.

Preuzeto s <http://madeinkibera.com/levator-ani-anatomie>



Slika 3. Pukotina levatora (2).

Prednji dio mišića dna zdjelice čini urogenitalnu dijafragmu, trokutastu mišićno-vezivnu ploču debelu 1 cm koja zatvara prednji dio dna male zdjelice između analnog levatora i preponske simfize. Ona ispunjava pukotinu levatora. Pruža se obostrano od grana preponske kosti do prednje stijenke rektuma. Prekinuta je u središnjoj liniji uretrom i rodicom. U njezinom sastavu nalazi se površna i duboka skupina mišića. U dubokoj skupini mišića nalaze se *m. sphincter uretre* i *m. transversus perinei profundus*, a u površnoj *m. transversus perinei superficialis*, *m. bulbospongiosus* i *m. ischiocavernosus* (Slika 4.). Oni u luku obuhvaćaju predvorje rodnice (5).

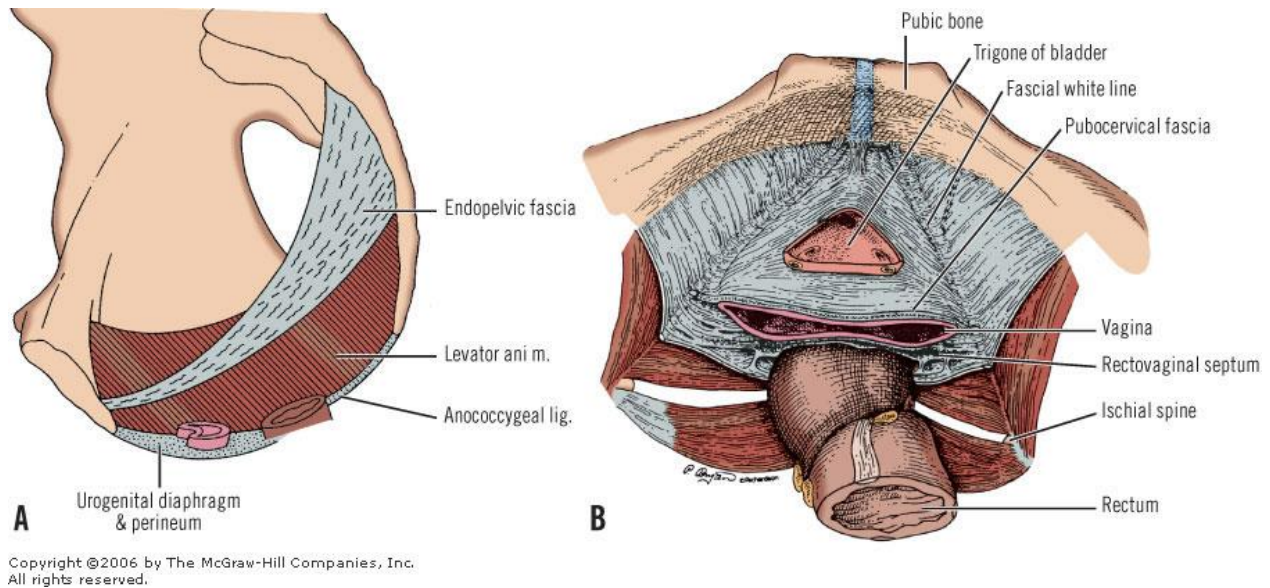


Slika 4. Zdjelično mišićno dno.

Preuzeto s <https://pelvicpaindifferentiation.weebly.com/anatomy.html>

Endopelvična fascija je matriks sastavljen od mreže kolagenih vlakana, elastičnih vlakana i glatke muskulature. Ima dva temeljna zadatka. Održava visceralne organe u pravilom položaju služeći kao potpora te obavlja i štiti krvne i limfne žile, živce te limfno tkivo zdjelice. U stojećem položaju mokraćni mjehur, gornje dvije trećine rodnice i rektum leže u vodoravnoj osi, dok uretra, donja trećina rodnice i anus leže gotovo okomito pri čemu endopelvična fascija služi kao njihova potpora (Slika 5.). Pubocervikalna fascija (lat. *facia pubocervicale*) dio je endopelvične fascije koja se nalazi između mokraćnog mjehura i rodnice. Pripojena je lateralno na tetivni luk zdjelične fascije (lat. *arcus tendineus fasciae pelvis*) i uzdiže se od vrata maternice proksimalno do perinealne dijafragme distalno. Podupire vrat mokraćnog mjehura i važna je za zadržavanje mokraće. Interakcija između mišića dna zdjelice i fascije ključna je za pravilnu potporu dna zdjelice. Periuretralna fascija (tzv. „bijelo tkivo“) je fascija na kojoj leži uretra i odgovorna je za potporni sustav uretre. Širi se postranično preko analnog levatora na zid zdjelice gdje se pripaja na tetivni luk zdjelične fascije. Uretropelvični ligament zajedno s analnim levatorom čini glavni dio dna zdjelice koji podupire vrat mokraćnog mjehura i proksimalni dio uretre. Međica je točka pripoja

više mišića koji osiguravaju dno zdjelice. Ona ima iznimnu sposobnost rastezanja, primjerice tijekom porođaja (6, 7).

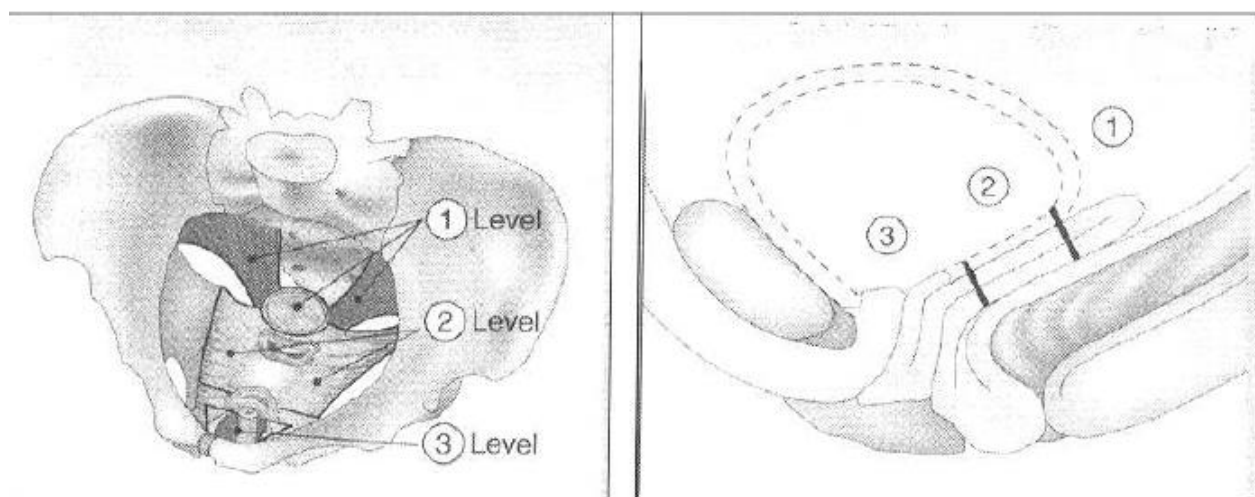


Slika 5. Endopelvična i pubocervikalna fascija.

Preuzeto s <https://www.mheducation.com/highered/product/regional-human-anatomy-laboratory-workbook-use-models-prosections-grine/M0073378283.html>

DeLancey uvodi tri razine potpore endopelvične fascije (Slika 6.). Prva razina potpore čini gornju okomitu os i sastoji se od kardinalnih (lat. *lig. cardinale*) i sakrouterinih ligamenata (lat. *ligg. sacrouterina*) koji drže zdjelične organe vodoravno iznad ploče analnog levatora. Ti ligamenti drže zdjelične organe (gornji dio rodnice i vrat maternice) vodoravno iznad zdjelične dijafragme te time sprječavaju pomicanje maternice (poglavito prema dolje, odnosno prema van). Sakrouterini ligamenti polaze s križne kosti lateralno u visini S2-S4 segmenta te se šire i spajaju s rodnicom i analnim levatorom ispod rodnice. S pomoću tih ligamenata rodnica se drži u visini izdanka, *spina ischiadica*, ali je omogućena njezina pokretljivost, što je važno tijekom spolnog odnosa. Ti ligamenti čine osnovu svake korekcije oštećenja dna zdjelice. Druga razina potpore vodoravna je os između ishijadične spine i stražnje stijenke pubične kosti. Sastoji se od pubocervikalne fascije sprijeda i rektovaginalnog septuma straga pri čemu su obje fascije fiksirane lateralno na tetivni luk zdjelične fascije, odnosno na *lineu albu* te time daju paravaginalnu i lateralnu potporu mokraćnom mjehuru, gornjim dvjema trećinama rodnice i rektumu. Odgovorna je za gotovo vodoravan položaj

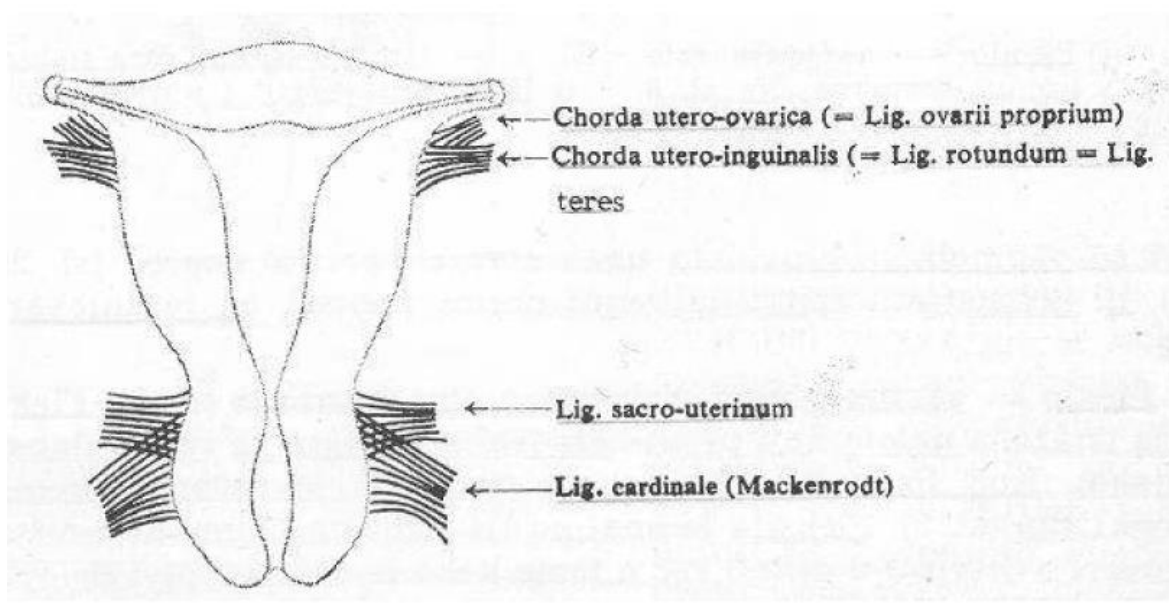
mokraćnog mjehura, gornje dvije trećine rodnice i rektuma. Gornju površinu rodnice podupire pubocervikalna fascija, a donju rektovaginalna fascija, koje sprječavaju prolaps mjehura i rektuma u rodnicu. Treću razinu potpore čini donja okomita os koja je odgovorna za gotovo okomiti položaj uretre, donje trećine rodnice i anusa, koji zajedno prolaze kroz *hiatus m. levatoris ani*. Ova je os smještena okomito na urogenitalni trokut. Distalni dio rodnice i uretra usidreni su sprijeda u urogenitalnu dijafragmu, a straga u perinealno tijelo. Donja trećina rodnice prolazi kroz otvor levatora formirajući gotovo pravi kut s puborektalnim mišićem straga i pubocervikalnom fascijom sprijeda. Ovakav anatomski odnos omogućava da se mokraćna cijev spušta gotovo pod pravim kutem, što pridonosi mehanizmu kontinencije mokraće (8, 9).



Slika 6. Tri razine potpore prema DeLanceyevom konceptu (12).

Maternica je organ koji se može pomaknuti nekoliko puta tijekom dana za nekoliko centimetara (kada su mokraćni mjehur i završno debelo crijevo puni). No pomično je samo tijelo maternice jer vrat ostaje nepomičan zbog svog smještaja i povezanosti s mokraćnim mjehurom i završnim debelim crijevom. Maternicu na mjestu drže tri sustava sveza: a) sustav usmjeravanja – usmjerenost tijela maternice osigurava osobito rastezljiva obla sveza (lat. *lig. teres uteri*) koja polazi s desne i lijeve strane maternice i drži gornji dio tijela usmjeren prema preponskoj kosti i mokraćnom mjehuru, kao i široka sveza (lat. *lig. latum uteri*) koja prekriva prednju i stražnju stijenku maternice i proteže se sve do zida zdjelice, b) sustav ovjesa – maternica je okružena svezama koje joj poput meke rastezljive užadi omogućuju blago pomicanje i stabilnost. Osobito su važne uterosakralna sveza (lat. *lig. rectouterinum*) koja usidruje maternicu sa stražnje strane

polazeći s vrata maternice, okružuje završno debelo crijevo i hvata se na križnu kost, kardinalna sveza (lat. *lig. cardinale*) koja pridržava maternicu sa strana (proteže se između postraničnih dijelova vrata maternice i stijenke zdjelice) i pubocervikalna sveza (lat. *lig. pubocervicale*) koja fiksira maternicu sprijeda prema mokraćnom mjehuru i preponskoj kosti (Slika 7.), c) sustav podupiranja – vrat maternice poduprt je mišićnom ovojnicom oblika ležaljke zvanom zdjelično dno, koja zatvara najniži dio zdjelice i podupire unutrašnje organe, osobito maternicu, crijeva i rodnicu (8,10).



Slika 7. Vezivni i parametralni sustav maternice (2).

1.2. Prolaps zdjeličnih organa

Prolaps zdjeličnih organa (POP) (mokraćnog mjehura, maternice i rektuma) čest je i onesposobljavajući oblik disfunkcije zdjeličnog dna koji nastaje spuštanjem ili klizanjem zdjeličnih organa s podloge na kojoj se nalaze u stanju mehaničke ravnoteže (11, 12). Spuštanje zdjeličnih organa ispred rodnice ili u rodnicu povezano je s urinarnim, crijevnim i seksualnim smetnjama. Zbog društveno-emotivnih posljedica POP spada među češće probleme žena srednje i naročito starije životne dobi (13, 14).

1.2.1. Epidemiologija

Kako se povećava očekivana životna dob žena, logično je očekivati i veću učestalost POP-a u populaciji, što taj problem čini iznimno bitnim u daljnjem rasvjetljavanju etiopatogeneze i naročito moguće prevencije. Teško je utvrditi točnu učestalost POP-a obzirom na to da mnoge žene ne traže liječničku pomoć. Procjenjuje se da polovica svih žena koje su rađale ima oštećenje zdjelice dna, od kojih 10-20 % zatraži liječničku pomoć (13, 14). POP je česta indikacija za operacijski zahvat, a rizik da žena tijekom života bude operirana iznosi 11 %. Rizik recidiva i reoperacije iznosi 30 % (15).

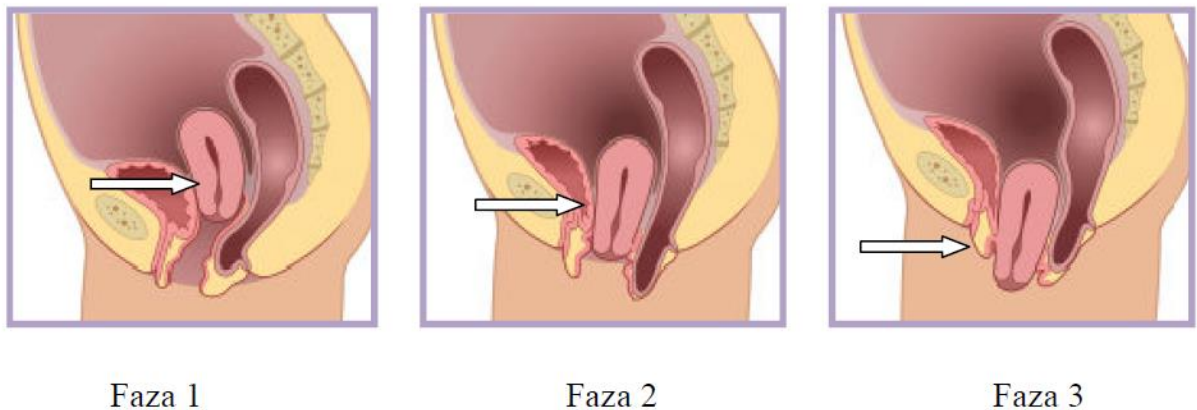
1.2.2. Etiopatogeneza

Etiopatogeneza POP-a nije razjašnjena. Najčešći etiološki čimbenici su vaginalni porođaj (naročito djece velike porodne težine i dulji zastoj glavice na izlazu), urođena slabost zdjelice muskulature i vezivnog tkiva, manjak estrogenih hormona (postmenopauzalna atrofija) te čimbenici koji povećavaju intraabdominalni tlak poput teškog fizičkog rada, opstipacije, pretilosti i kronične opstruktivne bolesti pluća (13-16). Etiologija prolapsa pelvičnih organa dovodi se u vezu s vaginalnim porođajem, pri čemu je vaginalni porođaj terminskog djeteta naveden kao najvažniji uzrok kasnijeg razvoja prolapsa pelvičnih organa. Ustanovljeno je da fetalna glava, prolazeći kroz vaginalni kanal, isteže analni levator i pudendalni živac te na taj način dovodi do oštećenja s permanentnom neuropatijom i mišićnom slabošću. Prilikom porođaja djece velike težine i dugotrajnijeg zastoja glavice na izlazu može doći do prevelikog rastezanja ili oštećenja analnog levatora i fascija male zdjelice (pubocervikalna, rektovaginalna) te povrede pudendalnog živca (17). Slabost vezivnog tkiva kod određene skupine bolesnica dodatni je etiološki čimbenik u nastanku defekata dna zdjelice. U perimenopauzi, a pogotovo u postmenopauzi, povećava se broj žena s defektima dna zdjelice vezanim za gubitak estrogena. Zbog nedostatka estrogena kolageno tkivo ligamenata smanjuje se, vaginalni mišići slabe te se smanjuje prokrvljenost svih struktura male zdjelice, što izaziva atrofiju organa i njihovo lakše oštećenje. Operativni zahvati u maloj zdjelici također mogu dovesti do prolapsa genitalnih organa, bilo zbog slabljenja potpore dna zdjelice, bilo zbog naglog gubitka estrogena kod ovarijektomije ili zbog ozljede živčanih struktura i posljedičnog slabljenja inervacije urogenitalnog trakta (18-20).

1.2.3. Klinička slika

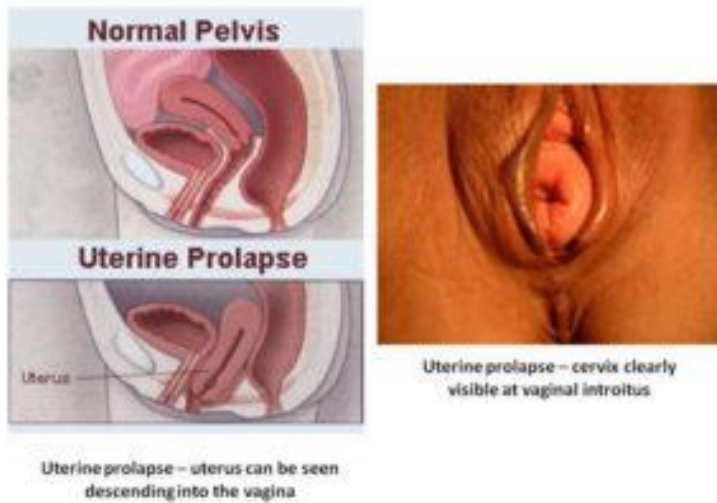
Razlikujemo prolaps maternice, prolaps svoda rodnice, prolaps prednje vaginalne stijenke (cistokelu) i prolaps stražnje vaginalne stijenke (rektokelu i enterokelu). Prolaps vaginalne stijenke može se javiti i bez prolapsa maternice (21, 22).

Prolaps maternice posljedica je nedostatne potpore sakrouterinih i kardinalnih ligamenata, zbog čega dolazi do spuštanja vrata maternice i same maternice prema introitusu (Slika 8. i 9.). Spuštanje maternice do himenalnog otvora naziva se descenzusom. Ako dođe do spuštanja maternice kroz himenalni otvor, riječ je o subtotalnom ili totalnom prolapsu. Često je združen s rektokelom, enterokelom ili cistokelom (23).



Slika 8. Prolaps maternice: kod prolapsa maternice spuštaju se potporne strukture te maternica pada u vaginu. Najčešće su i drugi zdjelčni organi izvan svog ležišta.

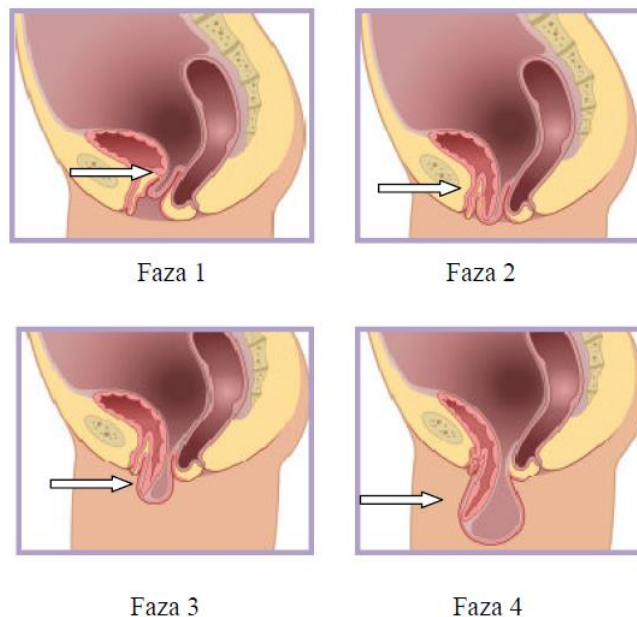
Preuzeto s http://www.towa-med.or.jp/first_hospital/department/detail.php?no=50



Slika 9. Prolaps maternice.

Preuzeto s <http://www.consultantsinurology.com/pelvic-organ-prolapse/>

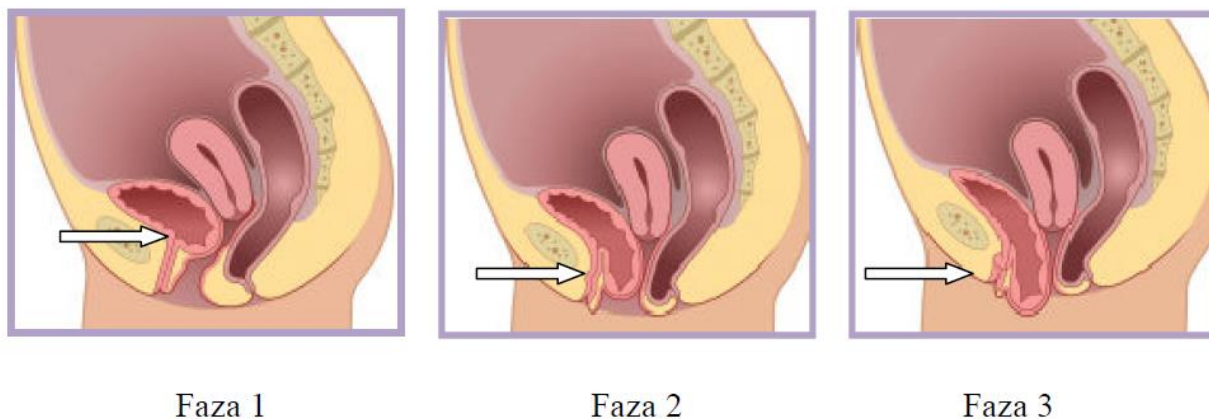
Prolaps svoda rodnice distenzija je vaginalnog svoda izvan rodnice i najčešće se javlja nakon histerektomije. Nastaje zbog gubitka potpore sakrouterinih ligamenata. Često je povezan s rektokelom, enterokelom ili cistokelom (Slika 10.) (24).



Slika 10. Prolaps vaginalnog bataljka: kod žena koje su imale histerektomiju može doći do spuštanja vrha vagine odnosno vaginalnog bataljka.

Preuzeto s http://www.towa-med.or.jp/first_hospital/department/detail.php?no=50

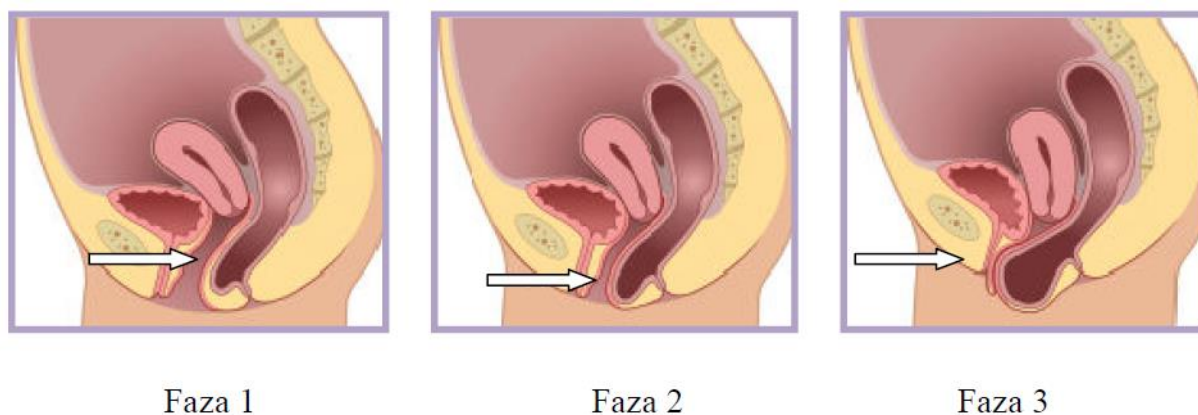
Cistokela predstavlja patološko ispadanje prednje vaginalne stijenke zajedno s bazom mjehura (Slika 11.). Razlikujemo centralnu i lateralnu cistokelu. Kod centralne cistokele riječ je o središnjem puknuću pubocervikalne fascije. Klinički se vidi da su nabori vagine manji i zaglađeni, a može se također utvrditi postojanje odboja svjetlosti na sluznici. Prema Međunarodnom udruženju za inkontinenciju (International Continence Society – ICS) samo se takva oštećenja mogu nazivati cistokela jer između baze mjehura i rodnice nema fascije. Kod lateralne cistokele riječ je o elongaciji ili otrgnuću pubocervikalne fascije od tetivnog luka zdjelice fascije, vaginalni su nabori kod kliničkog su pregleda intaktni te nema odboja svjetlosti sa sluznice (25, 26). Prema ICS-u takva oštećenja nazivaju se paravaginalni defekti. Te su ozljede najčešće unilateralne i asimetrične. Treća skupina oštećenja poprečne su lezije kranijalnog dijela pubocervikalne fascije, tzv. pericervikalnog prstena, a klinički se manifestiraju velikom cistokelom bez simptoma statičke inkontinencije. Često je riječ o kombiniranoj cistokeli (27).



Slika 11. Prolaps prednjeg vaginalnog zida – cistokela – najčešći je tip defekta pelvičnih organa. Javlja se kada prednji zid vagine izgubi svoju potporu. Kao rezultat toga mokraćni mjehur spušta se i viri iz vagine.

Preuzeto s http://www.towa-med.or.jp/first_hospital/department/detail.php?no=50

Rektokela predstavlja patološko ispadanje donjeg dijela vaginalne stijenke s rektumom, a nastaje kao posljedica puknuća u rektovaginalnoj fasciji. Kod rektokele između prstiju u rodnici i prsta u rektumu nalazi se samo stijenka rodnice (Slika 12.) (28, 29).

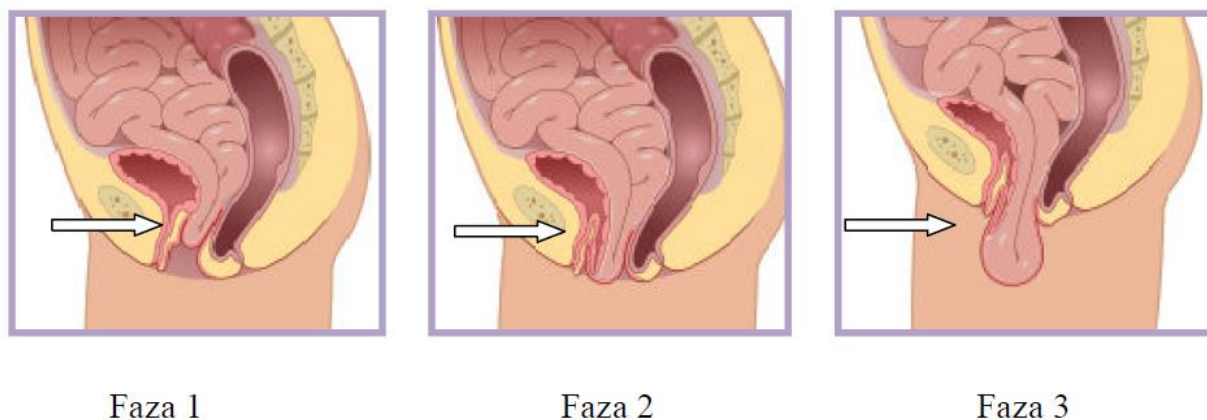


Slika 12. Prolaps stražnjeg zida: rektokela se javlja kada stražnji zid vagine izgubi svoju potporu. Tada se rektum spušta i proviruje kroz vaginu.

Preuzeto s http://www.towa-med.or.jp/first_hospital/department/detail.php?no=50

Enterokela predstavlja patološko ispadanje gornjeg dijela stražnje vaginalne stijenke s tankim crijevom koje je posljedica prsnuća rektovaginalnog septuma između skarouterinih

ligamenata (Slika 13.). Prema definiciji ICS-a kod enterokele kroz stijenku rodnice stražnjeg forniksa vide se peristaltički valovi vijuga tankog crijeva (26, 30).



Slika 13 . Enterokela: žene s prolapsom vaginalnog bataljka često imaju i prolaps tankog crijeva. Kod ovog oblika enterokele tanko crijevo spušta se kroz potporno tkivo u vaginu.

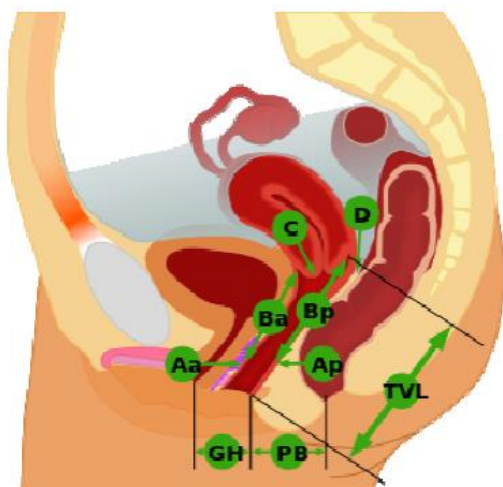
Preuzeto s http://www.towa-med.or.jp/first_hospital/department/detail.php?no=50

Simptomi prolapsa su osjećaj sjedenja na maloj lopti, osjećaj vučenja u maloj zdjelici, tkivo koje ispada iz vagine, problemi s mokrenjem – inkontinencija ili retencija, bol u donjem dijelu leđa, bol prilikom spolnog odnosa, česte urinarne infekcije, pojačan sekret ili krvarenje iz vagine. U rodnici se razvija kvrga ili izbočina koja može stršiti van. Simptomi su blaži ujutro i pogoršavaju se tijekom dana (31-34). Prolaps prvog stupnja obično ima minimalne simptome. Kod težih prolapsa simptomi su izraženiji, a mogu se pojaviti i komplikacije kao što su zadebljanja sluznice vagine, suhoća vagine, kronične infekcije i upale te ulkusi koji mogu i krvariti. Stanje u tom slučaju može nalikovati na tumor (35, 36).

1.2.4. Dijagnostika i klasifikacija

Pravilna dijagnoza kod spuštenih zdjelčnih organa zasniva se na ciljanoj anamnezi i fizikalnom pregledu na ginekološkom stolu, što omogućuje odabir ispravnog načina liječenja. Fizikalni pregled obavlja na način da je bolesnica u ležećem položaju. Bimanualnom palpacijom utvrđuje se veličina i položaj maternice, moguća prisutnost tumora u zdjelici, a može se procijeniti i tonus mekog porođajnog kanala ili stupanj oštećenosti mišića dna zdjelice (26, 37).

Postoje različiti sustavi za kvalifikaciju težine defekata dna zdjelice kao i za procjenu uspjeha liječenja. Klasifikacija *Pelvic Organ Prolapse Quantification* (POP-Q) objektivni je sustav za mjerenje stupnja prolapsa organa male zdjelice prihvaćen 1996. godine (38). Međunarodno društvo za kontinenciju prihvatilo je POP-Q sustav (39). Tu je klasifikaciju također prihvatilo Američko uroginekološko društvo (*American Urogynecologic Society – AUGS*) i Društvo ginekoloških kirurga (*Society of Gynecologic Surgeons – SGS*). Pregled se obavlja u litotomnom položaju uz prazan mokraćni mjehur i crijevo. Potrebno je izvesti Valsalvin manevar, pri čemu se žena napinje. S obzirom da u 26 % pacijentica dolazi do povećanja stupnja prolapsa organa male zdjelice u stojećem položaju, pregled treba ponoviti i u stojećem položaju (40-42). Osnovu podjele predstavlja devet točaka, a polazna (nulta) točka himenalni je otvor. Šest točaka referentne su točke, a ostale tri su tzv. „ostale“ (Slika 14.). Sve udaljenosti između himena i određene referentne točke imaju predznak (Tablica 1. i 2.). Udaljenost od himena proksimalno ima negativni predznak, a udaljenost od himena distalno ima pozitivni predznak (38, 43, 44).



Slika 14. Referentne i ostale točke (12).

Tablica 1. Referentne točke (38).

Referentne točke	Opis	Raspon vrijednosti
Aa	Točka na prednjoj stijenci rodnice 3 cm kranijalno od himenalnog otvora (predstavlja mjesto vrata mjehura)	-3 cm do 3 cm
Ba	Najniža prominentna točka na prednjoj stijenci rodnice Može se nalaziti na bilo kojoj udaljenosti od točke Aa do ukupne duljine rodnice (engl. <i>total vaginal length</i> + tvl).	3 cm do + tvl
C	Najniža točka koja se nalazi na prednjoj usni vrata maternice. Kod histrektomiranih žena nalazi se na vaginalnoj zaraslici. Normalan nalaz je -8.	
D	Stražnji forniks rodnice na mjestu hvatišta sakrouterinih ligamenata Ne nalazi se u histrektomiranih žena. Normalan nalaz je -10 cm.	
Ap	Točka na stražnjoj stijenci rodnice 3 cm kranijalno od himenalnog otvora	-3 cm do + 3 cm
Bp	Najniža prominentna točka na stražnjoj stijenci rodnice Može se nalaziti na bilo kojoj udaljenosti od točke Ap do ukupne duljine rodnice (+ tvl).	3 cm do + tvl

Tablica 2. Ostale točke (38).

Ostale točke	Opis
Genitalni otvor (engl. <i>genital hiatus</i> – gh)	Udaljenost vanjskog uretralnog ušća do točke koja je na stražnjoj strani himena na 6 h i iznosi 2 cm
Perinealno tijelo (engl. <i>perineall body</i> – pb)	Udaljenost od točke na 6 h himenalnog otvora do sredine analnog otvora i iznosi normalno 3 cm
Ukupna duljina rodnice (engl. <i>total vaginal length</i> – tvl)	Udaljenost od himenalnog otvora do stražnjeg forniksa i prosječno iznosi 10 cm

Ostale su točke udaljenosti između definiranih točaka, a njihove vrijednosti upisuju se bez predznaka.

Stupnjevi prolapsa genitalnih organa prema POP-Q klasifikaciji su:

0 stupanj: nema prolapsa (Aa, Ap, Bp= -3 cm i C ili D < (tv1 -2) cm)

1. stupanj: najudaljenija točka prolapsa je > 1 cm iznad razine himena (< -1cm)

2. stupanj: najudaljenija točka prolapsa je < 1 cm proksimalno ili distalno od razine himena (> -1 cm do < +1 cm)

3. stupanj: najudaljenija točka prolapsa je > 1 cm ispod razine himena, ali nije više od 2 cm manja od ukupne duljine rodnice (> +1 cm ali < +(tv1 -2) cm)

4. stupanj: gotovo potpuna everzija rodnice

Najudaljenija točka prolapsa je od himena udaljena više od ukupne duljine rodnice umanjene za 2 cm (> +(tv1-2) cm) (38, 43, 44).

1.2.4. Liječenje

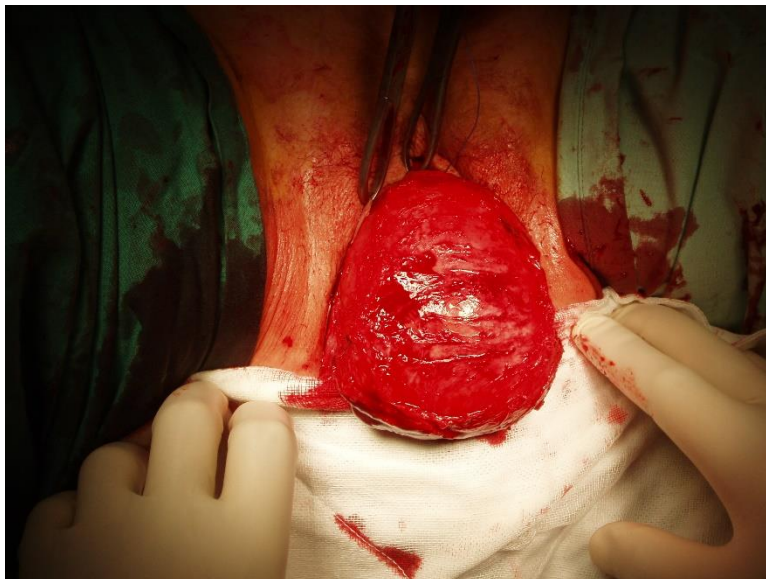Liječenje POP-a može biti konzervativno i kirurško. Odabir vrste liječenja ovisi o stupnju prolapsa po POP-Q klasifikaciji, dobi pacijentice, općem stanju pacijentice te pridruženim komorbiditetima. Samo operativnim liječenjem može se postići izliječenje, dok se konzervativnim liječenjem manje ili više ublažuju neke smetnje (26, 37).

1.2.4.1. Kirurško liječenje

Kirurški zahvat može se izvesti vaginalno, abdominalno, endoskopski i minimalno invazivno. Izbor kirurške tehnike liječenja ovisi o stupnju zdjeličnog prolapsa (45).

Tradicionalna operacija kod centralnih cistokela prednja je kolporafija kod koje se veličina cistokele smanjuje s pomoću šava mjehura i poprečnih šavova pubocervikalne fascije (Slika 15.). Šavovi se postavljaju od vaginalne stijenke do vrata mokraćnog mjehura. Međutim, taj zahvat nije učinkovit kod lateralnih cistokela. Kod njih se preporučuje šivanje pubocervikalne fascije na tetivni luk zdjelične fascije. Kod korekcije postraničnog defekta upotrebljava se abdominalni paravaginalni pristup, pri čemu šavovi prolaze kod postraničnu vaginalnu stijenku i vežu se na tetivnom luku. Kod postraničnog defekta može se izvesti i postupak po Burchu. Pri tome se šavovi

koji prolaze kroz prednju stijenku rodnice fiksiraju na Cooperov ligament te priječe hiperomobilnost. Nedostatak prednje kolporafije leži u činjenici da je taj zahvat relativno učinkovit samo kod centralnih cistokela te se kod operacije upotrebljava oslabljeno tkivo, što dovodi do recidiva s učestalosti od 29-40 % (46, 47). Međutim, oslabljeno vezivno tkivo može nadomjestiti sustav s mrežicom. Riječ je o sustavu s mrežicom od polipropilenskih monofilamentnih vlakana, polivinildien fluorida ili titana koji se polaže na pubocervikalnu fasciju, čime se ista ojača, a mrežica se nakon toga fiksira s pomoću traka koje se provode kroz obturatorni foramen. Prednost tog pristupa leži u činjenici što se jednim zahvatom mogu izliječiti centralna i lateralna, ali i kombinirana cistokela. Operacija se može izvesti i u slučaju kada je maternica *in situ*. Fiksiranjem mrežice također se može spriječiti ispadanje vrata maternice (48, 49).

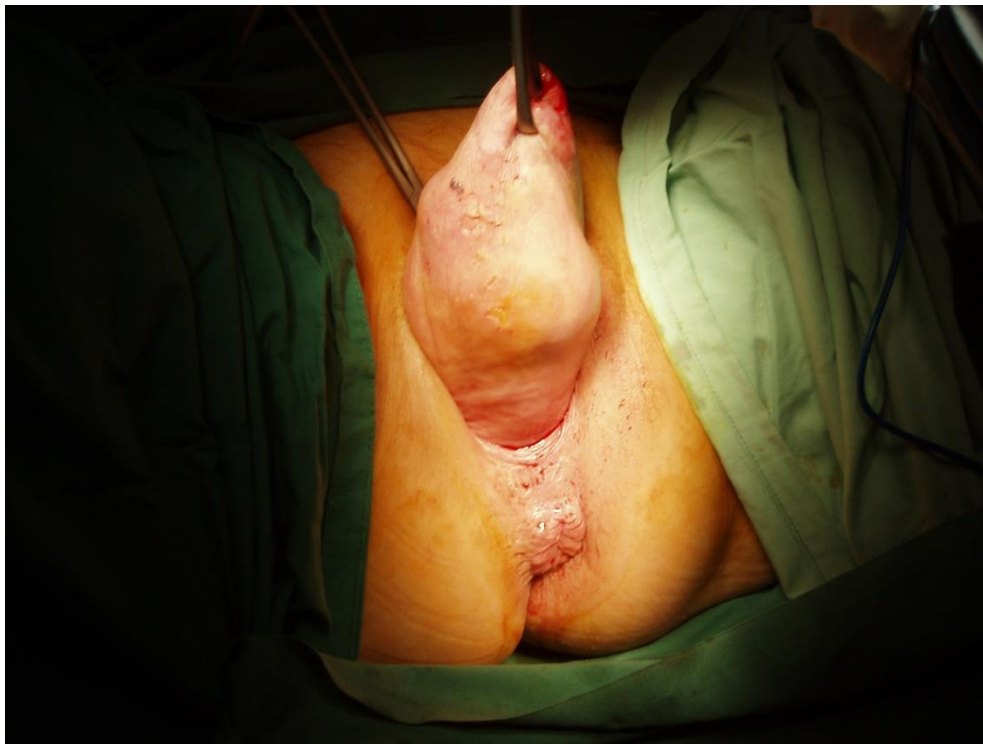

Slika 15. Operacija opsežene cistocele.

Preuzeto s: <http://gynsafe.com/prolapse.html>

Kod prolapsa stražnje vaginalne stijenke mogu se rabiti tradicionalna stražnja kolporafija, ugradnja implantata i abdominalni pristup laparotomijom ili laparoskopijom. Najčešća operacija još je uvijek stražnja kolporafija (Slika 16.). Nakon središnje incizije stijenke rodnice, ligiranja i resekcije peritonealne vrećice, pristupa se zatvaranju podležeg fascijalnog defekta. Uspješnost stražnje kolporafije iznosi 76-90 % (50). Moguća komplikacija je "*de novo*" nastala dispareunija koja se javlja u do 26 % pacijentica kod kojih je učinjena stražnja kolporafija (51). Abdominalni

pristup prolapsu stražnje vaginalne stijenke uključuje tehniku sakralne kolpoperineopeksije kod koje se stražnja vaginalna stijenka pojačava implantatom koji se proteže od sakruma do perinealnog tijela (52). Najnoviju metodu fiksiranja stražnjeg svoda rodnice predstavlja sustav mrežice kojim se postiže podupiranje cjelokupne stražnje stijenke rodnice. Sustav s mrežicom polaže se na rektovaginalnu fasciju, a mrežica se fiksira s pomoću dvije trake. Prema dosad prikupljenim podacima obje su metode uspješne i sigurne, a komplikacije su rijetke tijekom same operacije, kao i poslije nje. Najčešće je riječ o eroziji vaginalne sluznice koja se pojavljuje u ranom postoperativnom razdoblju. Većina njih nestaje nakon lokalnog estrogenskog liječenja. Potrebna su daljnja klinička istraživanja koja će možda potvrditi stvarnu vrijednost tih operacija u žena sa simptomatskim prolapsom vaginalne stijenke (48, 53).



Slika 16. Operacija opsežene enterokele.

Preuzeto s: <http://gynsafe.com/prolapse.html>

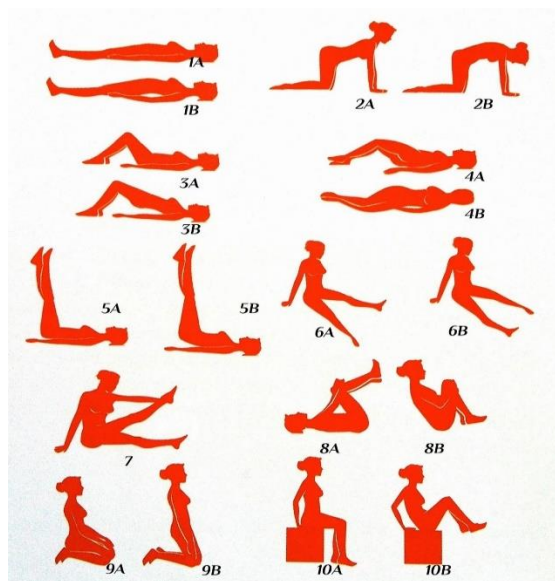
Vaginalna histerektomija bez bilateralne salpingooforektomije ili s njom idealna je kirurška terapija za simptomatski prolaps maternice. S obzirom na čestu udruženost prolapsa maternice s cistokelom, enterokelom i/ili rektokelom, uz vaginalnu histerektomiju obavljaju se tradicionalna

prednja i stražnja kolporafija. Indikacije za tu operaciju defekti su dna zdjelice s posljedičnom statičkom inkontinencijom. Operacija se sastoji od dva dijela: vaginalne histerektomije i prednje kolporafije s korekcijom (54, 55).

U kirurškom liječenju prolapsa svoda rodnice upotrebljava se transvaginalna korekcija fiksacijom za sakrospinalne ligamente. Pri tome šav prolazi do svoda rodnice kroz medijalni dio sakrospinalnog ligamenta. Postupak može promijeniti položaj središnjice rodnice, što može uzrokovati dispareuniju. Od komplikacija mogu se pojaviti krvarenje iz pudendalnih krvnih žila, ozljeda ishijadičnog živca te bol u glutealnom području (56, 57).

1.2.4.2. Konzervativno liječenje

U konzervativni način liječenja ubraja se fizikalna terapija i uporaba mehaničkih sredstava (pesara). Fizikalne metode liječenja defekata dna zdjelice vježbe su mišića zdjeličnog dna (Kegelove vježbe). Tu je metodu liječenja prvi osmislio Arnold Keger 1950. godine (58). Kegelove vježbe predstavljaju izometričke kontrakcije pubokokcigealnog mišića. Vježbe mogu biti učinkovite samo kod pacijentica s insuficijencijom zdjeličnih mišića (Slika 17). Također se mogu primijeniti profilaktički u postpartalnom periodu ili nakon operacijskog zahvata u maloj zdjelici (59). Za uspjeh Kegelovih vježbi od presudne je važnosti da se rade ispravno, redovito i dovoljno dugo, od tri do četiri puta na tjedan s tri ponavljanja dnevno od 8-10 kontrakcija zadržanih tri sekunde. Poboljšanje se očekuje nakon razdoblja od 20-60 dana (60).



Slika 17. Kegelove vježbe.

Preuzeto s: <http://poliklinika-ginecej.hr/kegelove-vjezbe/>

Još jedan oblik konzervativnog liječenja je liječenje pesarom tj. intravaginalnim prstenom. Pesari se kao i fizikalne metode primjenjuju samo u slučajevima kada pacijentica nije više operabilna, odnosno kada je iz bilo kojeg razloga rizik za operaciju velik. Da bi u pesar uveden u vaginu zadržao spuštanje maternice, muskulatura dna zdjelice mora biti bar toliko čvrsta da se o nju pesar može oslanjati (Slika 18). Postavljenjem u rodnicu pesara odgovarajuće veličine podiže se vrat mokraćnog mjehura, čime se rješava ili ublažava inkontinencija te prolaps maternice i rodnice (60, 61). Komplikacije mogu biti kolpitis, dekubitus rodnice te krvarenja iz dekubitusa, što ograničava primjenu tog oblika liječenja (62).



Slika 18. Pesari.

Preuzeto s: <http://hr.mymedinform.com/gynaecology/gynecological-pessary-to-hold-the-uterus.html>

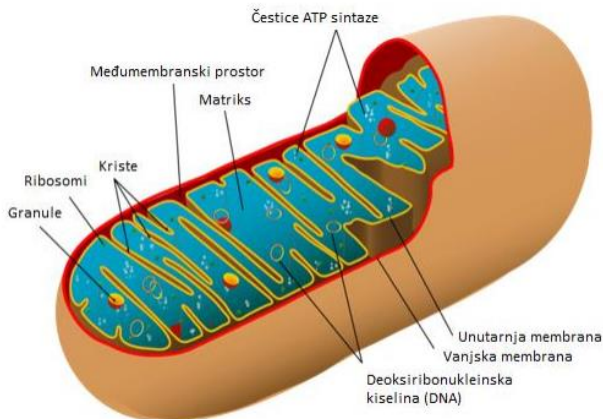
1.3. Mitohondriji

Mitohondriji igraju ključnu ulogu u proizvodnji metaboličke energije u eukariotskoj stanici. Okruženi su dvostrukim sustavom membrana sastavljenim od unutarnje i vanjske membrane koje su odijeljene međumembranskim prostorom. Unutarnja membrana mitohondrija oblikuje brojne

nabore koji se protežu u matriks organele. Svaka od tih sastavnica ima različitu funkciju, a zajedno s matriksom i unutrašnjom membranom predstavljaju glavne radne odjeljke mitohondrija (63).

1.3.1. Građa i funkcija mitohondrija

Mitohondriji su jedinstveni među staničnim organelima jer sadržavaju vlastitu DNA koja kodira transportne RNA (tRNA), ribosomske RNA (rRNA) i neke od proteina mitohondrija. Genom mitohondrija čovjeka kružna je molekula DNA prisutna u velikom broju kopija po organelu. Mitohondrijski genom čovjeka veličine je oko 16 kb. Mitohondriji su građeni dijelom od proteina kodiranih vlastitim genomom i sintetiziranih unutar organela, a dijelom od proteina kodiranih genomom jezgre i unesenih iz citosola. Mitohondrijski genom čovjeka kodira 13 proteina uključenih u transportni lanac elektrona i oksidativnu fosforilaciju. Mitohondrijski genom cirkularna je DNA molekula (mtDNA) koja kodira 22 tRNA, dvije rRNA i 13 polipeptida za transportni sustav elektrona (ETS). Jezgra sadržava gene koji kodiraju većinu proteina uključenih u oksidativnu fosforilaciju i sve enzime uključene u metabolizam mitohondrija (npr. enzime ciklusa limunske kiseline) (64, 65). Mitohondriji u različitim tkivima sadrže različite proteine. Manje od polovice proteina u humanim mitohondrijima zajedničko je u svim tkivima. Neke od ovih razlika mogu biti uzrokovane tkivnospecifičnom funkcijom mitohondrija, kao što je kompleksna sinteza steroida u srži nadbubrežne žlijezde ili biosinteza hema u koštanoj srži. Preostale razlike potječu iz slabo poznatih procesa kontrole broja i veličine mitohondrija u stanici i njihovog nasljeđivanja (63). Poput DNA jezgre, DNA mitohondrija može biti djelomično izmjenjena mutacijama koje su često štetne za organele. Kako svi mitohondriji potječu od oocite, a ne od spermija, mutacije nastale u DNA mitohondrija prenose se na sljedeću generaciju samo po majčinoj liniji (66). Mitohondriji igraju ključnu ulogu u proizvodnji metaboličke energije u eukariotskoj stanici. Odgovorni su za proizvodnju glavnine upotrebljive energije oslobođene razgradnjom lipida i ugljikohidrata koja se mehanizmom oksidative fosforilacije pretvara u adenzin trifosfat (ATP). Matriks sadržava genetički sustav mitohondrija i enzime nužne za reakcije oksidativnog metabolizma (Slika 19.) (67).



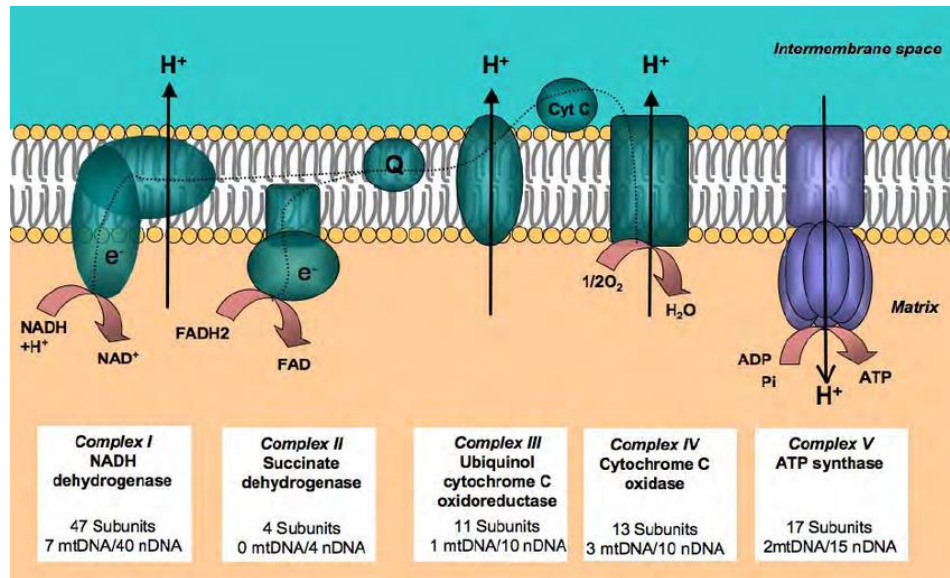
Slika 19. Građa mitohondrija.

Preuzeo s: <http://prae-valeo.com/test/originali/popratno-v1/mitohondriji>

Početni stupanj metabolizma glukoze zbiva se u citosolu (glikoliza), gdje se glukoza pretvara u piruvat. Piruvat se zatim prenosi u mitohondrije gdje se njegovom kompletnom oksidacijom do CO_2 proizvodi većina korisne energije (ATP) dobivene metabolizmom glukoze. Taj proces uključuje početnu oksidaciju piruvata do acetil-koenzima A (acetil-CoA) koji se tada s pomoću ciklusa limunske kiseline razgrađuje do CO_2 . Oksidacijom masnih kiselina također nastaje acetil-CoA koji se metabolizira u ciklusu limunske kiseline čiji su enzimi smješteni u matriksu mitohondrija. Oksidacija acetil-CoA združena je s redukcijom nikotinamid adenin dinukleotida (NAD^+) i flavin adenin dinukleotida (FAD) u NADH i FADH_2 (68). Glavnina energije nastale oksidativnim metabolizmom proizvodi se u procesu oksidativne fosforilacije koja se zbiva na unutarnjoj membrani mitohondrija. Unutarnja membrana mitohondrija glavno je mjesto proizvodnje ATP-a. Razgradnjom glukoze u glikolizi i ciklusu limunske kiseline proizvodi se ukupno četiri molekule ATP-a, deset molekula NADH i dvije molekule FADH_2 . Tijekom oksidativne fosforilacije elektroni s NADH i FADH_2 povezuju se s kisikom, a energija oslobođena u tim reakcijama oksidacije i redukcije daje energiju za sintezu ATP-a iz ADP-a (69). Da bi se mogla iskoristiti, ta se energija mora polagano oslobađati postupnim prolaskom elektrona preko serije nosača koji čine transportni lanac elektrona. Ti su nosači organizirani u četiri kompleksa u unutarnjoj membrani mitohondrija. Peti kompleks proteina služi za povezivanje energijom bogate reakcije transporta elektrona i sinteze ATP-a. Elektroni s NADH ulaze u transportni lanac elektrona u kompleksu I. Prvo se prenose s NADH na flavin-mononukleotid, a zatim preko željezo-sumpornog kompleksa na koenzim Q koji oslobađa energiju. Koenzim Q mala je molekula topljiva

u lipidima, koja kroz membranu prenosi elektrone s kompleksa I na kompleks III (70). U kompleksu III elektroni se prenose s citokroma b na citokrom c, što oslobađa dodatnu energiju. Citokrom c periferni je membranski protein vezan za vanjsku stranu unutarnje membrane, a prenosi elektrone na kompleks IV (citokrom oksidazu), gdje oni na kraju prelaze na molekularni kisik. Drugi kompleks proteina (kompleks II) prima elektrone sa sukcinata, koji je međuprodukt ciklusa limunske kiseline. Ti se elektroni prenose na FADH (a ne na NADH), a zatim na koenzim Q. Od koenzima Q elektroni se dalje prenose na kompleks III, a zatim na kompleks IV. Za razliku od prijenosa elektrona s NADH na koenzim Q na kompleksu I, prijenos elektrona s FADH₂ na koenzim Q nije povezan sa značajnim sniženjem slobodne energije te stoga nije povezan sa sintezom ATP-a. Zbog toga prolazak elektrona od FADH kroz transportni lanac elektrona oslobađa slobodnu energiju samo u kompleksima III i IV. Slobodna energija koja potječe od prolaska elektrona kroz komplekse I, III i IV upotrebljava se za sintezu ATP-a. Energija oslobođena tijekom transporta elektrona upotrebljava se za stvaranje gradijenta protona kroz unutarnju membranu mitohondrija (63, 68). Transport elektrona kroz komplekse I, III i IV vezan je za smanjenje slobodne energije, što se upotrebljava za transport protona iz matriksa u međumembranski prostor. Kompleksi I i IV djeluju kao protonske crpke koje kao rezultat konformacijskih promjena potaknutih transportom elektrona prenose protone kroz membranu. U kompleksu III protoni se prenose kroz membranu s pomoću koenzima Q koji prihvaća protone iz matriksa na kompleksu I i II, a oslobađa ih u međumembranski prostor na kompleksu III. Kompleksi I i III prenose po četiri protona kroz membranu po jednom paru elektrona. U kompleksu IV dva se protona po paru elektrona prenose kroz membranu, a dva dodatna protona po paru elektrona reagiraju s kisikom i stvaraju molekulu vode unutar matriksa. Potencijalna energija pohranjena u tom gradijentu iskorištava se s pomoću petog kompleksa koji združuje povoljan protok protona kroz membranu sa sintezom ATP-a (kemiosmotsko združivanje) (71). Kako je fosfolipidni dvosloj nepropusan za ione, protoni mogu proći samo kroz proteinske kanale. Ta činjenica omogućuje da se energija pohranjena u elektrokemijskom gradijentu iskoristi za sintezu ATP-a djelovanjem kompleksa V, tj. ATP sintaze koja se sastoji od dviju komponenti F₀ i F₁. Dio F₀ proteže se kroz unutarnju membranu i oblikuje kanal kroz koji se protoni vraćaju iz međumembranskog prostora u matriks. Energetski povoljan povratak protona povezan je sa sintezom ATP-a s pomoću jedinice F₁ koja katalizira sintezu ATP iz ADP i fosfatnih iona. Protok protona kroz F₀ uzrokuje rotaciju F₁ koji

djeluje kao rotacijski motor za sintezu ATP. Za sintezu jedne molekule ATP potrebno je četiri protona vratiti u matriks (Slika 20.) (67, 70).



Slika 20. Mitohondrijski respiratorni lanac.

Preuzeto s: https://www.researchgate.net/figure/Mitochondrial-respiratory-chain-For-mammals-the-respiratory-chain-consists-of-four_fig5_24188659

1.3.2. Disfunkcija mitohondrija

Defekti u genomu mitohondrija nakupljaju se sa životnom dobi te se smatra da imaju uzročnu ulogu u procesu starenja (72). DNA mitohondrija podložna je mutacijama jer je smještena u blizini izvora reaktivnih kisikovih spojeva, ne sadrži histone, a sustav popravka DNA u mitohondrijima je ograničen. ETS poremećaji zapaženi su u mitohondrijskim miopatijama, a uključuju duplikacije, točkaste mutacije i delecije mitohondrijskog genoma (73, 74). Delecije mtDNA gomilaju se tijekom života i uobičajene su u postmitotskim tkivima kao što je mozak, srce i skeletni mišić, koji jako ovise o oksidativnom metabolizmu (75).

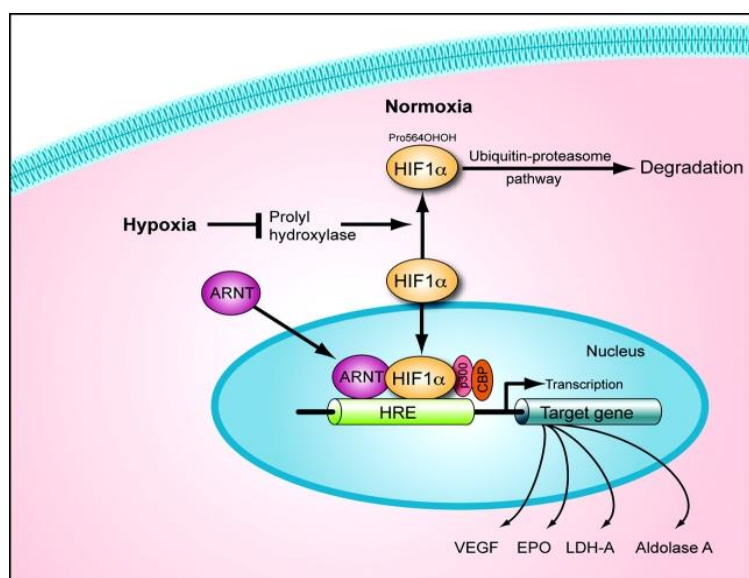
Defekti mitohondrijske respiracijske funkcije povezani sa životnom dobi opisani su u skeletnim mišićima ljudi, rezus majmuna i glodavaca. Najčešće korišten biljeg mitohondrijskih ETS abnormalnosti uključuje histokemijsku aktivnost citokrom c oksidaze (engl. *COX complex IV*) i sukcinat dehidrogenaze (engl. *SDH complex II*). Uočeno je da tijekom godina nastupaju gubitak

aktivnosti COX (COX-) i popratna hiperaktivnost SDH (SDH++). Taj fenotip (COX-/SDH++) nije homogeno raspoređen u svim mišićnim vlaknima, već se abnormalnosti nakupljaju fokalno. Studije u kojima su istraživana pojedina mišićna vlakna u cijeloj duljini pokazala su da su fiziološke posljedice poremećaja ETS-a atrofija i lom vlakna. Dokazana je izravna povezanost ETS poremećenih regija mišićnog vlakna nastalih tijekom godina i delecije mutacije mtDNA koja je bila praćena COX- i SDH+ regijama zahvaćenog mišićnog vlakna (76).

1.4. Čimbenik induciran hipoksijom (HIF-1 α)

Transkripcijski čimbenik, čimbenik induciran hipoksijom (engl. *hypoxia-inducible factor-1*, HIF-1 α), važan je regulator indukcije gena koji omogućava preživljenje stanica i adaptaciju cijelog organizma na hipoksiju (1% O₂) (77, 78).

HIF-1 α prisutan je u svim tkivima čovjeka i miša te ima glavnu ulogu u brojnim fiziološkim odgovorima na hipoksiju kao što su brzi odgovori (eritropoeza i glikoliza) i dugotrajno djelovanje (angiogeneza) (78). Protein HIF-1 α ima kratko poluvrijeme života (5 min) i njegova regulacija jako je ovisna o kisiku (79). Međutim, u uvjetima kad je razina kisika normalna, protein HIF-1 α brzo se raspada i nije ga moguće dokazati u stanici (77). U hipoksiji se protein HIF-1 α iz citoplazme prebacuje u jezgru, gdje nakon dimerizacije s HIF-1 β tvori HIF kompleks i postaje transkripcijski aktivan (Slika 21) (80).



Slika 21. Aktivacija HIF-1 α .

Preuzeto s: <https://publications.ncats.nih.gov/publications/19502547>

Poznato je više od 100 gena čiji izražaj potiče HIF-1 α vezujući se na promotorsku regiju (81). Time regulira eritropoezu i metabolizam željeza, angiogenezu i ovisno o uvjetima, staničnu proliferaciju i preživljenje ili apoptozu stanica. Dokazano je da su hipoksija i HIF-1 α put značajni u embrionalnom razvoju i patogenezi brojnih bolesti. U ishemičnim bolestima dokazana je aktivacija HIF-1 α u odgovoru na ishemiju, hipoksiju i upalna stanja u kojima ima ulogu u pozitivnom odgovoru na oštećenje tkiva ili organa. Primjerice, razina HIF-1 α i čimbenika rasta vaskularnog endotela (engl. *vascular endothelial growth factor*, VEGF) povišene su u miokardu pacijenata s akutnim začepjenjem koronarne arterije (82). Zbog toga se sve više istražuje mogućnost regulacije tog proteina u terapijske svrhe. Za razliku od inhibicije HIF-1 α sustava u terapiji karcinoma, poticanje njegove aktivacije mogla bi biti prednost u ishemijskim bolestima. Tako je u transgeničnih miševa s pretjeranim izražajem HIF-1 α u epidermisu dokazan povećan izražaj VEGF-a i značajna hipervaskularizacija bez edema, upale ili povećane vaskularne propusnosti (83).

Adaptacija na niski parcijalni tlak kisika u stanici (hipoksiju) dovodi do transkripcijske indukcije niza gena koji sudjeluju u angiogenezi, metabolizmu željeza, metabolizmu glukoze i preživljenju/proliferaciji stanice. Primarni medijator ovog odgovora je HIF-1, transkripcijski aktivator osjetljiv na kisik. HIF-1 sastoji se od konstitutivo izražene jedinice HIF-1 β te podjedinice HIF-1 α koja je osjetljiva na kisik. HIF-1 se veže na HRE (engl. *hypoxia response element*) regulacijske regije ciljnih gena u uvjetima hipoksije. Stabilnost i aktivnost HIF-1 α podjedinice su regulirane posttranslacijskim modifikacijama kao što su hidroksilacija, ubikvitinacija, acetilacija i fosforilacija (84, 85). Transkripcija i sinteza HIF-1 β su konstitutivne i čini se da nisu povezane s parcijalnim tlakom kisika. Ipak, u normoksiji, hidroksilacija dva prolinska ostatka i acetilacija lizinskog ostatka na domeni HIF-1 α čija degradacija ovisi o kisiku, dovodi do povezivanja s pVHL E3 ligaza kompleksom, a potom do degradacije ubikvitinskim proteasomskim sustavom. HIF-1 α podjedinica u hipoksiji postaje stabilna i prelazi u jezgru, gdje se veže za HIF-1 β , a potom ulazi u interakciju s koaktivatorima kao što je *cAMP response element-binding protein* / p300 (CBP/p300) i regulira ekspresiju ciljnih gena. Prekomjerna ekspresija HIF-1 je pronađena u raznim tipovima tumora (86).

Budući da se stanice i organi trebaju prilagoditi promjenama u opskrbi kisikom, nije iznenađujuće da je značajan broj gena na koje utječe HIF-1 reguliran na tkivno-specifičan način. Postoji više od 100 gena na koje utječe HIF-1 različitih funkcija (84).

1.4.1. Eritropoeza i metabolizam željeza

U odgovoru na hipoksiju povećava se kapacitet eritrocita za prijenos kisika tako da se povećava ekspresija gena uključenih u eritropoezu i metabolizam željeza. Hipoksija povećava ekspresiju eritropoetina koji je potreban za formaciju eritrocita. Povećan broj eritrocita pospešuje dopremu kisika do tkiva. Produkti gena uključenih u metabolizam željeza kontroliraju korak eritropoeze – produkciju hema, koja je inače ograničavajući korak. Hipoksija dovodi do povećane proizvodnje transferina koji prenosi Fe^{3+} u stanice te transferinskih receptora koji vežu transferin i omogućuju njegov ulazak u stanice, kao i ceruloplazmina koji je potreban za oksidaciju ferri Fe^{2+} u feri Fe^{3+} željezo. Povećanje ovih komponenti potrebno je kako bi željezo dospjelo do eritroidnih tkiva (87, 88).

1.4.2. Uloga HIF-1 α u angiogenezi

Angiogeneza je kompleksan proces koji uključuje mnogo genskih produkata dobivenih od raznih tipova stanica. Velik broj gena uključen u angiogenezu povećava svoju ekspresiju u hipoksiji. Među njima su vaskularni endotelni faktor rasta (VEGF) koji je najpotentniji mitogen specifičan za endotel, a direktno sudjeluje u angiogenezi regrutirajući endotelne stanice u hipoksično i avaskularno područje i stimulirajući njihovu proliferaciju. Indukcija VEGF-a i drugih proangiogenih faktora dovodi do povećanja vaskularne gustoće i stoga do bolje opskrbe tkiva kisikom. Nadalje, HIF-1 regulira gene uključene u moduliranje vaskularnog tonusa kao što su sintaza dušičnog oksida, hem oksigenaza 1, endotelin 1, adrenomedulin i $\alpha 1b$ adrenergičke receptore (89, 90).

1.4.3. Uloga HIF-1 α u metabolizmu glukoze

U uvjetima slabije opskrbljenosti kisikom stanice prebacuju metabolizam glukoze s ovisnog o kisiku na glikolizu koja je neovisna o kisiku. Budući da samo dvije molekule ATP-a nastaju glikolizom od jedne molekule glukoze, a njih čak 30 oksidacijskom fosforilacijom, stanice u hipoksiji trebaju podignuti svoju sposobnost za proizvodnju ATP-a tako da povećaju primitak glukoze u stanicu. To se postiže povećanjem broja glikolitičkih enzima i transportera glukoze u stanici (68). Hipoksija i HIF-1 α povećavaju količinu svih enzima koji sudjeluju u glikolizi, kao i

broj glukoznih transportera 1 i 3 (GLUT-1 i GLUT-3). Nadalje, glikolitički metabolički produkti kao što su laktat i piruvat uzrokuju akumulaciju HIF-1 α u normoksičnim uvjetima te reguliraju ekspresiju gena ovisnih o hipoksiji uspostavljajući tako mehanizam pozitivne povratne sprege (91).

1.4.4. Uloga HIF-1 α u preživljenju stanice

Hipoksija i HIF-1 α induciraju faktore rasta kao što su inzulinu sličan faktor rasta 2 (IGF2) i transformirajući faktor rasta alfa (TGF- α). Vežanjem za svoje receptore ti faktori aktiviraju signalni put koji vodi do proliferacije i preživljenja stanice te stimulira ekspresiju samog HIF-1 α (92). Paradoksalno, adaptacija stanice na hipoksiju dovodi ne samo do proliferacije ili preživljenja stanice, nego i do njezine smrti u nekim okolnostima. Hipoksija može inducirati apoptozu, a u tome važnu i kompleksnu ulogu ima HIF-1 α (93). Genetička istraživanja s embrionalnim matičnim stanicama koje su imale deleciju HIF-1 α pokazala su smanjenu apoptozu u usporedbi s divljim tipom u uvjetima hipoksije (94). Aktivacija kaspaze-3 i Apaf-1 inducirane kaspaze-9 te otpuštanje citokroma c događaju se u nekim stanicama u hipoksiji (95). Također je pokazano da ekspresija HIF-1 α i HIF-1 β korelira s apoptozom i s proapoptotskim faktorima kao što su kaspaza-3, Fas i Fas ligand (93). Također, hipoksija smanjuje količinu antiapoptoskog proteina Bcl-2, dok je količina proapoptoskog proteina Bcl-2/adenovirus E1B 19-kDa interacting protein 3 (BNip3) i njegovog homologa Nip3-like protein X (NIX) bila povećana ovisno o HIF-u (96). Neki geni uključeni u kontrolu staničnog ciklusa poput gena p53 i p21 također su ovisni o HIF-u. Gen p53 regulira i apoptozu induciranu hipoksijom kroz indukciju gena odgovornih za apoptozu kao što su Bax, NOXA, PUMA i PERP (97).

1.4.5. Uloga HIF-1 α u ishemičkim bolestima

Aktivacija HIF-1 α prisutna je u fiziološkim odgovorima na ishemijske, hipoksične i upalne uvjete, gdje HIF-1 α igra ulogu u odgovoru na oštećenje organa ili tkiva (98, 99). Primjerice, razina HIF-1 α i VEGF bila je povećana u miokardu pacijenata s akutnim koronarnim sindromom (100). Remodeliranje krvnih žila nakon ishemične ozljede ovisilo je o HIF-1 α . Povećanje ekspresije HIF-1 α i HIF-inducibilnih gena pronađeno je i u ovaca i štakora s ishemijom miokarda i mozga (101). Također, indukcija HIF-1 α pronađena je u preeklamptičkoj placenti, makrofagima, reumatoidnoj sinoviji, ishemičnoj retini te cijeljenju rana (102-105).

1.4.6. Ostale uloge HIF-1 α

Osim svih prethodno nabrojenih gena, HIF-1 α također regulira mnoge druge gene važne u različitim procesima kao što je adipogeneza, formacija karotidnog tjelešca, razvoj B limfocita te imune reakcije (106-108).

Hipoksija i HIF-1 α važni su za normalan embrionalni razvoj, naročito krvnih žila, živčanog i kardiovaskularnog sustava (109, 110).

Da bi solidni tumori rasli, potrebno je povećanje dotoka kisika stanicama s pomoću angiogeneze i povećanja glikolize, što se zove Warburgov efekt (111). Zbog važnosti HIF-1 α u aktivaciji tih esencijalnih procesa, nije iznenađujuće da HIF-1 α ima važnu ulogu u progresiji tumora te na taj način daje prednost tumorskim stanicama. U mnogim humanim tumorima pronađena je prekomjerna ekspresija gena HIF-1 α (112).

1.5. Problematika istraživanja

Postoje naznake da su oštećenje mitohondrija i kumulativni oksidativni stres važni u patofiziologiji POP-a. Nije poznato jesu li mitohondrijske abnormalnosti uzročni čimbenik ili posljedica u slučajevima prolapsa zdjelčnih organa (113).

Somatska mutacija mtDNA može biti nasljedna ili stečena, najčešće zbog oksidativnog stresa. Povećan broj COX-/SDH++ fibrila upućuje na oštećenje u respiracijskom lancu i može biti objašnjenje za slabost mišića dna male zdjelice u ovih pacijentica, dok je osnovni posrednik u staničnom odgovoru na hipoksiju i otpornost na oksidativni stres HIF-1 α koji igra ključnu ulogu u prilagodbi stanice regulirajući izražaj gena odgovornih za metabolizam glukoze, angiogenezu i preživljenje stanica (83, 113).

2. CILJEVI ISTRAŽIVANJA I HIPOTEZA

2.1. Ciljevi istraživanja

1. Istražiti postoji li stanični odgovor na hipoksijsko oštećenje u stanicama stijenke vagine, uterosakralnom ligamentu i analnom levatoru analizom proteina HIF-1 α u žena s POP-om i žena iz kontrolne skupine (žena operiranih iz drugih razloga).

2. Odrediti mitohondrijsku funkciju u uzorcima mišićnog sloja rodnice žena operiranih zbog POP-a analizom pet respiracijskih kompleksa mitohondrija i usporediti s uzorcima rodnice žena operiranih zbog neke druge ginekološke patologije.

2.2. Hipoteza

Pretpostavka je da u žena s POP-om postoji poremećaj respiracijskog kompleksa mitohondrija i povišen izražaj HIF-1 α u stanicama svih fibromuskularnih struktura u odnosu na kontrolnu skupinu.

3. METODE I MATERIJALI

3.1. Ustroj istraživanja

Ovo je istraživanje prema specifičnom ustroju opazajno presječno istaživanje. Prema načinu prikupljanja podataka istraživanje je primarno, tj. korišteni su isključivo prikupljeni vlastiti podaci.

3.2. Mjesto istraživanja

1. Uzimanje uzoraka provedeno je na Kliničkom odjelu ginekološke kirurgije Klinike za ženske bolesti i porode KBC Split.

2. Obrada i analiza uzoraka za HIF-1 α provedena je na Odjelu za patologiju pri Kliničkom zavodu za patologiju, sudsku medicinu i citologiju. Uzorci su obrađeni (fiksacija, uklapanje u parafin, rezanje i imunohistokemijsko bojenje) u Laboratoriju za imunohistokemiju. Dobiveni rezultati analizirani su upotrebom svjetlosnog mikroskopa Olympus BX41 i računalnog programa Cell Soft Imaging System (Olympus, Múnster, Njemačka).

3. Obrada i analiza uzoraka na strukturne dijelove pet respiracijskih kompleksa mitohondrija provedena je u suradnji s istraživačkim timom Laboratorija za staničnu fiziologiju pri Zavodu za integrativnu fiziologiju Medicinskog fakulteta u Splitu. Nefiksirani uzorci rodnice nakon obrade (priprema uzorka, elektroforeza i *western blotting*) analizirani su upotrebom softvera *Image lab 3.0 software*.

3.3. Mjere ishoda

1. Imunohistokemijskim metodama na parafinskim rezovima odrediti pozitivnost proteina HIF-1 α u stanicama rodnice, uterosakralnog ligamenta i mišića analnog levatora u žena s POP-om te žena kontrolne skupine i usporediti ih.

2. Metodom *western blotting* odrediti status pet respiracijskih kompleksa mitohondrija u mišićnom sloju rodnice žena s POP-om te žena kontrolne skupine i usporediti ih.

3.4. Ispitanice

U istraživanje je uključeno 120 ispitanica hospitaliziranih u Klinici za ženske bolesti i porode. Ispitanice su podijeljene u dvije skupine, 60 ispitanica s POP-om i 60 ispitanica kontrolne

skupine. Prvu skupinu činile su hospitalizirane ispitanice koje su pristupile vaginalnom operativnom zahvatu zbog POP-a. Drugu, kontrolnu skupinu, činile su hospitalizirane ispitanice koje su operirane abdominalnim putem zbog dobroćudnih ginekoloških bolesti. Tijekom operativnog zahvata kod obje skupine ispitanica učinjena je histerektomija. Sve ispitanice bile su upoznate s postupkom i dobrovoljno su potpisale pristanak na obrascu „Suglasnost – informirani pristanak“. U ispitivanje su uključene isključivo žene u postmenopauzi. Posebna pozornost obratila se na iscrpnu evidenciju podataka vezanih za zdravstveno stanje ispitanica, tj. istraživanje nije uključilo pacijentice koje boluju od nekih drugih bolesti. Tijekom vaginalne i abdominalne histerektomije izvršeno je uzimanje uzoraka tkiva. Veličina uzorka određena je na temelju očekivane razlike od 25 %, statističke snage od 0,80 te razine značajnosti od 0,05, a uzorak je zatim dodatno uvećan za 20 % kako bi se uklonio mogući učinak dobivanja nepotpunih podataka od nekih ispitanica te je veličina određena kao 60 ispitanica po svakoj skupini.

Određivanje pozitivnosti proteina HIF1- α u stanicama rodnice, uterosakralnog ligamenta i mišića analnog levatora napravljeno je za svih 120 ispitanica.

Analiza mitohondrijske funkcije napravljena je za 16 ispitanica od čega je deset žena bolovalo od POP-a, a šest ih je pripadalo kontrolnoj skupini.

3.5. Postupci

3.5.1. Operacijski zahvat

Abdominalnim ili vaginalnim operacijskim zahvatom svim bolesnicama odstranila se maternica.

- Za analizu HIF-1 α tijekom vaginalne histerektomije svakoj ispitanici uzet je 1 cm tkiva vaginalne stijenke, 1 cm lijevog i desnog uterosakralnog ligamenta te 5 x 2 mm mišića, analnog levatora. Tijekom abdominalne histerektomije svakoj bolesnici uzet je 1 cm tkiva vaginalne stijenke, 1 cm lijevog i desnog uterosakralnog ligamenta te 5 x 2 mm ravnog trbušnog mišića (lat. *m. rectus abdominis*) (jer zbog etičkih razloga ne postoji niti jedan način da se pacijenticama u kontrolnoj skupini uzme uzorak analnog levatora).
- Za analizu pet respiracijskih kompleksa mitohondrija, tijekom vaginalne histerektomije svakoj je ispitanici uzet 1 cm tkiva vaginalne stijenke. U kontrolnoj je skupini tijekom abdominalne histerektomije pacijentica koje boluju od drugih benignih ginekoloških bolesti također uzet 1

cm vaginalnog tkiva.

3.5.2. Imunohistokemijsko bojenje

Za analizu HIF-1 α komadići tkiva fiksirani su u 4 %-tnom paraformaldehidu tijekom 24 sata, a potom ispirani u 0,1 M fosfatnom puferu. Nakon dehidracije u uzlaznim koncentracijama alkohola i ksilolu, uklopljeni su u parafin na 56° C. Komadići tkiva uklopljeni u parafin izrezani su na rezove debljine 4-6 mikrometara i prilijepljeni na predmetna stakalca prethodno obrađena 0,01 %-tnom vodenom otopinom poli-L-lizina (Sigma Chemical Co., St. Louis, SAD). Imunohistokemijski postupak proveden je u uređaju BenchMarkULTRA IHC/ISH Staining Module (Ventana, Tucson, Arizona, SAD) uz pozitivnu kontrolu. Nakon deparafinizacije u ksilolu i rehidracije kroz alkohole silazne koncentracije, rezovi su kuhani u natrij citratu tijekom 10-30 min. Inkubacijom u 3 %-tnom H₂O₂ (30 min na sobnoj temperaturi) inaktivirana je endogena peroksidaza. Nakon toga presjeci su isprani u otopini fosfatnog pufera (PBS) i inkubirani primarnim protutijelom u vlažnoj atmosferi tijekom 32 minute. Nakon ispiranja u PBS-u, rezovi su inkubirani s odgovarajućim biotiniziranim sekundarnim protutijelom 35 minuta na sobnoj temperaturi. Tako pripremljeni rezovi isprani su u PBS-u i obojeni diaminobenzidinom (DAB) tijekom 10 minuta na sobnoj temperaturi. Obojeni uzorci analizirani su svjetlosnim mikroskopom Olympus BX41.

- Primarno protutijelo Anti-HIF1 alpha antibody [EP1215Y] (ab51608) (Abcam plc, Cambridge, UK); Pozitivna kontrola: karcinom jetre.
- Sustav za sekundarnu detekciju Ultraview Universal DAB Detection Kit (Ventana, Tucson, Arizona, SAD).

3.5.3. Western blotting

Za analizu pet respiracijskih kompleksa mitohondrija nakon ekscizije mišićnog sloja vagine uzorak je homogeniziran primjenom pufera s inhibitorima proteaze i fosfataze (Ultra-Turrax T25). Nakon elektroforeze prenesen je na nitrocelulozne membrane te tretiran anti citrat sintaza primarnim protutijelima (ab96600, Abcam, Cambridge, UK) mješavinom mišjih primarnih protutijela za strukturne dijelove pet respiracijskih kompleksa mitohondrija (Mitoprofile Total

OXPHOS antibody cocktail MS601, MitoSciences, Eugene, OR, USA; podjedinica 22 kDa NDUFB8 kompleksa I, podjedinica 30 kDa Ip kompleksa II, podjedinica 47 kDa core 2 kompleksa III, podjedinica II (ab110258) kompleksa IV, te a-podjedinica F1F0 ATP sintetaze kompleksa V) te primarnim protutijelima anti alfa aktin glatkog mišića (ab5694, Abcam, Cambridge, UK). Nakon inkubacije s odgovarajućim sekundarnim protutijelom i SuperSignal West Pico Chemiluminescent Substrate (Pierce/Thermo Fisher Scientific, IL, USA) rezultati su vizualizirani primjenom sustava Chemidoc imaging system (Bio-Rad). Kao kontrola upotrijebljen je b-Aktin.

3.6. Etička načela

Sve ispitanice koje su pristupile istraživanju potpisale su obrazac „Suglasnost – informirani pristanak“. Istraživanje je provedeno kao dio znanstveno-istraživačkog projekta Ministarstva znanosti, obrazovanja i športa pod naslovom „Metabolizam kolagena u sindromu spuštenih genitalnih organa“ (br. 216-0000000-0535), za koji postoji dozvola Etičkog povjerenstva KBC-a Split. Postupci navedeni u ovom istraživanju nisu niti na koji način utjecali na dijagnostičke i terapijske postupke potrebne bolesnicama. Ovo istraživanje na ispitanicama-dobrovoljcima obavljeno je u skladu sa svim primjenjivim smjernicama čiji je cilj osigurati pravilno provođenje i sigurnost osoba koje sudjeluju u ovom znanstvenom istraživanju, uključujući Osnove dobre kliničke prakse, Helsinšku deklaraciju, Zakon o zdravstvenoj zaštiti Republike Hrvatske (NN 121/03) i Zakon o pravima pacijenata Republike Hrvatske (NN 169/04). Obavezujem se da će identitet ispitanica uvijek ostati anonimn.

3.7. Statistička analiza

Analiza podataka provedena je deskriptivnim i analitičkim metodama. Normalnost razdiobe podataka ispitana je Kolmogorov-Smirnovljevim testom. Rabljeni su izračun prosjeka i standardne devijacije kao mjere središnje tendencije i varijabilnosti za numeričke podatke s normalnom razdiobom. U slučajevima odstupanja od normalne razdiobe rabljeni su medijan i interkvartilni raspon. Za usporedbu skupina rabljen je Mann-Whitneyev test. U konačnom koraku analize obje skupine uspoređene su upotrebom logističke regresije kako bi se i multivarijatnom metodom uklonili učinci zbunjivanja. Analiza je provedena u programskom paketu SPSS version 18 (SPSS Inc., Chicago, IL, USA) s razinom statističke značajnosti postavljenom na $P < 0,05$.

4. REZULTATI

U Tablici 1. prikazane su demografske karakteristike 120 ispitanica u kojih je ispitivana pozitivnosti proteina HIF1- α (60 bolesnica s POP-om i 60 kontrola). Nije pronađena statistički značajna razlika u indeksu tjelesne mase (ITM), životnoj dobi, trajanju menopauze, broju porođaja i pobačaja između žena s POP-om i kontrolne skupine (Mann Whitney test, $P < 0,001$). Menopauza je u žena u objema skupinama započela barem četiri godine ranije.

Tablica 1. Prikazane su demografske karakteristike 60 žena s POP-om (prolapsom zdijeličnih organa) te 60 žena iz kontrolne skupine u kojih je ispitivana pozitivnost proteina HIF1- α . Usporedba skupina izvedena je Mann-Whitneyevim testom. Razina statističke značajnosti postavljena je na $P < 0,005$.

	Kontrolna skupina		POP‡ skupina		Mann-Whitney U	P
	Medijan	IR†	Medijan	IR†		
ITM* (kg/m²)	27,3	0,95	27,2	1,17	1724,5	0,691
Dob (godine)	59	3	59	3	1753,5	0,804
Trajanje menopauze (godine)	6	2	6	2	1662,5	0,452
Broj porođaja	2	1	3	1	1588	0,218
Broj pobačaja	1	1	1	1	1650	0,392

*ITM – indeks tjelesne mase; † IR – interkvartilni raspon; ‡ POP – prolaps zdijeličnih organa

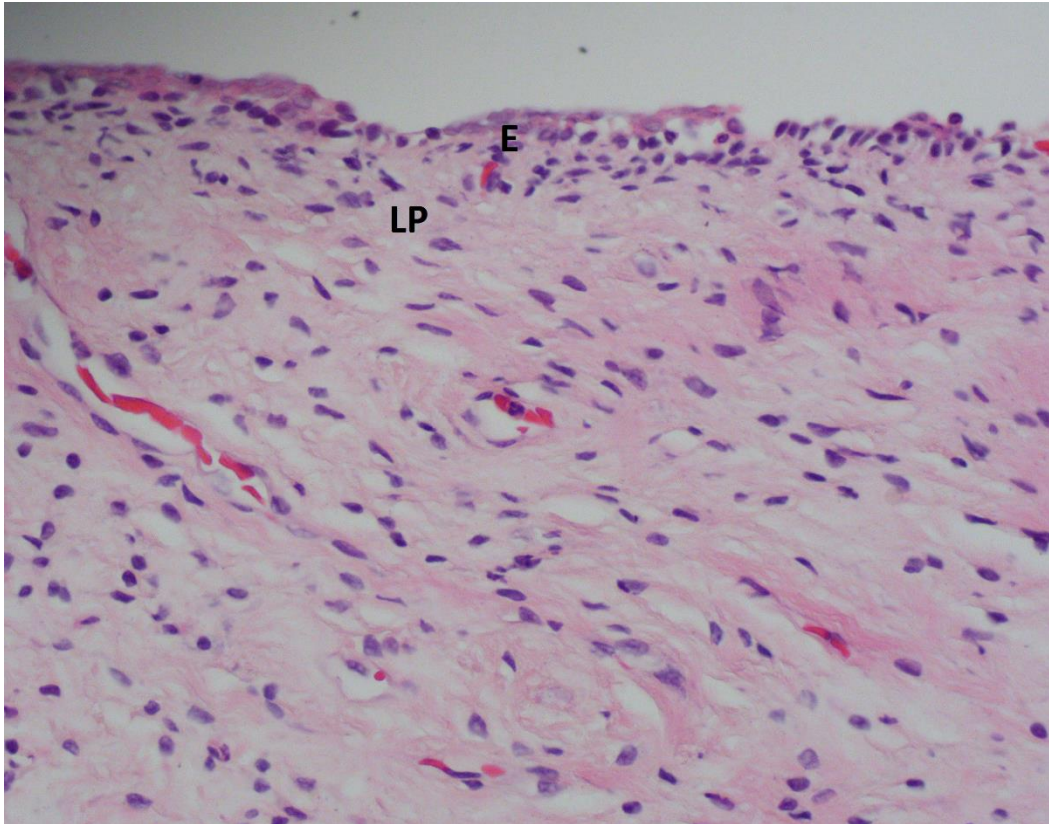
U Tablici 2. prikazane su demografske karakteristike ispitanica kod kojih je ispitivana mitohondrijska funkcija u uzorcima mišićnog sloja rodnice. Nije pronađena statistički značajna razlika u indeksu tjelesne mase (ITM), životnoj dobi, trajanju menopauze, broju porođaja i pobačaja između žena s POP-om i kontrolne skupine (Mann Whitney test, $P < 0,001$).

Tablica 2. Prikazane su demografske karakteristike deset žena s POP-om (prolapsom zdijeličnih organa) te šest žena iz kontrolne skupine u kojih je ispitivana mitohondrijska funkcija u uzorcima mišićnog sloja rodnice. Usporedba skupina izvedena je Mann-Whitneyevim testom. Razina statističke značajnosti postavljena je na $P < 0,005$.

	Kontrolna skupina		POP‡ skupina		Mann-Whitney U	P
	Medijan	IR†	Medijan	IR†		
ITM* (kg/m²)	26,95	1,6	27,35	1,9	21	0,368
Dob (godine)	55,5	3	55,5	3	30	1
Trajanje menopauze (godine)	5	2	5	2	24	0,562
Broj porođaja	2,5	1	3	2	25	0,635
Broj pobačaja	1	2	1	2	26,5	0,713

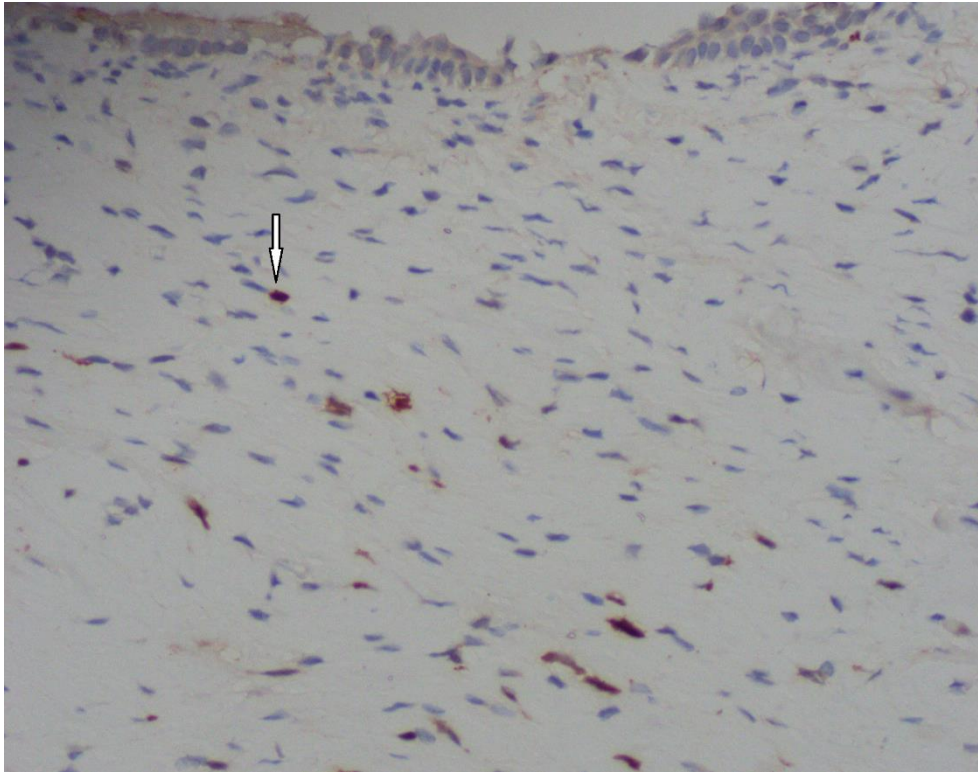
*ITM- indeks tjelesne mase; † IR – interkvartilni raspon; ‡ POP – prolaps zdijeličnih organa

Na Slici 1. prikazana je mikroskopska slika vaginalne stijenke bojene hematoksilin-eozinom, a na Slici 2. mikroskopska slika vaginalne stijenke s označenim HIF-1 α pozitivnim vaginalnim stromalnim stanicama detektiranim imunohistokemijskom metodom.



Slika 1. Vagina, bojenje hematoksilin-eozin, povećanje $\times 400$.

E - višeslojni pločasti epitel; LP -lamina propria



Slika 2. Vagina, imunohistokemijska detekcija čimbenika induciranog hipoksijom (engl. *hypoxia-inducible factor-1*, HIF-1 α) – diaminobenzidin kromogen i hematoksilin, povećanje x 400.

Bojenje jezgara s pozitivnim stromalnim stanicama (strelica).

Imunohistokemijskom analizom pronađeno je postojanje statistički značajno većeg broja HIF-1 α pozitivnih stromalnih stanica u stijenci vagine žena s POP-om u odnosu na kontrolnu skupinu ($P < 0,001$, Mann-Whitney test) (Tablica 3.).

Tablica 3. Usporedba broja HIF-1 α (engl. *hypoxia-inducible factor-1*, čimbenik induciran hipoksijom) pozitivnih vaginalnih stromalnih stanica u žena s POP-om (prolaps zdjeličnih organa) i kontrolnoj skupini

Razina statističke značajnosti je postavljena na $P < 0,05$.

Broj HIFα-pozitivnih vaginalnih stromalnih stanica	Kontrolna skupina N = 60	POP* skupina N = 60	P†
aritmetička sredina	2,12	7,33	
standardna devijacija	0,99	1,26	
minimum	1	6	< 0,001
maksimum	4	10	
medijan	2	7	
interkvartilni raspon	2	2	

*POP – prolaps zdjeličnih organa; † - Mann-Whitney test

Rezultati nisu pokazali postojanje statistički značajanog porasta imunohistokemijske ekspresije HIF-1 α u uterosakralnom ligamentu i analnom levatoru žena s prolapsom u usporedbi s ekspresijom HIF-1 α u uterosakralnom ligamentu i *m. rectus abdominis* kod žena kontrolne skupine (Tablica 4.).

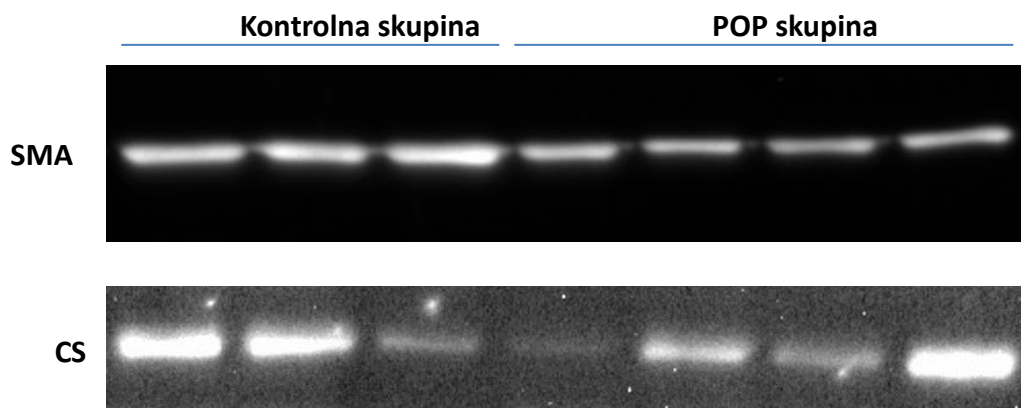
Tablica 4. Usporedba broja HIF-1 α (engl. *hypoxia-inducible factor-1*, čimbenik induciran hipoksijom) pozitivnih stanica u fibromuskularnim strukturama (uterosakralni ligament, *m. levator ani* i *m. rectus abdominis*) u žena s POP-om (prolaps zdjeličnih organa) i kontrolnoj skupini

Razina statističke značajnosti je postavljena na $P < 0,05$.

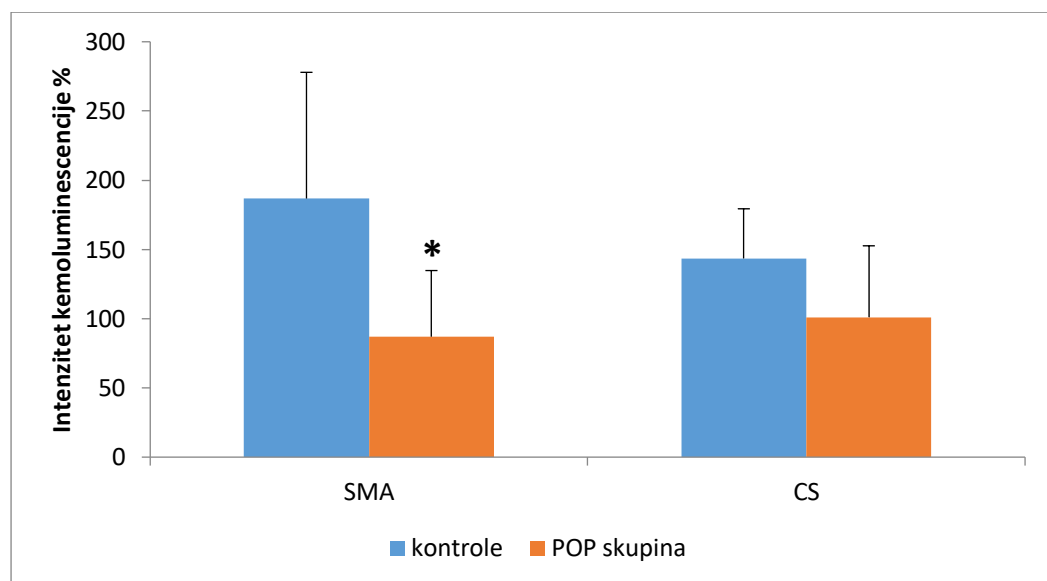
Broj HIF-1α pozitivnih stanica	Medijan (raspon) Kontrolna skupina N = 60	Medijan (raspon) POP* skupina N = 60	Razlika medijana (95 % CI†)	P‡
Uterosakralni ligament	3,0 (1,0, 3,0)	2,0 (1,0, 3,0)	1,0 (0,0, 1,0)	0,25
<i>M. levator ani</i> i <i>m. rectus abdominis</i>	1,0 (1,0, 3,0)	1,0 (1,0, 2,0)	1,0 (0,0, 1,0)	1

*POP – prolaps zdjeličnih organa; †CI – interval pouzdanosti; ‡- Mann Whitney test

Western blotting analiza pokazala je da bolesnice u POP skupini imaju smanjenu razinu glatko mišićnog aktina u vaginalnoj stijenci u usporedbi s kontrolnom skupinom (Mann Whitney test, $P < 0,05$). Postojala je izražena sklonost smanjenju ekspresije citrat sintaze, markera mitohondrijskog staničnog sadržaja, u žena s POP-om u usporedbi s kontrolama, ali bez statističke značajnosti (Mann Whitney test, $P = 0,06$) (Slike 3. i 4.).



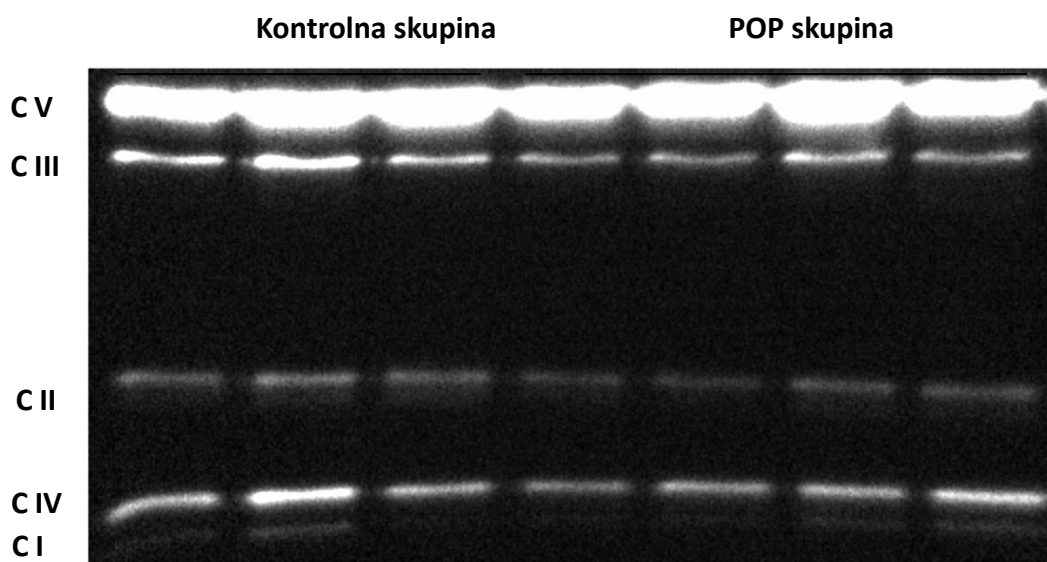
Slika 3. *Western blotting* s primarnim protutjelom za glatkomišićni aktin (SMA) i citrat sintazu (CS).



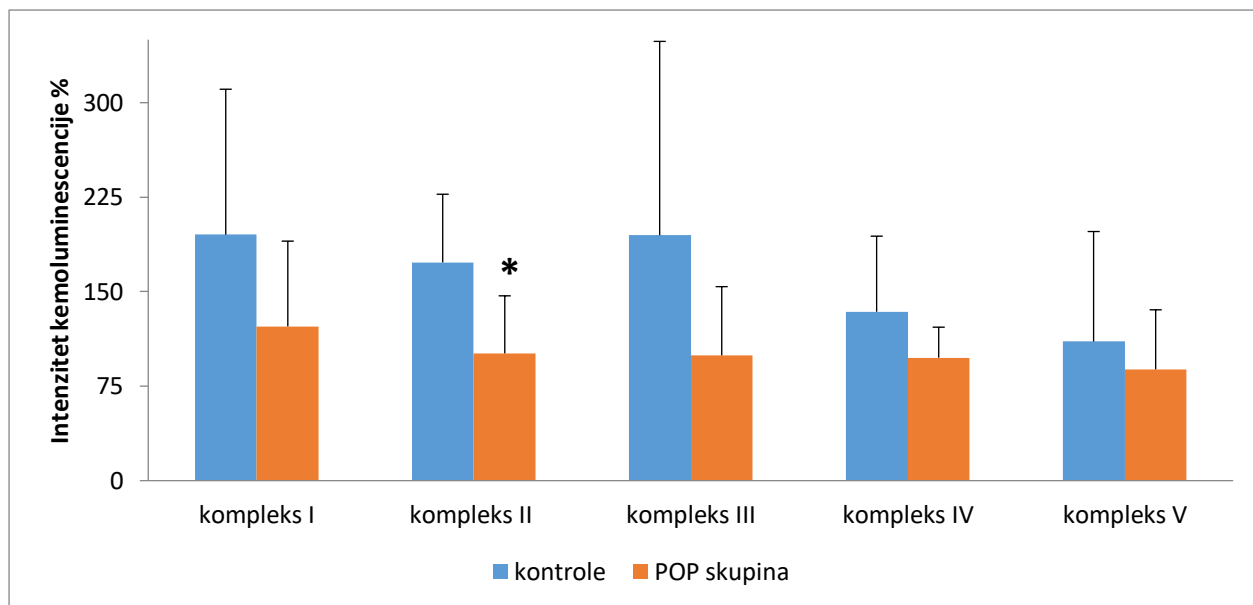
Slika 4. Prikaz prosječnih vrijednosti intenziteta kemoluminescencije glatko mišićnog aktina (SMA) i citrat sintaze (CS) u žena s POP-om (prolapsom zdjelčnih organa) i kontrolnoj skupini
*P < 0,05 u POP skupini u odnosu na kontrole.

Western blotting analiza podjedinica mitohondrijskog respiratornog lanca pokazala je da postoji statistički značajno manja ekspresija mitohondrijskog respiratornog kompleksa II u

vaginalnoj stijenci žena s POP-om u usporedbi s kontrolama (Mann-Whitney test, $P < 0,05$). Postojala je jasna tendencija smanjenju ekspresije ostalih podjedinica kompleksa, ali bez statističke značajnosti (Slika 5. i 6.).



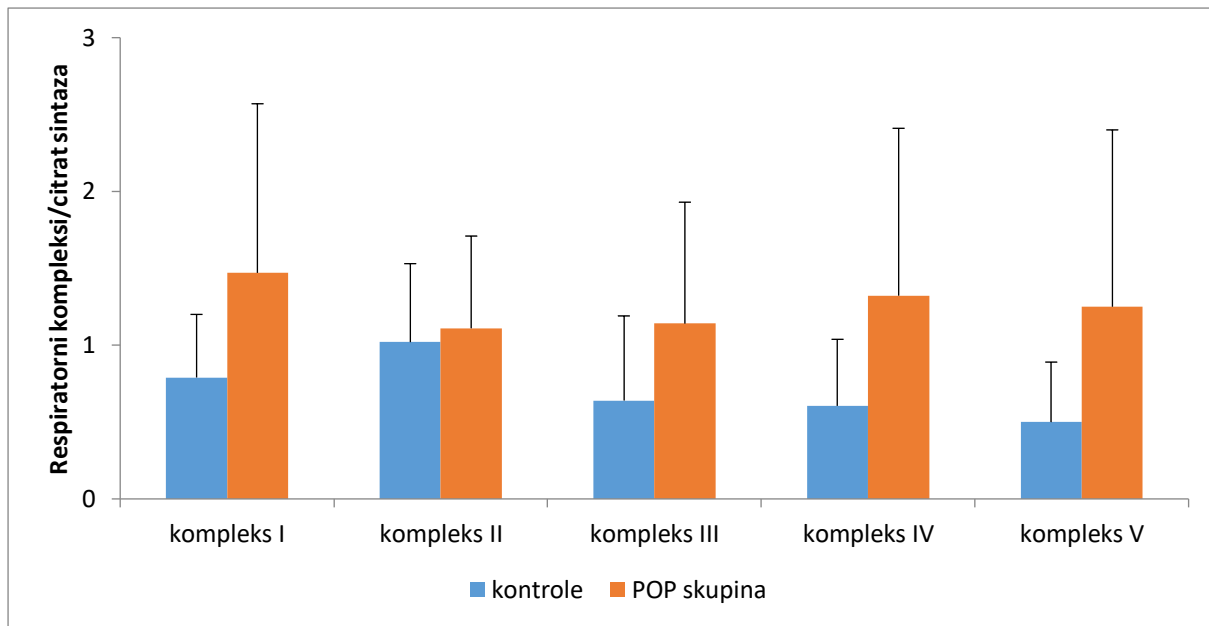
Slika 5. *Western blotting* s protutijelima za mitohondrijske respiracijske komplekse (C I do C V).



Slika 6. Prikaz prosječnih vrijednosti intenziteta kemoluminescencije pet podjedinica respiratornog kompleksa u žena s POP (prolapsom zdjeličnih organa) i kontrolnoj skupini.

* $P < 0,05$ u POP skupini u odnosu na kontrole.

Analiza omjera pojedinačnih respiratornih kompleksa i citrat sintaze pokazala je jasnu tendenciju porasta ekspresije svih respiratornih kompleksa po jedinici mitohondrijskog sadržaja, osim kompleksa II (Slika 7.).



Slika 7. Prikaz omjera razina ekspresije pet pojedinačnih podjedinica mitohondrijskog respiratornog lanca i citrat sintaze u žena s POP-om (prolapsom zdjeličnih organa) i kontrolnoj skupini.

5. RASPRAVA

Ovo istraživanje prvi put u središte interesa stavlja vaginalne stromalne stanice i fibromuskularne strukture zdjeličnog dna žena koje boluju od POP-a te ispituje stanični odgovor na prolongiranu hipoksiju i oksidativni stres. Prvi put se istražuje imaju li vaginalne stromalne stanice ispitanica s POP-om drugačiji izražaj HIF-1 α od žena kontrolne skupine te postoji li u sakrouterinim ligamentima i mišiću analnom levatoru ispitanica s POP-om drugačiji izražaj HIF-1 α u odnosu na žene iz kontrolne skupine.

Rezultati ukazuju na činjenicu da u vaginalnim stromalnim stanicama žena s POP-om postoji statistički značajna razlika u izražaju tog transkripcijskog čimbenika kao odgovoru na oksidativni stres u odnosu na kontrolnu skupinu. Istovremeno nas izražaj HIF-1 α pronađen kod žena kontrolne skupine vodi do zaključka da u njihovim stromalnim vaginalnim stanicama postoji uredno i normoksemično stanje.

S druge strane, u sakrouterinim ligamentima i mišićnim strukturama žena s prolapsom nismo pronašli statistički značajnu razliku u izražaju tog transkripcijskog čimbenika kao indikatora oksidativnog stresa u odnosu na kontrolnu skupinu.

Nesporno je da HIF-1 α može aktivirati velik broj gena vezanjem za promotorsku regiju te posljedično pokrenuti cijeli niz važnih staničnih događaja kao odgovor na hipoksiju, što su pokazala mnoga istraživanja (77, 78). Nadalje, oksidativni stres može inhibirati sintezu proteina i pridonijeti mišićnoj atrofiji (114). Thurmond i suradnici opisali su postojanje strukturnih promjena u prostati starijih muškaraca kao odgovor na hipoksiju (115). Prethodno je pronađeno da je poremećaj protoka krvi i dostave kisika doveo do povišene razine mRNA za HIF-1 α u mišiću *m. gastrocnemius* i ošitu štakora mehanički ventiliranih 24 sata (116). Dosadašnja istraživanja vezana za žene s POP-om upućuju na povišenu razinu kisikovih radikala u uterosakralnom i kardinalnom ligamentu kao odgovor na mehanički stres (117). Na temelju rezultata ovog istraživanja zaključili smo da kod žena koje su predstavljale kontrolnu skupinu u ispitivanim tkivnim strukturama vjerojatno postoji normoksemično stanje. Istovremeno je kod žena s POP-om uslijed dugotrajne izloženosti oksidativnom stresu u ispitivanim tkivima došlo do prilagodbe stanice na postojeće uvjete. Ta se prilagodba očituje u atrofiji stanice (114, 118, 119). Neke studije ukazuju na morfološke promjene tkivnih struktura kod žena s prolapsom i stres inkontinencijom urina u smislu smanjenja gustoće vlakana analnog levatora te pojave fibroze (120). U slučaju da atrofične promjene tkiva dugo traju i veoma su izražene, vraćanje zahvaćenog tkiva u prvobitno stanje često je nemoguće. S obzirom na to da je atrofija u mnogim slučajevima reverzibilna te da stanica nakon

otkljanjanja uzroka poprima početni oblik i veličinu, preventivnim djelovanjem na čimbenike rizika mogli bismo spriječiti njezin nastanak (121). Dakle, sve mjere koje eliminiraju rizične čimbenike (smanjenje protoka krvi kroz tkivo, smanjenje ishrane tkiva, smanjenje funkcije tkiva, gubitak inervacije, gubitak endokrine stimulacije, gubitak krvi...), mogle bi poslužiti u preventivi pojave tog važnog poremećaja zdjeličnog dna. Preventivne mjere bilo bi razumno primjenjivati što je ranije moguće. Posebnu pozornost trebalo bi posvetiti razdoblju prokreacije žene čiji je početak individualan, a obzirom na to da veliki broj žena koje su rađale ima poremećaj zdjeličnog dna. Posebno su rizične žene s većim brojem poroda te one koje su rađale djecu velike porodne težine. Nadalje, svi ostali komorbitetni faktori (pretilost, prirođena slabost vezivnog tkiva, manjak estrogena, kronične opstruktivne bolesti pluća...), mogli bi također poslužiti u probiru populacije, tj. regrutiranju žena s povišenim rizikom pojave zdjeličnog prolapsa iz opće populacije žena. Pacijentice s povišenim rizikom mogle bi na taj način pravovremeno biti detektirane i podvrgnute prevenciji i terapiji. Može se pretpostaviti da bi se utjecanjem na čimbenike koji prethode stanju atrofije stanice mogla poboljšati kvaliteta struktura koje zdjelično dno čine suficijentnim. Na taj način zdjelično dno moglo bi postati bolja linija obrane od mogućeg budućeg zdjeličnog prolapsa ili pak napredovanja tek započetog defekta dna zdjelice (122-125).

Tehrani i suradnici sastavili su upitnik naziva „Probir na prolaps zdjeličnih organa bez fizikalnog pregleda“ (engl. *Screening of pelvic organ prolapse without a physical examination*). Njihov upitnik ispituje postojanje inkontinencije urina tijekom smijanja, kihanja i kašljanja, postojanje urgencije, boli tijekom defekacije te osjećaj postojanja prolabirajuće mase u rodnici (126). Barber i suradnici su analizirajući upitnik o poremećajima zdjeličnog dna (engl. *Pelvic floor distress inventory questionnaire - PFDI*) izdvojili pitanje „Imate li osjećaj postojanja prolabirajuće mase u rodnici ili možete vidjeti da vam nešto izlazi iz rodnice?“ kao najznačajniji pokazatelj istraživanog poremećaja (127). Tan JS i suradnici također upotrebljavaju specifična pitanja u svrhu probira na POP. Pitanja se odnose na postojanje potrebe za digitalnom manipulacijom prolabiranog sadržaja kako bi pacijentica mogla mokriti ili defecirati (128). Lukacz i suradnici te Tegerstedt G. i suradnici također su izradili svoje upitnike za probir na POP (129, 130). Svi ti upitnici pokazali su veliku vrijednost u procjeni stanja zdjeličnog dna odabranih zdravih ispitanica bez kliničkog pregleda. Može se pretpostaviti da bi pravovremenom upotrebom tih upitnika bilo moguće izdvojiti rizične pacijentice iz opće populacije. Te rizične pacijentice predstavljale bi skupinu žena s povećanim rizikom za buduću moguću pojavu defekta zdjeličnog dna ili pak napredovanje tek

započetog defekta. Pacijentice s povišenim rizikom mogle bi pravovremeno biti prepoznate i podvrgnute prevenciji i terapiji. Širok spektar staničnih procesa na koji utječe HIF-1 α sugerira da bi mogao biti klinički značajan u patogenezi POP-a. Modulacija HIF-1 α mogla bi imati širok spektar mogućnosti u smislu terapije i prevencije kod žena s razvojem prolapsa. Može se pretpostaviti da bi se spomenutim zbivanjima u stanicama mogla poboljšati kvaliteta vaginalne stijenke pa uzročno-posljedično ista učiniti i boljom linijom obrane od mogućeg budućeg zdjeličnog prolapsa (122-125).

Ovo je istraživanje pokazalo da postoji reducirana ekspresija citrat sintaze u glatkom mišićju vaginalne stijenke žena koje boluju od prolapsa zdjeličnih organa, što ukazuje na smanjen sadržaj mitohondrija. Također, pronađena je smanjena ekspresija mitohondrijskih respiratornih kompleksa u vaginalnom tkivu žena s POP-om, što ukazuje na poremećen bioenergijski mitohondrijski sustav u vagini tih žena.

Mitohondrijski je genom kružna DNA koja kodira 22 tRNA, 2 rRNA i 13 polipeptida za elektronski transport (64). Sklona je mutacijama zbog blizine izvora reaktivnih kisikovih radikala i ne sadrži histone. Nadalje, mehanizam je popravka DNA u mitohondrijima ograničen. Literatura ukazuje na postojanje poremećaja elektronskog transporta (zbog duplikacija, točkastih mutacija i delecija mitohondrijskog genoma) kod mitohondrijskih miopatija (73, 74). Učestalost delecije mitohondrijske DNA povećava se sa životnom dobi i nerijetko se javlja u tkivima koja ovise o oksidativnom metabolizmu, poput skeletnog mišića, mozga i srca (75). Defekti mitohondrijske respiratorne funkcije povezani s dobi opisani su u skeletnim mišićima čovjeka, rezus majmuna i glodavaca (75, 76, 131-134). Neki su autori prethodno istraživali ulogu mitohondrijskih poremećaja u nastanku POP-a. Sun i suradnici pronašli su smanjenu količinu mitohondrijske DNA i veću učestalost delecija mitohondrijske DNA u uterosakralnom ligamentu žena s POP-om, što ukazuje na važnost promjena mitohondrijske DNA u razvoju POP-a (135). Yiu R i suradnici kod žena s prolapsom pronašli su oštećenje poprečno prugastih mišićnih vlakana analnog levatora (engl. *ragged red fibers*), što je karakteristično za mišić s abnormalnim mitohondrijskim nakupljanjem. Nađen je i veliki porast COX i SDH negativnih vlakana koji ukazuju na postojanje mitohondrijske disfunkcije u mišićju zdjeličnog dna žena s POP-om (113). Također je pronađena povećana apoptoza mitohondrija u uterosakralnom ligamentu žena s POP-om (136). Prethodne studije pronašle su i smanjenje količine aktina u glatkom mišićju vaginalnog zida žena s POP-om

(137). Ackrell je zaključio da se citopatije javljaju u slučaju manjka kompleksa II. Mutacije i manjak SDSHA dovode do poremećaja ciklusa limunske kiseline i produkcije energije (138).

Rezultati ovog straživanja sugeriraju da, osim redukcije aktina u glatkom mišiću vaginalne stijenke kod žena s POP-om na koju su već ukazali prethodni autori, postoji i smanjenje ekspresije enzima respiratornog kompleksa mitohondrija (kompleks II). To je najvjerojatnije posljedica smanjenja sadržaja mitohondrija, na što ukazuje smanjena aktivnost citrate sintaze. Svi su kompleksi pokazali tendenciju smanjenja aktivnosti, no bez statističke značajnosti, dok je smanjena aktivnost kompleksa II statistički značajna. Svi su kompleksi pokazali sklonost porastu ekspresije kada se ekspresija normalizirala po citrat sintazi, indikatoru mitohondrijskog sadržaja. Kompleks II respiracijskog lanca je jedina komponenta lanca čiji niti jedan gradivni protein nije kodiran mtDNA. U svim je drugim kompleksima barem neki od proteina kodiran iz mtDNA, osim u kompleksu II (139). To ide u prilog tvrdnji da, uz eventualna oštećenja mitohondrijske DNA u mišiću vaginalne stijenke kod žena s POP-om (čije je postojanje pretpostavljeno, makar u ovom radu nije mjereno), također dolazi do oštećenja i nuklearne DNA odgovorne za sintezu proteina kompleksa II.

Rezultati sugeriraju da su mitohondrijski oksidativni kapacitet i potencijal za produkciju ATP-a smanjeni u vaginalnoj stijenci žena s POP-om, najvjerojatnije zbog smanjene količine mitohondrija, što rezultira tkivom u kojem je sadržaj kisika nedostatan. Taj bi mehanizam mogao biti važan u patogenezi POP-a. Smanjen sadržaj mitohondrija u glatkom mišiću, kao i smanjenje aktivnosti mitohondrijskih kompleksa u žena s POP-om, vjerojatno ima važnu ulogu u patogenezi POP-a. Zbog smanjene količine mitohondrija energetska status glatkog mišića postaje manjkav. Budući da zdrav vaginalni kanal zajedno s drugim strukturama ima važnu ulogu u održavanju normalne anatomije zdjeličnog dna, moguće je da takav nalaz može biti povezan s promjenama anatomije zdjeličnog dna.

6. ZAKLJUČCI

1. U bolesnica s POP-om pronađen je veći broj HIF-1 α pozitivnih stromalnih stanica u stijenci vagine u odnosu na kontrolnu skupinu, što ukazuje na postojanje hipoksijskog oštećenja i oksidativnog stresa koji bi mogli imati ulogu u patogenezi POP-a.
2. Bolesnice s POP-om imaju smanjenu razinu ekspresije mitohondrijskog respiratornog kompleksa II u vaginalnoj stijenci u usporedbi s kontrolnom skupinom, što ukazuje na poremećen mitohondrijski oksidativni kapacitet i potencijal za produkciju. Taj bi mehanizam mogao biti važan u patogenezi POP-a.

7. SAŽETAK

Cilj istraživanja: Cilj ovog istraživanja je istražiti postoji li stanični odgovor na hipoksijsko oštećenje u stanicama zdjeličnih struktura žena s POP-om (prolapsom zdjeličnih organa) i žena iz kontrolne skupine te analizirati mitohondrijsku funkciju u mišićnom sloju rodnice žena s POP-om i usporediti je s uzorcima rodnice žena iz kontrolne skupine.

Materijali i metode: U istraživanje je uključeno 120 ispitanica hospitaliziranih u Klinici za ženske bolesti i porode KBC Split. Ispitanice su podijeljene u dvije skupine. POP skupinu (60 ispitanica) činile su pacijentice koje su pristupile vaginalnoj histerektomiji zbog POP-a. Kontrolnu skupinu (60 ispitanica) činile su bolesnice u kojih je izvršena abdominalna histerektomija zbog dobroćudnih ginekoloških bolesti. Analiza mitohondrijske funkcije napravljena je za dodatnih 16 ispitanica (10 u POP skupini, a 6 u kontrolnoj skupini). Tijekom operacijskog zahvata izvršeno je uzorkovanje tkiva. Imunohistokemijskim metodama određena je pozitivnost proteina HIF-1 α u stanicama rodnice, uterosakralnog ligamenta i analnog levatora. Metodom *western blotting* određen je status pet respiracijskih kompleksa mitohondrija u mišićnom sloju rodnice.

Rezultati: U bolesnica s POP-om pronađen je veći broj HIF-1 α pozitivnih stromalnih stanica u stijenci vagine u odnosu na kontrolnu skupinu ($P < 0,05$), dok nije postojao statistički značajan porast ekspresije HIF-1 α u uterosakralnom ligamentu i analnom levatoru kod žena s prolapsom u usporedbi s kontrolnom skupinom. U bolesnica s POP-om pronađena je smanjena ekspresija mitohondrijskog respiratornog kompleksa II u vaginalnoj stijenci u usporedbi s kontrolnom skupinom ($P < 0,05$).

Zaključak: Rezultati ukazuju na postojanje hipoksijskog oštećenja i poremećenog mitohondrijskog oksidativnog kapaciteta u žena s POP-om u usporedbi s kontrolnom skupinom, što bi moglo biti važno u pojašnjavanju etiopatogeneze POP-a.

8. SUMMARY

Title: Mitochondrial dysfunction and cellular response to hypoxia in fibromuscular structures of the pelvic floor in women with pelvic organ prolapse

Objective: The objective of this study was to investigate whether or not there is a cellular response to hypoxic damage in cells of pelvic structures in women with POP (pelvic organ prolapse) and in those from the control group, as well as to analyze the mitochondrial function in the muscular layer of the vagina in woman with POP, and to compare it with the samples collected from the control group.

Materials and Methods: The study included 120 subjects hospitalized at the Department of Gynecology and Obstetrics, University Hospital Center of Split. The subjects were divided into two groups. The POP group (60 subjects) consisted of patients who underwent vaginal hysterectomy due to POP. The control group (60 respondents) consisted of patients who underwent abdominal hysterectomy due to benign gynecological diseases. Mitochondrial function analysis was performed for 16 subjects (10 from the POP group and 6 from the control group). During the surgical procedure, tissue sampling was performed. Immunohistochemical methods were used to determine the positivity of the HIF-1 α protein in vaginal cells, uterosacral ligaments and levator ani muscle. The *Western blotting* method was used to determine the status of five respiratory mitochondria complexes in the muscle layer of the vagina.

Results: A higher number of HIF-1 α positive stromal cells was found in the vaginal wall of women with POP in comparison with those from the control group ($P < 0.05$), while there was no statistically significant increase in expression of HIF-1 α in the uterosacral ligament or levator ani muscle of women with prolapse in comparison with those from the control group. A decreased expression of mitochondrial respiratory complex II was found in the vaginal wall of patients with POP in comparison with those from the control group ($P < 0.05$).

Conclusion: Results indicate the existence of hypoxic damage and dysfunctional mitochondrial oxidative capacity in women with POP in comparison with the control group, which might be of importance when it comes to clarifying POP etiopathogenesis.

9. LITERATURA

1. Klutke CG, Siegel CL. Functional female pelvic anatomy. *Urol Clin North Am.* 1995;22(3):487-98.
2. Pschyrembel W. *Praktička ginekologija.* Medicinska knjiga, Zagreb, 1977, str. 306-8.
3. Hilton P. Anatomy of the lower urinary tract. U: Stanton SL, Tanagho EA (Eds). *Surgery of female incontinence.* Springer Verlag, Berlin, 1987, str. 3-19.
4. Bagović P. Promjene položaja spolnih organa žene. U: Grgurević M, Pavlić Z, Grizelj V i sur. (Ur). *Ginekologija.* JUMENA, Zagreb, 1987, str. 173-9.
5. Herschorn S. Female Pelvic Floor Anatomy: The Pelvic Floor, Supporting Structures, and Pelvic Organs. *Rev in Urol.* 2004;6(Suppl 5):S2-10.
6. Orešković S. Contemporary Approach to Diagnosis and Treatment of Women with Urinary Incontinence and Pelvic Defects. *Medicus.* 2006;15(2):257-68.
7. Sampselle CM, DeLancey JO. Anatomy of female continence. *J Wound Ostomy Continence Nurs.* 1998;25(2):63-74.
8. DeLancey JO. Anatomic aspect of vaginal eversion after hysterectomy. *Am J Obstet Gynecol.* 1992;166:1717-28.
9. Walters DM. Mechanisms of continence and voiding with International Continence Society classification of dysfunction. *Obstet Gynecol Clin of North America.* 1989;16(4):773-87.
10. Healy JC. *Abdomen and Pelvis.* U: Standrig S, ur. *Gray Anatomy.* London: Churchill Livingstone Elsevier; 2008, str. 1279-304.
11. Richardson AC, Lyon JB, Williams NL. A new look at pelvic relaxation. *Am J Obstet Gynecol.* 1976;126(5):568-73.
12. Barišić D. *Anatomske osnove defekata dna zdjelice.* U: Orešković S, Barišić D (Ur). *Uroginekologija.* Medicinska naklada, Zagreb, 2010, str. 1-5.
13. Weber AM, Richter HE. Pelvic organ prolapse. *Obstet Gynecol.* 2005;106:615-34.
14. Towers GD. The pathophysiology of pelvic organ prolapse. *J Pelvic Med Surg.* 2004;10:109-22.
15. Olsen AL, Smith VJ, Bergstrom JO, Colling JC, Clark AL. Epidemiology of surgically managed pelvic organ prolapse and urinary incontinence. *Obstet Gynecol.* 1997;89:501-6.
16. Novara G, Artibani W. Surgery for pelvic organ prolapse: current status and perspectives. *Curr Opin Urol.* 2005;15:256-62.

17. Kakacz E, Lawrence J, Contreras R. Parity, mode of delivery, and pelvic floor dysfunction. Abstract presented at the American Urogynecology Society 26th annual meeting, Atlanta GA. 2005;15-17.
18. Gurel H, Gurel S. Pelvic relaxation and associated risk factors: the results of logistic regression analysis. *Acta Obstet Gynaecol Scand.* 1999;78:290-3.
19. Swift S, Pound T, Dias J. Case- control study of the etiologic factors in the development of severe pelvic organ prolapse. *Int Urogynecol.* 2001;12:187-92.
20. Symmonds R, Williams T, Lee R, Webb M. Posthysterectomy enterocele and vaginal vault prolapsed. *Am J obstet Gynaecol.* 1981;140:852-9.
21. Weber AM, Richter HE. Pelvic organ prolapse. *Obstet Gynecol.* 2005;106(3):615-34.
22. Rovner ES. Pelvic organ prolapse: a review. *Ostomy Wound Manage.* 2000;46(12):24-37.
23. Doshani A, Teo REC, Mayne CJ, Tincello DG. Uterine prolapse. *BMJ.* 2007;335(7624):819-23.
24. Uzoma A, Farag KA. Vaginal vault prolapse. *Obstet Gynecol Int.* 2009;2009:275621.
25. Cespedes RD, Cross CA, Mcguire EJ. Pelvic prolapse: diagnosing and treating cystoceles, rectoceles, and enteroceles. *Medscape Womens Health.* 1998;3(4):4.
26. Abrams P, Cardozo L, Fall M, Griffiths D, Rosier P, Ulmsten U, Kerrebroeck PV, Victor A, Wein AJ. The Standardization of Terminology of Lower Urinary Tract Function: Report from the standardization sub-committee of the International Continence Society. In *Textbook of Female Urology and Urogynecology (3rd edn)*, Cardozo L, Staskin D (eds). Informa Healthcare: London, 2010;1079–89.
27. Lamblin G, Delorme E, Cosson M, Rubod C. Cystocele and functional anatomy of the pelvic floor: review and update of the various theories. *Int Urogynecol J.* 2016;27(9):1297-305.
28. Pollak J, Davila G W. Rectocele repair: the gynecologic approach. *Clin Colon Rectal Surg.* 2003;16:61–9.
29. Beck DE, Allen NL. Rectocele. *Clin Colon Rectal Surg.* 2010;23(2):90-8.
30. Chou Q, Weber AM, Piedmonte MR. Clinical presentation of enterocele. *Obstet Gynecol.* 2000;96(4):599-603.
31. Heit M, Culligan P, Rosenquist C, Shott S. Is pelvic organ prolapse a cause of pelvic or low back pain? *Obstet Gynecol.* 2002;99:23-8.

32. Romanzi LJ, Chaikin DC, Blaivas JG. The effect of genital prolapse on voiding. *J Urol.* 1999;161:581-6.
33. Handa VL, Harvey L, Cundiff GW, Siddique SA, Kjerulff KH. Sexual function among women with urinary incontinence and pelvic organ prolapse. *Am J Obstet Gynecol.* 2004;191:751-6.
34. Burrows LJ, Meyn LA, Walters MD, Weber AM. Pelvic symptoms in women with pelvic organ prolapse. *Obstet Gynecol.* 2004;104(5 Pt 1):982-8.
35. Ellerkmann RM, Cundiff GW, Melick CF, Nihira MA, Leffler K, Bent AE. Correlation of symptoms with location and severity of pelvic organ prolapse. *Am J Obstet Gynecol.* 2001;185:1332-8.
36. Aniebue U, Nwankwo T. Complete Utero Vaginal Prolapse in a Woman with Prolapsed Submucous Fibroid. *Ann Med Health Sci Res.* 2015;5(1):83-5.
37. Choi KH, Hong JY. Management of Pelvic Organ Prolapse. *Korean J Urol.* 2014;55(11):693-702.
38. Bump RC, Mattiason A, Karo BO, Brubaker PL, DeLancey JOL, Klarksov P, Shull B, Smith RBA. The standardisation of female pelvic organ prolapse and pelvic floor dysfunction. *Am J Obstet Gynecol.* 1996;175:10-7.
39. Muir TW, Stepp KJ, Barber MD. Adoption of the pelvic organ prolapse quantification system in peer-reviewed literature. *Am J Obstet Gynecol.* 2003;189(6):1632-5.
40. Hall AF, Theofrastous JP, Cundiff GW. Interobserver and intraobserver reliability of the proposed International Continence Society, Society of Gynecologic Surgeons and Urogynecologic Society pelvic organ prolapse classification system. *Am J Obstet Gynecol.* 1996;175:1467-70.
41. Barber MD, Lambers A, Visco AG, Bump RC. Effect of patient position on clinical evaluation of pelvic organ prolapse. *Obstet Gynecol.* 2000;96:18-22.
42. Visco AG, Wei JT, McClure LA, Handa VL, Nygaard IE. Effects of examination technique modifications on pelvic organ prolapse quantification (POP-Q) results. *Int Urogynecol J pelvic Floor Dysfunct.* 2003;14:136-40.
43. Kenton K, Shott S, Brubaker L. Vaginal topography does not correlate well with visceral position in women with pelvic organ prolapse. *Int Urogynecol J Pelvic Floor Dysfunct.* 1997; 8:336-9.

44. Walters, MD. Description and classification of lower urinary tract dysfunction and pelvic organ prolapse. U: Walters, MD, Karram MM (Eds). *Urogynecology and Reconstructive Pelvic Surgery*, 3rd ed, Mosby Elsevier, Philadelphia, 2007, str.58.
45. Novara G, Artibani W. Surgery for pelvic organ prolapse: current status and future perspectives. *Curr Opin Urol*. 2005;15:256-62.
46. Weber AM, Walters MD, Piedmonte MR, Ballard LA. Anterior colporrhaphy: a randomized trial of three surgical techniques. *Am J Obstet Gynecol*. 2001;185(6):1299-304.
47. Porges RF, Smilen SW. Long-term analysis of the surgical management of pelvic support defects. *Am J Obstet Gynecol*. 1994;171(6):1518-26.
48. Dällenbach P. To mesh or not to mesh: a review of pelvic organ reconstructive surgery. *Int J Womens Health*. 2015;7:331-43.
49. Devaseelan P, Fogarty P. The role of synthetic mesh in the treatment of pelvic organ prolapse. *Obstet Gynaecol*. 2009;11:169-76.
50. Kudish BI, Iglesia CB. Posterior wall prolapse and repair. *Clin Obstet Gynecol*. 2010;53(1):59-71.
51. Kahn MA, Stanton SL. Posterior colporrhaphy: its effects on bowel and sexual function. *Br J Obstet Gynaecol*. 1997;104(1):82-6.
52. Su KC, Mutone MF, Terry CL, Hale DS. Abdominovaginal sacral colpoperineopexy: patient perceptions, anatomical outcomes, and graft erosions. *Int Urogynecol J Pelvic Floor Dysfunct*. 2007;18(5):503-11.
53. Sand PK, Koduri S, Lobel RW, Winkler HA, Tomezsko J, Culligan PJ, Goldberg R. Prospective randomized trial of polyglactin 910 mesh to prevent recurrence of cystoceles and rectoceles. *Am J Obstet Gynecol*. 2001;184(7):1357-62.
54. Jeppson PC, Sung VW. Hysterectomy for pelvic organ prolapse: indications and techniques. *Clin Obstet Gynecol*. 2014;57(1):72-82.
55. Lowder JL, Park AJ, Ellison R, Ghetti C, Moalli P, Zyczynski H, Weber AM. The role of apical vaginal support in the appearance of anterior and posterior vaginal prolapse. *Obstet Gynecol*. 2008;111(1):152-7.
56. Lantzsch T, Goepel C, Wolters M, Koelbl H, Methfessel HD. Sacrospinous ligament fixation for vaginal vault prolapse. *Arch Gynecol Obstet*. 2001;265(1):21-5.
57. Gupta P. Transvaginal Sacrospinous Ligament Fixation for Pelvic Organ Prolapse Stage III

- and Stage IV Uterovaginal and Vault Prolapse. *Iran J of Med Sci.* 2015;40(1):58-62.
58. Kegel AH. Physiologic therapy for urinary stress incontinence. *JAMA* 1951;146:915-7.
59. Šprem M., Dijaković A. Konzervativno liječenje inkontinencija mokraće. U: Orešković S., Barišić D, Raić Z (Ur). *Suvremeni pristup u dijagnostici i liječenju žena s inkontinencijom mokraće i defektima dna zdjelice.* Medicinska naklada, Zagreb, 2006, str. 30-43.
60. Berghmans LC, Hendriks HJ, Bo K, Hay-Smith EJ, de Bie RA, van Waalwijk van Doorn ES. Conservative treatment of stress urinary incontinence in women: a systematic review of randomized clinical trials. *Br J Urol.* 1998;82(2):181-91.
61. Jones KA, Harmanli O. Pessary use in pelvic organ prolapse and urinary incontinence. *Rev Obstet Gynecol.* 2010;3(1):3-9.
62. Miličić D, Šprem M. Uroginekologija. U: Šimunić V i sur. (Ur). *Ginekologija.* Naklada Ljevak, Zagreb, 2001, str. 269-81.
63. Cooper GM, Hausman RE. Bioenergetika i metabolizam. U: Cooper GM, Hausman RE. *Stanica Molekularni pristup.* Medicinska naklada, Zagreb, 2010, str. 433-52.
64. Clayton DA. Replication of animal mitochondrial DNA. *Cell* 1982; 28(4): 693-705.
65. Chen XJ, Butow RA. The organization and inheritance of the mitochondrial genome. *Nat Rev Genet.* 2005;6(11):815-25.
66. Taylor RW, Turnbull DM. Mitochondrial DNA mutations in human disease. *Nat Rev Genet.* 2005;6(5):389-402.
67. Junge W, Nelson N. Structural biology. Nature's rotary electromotors. *Science.* 2005;308(5722):642-4.
68. Botham KM, Mayes PA. Respiracijski lanac i oksidacijska fosforilacija. U: Murray RK, Bender DA, Kennelly PJ, Rodwell VW, Weil PA. *Harperova ilustrirana biokemija,* 28. izdanje. Medicinska Naklada, Zagreb, 2011, str. 103-13.
69. Mitchell P. Keilin's respiratory chain concept and its chemiosmotic consequences. *Science.* 1979;206(4423):1148-59.
70. Nicholls DG, Ferguson SJ. Cellular bioenergetics. U: Nicholls DG, Ferguson SJ. *Bioenergetics,* 4th edition. Academic Press, London, 2013, str. 255-302.
71. Hatefi Y, Hanstein WG, Galante Y, Stiggall DL. Mitochondrial ATP-Pi exchange complex and the site of uncoupling of oxidative phosphorylation. *Fed Proc.* 1975;34(8):1699-706.

72. Cortopassi GA, Wong A. Mitochondria in organismal aging and degeneration. *Biochem Biophys Acta*. 1999;1410(2):183-93.
73. Richter C. Do mitochondrial DNA fragments promote cancer and aging? *FEBS Lett*. 1988;241(1-2):1-5.
74. Bittles AH. Evidence for and against the causal involvement of mitochondrial DNA mutation in mammalian ageing. *Mutat Res*. 1992;275(3-6):217-25.
75. Wanagat J, Cao Z, Pathare P, Aiken JM. Mitochondrial DNA deletion mutations colocalize with segmental electron transport system abnormalities, muscle fiber atrophy, fiber splitting, and oxidative damage in sarcopenia. *FASEB J*. 2001;15(2):322-32.
76. Cao Z, Wanagat J, McKiernan SH, Aiken JM. Mitochondrial DNA deletion mutations are concomitant with ragged red regions of individual, aged muscle fibers: analysis by laser-capture microdissection. *Nucleic Acids Res*. 2001;29(21):4502-8.
77. Wang GL, Jiang BH, Rue EA, Semenza GL. Hypoxia-inducible factor 1 is a basic-helix-loop-helix-PAS heterodimer regulated by cellular O₂ tension. *Proc Natl Acad Sci*. 1995;92(12):5510-4.
78. Semenza GL. Hypoxia-inducible factor 1 and the molecular physiology of oxygen homeostasis. *J Lab Clin Med*. 1998;131(3):207-14.
79. Salceda S, Caro J. Hypoxia-inducible factor 1alpha (HIF-1alpha) protein is rapidly degraded by the ubiquitin-proteasome system under normoxic conditions. Its stabilization by hypoxia depends on redox-induced changes. *J Biol Chem*. 1997;272(36):22642-7.
80. Huang LE, Arany Z, Livingston DM, Bunn HF. Activation of hypoxia-inducible transcription factor depends primarily upon redox-sensitive stabilization of its alpha subunit. *J Biol Chem*. 1996; 271(50):32253-9.
81. Semenza GL, Nejfelt MK, Chi SM, Antonarakis SE. Hypoxia-inducible nuclear factors bind to an enhancer element located 3' to the human erythropoietin gene. *Proc Natl Acad Sci*. 1991;88(13):5680-4.
82. Lee SH, Wolf PL, Escudero R, Deutsch R, Jamieson SW, Thistlethwaite PA. Early expression of angiogenesis factors in acute myocardial ischemia and infarction. *N Engl J Med*. 2000;342(9):626-33.
83. Ke Q, Costa M. Hypoxia-inducible factor-1 (HIF-1). *Mol Pharmacol*. 2006;70(5):1469-80.
84. Masoud GN, Li W. HIF-1 α pathway: role, regulation and intervention for cancer therapy. *Acta Pharm Sin B*. 2015;5(5):378-89.

85. Kallio PJ, Pongratz I, Gradin K, McGuire J, Poellinger L. Activation of hypoxia-inducible factor 1 α : posttranscriptional regulation and conformational change by recruitment of the Arnt transcription factor. *Proc Natl Acad Sci USA*. 1997;94:5667-72.
86. Ebert BL, Bunn HF. Regulation of transcription by hypoxia requires a multiprotein complex that includes hypoxia-inducible factor 1, an adjacent transcription factor, and p300/CREB binding protein. *Mol Cell Biol*. 1998;18(7):4089-96.
87. Lok CN, Ponka P. Identification of a hypoxia response element in the transferrin receptor gene. *J Biol Chem*. 1999;274: 24147-52.
88. Mukhopadhyay CK, Mazumder B, and Fox PL. Role of hypoxia-inducible factor-1 in transcriptional activation of ceruloplasmin by iron deficiency. *J Biol Chem*. 2000;275:21048-54.
89. Krock BL, Skuli N, Simon MC. Hypoxia-induced angiogenesis: good and evil. *Genes Cancer*. 2011;2(12):1117-33.
90. Zimna A, Kurpisz M. Hypoxia-Inducible Factor-1 in Physiological and Pathophysiological Angiogenesis: Applications and Therapies. *Biomed Res Int*. 2015;2015:549412.
91. Zapata-Morales JR, Galicia-Cruz OG, Franco M, Martinez Morales F. Hypoxia-inducible factor-1 α (HIF-1 α) protein diminishes sodium glucose transport 1 (SGLT1) and SGLT2 protein expression in renal epithelial tubular cells (LLC-PK1) under hypoxia. *J Biol Chem*. 2014;289(1):346-57.
92. Balamurugan K. HIF-1 at the crossroads of hypoxia, inflammation, and cancer. *Int J Cancer*. 2016;138(5):1058-66.
93. Greijer AE, Van der Wall E. The role of hypoxia inducible factor 1 (HIF-1) in hypoxia induced apoptosis. *J Clin Pathol*. 2004;57(10):1009-14.
94. Ryan HE, Lo J, Johnson RS. HIF-1 alpha is required for solid tumor formation and embryonic vascularization. *EMBO J*. 1998;17(11):3005-15.
95. De Moissac D, Gurevich RM, Zheng H, Singal PK, Kirshenbaum LA. Caspase activation and mitochondrial cytochrome C release during hypoxia-mediated apoptosis of adult ventricular myocytes. *J Mol Cell Cardiol*. 2000;32(1):53-63.
96. Chen W, Ostrowski RP, Obenaus A, Zhang JH. Prodeath or prosurvival: two facets of hypoxia inducible factor-1 in perinatal brain injury. *Exp Neurol*. 2009;216(1):7-15.

97. Chen B, Longtine MS, Sadovsky Y, Nelson DM. Hypoxia downregulates p53 but induces apoptosis and enhances expression of BAD in cultures of human syncytiotrophoblasts. *Am J Physiol, Cell Physiol.* 2010;299(5):C968-76.
98. Howell NJ, Tennant DA. The role of HIFs in ischemia-reperfusion injury. *Hypoxia (Auckl).* 2014;2:107-115.
99. Ziello JE, Jovin IS, Huang Y. Hypoxia-Inducible Factor (HIF)-1 regulatory pathway and its potential for therapeutic intervention in malignancy and ischemia. *Yale J Biol Med.* 2007;80(2):51-60.
100. Lee SH, Wolf PL, Escudero R, Deutsch R, Jamieson SW, Thistlethwaite PA. Early expression of angiogenesis factors in acute myocardial ischemia and infarction. *N Engl J Med.* 2000;342(9):626-33.
101. Semenza GL. Targeting hypoxia-inducible factor 1 to stimulate tissue vascularization. *J Investig Med.* 2016;64(2):361-3.
102. Rath G, Aggarwal R, Jawanjal P, Tripathi R, Batra A. HIF-1 Alpha and Placental Growth Factor in Pregnancies Complicated With Preeclampsia: A Qualitative and Quantitative Analysis. *J Clin Lab Anal.* 2016;30(1):75-83.
103. Hu F, Liu H, Xu L, Li Y, Liu X, Shi L, i sur. Hypoxia-inducible factor-1 α perpetuates synovial fibroblast interactions with T cells and B cells in rheumatoid arthritis. *Eur J Immunol.* 2016;46(3):742-51.
104. Ozaki H, Yu AY, Della N, Ozaki K, Luna JD, Yamada H, i sur. Hypoxia inducible factor-1alpha is increased in ischemic retina: temporal and spatial correlation with VEGF expression. *Invest Ophthalmol Vis Sci.* 1999;40(1):182-9.
105. Hong WX, Hu MS, Esquivel M, Liang GY, Rennert RC, McArdle A, i sur. The Role of Hypoxia-Inducible Factor in Wound Healing. *Adv Wound Care (New Rochelle).* 2014;3(5):390-9.
106. Wagegg M, Gaber T, Lohanatha FL, Hahne M, Strehl C, Fangrant M. Hypoxia promotes osteogenesis but suppresses adipogenesis of human mesenchymal stromal cells in a hypoxia-inducible factor-1 dependent manner. *PLoS ONE.* 2012;7(9):e46483.
107. Semenza GL, Prabhakar NR. The role of hypoxia-inducible factors in carotid body (patho) physiology. *J Physiol (Lond).* 2018; [Epub ahead of print] doi: 10.1113/JP275696.

108. D'Ignazio L, Bandarra D, Rocha S. NF- κ B and HIF crosstalk in immune responses. *FEBS J.* 2016;283(3):413-24.
109. Dunwoodie SL. The role of hypoxia in development of the Mammalian embryo. *Dev Cell.* 2009;17(6):755-73.
110. Patterson AJ, Zhang L. Hypoxia and fetal heart development. *Curr Mol Med.* 2010;10(7):653-66.
111. Courtney R, Ngo DC, Malik N, Ververis K, Tortorella SM, Karagiannis TC. Cancer metabolism and the Warburg effect: the role of HIF-1 and PI3K. *Mol Biol Rep.* 2015;42(4):841-51.
112. Semenza GL. HIF-1 and tumor progression: pathophysiology and therapeutics. *Trends Mol Med.* 2002;8(4 Suppl):S62-7.
113. Yiou R, Authier FJ, Gherardi R, Abbou C. Evidence of mitochondrial damage in the levator ani muscle of women with pelvic organ prolapse. *J Urol.* 2012;188(5):1772-7.
114. Powers SK, Smuder AJ, Criswell DS. Mechanistic links between oxidative stress and disuse muscle atrophy. *Antioxid Redox Signal.* 2011;15:2519-28.
115. Thurmond P, Yang JH, Li Y, Lerner LB, Azadzi KM. Structural modifications of the prostate in hypoxia, oxidative stress, and chronic ischemia. *Korean J Urol.* 2015;56:187-96.
116. Bruells CS, Maes K, Rossaint R, Thomas D, Cielen D, Bleilevens C, i sur. Prolonged mechanical ventilation alters the expression pattern of angio-neogenetic factors in a pre-clinical rat model. *PLoS ONE.* 2013;8(8):e70524.
117. Liu C, Yang Q, Fang G, Li Bs, Wu Db, Guo Wj, i sur. Collagen metabolic disorder induced by oxidative stress in human uterosacral ligament-derived fibroblasts: A possible pathophysiological mechanism in pelvic organ prolapse. *Mol Med Rep.* 2016;13(4):2999-3008.
118. Xelhuantzi N, Rodríguez-Antolín J, Nicolás L, Castelán F, Cuevas E, Martínez-gómez M. Tissue alterations in urethral and vaginal walls related to multiparity in rabbits. *Anat Rec (Hoboken).* 2014;297(10):1963-70.
119. Powers SK, Smuder AJ, Judge AR. Oxidative stress and disuse muscle atrophy: cause or consequence?. *Curr Opin Clin Nutr Metab Care.* 2012;15(3):240-5.
120. Chen J, Lang JH, Zhu L, Ren HT, Zhao YH, Guan HZ. [Study of morphological changes in levator ani muscle of patients with stress urinary incontinence]. *Zhonghua Fu Chan Ke Za Zhi.* 2003;38(12):733-6.

121. Fanzani A, Conraads VM, Penna F, Martinet W. Molecular and cellular mechanisms of skeletal muscle atrophy: an update. *J Cachexia Sarcopenia Muscle*. 2012;3(3):163-79.
122. Giarenis I, Robinson D. Prevention and management of pelvic organ prolapse. *F1000Prime Rep*. 2014;6:77.
123. Hagen S, Stark D. Conservative prevention and management of pelvic organ prolapse in women. *Cochrane Database Syst Rev*. 2011;(12):CD003882.
124. Handa VL, Harris TA, Ostergard DR. Protecting the pelvic floor: obstetric management to prevent incontinence and pelvic organ prolapse. *Obstet Gynecol*. 1996;88(3):470-8.
125. Chow D, Rodríguez LV. Epidemiology and prevalence of pelvic organ prolapse. *Curr Opin Urol*. 2013;23(4):293-8.
126. Tehrani FR, Hashemi S, Simbar M, Shiva N. Screening of the pelvic organ prolapse without a physical examination; (a community based study). *BMC Womens Health*. 2011;11:48.
127. Barber MD, Neubauer NL, Klein-Olarte V. Can we screen for pelvic organ prolapse without a physical examination in epidemiologic studies? *Am J Obstet Gynecol*. 2006;195:942-8.
128. Tan JS, Lukacz ES, Menefee SA, Powell CR, Nager CW. San Diego Pelvic Floor Consortium. Predictive value of prolapse symptoms: A large database study. *Int Urogynecol J Pelvic Floor Dysfunct*. 2005;16:203-9.
129. Lukacz ES, Lawrence JM, Buckwalter JG, Burchette RJ, Nager CW, Lubner KM. Epidemiology of prolapse and incontinence questionnaire: Validation of a new epidemiologic survey. *Int Urogynecol J Pelvic Floor Dysfunct*. 2005;16:272-84.
130. Tegerstedt G, Miedel A, Maehle-Schmidt M, Nyren O, Hammarström M. A short-form questionnaire identified genital organ prolapse. *J Clin Epidemiol*. 2005;58:41-6.
131. Lee CM, Lopez ME, Weindruch R, Aiken JM. Association of age-related mitochondrial abnormalities with skeletal muscle fiber atrophy. *Free Radic Biol Med*. 1998;25:964-72.
132. Muller-Hocker J: Cytochrome-c-oxidase deficient cardiomyocytes in the human heart – an age-related phenomenon. A histochemical ultracytochemical study. *Am J Pathol*. 1989; 134:1167-73.
133. Muller-Hocker J: Cytochrome c oxidase deficient fibres in the limb muscle and diaphragm of man without muscular disease: an age-related alteration. *J Neurol Sci*. 1990;100:14-21.

134. Lopez ME, Van Zeeland NL, Dahl DB, Weindruch R, Aiken JM: Cellular phenotypes of age-associated skeletal muscle mitochondrial abnormalities in rhesus monkeys. *Mutat Res.* 2000;452:123-38.
135. Sun MJ , Cheng WL, Wei YH, Kuo CL, Sun S, Tsai HD, Lin HM, Liu CS: Low copy number and high 4977 deletion of mitochondrial DNA in uterosacral ligaments are associated with pelvic organ prolapse progression. *Int Urogynecol J Pelvic Floor Dysfunct.* 2009;20:867-72.
136. Kim EJ, Chung N, Park SH, et al. Involvement of oxidative stress and mitochondrial apoptosis in the pathogenesis of pelvic organ prolapse. *J Urol.* 2013;189(2):588-94.
137. Boreham MK, Wai CY, Miller RT, Schaffer JI, Word RA. Morphometric analysis of smooth muscle in the anterior vaginal wall of women with pelvic organ prolapse. *Am J Obstet Gynecol.* 2002;187(1):56-63.
138. Ackrell BA: Cytopathies involving mitochondrial complex II. *Mol Aspects Med.* 2002;23:369-84.
139. Chinnery PF, Hudson G. Mitochondrial genetics. *Br Med Bull.* 2013;106(1):135-59.

10. ŽIVOTOPIS

IVANA ALUJEVIĆ JAKUS

Datum rođenja: 8. 12. 1968.

Mjesto rođenja: Split, Hrvatska

Kućna adresa: Kroz Smrdečac 29, 21000 Split, Hrvatska

Adresa na poslu: Klinički Bolnički Centar Split, Klinika za ženske bolesti i porode, Spinčićeva 1, 21000 Split, Hrvatska

Telefon posao: + 385 21 551 227

Telefax: +385 21 551 483

e-mail: alujevic.ivana55@gmail.com

Obrazovanje

- 1984.-1988. Kemijski školski centar Split
- 1988.-1993. Medicinski fakultet Sveučilišta u Zagrebu, Studij u Splitu
- 1995. Položen stručni ispit
- 1996.-2002. Specijalizacija iz ginekologije i opstetricije (4,5 godine)
- 2004.- Poslijediplomski doktorski studij „Temeljne i kliničke medicinske znanosti“
- 2010.- Subspecijalizacija iz područja uroginekologije (2 godine)

Stručno usavršavanje

- 2002. Tečaj I kategorije „Dijabetes i trudnoća“, Zagreb
- 2003. Tečaj I kategorije „Hipertenzija u trudnoći“, Zagreb
- 2004. Tečaj I kategorije „Hitna stanja u ginekologiji“, Zagreb
- 2009. Tečaj I kategorije „Suvremeni dijagnostički i terapijski pristup u liječenju žena s inkontinencijom mokraće i defektima dna zdjelice“, Zagreb

- 2011. Poslijediplomski tečaj ginekološke kirurgije i endoskopije „Kurt Semm“ s međunarodnim sudjelovanjem, Zabok

Akademski stupnjevi

- 1993. doktor medicine

Suradnička zvanja

- 2004. Naslovni mlađi asistent
- 2007. Naslovni asistent

Nastavni i stručni rad

- Suradnik na Medicinskom fakultetu Sveučilišta u Splitu za predmet Ginekologija i porodništvo od 2004. godine

Znanstveno-istraživački pojekti

- Sudjelovanje u znanstveno-istraživačkom projektu Ministarstva znanosti, obrazovanja i športa „Metabolizam kolagena u sindromu spuštenih genitalnih organa“(br. 216-0000000-0535) 2007-.

Članstva:

- Hrvatska liječnička komora
- Hrvatski liječnički sindikat

POPIS PUBLIKACIJA

1. Strinic T, Vulic M, Tomic S, Capkun V, Stipic I, Alujevic I. Matrix metalloproteinases-1, -2 expression in uterosacral ligaments from women with pelvic organ prolapse. *Maturitas*. 2009 Oct 20;64(2):132-5.
2. Perko Z, Mimica Z, Stipić R, Radonić V, Cala Z, Bakotin T, Kraljević J, Strinić T, Jakus IA, Simunić M. Transvaginal laparoscopically assisted cholecystectomy: a first Croatian experience. *Lijec Vjesn*. 2009;131(3-4):100-1.
3. Strinic T, Vulic M, Tomic S, Capkun V, Stipic I, Alujevic I. Increased expression of matrix metalloproteinase-1 in uterosacral ligament tissue from women with pelvic organ prolapse. *Acta Obstet Gynecol Scand*. 2010;89(6):832-4.
4. Brakus SM, Govorko DK, Vukojevic K, Jakus IA, Carev D, Petricevic J, Saraga-Babic M. Apoptotic and anti-apoptotic factors in early human mandible development. *Eur J Oral Sci*. 2010;118(6):537-46.
5. Vulic M, Strinic T, Tomic S, Capkun V, Jakus IA, Ivica S. Difference in expression of collagen type I and matrix metalloproteinase-1 in uterosacral ligaments of women with and without pelvic organ prolapse. *Eur J Obstet Gynecol Reprod Biol*. 2011;155(2):225-8.
6. Perko Z, Cala Z, Mimica Z, Stipić R, Bakotin T, Kraljević J, Radonić V, Strinić T, Jakus IA, Simunić M. First croatian transvaginal laparoscopically assisted cholecystectomies. *Hepatogastroenterology*. 2012;59(114):351-2.
7. Aracic N, Roje D, Jakus IA, Bakotin M, Stefanovic V. The Impact of Inherited Thrombophilia Types and Low Molecular Weight Heparin Treatment on Pregnancy Complications in Women with Previous Adverse Outcome. *Yonsei Medical Journal*. 2016;57(5):1230-35.
8. Aracic N, Stipic I, Jakus IA, Poljak P, Stipic M. The value of ultrasound measurement of cervical length and parity in prediction of cesarean section risk in term premature rupture of membranes and unfavorable cervix. *J Perinat Med*. 2017;45(1):99-104.
9. Jakus IA, Jakus D, Aračić N, Stipić I, Vilović K. Immunohistochemical expression of hypoxia-inducible factor-1 α in stromal cells of vaginal tissue in post-menopausal women with pelvic organ prolapse. *Ind J Med Res*. 2017;146(Suppl 2):S63-7.

10. Jakus IA, Jakus D, Marinović J, Čavar M, Banić I, Vilović K. Expression of Mitochondrial Respiratory Chain Complexes in the Vaginal Wall in Postmenopausal Women with Pelvic Organ Prolapse. *Gynecol Obstet Invest.* 2017 Aug 30. doi: 10.1159/000480236. [Epub ahead of print]