

# Klinička i demografska obilježja bolesnika s traumom lica u KBC-u Split tijekom razdoblja 2012. - 2020.

---

**Lupi-Ferandin, Marino**

**Master's thesis / Diplomski rad**

**2023**

*Degree Grantor / Ustanova koja je dodijelila akademski / stručni stupanj:* **University of Split, School of Medicine / Sveučilište u Splitu, Medicinski fakultet**

*Permanent link / Trajna poveznica:* <https://um.nsk.hr/um:nbn:hr:171:176044>

*Rights / Prava:* [In copyright](#)/[Zaštićeno autorskim pravom.](#)

*Download date / Datum preuzimanja:* **2025-02-16**



*Repository / Repozitorij:*

[MEFST Repository](#)



**SVEUČILIŠTE U SPLITU  
MEDICINSKI FAKULTET**

**Marino Lupi-Ferandin**

**KLINIČKA I DEMOGRAFSKA OBILJEŽJA BOLESNIKA S TRAUMOM LICA  
U KBC-U SPLIT TIJEKOM RAZDOBLJA 2012-2020**

**Diplomski rad**

**Akadska godina:**

**2022./2023.**

**Mentor:**

**Izv. prof. dr. sc. Joško Božić, dr. med.**

**Split, srpanj 2023.**

## SADRŽAJ

1. UVOD.....	1
1.1. Maksilofacijalna kirurgija.....	2
1.2. Povijesni razvoj maksilofacijalne kirurgije kao struke.....	3
1.3. Primjenjena anatomija i biomehanička struktura lica.....	5
1.4. Klasifikacija ozljeda lica.....	7
1.5. Epidemiološka obilježja maksilofacijalne traume.....	11
1.6. Dijagnostičke metode za prijelome lica.....	12
1.7. Evolucija kirurške terapije prijeloma kostiju lica.....	12
1.8. Kvaliteta života i psihosocijalna problematika nakon traume lica.....	14
2. CILJEVI ISTRAŽIVANJA.....	16
3. MATERIJALI I METODE.....	18
3.1. Dizajn i etička načela.....	19
3.2. Ispitanici.....	19
3.3. Retrospektivno skupljanje podataka.....	19
3.4. Statistička analiza.....	20
4. REZULTATI.....	21
5. RASPRAVA.....	29
6. ZAKLJUČCI.....	33
7. LITERATURA.....	35
8. SAŽETAK.....	40
9. SUMMARY.....	42
10. ŽIVOTOPIS.....	45

*Iskreno zahvaljujem svom mentoru izv. prof. dr. sc. Jošku Božiću na stručnoj pomoći, dobroj volji i uloženom vremenu tijekom izrade ovog diplomskog rada.*

*Zahvaljujem svim djelatnicima Zavoda za maksilofacijalnu kirurgiju Kliničkoga bolničkog centra Split na pomoći tijekom prikupljanja podataka za ovo istraživanje.*

*Na kraju, zahvaljujem svojoj obitelji koja mi je bila podrška tijekom studiranja i izrade ovog diplomskog rada.*

## **1. UVOD**

## 1.1. Maksilofacijalna kirurgija

Iako je maksilofacijalna kirurgija relativno mlada medicinska struka patologija iz domene maksilofacijalne struke postoji od kada postoji ljudski rod. Začeci struke kao takve datiraju od vremena Američkog građanskog rata te poglavito od početka prvog svjetskog rata (1). Zbog specifičnosti tadašnjeg ratovanja u vidu rovovskih borbi dolazi do velikog broja ranjavanja u najizloženiji dio tijela, glavu, odnosno lice. Kirurzi koji su zbrinjavali tadašnje ratne ozljede su ubrzo uvidjeli da njihovo znanje nije dostatno da kvalitetno zbrinu često opsežne i devastirajuće ozljede lica, čeljusti i usta. U zbrinjavanju takvih ozljeda tijekom prvog svjetskog rata i u iniciranju timskog rada istaknuli su se novozelandsko/britanski otorinolaringolog Harold Gillies i francusko američki oralni kirurg Charles Valadier koji se smatraju začetnicima suvremene maksilofacijalne kirurgije(1, 2).

U Republici Hrvatskoj osnivanje i razvoj maksilofacijalne kirurgije započinje relativno rano u odnosu na većinu ostalih europskih država. Već krajem 1939. godine osnovana je Klinika za kirurgiju lica, čeljusti i usta Medicinskog fakulteta Sveučilišta u Zagrebu čiji je utemeljitelj bio akademik Ivo Čupar (3). U Republici Hrvatskoj maksilofacijalna kirurgija je isključivo medicinska specijalnost koja se bavi kirurškim liječenjem prijeloma kostiju lica i ozljeda u području lica, tumora glave i vrata, cističnih tvorbi i upalnih stanja, deformiteta čeljusti, malformacija lica, bolestima čeljusnog zgloba i konačno rekonstrukcijskim, plastičnim i estetskim zahvatima u području glave i vrata (3).

Kao posljedica patoloških stanja i posljedičnih defekata (poslijetraumatski defekti, postablativni defekti nakon liječenja malignih bolesti) relativno često se nameće potreba za rekonstrukcijom tih istih defekata u području glave i vrata. U novije vrijeme sve više se nameće potreba i za estetskim zahvatim u području glave i vrata. Temeljem stečenog praktičnog znanja i iskustva maksilofacijalni kirurzi mogu kompetentno odговорiti i na te suvremene izazove.

U nekim drugima europskim državama maksilofacijalni kirurzi imaju tzv. „*double degree*“ što znači da imaju diplomu medicinskog i stomatološkog fakulteta. Posljedično tome u tim državama se maksilofacijalni kirurzi možda više bave s zubnokoštanom problematikom (liječenje deformiteta lica tj. ortognatska kirurgija).

Svakako treba spomenuti činjenicu o nužnosti suradnje maksilofacijalne kirurgije s ostalim strukama odnosno specijalnostima. Taj multidisciplinarni pristup je danas nužnost kod svih struka. Radi se poglavito o suradnji s neurokirurzima, okulistima i otorinolaringolozima.

Relativno često postoji traumatizam (osobito prometni traumatizam) s ozljedom više struktura. U 25% maksilofacijalnih ozljeda postoje pridružene ozljede, u 11% slučajeva postoje ozljede središnjeg živčanog sustava a u oko 3% slučajeva postoji ozljeda kralješnice (4). Ponekad zbog multidisciplinarnosti i preklapanja struka postoji šansa za određeni dijagnostički i terapijski previd (5).

## 1.2. Povijesni razvoj maksilofacijalne kirurgije kao struke

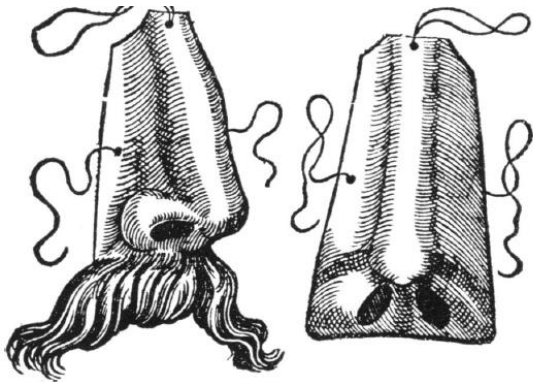
Jedan od najpoznatijih i najstarijih zapisa terapijskih postupaka kojima se danas bavi maksilofacijalna struka svakako je čuveni Edwin Smith papirus (6). Nastao je otprilike 3000 godina prije Krista u drevnom Egiptu a ime je dobio po trgovcu koji ga je kupio igrom slučaja. Edwin Smith papirus predstavlja medicinski tekst s opisima terapijskih postupaka različitih patoloških stanja a pretpostavlja se da je napisan od strane vojnog liječnika. Između ostalog, opisuje se i liječenje prijeloma donje čeljusti metodom jednostavne imobilizacije s zavojima natopljenim medom i bjelanjkom kokošjeg jaja. Opisana metoda u naravi predstavlja međučeljusnu fiksaciju (7-9). Također je opisano tretiranje rana s medom i svježim mesom. Danas je poznato i znanstveno utemeljeno da med potiče autolitički debridman rane a meso sadrži proteolitičke enzime i tromboplastin (9).

U šestom stoljeću prije Krista u Indiji je razvijena tehnika rekonstrukcije nosa mekim tkivom s čela ili obraza. Kasta svećenika nazvana lončari (engl. *potters*) je prakticirala tu tehniku nakon kažnjavanja pojedinaca amputacijom nosa. Sushruta, pripadnik kaste lončara, je detaljno opisao tu tehniku u djelu Samhita (10). 1793. je u časopisu Madras Gazette prvi put opisan taj postupak na engleskom jeziku (10).

Hipokrat (460-370 g. prije Krista) kojeg se danas smatra ocem ili utemeljiteljem medicine je ustvrdio da je rat jedina prava škola za kirurga *"War is the only proper school for a surgeon and it must be admitted that much of our present knowledge of facial injuries has been derived from the treatment of battlefield casualties"* (7). Hipokrat je također poznat po ekstrakcijama zubi i incizijama zubnih apscesa (9). Prijelomi donje čeljusti su stabilizirani s zlatnim žicama ili nitima a dislokacija tj. luksacija donje čeljusti je reponirana na način koji se i dan danas koristi (9).

U djelu nazvanom *Compendium medicinae* koje je nastalo oko 150-te godine rimski liječnik Antyllus je opisao postupak kirurške traheotomije kod opstrukcije dišnog puta. Precizno je opisana kirurška tehnika uz detaljan opis anatomije i struktura na vratu (7).

Lice predstavlja najistaknutiji dio ljudskog tijela a osim toga je i vrlo kompleksne građe što dolazi do izražaja ukoliko je potrebna rekonstrukcija određenog dijela lica. Ambrois Pare (1507-1590) je bio francuski vojni kirurg koji je imao i inženjersku crtu (11). Pareu pripada zasluga za ideju proteske rehabilitaciju defekata lica (11). Pare je opisao nekoliko proteza za lice od umjetnih materijala (nosna proteza, proteza za uho, proteza za oko) kojima se nadomještao dio koji je nedostajao (slika 1). Retencija proteza se postizala s ljepljivim materijalima ili nitima.



Slika 1. Proteza nosa izrađena od srebra, autor Ambrois Pare

Preuzeto iz: Rowe NL. The history of the treatment of maxillo-facial trauma. *Ann R Coll Surg Engl.* 1971;49(5):329-49.

U kontekstu povijesnog razvoja maksilofacijalne kirurgije kao struke svakako treba spomenuti Rene Le Fort, francuskog vojnog kirurga koji je 1901. godine publicirao tri rada na temu prijeloma kostiju lica. U eksperimentalnim uvjetima a nakon djelovanja tupe sile na kadaverične lubanje proučavao je linije prijeloma kostiju lica. Opisao je tri tipična prijeloma gornje čeljusti odnosno srednjeg lica koje se i dan danas po njemu zovu prijelomi gornje čeljusti Le Fort I, II i III. Svakako treba spomenuti da do danas ne postoji stručno i znanstveno utemeljena općeprihvaćena klasifikacija prijeloma srednjeg lica te se u žargonu širom svijeta najčešće koriste ovi nazivi po Reneu Le Fortu (12).

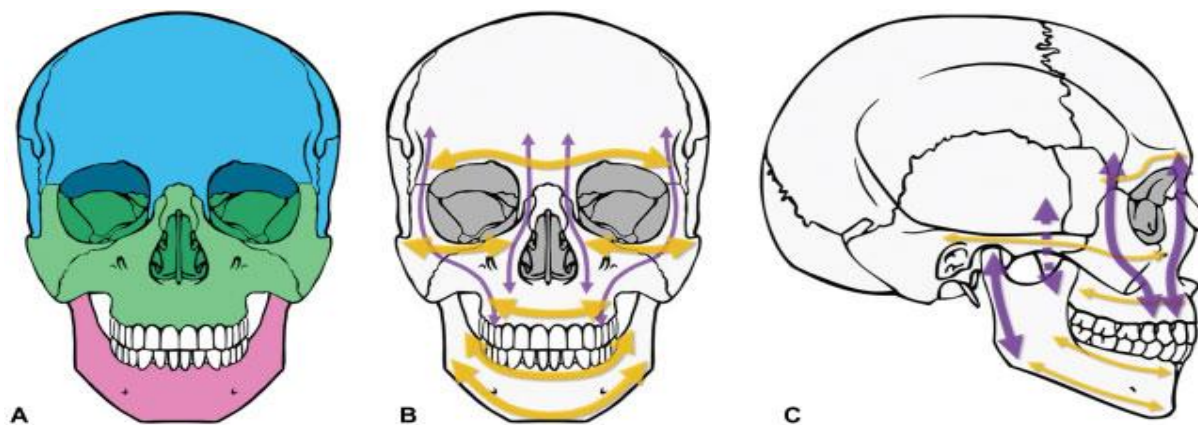


### 1.3. Primjenjena anatomija i biomehanička struktura lica

U anatomsom smislu glava se sastoji iz dva dijela, neurokranija i viscerokranija, koji su strukturno različiti što je i razumljivo jer imaju različite funkcije. Neurokranij (lat. *neurocranium*) je dio lubanje koji sadrži mozak. Sastoji se od lubanjske osnovice (lat. *baseos cranii*) i lubanjskog svoda (lat. *calvaria*). Lubanjski svod je polukuglastog oblika i troslojne tj. kompozitne strukture. Sastoji se od vanjskog i unutrašnjeg kortikalisa a u unutrašnjem tj. srednjem dijelu se nalazi spongiozna kost. Opisana struktura ima iznimnu čvrstoću i veliku otpornost na izravan udar a sve zbog zaštite središnjeg živčanog sustava. Viscerokranij (lat. *viscerocranium*) za razliku od neurokranija ne sadrži mozak već niz drugih struktura i kao takav predstavlja kostur lica (13).

Kostur lica je sačinjen od vertikalnih i horizontalnih potporanja koji u naravi predstavljaju područja zadebljane tj. pojačane kosti čija je funkcija neutraliziranje sile koja može djelovati na lice. Tijekom kirurškog zahvata redukcija koštanih fragmenata (aproksimacija ili repozicija) i fiksacija su osnova rekonstrukcijskog postupka. Glavne značajke ovih koštanih potporanja lica jesu: održavanje projekcije lica i protekcija dišnog puta, učvršćivanje (fiksacija) i suspenzija mišićno-aponeurotskog sustava (engl. *superficial musculoaponeurotic system*, SMAS) koji je kontinuirano u funkciji. Također, sačinjavaju „kućište“ za prednji dio mozga, oči i vidne puteve te neurovaskularne strukture. Naravno, ne smiju se zaboraviti ni funkcije koje se odvijaju u usnoj šupljini i orofarinksu a to su govor, žvakanje i gutanje.

Kraniofacijalni kostur se može podijeliti na tri koštane podjedinice (slika 2.): frontalna, srednje lice i okluzalna jedinica (14). Kostur lica se sastoji od više kostiju koje zajedno tvore okvir sačinjen od vertikalnih i horizontalnih potporanja (engl. *butress*). U kosti lica spadaju: gornja i donja čeljust, jagodična kost, nosna kost, nepčana kost, suzna kost, donja nosna školjka, jezična kost i vomer ili raonik. Postoji pet horizontalnih potporanja: supraorbitalni, infraorbitalni zajedno s zigomatičnim lukovima, nepčani, okluzalni i donji mandibularni. Postoje i četiri parna vertikalna potpornja: mandibularni, pterigomaksilarni, zigomatikomaksilarni i maksilonazofrontalni.

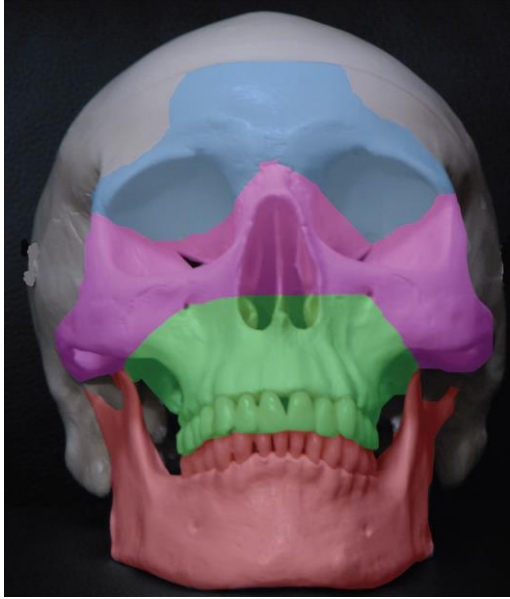

**Slika 2.** (A) Tri koštane podjedinice lica: čeona kost i kranijum (plavo), srednje lice (zeleno), donja čeljust (ružičasto). Srednje lice se sastoji od gornjih čeljusti, zigomatičnih kostiju, nosnih kostiju, suznih kostiju, etmoidne kosti i nepčane kosti. B. Horizontalni potpornji (žuto): supraorbitalni, infraorbitalni i zigomatični, donji maksilarni i nepčani, gornji mandibularni. C. Vertikalni potpornji (ljubičasto): stražnji vertikalni mandibularni, pterigomaksilarni, maksilarno-zigomatiko-frontalni i medijalni maksilarno- nazo-frontalni potporanj.

Preuzeto iz: Massenburger BB, Lang MS. Management of Panfacial Trauma: Sequencing and Pitfalls. *Semin Plast Surg.* 2021;35(4):292-8.

Redukcija ovih potporanja kod fraktura kostiju lica predstavlja najvažniji terapijski dio u liječenju prijeloma kostiju lica. Smisao je kirurške terapije uspostavljanje ishodišne širine, visine i projekcije lica (15).

Prema nekim autorima lice je u biomehaničkom smislu podijeljeno na dvije polovice (slika 3.), gornju i donju, koje se spajaju po liniji Le Fort I prijeloma (5). Svaka polovica je dalje podijeljena na dvije jedinice. U donjoj polovici lica postoji okluzalna i mandibularna jedinica. Okluzalna jedinica se sastoji od nepca, zubi i alveolarnog grebena gornje i donje čeljusti. Mandibularna jedinica se sastoji od vertikalnog i horizontalnog dijela. U gornjoj polovici postoji frontalna jedinica i gornje srednje lice (5, 16).



**Slika 3.** Četiri podjedinice lica: čeona (plavo), gornje srednje lice (ljubičasta), donje srednje lice (zelena), donja čeljust (crvena)

Preuzeto iz: Erdmann D, Follmar KE, Debruijn M, Bruno AD, Jung SH, Edelman D i sur. A retrospective analysis of facial fracture etiologies. *Ann Plast Surg.* 2008;60(4):398-403.

Ovakva biomehanička struktura uvjetuje veliku otpornost koštanog sklopa splahnokranija prema silama paralelnim s osima vertikalnih potpornja a to su fiziološke sile žvakanja a slabu prema silama pod kutem na osi vertikalnih potpornja kao što su sile impakcije (3).

Maksilofacijalna trauma ima multifaktorijalnu etiologiju i vodeći je čimbenik destrukcije koštanog i mekog tkiva lica i vrata (17). Kao takva, maksilofacijalna trauma ima svoje specifične karakteristike, specifične terapijske modalitete i u konačnici ishode. Slijedom navedenog važno je poznavati i razumijeti vrste i karakteristike maksilofacijalnih ozljeda u smislu prevencije kao i postupanja s istima.

#### **1.4. Klasifikacija ozljeda lica**

Lice predstavlja najistaknutiji dio ljudskog tijela. Posljedično tome trauma lica se smatra izrazito devastirajućim događajem u životu pacijenta zbog posljedično mogućih strukturnih deformiteta ali i mogućih psiholoških posljedica (18). Trauma lica može biti izolirana ali i udružena s ozljedama ostalih regija (5, 19). Zbog anatomskih i funkcionalnih osobitosti lica takve ozljede predstavljaju dijagnostičko – terapijski izazov kojem je nerijetko potreban multidisciplinarni pristup (19). Maksilofacijalne ozljede također predstavljaju ozbiljan javno-

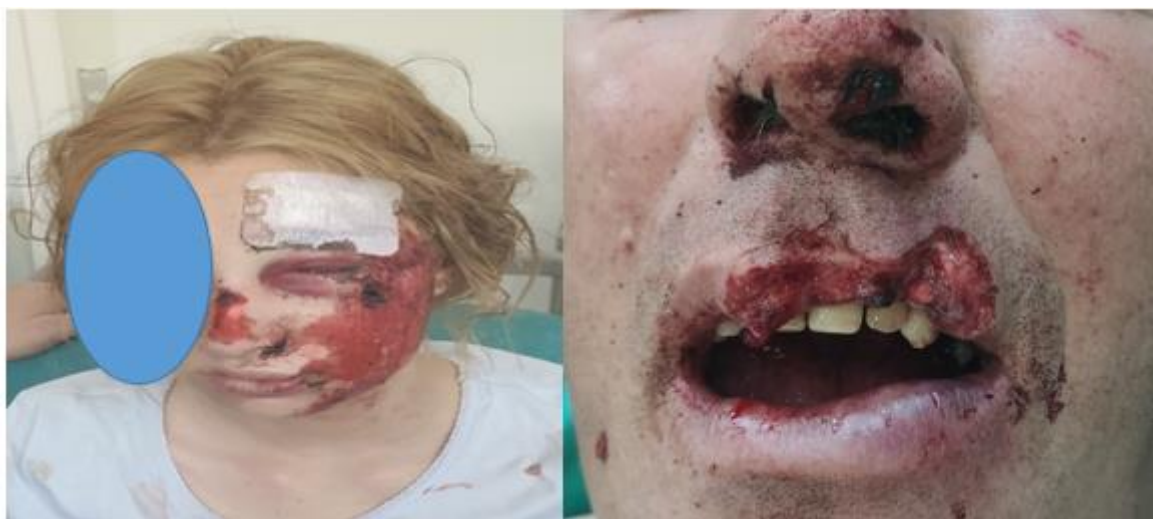zdravstveni i socioekonomski problem bilo koje države. Razlog tome leže u skupoći samog tretmana kao i u odsutnosti s posla traumatiziranih pacijenata (20).

Čak i manja laceracija na licu može biti uzrok anksioznosti i socijalnih problema (21). Postoji direktna povezanost između težine ozljede lica s jedne strane i kvalitete života i radne nesposobnosti s druge strane (22, 23). Prijelomi kostiju lica mogu nastati zbog različitih traumatskih čimbenika. Kao najčešći uzročni čimbenici se spominju prometne nesreće, nasilje, padovi kod starijih osoba te sportske i radne ozljede. Epidemiologija maksilofacijalne traumatologije se kontinuirano mijenja i ovisna je o socioekonomskim čimbenicima i o geografskom području tj. regiji. Kontinuirano prikupljanje podataka iz domene maksilofacijalne traumatologije je važno jer poboljšava razumijevanje dinamike epidemioloških trendova i sukladno tome razvijanje preventivnih mjera (24). Također, omogućava se i prilagođavanje zdravstvenih usluga kao i edukacija maksilofacijalnih kirurga (20).

Ozljede lica mogu biti:

- Izolirane ozljede mekih tkiva lica
- Ozljede mekih tkiva lica udružene s prijelomima kostiju lica
- Izolirani prijelomi kostiju lica

Ozljede mekih tkiva mogu biti otvorene i zatvorene. Kod zatvorenih ozljeda mekih tkiva nema prekida integriteta kože ili sluznice. U zatvorene ozljede mekih tkiva spadaju nagnječnja (kontuzije) sa ili bez krvnog podljeva (hematoma). Otvorene ozljede mekih tkiva mogu biti razderotine (laceracije) ponekad s nagnječnjem tkiva (lacerokontuzne rane) (slika 4.). Ostale vrste otvorenih rana jesu ogrebotine i oguljotine (abrazije, ekskorijacije). Ozljede nanešene vatrenim oružjem ili eksplozivnim napravama mogu biti ustrijeli, prostrijeli i eksplozivne rane (25).

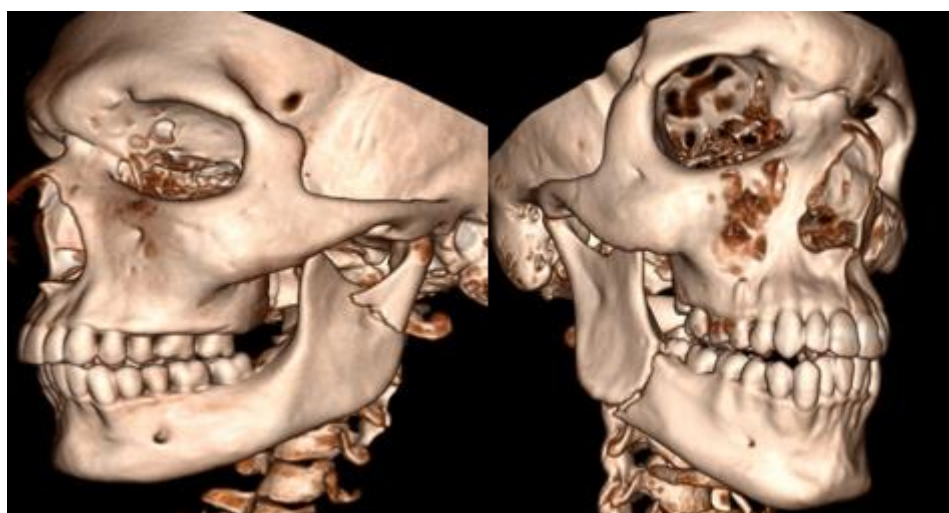


Slika 4. Izolirane ozljede mekih tkiva lica

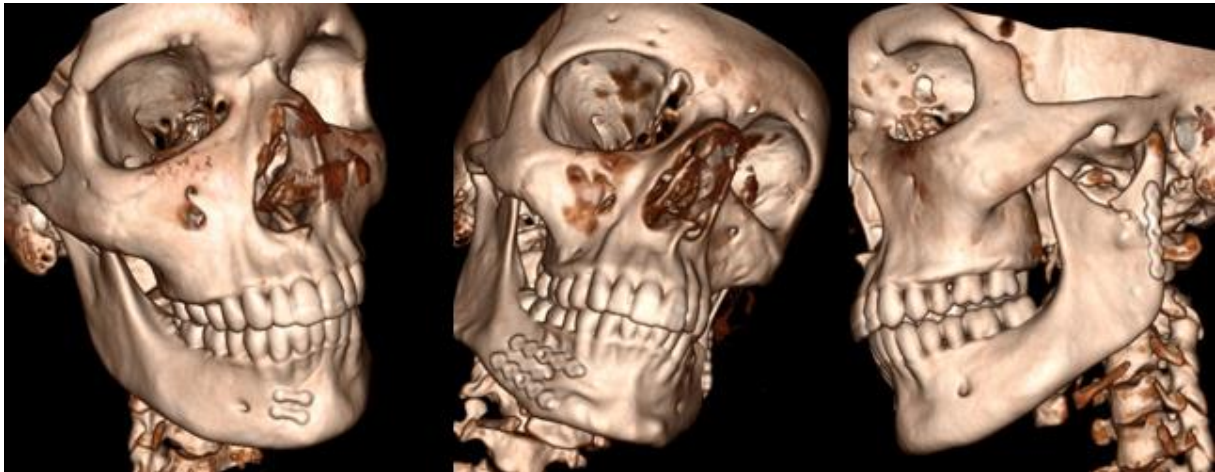Prijelomi kostiju lica se dijele na:

- Prijelomi donje čeljusti
- Prijelomi srednjeg lica

Prijelomi donje čeljusti su slijedeći prijelomi (3): simfize, korpusa donje čeljusti, angulusa (kuta) donje čeljusti, uzlaznog kraka donje čeljusti, mišićnog nastavka donje čeljusti i prijelomi zglobnog nastavka donje čeljusti (slika 5).

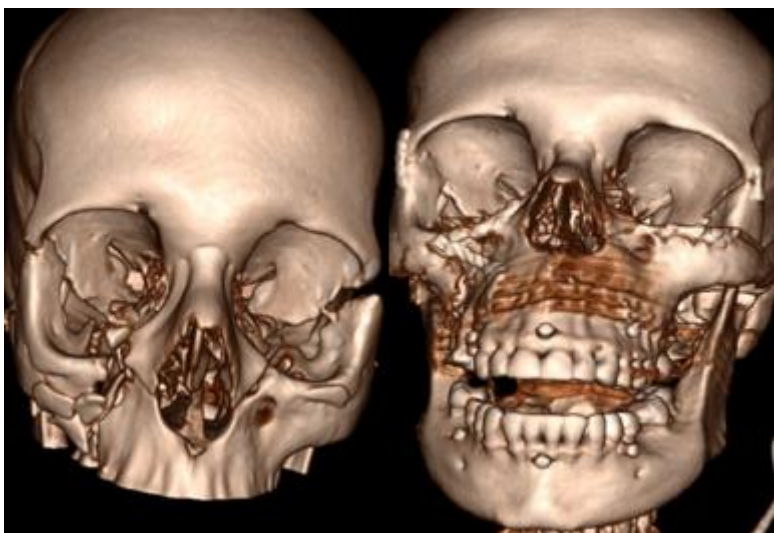

Slika 5. Prijelom lijevog zglobnog nastavka donje čeljusti i prijelom kuta (angulusa) donje čeljusti



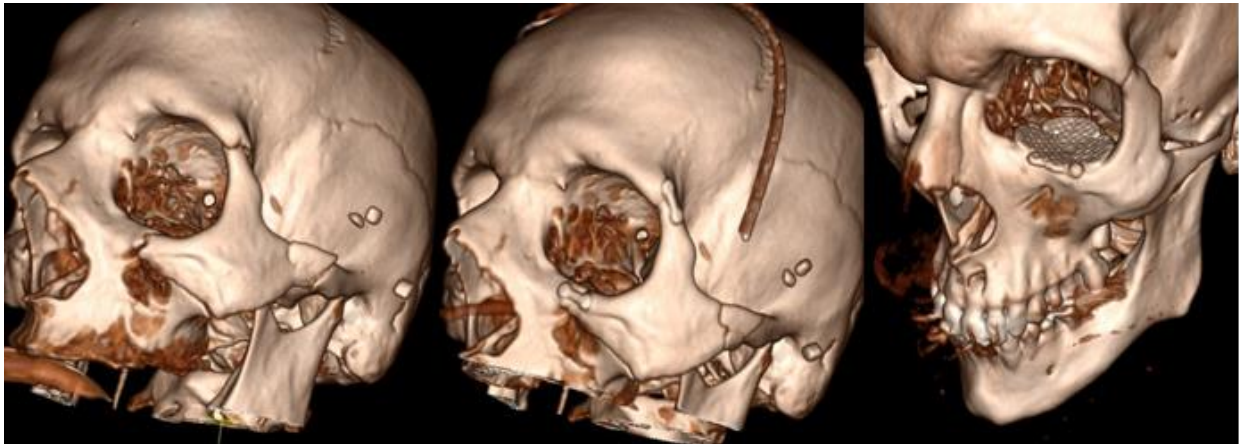
Slika 6. Primjeri kirurškog liječenja prijeloma donje čeljusti

Prijelomi srednjeg lica se dijele na prijelome koji uključuju okluziju i prijelome koji ne uključuju okluziju (3). Prijelomi koji uključuju okluziju jesu: prijelomi alveolarnog nastavka gornje čeljusti, prijelomi Le Fort I gornje čeljusti (horizontalni prijelom), prijelomi Le Fort II gornje čeljusti (piramidni prijelom), prijelom Le Fort III gornje čeljusti (slika 7.) (kraniofacijalna disjunkcija), nazoorbitoetmoidni prijelom (NOE), frontoorbitonazalna dislokacija (FOND).

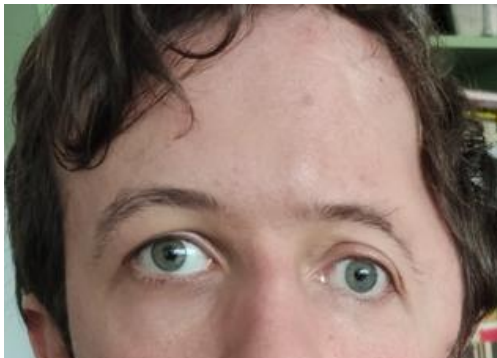


Slika 7. Primjer prijeloma gornje čeljusti i kirurškog liječenja prijeloma

Prijelomi koji ne uključuju okluziju su: izolirani prijelom zigomatičnog luka, lateralni orbitozigomatični prijelomi (slika 8.), izolirani prijelomi orbite, panorbitalni prijelomi



Slika 8. Prijelom lijeve zigomatične kosti, primjer kirurškog liječenja prijeloma zigomatične kosti i prijeloma dna orbite



Slika 9. primjer neadekvatnog liječenja prijeloma lijeve zigomatične kosti (asimetrija lica, distopija tj. denivelacija lijevog bulbusa s posljedičnim trajnim dvoslikama (engl. *double visions*))

## 1.5. Epidemiološka obilježja maksilofacijalne traume

Maksilofacijalna trauma ima multifaktorijalnu etiologiju i vodeći je čimbenik destrukcije koštanog i mekog tkiva lica i vrata (17). Kao takva, maksilofacijalna trauma ima svoje specifične karakteristike, specifične terapijske modalitete i u konačnici ishode. Slijedom navedenog važno je poznavati i razumijeti vrste i karakteristike maksilofacijalnih ozljeda u smislu prevencije i postupanja s istima.

Epidemiološki podatci maksilofacijalne traume su od iznimnog značenja za svakog maksilofacijalnog kirurga ali i za nacionalni zdravstveni sustav (20). Zahvaljujući poznavanju epidemioloških obilježja moguća je temeljita raščlamba i razvijanje sustava preventivnih mjera. Trauma lica može predstavljati složeni javnozdravstveni i ekonomski problem. Terapija takvih

ozljeda uz vrijeme provedeno u bolnici kao i odsustvo sa radnog mjesta mogu biti financijski zahtjevni. Epidemiologija takvih ozljeda varira od države do države kao i unutar različitih dijelova iste države a ovisi o socioekonomskim i kulturološkim čimbenicima (20).

U svim dosadašnjim studijama odnos muškaraca i žena je uglavnom iznad 2:1 u korist muškaraca. Prometne nesreće ostaju najvažniji tj. najčešći uzrok maksilofacijalne traume iako u nekim zemljama (npr. Sjedinjene američke države) postoji silazni trend u tom smislu. Takav trend se objašnjava strogom prometnom regulativom i posljedičnim smanjenjem broja prometnih nesreća. U takvim državama nasilje i padovi postaju učestaliji kao uzrok traume lica. Također, veći udio padova u etiologiji se objašnjava i starenjem stanovništva tj. većim udjelom starije populacije. Sportska trauma je relativno rijetka osim u Europi gdje ponegdje doseže i do 10% uzroka traume lica (20).

## **1.6. Dijagnostičke metode za prijelome lica**

Temeljito poznavanje kompleksne trodimenzionalne anatomije lica kao i poznavanje kliničke slike potrebni su za postavljanje točne dijagnoze. Točna dijagnoza je preduvjet adekvatne terapije.

Kao i kod ostalih medicinskih specijalnosti, ukoliko je moguće, pregled počinje s uzimanjem anamneze ili heteroanamneze. Potrebno je detaljno utvrditi činjenično stanje u svezi s trumatskim događajem kao i sve preboljele i sadašnje bolesti ozlijeđenog uključujući i medikamentoznu terapiju koju možebitno uzima (npr. antikoagulantna terapija).

Inspekcija i palpacija su metode fizikalnog pregleda kojima se utvrđuju znakovi tipični za traumu. Aktivno krvarenje, potkožni i podsluznični hematomi, patološka pomičnost koštanih fragmenata, poremećaj okluzije samo su neki od znakova koji se mogu utvrditi ovim pregledom (3).

## **1.7. Evolucija kirurške terapije prijeloma kostiju lica**

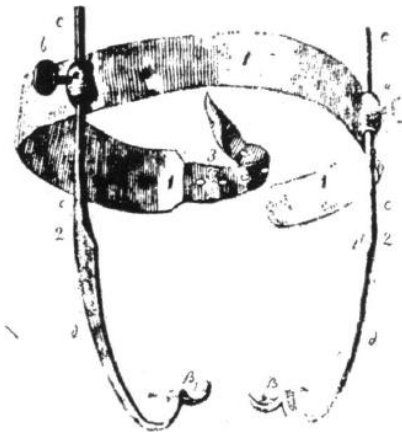
Kod liječenja prijeloma kostiju lica cilj je kirurške terapije postići anatomsku repoziciju koštanih fragmenata i potom uraditi čvrstu tj. rigidnu fiksaciju fragmenata (26). Nastoji se postići ishodišna trodimenzionalna struktura ozlijeđenog dijela viscerokranija. Za razliku od ostalih regija tijela na licu postoji još i usna šupljina s pripadajućim zubima tako da se tijekom kirurške terapije postavlja još jedan dodatni zahtjev a to je postizanje prijetraumatske okluzije (zagriža) ukoliko je to moguće. Zbog toga, kirurška terapija svih prijeloma srednjeg lica koji



pogađaju tj. zahvaćaju okluziju počinje s postavljanjem intermaksilarne fiksacije (IMF) (međučeljusna fiksacija) upravo zbog postizanja prijetraumatske okluzije. Tek nakon toga počinje postupak rigidne fiksacije tj. osteosinteze koštanih fragmenata (26).

3000 godina prije Krista u drevnom Egiptu je nastao Edwin Smithov papirus. Ime je dobio po engleskom trgovcu koji ga je kupio 1862. godine. U tom papirusu je između ostalog opisano i liječenje tj. repozicija luksirane donje čeljusti (7). Također je opisana i metoda imobilizacije čeljusti sa zavojima impregniranim medom i bjelanjkom. 400. godina prije Krista Hipokrat je opisao fiksaciju rasklimanih zubi s zlatnom žicom i fiksaciju prijeloma donje čeljusti s trakama Kartagenske kože koje su se lijepile na okolnu kožu (7).

Prva medicinska škola u Europi je utemeljena u Salernu, u Italiji 1275. godine Guglielmo Salliceti je opisao prvi postupak intermaksilarne fiksacije u djelu *Praxeos Totius Medicinae*. Opisan je postupak korištenja zubi neozlijeđene čeljusti kao metoda imobilizacije ozlijeđene čeljusti. 1823. godine von Graefe je osmislio napravu za kraniomaksilarnu suspenziju koja je aplicirana zbog prijeloma gornje čeljusti koji je nastao zbog udarca konjskog kopita u lice (slika 10).



**Slika 10.** Von Graefe-ova naprava za kraniomaksilarnu suspenziju kod prijeloma gornje čeljusti  
Preuzeto iz: Rowe NL. The history of the treatment of maxillo-facial trauma. *Ann R Coll Surg Engl.* 1971;49(5):329-49.

Prve osteosinteze žicom se spominju 1840. godine kada ju je izveo francuski vojni kirurg Baudens u Strasburgu zbog liječenja prijeloma donje čeljusti. Isti je postupak izveo 1847. godine Gordon Buck u Sjedinjenim američkim državama (27).

1942. godine američki kirurg Adams publicira postupak kraniofacijalne suspenzije potkožnom žicom kod prijeloma gornje čeljusti te fiksaciju prijeloma jagodične kosti i donje čeljusti žicom (27).

1967. godine francuski maksilofacijalni kirurg Paul Tessier predstavio je koncept kraniofacijalne kirurgije u kirurškom liječenju različitih sindroma (27). Kraniofacijalni pristup je kasnije prilagođen za kirurško liječenje kraniofacijalnih prijeloma. 1973. godine Michelet dizajnira mini pločice i mini vijke za osteosintezu viscerokranija koji su bili izrađeni od čelika. 1976. godine Champy definira optimalne pozicije pločica za osteosintezu. 1983. godine Gentry opisuje tj. definira facijalne potpornje koji su analizirani CT-om (28). 1985. godine Stanley opisuje rekonstrukciju potporanja kod traumatiziranih pacijenata (29).

Posljednih tridesetak godina ostesintetski materijal (pločice i vijci) je izrađen isključivo od titanija. Prednost titanija je što je dovoljno čvrst a istovremeno elastičan materijal i kao takav je pogodan za modeliranje prema ulomljenim koštanim fragmentima. Osim toga, titanij nije feromagnetičan pa operirani pacijenti s titanijskim pločicama mogu biti podvrgnuti MR-u. Liječenje prijeloma dna orbite je također evoluiralo. Kod opsežnih prijeloma dna orbite kod kojih nedostaje praktički cijelo dno isto se nadomješta s posebnim orbitalnim pločama. Takve ploče se mogu prijeoperacijski modelirati prema 3D printu traumatizirane orbite koji je izrađen kao zrcalna slika zdrave orbite (30).

Osim u slučaju komplikacija (inflamacija, apsces, palpabilnost ispod kože ili sluznice) osteosintetski materijal nije indicirano odstranjivati. Od prije desetak godina osmišljen je i resorptivni osteosintetski materijal (pločice i vijci) koji su pogodni za određene indikacije. Nakon pet do šest mjeseci, kada se pretpostavlja da je fraktura zacijelila, dolazi do resorpcije tog materijala (31).

## **1.8. Kvaliteta života i psihosocijalna problematika nakon traume lica**

Sve do nedavno se pretpostavljalo tj. nagađalo da trauma lica utječe na kvalitetu života takvih pacijenata. Tek su novije studije korištenjem različitih upitnika objektivizirale posljedice traume lica.

Fizičke posljedice traume lica su dobro poznate i kao takve jesu ožiljci, deformiteti lica, poremećaji funkcija kao npr. oštećenje vida, otežano gutanje, žvakanje, govor itd. Psihološke posljedice su dijagnostički izazov i kao takve mogu proći nedijagnosticirane u užurbanim kliničkim uvjetima (32). Poznato je da oromaksilofacijalne ozljede imaju snažan psihološki utjecaj na pacijente (32). Kirurg koji zbrinjava traumu lica se uglavnom fokusira na neposredno

vidljive supstrate odnosno na one koji su „popravljivi“. Ipak, u novije vrijeme, koncept post-traumatskog psihološkog zbrinjavanja je sve prisutniji (33, 34).

U hrvatskoj studiji iz 2020. godine dokazano je da mlađi pacijenti imaju značajno sniženje emocionalnog blagostanja kao komponente kvalitete života u usporedbi s referentnom populacijom (35). Smatra se da su mlađi pacijenti više zaokupljeni svojim izgledom i socioekonomskim statusom koji je možebitno ugrožen nakon traume lica.

Suprotno mlađoj skupini pacijenata, stariji ispitanici su bili skloniji poteškoćama u tjelesnom tj. fizičkom funkcioniranju u odnosu na referentnu populaciju. Najvjerojatnije objašnjenje je to da su stariji pacijenti manje zaokupljeni vanjskim izgledom i socioekonomskim statusom ali se teže fizički oporavljaju (35).

Slijedom navedenoga nameće se zaključak da je trauma lica bitan čimbenik u smanjenju kvalitete života i da je potrebno razmišljanje o potencijalnoj psihološkoj i tjelesnoj rehabilitaciji. Psihosocijalni problemi povezani s traumom lica u skupini mlađih pacijenata su slabo razjašnjeni kao i nedostatno istraženi (36-38).

Kontrolni pregledi ovakvih pacijenata predstavljaju priliku za probir psihosocijalnih problema i možebitno upućivanje pacijenata zdravstvenim stručnjacima koji se bave mentalnim zdravljem. Probir je relativno jednostavan postupak ali je podcijenjen u svakodnevnoj kliničkoj praksi. Svakako treba naglasiti da trenutno ne postoji standardna praksa za psihološki probir kod traume lica ili oromaksilofacijalne traume (32). Emocionalni problemi su često skriveni ali mogu imati potencijalno katastrofane posljedice ukoliko se pravovremeno ne dijagnosticiraju (38).

U nekim istraživanjima je utvrđen nedostatak medicinske dokumentacije vezane za psihološke aspekte pacijenata s traumom lica (39). Prema istom autoru učestalost postraumatskog stresnog poremećaja je bila 27% među pacijentima s traumom lica i to sedam tjedana nakon traume lica, što se smatra neočekivano visokim udjelom (39).

Neka su istraživanja pokazala i direktnu povezanost traume lica s posttraumatskim poremećajima, anksioznošću, alkoholizmom, bračnim problemima, nezadovoljstvom s osobnim izgledom itd. (36, 40, 41).

U navedenom istraživanju (35) HRQOL (engl. *health related quality of life*) tj. kvaliteta života povezana s zdravljem je općenito uspoređljiva s referentnom populacijom. Svakako se

preporuča multidisciplinarni pristup pacijentima s trauma lica koji osim kirurga uključuje i stručnjaka za mentalno zdravlje koje je uglavnom zanemareno kod ovakvih pacijenata.

## **2. CILJEVI ISTRAŽIVANJA**

Nastavno na problematiku ovog istraživanja tj. traumom lica ciljevi istraživanja su:

- Utvrditi demografske obilježja ispitanika s traumom lica
- Utvrditi klinička obilježja ispitanika s traumom lica

#### HIPOTEZA ISTRAŽIVANJA

- Klinička i demografska obilježja bolesnika s traumom lica iz ovog istraživanja su usporediva s kliničkim i demografskim obilježjima bolesnika s traumom lica iz većine Europskih država

### **3. MATERIJALI I METODE**

### **3.1. Dizajn i etička načela**

Ovo retrospektivno opservacijsko istraživanje je provedeno u Zavodu za maksilofacijalnu kirurgiju Kliničkog bolničkog centra Split tijekom vremenskog perioda od siječnja 2012. do prosinca 2020. godine.

Istraživanje je odobreno od strane Etičkog povjerenstva KBC-a Split te je provedeno u skladu s posljednjim smjernicama i pravilima Helsinške deklaracije (2013. godina). Nadalje, tijekom i nakon istraživanja štitili su se prava i osobni podaci ispitanika u skladu sa Zakonom o zaštiti prava bolesnika (NN 169/04, 37/08) i Zakonom o zaštiti osobnih podataka (NN 103/03-106/12) te je istraživanje provedeno u skladu s odredbama Kodeksa liječničke etike i deontologije (NN 55/08, 139/15).

### **3.2. Ispitanici**

Istraživanjem su obuhvaćeni ispitanici oba spola stari 18 i više godina koji su zbog traume lica bili hospitalno liječeni u Zavodu za maksilofacijalnu kirurgiju KBC-a Split tijekom vremenskog perioda od 1. siječnja 2012. do 31. prosinca 2020. godine. Kod određenog broja ispitanika nakon opservacije nije bilo indikacije za kirurškom terapijom. Također, iz ovog istraživanja je isključena izolirana fraktura nosnih struktura koja se primarno liječi na Klinici za uho, grlo i nos KBC-a Split.

*Kriteriji uključenja:*

1. Pacijenti s ozljedama lica hospitalizirani tijekom perioda od 01. siječnja 2012. do 31. prosinca 2020. godine.
2. Dob od 18 do 85 godina starosti

*Kriteriji isključenja:*

1. Nepotpuna medicinska dokumentacija
2. Izolirani prijelom nosnih kostiju

### **3.3. Retrospektivno skupljanje podataka**

Nakon prikupljanja popisa pacijenata iz Protokola operacija provedenih u općoj anesteziji u razdoblju od siječnja 2012. zaključno s prosincom 2020. godine, podaci svakog pacijenta pretraživani su u Integriranom bolničkom informacijskom sustavu (IBIS). Iz

medicinske dokumentacije uzimali su se sociodemografski podaci (dob, spol, tjelesna masa), etiološki podaci (mehanizam i način ozljede), verificirano korištenje supstanci (alkohol, narkotici), medikamentozna terapija (antibiotici, kortikosteroidi), korištenje radioloških pretraga (MSCT, RTG, ortopantomogram), klasifikacija i lokacija koštanih i mekotkivnih ozljeda te kirurški terapijski modaliteti (IMF, osteosinteza, PDS resorptivne ploče, titanijske mrežice, orbitalne titanijske ploče, tamponada sinusa).

### **3.4. Statistička analiza**

Podatci preuzeti iz medicinske dokumentacije su se unijeli i pripremili u programu Microsoft Excel 2016. (Microsoft, Redmond, Washington, SAD), te se metodama deskriptivne statistike prikazali koristeći statistički program MedCalc (MedCalc Software, Ostend, Belgium, version 20.114). Sve kvalitativne varijable su prikazane kao cijeli brojevi i postotak dok su kvantitativne, ovisno o normalnosti distribucije, prikazane kao aritmetička sredina  $\pm$  standardna devijacija ili kao medijan (interkvartilni raspon). Normalnost distribucije je procijenjena koristeći Kolmogorov-Smirnovljev test. Kvalitativne varijable su se prikazale cijelim brojem i postotkom, a kvantitativne medijanom i interkvartilnim rasponom.



## **4. REZULTATI**

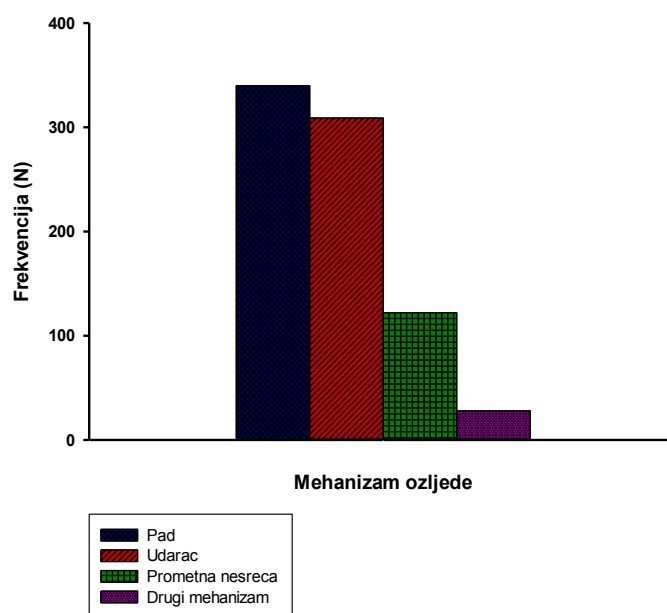
U istraživanje je bio uključen 781 ispitanik, od čega 622 (78,4%) muškaraca i 159 (21,6%) žena. Prosječna dob ispitanika je bila 33 godine. Kod 93 (13,5%) ispitanika je dijagnosticirana konzumacija alkohola dok je kod 13 (1,6%) dijagnosticirana uporaba psihoaktivnih tvari. Prosječno vrijeme hospitalizacije je bilo 5 dana (Tablica 1).

Tablica 1. Osnovni demografski podatci ispitivanog uzorka

Parametar	Ispitivani uzorak N=781
<b>Spol (N,%)</b>	
Muškarac	622 + (78,4)
Žena	159 (21,6)
<b>Dob (godine)</b>	33 (22-54)
<b>Masa (kg)</b>	80 (70-90)
<b>Konzumacija alkohola (N,%)</b>	
Da	93 (13,5)
Ne	688 (86,5)
<b>Korištenje psihoaktivnih tvari (N,%)</b>	
Da	13 (1,6)
Ne	768 (98,3)
<b>Vrijeme hospitalizacije (dan)</b>	5,0 (3,0-8,0)

Svi podatci su prikazani kao cijeli brojevi (postotak) ili medijan (interkvartilni raspon)

Od 781 ispitanika čak 334 (42,7%) su nastradali na način da su pali. Na drugom mjestu po učestalosti etiologije je tjelesna sila tj. nasilje zbog koje je bilo hospitalizirano 303 (38,7%) ispitanika. Tek je na trećem mjestu prometni traumatizam s 122 (15,6%) hospitaliziranih ispitanika. Svi ostali etiološki čimbenici traume lica zajedno čine 2,8% (Slika 11).



Slika 11. Vrsta i učestalost etioloških čimbenika u ispitivanom uzorku

Od ukupno 781 ispitanika čak 663 (82,3%) su primali antibiotike dok je kortikosteroidnoj (antiedemskoj) terapiji bilo podvrgnuto 71 (9,0%) ispitanika. Što se tiče radiološke obrade ispitanika MSCT je bio uključen u obradu kod 520 (66,5%) ispitanika. Klasična RTG obrada je bila indicirana kod 461 (59,1%) ispitanika. Ortopantomogram je bio indiciran kod samo 57 (7,2%) ispitanika (Tablica 2).

Tablica 2. Vrsta i učestalost medikamentozne terapije i radioloških metoda u ispitivanom uzorku

Parametar	Ispitivani uzorak N=781
<b>Antibiotik (N,%)</b>	
Da	663 (82,3)
Ne	118 (15,3)
<b>Kortikosteroidi (N,%)</b>	
Da	71 (9,0)
Ne	710 (90,9)
<b>Snimljen MSCT (N,%)</b>	
Da	520 (66,5)
Ne	261 (33,4)
<b>Snimljen RTG (N,%)</b>	
Da	461 (59,1)
Ne	320 (40,9)
<b>Snimljen ortopantomogram (N%)</b>	
Da	57 (7,2)
Ne	724 (92,7)

Svi podatci su prikazani kao cijeli brojevi (postotak)

Što se tiče vrste i učestalosti prijeloma kostiju lica najzastupljeniji prijelom je bio prijelom zigomatične kosti (orbitozigomatični ili zigomatikomaksilarni prijelom). Isti je dijagnosticiran kod 348 (44,5%) ispitanika. Lijeva strana je zastupljena u 57,5% slučajeva. Slijedeći po zastupljenosti je prijelom donje čeljusti koji je dijagnosticiran kod 237 (30,4%) ispitanika. U 117 (48,6%) ispitanika postoji obostrani prijelom donje čeljusti a u 103 (43,4%) ispitanika postoje dvije i više frakture donje čeljusti. Što se pak tiče regija donje čeljusti najzastupljeniji je prijelom korpusa koji je dijagnosticiran kod 145 (35,9%) ispitanika a potom slijedi prijelom zglobnog nastavka koji je dijagnosticiran kod 121 (30,6%) ispitanika. Prijelom dna orbite (engl. *Blow-out*) je utvrđen kod 130 (16,7%) ispitanika. U ovom slučaju je također zastupljenija lijeva strana koja je frakturirana kod 73 (56,1%) ispitanika. Prijelom gornje čeljusti je dijagnosticiran kod 84 (10,8%) ispitanika. Obostrani prijelom je utvrđen kod 59 (60,8%) ispitanika. Od tipova prijeloma gornje čeljusti (klasifikacija po Le Fort-u) najzastupljeniji je Le Fort II 26 (26,5%) ispitanika, zatim Le Fort I s 16 (16,3%) ispitanika i Le Fort III s 12 (12,2%) ispitanika. NOE (nazoorbitoetmoidalna) fraktura je utvrđena kod 14 (1,8%) ispitanika (Tablica 3 i 4).

Tablica 3. Vrsta i učestalost prijeloma kostiju lica u ispitivanom uzorku (gornja i donja čeljust)

Parametar	Ispitivani uzorak N=781
<b>Prijelom gornje čeljusti (N,%)</b>	
Da	84 (10,8)
Ne	697 (89,2)
<b>Strana gornje čeljusti (N,%)</b>	
Desno	14 (14,4)
Lijevo	24 (24,7)
Obostrano	59 (60,8)
<b>Tip prijeloma gornje čeljusti (N,%)</b>	
Le Fort I	16 (16,3)
Le Fort II	26 (26,5)
Le Fort III	12 (12,2)
Frontalni nastavak	21 (21,4)
Alveolarni nastavak	23 (23,5)
<b>Prijelom donje čeljusti (N,%)</b>	
Da	237 (30,4)
Ne	544 (69,6)
<b>Strana donje čeljusti (N,%)</b>	
Desno	48 (19,6)
Lijevo	72 (30,3)
Obostrano	117 (49,3)
<b>Broj fraktura donje čeljusti (N%)</b>	
1	134 (56,5)
2	70 (29,5)
3	30 (12,6)
>3	3 (1,2)
<b>Dio donje čeljusti (N,%)</b>	
Simfiza/parasimfiza	26 (6,6)
Korpus	145 (35,9)
Uzlazni krak	24 (6,1)
Zglobni nastavak	121 (30,6)
Angulus	54 (13,7)
Mišićni nastavak	24 (6,1)

Svi podatci su prikazani kao cijeli brojevi (postotak)

Tablica 4. Vrsta i učestalost prijeloma kostiju lica u ispitivanom uzorku (jagodična kost, dno orbite, NOE)

Parametar	Ispitivani uzorak N=781
<b>Prijelom jagodične kosti (N,%)</b>	
Da	348 (44,5)
Ne	433 (55,5)
<b>Strana jagodične kosti (N,%)</b>	
Desno	148 (42,5)
Lijevo	200 (57,5)
<b>Dio jagodične kosti (N%)</b>	
Korpus	276 (61,9)
Luk	64 (17,7)
Frontalni nastavak	67 (15,0)
Zigomatično-maksilarna sutura	39 (8,7)
<b>Prijelom dna orbite (N,%)</b>	
Da	130 (16,7)
Ne	651 (83,3)
<b>Strana orbite (N,%)</b>	
Desno	57 (43,9)
Lijevo	73 (56,1)
<b>Prijelom NOE (N,%)</b>	
Da	14 (1,8)
Ne	767 (98,2)
<b>Strana NOE (N, %)</b>	
Desno	2 (14,3)
Lijevo	12 (85,7)
Obostrano	0 (0)

Svi podatci su prikazani kao cijeli brojevi (postotak)

U 73 (9,4%) ispitanika postoji neki oblik ozljede zubi. Najzastupljeniji oblik ozljede je fraktura krune ili korijena zuba koja je dijagnosticirana kod 54 (74%) ispitanika. U 564 (72,3%) ispitanika postoji ozljeda mekog tkiva. Najzastupljenije vrste ozljede su nagnječenje (kontuzija) kod 301 (43,7%) ispitanika i oguljotina (ekskorijacija) kod 207 (30%) ispitanika. Posjekotina (laceracija) je utvrđena kod 145 (21%) ispitanika. Regija koja prednjači po učestalosti ozljeda mekog tkiva je periorbitalna regija. Ona je zahvaćena kod 271 (39,3%) ispitanika. Slijedeća po učestalosti je obrazna regija s 149 (21,6%) ispitanika (Tablica 5).

Tablica 5. Vrste i učestalost ozljeda zubi i mekog tkiva u ispitivanom uzorku

Parametar	Ispitivani uzorak N=781
<b>Ozljeda zuba (N,%)</b>	
Da	73 (9,4)
Ne	708 (90,6)
<b>Tip ozljede zuba (N,%)</b>	
Fraktura	54 (73,9)
Subluksacija	11 (10,1)
Luksacija	17 (15,7)
Avulzija	22 (20,3)
Intruzijska avulzija	4 (3,7)
<b>Ozljeda mekog tkiva (N,%)</b>	
Da	564 (72,3)
Ne	217 (27,7)
<b>Lokacija ozljede mekog tkiva (N,%)</b>	
Bukalno	149 (21,6)
Periorbitalno	271 (39,3)
Sluznica usne šupljine	51 (7,4)
Mentalna regija	68 (9,8)
Gornja usna	24 (3,4)
Donja usna	27 (3,9)
Nos	37 (5,3)
Perimandibularno	6 (0,8)
Uška	4 (0,5)
Zigomatično	15 (2,1)
Frontalno	14 (2,0)
Skalp	22 (3,1)
<b>Strana ozljede mekog tkiva (N,%)</b>	
Desno	194 (34,5)
Lijevo	220 (39,0)
Obostrano	133 (23,5)
<b>Tip ozljede mekog tkiva (N, %)</b>	
Kontuzija	301 (43,7)
Ekskorijacija	207 (30,0)
Laceracija	145 (21,0)
Avulzija	18 (2,6)
Ugriz	8 (1,1)
Penetrantna ozljeda	9 (1,3)

Svi podatci su prikazani kao cijeli brojevi (postotak)

Što se tiče kirurške terapije najzastupljenija je bila metoda osteosinteze titanijskim pločicama i to kod 424 (54,2%) ispitanika. Potom slijedi međučeljusna ili intermaksilarna fiksacija (IMF) kod 153 (19,5%) ispitanika. Tamponada maksilarnog sinusa je urađena kod 78 (10,0%) ispitanika. PDS pločica je postavljena kod 121 (15,4%) ispitanika. Titanijska orbitalna ploča je upotrijebljena kod 6 (0,7%) ispitanika. Titanijski mesh (mrežica) je upotrijebljena kod 26 (3,3%) ispitanika (Tablica 7).

Tablica 7. Vrste i učestalost kirurške terapije u ispitivanom uzorku

<b>Parametar</b>	<b>Ispitivani uzorak N=781</b>
<b>IMF (N,%)</b>	
Da	153 (19,5)
Ne	628 (80,5)
<b>Osteosinteza (N,%)</b>	
Da	424 (54,2)
Ne	357 (45,8)
<b>Broj pločica (N,%)</b>	2,0 (1,0-3,0)
<b>Broj vijaka (N,%)</b>	4,0 (4,0-8,5)
<b>IDF (N,%)</b>	
Da	30 (3,8)
Ne	751 (96,2)
<b>Titanijski mesh (N,%)</b>	
Da	26 (3,3)
Ne	755 (96,7)
<b>Titanijska orbitalna ploča (N,%)</b>	
Da	6 (0,7)
Ne	775 (99,3)
<b>Tamponada sinusa (N,%)</b>	
Da	78 (10,0)
Ne	703 (90,0)
<b>PDS (N, %)</b>	
Da	121 (15,4)
Ne	660 (84,6)

Svi podatci su prikazani kao cijeli brojevi (postotak)



## **5. RASPRAVA**

Trauma lica je jedna od najčešćih „bolesti“ maksilofacijalne regije a značajan udio traumatiziranih pacijenata ima združene kraniomaksilofacijalne ozljede (42). Iako maksilofacijalne ozljede imaju slične terapijske principe kao i sistemske ozljede ne smiju se zaboraviti dijagnostičke i terapijske specifičnosti te najizloženije regije tijela. Razumijevanje epidemioloških karakteristika maksilofacijalne regije je od iznimnog značenja u prevenciji i tretmanu tih ozljeda (42).

U ovom retrospektivnom opservacijskom istraživanju kliničkih i demografskih obilježja bolesnika s traumom lica u KBC-u Split tijekom razdoblja 2012-2020 analiziran je 781 ispitanika oba spola. Od toga je bilo 159 (21,6%) žena i 622 (78,4%) muškaraca što je u suglasju s ostalim istraživanjima (5, 40, 42-44) (45) (17, 46) (47) (20). Za razliku od ovih istraživanja u Gassnerovoj studiji iz Austrije odnos muškaraca i žena je 2:1 (23) dok je u Portugalskoj studiji iz 2023. odnos muškaraca i žena 1:1 (48).

Prosječna dob ispitanika je bila 33 godine što je usporedljivo s ostalim studijama (5,17,20,47,49). U ovoj studiji konzumacija alkohola je dijagnosticirana u 13,5% ispitanika. U Australskoj studiji maksilofacijalnih fraktura iz 2017. godine 18% ispitanika je konzumiralo alkohol (47). Inače, nekoliko studija je utvrdilo konzumaciju alkohola od 11% do 18% prije trenutka nastanka nekog oblika traume lica (49).

Što se tiče psihoaktivnih tvari, iste su dijagnosticirane u ovoj studiji u 13 (1,6%) ispitanika. U Austrijskoj studiji psihoaktivne tvari su dijagnosticirane u 26,8% ispitanika (50). Medijan trajanja hospitalizacije ove studije je 5 dana dok je u Talijanskoj studiji prosjek trajanja hospitalizacije maksilofacijalnih ozljeda zadobivenih u prometu bio 7,3 dana (51).

Što se tiče etiologije traume lica najčešći uzrok ozljede je pad koji je evidentiran kod 334 (42,7%) ispitanika. Potom slijedi tjelesna sila (napad tjelesnom silom) koji je evidentiran kod 303 (38,7%) ispitanika i na kraju prometni traumatizam kod 122 (15,6%) ispitanika. Prema rezultatima ostalih istraživanja etiologija traume lica je podložna konstantnim fluktuacijama sa izmjenjivanjem pada i tjelesne sile kao najčešćih etioloških čimbenika (20). Kao i u ovoj studiji pad je bio najčešći uzročni čimbenik u studijama iz Torina (Italija), Nanta (Francuska), Zagreba, Bergena (Norveška), Amsterdama (Nizozemska) i Ljubljane (Slovenija) (20). Napad tjelesnom silom je bio dominantan u Plovdivu (Bugarska), Tartu (Estonia), Oslu (Norveška), Beogradu (Srbija), Kijevu (Ukrajina), Londonu (UK) i Dandiju (Škotska) (20). U multicentričnoj i prospektivnoj studiji Boffana iz 2015. godine u prometnom traumatizmu su najzastupljeniji bili osobna vozila s 42,7%, motocikli s 24,3% i bicikli s 13,1% (20).

Antibiotska terapija je korištena kod 663 (82,3%) ispitanika što je u suglasju s općim preporukama za liječenje maksilofacijalne traume (52). Kortikosteroidna (antiedemska) terapija

je korištena kod 71 (9%) ispitanika. Indikacije za kortikosteroidnu terapiju su stvar osobnog izbora terapeuta.

Što se tiče radiološke dijagnostike najzastupljeniji je MSCT koji je urađen kod 520 (66,5%) ispitanika i koji predstavlja zlatni standard u dijagnostici traume glave (viscerokranija i neurokranija). Potom slijede klasični rendgenogrami koji su urađeni kod 461 (59,1%) ispitanika. Na trećem mjestu po zastupljenosti je ortopantomogram (OPG) koji je urađen kod 57 (7,2%) ispitanika. Iako je u ovom istraživanju kliničkih i epidemioloških obilježja traume lica prijelom donje čeljusti zastupljen sa 30% OPG je urađen samo u 7,2% slučajeva. Nameće se pitanje zbog čega je to tako? Iako je dijagnostička vrijednost OPG-a u dijagnosticiranju prijeloma donje čeljusti komparabilna onoj MSCT-a treba napomenuti da se vjerojatno radi o tehničkim razlozima jer se OPG uređaji nalaze na različitim (udaljenim) lokacijama od MSCT-a.

Po učestalosti prijeloma kostiju lica najzastupljeniji je prijelom jagodične kosti (lat. *os zygomaticum*). Taj je prijelom dijagnosticiran kod 348 (44,5%) ispitanika. Zatim slijedi donja čeljust koja je bila frakturirana kod 237 (30,4) ispitanika a najčešća regija donje čeljusti je bila korpus (35,9%) i zglobni nastavak (30,6%). Treće mjesto po učestalosti prijeloma pripada prijelomu dna orbite (16,7%). U europskoj multicentričnoj prospektivnoj studiji Boffana i suradnika najzastupljenija je bila fraktura donje čeljusti, zatim fraktura zigomatične kosti, prijelom orbite, prijelom nosnih kostije, Le Fort prijelomi pa naposljetku NOE prijelomi (20). U toj je studiji opisana naglašena varijabilnost tipova prijeloma koja se mijenja od države do države. U istoj je studiji najčešći prijelom donje čeljusti bio prijelom zglobnog nastavka pa potom prijelom tijela dok je u našoj studiji najzastupljeniji bio prijelom tijela donje čeljusti. U kineskoj studiji iz 2020. godine najzastupljeniji je bio prijelom donje čeljusti (31,97%) pa potom prijelom zigome (25,3%) (46). Indijska studija iz 2021. godine publicira prijelom donje čeljusti u 47% slučajeva a najčešća etiologija je prometni traumatizam (70%) (53).

Ozljeda zuba ili dentalna ozljeda je dijagnosticirana kod 73 (9,4%) ispitanika. Najčešći tip ozljede je bio fraktura zuba i to u 50% slučajeva. Učestalost traumatske dentalne ozljede u populaciji je 1 do 3% sa najvećom incidencijom kod dvanaestogodišnje djece (54). Učestalost dentalne ozljede kod djece i adolescenata u populaciji iznosi čak 18 do 20% (55).

Ozljeda mekog tkiva su dijagnosticirane u 62,3% ispitanika ovog istraživanja a najčešće ozlijeđena je periorbitalna regija i to u 40% slučajeva. Najčešći tip ozljede je kontuzija tj. nagnječenje (43,7%), potom slijedi oguljotina ili ekskorijacija (30%) i zatim laceracija ili posjekotina (21%). Mekotkivne ozljede (osim onih najmanjih) koje narušavaju integritet kože ili sluznice su svakako indikacija za antibiotsku terapiju. U Gassnerovoj studiji (Austrija) iz

2003. godine učestalost ozljeda mekog tkiva je iznosila 62,5% (23). U Kineskoj studiji iz 2020. godine mekotkivne ozljede su dijagnosticirane u 33% slučajeva a dob ispitanika je predstavljala zaštitni čimbenik. Drugim riječima, porastom dobi smanjuje se rizik za mekotkivne ozljede (46).

Od terapijskih modaliteta primjenjenih kod traume lica međučeljusna fiksacija (IMF) je bila zastupljena kod 153 (19,5%) ispitanika. Radi se praktički o konzervativnoj metodi „povezivanja“ obje čeljusti koja je najčešće indicirana kod prijeloma zglobnog nastavka donje čeljusti a primjenjuje se u trajanju od najčešće tri tjedna. Osteosinteza titanijskim pločicama je bila primjenjena kod 424 (54,2%) ispitanika. Radi se o rigidnoj fiksaciji frakturiranih ulomaka otvorenim pristupom koja daje najbolje rezultate liječenja prijeloma kostiju lica (maksimalna stabilnost frakturiranih ulomaka). Ipak, međučeljusna fiksacija kao terapijski modalitet ima svoje mjesto u posebnim indikacijama.

Od terapijskih modaliteta koji se koriste za liječenje prijeloma dna orbite najviše se koristio PDS (polydioxanon) i to u 15,4% slučajeva. Radi se o resorptivnom materijalu kojim se rekonstruiraju umjereno veliki defekti dna orbite. Tamponada maksilarnog sinusa je urađena u 10% slučajeva, titanijska mrežica je ugrađena u 3,3% slučajeva i naposljetku titanijska orbitalna ploča u 6 ispitanika odnosno 0,7% slučajeva.

Ovo istraživanje ima i određene limitacije. Iako je uzorak relativno velik, retrospektivni način prikupljanja podataka te izostanak podataka s kontrolnih pregleda je onemogućio uvid u podatke koji bi pokazali ishode te uspješnost liječenja ovakvih ozljeda. Nadalje, bilo je nemoguće isključiti sve zbunjujuće faktore koji su mogli interferirati s rezultatima. Također, ovo je opservacijska studija provedena u samo jednom centru. U budućnosti bi bilo dobro provesti anterogradno, longitudinalno istraživanje u sva četiri hrvatska maksilofacijalna centra kako bi se dobio bolji uvid u ovaj tip ozljeda.

## **6. ZAKLJUČCI**

Ovo istraživanje upotpunjava dosadašnje spoznaje o epidemiološkim i kliničkim obilježjima pacijenata s traumom lica u regiji koja gravitira KBC-u Split.

- Odnos muškog i ženskog spola u ovom istraživanju je 4:1 što je u suglasju s većinom europskih i svjetskih studija.
- Prosječna dob ispitanika od 33 godine također ne odstupa od podataka koji su navedeni u većini studija.
- Medijan trajanja hospitalizacije kod traume lica iznosi 5 dana.
- Najčešći etiološki čimbenik traume lica je pad (42,7%), slijedi napad tjelesnom silom (38,7%) i na trećem mjestu je prometni traumatizam (15,6%).
- Najčešći prijelom kostiju lica je prijelom zigomatične kosti (44,5%), zatim prijelom donje čeljusti (30,4%) i na trećem mjestu prijelom dna orbite (16,7%).
- Skoro 50% prijeloma donje čeljusti je obostrano i skoro 50% prijeloma donje čeljusti ima dva ili više prijeloma. Najčešće frakturirana regija donje čeljusti je korpus (35,9%).
- Ozljeda mekog tkiva je dijagnosticirana u 62,3% slučajeva a ozljeda zuba u 9,4% slučajeva.
- Najčešća terapijska metoda kod prijeloma dna orbite je plastika dna orbite s PDS-om (15,4%).

## **7. LITERATURA**

1. Ricalde P, Turvey TA. History of Craniofacial Surgery in the United States: The role of the oral and maxillofacial surgeon. *J Oral Maxillofac Surg.* 2018;76(9):1842-6.
2. McAuley JE. Charles Valadier: a forgotten pioneer in the treatment of jaw injuries. *Proc R Soc Med.* 1974;67(8):785-9.
3. suradnici ILi. MAKSILOFACIJALNA KIRURGIJA: Naklada LJEVAK d.o.o.; 2019.
4. Thorén H, Snäll J, Salo J, Suominen-Taipale L, Kormi E, Lindqvist C i sur. Occurrence and types of associated injuries in patients with fractures of the facial bones. *J Oral Maxillofac Surg.* 2010;68(4):805-10.
5. Erdmann D, Follmar KE, Debruijn M, Bruno AD, Jung SH, Edelman D i sur. A retrospective analysis of facial fracture etiologies. *Ann Plast Surg.* 2008;60(4):398-403.
6. Stiefel M, Shaner A, Schaefer SD. The Edwin Smith Papyrus: the birth of analytical thinking in medicine and otolaryngology. *Laryngoscope.* 2006;116(2):182-8.
7. Rowe NL. The history of the treatment of maxillo-facial trauma. *Ann R Coll Surg Engl.* 1971;49(5):329-49.
8. Tiwari R, Pendyala C, Gurukarthik G, Bhattacharjee A. *J Dent Med Sci.* History of oral and maxillofacial surgery – a review. 2017;16:99-102.
9. Laskin DM. Maxillofacial Surgery M, Pathology. Oral and maxillofacial surgery: The mystery behind the history. *J Oral Maxillofac Surg Med Pathol.* 2016;28:101-4.
10. Shokri T, Kadakia S, Saman M, Habal MB, Kohlert S, Sokoya M i sur. The paramedian forehead flap for nasal reconstruction: from antiquity to present. *J Craniofac Surg.* 2019;30(2):330-3.
11. Conroy BF. A brief sortie into the history of cranio-oculofacial prosthetics. *Facial Plast Surg.* 1993;9(2):89-115.
12. Gartshore L. A brief account of the life of René Le Fort. *Br J Oral Maxillofac Surg.* 2010;48(3):173-5.
13. Curtis W, Horswell BB. Panfacial fractures: an approach to management. *Oral Maxillofac Surg Clin North Am.* 2013;25(4):649-60.
14. Massenburg BB, Lang MS. Management of panfacial trauma: sequencing and pitfalls. *Semin Plast Surg.* 2021;35(4):292-8.
15. Kelly KJ, Manson PN, Vander Kolk CA, Markowitz BL, Dunham CM, Rumley TO i sur. Sequencing LeFort fracture treatment (Organization of treatment for a panfacial fracture). *J Craniofac Surg.* 1990;1(4):168-78.
16. Manson PN, Hoopes JE, Su CT. Structural pillars of the facial skeleton: an approach to the management of Le Fort fractures. *Plast Reconstr Surg.* 1980;66(1):54-62.



17. Khan TU, Rahat S, Khan ZA, Shahid L, Banouri SS, Muhammad N. Etiology and pattern of maxillofacial trauma. *PloS One*. 2022;17(9):e0275515.
18. Conforte JJ, Alves CP, Sánchez Mdel P, Ponzoni D. Impact of trauma and surgical treatment on the quality of life of patients with facial fractures. *Int J Oral Maxillofac Surg*.. 2016;45(5):575-81.
19. Katzen JT, Jarrahy R, Eby JB, Mathiasen RA, Margulies DR, Shahinian HK. Craniofacial and skull base trauma. *J Trauma*. 2003;54(5):1026-34.
20. Boffano P, Roccia F, Zavattero E, Dediol E, Uglešić V, Kovačić Ž i sur. European Maxillofacial Trauma (EURMAT) project: a multicentre and prospective study. *J Craniomaxillofac Surg*. 2015;43(1):62-70.
21. Tebble NJ, Thomas DW, Price P. Anxiety and self-consciousness in patients with minor facial lacerations. *J Adv Nurs*.. 2004;47(4):417-26.
22. Giroto JA, MacKenzie E, Fowler C, Redett R, Robertson B, Manson PN. Long-term physical impairment and functional outcomes after complex facial fractures. *Plast Reconstr Surg*.. 2001;108(2):312-27.
23. Gassner R, Tuli T, Hächl O, Rudisch A, Ulmer H. Cranio-maxillofacial trauma: a 10 year review of 9,543 cases with 21,067 injuries. *J Craniomaxillofac Surg*.. 2003;31(1):51-61.
24. Rallis G, Stathopoulos P, Igoumenakis D, Krasadakis C, Mourouzis C, Mezitis M. Treating maxillofacial trauma for over half a century: how can we interpret the changing patterns in etiology and management? *Oral Surg Oral Med Oral Pathol Oral Radiol*. 2015;119(6):614-8.
25. Bolooki A, Offergeld C, Hofauer B. Acute care of soft tissue injuries in the head and neck region. *HNO*. 2023;71(1):15-21.
26. Hollier LH, Jr., Sharabi SE, Koshy JC, Stal S. Facial trauma: general principles of management. *J Craniofac Surg*. 2010;21(4):1051-3.
27. Louis PJ, Morlandt AB. Advancements in Maxillofacial Trauma: A Historical Perspective. *J Oral Maxillofac Surg*. 2018;76(11):2256-70.
28. Gentry LR, Manor WF, Turski PA, Strother CM. High-resolution CT analysis of facial struts in trauma: 1. Normal anatomy. *AJR Am J Roentgenol*.. 1983;140(3):523-32.
29. Stanley RB, Jr., Nowak GM. Midfacial fractures: importance of angle of impact to horizontal craniofacial buttresses. *Otolaryngol Head Neck Surg*.. 1985;93(2):186-92.
30. Prabhu SS, Chung SA, Brown PJ, Runyan CM. Utilizing 3D-printed orbital floor stamps to create patient-specific implants for orbital floor reconstruction. *Ophthalmic Plast Reconstr Surg*. 2021;37(1):81-5.

31. Da Silva BCL, Souto-Souza D, de Souza GM, Magesty RA, de Cassia Ávila B, Galvão EL i sur. Comparison between resorbable plates vs. titanium plates for treatment of zygomatic fractures: a systematic review with meta-analysis. *Oral Maxillofac Surg.* 2021;25(3):289-301.
32. Walshaw EG, Taylor R, Anderson J, Sexton P, Parmar JD, Carter LM. The psychological sequelae of maxillofacial trauma: a scoping review of the literature. *Br J Oral Maxillofac Surg.* 2022;60(10):1303-20.
33. Johnson L, Lodge C, Vollans S, Harwood PJ. Predictors of psychological distress following major trauma. *Injury.* 2019;50(9):1577-83.
34. Kanani AN, Hartshorn S. NICE clinical guideline NG39: Major trauma: assessment and initial management. *Arch Dis Child Educ Pract Ed.* 2017;102(1):20-3.
35. Lupi-Ferandin S, Glumac S, Poljak N, Galic T, Ivkovic N, Brborovic O i sur. Health-related quality of life in patients after surgically treated midface fracture: a comparison with the Croatian population norm. *Ther Clin Risk Manag.* 2020;16:261-7.
36. Levine E, Degutis L, Pruzinsky T, Shin J, Persing JA. Quality of life and facial trauma: psychological and body image effects. *Ann Plast Surg.* 2005;54(5):502-10.
37. Sahni V. Psychological impact of facial trauma. *Cranio-maxillofac Trauma Reconstr.* 2018;11(1):15-20.
38. Lui A, Glynn S, Shetty V. The interplay of perceived social support and posttraumatic psychological distress following orofacial injury. *J Nerv Ment Dis.* 2009;197(9):639-45.
39. Bisson JI, Shepherd JP, Dhutia M. Psychological sequelae of facial trauma. *J Trauma.* 1997;43(3):496-500.
40. Kostakis G, Stathopoulos P, Dais P, Gkinis G, Igoumenakis D, Mezitis M i sur. An epidemiologic analysis of 1,142 maxillofacial fractures and concomitant injuries. *Oral Surg Oral Med Oral Pathol Oral Radiol.* 2012;114(5 Suppl):S69-73.
41. Gandjalikhan-Nassab SA, Samieirad S, Vakil-Zadeh M, Habib-Aghahi R, Alsadat-Hashemipour M. Depression and anxiety disorders in a sample of facial trauma: A study from Iran. *Med Oral Patol Oral Cir Bucal.* 2016;21(4):e477-82.
42. Zamboni RA, Wagner JCB, Volkweis MR, Gerhardt EL, Buchmann EM, Bavaresco CS. Epidemiological study of facial fractures at the Oral and Maxillofacial Surgery Service, Santa Casa de Misericórdia Hospital Complex, Porto Alegre - RS - Brazil. *Rev Col Bras Cir.* 2017;44(5):491-7.
43. Erol B, Tanrikulu R, Görgün B. Maxillofacial fractures. Analysis of demographic distribution and treatment in 2901 patients (25-year experience). *J Craniomaxillofac Surg.* 2004;32(5):308-13.

44. Bakardjiev A, Pechalova P. Maxillofacial fractures in Southern Bulgaria - a retrospective study of 1706 cases. *J Craniomaxillofac Surg.* 2007;35(3):147-50.
45. Loxha MP, Sejfiija O, Salihu S, Gjinolli F, Agani Z, Hamiti V i sur. Maxillofacial fractures: twenty years of study in the department of maxillofacial surgery in Kosovo. *Mater Sociomed.* 2013;25(3):187-91.
46. Wusiman P, Maimaituerxun B, Guli, Saimaiti A, Moming A. Epidemiology and pattern of oral and maxillofacial trauma. *J Craniofac Surg.* 2020;31(5):e517-e20.
47. Lee K, Olsen J, Sun J, Chandu A. Alcohol-involved maxillofacial fractures. *Aust Dent J.* 2017;62(2):180-5.
48. Palmela Pereira CM, Dos Santos AR, Gonçalves CR, Nushi V, Coutinho F, Salvado ESFJ i sur. Retrospective study of oral and maxillofacial trauma in Portuguese population. *Acta Stomatol Croat* .. 2023;57(1):43-51.
49. Kanala S, Gudipalli S, Perumalla P, Jagalanki K, Polamarasetty PV, Guntaka S i sur. Aetiology, prevalence, fracture site and management of maxillofacial trauma. *Ann R Coll Surg Engl.* 2021;103(1):18-22.
50. Hirvikangas R, Bertell J, Marttila E, Löfgren M, Snäll J, Uittamo J. Patient injury-related alcohol use-underestimated in patients with facial fractures? *Oral Surg Oral Med Oral Pathol Oral Radiol* . 2020;130(3):236-40.
51. Figl M, Pelinka LE, Weninger P, Walchetseder C, Mauritz W, Hertz H i sur. Urine toxicology screening in Austrian trauma patients: a prospective study. *Arch Orthop Trauma Surg.* 2010;130(7):883-7.
52. Roccia F, Sotong J, Savoini M, Ramieri G, Zavattero E. Maxillofacial injuries due to traffic accidents. *J Craniofac Surg.* 2019;30(4):e288-e93.
53. Habib AM, Wong AD, Schreiner GC, Satti KF, Riblet NB, Johnson HA i sur. Postoperative prophylactic antibiotics for facial fractures: A systematic review and meta-analysis. *Laryngoscope.* 2019;129(1):82-95.
54. Reddy LV, Bhattacharjee R, Misch E, Sokoya M, Ducic Y. Dental injuries and management. *Facial Plast Surg.* 2019;35(6):607-13.
55. Bastone EB, Freer TJ, McNamara JR. Epidemiology of dental trauma: a review of the literature. *Aust Dent J.* 2000;45(1):2-9.

## **8. SAŽETAK**

**Cilj istraživanja:** Utvrditi demografske obilježja ispitanika s traumom lica, kao i utvrditi klinička obilježja ispitanika s traumom lica.

**Materijali i metode:** Ovo presječno istraživanje je provedeno u Zavodu za maksilofacijalnu kirurgiju KBC-a Split. Istraživanje je odobreno od strane Etičkog povjerenstva KBC-a Split. Istraživanjem su obuhvaćeni ispitanici oba spola stari 18 i više godina koji su zbog traume lica bili hospitalno liječeni u Zavodu za maksilofacijalnu kirurgiju KBC-a Split od 1. siječnja 2012. do 31. prosinca 2021. godine.

**Rezultati:** U istraživanje je bio uključen 781 ispitanik, od čega 622 (78,4%) muškaraca i 159 (21,6%) žena. Prosječna dob ispitanika je bila 33 godine. Od ukupno 781 ispitanika čak 663 (82,3%) su primali antibiotike dok je kortikosteroidnoj (antiedemskoj) terapiji bilo podvrgnuto 71 (9,0%) ispitanika. Najzastupljeniji prijelom je bio prijelom zigomatične kosti. Isti je dijagnosticiran kod 348 (44,5%) ispitanika. Sljedeći po zastupljenosti bio je prijelom donje čeljusti koji je bio dijagnosticiran kod 237 (30,4%) ispitanika. Prijelom gornje čeljusti bio je dijagnosticiran kod 84 (10,8%) ispitanika. U 73 (9,4%) ispitanika postojala je neki oblik ozljede zubi. Najzastupljeniji oblik ozljede bio je fraktura krune ili korijena zuba koja je dijagnosticirana kod 54 (74%) ispitanika. U 564 (72,3%) ispitanika postojala je ozljeda mekog tkiva. Najzastupljenije vrste ozljede bile su nagnječenje (kontuzija) kod 301 (43,7%) ispitanika i oguljotina (ekskorijacija) kod 207 (30%) ispitanika. Što se tiče kirurške terapije najzastupljenija je bila metoda osteosinteze titanijskim pločicama i to kod 424 (54,2%) ispitanika. Potom slijedi međučeljusna ili intermaksilarna fiksacija (IMF) kod 153 (19,5%) ispitanika. Tamponada maksilarnog sinusa je urađena kod 78 (10,0%) ispitanika.

**Zaključci:** Najčešći etiološki čimbenik traume lica je pad, dok je najčešći prijelom kostiju lica onaj zigomatične kosti. Skoro polovina prijeloma donje čeljusti je obostrano, a najčešće frakturirana regija donje čeljusti je korpus. Najčešća terapijska metoda kod prijeloma dna orbite je plastika dna orbite.

## **9. SUMMARY**

**Diploma thesis title:** Clinical and demographic characteristics of patients with facial trauma at University hospital of Split during the period 2012-2020

**Objectives:** The aim of this study was to determine the demographic characteristics of subjects with facial trauma, as well as to determine the clinical characteristics of subjects with facial trauma.

**Materials and methods:** This cross-sectional study was conducted at the Department of Maxillofacial Surgery of University Hospital of Split. The research was approved by the Ethics Committee of KBC Split. The research included respondents of both sexes, aged 18 and over, who were hospitalized due to facial trauma at the Department of Maxillofacial Surgery of University Hospital of Split from January 1, 2012 to December 31, 2021.

**Results:** A total of 781 subjects were included in the research, of which 622 (78.4%) were men and 159 (21.6%) were women. The average age of the respondents was 33 years. Out of a total of 781 subjects, as many as 663 (82.3%) received antibiotics, while 71 (9.0%) subjects underwent corticosteroid (antiedema) therapy. The most common fracture was the zygomatic bone fracture. It was diagnosed in 348 (44.5%) respondents. The next most common fracture is the lower jaw, which was diagnosed in 237 (30.4%) subjects. A fracture of the upper jaw was diagnosed in 84 (10.8%) subjects. In 73 (9.4%) respondents there was some form of tooth injury. The most common form of injury is a fracture of the crown or root of the tooth, which was diagnosed in 54 (74%) subjects. There is a soft tissue injury in 564 (72.3%) subjects. The most common types of injury were bruising (contusion) in 301 (43.7%) subjects and abrasions (excoriation) in 207 (30%) subjects. As for surgical therapy, the most common method was osteosynthesis with titanium plates in 424 (54.2%) subjects. This was followed by intermaxillary or intermaxillary fixation (IMF) in 153 (19.5%) subjects. Tamponade of the maxillary sinus was performed in 78 (10.0%) subjects.


**Conclusions:** The most common etiological factor of facial trauma is a fall, while the most common fracture of the facial bones is that of the zygomatic bone. Almost half of mandible fractures are bilateral, and the most commonly fractured region of the mandible is the body. The most common therapeutic method for orbital floor fractures is orbital floor plastic surgery.





## **10. ŽIVOTOPIS**

#### OSOBNI PODACI:



-

#### OBRAZOVANJE:

2002. – 2010. Osnovna škola prof. Filipa Lukasa, Kaštel Stari, Republika Hrvatska

2010. – 2014. II. gimnazija, Split, Republika Hrvatska

2017. – 2023. Medicinski fakultet Sveučilišta u Splitu, integrirani preddiplomski i diplomski studij dentalna medicina

#### RADNO ISKUSTVO:

III. 2023. – VI. 2023. – stručno osposobljavanje u privatnoj ordinaciji denatlnе medicine Ante Frankić

#### AKTIVNOSTI NA FAKULTETU:

Sudjelovanje u projektu MADE (Mobile Access Dental Clinic)

Aktivno sudjelovanje (izlaganje- poster) na 15. kongresu Hrvatskog društva za maksilofacijalnu, plastičnu i rekonstrukcijsku kirurgiju glave i vrata i 9. kongresu Hrvatskog društva za oralnu kirurgiju, Opatija, listopad 2022.

Aktivno sudjelovanje na međunarodnom kongresu 8. Hrvatski parodontološki dani 2022., Rovinj, studeni 2022.

NAGRADE:

Rektorova nagrada za posebna postignuća u akademskoj godini 2022./2023.

POSEBNE VJEŠTINE:

Rad na računalu: MS Office, EndNote

Strani jezici: engleski jezik, talijanski jezik

Vozačka dozvola: A2, B kategorija