

Razlike u distribuciji živčanih vlakana i upalnog infiltrata u genitalnoj i ekstragenitalnoj varijanti bolesti lichen sclerosus

Vuković, Dubravka

Doctoral thesis / Disertacija

2023

Degree Grantor / Ustanova koja je dodijelila akademski / stručni stupanj: **University of Split, School of Medicine / Sveučilište u Splitu, Medicinski fakultet**

Permanent link / Trajna poveznica: <https://um.nsk.hr/um:nbn:hr:171:903201>

Rights / Prava: [In copyright](#)/[Zaštićeno autorskim pravom.](#)

Download date / Datum preuzimanja: **2024-11-28**



Repository / Repozitorij:

[MEFST Repository](#)



SVEUČILIŠTE U SPLITU
MEDICINSKI FAKULTET

Dubravka Vuković

RAZLIKE U DISTRIBUCIJI ŽIVČANIH VLAKANA I UPALNOG INFILTRATA U
GENITALNOJ I EKSTRAGENITALNOJ VARIJANTI BOLESTI *LICHEN SCLEROSUS*

DOKTORSKA DISERTACIJA

U Splitu 2023.

SVEUČILIŠTE U SPLITU
MEDICINSKI FAKULTET

Dubravka Vuković

RAZLIKE U DISTRIBUCIJI ŽIVČANIH VLAKANA I UPALNOG INFILTRATA U
GENITALNOJ I EKSTRAGENITALNOJ VARIJANTI BOLESTI *LICHEN SCLEROSUS*

DOKTORSKA DISERTACIJA

U Splitu 2023.

Rad je izrađen u Laboratoriju za istraživanje ranog razvoja čovjeka Zavoda za anatomiju, histologiju i embriologiju Medicinskog fakulteta Sveučilišta u Splitu.

Voditeljica rada: dr. sc. Snježana Mardešić, izv. prof.

ZAHVALA

Zahvaljujem mentorici dr. sc. Snježani Mardešić, izv. prof. na pomoći, trudu i podršci tijekom izrade ove doktorske disertacije.

Posebnu zahvalnost izražavam dr. sc. Mirni Saraga Babić, prof. i kolegi Marinu Ogorevcu, dr. med. na nesebičnoj pomoći i podršci prilikom izrade istraživanja. Hvala vam od srca.

Također zahvaljujem na pomoći svim kolegama Zavoda za anatomiju, histologiju i embriologiju te onima na Klinici za dermatovenerologiju.

I na kraju zahvala mojoj obitelji i prijateljima.

POPIS OZNAKA I KRATICA

ANKRD18A – gen proteina koji sadržava domenu ponavljanja ankirina 18A (engl. *ankyrin repeat domain-containing protein 18A*)

ANOVA – jednosmjerna analiza varijance (engl. *analysis of variance*)

BMZ – zona bazalne membrane (engl. *basement membrane zone*)

CD68 – protein klaster diferencijacije 68 (engl. *cluster of differentiation 68*)

CD177 – gen klaster diferencijacije 177 (engl. *cluster of differentiation 177*)

CD200 – gen klaster diferencijacije 200 (engl. *cluster of differentiation 200*)

CDKN2A – gen inhibitor ciklin ovisne kinaze 2A (engl. *cyclin-dependent kinase inhibitor 2A*)

CGRP – peptid vezan za gen kalcitonina (engl. *calcitonin gene-related peptide*)

DAPI – 4',6'-diamidino-2-fenilindol (engl. *4',6'-diamidino-2-phenylindole*)

DEJ – dermo-epidermalna granica (engl. *dermo-epidermal junction*)

DNA – deoksiribonukleinska kiselina (engl. *deoxyribonucleic acid*)

EC – ekstragenitalne kontrole (engl. *extragenital controls*)

ECM1 – protein ekscelularnog matriksa 1 (engl. *extracellular matrix protein 1*)

EL – ekstragenitalni lihen (engl. *extragenital lichen sclerosus*)

G0 – faza staničnog ciklusa u kojoj se stanica ne dijeli

G2 – podfaza u interfazi, jednoj od faza staničnog ciklusa

GC – genitalne kontrole (engl. *genital controls*)

GL – genitalni lihen (engl. *genital lichen sclerosus*)

H & E – hematoksilin i eozin (engl. *hematoxylin and eosin*)

HLA – humani leukocitni antigeni (engl. *human leukocyte antigens*)

HPV – humani papiloma virus (engl. *human papillomavirus*)

IENF/mm – intraepidermalna živčana vlakana po milimetru (engl. *intraepidermal nerve fibers per millimeter*)

IENFD – gustoća intraepidermalnih živčanih vlakana (engl. *intraepidermal nerve fiber density*)

IL-31 – interleukin 31

IQR – interkvartilni raspon (engl. *interquartile range*)

KBC – Klinički bolnički centar

Ki-67 – nuklearni protein Ki-67

LATS2 – gen velike tumor supresorske kinaze 2 (engl. *large tumor suppressor kinase 2*)

LKS – lokalni kortikosteroidi

LS – lihen sklerozus (lat. *lichen sclerosus*)

M – M faza ili mitoza

M1 – podtip makrofaga tj. inflamatorno, klasično aktivirani podtip

M2 – podtip makrofaga tj. antiinflamatorno, alternativno aktivirani podtip

MAP kinaza – mitogenima aktivirana protein-kinaza (engl. *mitogen-activated protein kinase*)

miR-155 – mikroRNA-155 (engl. *microRNA-155*)

MMP-9 – matriksna metaloproteinaza-9

p53 – tumorski protein p53

PBS – fosfatom puferirana fiziološka otopina (engl. *phosphate-buffered saline*)

pd – papilarni dermis

PGP 9.5 – proteinski genski produkt 9.5 (engl. *protein gene product 9.5*)

PRP – plazma bogata trombocitima (engl. *platelet-rich plasma*)

rd – retikularni dermis

SAD – Sjedinjene američke države

SENF/mm – subepidermalna živčana vlakana po milimetru (engl. *subepidermal nerve fibers per millimeter*)

SENFD – gustoća subepidermalnih živčanih vlakana (engl. *subepidermal nerve fiber density*)

SP – tvar P (engl. *substance P*)

Th1 – podtip pomoćničkih T limfocita

Th2 – podtip pomoćničkih limfocita

TNF- α – tumor nekrotizirajući čimbenik rasta alfa (engl. *tumor necrosis factor alpha*)

TRP – tranzijentni receptorski kationski kanal (engl. *transient receptor potential channels*)

TRPA1 – tranzijentni receptorski kationski kanal podobitelj A član 1 (engl. *transient receptor potential cation channel subfamily A member 1*)

try – triptaza (engl. *tryptase*)

UCHL-1 – ubikvitin karboksi-terminalna hidrolaza 1 (engl. *ubiquitin carboxyl-terminal hydrolase 1*)

UVA1 – ultraljubičasto zračenje A1 (engl. *ultraviolet A 1 radiation*)

VAS – vizualna analogna ljestvica

VIN – vulvarna intraepitelna neoplazija

VR1 – vaniloidni receptor 1 (engl. *vaniloid receptor 1*)

SADRŽAJ

1. UVOD	1
1.1. Definicija bolesti	2
1.1.2. Povijesne činjenice	2
1.1.3. Epidemiologija bolesti.....	2
1.1.4. Etiopatogeneza bolesti.....	3
1.1.5. Klasifikacija bolesti	7
1.1.6. Klinička prezentacija.....	7
1.1.7. Patohistološka slika	10
1.1.8. Subjektivni simptomi.....	11
1.1.9. Dijagnoza.....	12
1.1.10. Diferencijalna dijagnoza.....	13
1.1.11. Liječenje	14
1.1.12. Tijek i prognoza bolesti	16
1.2. Neurogena upala.....	17
1.2.1. Intraepidermalna živčana vlakna	18
1.2.3. Peptid povezan s kalcitoninskim genom	20
1.2.4. PGP 9.5.....	22
1.2.5. Kaspaza-3	23
1.2.6. Proliferacija	23
1.2.7. Makrofazi	24
1.2.8. Mastociti	25
2. HIPOTEZA ISTRAŽIVANJA	27
3. CILJ ISTRAŽIVANJA	29
4. MATERIJALI I METODE ISTRAŽIVANJA	31
4.1. Prikupljanje uzoraka.....	32
4.2. Histokemijski i imunofluorescencijski postupak.....	32
4.3. Debljina epidermisa i gustoća upalnog infiltrata	35
4.4. Gustoća živčanih vlakana	35
4.5. Gustoća stanica, indeks proliferacije i kvantifikacija apoptoze.....	36
4.6. Statistička analiza	37
5. REZULTATI.....	39
5.1. Kliničke karakteristike bolesnika	40
5.2. Rezultati analize rezova obojenih hematoksilinom i eozinom	40

5.3. Dvostruko imunofluorescencijsko bojenje na VR1 i CGRP	43
5.4. Dvostruko imunofluorescencijsko bojenje na VR1 i PGP 9.5	46
5.5. Dvostruko imunofluorescencijsko bojenje na VR1 i triptazu	48
5.6. Dvostruko imunofluorescencijsko bojenje na triptazu i Ki-67.....	51
5.7. Imunofluorescencijsko bojenje na kaspazu-3.....	53
5.8. Imunofluorescencijsko bojenje na PGP 9.5.....	55
5.9. Imunofluorescencijsko bojenje na CD68	58
6. RASPRAVA.....	62
7. ZAKLJUČCI	68
8. LITERATURA.....	71
10. SUMMARY	98
11. ŽIVOTOPIS.....	100

1. UVOD

1.1. Definicija bolesti

Lihen sklerozus (lat. *lichen sclerosus*, LS), sa sinonimima *lichen sclerosus et atrophicus*, *balanitis xerotica obliterans*, *kraurosis vulvae* i hipoplastična distrofija, kronična je upalna bolest kože koja zahvaća ekstragenitalnu i genitalnu kožu (1). Etiologija je bolesti nepoznata, a tijekom progresivan i nepredvidiv, obilježen sklerozom kože, bez zahvaćanja unutarnjih organa.

1.1.2. Povijesne činjenice

Prvo spominjanje LS-a datira iz devetnaestog stoljeća, preciznije 1875. godine, kada je Weir opisao vulvarni ili oralni LS kao „ihtiozu“, a pedijatrijski se vulvarni LS prvi put spominje 1901. godine. Godine 1885. Breisky za vulvarni LS uvodi naziv *kraurosis vulvae*. Tek 1892. godine Darier daje klasični patohistološki opis bolesti. Otada je u uporabi bio naziv *lichen sclerosus et atrophicus*, koji je izmijenjen 1976. godine kada je sufiks *et atrophicus* ukinut Friedrichovom spoznajom da se radi o distrofiji, a ne atrofiji zahvaćene kože. Internacionalno društvo za proučavanje vulvovaginalnih bolesti (engl. *International Society for the Vulvovaginal Disease*) iste je godine uvelo izraz *lichen sclerosus* kao službeni naziv bolesti te potaknulo izbjegavanje uporabe izraza *kraurosis* i *leucoplakia* (2).

1.1.3. Epidemiologija bolesti

Rezultati epidemioloških studija upućuju na često nedovoljno prepoznatu i kasno postavljenu dijagnozu LS-a, uz prevalenciju od približno 0,1 – 0,3 %, s omjerom 10 : 1 u korist žena (3, 4).

LS se može razviti u bilo kojoj životnoj dobi, no najčešće se javlja u bimodalnoj distribuciji s dvama vršcima incidencije: u prepubertetskih dječaka i predmenarhalnih djevojčica (prosjeck 7,6 godina) i žena u postmenopauzi (prosjeck 52,6 godina) te muškaraca srednje životne dobi (2, 3, 5 – 8). Postoje sumnje da je bimodalna distribucija bolesti možda detekcijska greška, tj. „bias“ upravo zbog razloga koji su prethodno navedeni (9). Iako su epidemiološki podatci za pedijatrijske forme LS-a ograničeni, vjeruje se da se otprilike od 7 % do 15 % svih slučajeva javlja u djece (10). Otprilike će 1 na 900 djevojčica razviti vulvarni LS. Studija na 327 djevojčica utvrdila je prosječan početak bolesti u dobi od 5,4 godina, no uz često kašnjenje u postavljanju dijagnoze i do 1,6 godina (11). Retrospektivna analiza na 411 patohistoloških uzoraka prepucija koji nisu imali dijagnosticiranu dermatozu u prosječno 10 % uzoraka pokazala je tipičnu patohistološku sliku LS-a (12). LS se vjerojatno pojavljuje mnogo češće

nego što se ranije očekivalo, uz, kao što je i prethodno navedeno, i dalje veću pojavnost u pripadnica ženskog spola (~ 3 % u žena i > 0,07 % u muškaraca) (6, 13).

1.1.4. Etiopatogeneza bolesti

Iako je etiologija LS-a još uvijek nejasna, možemo reći da se radi o multifaktorijalnoj bolesti u čijoj etiopatogenezi ulogu imaju: genetska predispozicija, autoimuna podloga, infektivno zbijanje, lokalna mehanička iritacija i hormonski status. Mnoga saznanja dobivena posljednjih godina sve više upućuju na autoimuno induciranu bolest u genetski predisponiranih pojedinaca, uz eventualan utjecaj hormonalnih čimbenika te ulogu prethodne infekcije kao okidača, a traume i okluzivnog vlažnog okruženja kao precipitirajućih čimbenika (14). Postoji niz etioloških i epidemioloških studija o autoimunoj podlozi bolesti u genetski predisponiranih pojedinaca. Obiteljske studije na preko 1000 žena opisuju 12 % pojavnosti LS-a u osobnoj i obiteljskoj anamnezi (15, 16), a postoje i prikazi slučajeva koji opisuju LS vulve u monozigotnih blizanki (17, 18).

Utvrđena je visoka povezanost s genima koji reguliraju antigene klase II humanog leukocitnog antigena (engl. *human leukocyte antigens*, HLA), koji su uključeni u humoralni imunitet, kao što su DQ7, DR12, DRB1*12 i DRB1*13 (19-21). Žene s LS-om imaju povećanu prevalenciju HLA-DQ7, -DQ8, -DQ9, i -DR12 u usporedbi s kontrolama, a HLA-DQ7 prisutan je u 50 % odraslih žena i 66 % prepubertetskih ispitanica (8, 21).

Osobe s HLA-DR17 imaju manju pojavnost LS-a, što se može interpretirati tako da HLA-antigeni i njihovi povezani haplotipovi mogu uvjetovati i pojačanu, ali i smanjenu incidenciju LS-a, ovisno o antigenu (20, 22).

Ponavljane (repetitivne) nasljedne varijante određenih četiriju gena prepoznate su kao razlog nefunkcionalnosti ekstracelularnog matriks proteina u svih sedam zahvaćenih pacijenata, ali iste nisu pronađene u zdravih kontrola. Geni s tim varijantama uključuju CD177 (engl. *cluster of differentiation 177*, aktivacija neutrofila), CD200 (engl. *cluster of differentiation 200*, inhibicijski signal makrofaga), ANKRD18A (engl. *ankyrin repeat domain-containing protein 18A*, epigenetska regulacija) i LATS2 (engl. *large tumor suppressor kinase 2*, korepresor androgenog signaliziranja) (23).

Nedavno su epigenetski putovi implicirani kao uzročnici ili pospješivači bolesti, osobito mikroRNA-155 (engl. *microRNA-155*, miR-155), gen za ECM1-protein (engl. *extracellular matrix protein 1*), galektin-7, tumorski protein p53 i epigenetske modifikacije na CDKN2A (engl. *cyclin-dependent kinase inhibitor 2A*) (22).

LS pokazuje karakteristike u skladu s drugim autoimunim stanjima, uključujući veću prevalenciju među pripadnicama ženskog spola i povezanost s drugim autoimunim stanjima (15, 24, 25). LS se često javlja uz različite autoimune bolesti u kojih su detektibilna serumska autoantitijela, kao što su morfea, autoimune bolesti štitnjače (Hashimotov tireoiditis i Gravesova bolest), reumatoidni artritis, perniciozna anemija, dijabetes melitus tipa I, *alopecia areata*, vitiligo i autoimune bulozne dermatoze tipa buloznog pemfigoida (26 – 30). U pojedinim studijama čak je 12 – 16 % žena s LS-om imalo i autoimuni tireoiditis (24, 31).

U pretpostavljenom etiopatogenetskom modelu humoralne autoimunosti i stvaranja autoantitijela na proteine kože, u slučaju LS-a, pronađena su protutijela na protein ekstracelularnog matriksa 1 (glikoprotein koji djeluje kao „biološko ljepilo“ na dermoepidermalnom spoju) u bolesnica s anogenitalnim LS-om (32), a isto je bilo primjenjivo u imunopatogenezi LS-a penisa (5). Autoantitijela na ECM1, koja se nalaze u 74 % žena s LS, utječu na regulatorno vezanje ECM1 na matriksnu metaloproteinazu-9 (MMP-9) te dovode po pojačane sinteze kolagena, posebice tipa V, što u konačnici dovodi do procesa skleroze (32, 33). MMP-9 i matriksna metaloproteinaza-2 jesu kolagenaze i želatinaze, važne u procesu remodeliranja kolagena, čiji je izražaj s izražajem njihovih tkivnih inhibitora povišen u uzorcima vulvarnog LS-a (34). Navedeni proces olakšava i disregulacija keratinocitnog proteina galektina 7, čiju sintezu regulira p53, a uloga mu je inhibirati rast fibroblasta i povećati sintezu kolagena (35).

Do otkrića autoantitijela na ECM1-protein došlo se proučavanjem autosomno recesivne genodermatoze koja se naziva lipoidna proteinoza, a koja ima sličnu kožnu patologiju kao LS te umjesto humoralne autoimunosti u podlozi ima *loss-of-function* mutaciju gena za ECM1-protein (32, 36 – 38).

Osim toga nedavne su studije (podjednako na animalnim modelima i *in vivo*) pokazale ulogu ECM1-proteina u genetskoj predispoziciji za upalne bolesti crijeva, stjecanje imunološke tolerancije te alergijske reakcije posredovane T-limfocitima i aktivacijom B-limfocita (37, 39 – 41). Međutim, autoimunost na ECM1 nije dostatna za objašnjenje patogeneze LS-a.

Uz autoantitijela na ECM1-protein spominju se i ona na antigen buloznog pemfigoida iako njihova uloga u patogenezi bolesti nije razjašnjena, ali pridonosi hipotezi da je LS autoimuna bolest s humoralnim odgovorom (32). Osim već spomenute povezanosti s autoimunim bolestima i pojavom LS-a u obitelji, za povećano razumijevanje imunoloških i genetskih elemenata uključenih u patologiju LS-a treba uključiti i autoimunogenu aktivaciju, sklerozu tkiva i oksidativni stres (22).

Poznato je da odsutnost supresivne funkcije regulatornih T-limfocita potiče autoimunu reakciju. Postoji utvrđena povezanost između odgovora Th1-limfocita i autoimunih bolesti (22). Upala u LS-u posredovana je pojačanom regulacijom citokina, pomagačkih T-limfocita Th1-podtipa, u čije je promicanje diferencijacije uključena miR-155 (42).

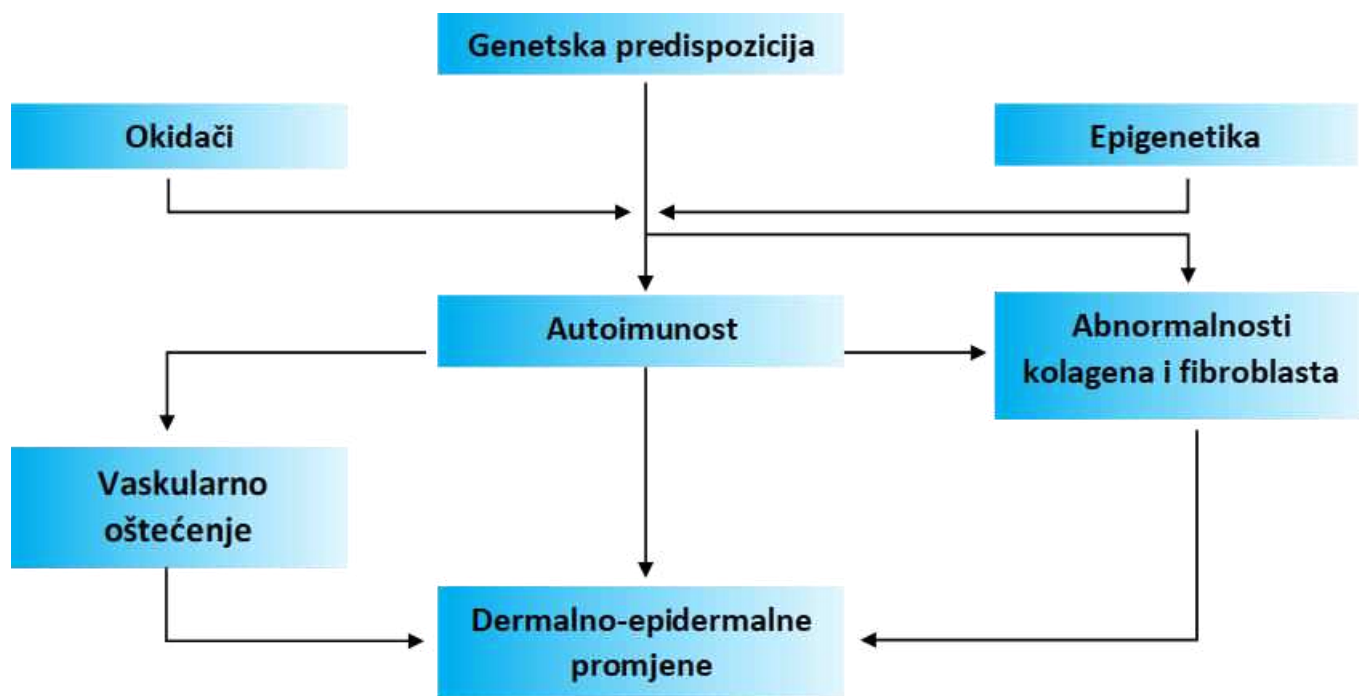
Kada je, kao u slučaju LS-a, miR-155 prekomjerno izražen, to može poremetiti T-regulatornim limfocitima posredovanu supresiju dovodeći do gubitka samotolerancije i potičući upalu, a time i autoimunost (22).

Disregulacija zbog prekomjernog izražaja miR-155 također je povezana s povećanom sintezom kolagena i stvaranja sklerotskog tkiva te inhibicijom supresorskih gena FOXO3 (engl. *forkhead box O3*) i CDKN1B (eng. *cyclin-dependent kinase inhibitor 1B*), što dovodi do pojačane sinteze kolagena (43). U pojedinim patohistološkim uzorcima otkriveno je oksidativno oštećenje DNA (engl. *deoxyribonucleic acid*) koje upućuje na to da samo oksidativno oštećenje DNA, lipida i proteina može pridonijeti sklerozu, autoimunosti i karcinogenezi u LS-u (44).

Naime, Th1-citokini koji se luče tijekom upalnog procesa dovode do oslobađanja reaktivnih kisikovih spojeva (engl. *reactive oxygen species*) potičući autoimunost i oksidativni stres koji potom pridonosi inaktivaciji tumorskih supresorskih gena, uključujući p53 i CDKN2A, dovodeći do proliferacije stanica i karcinogeneze (22, 45). Do sada su implicirane virusne infekcije humanim papiloma virusom (engl. *human papillomavirus*, HPV) i virusom hepatitisa C, lokalne infekcije (uretritis, vulvovaginitis) te infekcija bakterijom *Borrelia burgdorferi*, uzročnikom Lajmske bolesti, okidačima za LS, ali su dokazi kontradiktorni (46, 47). HPV je prisutan u znatnom broju penilnih lezija u dječaka (48). Što se tiče *B. burgdorferi*, ona je dokazana u kožnim lezijama, različitim tehnikama, od bojenja srebrom, preko PCR-a i serologije (49–51). Međutim, većina je potvrdnih studija provedena na stanovništvu Austrije i okolnih europskih zemalja te nešto manje u Japanu, a one provedene u Ujedinjenom Kraljevstvu, Sjedinjenim Američkim Državama (SAD) i Australiji nisu dokazale prisutnost *B. burgdorferi* u lezijama (49, 52 – 54). Treba imati na umu i geografske razlike u genotipovima:

u Europi dominiraju *B. garinii* i *B. afzelii*, a u SAD-u *B. burgdorferi sensu stricto*. Europski su sojevi detektirani i u lezijama morfee, lajmske bolesti te atrophoderme Pasini-Peirini (55).

Jedna od manifestacija vulvarnog LS-a jest Koebnerov fenomen, tj. pojava lezija na mjestima ozlijeđene ili traumatizirane kože uslijed češanja ili seksualne aktivnosti. Stoga ponovljena trauma i iritacija navedenog područja mogu djelovati kao precipitirajući čimbenik za bolest (56). Neki od čimbenika koji se također navode jesu nošenje tijesne odjeće, učestala vožnja bicikla, inkontinencija urina, radioterapija, mjesto vakcinacije, kronične rane te stome (37, 38). Bimodalna distribucija bolesti u žena u pretpubertetskom i postmenopauzalnom razdoblju sugerira povezanost pojavnosti LS-a s niskim razinama estrogena iako nedostaju istraživanja koja bi dokazala tu teoriju. U studijama se bilježi povišen izražaj receptora za estrogen u biopsijama kožnih promjena u vulvarnog LS-a. Istraživanja pokazuju da je uzimanje kontracepcije samo progesteronom u negativnoj korelaciji s LS-om, kao i uzimanje supstitucijske terapije estrogenima. Također je uočena snižena vrijednost testosterona i androstendiona te gubitak receptora za testosteron u lezionalnoj koži (57, 58). Utvrđeno je da su razine dihidrotestosterona u serumu znatno smanjene u pacijentica s neliječenim LS-om vulve, što upućuje na to da bi smanjena aktivnost 5 α -reduktaze mogla biti etiološki čimbenik za LS (57). Zbog toga je u prošlosti pokušana terapija lokalnim preparatima testosterona, no taj je modalitet liječenja napušten zbog nedostatka dokaza o učinkovitosti (59). U jednoj retrospektivnoj studiji na premenopauzalnim ženama koje su uzimale oralne kontraceptive uočeno je da oni iz antiandrogene skupine mogu potaknuti razvoj LS-a vulve u predisponiranih žena (60). S obzirom na dvojbenu ulogu hormona te je teorija o etiopatogenezi posljednjih godina stavljena po strani.



Slika 1. Shematski prikaz etiopatogeneze lihen sklerozusa. Slika je autoričino djelo.

1.1.5. Klasifikacija bolesti

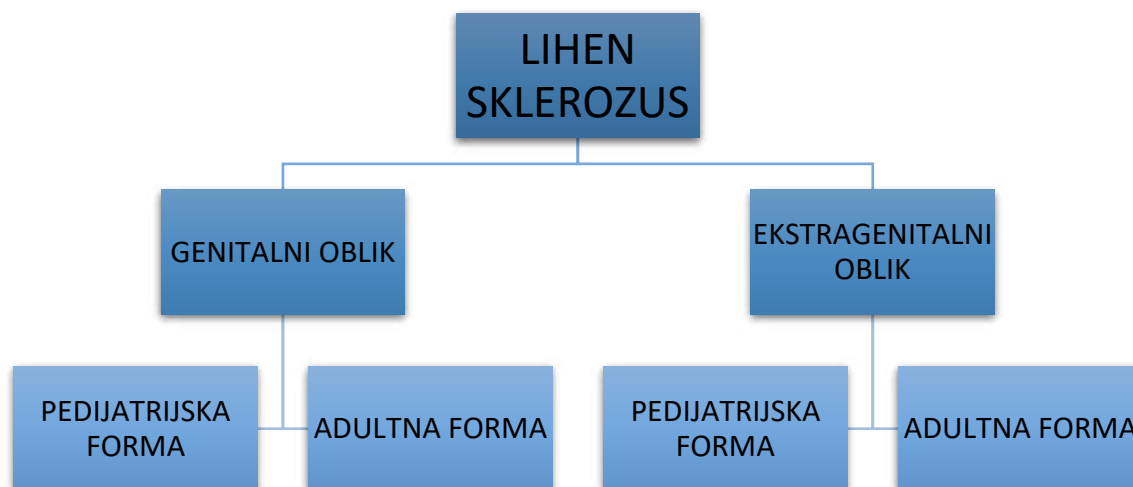
Klasifikacija stadija bolesti nužna je kako bi se postigla ujednačena podjela bolesnika i odredilo adekvatno liječenje (61–63).

Za sada ne postoji službena klasifikacija, ali se na temelju kliničke slike, anatomskih promjena i subjektivnih simptoma može govoriti o ranom i kasnom stadiju bolesti. Također se ista podjela može primijeniti i na temelju različitih patohistoloških elemenata u ranim i kasnim stadijima bolesti.

1.1.6. Klinička prezentacija

Klinička slika LS-a razlikuje se po spolu, dobi pojavnosti i mjestu lezije, odnosno razlikujemo kliničku sliku u muškaraca i žena, djece i odraslih te genitalne i ekstragenitalne forme bolesti (Slika 1 i Slika 2). Genitalni LS u žena prezentira se zaravnjenim papulama boje slonovače, koje postupno konfluiraju u plakove različitih dimenzija, uz mogućnost prisustva edema, vezikula, purpura, ekhimoza, krvarenja, erozija i ulceracija. Pojava purpura često je rani znak genitalnog LS-a u žena (64). Moguća je i pojava Koebnerova fenomena (izomorfni odgovor, tj. pojava nove kožne lezije na mjestu traume). Često se anogenitalno uoče hiperkeratotične lezije

koje se sastoje od atrofičnog, bjelkastog epidermisa, distribuirana u formi broja osam. U genitalnog LS-a u žena moguća je pojava sekundarne lihenifikacije uslijed učestalog češanja koja se izmjenjuje s hipertrofičnim arealima te se često naziva „miješana vulvarna distrofija“ (65). Atrofija kože često se opisuje kao koža poput pergamenta ili cigaretnog papira (tanka, naborana, blago udubljena koža). Rjeđa su klinička obilježja mali hiperkeratotični nodusi i papule (66), pojava hemoragičnih bula koje cijele s pojavom milija (67) te linearne lezije (68). Iako su lezije u genitalnom LS-u leukodermične, postoje i hiperpigmentirani areali koji su posljedica inkontinencije melanina (69, 70). Smatra se da je leukodermija posljedica smanjene sinteze melanina ili blokade u transferu melanina prema keratinocitima (71). Iako mukoza nije nikada zahvaćena, postoji mogućnost ožiljkavanja, što može rezultirati aglutinacijom malih usana, obliteracijom klitorisa i suženjem introitusa vagine. Približno 30 % žena s LS-om razvije perianalne lezije, koje se šire na stražnjicu i prepone. Vodeći subjektivni simptom jest intenzivan svrbež. Erozijske, pukotine i/ili suženje vaginalnog otvora mogu uzrokovati bol i bolan spolni odnos (59, 72). Genitalni LS u odraslih muškaraca obično se pojavljuje u vidu bjelkastih prstenastih areala na prepuciju, koronarnom sulkusu penisa i glansu penisa, ali rijetko na korpusu penisa. Rijetko je moguća i istovremena pojava ekstragenitalne lezije. Dugotrajne promjene stoga mogu uzrokovati zatezanje prepucija i u konačnici rezultirati fimozom, što rezultira erektilnom disfunkcijom ili bolnom erekcijom (59). U obrezanih odraslih osoba LS se javlja u 11 – 30 % navedenih (73, 74). Uz svrbež, kao vodeći simptom, moguće su i dizurične tegobe. Za razliku od žena, perianalne su lezije i gastrointestinalne smetnje vrlo rijetke u muškaraca, no zato su moguće posljedične strikture uretre (75).



Slika 2. Klinički oblici lihen sklerozusa. Slika je autoričino djelo.

Ekstragenitalni oblik bolesti javlja se u 6 – 20 % bolesnika (76). Češće se javlja u žena, i to na gornjoj polovici trupa, aksilama, stražnjici i bočnoj strani bedara te zapešćima i čelu. Rjeđe se javlja palmarno, plantarno, na koži prstiju, lica (77–79), vlasišta te na mjestu vakcinacije ili ozljede (80). Vrlo se rijetko ekstragenitalne lezije javljaju u Blashkovim linijama, bilateralno zosteriformno ili budu potencirane izlaganjem suncu (81). Tipične kožne lezije prezentiraju se plakovima boje slonovače, povremeno s mogućnošću hemoragije. Diferencijalno dijagnostički treba ih razlikovati od morfee, koja za razliku od ekstragenitalnog LS-a nema hiperkeratotičan izgled praćen osjećajem svrbeža i boli (59). Kada govorimo o pedijatrijskoj prezentaciji kliničke slike, u djevojčica koje boluju od LS-a, njih 94,6 % ima samo anogenitalne lezije, a preostalih 5,4 % ima samo ekstragenitalne lezije ili anogenitalne i ekstragenitalne lezije. Svrbež, bol, dizurija i osjećaj žarenja u anogenitalnom području jesu najčešći prijavljeni simptomi. Otprilike 58 – 89 % djevojčica ima opstipaciju i gastrointestinalne tegobe (82 – 85). U kliničkoj slici dominiraju hipopigmentirani i hiperpigmentirani areali kože, eritem, fisure, ekhimoze, atrofija kože i keratotične papule, distribuirani u genitalnoj regiji u obliku „osmice“ (male usne, klitoris i perianalno područje) (83). Povremeno se opisuju asimptomatske vaskularne lezije (angiokeratomi i telangiektazije) (86 – 89). Često su prisutne erozije kao posljedica češanja uslijed intenzivnog svrbeža. U kasnijim fazama bolesti moguće su i anatomske promjene tipa sljepljivanja malih usana (90, 91). Važno je naglasiti da se genitalni LS ne smije zamijeniti sa spolnim zlostavljanjem oboljela djeteta, koje ponekad može biti ne

samo diferencijalno dijagnostička, nego i konkomitantna dijagnoza te kao takva pogoršavati kliničku sliku zbog traumom inducirane upale, tj. Koebnerova fenomena (65, 84, 92). U dječaka u kliničkoj slici dominiraju redom: fimozom (52 %), balanitis (13 %) ili poremećaji korpusa penisa (10 %) (93). U skupinu dječaka koji su skloniji razvoju LS-a pripadaju oni sa stečenom fimozom (94 – 96). Učestalost LS-a u neobrezanih dječaka s fimozom kreće se od 2 % do 95 %, a 30-ak najvećih kohortnih studija pokazuju 10 – 50 % (97, 98). Fimoza se najčešće razvija posljedično zbog skleroze prepucija koji se manifestira bijelim prstenastim arealom. Rjeđe su prisutne i ostale promjene tipa ožiljkavanja, pigmentnih promjena, teleangiektazija, purpura i eritema (82, 99). Nakon operativnog liječenja fimoze često zaostaju simptomi poput dizurije, baloniranja prepucija, retencije urina i erektilne boli. U dječaka koža perianalne regije iznimno je zahvaćena te je opstipacija kao jedan od simptoma bolesti znatno rjeđa u usporedbi s djevojčicama.

Koža skrotuma nije nikada zahvaćena. Ekstragenitalni LS prisutan je u 0,4 – 6 % dječaka s LS-om (82). Osim gore navedenih, klasičnih prezentacija bolesti, odnedavno postoje publikacije o rijetkoj formi LS-a usana, bukalne sluznice, gingive, jezika i nepca te o lijekom uzrokovanu LS-u. Promjene su asimptomatske i bez do sada opisane maligne alteracije (68).

Nedavne studije posebno ističu LS i lihen planus kao nuspojavu imunoterapije *checkpoint* inhibitorima koja u nekim slučajevima postaje indikacija za prekid navedene onkološke terapije jer se postigla potpuna remisija (100). Opisan je i slučaj pojave penilnog LS-a nakon intrakavernozne aplikacije alprostadila, lijeka za erektilnu disfunkciju (101).

1.1.7. Patohistološka slika

Genitalni LS dijeli patohistološke značajke s ekstragenitalnom varijantom (102). Trakasti infiltrat limfocita u gornjem dermisu, vakuolarna degeneracija bazalnog sloja epidermisa i blaga homogenizacija papilarnog dermisa vide se u ranim lezijama, a u kasnim je lezijama prisutna ortokeratotička hiperkeratinizacija i epidermisa i gornjeg dermisa, hijalinizacija i skleroza dermisa i papilarnog dermisa, vaskularne promjene, teleangiektazije i intersticijski limfocitni infiltrat (102). Patohistološki je prisutan tipičan subepidermalni edem s homogeniziranim vlaknima kolagena koja se slabo bojaju na hemalaun i eozin te s vremenom ta zona postaje sklerotična i s dosta eozinofila uz postupno zadebljanje bazalne membrane i pojačan izražaj kolagena IV i VII te dilataciju tankih krvnih žila s povremeno prisutnom hemoragijom (103). Ispod edema nalazi se gust perivaskularni limfocitni infiltrat s dominantno T-limfocitima u

srednjem dermisu. U potpuno razvijene kliničke slike vulvarnog LS-a u infiltratu se uočavaju plazma stanice i histiociti. Može se uočiti i eozinofilna spongioza koja, uz ekzorijacije i egzocitozu limfocita, često ide u prilog slabijem terapijskom odgovoru te mastociti i njihove otpuštene granule (104). Promjene u epidermisu u vulvarnog LS-a mogu biti različite, od hiperplazije do distrofije. Vulvarni LS bez pridružena karcinoma često imitira *lichen simplex chronicus* i za njega je karakterističan epidermis koji može biti čak trostruko deblji od onog u ekstragenitalnoj varijanti bolesti. Adneksa je najčešće očuvana. Studije opisuju i makrofagnu elastofagocitozu na spoju homogeniziranog kolagena i podležućeg retikularnog dermisa, što se može smatrati jednim od razloga za smanjenje broja elastičnih vlakana u ovoj bolesti (105).

Moguće histološke vaskularne promjene u LS-u jesu leukocitoklastični vaskulitis (rijetko), limfocitni vaskulitis (nerijetko) te granulomatozni flebitis (ekstremno rijetko) (106, 107).

U ranim lezijama zona edema potiskuje elastična vlakna, koja bivaju postupno uništena, prema nižim slojevima. U gornjim slojevima dermisa uočava se smanjenje fibrilina, a njegove su vrijednosti ispod zone bazalne membrane (BMZ) uredne. Tu se mogu naći i male količine mukopolisaharida uz mjestimične rupture na BMZ-u s fragmentima pozitivnim na bojenje perjudnom kiselinom u podležućem dermisu (104). Također su u razini lamine dense i lucide prisutne broje invaginacije i pukotine, a u buloznih je oblika LS-a vidljiva kompletna separacija ispod lamine dense. Upalni je infiltrat u ranim lezijama obilan, superfcijalno raspoređen i trakast, često imitirajući onaj u lihen planusu. Navedeni upalni infiltrat, uz apoptozu i vakuolizaciju, dio je tzv. *interface* dermatitisa ili lihenoidne reakcije. S vremenom upalni infiltrat postaje širi, raspršeniji i manje intenzivan, uz zahvaćanje adneксе (108).

U patohistološkom nalazu može se uočiti i proliferacija atipičnih melanocita nevoidnog ili malignog karaktera, koji proliferiraju uz umnoženi kolagen. Smatra se da citokini u izvanstaničnom okolišu te promjene u ekstracelularnom matriksu pridonose takvu fenotipu atipičnih melanocitnih lezija i čak melanoma u slučajevima vulvarnog LS-a (109).

1.1.8. Subjektivni simptomi

Najintenzivniji je simptom, posebice u vulvarnog LS-a u žena u postmenopauznoj dobi, svrbež, rjeđe bol prilikom spolnog odnosa (31, 110). U muškaraca srednje dobi najčešći je simptom erektilna disfunkcija zbog fimoze i boli (5). U pedijatrijskih forma LS-a dječaci se obično žale na suženje prepucija, što se diferencijalno dijagnostički treba razlikovati od

fiziološke fimoze. Djevojčice obično imaju simptome anogenitalnog svrbeža te bolne defekacije i opstipacije (111).

1.1.9. Dijagnoza

LS se dijagnosticira temeljem kliničke slike ili po potrebi nakon biopsije kože (44). U pedijatrijskoj populaciji dijagnoza se također temelji na kliničkoj slici i/ili simptomima. U djevojčica biopsije općenito nisu potrebne. U dječaka dijagnoza isključivo na temelju kliničke slike može dovesti do propusta dijagnoze LS-a, pa se kod njih češće radi patohistološka analiza (nakon terapijske cirkumcizije), ali korelacija između kliničke i patohistološke dijagnoze varira u rasponu od 53 % do 88 % (112 – 115). Postoji nekoliko slučajeva u kojima je nužno napraviti biopsiju kožne promjene te je i dokumentirati: u slučajevima kada je klinička dijagnoza nesigurna, u atipične ekstragenitalne prezentacije, ako nije postignut zadovoljavajući terapijski odgovor na preporučeno liječenje prema smjernicama za liječenje bolesti, ako se radi terapijska cirkumcizija te prilikom sumnje na malignu alteraciju (76).

Bioptira se granica između promijenjene i zdrave kože, hiperkeratotični areal, perzistirajuća erozija ili ulceracija te suspektna pigmentna promjena (79). Često se u dijagnostici služimo i dermatoskopijom (epiluminescentnom mikroskopijom), neinvazivnom *in vivo* tehnikom kojom se primarno koristi pri pregledu kožnih promjena uređajima – dermatoskopima. Dermoskopijom LS-lezija ponekad možemo doći do dijagnoze u klinički dvojbjenih slučajeva. U vulvarnog LS-a često vidimo sivoplave točkice, u uzorku tzv. *pepperinga*, koje odgovaraju dermalnim melanofagima. Uočavaju se i ljske te folikularni otvori poput komedona koji nisu vidljivi histološkim pregledom. Vaskularne se lezije prezentiraju u vidu vrlo rijetkih, nespecifično raspoređenih žila, uglavnom linearnog izgleda. U ranoj su fazi bolesti krvne žile točkastog izgleda. Patognomonična su bezstrukturalna mrljasta područja, bjelkaste do bijelo-žućkaste i ružičasto-bjelkaste boje na difuznoj bjelkastoj pozadini. U ekstragenitalnih forma LS-a tipično se uočavaju bjelkasta bezstrukturalna područja i otvori poput komedona (116).

Druga neinvazivna dijagnostička metoda kojom se koristimo jest reflektivna konfokalna mikroskopija, metoda svjetlosne mikroskopije kojom se može detektirati svjetlost iz vrlo tankog sloja u uzorku. U LS-a se njome uočavaju rožnati folikularni čepovi, horizontalno postavljeni akrosiringijum u zrnatom sloju epidermisa te izmijenjena mreža kolagenih vlakana sa snopovima zadebljanih, valovitih ili homogenih kolagenih vlakana te različitim upalnim infiltratom mononukleara (117). Vrlo rijetko primjenjuje se i elektronska mikroskopija kojom

se uočavaju razgradnja i *de novo* sinteza površinskog dermalnog kolagena, prisutnost kolagena u međustaničnom prostoru epidermisa, nepravilnosti bazalne membrane i kondenzacija tonofilamenata u bazalnim stanicama epidermisa (118, 119). Osim dijagnoze LS-a, ako na temelju kliničke procjene postoji indikacija, svakako treba isključiti potencijalno pridružene autoimune bolesti kao što je autoimuni tireoiditis, šećerna bolest tipa 1, sklerodermija i reumatoidni artritis (2). Ako postoji sumnja na superinfekciju, može se napraviti mikrobiološka obrada bakteriološki, virološki i mikološki te alergološka obrada u vidu epikutanog testa prilikom sumnje na sekundarno nastali kontaktni alergijski dermatitis (npr. na topikalne preparate) (44).

1.1.10. Diferencijalna dijagnoza

Najvažnija diferencijalna dijagnoza (Tablica 1) jest morfea za ekstragenitalne forme i erozivni lihen planus za genitalne forme bolesti, potom slijede: bolest presatka protiv primatelja (engl. *Graft-Versus-Host Disease*), inverzna psorijaza, ekcem, vitiligo (osobito u djece), vulvitis/balanitis plazma-staničā, vulvarna intraepitelna neoplazija (VIN), penilna intraepitelna neoplazija i planocelularni karcinom (76). Mnogi autori opisuju bolesnike s LS-om i superimponiranom morfeom, ali postoji mogućnost da sekundarni limfedem i skleroza superficijalnog dermisa imitiraju kliničku i patohistološku sliku LS-a (120, 121). U jednoj retrospektivnoj studiji 5,7 % od 472 bolesnika s morfeom imalo je i LS (122).

Tablica 1. Prikaz najčešćih diferencijalnih dijagnoza lihen sklerozusa.

Vulvarni LS	Muški genitalni LS	Oralni LS	Ekstragenitalni LS
Morfea			
Lihen planus			
Vitiligo			
Kontaktni dermatitis			
Autoimune bulozne dermatoze			
Intraepitelna neoplazija		Diskoidni lupus eritematozus	
Lihen simpleks kronikus		Lihenoidna varijanta bolesti presatka protiv primatelja	
Kandidijaza			Hipopigmentirani oblik Mikozis fungoidesa
Leukoplakija			
Postmenopauzalna atrofija	Zoon balanitis	Bijeli spužvasti nevus	

1.1.11. Liječenje

Trenutačno nema jedinstvene terapijske strategije za liječenje LS-a, djelomično i zbog heterogenosti u kliničkoj slici i razlikama u dobnim skupinama unutar kojih se javlja. Posljednje aktualne smjernice Europskog dermatovenerološkog društva datiraju iz 2015. godine te se odnose na anogenitalne forme LS-a. Liječenje LS-a sastoji se od općih mjera, lokalnog liječenja, sistemskog liječenja, kirurškog liječenja te ostalih modaliteta liječenja tipa fototerapije, fotodinamske terapije, liječenja laserom, injektiranja masnog tkiva, matičnih stanica i plazme bogate trombocitima (engl. *platelet-rich plasma*, PRP).

Opće mjere odnose se na genitalne forme adultnog i pedijatrijskog LS-a. Potrebno je bolešću zahvaćeno područje prati nježnim sindetima ili običnom vodom jedanput do dvaput dnevno uz obvezno nanošenje emolijensa radi smanjenja suhoće kože i osjećaja svrbeža te u svrhu formiranja barijere prema tjelesnim izlučevinama u anogenitalnoj regiji (123). Također treba izbjegavati tijesnu odjeću te aktivnosti poput jahanja i vožnje bicikla. Za osobe s urinarnom inkontinencijom jako je važno preporučiti pregled urologa. U lokalnom liječenju primjenjuju se preparati prve i druge linije liječenja. U prvoj su liniji liječenja ultrapotentni i potentni kortikosteroidi, a u drugoj liniji liječenja lokalni inhibitori kalcineurina (*off-label* primjena), takrolimus i pimekrolimus.

Lokalni potentni ili ultra potentni kortikosteroidi (LKS) jesu prva linija terapije (59, 124, 125). Najčešće se propisuje ultrapotentni klobetazol propionat 0,05 %, a potentni je mometazon furoat 0,1 % prvi izbor za blaže kliničke slike ili u fazi kada je bolest dobro kontrolirana. Preferira se podloga u vidu masti jer se bolje tolerira i rjeđe izaziva kontaktni dermatitis. Upotrebljavaju se različiti režimi primjene lokalne terapije. Jedan je od najčešćih svakodnevna uporaba potentnih do ultrapotentnih lokalnih steroida (obično jednom dnevno) tijekom tri mjeseca. Drugi upotrebljavaju LKS svaki dan tijekom jednog mjeseca, zatim izmjenjuju dane tijekom jednog mjeseca i dvaput tjedno tijekom jednog mjeseca (ovo bi moglo biti poželjno u djece kako bi se izbjegla atrofija kože) s pregledom nakon tri mjeseca. Preporuka za pacijenta jest da bi 30 g LKS-a, što je pakiranje jedne tube, trebalo biti dostatno za tri do šest mjeseci terapije, pa i dulje (44). Proaktivna terapija ili terapija održavanja odnosi se na režim primjene dva puta tjedno, na primjer, masti mometazon furoata 0,1 % ili masti klobetazol propionata 0,05 % te je učinkovita i sigurna u održavanju remisije i može prevenirati nastanak zloćudnih promjena (125, 126). Dugotrajna uporaba vrlo potentnih ili potentnih lokalnih kortikosteroida učinkovita je i sigurna ako je potrebna, posebice kada govorimo o aktivnoj bolesti u žena jer u muškaraca prednost ima kurativno liječenje (76). Iako je broj studija malen, postoje izvještaji o intralezionalnoj primjeni kortikosteroida umjesto lokalne primjene i to za „zadebljane“ i pruritične forme LS-a.

Djelotvornost topikalnog takrolimusa od 0,1 % u liječenju genitalnog LS-a vulve potvrđena je u dvostruko slijepoj randomiziranoj studiji na pacijentima s vulvarnim LS-om, ali navedena skupina lijekova nije odobrena za liječenje LS-a (127). Lokalni takrolimus 0,1 % također se pokazao učinkovitim u liječenju bolesnika obaju spolova te u genitalne i ekstragenitalne varijante bolesti, u periodu korištenja od 4 do 6 mjeseci. U liječenju pedijatrijskih forma LS-a lokalna 0,03 % mast takrolimusa pokazala se učinkovitom (uglavnom u djevojčica s anogenitalnim LS-om) kao reaktivna terapija i kao terapija održavanja (dva puta tjedno), u svrhu minimalizacije pojave recidiva (128). Prema aktualnim europskim smjernicama inhibitori su kalcineurina druga linija liječenja u odnosu na klobetazol propionat zbog manje učinkovitosti od klobetazol propionata u kupiranju simptoma svrbeža, peckanja i boli (129). U pojedinim studijama inhibitori kalcineurina korišteni su kao „alternirajuća“ ili premošćujuća terapija tijekom smanjivanja učestalosti primjene lokalnih kortikosteroida te u konačnici kao terapija održavanja nakon ukidanja istih. Uporaba lokalnih preparata estrogena, testosterona i progesterona nije preporučena aktualnim smjernicama za liječenje anogenitalnog LS-a (76).

Mnogi lokalni pripravci isprobani su u liječenju LS-a, međutim samo je nekoliko njih ispitano u kliničkim studijama ili kao prikaz slučaja (lokalni kalcipotriol, oksatomid, lokalni agonist tranzijentnog receptorskog kationskog kanala melastatin 8, intralezionalna primjena adalimumaba, ispiranje kalijevim permanganatom, topikalnim klorkinaldolom, fitostimolin vaginalnom kremom/ovulama, lokalnim 1 % cidofovirom i sl.) (76). Ako se dobar terapijski odgovor ne postigne uporabom lokalne terapije, postoje različiti oblici sistemske terapije koji se preporučuju u aktualnim europskim smjernicama. Sistemske kortikosteroidi preporučuju se u pulsnoj dozi (1000 mg/dan tijekom triju uzastopnih dana, jedanput mjesečno, do šest mjeseci), uz mogućnost kombinacije s metotreksatom (15 mg/tjedno), i to za generalizirane forme, dominantno ekstragenitalnog LS-a, koji je rezistentan na ostale oblike terapije. Metotreksat u dozi od 10 i 15 mg/tjedno tijekom šest mjeseci, uz mogućnost kombinacije sa sistemskim kortikosteroidima terapijska je opcija za terapijski rezistentni generalizirani LS (130, 131). Srednje doze ciklosporina (3 – 4 mg/kg/dan) tijekom triju mjeseci pokazale su se učinkovitima u liječenju inače terapijski refrakternog vulvarnog LS-a (132), jednako kao i oralni retinoidi. Kada govorimo o uporabi vitamina u liječenju LS-a spominju se vitamin A, E i D. Kirurška terapija primjenjuje se u genitalnih forma lihena. U slučaju vulvarnog LS-a indicirana je samo u koegzistencije VIN-a ili fuzije usana, u protivnome riskiramo recidiv koji je čest oko ožiljaka (133). Kompletna je cirkumcizija terapijski izbor u većini slučajeva ranog i srednjeg LS-a u dječaka i muškaraca, ograničenog na prepucij i glans, ali treba prethodno pokušati liječenje s ultrapotentnim lokalnim kortikosteroidima. U složenijim slučajevima sa zahvaćenošću uretre rekonstruktivna operacija je neophodna i daje dobre rezultate ako je izvode iskusni uretralni kirurzi (76). U ostale oblike liječenja LS-a ubrajamo: fototerapiju, fotodinamsku terapije, liječenje laserom, injekcije masnog tkiva, matičnih stanica i PRP-a. Među njima izdvajamo fototerapiju ultraljubičastim zračenjem A1-zrakama (engl. *ultraviolet A 1 radiation*, UVA1, 340 – 400 nm) koja se pokazala kao potencijalna prva linija u liječenju ekstragenitalnog LS-a (134, 135) te terapijski najuspješnijom opcijom ako primjena lokalnih kortikosteroida nije polučila rezultate u genitalnom LS-u. Kao najvažniju manjkavost UVA1-fototerapije za liječenje vulvarnog LS-a treba navesti povećanu incidenciju planocelularnog karcinoma kože nakon primjene tog oblika fototerapije (136, 137).

1.1.12. Tijek i prognoza bolesti

Iako se LS opisuje kao sporo progredirajuća bolest s periodima „zatišja“, opisana je i spontana involucija i to u djevojčica, po pojavi menarhe (65, 138 – 141). Dugotrajne genitalne forme

adultnog LS-a mogu dovesti do ožiljkavanja i mutilacija, uz posljedične poremećaje mokrenja i seksualne aktivnosti, suženja uretre i povezanih fizičkih oboljenja (142, 143). Ono što se najviše izdvaja jest povećani rizik od maligne alteracije u planocelularni karcinom (4,7 – 10,7 %) (144, 145).

Apsolutni je rizik nastanka planocelularnog karcinoma u muškaraca s LS-om između 0 i 0,91 %, a u žena između 0,21 i 3,88 % (146). Dugotrajna i pravilna terapija znatno snižava navedeni rizik, čiji je patogenetski mehanizam još uvijek nepoznat. Pretpostavlja se da ulogu u karcinogenezi imaju kronična upala, oksidativni stres i tumor-supresorski proteini poput p53 (147, 148). Onkogeni tipovi HPV-a tipično se ne mogu detektirati u karcinomima povezanim s LS-om (149, 150). Kada govorimo o pedijatrijskim oblicima LS-a, poznato je da je većina djevojčica imala kliničku sliku i simptome i nakon puberteta (151). Reaktivna i proaktivna terapija lokalnim kortikosteroidima djeluje povoljno na ublažavanje navedenih dugoročnih posljedica (11, 140). U dječaka s LS-om koji su podvrgnuti terapijskoj cirkumciziji nalazi patohistološke analize upućuju na fimozu, suženje otvora uretre i suženja same uretre, a u 7 – 20 % dječaka obrezanih zbog LS-a naknadno je potrebno napraviti meatomiju ili meatoplastike u roku od nekoliko tjedana do nekoliko mjeseci. Neliječeni LS u dječaka može dovesti do komplikacija u vidu opstrukcije mokraćnog sustava, pa čak i do zatajenja bubrega (152). U pedijatrijskoj populaciji s LS-om nije zabilježen niti jedan slučaj maligne transformacije u planocelularni karcinom (153), ali je opisano šest slučajeva melanoma vulve u kombinaciji s LS-om (109, 154).

1.2. Neurogena upala

„Neurogena upala” naziv je za patogenetski model koji opisuje mehanizam kojim osjetni živci pridonose upalnom procesu. Kožna neurogena upala je izazvana (ili pojačana) pretjeranim otpuštanjem neuropeptida u koži, kao što su peptid povezan s genom kalcitonina (engl. *calcitonin gene-related peptide*, CGRP) i tvar P, iz aktiviranih senzornih živčanih završetaka. Oslobođeni neuropeptidi djeluju na stanice kože koje izražavaju srodne neuropeptidne receptore, mikrovaskularne strukture i rezidentne mastocite, što dovodi do degranulacije, vazodilatacije i ekstravazacije proteina plazme i leukocita, a navedeno se klinički u akutnoj fazi bolesti manifestira kao crvenilo, toplina, edem i lokalizirani svrbež kože (155). Interakcija između rezidentnih stanica i neurona kože postoji u mnogim kroničnim upalnim bolestima kože, što dovodi do povećanog izražaja neurotransmitera i proliferacije živčanih vlakana.

Upalni proces se može inducirati ili pojačati otpuštanjem tvari P (engl. *substance P*, SP) i CGRP-a te stimulacijom vaniloidnih receptora 1 (engl. *vanilloid receptor 1*, VR1) i tranzijentnih receptorskih kationskih kanala podobitelja A člana 1 (engl. *transient receptor potential cation channel subfamily A member 1*, TRPA1) (156). Spomenuti neuropeptidi mogu se otpustiti iz živčanih završetaka, ali i izravno sintetizirati u koži i osloboditi iz brojnih stanica kože te mogu aktivirati različite vrste stanica i tako pokazati široki spektar biološkog djelovanja. Mogu inducirati otpuštanje histamina iz mastocita, regulirati protok krvi u koži i sudjelovati u regulaciji znojenja i nocicepciji, modulirati aktivnost stanica imunološkog sustava, djelujući kao mitotički i kemotaktični čimbenici, inhibirajući ili stimulirajući upalne mehanizme (157). Neuropeptidi i medijatori koje oslobađaju mastociti mogu djelovati na druge susjedne stanice, uključujući keratinocite, dendritične stanice, neutrofile i fibroblaste dovodeći do poremećaja homeostaze kože, abnormalnog rasta kože, diferencijacije i/ili imunomodulacije. Navodi se da je kožna neurogena upala izrazito kompleksna s višestrukim, višesmjernim interakcijama koje vode do začaranog kruga procesa koji rezultiraju kroničnom upalom (156).

Specifični neuropeptidi imaju svoje receptore na epidermalnim stanicama, stoga se ovaj složeni sustav interakcija čini važnom komponentom u mnogim kroničnim kožnim bolestima, poput psorijaze, palmoplantarne pustuloze, atopijskog i kontaktnog dermatitisa, rozaceje, vitiliga, urtikarije pigmentoze ili *prurigo nodularis* te u konačnici LS-a (158).

1.2.1. Intraepidermalna živčana vlakna

Nemijelinizirana C-vlakna nalaze se u papilarnom dermisu kao i u epidermisu te se protežu sve do zrnatog sloja. Postojanje slobodnih intraepidermalnih živčanih vlakana dugo je godina bila tema za raspravu sve dok bojenja srebrom, histokemijskim i imunohistokemijskim tehnikama nisu dokazala navedena vlakna u epidermisu (159). C-vlakna jesu peptidergična ili nepeptidergična na temelju prisutnosti ili odsutnosti izražaja peptida neurotransmitera kao što su SP ili CGRP. Oko 70 % nemijeliniziranih C-vlakana klasificirano je kao C-polimodalni nociceptori, koji reagiraju na različite trofičke podražaje određene izražajem njihova membranskog proteina, kao što su kalcijevi i natrijevi kanali (npr. VR1) (155). Osim neurotrofnog utjecaja na stanice epidermisa, poznat je blizak dodir između Langerhansovih stanica i živčanih vlakana koja sadrže CGRP, što potvrđuje mogućnost moduliranja djelovanja ovih stanica putem navedenog neuropeptida i govori u prilog neuroimunološkim funkcijama kože (160, 161). Poznata je uloga različitih vrsta nemijeliniziranih C-vlakana u provođenju

osjeta svrbeža, od histamin-osjetljivih i mehano-neosjetljivih vlakana do onih mehano-osjetljivih. Kroničan svrbež, povezan s upalnim i sistemskim bolestima, najčešće ne odgovara na antihistaminike, što nas navodi na druge, o histaminu neovisne, putove svrbeža (122). Neurogena upala također se smatra jednim od mogućih mehanizama koji bi mogao pojačati percepciju svrbeža, neugodna osjećaja koji izaziva želju za češanjem (162, 163). Neki od perifernih medijatora svrbeža jesu i neuromedijatori koji aktiviraju ionske kanale, a koji su dio obitelji tranzijentnih receptorskih kationskih kanala (engl. *transient receptor potential channels*, TRP), čiji se predstavnik, VR1, nalazi i na keratinocitima i na C-živčanim vlaknima (164). Iako postoje mnoge varijacije, ovisno o anatomskoj regiji, na jedan kvadratni milimetar epidermisa u prosjeku dolazi 114 živčanih vlakana (165, 166). Liu i suradnici proučavali su gustoću intraepidermalnih vlakana u koži zdravih pojedinaca te su došli do zaključka da je ona neovisna o dobi, ali varira unutar različitih anatomskih regija tako što proksimalni dijelovi tijela imaju veću gustoću (167). Mjerenje gustoće intraepidermalnih živčanih vlakana najčešće se koristi pri diferencijaciji neuropatskih bolesti (168), ali i u proučavanju svrbeža kod tipično pruritičnih dermatozâ kao što je *prurigo nodularis* pri čemu je strukturalna analiza pokazala smanjenje gustoće intraepidermalnih vlakana i povećan broj živčanih vlakana pozitivnih na SP i CGRP u dermisu (169). Također i u pacijenata s numularnim ekcemom distribucija proteinskog genskog produkta 9.5 (engl. *protein gene product 9.5*, PGP 9.5) pozitivnih živčanih vlakana u epidermisu bila je znatno manja u odnosu na kontrolnu skupinu, ali ne i gustoća navedenih vlakana u papilarnom dermisu (170). Rad koji je proučavao gustoću živčanih vlakana u lezijama vulvarnog LS-a u odnosu na zdrave kontrole utvrdio je znatne razlike u gustoći vlakana između uzoraka LS-a i kontrolne skupine te PGP 9.5 manje pozitivnih intraepidermalnih vlakana u uzorcima vulvarnog LS-a u odnosu na kontrolne, a broj je pozitivnih epidermalnih vlakana CGRP-a u LS-uzorcima bio veći nego u kontrolnoj skupini (171).

1.2.2. Tranzijentni receptorski kationski kanal vaniloida 1

U ljudi je identificirano 28 različitih prijelaznih receptorskih potencijskih kanala TRP-a, grupiranih u šest obitelji. Jedna od obitelji jesu i vaniloidni TRP-receptori te je za sisavce reprezentativan upravo VR1. VR1 jest neselektivni kationski kanal koji se aktivira protonima, toplinom i nekim vaniloidima, poput kapsaicina (172). Izražava se u nociceptorima i reagira na nociceptivne podražaje, transdukciju neuropatske boli i toplinske hiperalgezije izazvane

upalom. Izražaj VR1 pronađen je u senzornim i motornim neuronima ljudi i štakora (172, 173). Neka istraživanja na animalnim modelima upućuju na utjecaj temperature površine kože na permeabilnost epidermalne barijere te je oporavak iste najbrži pri temperaturi od 36 do 40 Celzijevih stupnjeva, što nas navodi na zaključak o ulozi TRPV-receptora u homeostazi kožne barijere (174). Osim njegova izražaja senzornim živcima, VR1 nalazi se u rezidentnim stanicama kože ili stanicama regrutiranim tijekom kožne neurogene upale te može pridonijeti intenzivnoj i uskoj komunikaciji unutar kože između osjetilnih živčanih završetaka, kože i imunoloških stanica. Utjecaj pH-vrijednosti na VR1 koja se događa tijekom upalnog procesa u koži dio je patofiziologije neurogene upale, boli i svrbeža (155). Uz otpuštanje neuropeptida priljev kalcijevih iona u kožu, posredovan VR1, mogao bi potaknuti izražaj ili otpuštanje drugih proupalnih medijatora i utjecati na imunološke stanice kože pridonoseći samoodržanju kožne neurogene i/ili kožne kronične upale (156). VR1 se izražava u osjetilnim živcima i različitim ne-neuronskim stanicama kože: keratinocitima, sebocitima, nociceptorima, stanicama imunološkog sustava te moguće na melanocitima i fibroblastima (175), što upućuje na njegovu ulogu u patologiji mnogih kožnih bolesti praćenih svrbežom kao što su psorijaza, atopijski dermatitis i Nethertonov sindrom, alergijski kontaktni dermatitis, ali i u procesu cijeljenja rana (175). VR1 ima ulogu u upalnom procesu u koži zahvaćenoj psorijazom te potencijalno u kroničnom svrbežu (176 – 178). Lee i suradnici na animalnom su i humanom modelu pokazali da se inhibicijom aktivnosti VR1 i posljedičnom redukcijom otpuštanja CGRP-a može povoljno utjecati na svrbež i upalu u psorijatičnim lezijama (179).

Procesi posredovani VR1-receptorom imaju ulogu i u patogenezi oralnog lihen planusa, što je još jedan primjer povećana broja VR1-pozitivnih neneuralnih stanica u upalnim stanjima (180). Genski je izražaj VR1 znatno povećan i u eritematoznoj rozaceji (181). Do sada nema studija o izražaju VR1 u koži zahvaćenoj lihen sklerozusom.

1.2.3. Peptid povezan s kalcitoninskim genom

CGRP jest neuromodulator koji postoji u i senzornim živčanim C-vlaknima i A δ -vlaknima te se sastoji od 37 aminokiselina (182, 183). CGRP pripada obitelji koja uključuje kalcitonin, adrenomedulin, amilin i adrenomedulin 2 / intermedijarni protein. CGRP u ljudi postoji u dvama oblicima: α CGRP (visoko izražen u senzornim neuronima) i β CGRP (visoko izražen u crijevnom živčanom sustavu) (184).

Po djelovanju CGRP-a vazodilatatorni je sekretorni peptid koji se obično izražava u citoplazmi neurona malog promjera, kao i u velikim senzornim neuronima i motoneuronima u epidermisu kralježnjaka (172, 173, 185). Vazodilatatorno djelovanje CGRP-a dovodi do ekstravazacije plazme rezultirajući neurogenom upalom s eritemom i edemom (186). Sa SP-om ubraja se u klasične neuropeptide koji djeluju izravno na vaskularne endotelne stanice i glatke mišićne stanice ostvarujući tako prethodno spomenuti vaskularni učinak (142). Pokazalo se da CGRP pojačava prezentaciju antigena na Langerhansovim stanicama kada je u pitanju Th2-stanični odgovor pomoćničkih limfocita, a iste inhibira za Th1-odgovor, čime pomiče aktivnost navedenih stanica prema prema Th2-staničnom odgovoru (187). CGRP može aktivirati mastocite izravno preko CGRP-receptora na površini mastocita, što može dovesti do dvosmjerne pozitivne povratne sprege između živčanih vlakana i mastocita (188). CGRP, sa SP-om, povećava kemotaksu eozinofila, aktivaciju i preživljavanje istih (189).

CGRP ima važnu ulogu u patofiziologiji neuropatske i upalne boli jer se izražava u polimodalnim nociceptorima unutarnjih organa i kože (173). CGRP otpušten iz osjetnih živaca utječe na diferencijaciju keratinocita, izražaj citokina te apoptozu moduliranjem razine intracelularnog dušikova oksida pojačavanjem aktivnosti sintetaze dušikova oksida. CGRP u koži utječe na neurogenu vazodilataciju, regrutiranje upalnih stanica, pomicanje Langerhansovih stanica prema Th2-odgovoru i aktivaciju mastocita (190). Bolesnici oboljeli od psorijaze praćene svrbežom imaju veći izražaj receptora za CGRP u usporedbi s onima bez svrbeža, a oni s atopijskim dermatitisom imaju u koži mnoga CGRP-pozitivna živčana vlakna (190). U lezionalnoj koži oboljelih od rozaceje nađen je povišen izražaj mnogih neuropeptida, uključujući CGRP-a, koji u ovoj bolesti djeluje kao potentan vazodilatator na glatke mišićne stanice arteriola (191). Sličnu ulogu potentnog vazodilatatora ima i u patogenezi upalnog procesa u koži oboljelih od psorijaze gdje ostvaruje sinergistički učinak sa SP-om (192). Ispitivanje elektronskim mikroskopom pokazalo je da je broj živčanih vlakana imunoreaktivnih na CGRP povećan u dermisu *prurigo nodularis* lezija i da su lokalizirana s mastocitima i eozinofilima, koji su također bili povećani u lezionalnoj koži u usporedbi s normalnom kožom. U području bez živčanih vlakana nije bilo ni eozinofila ni mastocita. Ispitivanje je također pokazalo da navedena vlakna mogu pridonijeti vazodilataciji opaženoj u *prurigo nodularis* (193). U uzorcima vulvarnog LS-a uočena je hiperinervacija epidermisa CGRP-pozitivnim živčanim vlaknima te su autori studije to pripisali pojačanom češanju kože zbog intenzivnog svrbeža (171).

1.2.4. PGP 9.5

PGP 9.5 jest ubikvitin karboksil-terminalna hidrolaza L1 (engl. *ubiquitin carboxyl-terminal hydrolase 1*, UCHL1) s dualnom hidrolaznom i ligaznom aktivnošću i molekulskom težinom od 27 kDa, kodirana UCHL-1-genom. Također je deubikvitinacijski enzim (DUB) koji sudjeluje u posttranslacijskoj modifikaciji proteina dodavanjem i uklanjanjem ubikvitina iz poliubikvitinskih lanaca. Prvi je put otkriven prije više godina kao „protein specifičan za mozak”, a radi se o visoko očuvanom proteinu u neuronima i neuroendokrinim stanicama u kralježnjaka, u kojih čini oko 5 – 10 % citoplazmatskih proteina (194). Jedan je od najboljih panneuronskih biljega koji se izražava u citoplazmi većine neurona kao i u živčanim završetcima i neuro-imuno-endokrinim stanicama kože. Sve (peptidergičke i nepeptidergičke) strukture perifernog živčanog sustava mogu se vizualizirati navedenim neurobiološkim biljekom. Njegova količina čini 3 – 5 % ukupne količine proteina u mozgu (194). U koži je UCHL1/PGP 9.5 povezan sa živčanim završetcima, ali je studija također utvrdila njegov izražaj u neuro-imuno-endokrinim stanicama kože (195). Također ga mogu sadržavati i keratinociti bazalnog i suprabazalnog sloja, melanociti, Merkelove i Langerhansove stanice (165, 195, 196). Nekoliko je studija pokazalo modifikaciju PGP 9.5 imunoreaktivnih aksonskih živčanih završetaka i neuro-imuno-endokrinih stanica u koži tijekom kronične kožne neurogene upale (197). Takve promjene u uznapredovalim kožnim lezijama mogu nalikovati imunološki posredovanoj ozljedi tkiva i uključiti keratinocite (kao u primjeru psorijaze) u daljnju transmisiju svrbeža (41, 198, 199). Promjene u rasporedu i gustoći PGP 9.5 pozitivnih živčanih vlakana imaju ulogu u kroničnim pruritičnim dermatozama, poput atopijskog dermatitisa i psorijaze (194, 200, 201). Kupczyk i suradnici provodili su studiju kojom su pokušali utvrditi novi neurobiološki biljeg za svrbež u psorijazi te su utvrdili da postoje razlike u gustoći PGP 9.5 pozitivnih živčanih vlakana u koži između zdravih pojedinaca i onih oboljelih od psorijaze. U koži zdravih pojedinaca PGP 9.5 bio je prisutan u dermalnim živčanim vlaknima, koja su mjestimično prelazila dermo-epidermalnu granicu te su samo u pojedinačnim slučajevima uočena slobodna epidermalna vlakana koja su prodirala do stratum spinosum ili granulozuma. U epidermisu oboljelih od psorijaze bili su prisutni mnogi živčani završeci, od kojih su neki čak dosegali *stratum corneum*, uz jak izražaj PGP-a 9.5 unutar sloja bazalnih keratinocita (200). Zauzvrat, izražaj PGP-a 9.5 u psorijatičnim lezijama bio je raznovrsniji i pokazao je graduirane obrasce izražaja: izražaj PGP-a 9.5 primijećen je u bazalnim keratinocitima sa slobodnim pozitivnim epidermalnim živčanim završetcima PGP-a 9.5 ili bez vidljivog izražaja unutar bazalnih keratinocita, ali s tendencijom prelaska sa slabog izražaja PGP-a 9.5 unutar živčanih

završetaka na jak izražaj PGP-a 9.5, kada gledamo prema suprabazalnim keratinocitima. Čini se da su živčani završetci u psorijatičnim lezijama izduženiji u usporedbi s onima u koži zdravih pojedinaca (200).

Kada se proučavala uloga PGP 9.5 imunoreaktivnih živčanih vlakana u još jednoj dermatози s lokaliziranim inetenzivnim svrbežom, lihen amiloidozusu, zaključak je bio da je u oboljelom tkivu došlo do smanjenja gustoće inervacije u epidermisu i dermoepidermalnom spoju, što bi, senzibilizacijom postojećih živčanih vlakana, moglo biti odgovorno za jak svrbež koji se vidi u ovom stanju (202).

Što se tiče ekspresije PGP 9.5 pozitivnih vlakana u koži bolesnika oboljelih od LS-a, do sada su dostupni samo podatci koji su uspoređivali raspodjelu navedenih vlakana u uzorcima adultnog vulvarnog LS-a i zdravih kontrola, a koji su pokazali manju gustoću PGP 9.5 intraepidermalnih pozitivnih vlakana u uzorcima vulvarnog LS-a, usporedno s kontrolom (171).

1.2.5. Kaspaza-3

Kaspaze (cistein **aspartat** specifične proteaze) jesu skupina proteaza koje na aktivnom mjestu sadrže cistein te se aktiviraju u procesu programirane stanične smrti – apoptoze (203). Kaskadna aktivacija kaspaza može biti potaknuta iz stanice (unutrašnji put) ili izvana (vanjski put) (204, 205). Razlikujemo inicijatorske i izvršne kaspaze, s tim da su inicijatorske kaspaze kaspaza-2, -8, -9 i -10, a izvršne kaspaza-3, -6 i -7 (204). Glavnu ulogu u procesu apoptoze ima kaspaza-3 jer u slučaju njezine supresije apoptoza nije moguća, a s obzirom na to da je kaspaza-3 uključena i u unutrašnji i vanjski put stanične smrti, detekcija njezine aktivacije predstavlja izvrstan biljeg za apoptozu (206). Imunoreaktivnost aktiviranog oblika kaspaze-3 opisana je unutar lezija pruritičnih dermatosa kao što su psorijaza (203), i akutna faza atopijskog dermatitisa (207). Aktivacija kaspaze-3 u lezijama LS-a nije opisana u literaturi.

1.2.6. Proliferacija

Proliferacija je umnožavanje ili uzastopno stvaranje novih stanica ubrzanim mitotičkim diobama tijekom stvaranja novoga tkiva. Fiziološka proliferacija javlja se tijekom embrionalnoga razvoja te u stanjima u kojima je potrebno ubrzano umnožavanje stanica kao regeneracija tkiva ili upalnog procesa tkiva. Patološka proliferacija javlja se pri bujanju

malignih tumorskih stanica. Intenzitet proliferacije može se procijeniti različitim citološkim i histološkim postupcima. Od imunohistokemijskih metoda najviše se koristi određivanje antigena jezgre Ki-67 (Ki prema *Kiel University*, a 67 prema rednom broju u mikrotitarskim pločicama kada je otkriven). Ki-67 nehistsonska je jezgrina bjelančevina (208), koja se nalazi u stanicama u svim fazama staničnog ciklusa (G1-, S-, M- i G2-faza staničnog ciklusa), a u fazi mirovanja stanice (G0-fazi) nije prisutna. Stoga je izvrstan biljeg stanične proliferacije (209 – 211). U kontekstu neurogene upale mnogi neuropeptidi imaju hiperproliferativan učinak na keratinocite (212). Živčana vlakna također komuniciraju s keratinocitima i induciraju epidermalnu proliferaciju (213). Imunohistokemijsko bojenje na Ki-67 korisna je tehnika za procjenu proliferativne aktivnosti epidermisa. U istraživanju u kojem su uspoređivane psorijatične lezije usporedno sa zdravim kontrolama uočeno je da su u zdravom epidermisu Ki-67-pozitivne stanice bile su rijetke u bazalnom sloju i sljedećem suprabazalnom sloju, a u psorijatičnom su epidermisu bile obilne u obama navedenim slojevima i nekoliko slojeva iznad prvog suprabazalnog sloja (214). Ki-67-pozitivne stanice jesu mnogobrojnije u psorijatičnim lezijama, u usporedbi sa zdravom kožom, što korelira s kliničkom težinom psorijaze (215). Pokazalo se da je izražaj Ki-67 u psorijazi bio znatno veći u usporedbi s blagim do umjerenim atopijskim dermatitisom i znatno manji u usporedbi s teškim atopijskim dermatitisom (216). Do sada su studije utvrdile prekomjerni izražaj Ki-67 u uzorcima kože oboljelih od genitalnog LS-a, u usporedbi s uzorcima oboljelih od ekstragenitalne varijante LS-a i zdravom kožom (217) te niži mitotski indeks Ki-67 u uzorcima kože pacijenata s penilnim LS-om i rekurentnim strikturama u odnosu na skupinu oboljelih sa neponavljajućim strikturama (218).

1.2.7. Makrofazi

Makrofazi jesu fagocitirajuće stanice koje uglavnom potječu iz krvnih monocita, a imaju važnu ulogu u prirođenom i stečenom imunitetu te u modeliranju upalnog procesa. Uslijed upalnog procesa moguća je tkivna diferencijacija monocita u makrofage (219). Postoje dvije glavne skupine makrofaga, i to prema polarizaciji: klasično aktivirani makrofazi (M1), koji dovode do proupalnih odgovora, i alternativno aktivirani makrofazi (M2), koji sudjeluju u modulaciji imunološke regulacije i remodeliranju tkiva (220 – 222). Osim toga M2 se mogu dalje podijeliti na M2a, M2b, M2c, M2d na temelju transkripcijskih promjena nakon izlaganja različitim stimulusima (221).

Svaka bolest može dovesti do različitih polariziranih fenotipova makrofaga (223). M1 povezani su s kroničnom upalom i inhibicijom tumora, a M2 povezani su s rastom tumorskih stanica i metastazama u procesu angiogeneze i remodeliranja tkiva (224). Alergijske su reakcije povezane s M2 (225, 226). Makrofazi i monociti u tkivu reguliraju reparaciju, regeneraciju i fibrozu tkiva, pa njihov prekomjeren broj može dovesti do hiperprodukcije upalnih čimbenika. Makrofazi imaju ključnu ulogu u upali te se na početku upalnog procesa aktiviraju i djeluju destruktivno (227). Aktivacija makrofaga, koja uključuje indukciju više od 400 gena, rezultira povećanom sposobnošću eliminacije bakterija i regulacije mnogih drugih stanica oslobađanjem citokina i kemokina, no prekomjerna aktivacija ima štetne učinke, poput septičkog šoka, koji može dovesti do sindroma disfunkcije više organa i smrti (227). U drugim situacijama postojanost proupalne aktivnosti rezultira razvojem kronične upale, uključujući kronične upalne bolesti kože kao što su psorijaza i atopijski dermatitis (227, 228). U AD-u se makrofazi mogu uočiti u akutnim i kroničnim kožnim lezijama (229). Monoklonsko protutijelo za CD68 (engl. *cluster of differentiation 68*) rabi se za prepoznavanje makrofaga koji se nalaze u različitim tkivima, uključujući kožu (230).

Imunofluorescencijskim tehnikama dokazano je da je broj CD68⁺ iNOS⁺ M1 povećan, a CD68⁺ CD163⁺ M2 smanjen u psorijatičnim lezijama u usporedbi sa zdravom kožom (231). Drugo istraživanje pokazalo je nakupljanje dermalnih CD68⁺ makrofaga koji su izražavali tumor nekrotizirajući čimbenik rasta alfa (engl. *tumor necrosis factor alpha*, TNF- α) u psorijatičnim plakovima (232). Upalni infiltrati u uzorcima vulvarnog LS-a pokazali su povećan broj stanica obojenih monocitnim/makrofagnim biljekom CD68 (233).

1.2.8. Mastociti

Mastociti jesu stanice imunološkog sustava koje potječu iz koštane srži, a široko su rasprostranjene u tijelu, i to najgušće na mjestima potencijalnog izlaganja patogenu i alergenu kao što su koža, dišni i probavni sustav. Sudjeluju u upalnim procesima, ali i u imunoglobulinom E-posredovanim alergijskim reakcijama te u oslobađanju solubilnih nosintetiziranih ili prethodno sintetiziranih medijatora, kao što su histamin, proteaze, citokini, kemokini, lipidni medijatori, prostaglandini, leukotrieni i TNF- α (234). Prisutni su u svim vaskulariziranim tkivima i njihova patološka aktivacija može dovesti do kronične upale i patološkog remodeliranja tkiva (235). Osnovne funkcije mastocita u koži jesu sudjelovanje u imunološkom i upalnom odgovoru kože, kožnim alergijskim reakcijama, remodeliranju i

regeneraciji tkiva te u procesu cijeljenja rana (236, 237). Prisutni su u većem broju u koži izloženoj suncu te u gornjem dermisu, bez obzira na spol i dob (238). Jedna je od tehnika prikazivanja mastocita i imunohistokemijsko bojenje na triptazu, enzim koji se uz kimazu nalazi u sekretornim granulama mastocita u koži (177). Svugdje u tijelu, pa tako i u koži, postoje poveznice sa živčanim sustavom preko senzornih, nemijeliniziranih živčanih vlakana (C-vlakna) koja sadrže neuropeptid CGRP-a te modificiranih makrofaga, mastocita i drugih stanica. Različiti neuropeptidi moduliraju funkciju mastocita (239). Eksperimentalni životinjski modeli, kao i biopsije kože oboljelih od psorijaze i atopijskog dermatitisa, potvrđuju recipročnu interakciju između osjetnih živaca i mastocita koji sadrže sekretorne granule koje kada se oslobode, uzrokuju svrbež (238). U uzorcima kože oboljelih od atopijskog dermatitisa i numularnog dermatitisa pronađen je veći broj kontakata između mastocita i živčanih vlakana, podjednako u lezionalnoj i u nelezionalnoj koži, uz napomenu da je u lezionalnoj koži uočen znatno veći broj živčanih vlakana imunoreaktivnih na CGRP (240, 241). Do sada je povećan broj mastocita pronađen u drugim kožnim bolestima praćenim svrbežom, kao što su gornji dijelovi dermisa kod psorijatičnih lezija (242). Gore navedeno snažno nas upućuje na ulogu mastocita kao promotora neurogene upale, ali i kao njezina perpetuatora jer triptaza koju oslobađaju degranulirani, tj. aktivirani mastociti stimulira daljnju sekreciju neuropeptida, kao što je CGRP, iz živčanih vlakana (243).

2. HIPOTEZA ISTRAŽIVANJA

Svrbež u genitalnoj varijanti LS-a intenzivniji je u odnosu na ekstragenitalnu varijantu bolesti, a prisutan je u oboljeloj koži u odnosu na zdravu zbog razlika u elementima neurogene upale:

1. Distribucija CGRP, PGP 9.5 i VR1 pozitivnih živčanih vlakana razlikuje se u genitalnim i ekstragenitalnim varijantama LS-a, kao i u oboljeloj u odnosu na zdravu kožu.
2. Proliferacija (Ki-67) i apoptoza (kaspaza-3) stanica veća je u koži zahvaćenoj LS-om u odnosu na zdravu kožu.
3. Makrofazi u upalnom infiltratu (CD68 biljeg) gušće su raspoređeni u genitalnoj u odnosu na ekstragenitalnu varijantu bolesti.
4. Gustoća i distribucija mastocita razlikuje se u genitalnoj i ekstragenitalnoj varijanti liheni.

3. CILJ ISTRAŽIVANJA

1. Istražiti distribuciju živčanih vlakana, vaniloidnih receptora, biljega proliferacije i apoptoze keratinocita te distribuciju mastocita i makrofaga u uzorcima tkiva genitalnog (vulvarnog) i ekstragenitalnog LS-a, kao i zdrave genitalne (vulvarne) i ekstragenitalne kože.
2. Analizirati kolokalizacije za VR1 s CGRP-om i triptazom kako bismo utvrdili je li VR1 prisutan u senzornim živčanim vlaknima i mastocitima u lezijama LS-a.
3. Razmotriti daljnje razumijevanje uloge neurogene upale u patofiziologiji LS-a i otkriti potencijalne nove terapijske mete za liječenje navedena patološkog stanja.

4. MATERIJALI I METODE ISTRAŽIVANJA

4.1. Prikupljanje uzoraka

Sve protokole ovoga istraživanja odobrilo je Povjerenstvo za etiku i lijekove Kliničkog bolničkog centra (KBC) u Splitu (urudžbeni broj: 2181-147/01/06/M.S.-22-02) i Opće bolnice Šibensko-kninske županije (urudžbeni broj: 01-23183/1-18), a izvedeni su u skladu s *Helsinškom deklaracijom* i drugim relevantnim propisima i smjernicama. Biopsije kože dobivene su od pacijenata na Klinici za dermatovenerologiju KBC-a u Splitu nakon njihova pisanog informiranog pristanka. Uzorci su prikupljeni od siječnja 2019. do prosinca 2021. od ukupno 40 pacijentica i podijeljeni u četiri skupine: zdrava ekstragenitalna koža, zdrava genitalna koža, ekstragenitalna koža zahvaćena LS-om i genitalna koža zahvaćena LS-om. Svaka skupina sadržavala je uzorke od deset žena, što je dovoljna veličina uzorka prema Meadovoj jednadžbi resursa. Uzorci zdrave ekstragenitalne i genitalne kože dobiveni su iz okolnog tkiva u biopsijama i malim zahvatima zbog nekih drugih dijagnoza, obično uklanjanjem madeža (nevusa) na trupu i vulvi. Uzorci ekstragenitalne i genitalne kože zahvaćene LS-om uzeti su kao dio rutinske procedure u našoj ustanovi – svim lezijama s kliničkim značajkama LS-a radi se biopsija pri prvom prikazu, prije primjene bilo kakve terapije, kako bi se potvrdila dijagnoza. Pedijatrijski pacijenti s LS-om rijetko su podvrgnuti biopsiji, stoga nisu bili uključeni u studiju. Svi ekstragenitalni uzorci (zdravi i LS) uzeti su iz trupa, gdje se obično i nalaze ekstragenitalne lezije LS-a. Prikupljene su informacije o dobi svih pacijenata, kao i vremenu od početka bolesti i razini svrbeža mjerenoj vizualno-analognom ljestvicom (VAS) za bolesnike s LS-om.

4.2. Histokemijski i imunofluorescencijski postupak

Tkiva su fiksirana u 4 % paraformaldehidu u 0,1 molarnoj fosfatom puferiranoj fiziološkoj otopini (engl. *phosphate-buffered saline*, PBS) preko noći. Nakon ispiranja radnim PBS-om dehidrirana su u stupnjevanim otopinama etanola do 100 %, uklopljena u parafinske blokove, serijski izrezana kao rezovi debljine 5 μm i postavljena na predmetna stakalca. Kako bi se provjerila razina reza i očuvanost tkiva, svako deseto staklo obojeno je hematoksilin-eozinom (engl. *hematoxylin and eosin*, H & E) i pregledano na mikroskopu Olympus (BX40; Tokio, Japan). Slike rezova obojenih H & E snimljene su preko *CellA Imaging Software for Life Sciences Microscopy* (Olympus, Tokyo, Japan).

Rezovi određeni za imunofluorescencijsko bojanje podvrgnuti su deparafinizaciji u ksilenu i rehidraciji u vodenim otopinama etanola. Nakon ispiranja destiliranom vodom uzorci su

inkubirani u natrijevu citratnom puferu (pH 6,0) tijekom 30 minuta na 95 °C u kuhlalu na paru. Potom su ohlađeni na sobnu temperaturu te isprani radnom otopinom PBS-a. Uslijedila je inkubacija u puferu za blokiranje (*Protein Block ab64226*, Abcam, Cambridge, UK) tijekom 20 minuta kako bi se spriječilo nespecifično vezanje sekundarnih protutijela. Nakon još jednog ispiranja u PBS-u uzorci su inkubirani u vlažnoj komori preko noći s primarnim protutijelima (Tablica 2) nakon čega je uslijedilo dodatno ispiranje u PBS-u. Zatim su primijenjena odgovarajuća sekundarna protutijela (Tablica 2) i rezovi su inkubirani sat vremena u vlažnoj komori. Rezovi su zatim isprani u PBS-u posljednji put i jezgre su obojene 4,6-diamidino-2-fenilindolom (engl. *4',6'-diamidino-2-phenylindole*, DAPI). Na kraju rezovi su isprani destiliranom vodom, osušeni na zraku 15 minuta i pokriveni stakalcima uz korištenje medija za poklapanje (*Immuno-Mount, Thermo Shandon, Pittsburgh, PA, SAD*). Kako bi se isključilo nespecifično vezanje sekundarnih protutijela, napravljena su kontrolna stakalca izostavljanjem primarnih protutijela iz protokola, što je rezultiralo izostankom bojenja tkiva. Rezovi su ispitani Olympusovim fluorescencijskim mikroskopom (BX61; Tokio, Japan) s montiranom digitalnom kamerom (DP71; *Nikon Corporation, Tokio, Japan*). Mikrofotografije su snimljene fotoaparatom *Nikon DS-Ri2 (Nikon Corporation, Tokio, Japan)*, a obrađene su u programu *Adobe Photoshop v21.0.2. (Adobe, San Jose, CA, SAD)*.

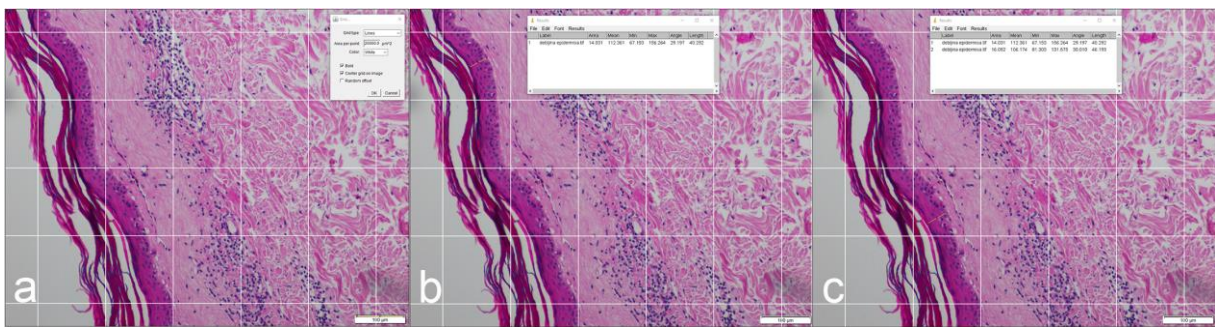
Tablica 2. Primarna i sekundarna protutijela korištena u studiji.

	Protutijelo	Domaćin	Šifra br.	Razrjeđenje	Proizvođač
Primarna	<i>Anti-CD68 antibody [ED1]</i>	miš	ab31630	1 : 150	Abcam, Cambridge, Velika Britanija
	<i>Anti-Ki-67 Antibody</i>	kunić	AB9260	1 : 300	Sigma-Aldrich, Inc., St. Louis, MO, Sjedinjene američke države (SAD)
	<i>Human/Mouse Active Caspase-3 Antibody</i>	kunić	AF835	1 : 100	R&D Systems, Minneapolis, MN, SAD

	<i>Anti-Mast Cell Tryptase antibody [AA1]</i>	miš	ab2378	1 : 500	Abcam, Cambridge, Velika Britanija
	<i>Anti-TRPV1 antibody</i>	kunić	ab3487	1 : 100	Abcam, Cambridge, Velika Britanija
	<i>PGP9.5 Monoclonal Antibody (BH7)</i>	miš	480012	1 : 500	Invitrogen, Waltham, MA, SAD
	<i>Anti-CGRP antibody</i>	koza	ab36001	1 : 400	Abcam, Cambridge, Velika Britanija
Sekundarna	Alexa Fluor [®] 488 AffiniPure Anti- Mouse IgG (H+L)	magarac	715-545-150	1 : 400	Jackson Immuno Research Laboratories, Inc., Baltimore, PA, SAD
	Alexa Fluor [®] 488 AffiniPure Anti- Goat IgG (H+L)	magarac	705-545-003	1 : 400	Jackson Immuno Research Laboratories, Inc., Baltimore, PA, SAD
	Alexa Fluor [®] 488 AffiniPure Anti- Rabbit IgG (H+L)	magarac	711-545-152	1 : 400	Jackson Immuno Research Laboratories, Inc., Baltimore, PA, SAD
	Rhodamine Red [™] -X (RRX) AffiniPure Anti-Goat IgG (H+L)	magarac	705-295-003	1 : 400	Jackson Immuno Research Laboratories, Inc., Baltimore, PA, SAD
	Rhodamine Red [™] -X (RRX) AffiniPure Anti-Mouse IgG (H+L)	magarac	715-295-151	1 : 400	Jackson Immuno Research Laboratories, Inc., Baltimore, PA, SAD

4.3. Debljina epidermisa i gustoća upalnog infiltrata

Debljina epidermisa mjerena je na fotografijama rezova obojenih H & E od bazalnog sloja do početka rožnatog sloja modificiranom verzijom metode koju su opisali Therkildsen i sur. (244). Za svaki smo uzorak analizirali epidermis pri ukupnom povećanju od $\times 100$ i izmjerili najkraću duljinu od dermo-epidermalne granice (engl. *dermo-epidermal junction*, DEJ) do rožnatog sloja na deset reprezentativnih područja odabranih nakon korištenja funkcije *grid* (Slika 3) *ImageJ* softvera (NIH, Bethesda, MD, SAD). Prosječna vrijednost ovih duljina korištena je za daljnju analizu.



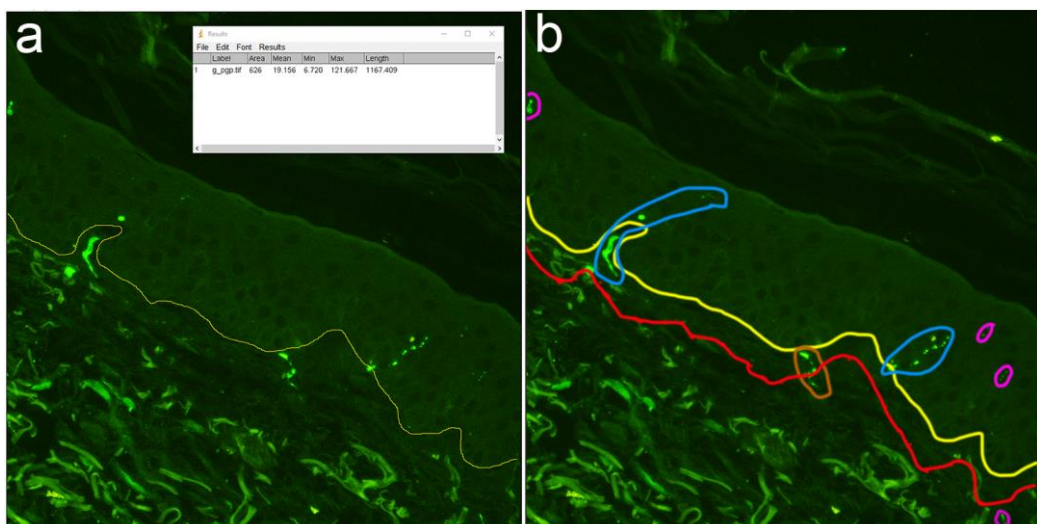
Slika 3. Izračun debljine epidermisa rabeći *ImageJ* (NIH, Bethesda, MD, SAD). Funkcijom *grid* vidno je polje podijeljeno na kvadrate veličine $20000 \mu\text{m}^2$ (a). Odabran je kvadrat u kojem je vidljiva čitava debljina epidermisa i izmjerena je duljina od dermo-epidermalne granice do roževine (b). Odabran je još jedan nesusjedni kvadrat na istom vidnom polju i ponovljen je isti postupak (c).

Gustoća upalnih infiltrata u LS-uzorcima izmjerena je na neobrađenim slikama bojenja H & E koristeći se *freehand selection tool* i *measure* funkcijama *ImageJ* softvera kako bi se dobila veličina površine na kojem je prisutan infiltrat. Za izračunavanje gustoće upalnog infiltrata podijelili smo dobivenu vrijednost površine s duljinom DEJ-a izmjerena na istom rezu.

4.4. Gustoća živčanih vlakana

Gustoća intraepidermalnih živčanih vlakana (engl. *intraepidermal nerve fiber density*, IENFD) izračunata je kako je opisano u smjernicama Europske federacije neuroloških društava (eng. *European Federation of Neurological Societies / Peripheral Nerve Society Guideline*) (245).

Ukratko, analizirali smo tri nesusjedna vidna polja u svakom uzorku fotografirana objektivom $\times 40$. Brojili smo živce obojene na PGP-u 9.5 ili CGRP-u koji su prešli DEJ-a, kao i živce prisutne isključivo intraepidermalno, bez očiglednog prelaska DEJ-a ako je odgovarajući subepidermalni dio živca bio prisutan. Sekundarno grananje živaca unutar epidermisa nije uključeno u izračun. Gustoća subepidermalnih živčanih vlakana (engl. *subepidermal nerve fiber density*, SENFD) izračunata je na istim rezovima kao i IENFD, korištenjem modifikacije metode koju su opisali Vlcková-Moravcová i sur. (246). Prebrojali smo pojedinačna živčana vlakna pronađena u dermisu unutar 50 μm od DEJ-a ako nisu prešla DEJ-a ni imala odgovarajući intraepidermalni odsječak (Slika 4). Duljina DEJ-a izmjerena je *ImageJ* softverom (NIH, Bethesda, MD, SAD). Rezultati su izraženi kao broj izbrojanih živčanih vlakana po mm DEJ-a.

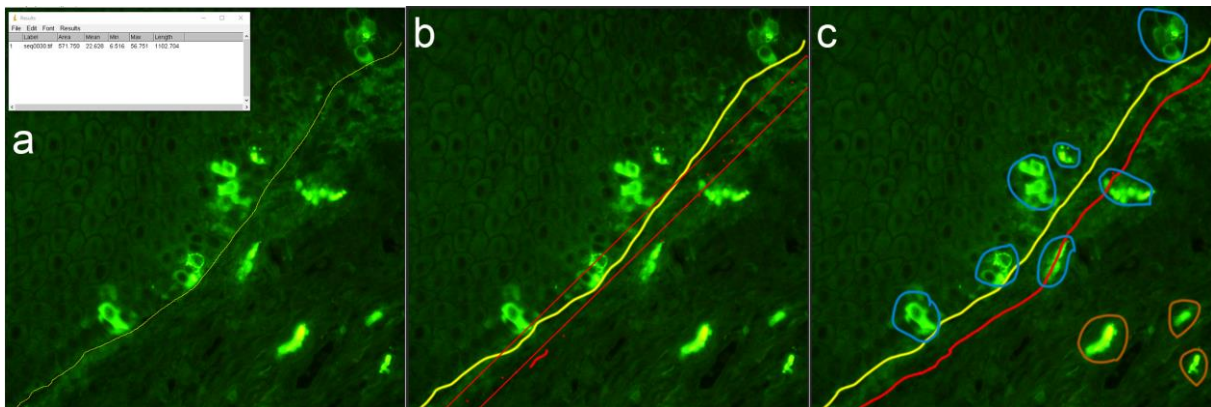


Slika 4. Određivanje gustoće živčanih vlakana korištenjem *ImageJ* softverom (NIH, Bethesda, MD, SAD). Označena je i izmjerena duljina dermo-epidermalne granice na vidnom polju (a). Prikazano je područje dermisa širine 50 μm počevši od dermo-epidermalne granice (područje između crvene i žute linije; detaljniji opis ispod sljedeće slike). Označeni su intraepidermalni živci (plavo zaokruženi), subepidermalni živac (smeđe zaokružen) i živci koji se ne ubrajaju u izračun prema smjernicama za izračun (ružičasto zaokruženi) (b).

4.5. Gustoća stanica, indeks proliferacije i kvantifikacija apoptoze

Brojili smo mastocyte i makrofage na uzorcima obojenim na triptazu, odnosno CD68. Tri nesusjedna vidna polja na svakom uzorku analizirana su pri ukupnom povećanju od $\times 400$ i sve

pozitivno obojene stanice izbrojane su nakon preklapanja staničnih biljega i DAPI-bojenja programom *Adobe Photoshop* v21.0.2. (*Adobe*, San Jose, CA, SAD). Dodatno, podijelili smo svaki analizirani rez na površinsko područje, koje sadrži epidermis i dermis unutar 50 μm od DEJ-a, i duboko područje, koje uključuje ostatak uzorka (Slika 5). Stanice smo prebrojili u obama područjima. Gustoća stanica izračunata je kao omjer između broja stanica i duljine DEJ-a u analiziranom rezu. Indeks proliferacije epidermisa izračunat je kao postotak Ki-67-pozitivnih bazalnih stanica (247). Kvantificirali smo apoptozu kao postotak kaspaza-3 pozitivnih epidermalnih stanica. Stanice su pobrojane pri ukupnom povećanju $\times 400$ u trima nesusjednim vidnim poljima po uzorku.



Slika 5. Određivanje gustoće mastocita koristeći se *ImageJ* programom. Označena je i izmjerena duljina dermo-epidermalne granice na vidnom polju (a). Izrađen je pravokutnik širine 50 μm i prema njemu je određeno subepidermalno područje (između žute i crvene linije) (b). Označeni su mastociti površinske regije (intraepidermalni ili subepidermalni, plavo zaokruženi) i mastociti dublje regije (smeđe zaokruženi) (c).

4.6. Statistička analiza

Svi podatci prikazani su kao aritmetička sredina vrijednosti skupina analiziranih uzoraka. Normalnost distribucije podataka testirana je Shapiro-Wilkovim testom. Postojanje statistički značajnih razlika utvrđeno je jednosmjernom analizom varijance (engl. *analysis of variance*, ANOVA), a razlike između pojedinih skupina utvrđene su nekorigiranim Fisherovim LSD-*post hoc* testom za IENFD-pozitivna i CGRP-pozitivna SENFD, a ANOVA po Welchu i t-test za nevezane uzorke (Unpaired t) s Welchovom korekcijom upotrijebljeni su kao *post hoc* testovi za PGP 9.5 pozitivna SENFD. Postojanje statistički značajnih razlika u dobi, debljini

epidermisa, indeksu proliferacije, apoptozi te gustoći mastocita i makrofaga utvrđeno je Kruskal-Wallisovim testom s nekorigiranim Dunnovim *post hoc* testom. Mann-Whitneyjev U-test upotrijebljen je za ispitivanje značajnosti razlika u gustoći upalnog infiltrata, vremena između početka bolesti i biopsije te VAS-rezultata za svrbež. Izračun potrebne veličine uzorka proveden je upotrebom mrežnog programa koji se nalazi na mrežnoj stranici <http://www.stat.ubc.ca/~rollin/stats/ssize/>. Za izračun su korišteni preliminarni podatci iz pilot-pokusa na pet uzoraka dobiveni analizom fotografija kože za izračun intraepidermalne gustoće živčanih vlakana obojenih na PGP 9.5 sa sljedećim parametrima: $\mu_1 = 2,7$, $\mu_2 = 0,8$, $\sigma = 1,5$, power = 80 %, $p = 0,05$ pri čemu je dobivena najmanja potrebna veličina uzorka $n = 10$. Statistička značajnost postavljena je na $p < 0,05$.

5. REZULTATI

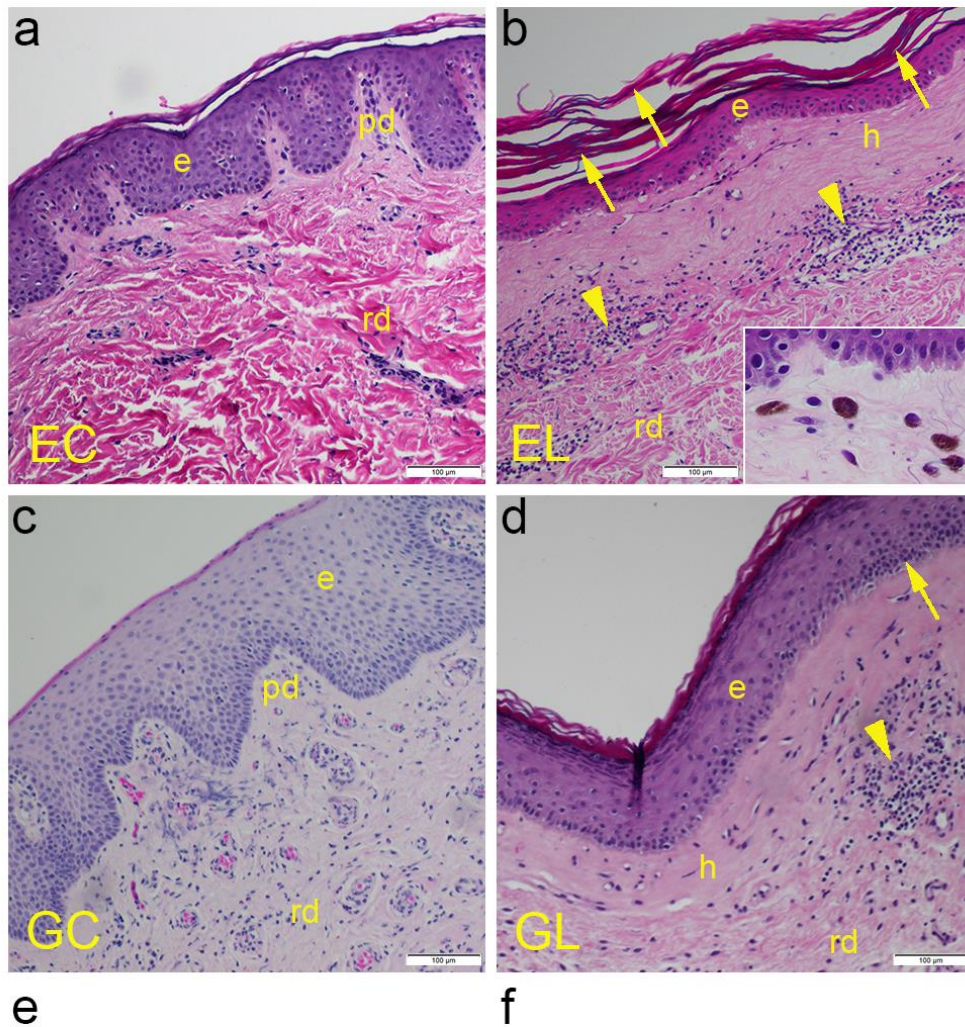
5.1. Kliničke karakteristike bolesnika

Prosječna dob bolesnika u studiji bila je 63 godine, s interkvartilnim rasponom (engl. *interquartile range*, IQR) od 57 do 70 godina. Nije bilo značajne razlike u dobi bolesnika između četiri analizirane skupine. Za bolesnike s ekstragenitalnim LS-om, medijan vremena između početka bolesti i prvog kliničkog pregleda kada je obavljena biopsija bio je 2 mjeseca (IQR 1 – 3 mjeseca). U slučaju bolesnika s genitalnim LS-om, prosječno je prošlo 8 mjeseci (IQR 6 – 10 mjeseci) između početka bolesti i postupka biopsije, što se značajno razlikovalo od bolesnika s ekstragenitalnim LS-om ($p < 0,001$). Rezultati dobiveni putem VAS-e za prosječnu razinu svrbeža također su bili značajno različiti među dvjema skupinama ($p < 0,001$). Medijan bolesnika s ekstragenitalnim LS-om mjeren VAS-om bio je 0 (IQR 0 – 1), pokazujući da nema svrbeža ili je on vrlo blag, dok je u bolesnika s genitalnim LS-om bio 8 (IQR 7 – 9), što označava izrazit svrbež.

5.2. Rezultati analize rezova obojenih hematoksilinom i eozinom

Na rezovima preparata normalne kože uočila su se uobičajena dva sloja – epidermis i dermis. Epidermis (mnogoslojni pločasti oroženi epitel) imao je približno 8 – 10 redova epitelnih stanica – keratinocita, s tankim površinskim slojem spljoštenih stanica bez jezgre (skvama). Valovitu granicu između epidermisa i dermisa formirali su epidermalni grebeni i dermalne papile. Ukupan broj redova keratinocita bio je manji na mjestima gdje su duboke papile prodrle u epidermis. Dermis je sadržavao papilarni i retikularni sloj. Papilarni sloj bio je površniji i sastojao se od rahlog vezivnog tkiva s malim krvnim žilama. Dublji, retikularni sloj sadržavao je nepravilne snopove kolagenih vlakana (Slika 6a). U usporedbi sa zdravom kožom, histološki rezovi kože s LS-om pokazali su stanjen epidermis s hiperkeratozom površinskog sloja, dok su u bazalnom sloju stanice pokazale karakterističnu vakuolarnu degeneraciju. DEJ je izgledala poravnato te je izgubila karakterističnu valovitost. Papilarni dermis sadržavao je homogenizirani kolagen, kapilare, a mjestimice i nakupljene melanofage (umetak na slici 7b). Limfocitni upalni infiltrat mogao se uočiti oko proširenih malih žila (Slika 6b). Rez uzoraka velikih usana pokazao je normalan, relativno debeo epidermis, s pojačanom pigmentacijom bazalnog sloja zbog veće pigmentacije kože vulve. DEJ je bila očuvana, s vrlo dubokim papilama i normalnom strukturom dermalnog vezivnog tkiva koje je sadržavalo krvne žile i živce (Slika 6c). Iako patohistološka slika LS-a vulve može varirati, epidermis je bio stanjen u usporedbi sa zdravom kožom genitalija, pokazujući više skvama na površini. Gubitak

epidermalnih grebena bio je popraćen vakuolizacijom stanica i poravnanom DEJ-om. Bazalna membrana je bila fokalno zadebljana, s homogeniziranim i hijaliniziranim kolagenom u papilarnom sloju. Ispod hijaliniziranog područja, na papilarno-retikularnoj granici, nalazio se dermalni limfocitni infiltrat, ali je na pojedinim dijelovima bila prisutna i intraepidermalna limfocitna egzocitoza (Slika 6d). Prosječna debljina epidermisa u uzorcima ekstragenitalnog LS-a (engl. *extragenital lichen sclerosus*, EL) bila je 38,2 μm , što je značajno niže ($p < 0,001$) od 101,6 μm u uzorcima ekstragenitalnih kontrola (engl. *extragenital controls*, EC). Prosječna debljina uzoraka genitalnog LS-a (engl. *genital lichen sclerosus*, GL) (116,7 μm) također je značajno niža ($p = 0,026$) nego kod uzoraka genitalnih kontrola (engl. *genital controls*, GC) (171,8 μm). Također, postojala je značajna razlika u debljini epidermisa ovisno o mjestu uzimanja, pri čemu je ekstragenitalni epidermis bio značajno tanji u usporedbi s genitalnim epidermisom, i između zdravih ($p = 0,003$) i LS ($p < 0,001$) uzoraka (Slika 6e). Iako je gustoća upalnog infiltrata bila veća u GL-uzorcima (49,18 μm^2 po μm DEJ) u usporedbi s EL-uzorcima (34,36 $\mu\text{m}^2/\mu\text{m}$), razlika nije bila statistički značajna (Slika 6f).



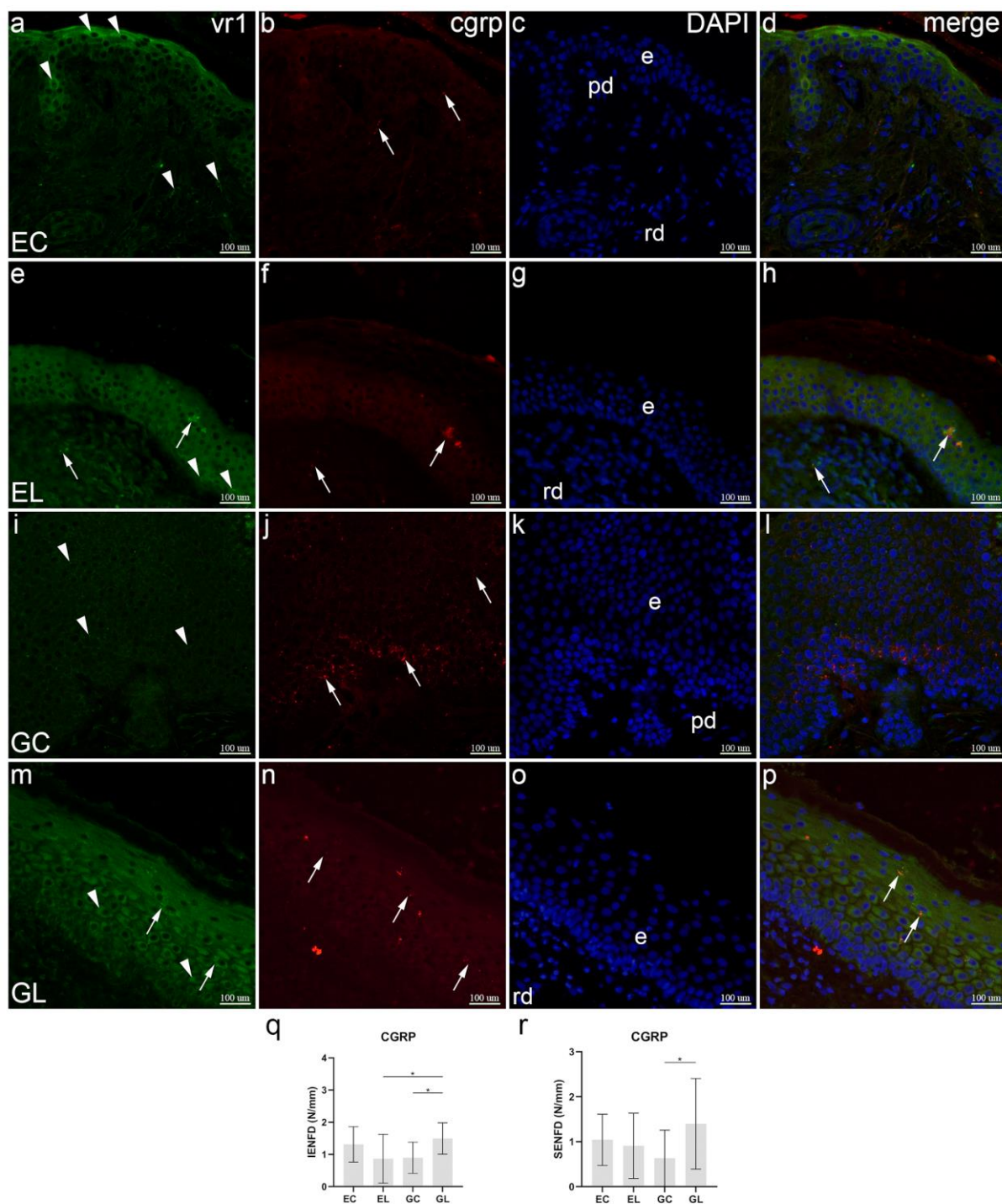
Slika 6. Morfologija normalne kože i LS-uzoraka. EC (engl. *extragenital controls*) normalna ekstragenitalna koža: mogu se uočiti tipične histološke karakteristike epidermisa (e), papilarnog dermisa (pd) i retikularnog dermisa (rd) (a). EL (engl. *extragenital lichen sclerosus*) – ekstragenitalna koža zahvaćena LS-om: mogu se uočiti stanjeni epidermis (e) s hiperkeratozom (strelice), homogenizacija i hijalinizacija papilarnog dermisa (h) i limfocitni infiltrati (vrhovi strelica) u retikularnom dermisu (rd). Na umetku (b) prikazana je nakupina melanofaga. GC

(engl. *genital controls*) – normalna koža vulve: može se vidjeti debeli epidermis (e) s vaskulariziranim papilarnim (pd) i retikularnim dermisom (rd) (c). GL (engl. *genital lichen sclerosis*) – koža vulve zahvaćena LS-om: može se vidjeti homogenizacija papilarnog dermisa (h), limfocitni infiltrat (vrh strelice) u retikularnom dermisu (rd) i egzocitoza limfocita (strelica) u stanjenom epidermisu (e) (d). Bojenje hematoksilinom i eozinom, $\times 200$ ukupno povećanje; mjerne ljestvice u donjem desnom kutu predstavljaju 100 μm . Analiza debljine epidermisa (e); postojanje statistički značajnih razlika utvrđeno je Kruskal-Wallisovim testom. Analiza gustoće upalnog infiltrata mjerene kao omjer površine na kojoj je prisutan infiltrat (μm^2) i duljine dermalno-epidermalnog spoja (f); postojanje statistički značajnih razlika provjereno je Mann-Whitneyjevim U-testom. Grafikoni prikazuju aritmetičke sredine sa standardnim devijacijama. Statistički značajna razlika označena je zvjezdicama: * $p < 0,05$; ** $p < 0,01$; *** $p < 0,001$ i **** $p < 0,0001$.

5.3. Dvostruko imunofluorescencijsko bojenje na VR1 i CGRP

U epidermisu EC uzoraka uočena je imunoreaktivnost na VR1 u nekim stanicama folikula dlake te intenzivna reaktivnost u površinskim keratinocitima. VR1 je bio slabo prisutan u samo nekoliko dermalnih stanica. CGRP-pozitivna živčana vlakna bila su uglavnom prisutna u dermisu i povremeno su se vidjela između bazalnih stanica epidermisa. Sve stanične jezgre prikazane su DAPI nuklearnim bojenjem. Spajanjem tri bojenja otkriveno je da VR1 ne kolokalizira s CGRP-om u istim stanicama ili vlaknima (Slika 7a – d). U usporedbi s EC-om, kod EL-uzoraka VR1 je bio umjereno izražen u epidermalnim suprabazalnim stanicama, slabo u dermalnim živčanim vlaknima i snažno u živčanim vlaknima površinskih epidermalnih slojeva. Za razliku od zdrave kože, CGRP je jako obojio živčana vlakna u epidermisu, a tek povremeno u dermisu. Dok je kolokalizacija nedostajala u zdravoj koži, ovdje je primijećena u epidermalnim i nekim dermalnim živčanim vlaknima, ali ne i u epitelnim stanicama kože (Slika 7e – h). U GC-uzorcima uočen je slab do umjeren izražaj VR1 u nekim epidermalnim bazalnim i stanicama nazubljenog sloja. U usporedbi s ekstragenitalnom kožom, CGRP je bio snažno izražen u živčanim vlaknima koja su prolazila između bazalnih stanica epidermisa, dok samo povremeno u suprabazalnom i nazubljenom epidermalnom sloju. Nije bilo kolokalizacije korištenih biljega (Slika 7i – l). U usporedbi s GC-om, izražaj VR1 u bolesnika s GL-om bio je jak u keratinocitima svih epidermalnih slojeva i u intraepidermalnim živčanim vlaknima. Jak izražaj CGRP-a karakterizirao je suprabazalni epitel. Za razliku od kontrolnog uzorka, kolokalizacija dvaju biljega uočena je u živčanim vlaknima epidermisa (Slika 7m – p). Srednja

IENFD za CGRP-pozitivna vlakna bila je 1,49 intraepidermalnih živčanih vlakana po milimetru (engl. *intraepidermal nerve fibers per millimeter*, IENF/mm) u GL-uzorcima, što je bilo značajno više u usporedbi s 0,9 IENF/mm u GC-uzorcima ($p = 0,028$) i 0,86 IENF/mm u EL-uzorcima ($p = 0,021$). Nije bilo drugih značajnih razlika između ispitivanih skupina (Slika 7q). Analiza SENFD-e pokazala je značajnu razliku između GL-uzoraka s prosjekom od 1,4 subepidermalnih živčanih vlakana po milimetru (engl. *subepidermal nerve fibers per millimeter*, SENF/mm) i GC-uzoraka s 0,63 SENF/mm ($p = 0,028$), dok drugih značajnih razlika između analiziranih skupina nije bilo (Slika 7r).



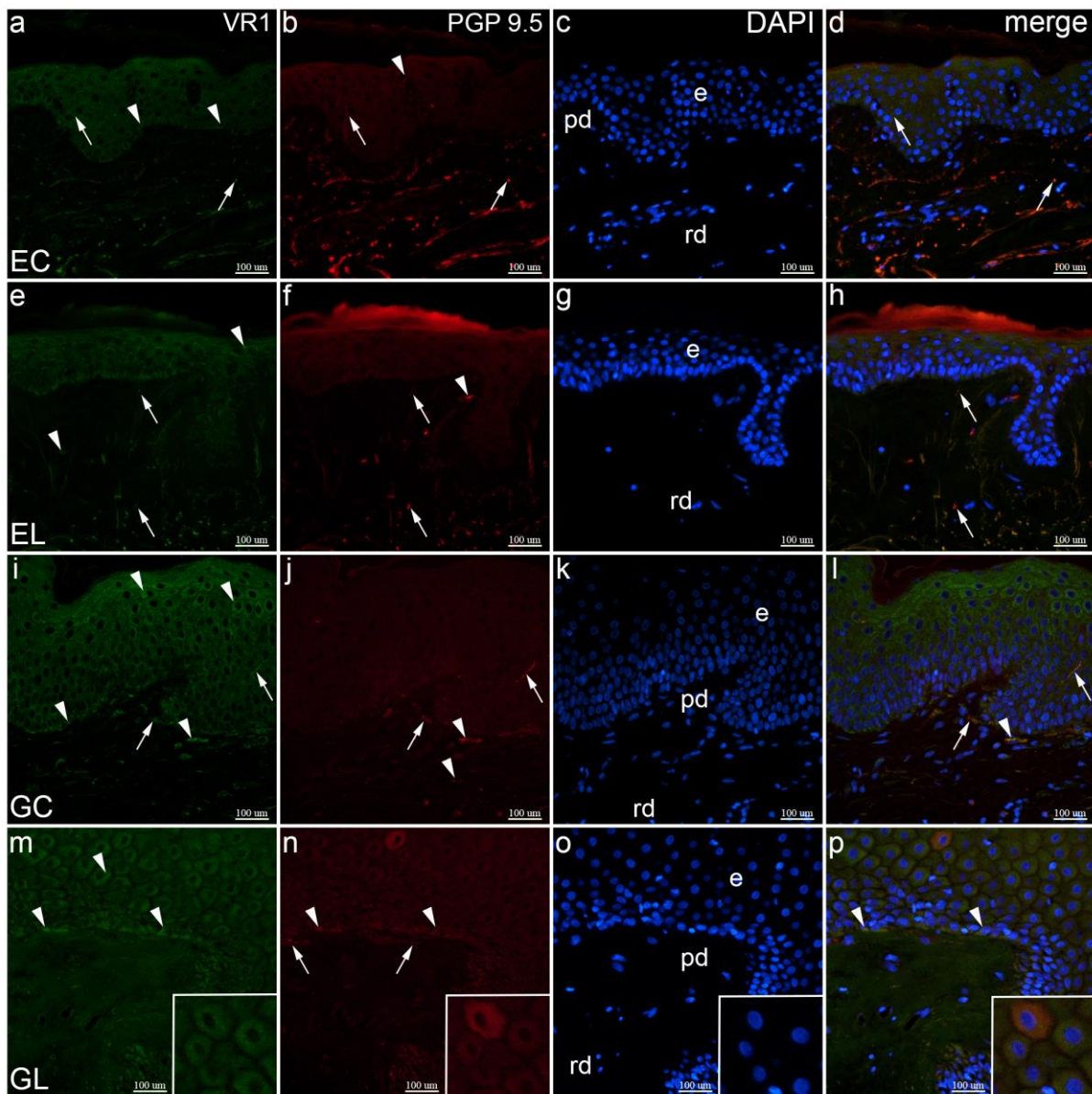
Slika 7. Izražaj VR1 i CGRP-a u uzorcima normalne kože i LS-om zahvaćene kože. Epidermis (e), papilarni dermis (pd) i retikularni dermis (rd) označeni su na slikama DAPI-bojenja (c,g,k,o) (engl. *4',6'-diamidino-2-phenylindole*). EC (engl. *extragenital controls*) – normalna ekstragenitalna koža (a – d): VR1 je izražen u nekoliko keratinocita i dermalnih stanica (vrhovi strelica, a). Izražaj CGRP-a opažen je u živčanim vlaknima (strelice, b); nema kolokalizacije VR1 i CGRP-a (d). EL (engl. *extragenital lichen sclerosus*) – ekstragenitalna koža zahvaćena

LS-om (e – h): VR1 se izražava u keratinocitima (vrhovi strelica) i živčanim vlaknima (strelice), i intra- i subepidermalno (e); CGRP se izražava u živčanim vlaknima (strelice, f); VR1 i CGRP su kolokalizirani u živčanim vlaknima (strelice, h). Epidermis ovoga uzorka je zadebljan, što je neuobičajeno za ekstragenitalni LS, međutim, prisutna su druga obilježja LS-a, poput homogenizacije papilarnog dermisa. GC (engl. *genital controls*) – normalna koža vulve (i – l): izražaj VR1-a se vidi u keratinocitima (vrhovi strelica, i); CGRP boji živčana vlakna (strelice, j); VR1 i CGRP nisu kolokalizirani (l). GL (engl. *genital lichen sclerosus*) – koža vulve zahvaćena LS-om (m – p): keratinociti (vrhovi strelica) i intraepidermalna živčana vlakna (strelice) izražavaju VR1 (m); intraepidermalni živci i vlakna izražavaju CGRP (strelice, n); kolokalizacija VR1 i CGRP-a prisutna je u živčanim vlaknima (strelice, p). Dvostruko imunofluorescentno bojenje na VR1 i CGRP, $\times 400$ ukupno povećanje. Analiza CGRP-pozitivne gustoće intraepidermalnih živčanih vlakana (IENFD) (q); postojanje statistički značajnih razlika provjereno je jednosmjernom analizom varijance (engl. *analysis of variance*, ANOVA). Analiza CGRP-pozitivne gustoće subepidermalnih živčanih vlakana (SENFDF) (r); postojanje statistički značajnih razlika provjereno je jednosmjernom ANOVA-om. N/mm označava broj živčanih vlakana po mm dermalno-epidermalnog spoja. Grafikoni prikazuju aritmetičke sredine sa standardnim devijacijama. Značajnost razlika označena je zvjezdicama: * $p < 0,05$.

5.4. Dvostruko imunofluorescencijsko bojenje na VR1 i PGP 9.5

U uzorcima normalne ekstragenitalne kože, uočen je umjeren izražaj VR1 kroz cijeli epidermis, dok je slabi izražaj primijećen u intraepidermalnim i dubljim dermalnim živčanim vlaknima. Protutijelo za PGP 9.5 je intenzivno obojilo živčana vlakna, u površinskim i dubokim slojevima kože te samo nekoliko stanica u epidermisu. Kolokalizacija VR1 i PGP 9.5 uočena je u intraepidermalnim i dermalnim živčanim vlaknima (Slika 8a – d). U usporedbi s kontrolnim uzorcima, izražaj VR1 bio je umjeren u bazalnim stanicama, nekim nazubljenim stanicama i u dermisu. PGP 9.5 je bio umjeren izražen u dermalnim živčanim vlaknima i nekim dermalnim stanicama, dok je njegov izražaj izostao u epidermisu. Njihova kolokalizacija bila je prisutna samo u dermalnim živčanim vlaknima, a nedostajala je intraepidermalno (Slika 8e – h). Umjeren do jaka imunoreaktivnost VR1 primijećena je u epidermisu vulve, osobito u površinskom sloju i u papilarnom dermisu. PGP 9.5 bio je jako izražen u vodoravno orijentiranim vlaknima papilarnog dermisa i u intraepidermalnim živčanim vlaknima. Njihova kolokalizacija uočena je u nekim horizontalnim dermalnim živčanim vlaknima, Schwannovim

stanicama i nekim intraepidermalnim živčanim vlaknima (Slika 8i – l). U usporedbi s kontrolnim uzorcima, u koži bolesnika s genitalnim LS-om, u suprabazalnim stanicama i nekoliko bazalnih stanica uočen je umjereni izražaj VR1, dok u dermisu nije primijećena VR1-imunoreaktivnost. Umjereni do jaki izražaj PGP 9.5 karakterizira bazalne epidermalne stanice i mala živčana vlakna na DEJ-i. Spajanje svih biljega otkrilo je kolokalizaciju VR1 i PGP 9.5 u bazalnim stanicama, ali, za razliku od kontrolnog tkiva, ne i u živčanim vlaknima (Slika 8m – p).



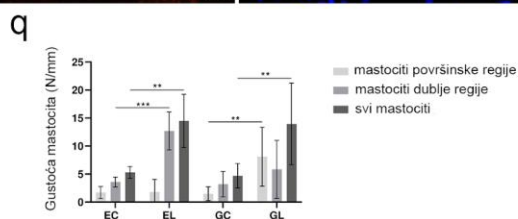
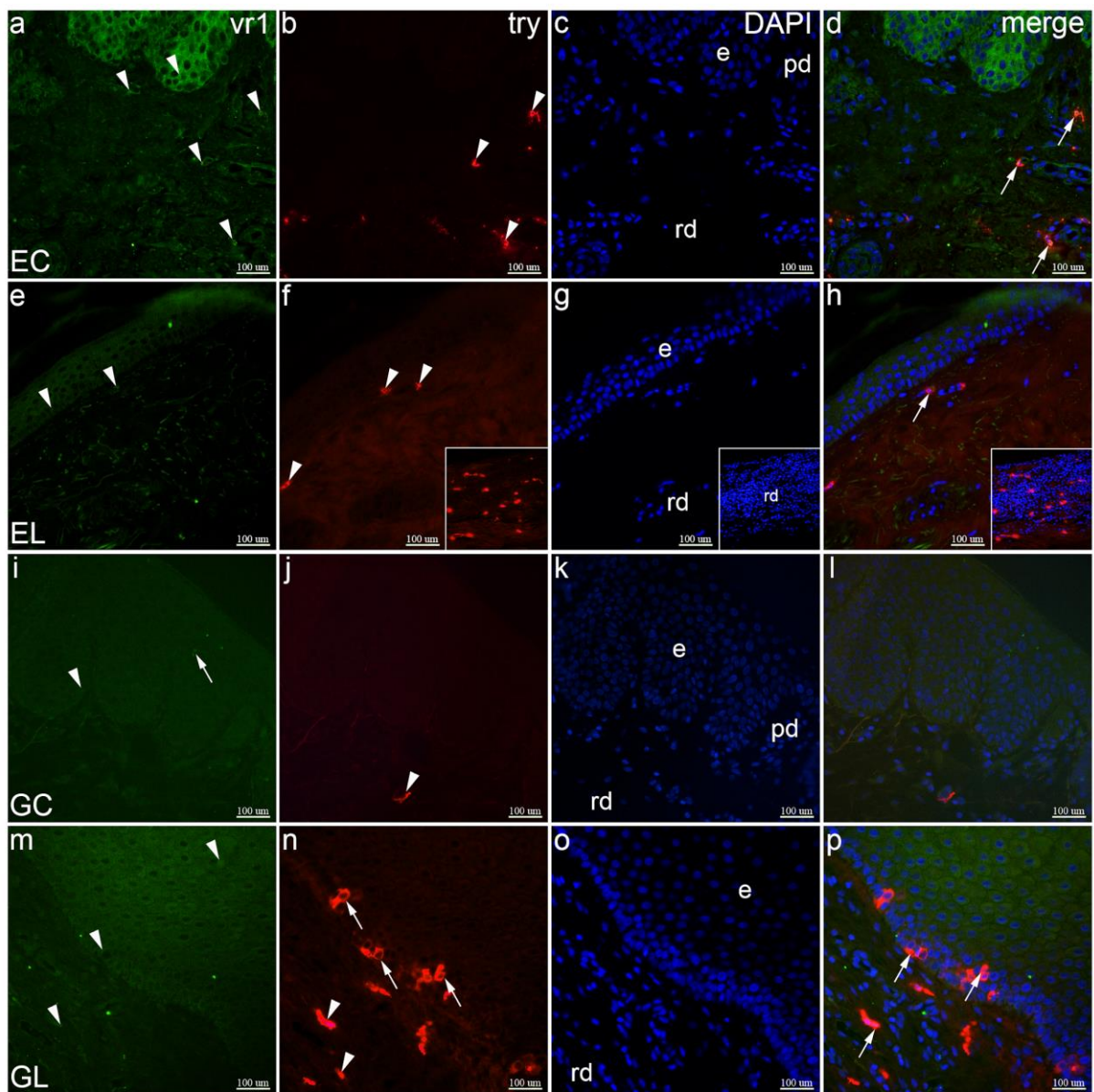
Slika 8. Kolokalizacija VR1 i PGP 9.5 u uzorcima normalne kože i LS-om zahvaćene kože. Epidermis (e), papilarni dermis (pd) i retikularni dermis (rd) označeni su na slikama DAPI-jem

(engl. *4',6'-diamidino-2-phenylindole*) obojenih preparata koje prikazuju sve stanične jezgre (c, g, k, o). EC (engl. *extragenital controls*) – normalna ekstragenitalna koža (a – d): keratinociti (vrhovi strelica) i živčana vlakna (strelice) izražavaju VR1 (a); keratinociti (vrh strelice) i živčana vlakna (strelice) također izražavaju PGP 9.5 (b); VR1 i PGP 9.5 su izraženi u živčanim vlaknima (strelice, d). EL (engl. *extragenital lichen sclerosus*) – ekstragenitalna koža zahvaćena LS-om (e – h): keratinociti i neke dermalne stanice (vrhovi strelica), kao i živčana vlakna (strelice) izražavaju VR1 (e); dermalne stanice (vrh strelice) i živčana vlakna (strelice) su PGP 9.5 pozitivne (f); VR1 i PGP 9.5 su izraženi u živčanim vlaknima (strelice, h). GC (engl. *genital controls*) – normalna koža vulve (i – l): keratinociti i neke dermalne stanice (vrhovi strelica) i živčana vlakna (strelice) izražavaju VR1 (i); dermalne stanice (vrhovi strelica) i živčana vlakna (strelice) također izražavaju PGP 9.5 (j); kolokalizacija VR1 i PGP 9.5 uočava se u živčanim vlaknima (strelice) i dermalnim stanicama (vrh strelice) (l). GL (engl. *genital lichen sclerosus*) – koža vulve zahvaćena LS-om (m – p): VR1 je izražen u keratinocitima (vrhovi strelica, (m)); keratinociti (vrhovi strelica) i živčana vlakna (strelice) izražavaju PGP 9,5 (n); kolokalizacija VR1 i PGP 9.5 vidljiva je u keratinocitima (vrhovi strelica, (p)); umetci pokazuju izražaj VR1 (m) i jaki izražaj PGP 9.5 (n) koji su kolokalizirani u keratinocitima (p). Dvostruko imunofluorescencijsko bojenje na VR1, PGP 9,5 i DAPI, × 400 ukupno povećanje.

5.5. Dvostruko imunofluorescencijsko bojenje na VR1 i triptazu

U EC uzorcima uočen je umjeren do jak izražaj VR1 u epidermalnim stanicama i umjereni izražaj u dermalnim stanicama. Bojenjem protutijelom za triptazu (engl. *tryptase*, try) primijećena je snažna imunoreaktivnost u određenim dermalnim stanicama (mastociti), uglavnom u dubljem dermisu. Kolokalizacija VR1 i try bila je prisutna u mastocitima (Slika 9a – d). U usporedbi s EC-om, u uzorku tkiva bolesnika s EL-om, izražaj VR1 je bio slabiji u epidermalnim i nekim dermalnim stanicama. Bojenje triptazom prikazalo je mastocite u površinskom sloju dermisa i u infiltratu u dubljem dermisu. VR1 i triptaza bili su kolokalizirani u mastocitima (Slika 9e – h). U usporedbi sa zdravom ekstragenitalnom kožom, slabije bojenje protutijelom za VR1 primijećeno je u većem dijelu epidermisa i u intraepidermalnim živčanim vlaknima kontrolnog uzorka vulve. Protutijelo za try je obojilo mastocite u dermisu. Nije bilo kolokalizacije VR1 i try na preklopljenim slikama (Slika 9i – l). U uzorcima tkiva bolesnika s GL-om, u većini keratinocita i nekim dermalnim stanicama uočen je umjereni izražaj VR1, dok je bojenje protutijelom za try prikazalo nekoliko dermalnih i mnogo intraepidermalnih mastocita unutar bazalnog sloja. Za razliku od GC-uzoraka, VR1 i try kolokalizirali su u

mastocitima (Slika 9m – p). Srednja gustoća mastocita u EL-uzorcima bila je 14,50 stanica/mm, što je bilo značajno više od 5,30 stanica/mm u EC-uzorcima ($p = 0,001$). Isto je utvrđeno za GL-uzorke s 13,95 stanica/mm, u usporedbi s GC-uzorcima s 4,69 stanica/mm ($p = 0,001$). Pri zasebnoj analizi površinskih i dubljih regija dermisa, pronašli smo razlike između tih područja. Srednja gustoća mastocita površinske regije u GL-uzorcima iznosila je 8,10 stanica/mm i bila je značajno viša u usporedbi s 1,49 stanica/mm u GC-uzorcima ($p = 0,003$), dok nije bilo značajne razlike između EL-uzoraka i EC-uzoraka u površinskoj regiji. Srednja gustoća mastocita dublje regije u EL-uzorcima bila je 12,70 stanica/mm, što je značajno više od 3,59 stanica/mm u EC-uzorcima ($p < 0,001$), dok nije bilo značajne razlike između GL-uzoraka i GC-uzoraka u dubljoj regiji (Slika 9q).

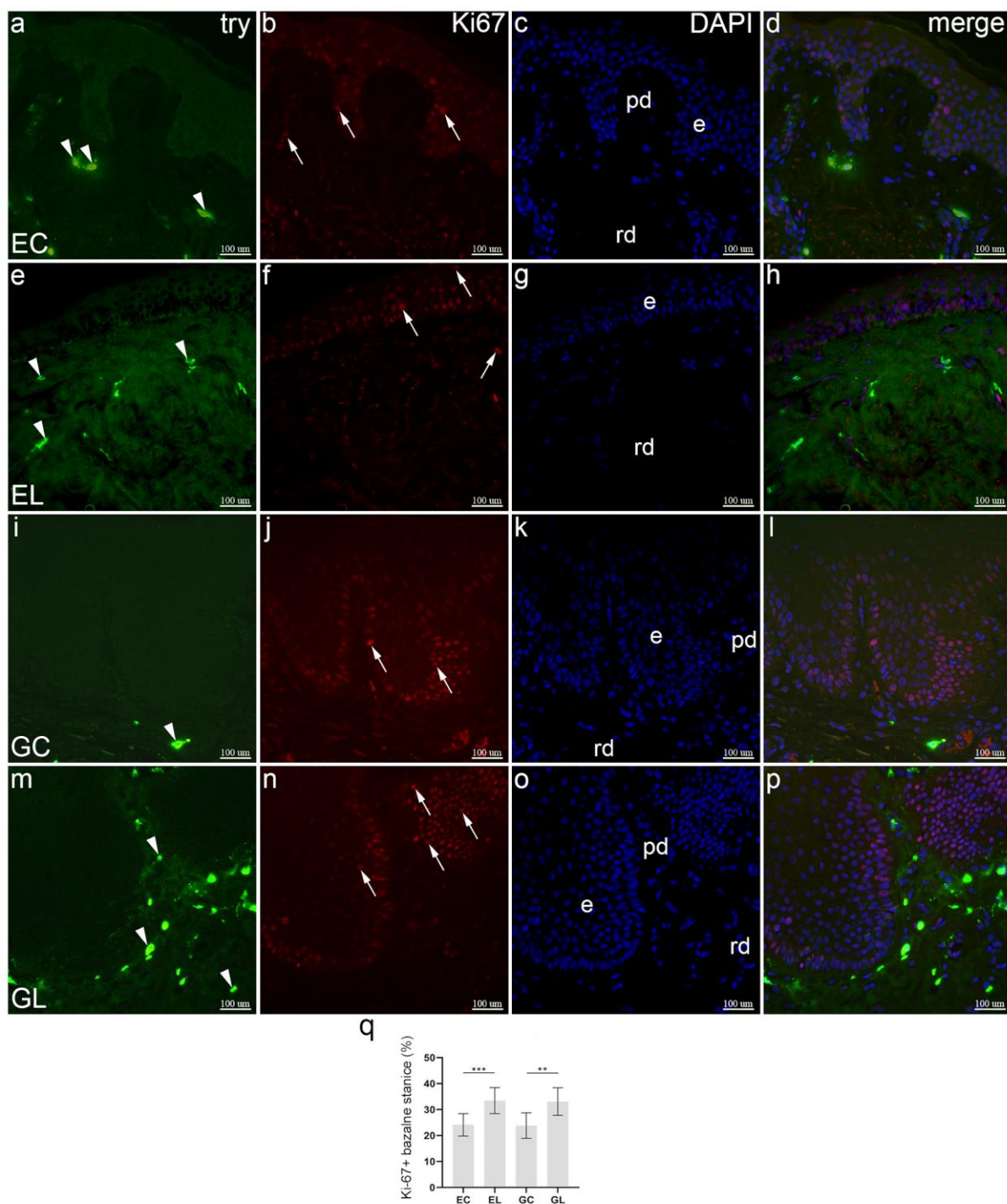


Slika 9. Kolokalizacija VR1 i triptaze (engl. *tryptase*, try) u uzorcima normalne kože i LS-om zahvaćene kože. Epidermis (e), papilarni dermis (pd) i retikularni dermis (rd) označeni su na slikama preparata obojenih DAPI-jem (engl. *4',6'-diamidino-2-phenylindole*) koje prikazuju sve stanične jezgre (c, g, k, o). EC (engl. *extragenital controls*) – normalna ekstragenitalna koža (a – d): izražaj VR1 opažen je u keratinocitima i dermalnim stanicama (vrhovi strelica, a); bojenje triptazom prikazuje dermalne mastocite (vrhovi strelica, b); VR1 i triptaza kolokaliziraju u mastocitima (strelice, d)). EL (engl. *extragenital lichen sclerosus*) –

ekstragenitalna koža zahvaćena LS-om (e – h): keratinociti i dermalne stanice izražavaju VR1 (vrhovi strelica, e); dermalni mastociti izražavaju triptazu (vrhovi strelica, f); kolokalizacija VR1 i triptaze opažena je u mastocitu (strelica, h); umetci pokazuju infiltrat mastocita u retikularnom dermisu (f – h). GC (engl. *genital controls*) – normalna koža vulve (i – l): keratinociti (vrh strelice) i živčano vlakno (strelica) izražavaju VR1 (i); dermalna stanica izražava triptazu (vrh strelice, j); nema kolokalizacije u preklopljenoj slici (l). GL (engl. *genital lichen sclerosus*) – koža vulve zahvaćena LS-om (m – p): VR1 je izražen u keratinocitima i dermalnim stanicama (vrhovi strelica, m); dermalni (vrhovi strelica) i intraepidermalni (strelice) mastociti prikazani su triptazom (n); kolokalizacija VR1 i triptaze vidi se u mastocitima (strelice, p). Dvostruko imunofluorescencijsko bojenje na VR1, triptazu i DAPI, $\times 400$ ukupno povećanje. Analiza gustoće mastocita (q); postojanje statistički značajnih razlika provjereno je Kruskal-Wallisovim testom. N/mm označava broj mastocita po mm dermalno-epidermalnog spoja. Grafikoni prikazuju aritmetičke sredine sa standardnim devijacijama. Značajnost razlika označena je zvjezdicama: ** $p < 0,01$ i *** $p < 0,001$.

5.6. Dvostruko imunofluorescencijsko bojenje na triptazu i Ki-67

Koža EC-uzoraka pokazala je jako try-obojenje u nekoliko mastocita smještenih prvenstveno u papilarnom dermisu. Snažno Ki-67 bojenje bilo je ograničeno na bazalne i suprabazalne keratinocite i neke stanice u dermisu. Biljeg mastocita nije bio uočen u proliferirajućim Ki-67 pozitivnim stanicama (Slika 10a – d). U usporedbi s EC-uzorcima, nekoliko mastocita bilo je pozitivno na try u dermisu, dok su Ki-67 pozitivne stanice viđene i u epidermisu i u dermisu EL-uzoraka. Nije bilo kolokalizacije Ki-67 i try (Slika 10e – h). Bojenje protutijelom za try prikazalo je nekoliko mastocita u dermisu GC-uzoraka, dok je u keratinocitima bazalnog sloja i nekih regija suprabazalnog sloja uočeno snažno Ki-67 obojenje. Biljeg mastocita nije bio uočen u proliferirajućim Ki-67 pozitivnim stanicama (Slika 10i – l). U usporedbi s GC-uzorcima, bojenjem protutijelom za try otkriven je veliki broj mastocita u subepitelnom dijelu (papilarni sloj) dermisa, a nekoliko u dubljem dermisu. Jaki izražaj Ki-67 karakterizirao je bazalne i suprabazalne epidermalne slojeve. Biljeg mastocita, try, nije uočen u proliferirajućim Ki-67 pozitivnim stanicama (Slika 10m – p). Srednja vrijednost indeksa proliferacije epidermisa EL (33,07 %) i GL-uzoraka (31,58 %) bila je značajno viša u usporedbi s njihovim kontrolama – 24,8 % za EC ($p < 0,001$) i 24 % za GC ($p = 0,002$). Nije bilo razlika u indeksu proliferacije s obzirom na mjesto uzorka (genitalno naspram ekstragenitalno), kako za LS tako i za kontrolne uzorke (Slika 10q).

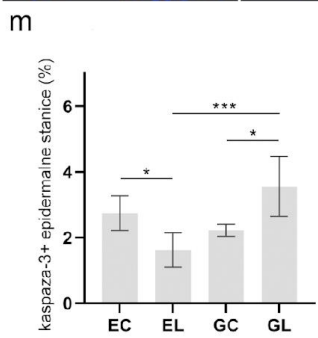
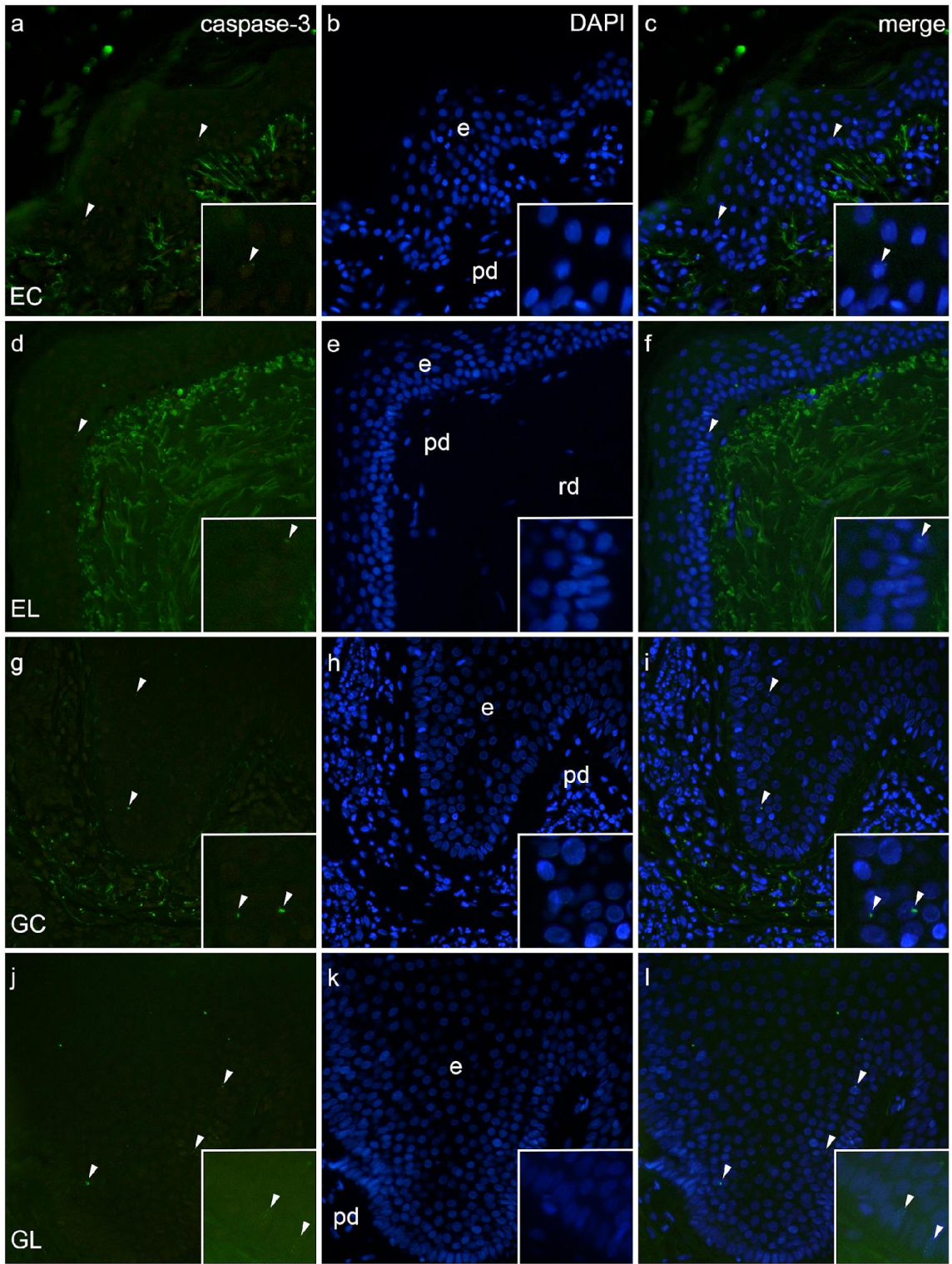


Slika 10. Kolokalizacija triptaze (engl. *tryptase*, try) i Ki-67 u uzorcima normalne kože i LS-om zahvaćene kože. Epidermis (e), papilarni dermis (pd) i retikularni dermis (rd) označeni su na slikama koje prikazuju DAPI-jem (engl. *4',6'-diamidino-2-phenylindole*) obojene sve stanične jezgre (c, g, k, o). EC (engl. *extragenital controls*) – normalna ekstragenitalna koža (a – d): izražaj triptaze opažen je u dermalnim mastocitima (vrhovi strelica, a); nuklearni izražaj Ki-67 u proliferirajućim stanicama u dermisu i epidermisu (strelice, b); nuklearno Ki-67 bojenje nije prisutno u mastocitima pozitivnim na triptazu (d). EL (engl. *extragenital lichen sclerosis*)

– ekstragenitalna koža zahvaćena LS-om (e – h): u dermalnim mastocitima vidljiv je izražaj triptaze (vrhovi strelica, e); u proliferirajućim stanicama dermisa i epidermisa uočljivo je nuklearno obojenje Ki-67 (strelica, f); kolokalizacija nuklearnog Ki-67 i triptaze nije opažena (h). GC (engl. *genital controls*) – normalna koža vulve (i – l): bojenje triptazom otkriva mastocite (vrh strelice, i); proliferacija epidermalnih stanica prikazana je nuklearnim bojenjem Ki-67 (strelice, j); nema kolokalizacije u preklopljenoj slici (l). GL (engl. *genital lichen sclerosus*) – koža vulve zahvaćena LS-om (m – p): mnogi dermalni mastociti prikazuju se bojenjem triptazom (vrhovi strelica, m); ekstenzivna proliferacija keratinocita prikazana je bojenjem Ki-67 (strelice, n); dermalni mastociti ne kolokaliziraju Ki-67 (p). Dvostruko imunofluorescentno bojenje na triptazu, Ki-67 i DAPI, $\times 400$ ukupno povećanje. Analiza indeksa proliferacije epidermisa (q); postojanje statistički značajnih razlika provjereno je Kruskal-Wallisovim testom. Grafikoni prikazuju aritmetičke sredine sa standardnim devijacijama. Značajnost razlika označena je zvjezdicama: ** $p < 0,01$, *** $p < 0,001$.

5.7. Imunofluorescencijsko bojenje na kaspazu-3

EC uzorci sadržavali su nekoliko stanica pozitivnih na aktiviranu kaspazu-3 u bazalnim i suprabazalnim dijelovima epidermisa, dok je u dermisu bila prisutna velika količina autofluorescencije porijeklom vlakana kolegena. Umetci većeg povećanja prikazuju nuklearnu lokalizaciju bojenja protutijelom za aktiviranu kaspazu-3 (Slika 11a – c). U usporedbi s EC-uzorcima, epidermis EL-uzoraka sadržava manje stanica pozitivnih na aktiviranu kaspazu-3 (Slika 11d – f). U GC-uzorcima uočen je sličan uzorak imunoreaktivnosti na aktiviranu kaspazu-3 poput EC-uzoraka (Slika 11g – i). U usporedbi s GC-uzorcima, najizraženiji izražaj biljega apoptoze (aktivirana kaspaza-3) je bio prisutan u GL-uzorcima, i u bazalnom sloju (umetci) te suprabazalno (Slika 11j – l). Srednja vrijednost postotka apoptotičnih stanica epidermisa EL-uzoraka (1,62 %) bila je značajno niža ($p = 0,025$) u usporedbi s EC-uzorcima (2,74 %). Suprotno tomu, srednja vrijednost postotka apoptotičnih stanica GL-uzoraka (3,55 %) bila je značajno viša i od GC (2,22 %, $p = 0,038$) i EL-uzoraka ($p < 0,001$). Nije bilo značajne razlike između ekstragenitalnih i genitalnih kontrola (Slika 11m).

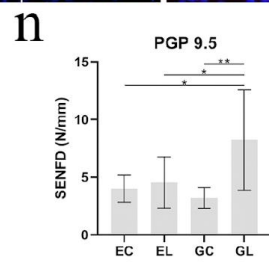
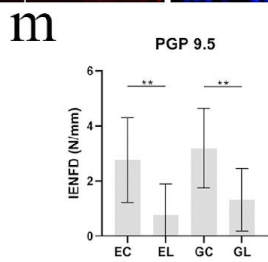
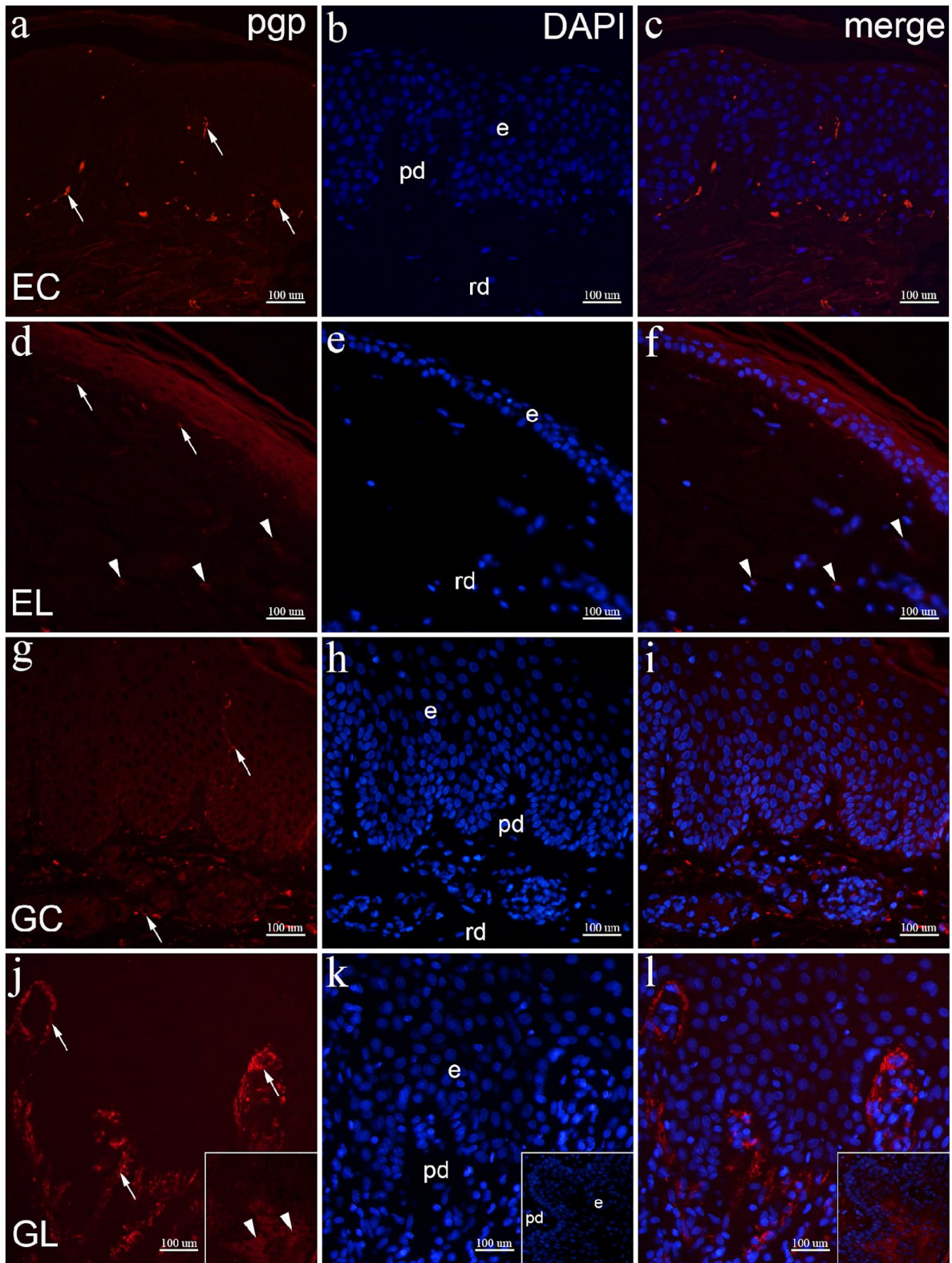


Slika 11. Izražaj aktivirane kaspaze-3 u uzorcima normalne kože i LS-om zahvaćene kože. Epidermis (e), papilarni dermis (pd) i retikularni dermis (rd) označeni su na slikama rezova obojenih DAPI-jem (engl. *4',6'-diamidino-2-phenylindole*) koje prikazuju sve stanične jezgre (b, e, h, k). EC (engl. *extragenital controls*) – normalna ekstragenitalna koža (a – c): u epidermisu prisutne kaspaze-3 pozitivne stanice (vrhovi strelica, a, c). EL (engl. *extragenital lichen sclerosis*) – ekstragenitalna koža zahvaćena LS-om (d – f): stanica bazalnog sloja pozitivna je na kaspazu-3 (vrh strelice, d, f). GC (engl. *genital controls*) – normalna koža vulve (g – i): prikazano par suprabazalnih stanica pozitivnih na kaspazu-3 (vrhovi strelica, g, i). GL (engl. *genital lichen sclerosis*) – koža vulve zahvaćena LS-om (j – l): prikazano više kaspaze-3 pozitivnih stanica epidermisa (vrhovi strelica, j, l). Umetci prikazuju nuklearnu lokalizaciju kaspaze-3 bojenja. Imunofluorescencijsko bojenje na kaspazu-3 i DAPI, $\times 400$ ukupno povećanje. Analiza udjela apoptotičnih stanica (m); postojanje statistički značajnih razlika provjereno je Kruskal-Wallisovim testom. Grafikoni prikazuju aritmetičke sredine sa standardnim devijacijama. Značajnost razlika označena je zvjezdicama: * $p < 0,05$ i *** $p < 0,001$.

5.8. Imunofluorescencijsko bojenje na PGP 9.5

EC-uzorci sadržavali su mnogo PGP 9.5 pozitivnih živčanih vlakana u papilarnom dermisu, dok su u epidermisu i dubljim dijelovima dermisa bila manje prisutna (Slika 12a – c). U usporedbi s EC-uzorcima, u papilarnom dermisu EL-uzoraka, povremeno u dubljem dermisu, bilo je vidljivo manje živčanih vlakana u kojima se uočava umjereno do jako obojenje protutijelom za PGP 9.5, dok u epidermisu nisu bila prisutna živčana vlakna (Slika 12d – f). U GC-uzorcima uočeno je mnogo PGP 9.5 pozitivnih živčanih vlakana u subepidermalnim i dubljim dijelovima dermisa, kao i u epidermisu, koja dopiru do površinskih dijelova nazubljenog sloja. U svim živčanim vlaknima vidjelo se snažno PGP 9.5 bojenje (Slika 12g – i). U usporedbi s GC-uzorcima, u GL-uzorcima se velika količina živčanih vlakana, koja su se intenzivno bojila protutijelom za PGP 9.5, nakupila u papilarnom dermisu, dok ih u epidermisu nije bilo (Slika 12j – l). Prosječna IENFD PGP 9.5 pozitivnih vlakana u EL-uzorcima iznosila je 0,75 IENF/mm, što je u usporedbi s 2,75 IENF/mm u EC-uzorcima bila značajno niža vrijednost ($p = 0,002$). Prosječne vrijednosti IENFD u uzorcima GL (1,32 IENF/mm) i GC (3,19 IENF/mm) također su bile značajno različite ($p = 0,003$). Nije bilo razlike između genitalnih i ekstragenitalnih uzoraka, kako za LS tako i za kontrolne uzorke (Slika 13m). SENFD GL-uzoraka (8,22 SENF/mm), u usporedbi s GC (3,2 SENF/mm), EL (4,53 SENF/mm) i EC-

uzorcima (4,01 SENF/mm) bio je značajno veći ($p = 0,005$, $p = 0,032$, $p = 0,014$, redom). Nije bilo značajne razlike između ostalih skupina (Slika 12n).

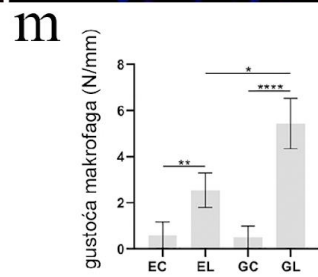
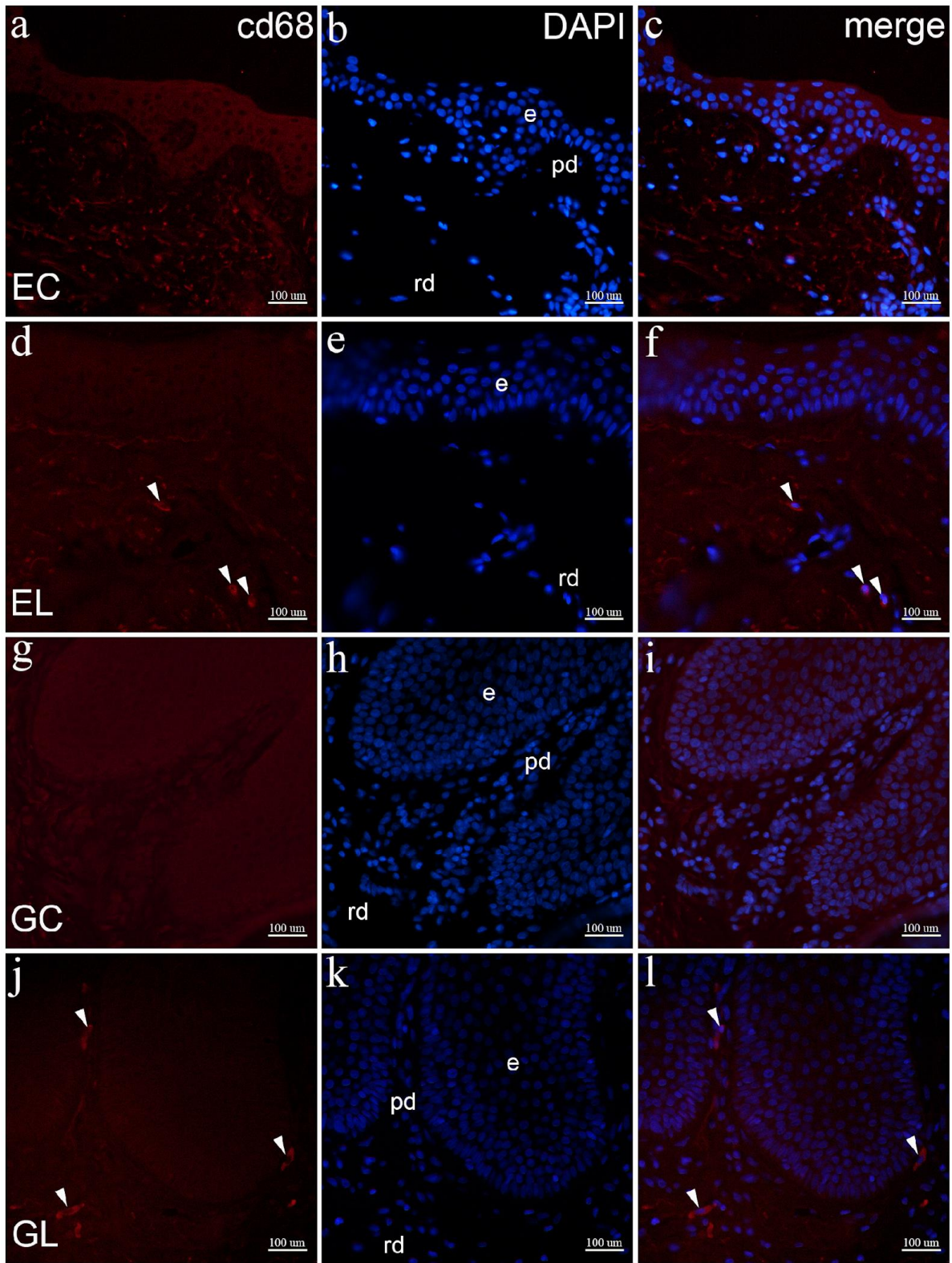


Slika 12. Izražaj PGP 9.5 u uzorcima normalne kože i LS-om zahvaćene kože. Epidermis (e), papilarni dermis (pd) i retikularni dermis (rd) označeni su na slikama rezova obojenih DAPI-jem (engl. *4',6'-diamidino-2-phenylindole*) koje prikazuju sve stanične jezgre (b, e, h, k). EC (engl. *extragenital controls*) – normalna ekstragenitalna koža (a – c): izražaj PGP 9.5 prisutan je u intraepidermalnim i subepidermalnim živčanim vlaknima (strelice, a). EL (engl. *extragenital lichen sclerosus*) – ekstragenitalna koža zahvaćena LS-om (d – f): u subepidermalnim živčanim vlaknima (strelice) i nekim dermalnim stanicama (vrhovi strelica) vidi se izražaj PGP 9.5 (d); citoplazmatski izražaj PGP 9.5 vidljiv je u dermalnim stanicama (vrhovi strelica, f). GC (engl. *genital controls*) – normalna koža vulve (g – i): u intraepidermalnim i subepidermalnim živčanim vlaknima vidljiv je izražaj PGP 9.5 (strelice, g). GL (engl. *genital lichen sclerosus*) – koža vulve zahvaćena LS-om (j – l): jaki izražaj PGP 9.5 prisutan je u više subepidermalnih živčanih vlakana (strelice, j); umetci prikazuju umjereni izražaj PGP 9.5 u suprabazalnim keratinocitima (vrhovi strelica) epidermisa (j – l). Imunofluorescencijsko bojenje na PGP 9.5 i DAPI, $\times 400$ ukupno povećanje. Analiza gustoće PGP 9.5 pozitivnih intraepidermalnih živčanih vlakana (IENFD) (m); postojanje statistički značajnih razlika provjereno je jednosmjernom analizom varijance (engl. *analysis of variance*, ANOVA). Analiza gustoće PGP 9.5 pozitivnih subepidermalnih živčanih vlakana (SENF) (n); postojanje statistički značajnih razlika provjereno Welchovom ANOVA-om. N/mm označava broj živčanih vlakana po mm dermalno-epidermalnog spoja. Grafikon prikazuje aritmetičke sredine sa standardnim devijacijama. Značajnost razlika označena je zvjezdicama: * $p < 0,05$, ** $p < 0,01$.

5.9. Imunofluorescencijsko bojenje na CD68

U EC-uzorcima nije bilo vidljivo bojenje protutijelom za CD68 u papilarnom i retikularnom dermisu. Višestruka elastična vlakna u dermisu pokazala su autofluorescenciju, što može oponašati signal CD68. Neki makrofazi mogu se vidjeti u dubljim slojevima retikularnog dermisa (nije prikazano) (Slika 13a – c). U usporedbi s EC-uzorcima, u EL-uzorcima uočeni su CD68 pozitivni makrofazi u površinskom papilarnom sloju i u dubljem dijelu dermisa (Slika 13d – f). U analiziranim GC-uzorcima nije bilo CD68 pozitivnih stanica u papilarnom ili površinskom dijelu retikularnog dermisa (Slika 13g – i). U usporedbi s GC-uzorcima, makrofazi pozitivni na CD68 bili su prisutni u površinskom papilarnom dermisu, često blizu DEJ-e (Slika 13j – l). Medijan gustoće makrofaga u EL-uzorcima bio je 2,54 stanica/mm, što je značajno više u usporedbi s 0,60 stanica/mm u EC-uzorcima ($p = 0,009$). Isto je utvrđeno pri usporedbi

GL-uzoraka, koji imaju 5,44 stanica/mm, s GC-uzorcima koji sadrže medijan od 0,50 stanica/mm ($p < 0,001$). Postojala je statistički značajna razlika u gustoći makrofaga između EL i GL-uzoraka ($p = 0,049$); međutim, nije bilo značajne razlike između EC i GC-uzoraka (Slika 13m).



Slika 13. Izražaj CD68 u uzorcima normalne kože i LS-om zahvaćene kože. Epidermis (e), papilarni dermis (pd) i retikularni dermis (rd) označeni su na slikama DAPI-bojenja (engl. 4',6'-diamidino-2-phenylindole) koje prikazuju sve stanične jezgre (b, e, h, k). EC (engl. *extragenital controls*) – normalna ekstragenitalna koža (a – c): nisu prisutne CD68-pozitivne stanice. EL (engl. *extragenital lichen sclerosis*) – ekstragenitalna koža zahvaćena LS-om (d – f): nekoliko makrofaga prikazano je izražajem CD68 (vrhovi strelica, d,f). GC (engl. *genital controls*) – normalna koža vulve (g – i): izražaj CD68 nije opažen u dermalnim stanicama. GL (engl. *genital lichen sclerosis*) – koža vulve zahvaćena LS-om (j – l): CD68-pozitivni makrofazi vidljivi su u dermisu (vrhovi strelica, j, l). Imunofluorescencijsko bojenje na CD68 i DAPI, × 400 ukupno povećanje. Analiza gustoće makrofaga (m); postojanje statistički značajnih razlika provjereno je Kruskal-Wallisovim testom. N/mm označava broj makrofaga po mm dermalno-epidermalnog spoja. Grafikoni prikazuju aritmetičke sredine sa standardnim devijacijama. Značajnost razlika označena je zvjezdicama: * p < 0,05, ** p < 0,01 i **** p < 0,0001.

6. RASPRAVA

U našoj studiji istraživali smo obrazac izražaja čimbenika proliferacije, biljega živčanih vlakana i stanice upalnog infiltrata u koži oboljelih od genitalne i ekstragenitalne varijante LS-a usporedno sa zdravom kožom prethodno navedenih lokalizacija, a kako bi ukazali na njihovo međudjelovanje i moguću ulogu neurogene upale u patogenezi LS-a i njegovog vodećeg kliničkog simptoma – svrbeža. Mnoge studije su istraživale inervaciju kože zahvaćene LS-om, ali ne i u kontekstu razlika u inervaciji i neurogenoj upali između ovih varijanti LS-a te između oboljele i zdrave kože.

U ovom istraživanju utvrdili smo promijenjenu raspodjelu izražaja CGRP-a i VR1 u živčanim vlaknima i stanicama ekstragenitalne i vulvarne kože zahvaćene LS-om, kao i razlike u infiltraciji upalnim stanicama (mastocitima i makrofazima) u promatranim tkivima. Prethodno je opisana promijenjena raspodjela CGRP-pozitivnih vlakana u vulvarnim LS-uzorcima i VR1 u zdravoj koži te koži koja je pruritična (164, 171). Za druge pruritične dermatoze, poput psorijaze i atopijskog dermatitisa, poznato je da je neurogena upala posredovana CGRP-pozitivnim živčanim vlaknima, VR1 i mastocitima glavni čimbenik njihove patogeneze (190). Uzimajući navedeno u obzir, pretpostavljamo da je neurogena upala jedan od glavnih patogenetskih mehanizama LS-a.

Nije bilo razlike u dobi među promatranim skupinama bolesnika, što znači da je uzorak primjereno odabran i da dob kao takva nije zbunjujući čimbenik. Razliku u vremenu od početka bolesti do prvog dermatološkog pregleda (kada su urađene biopsije), između ekstragenitalnog i genitalnog LS-a, objašnjavamo činjenicom da su se sve pacijentice s genitalnim LS-om najprije javile svom ginekologu, a kasnije su bile upućene dermatologu, dok su bolesnice s ekstragenitalnim LS-om izravno otišle dermatologu. Drugi mogući čimbenik za ovu razliku mogla bi biti nevoljkost žena da traže liječničku pomoć kada su u pitanju vulvovaginalni simptomi (248). Većina naših bolesnica s genitalnim LS-om imala je simptom intenzivnog svrbeža, dok su one s ekstragenitalnim LS-om imale vrlo blag do nikakav svrbež, što je u skladu s prethodno objavljenim podacima (1, 44).

Još uvijek ne postoje histološki dijagnostički kriteriji za različite stupnjeve i podtipove LS-a (22). U našoj smo studiji pronašli smanjenu debljinu epidermisa u uzorcima LS-a u usporedbi s njihovim odgovarajućim kontrolama, pri čemu uzorci genitalnog LS-a imaju značajno deblji epidermis od kontrola, a što je u skladu s prethodnim studijama (102). Nismo našli značajnu razliku u količini upalnog infiltrata uspoređujući genitalne i ekstragenitalne uzorke LS-a, međutim, raspodjela infiltrata i prisutnost intraepitelnih limfocita koje smo opisali, pokazali su se tipičnim za rane lezije LS-a (108).

Sva živčana vlakna u koži vizualizirana su s PGP 9.5/UCHL 1 biljgom, općenito primjenjivim biljgom živaca i neuroendokrinih stanica u kralježnjaka (194). Slično prethodnim studijama, naša je studija pokazala veću gustoću PGP 9.5 pozitivnih intraepidermalnih živčanih vlakna u tkivima vulvarnog LS-a u usporedbi s kontrolama (171), što je pretpostavljena posljedica kroničnoga upalnog autoimunog procesa. Nije bilo razlike u izražaju ovog proteina između genitalnog i ekstragenitalnog LS-a. Međutim, analizirajući samo subepidermalna živčana vlakna, postoji statistički značajno veća gustoća PGP 9.5 pozitivnih vlakana u tkivima vulvarnog LS-a u usporedbi s ekstragenitalnim LS-om i obje kontrole, a to može biti jedan od čimbenika koji doprinose izrazitom svrbežu u genitalnom obliku bolesti.

CGRP je glavni neuropeptid nociceptivnih senzornih C-vlakana i njegova osnovna funkcija je vazodilatacija i aktivacija mastocita (225). Kod pruritičnih dermatoza postoji veći izražaj CGRP-a, budući da svrbež može biti uzrokovan oštećenjem živčanih vlakana (238). U našem istraživanju pronašli smo veći broj CGRP-pozitivnih intraepidermalnih živčanih vlakana u vulvarnom LS-u u usporedbi s njegovim kontrolama i ekstragenitalnim LS-om, dok nije bilo značajnih razlika između ekstragenitalnog LS-a i ekstragenitalnih kontrola. Analiza subepidermalnih CGRP-pozitivnih vlakana otkrila je veću gustoću u vulvarnom, ali ne i ekstragenitalnom LS-u, u usporedbi s njihovim odgovarajućim kontrolama. Ova saznanja moguće su objasnjenje uzroka jakog svrbeža u slučajevima vulvarnog LS-a. Mnoga su istraživanja također pokazala da CGRP regulira različite upalne procese u ljudskoj koži (225). Hiperinervacija epidermisa CGRP-pozitivnim vlaknima do sada je opisana u različitim pruritičnim dermatozama, uključujući LS vulve (171).

Poznato je da se izražaj neselektivnih kationskih kanala koji sudjeluju u nocicepciji i kožnoj neurogenoj upali (VR1 i TRPA1) ne vidi samo u osjetilnim živcima kože, već i u mastocitima, dendritičnim stanicama, endotelnim stanicama i keratinocitima (156). Kod drugih pruritičnih dermatoza, kao što su psorijaza i atopijski dermatitis, povećani izražaj VR1 na živčanim vlaknima i naknadno oslobađanje CGRP-a glavni su uzroci začaranog ciklusa lučenja citokina koji izazivaju svrbež (190). Naše istraživanje izražaja VR1 nije pokazalo razlike u raspodjeli VR1 među keratinocitima i mastocitima u ispitivanim skupinama uzoraka. Međutim, naša analiza VR1 u živčanim vlaknima otkrila je izražaj u CGRP-pozitivnim živčanim vlaknima, kako u vulvarnim tako i u ekstragenitalnim uzorcima LS-a, dok nije bilo izražaja u istim vrstama vlakana u kontrolnim skupinama. Isto je uočeno i za intraepidermalna i za subepidermalna CGRP-pozitivna vlakna. Znajući da se u upalnim stanjima kože povećava broj stanica pozitivnih na VR1 (180), VR1 bi mogao imati ulogu i u patogenezi LS-a (171).

Osim promjena živčanih vlakana, utvrđeno je da mastociti imaju važnu ulogu u patogenezi pruritičnih dermatoza (235). U normalnoj koži broj mastocita najveći je u gornjem dermisu, bez obzira na spol i dob (238). Povećan broj mastocita pronađen je u gornjim dijelovima dermisa kod pruritičnih dermatoza kao što su psorijaza (242) i atopijski dermatitis (249). U našem istraživanju smo primijetili veći broj mastocita u vulvarnim i ekstragenitalnim uzorcima LS u usporedbi s njihovim kontrolama. Međutim, raspodjela mastocita bila je različita između te dvije lokalizacije: u vulvarnom LS-u povećan broj mastocita bio je prvenstveno u površinskim dijelovima dermisa, pa čak i intraepitelno, dok je u ekstragenitalnom LS-u povećanje broja uglavnom bilo nauštrb mastocita u dubljem dermisu. Analiza rezultata bojenja proliferacijskim biljekom Ki-67 otkrila je da mastociti ne proliferiraju, što ukazuje da bi povećanje njihovog broja u uzorcima LS-a moglo biti uzrokovano povećanom migracijom mastocita u oboljelu kožu (250). Različita raspodjela mastocita između dva tipa LS-a mogla bi biti jedno od mogućih objašnjenja za razliku u jačini svrbeža između njih.

Makrofazi su vrsta stanica čiji je broj povećan u upalnom infiltratu u LS-u (251), a obično su prisutni u pojasu upalnih stanica ili raspršeni u regiji sa sklerozom tkiva (233). U našem istraživanju također smo uočili veći broj makrofaga u uzorcima ekstragenitalnog i genitalnog LS-a u usporedbi s kontrolnim uzorcima. Raspodjela makrofaga u našim ekstragenitalnim i genitalnim uzorcima bila je slična onima uočenim u dosadašnjim istraživanjima (233). Makrofazi se uobičajno nalaze u tkivima s kroničnom upalom (252), a njihov podtip M2 može pridonijeti fibrozi tkiva (253). Također se pokazalo da M2 makrofazi doprinose svrbežu putem interleukina 31 (IL-31) u nekim dermatozama (254), ali nismo pronašli nikakva istraživanja koja povezuju svrbež u LS-u s makrofazima. Opisali smo veći broj makrofaga u LS-u vulve, u usporedbi s uzorcima ekstragenitalnog LS-a, što može pridonijeti razlici u jačini svrbeža. Međutim, potrebna su dodatna istraživanja o makrofazima i IL-31 u LS-u da bi se donijeli smisleni zaključci.

Proliferaciju keratinocita u LS-u već je proučavala skupina autora koji su pokazali da je biljeg proliferacije Ki-67 značajno pojačano reguliran u vulvarnom LS-u u usporedbi s kontrolama i ekstragenitalnom varijantom bolesti (217). Naše istraživanje ukazuje na značajno viši indeks proliferacije, mjeren brojem Ki-67 pozitivnih bazalnih stanica, u vulvarnom i ekstragenitalnom LS-u, u usporedbi s njihovim kontrolama. Međutim, nismo pronašli značajnu razliku između dvije skupine LS uzoraka. Povećana proliferacija keratinocita u LS-u može biti rezultat više čimbenika. Izravan stimulirajuć učinak CGRP-a na proliferaciju keratinocita putem aktivacije MAP kinaza (engl. *mitogen-activated protein kinase*) prethodno je opisan (255), a također smo

pokazali povećan broj CGRP-pozitivnih živčanih vlakana u LS-u vulve. Pokazalo se da proliferacija keratinocita može biti potaknuta povećanim brojem mastocita, osobito u blizini dermo-epidermalnog spoja (256), kao što je slučaj u vulvarnom LS-u. Zanimljivo je da je drugo istraživanje pokazalo da bi triptaza mogla imati inhibitorni učinak na proliferaciju keratinocita smanjenjem odgovora na epidermalni čimbenik rasta nakon kostimulacije (257). Dodatno, pokazano je da CGRP može potaknuti proliferaciju epitelnih stanica posredovanu mastocitima putem beta transformirajućeg čimbenika rasta (258). Ipak, drugi mogući uzrok povećane proliferacije keratinocita mogla bi biti opetovana mehanička iritacija pruritične kože uslijed češanja, što je tipično za vulvarni LS (259 – 261). Svi gore navedeni poticajni čimbenici proliferacije keratinocita (CGRP, subepidermalni mastociti, mehanička iritacija) bili su značajno viši u vulvarnom u odnosu na ekstragenitalni LS, ali nije bilo značajne razlike u indeksu proliferacije. Ovo se možda može objasniti metodologijom koju smo koristili za mjerenje proliferacije keratinocita u ovoj studiji. Analizirali smo samo keratinocite u bazalnom sloju (247) i doista, nije bilo značajne razlike između skupina uzoraka bolesne kože. Međutim, suprabazalni keratinociti također proliferiraju i čak smo opisali proliferaciju keratinocita u površnijim slojevima epidermisa u LS-uzorcima. Budući da je epidermis u vulvarnom LS-u izrazito deblji nego u ekstragenitalnom LS-u, ukupni broj proliferirajućih keratinocita može biti veći u uzorcima vulvarnog LS-a.

Apoptoza keratinocita (karakterizirana nuklearnim kaspaza-3 pozitivitetom) mogla bi biti uzrok stanjenog epidermisa u ekstragenitalnim LS-uzorcima. U našem istraživanju pronašli smo smanjenu količinu apoptotičnih stanica u ekstragenitalnim LS-uzorcima, u usporedbi s kontrolom, što objašnjavamo pretpostavkom da se proces programirane stanične smrti dogodio u ranijim stadijima bolesti te u fazama kad je epidermis već stanjen, apoptotska aktivnost je oslabljena. Nismo pronašli istraživanja koja su proučavala apoptozu u ekstragenitalnom LS-u. Naprotiv, pronašli smo povećanu apoptotsku aktivnost u genitalnim LS-uzorcima u usporedbi s kontrolama, što odgovara pojačanoj upalnoj aktivnosti u genitalnom LS-u. Neka su istraživanja (262, 263) promatrala izražaj čimbenika vezanih uz apoptozu na uzorcima vulvarnog LS-a, no oba su rada bila usredotočena na prijelaz vulvarnog LS-a u karcinom vulve i nijedan od njih nije promatrao izražaj kaspaza.

Neke od patohistoloških razlika između uzoraka LS-a mogle bi biti posljedica razlika u njihovim kliničkim i patogenetskim karakteristikama. Vrijeme od početka bolesti do biopsije bilo je duže za genitalne LS-lezije, dajući im više vremena za razvoj kliničke i patohistološke slike. Genitalne LS-lezije karakterizirane su jakim svrbežom, za razliku od ekstragenitalnih (1,

44) te su izloženije mehaničkoj iritaciji uslijed popratnog češanja, što također može pridonijeti razlici u njihovim patohistološkim značajkama (260).

Naša otkrića daju potencijalne ciljeve za istraživanje i razvoj novih protuupalnih i/ili antipruritičnih terapijskih strategija koje ne samo da mogu ublažiti simptome, već i smanjiti ponovnu pojavu i napredovanje bolesti. Trenutno korištena mogućnost prve linije terapije, lokalni glukokortikoidi, pretpostavljeno imaju povoljan učinak na neurogenu upalu snižavanjem izražaja CGRP-a u osjetilnim neuronima (264), međutim, druga istraživanja navode da glukokortikoidi mogu imati različite učinke na razine CGRP-a ovisno o tipu stanice (265). Što se tiče VR1, pokazalo se da glukokortikoidi mogu i smanjiti (266) i povećati njegov izražaj (267). Pimekrolimus, lokalni inhibitor kalcineurina, stimulira otpuštanje CGRP-a iz živčanih vlakana i aktivira VR1, s dugoročnim učinkom desenzibilizacije VR1 i ublažavanja svrbeža (268). Dodatno, otkriveno je da su inhibitori kalcineurina neurotrofični i stimuliraju rast CGRP-pozitivnih živčanih vlakana (269). Glukokortikoidi i inhibitori kalcineurina sprječavaju aktivaciju mastocita i smanjuju broj mastocita putem aktivacije apoptoze (270, 271).

Zaključno, pronašli smo razlike u raspodjeli VR1, proliferaciji i apoptozi keratinocita između zdrave kože i kože zahvaćene LS-om. Također smo pronašli razlike u inervaciji, broju mastocita i makrofaga i distribuciji istih, između zdrave i oboljele kože, ali i između vulvarnih i ekstragenitalnih varijanti LS-a. Te bi razlike mogle biti čimbenik koji pridonosi različitoj jačini svrbeža na pojedinim mjestima i ukazuje na to da ekstragenitalni i genitalni LS, koji se smatraju dvjema kliničkim varijantama iste bolesti, imaju u podlozi različite patogenetske promjene.

7. ZAKLJUČCI

Primjenom imunofluorescencijskih metoda na histološkim uzorcima bioptata ekstragenitalne i vulvarne kože oboljelih od LS-a, kao i u odgovarajućim kontrolnim uzorcima istraživani su debljina epidermisa, gustoća upalnog infiltrata, gustoća intraepidermalnih i subepidermalnih živčanih vlakana pozitivnih na CGRP i PGP 9.5, distribucija VR1, gustoća mastocita (triptaza) i makrofaga (CD68) te proliferacija (Ki-67) i apoptoza (aktivirana kaspaza-3) epidermalnih stanica. Prikupljanjem kliničkih parametara (poput stupnja svrbeža po VAS-i) odredili smo razlike u svrbežu i vremenu od početka simptoma do inicijalne biopsije među bolesnicama s LS-om. Temeljem analize i usporedbe obojenih rezova te kliničkih parametara navedenih skupina doneseni su sljedeći zaključci:

1. Svrbež je intenzivniji u bolesnica s genitalnim LS-om u odnosu na bolesnice s ekstragenitalnom varijantom. Svrbež nije prisutan u zdravoj koži.
2. U bolesnica s genitalnim LS-om je vrijeme između prve pojave simptoma i prvotne biopsije LS-lezije značajno duže u usporedbi s bolesnicama s ekstragenitalnom varijantom zbog kasnijeg javljanja dermatologu s obzirom na to da se bolest u početku smatra ginekološkom. Sam posjet ginekologu odgođen je zbog nevoljkosti žena da potraže pomoć za probleme intimnih područja tijela.
3. Debljina epidermisa kože LS-uzoraka značajno je smanjena u odnosu na odgovarajuće zdrave kontrole. Uzorci vulvarne kože bili su značajno deblji od uzoraka ekstragenitalne kože, kako za zdravu kožu, tako i za kožu zahvaćenu LS-om.
4. Gustoća CGRP-pozitivnih intraepidermalnih i subepidermalnih živčanih vlakana značajno je veća u genitalnim LS-uzorcima u usporedbi s njihovim kontrolama, dok nema razlike između ekstragenitalnih uzoraka. Gustoća PGP 9.5 pozitivnih intraepidermalnih živčanih vlakana značajno je niža u LS-uzorcima u usporedbi s njihovim kontrolama, dok je gustoća subepidermalnih vlakana značajno viša u genitalnoj LS-varijanti u usporedbi sa svim ostalim skupinama.
5. U zdravoj koži VR1 kolokalizira s PGP 9.5 pozitivnim živčanim vlaknima, no ne i s CGRP-pozitivnim vlaknima, dok u koži zahvaćenoj LS-om VR1 kolokalizira s CGRP-pozitivnim vlaknima, ali nema kolokalizacije s PGP 9-5 pozitivnim vlaknima. Ova razlika u gustoći CGRP i PGP 9.5 pozitivnih vlakana te distribuciji VR1 receptora na njima podupire pretpostavku da neurogena upala (vođena CGRP-om i VR1) pridonosi patogenezi LS-a.

6. Proliferacija epidermalnih stanica značajno je viša u LS-uzorcima u usporedbi sa zdravom kožom, i u genitalnim i ekstragenitalnim uzorcima. Apoptoza epidermalnih stanica značajno je niža u ekstragenitalnim LS-lezijama u usporedbi s kontrolama, dok je značajno viša u vulvarnim LS-lezijama. Povećan izražaj proliferacije i apoptoze ukazuje na agresivniju prirodu genitalnog LS-a što je u skladu s činjenicom da genitalna, ali ne i ekstragenitalna varijanta, može prijeći u karcinom.

7. Gustoća mastocita povećana je u LS-uzorcima u usporedbi s kontrolama, s time da je većina mastocita lokalizirana subepidermalno ili čak intraepidermalno u genitalnim LS-uzorcima, dok se u ekstragenitalnima nalaze u dubljem dermisu. Gustoća makrofaga je također veća u LS-uzorcima u usporedbi s kontrolama, a naročito u uzorcima genitalnog LS-a. Prisutnost mastocita u epidermisu i povećan broj makrofaga ukazuju na pojačanu neurogenu upalu u genitalnim LS-uzorcima, što djelomično objašnjava povećan svrbež toga područja u usporedbi s ekstragenitalnim.

8. LITERATURA

1. Fergus KB, Lee AW, Baradaran N, Cohen AJ, Stohr BA, Erickson BA, et al. Pathophysiology, Clinical Manifestations, and Treatment of Lichen Sclerosus: A Systematic Review. *Urology*. 2020;135:11-9. Epub 2019/10/13.
2. Singh N, Ghatage P. Etiology, Clinical Features, and Diagnosis of Vulvar Lichen Sclerosus: A Scoping Review. *Obstetrics and gynecology international*. 2020;2020:7480754. Epub 2020/05/07.
3. Lansdorp CA, van den Hondel KE, Korfage IJ, van Gestel MJ, van der Meijden WI. Quality of life in Dutch women with lichen sclerosus. *The British journal of dermatology*. 2013;168(4):787-93. Epub 2012/12/21.
4. Wallace HJ. Lichen sclerosus et atrophicus. *Transactions of the St John's Hospital Dermatological Society*. 1971;57(1):9-30. Epub 1971/01/01.
5. Edmonds EV, Hunt S, Hawkins D, Dinneen M, Francis N, Bunker CB. Clinical parameters in male genital lichen sclerosus: a case series of 329 patients. *Journal of the European Academy of Dermatology and Venereology : JEADV*. 2012;26(6):730-7. Epub 2011/06/29.
6. Kizer WS, Prarie T, Morey AF. Balanitis xerotica obliterans: epidemiologic distribution in an equal access health care system. *Southern medical journal*. 2003;96(1):9-11. Epub 2003/02/27.
7. Nelson DM, Peterson AC. Lichen sclerosus: epidemiological distribution in an equal access health care system. *The Journal of urology*. 2011;185(2):522-5. Epub 2010/12/21.
8. Powell J, Wojnarowska F, Winsey S, Marren P, Welsh K. Lichen sclerosus premenarche: autoimmunity and immunogenetics. *The British journal of dermatology*. 2000;142(3):481-4. Epub 2000/03/29.
9. Krapf JM, Mitchell L, Holton MA, Goldstein AT. Vulvar Lichen Sclerosus: Current Perspectives. *International journal of women's health*. 2020;12:11-20. Epub 2020/02/06.
10. Tong LX, Sun GS, Teng JM. Pediatric Lichen Sclerosus: A Review of the Epidemiology and Treatment Options. *Pediatric dermatology*. 2015;32(5):593-9. Epub 2015/05/06.
11. Ellis E, Fischer G. Prepubertal-Onset Vulvar Lichen Sclerosus: The Importance of Maintenance Therapy in Long-Term Outcomes. *Pediatric dermatology*. 2015;32(4):461-7. Epub 2015/05/08.
12. West DS, Papalás JA, Selim MA, Vollmer RT. Dermatopathology of the foreskin: an institutional experience of over 400 cases. *Journal of cutaneous pathology*. 2013;40(1):11-8. Epub 2012/10/31.

13. Leibovitz A, Kaplun VV, Saposhnicov N, Habor B. Vulvovaginal examinations in elderly nursing home women residents. *Archives of gerontology and geriatrics*. 2000;31(1):1-4. Epub 2000/09/16.
14. Fistarol SK, Itin PH. Diagnosis and treatment of lichen sclerosus: an update. *American journal of clinical dermatology*. 2013;14(1):27-47. Epub 2013/01/19.
15. Meyrick Thomas RH, Kennedy CT. The development of lichen sclerosus et atrophicus in monozygotic twin girls. *The British journal of dermatology*. 1986;114(3):377-9. Epub 1986/03/01.
16. Sahn EE, Bluestein EL, Oliva S. Familial lichen sclerosus et atrophicus in childhood. *Pediatric dermatology*. 1994;11(2):160-3. Epub 1994/06/01.
17. Doulaveri G, Armira K, Kouris A, Karypidis D, Potouridou I. Genital vulvar lichen sclerosus in monozygotic twin women: a case report and review of the literature. *Case reports in dermatology*. 2013;5(3):321-5. Epub 2013/12/19.
18. Lis-Swiety A, Mierzwinska K, Wodok-Wieczorek K, Widuchowska M, Brzezinska-Weislo L. Co-existence of lichen sclerosus and localized scleroderma in female monozygotic twins. *Journal of pediatric and adolescent gynecology*. 2014;27(6):e133-6. Epub 2014/05/21.
19. Azurdia RM, Luzzi GA, Byren I, Welsh K, Wojnarowska F, Marren P, et al. Lichen sclerosus in adult men: a study of HLA associations and susceptibility to autoimmune disease. *The British journal of dermatology*. 1999;140(1):79-83. Epub 1999/04/24.
20. Gao XH, Barnardo MC, Winsey S, Ahmad T, Cook J, Agudelo JD, et al. The association between HLA DR, DQ antigens, and vulval lichen sclerosus in the UK: HLA DRB112 and its associated DRB112/DQB10301/04/09/010 haplotype confers susceptibility to vulval lichen sclerosus, and HLA DRB10301/04 and its associated DRB10301/04/DQB10201/02/03 haplotype protects from vulval lichen sclerosus. *The Journal of investigative dermatology*. 2005;125(5):895-9. Epub 2005/11/22.
21. Marren P, Yell J, Charnock FM, Bunce M, Welsh K, Wojnarowska F. The association between lichen sclerosus and antigens of the HLA system. *The British journal of dermatology*. 1995;132(2):197-203. Epub 1995/02/01.
22. Tran DA, Tan X, Macri CJ, Goldstein AT, Fu SW. Lichen Sclerosus: An autoimmunopathogenic and genomic enigma with emerging genetic and immune targets. *International journal of biological sciences*. 2019;15(7):1429-39. Epub 2019/07/25.
23. Haefner HK, Welch KC, Rolston AM, Koeppe ES, Stoffel EM, Kiel MJ, et al. Genomic Profiling of Vulvar Lichen Sclerosus Patients Shows Possible Pathogenetic Disease Mechanisms. *Journal of lower genital tract disease*. 2019;23(3):214-9. Epub 2019/06/25.

24. Kreuter A, Kryvosheyeva Y, Terras S, Moritz R, Mollenhoff K, Altmeyer P, et al. Association of autoimmune diseases with lichen sclerosus in 532 male and female patients. *Acta dermato-venereologica*. 2013;93(2):238-41. Epub 2012/12/12.
25. Schlosser BJ, Mirowski GW. Lichen sclerosus and lichen planus in women and girls. *Clinical obstetrics and gynecology*. 2015;58(1):125-42. Epub 2015/01/22.
26. Garcia-Bravo B, Sanchez-Pedreno P, Rodriguez-Pichardo A, Camacho F. Lichen sclerosus et atrophicus. A study of 76 cases and their relation to diabetes. *Journal of the American Academy of Dermatology*. 1988;19(3):482-5. Epub 1988/09/01.
27. Guarneri F, Giuffrida R, Di Bari F, Cannavo SP, Benvenega S. Thyroid Autoimmunity and Lichen. *Frontiers in endocrinology*. 2017;8:146. Epub 2017/07/14.
28. Harrington CI, Dunsmore IR. An investigation into the incidence of auto-immune disorders in patients with lichen sclerosus and atrophicus. *The British journal of dermatology*. 1981;104(5):563-6. Epub 1981/05/01.
29. Khan Mohammad Beigi P. The Immunogenetics of Morphea and Lichen Sclerosus. *Advances in experimental medicine and biology*. 2022;1367:155-72. Epub 2022/03/15.
30. Walsh ML, Leonard N, Shawki H, Bell HK. Lichen sclerosus and immunobullous disease. *Journal of lower genital tract disease*. 2012;16(4):468-70. Epub 2012/09/13.
31. Cooper SM, Ali I, Baldo M, Wojnarowska F. The association of lichen sclerosus and erosive lichen planus of the vulva with autoimmune disease: a case-control study. *Archives of dermatology*. 2008;144(11):1432-5. Epub 2008/11/19.
32. Oyama N, Chan I, Neill SM, Hamada T, South AP, Wessagowit V, et al. Autoantibodies to extracellular matrix protein 1 in lichen sclerosus. *Lancet*. 2003;362(9378):118-23. Epub 2003/07/18.
33. Godoy CA, Teodoro WR, Velosa AP, Garippo AL, Eher EM, Parra ER, et al. Unusual remodeling of the hyalinization band in vulval lichen sclerosus by type V collagen and ECM 1 protein. *Clinics (Sao Paulo)*. 2015;70(5):356-62. Epub 2015/06/04.
34. de Oliveira GA, de Almeida MP, Soares FA, de Almeida Filho GL, Takiya CM, Otazu IB, et al. Metalloproteinases 2 and 9 and their tissue inhibitors 1 and 2 are increased in vulvar lichen sclerosus. *European journal of obstetrics, gynecology, and reproductive biology*. 2012;161(1):96-101. Epub 2011/12/28.
35. Zhao Y, Zhao S, Li H, Qin X, Wu X. Expression of galectin-7 in vulvar lichen sclerosus and its effect on dermal fibroblasts. *Oncology letters*. 2018;16(2):2559-64. Epub 2018/07/18.

36. Hamada T, McLean WH, Ramsay M, Ashton GH, Nanda A, Jenkins T, et al. Lipoid proteinosis maps to 1q21 and is caused by mutations in the extracellular matrix protein 1 gene (ECM1). *Human molecular genetics*. 2002;11(7):833-40. Epub 2002/04/04.
37. He L, Gu W, Wang M, Chang X, Sun X, Zhang Y, et al. Extracellular matrix protein 1 promotes follicular helper T cell differentiation and antibody production. *Proceedings of the National Academy of Sciences of the United States of America*. 2018;115(34):8621-6. Epub 2018/08/09.
38. Li Z, Zhang Y, Liu Z, Wu X, Zheng Y, Tao Z, et al. ECM1 controls T(H)2 cell egress from lymph nodes through re-expression of S1P(1). *Nature immunology*. 2011;12(2):178-85. Epub 2011/01/11.
39. Fisher SA, Tremelling M, Anderson CA, Gwilliam R, Bumpstead S, Prescott NJ, et al. Genetic determinants of ulcerative colitis include the ECM1 locus and five loci implicated in Crohn's disease. *Nature genetics*. 2008;40(6):710-2. Epub 2008/04/29.
40. Sugimoto N, Oida T, Hirota K, Nakamura K, Nomura T, Uchiyama T, et al. Foxp3-dependent and -independent molecules specific for CD25+CD4+ natural regulatory T cells revealed by DNA microarray analysis. *International immunology*. 2006;18(8):1197-209. Epub 2006/06/15.
41. Zhang LJ, Sen GL, Ward NL, Johnston A, Chun K, Chen Y, et al. Antimicrobial Peptide LL37 and MAVS Signaling Drive Interferon-beta Production by Epidermal Keratinocytes during Skin Injury. *Immunity*. 2016;45(1):119-30. Epub 2016/07/22.
42. Terlou A, Santegoets LA, van der Meijden WI, Heijmans-Antonissen C, Swagemakers SM, van der Spek PJ, et al. An autoimmune phenotype in vulvar lichen sclerosus and lichen planus: a Th1 response and high levels of microRNA-155. *The Journal of investigative dermatology*. 2012;132(3 Pt 1):658-66. Epub 2011/11/25.
43. Ren L, Zhao Y, Huo X, Wu X. MiR-155-5p promotes fibroblast cell proliferation and inhibits FOXO signaling pathway in vulvar lichen sclerosus by targeting FOXO3 and CDKN1B. *Gene*. 2018;653:43-50. Epub 2018/01/18.
44. van der Meijden WI, Boffa MJ, Ter Harmsel B, Kirtschig G, Lewis F, Moyal-Barracco M, et al. 2021 European guideline for the management of vulval conditions. *Journal of the European Academy of Dermatology and Venereology : JEADV*. 2022;36(7):952-72. Epub 2022/04/13.
45. Soufir N, Queille S, Liboutet M, Thibaudeau O, Bachelier F, Delestaing G, et al. Inactivation of the CDKN2A and the p53 tumour suppressor genes in external genital

carcinomas and their precursors. *The British journal of dermatology*. 2007;156(3):448-53. Epub 2007/02/16.

46. Kazandi M, Sahin C, Terek MC, Cirpan T, Oztekin K. Clinical evaluation of vulvar lichen sclerosus: case series. *European journal of gynaecological oncology*. 2010;31(5):555-8. Epub 2010/11/11.

47. Kirtschig G. Lichen Sclerosus-Presentation, Diagnosis and Management. *Deutsches Arzteblatt international*. 2016;113(19):337-43. Epub 2016/05/28.

48. Drut RM, Gomez MA, Drut R, Lojo MM. Human papillomavirus is present in some cases of childhood penile lichen sclerosus: an in situ hybridization and SP-PCR study. *Pediatric dermatology*. 1998;15(2):85-90. Epub 1998/05/08.

49. Aberer E, Schmidt BL, Breier F, Kinaciyan T, Luger A. Amplification of DNA of *Borrelia burgdorferi* in urine samples of patients with granuloma annulare and lichen sclerosus et atrophicus. *Archives of dermatology*. 1999;135(2):210-2. Epub 1999/03/03.

50. Ross SA, Sanchez JL, Taboas JO. Spirochetal forms in the dermal lesions of morphea and lichen sclerosus et atrophicus. *The American Journal of dermatopathology*. 1990;12(4):357-62. Epub 1990/08/01.

51. Schempp C, Bocklage H, Lange R, Kolmel HW, Orfanos CE, Gollnick H. Further evidence for *Borrelia burgdorferi* infection in morphea and lichen sclerosus et atrophicus confirmed by DNA amplification. *The Journal of investigative dermatology*. 1993;100(5):717-20. Epub 1993/05/01.

52. Breier F, Khanakah G, Stanek G, Kunz G, Aberer E, Schmidt B, et al. Isolation and polymerase chain reaction typing of *Borrelia afzelii* from a skin lesion in a seronegative patient with generalized ulcerating bullous lichen sclerosus et atrophicus. *The British journal of dermatology*. 2001;144(2):387-92. Epub 2001/03/17.

53. Farrell AM, Millard PR, Schomberg KH, Wojnarowska F. An infective aetiology for vulval lichen sclerosus re-addressed. *Clinical and experimental dermatology*. 1999;24(6):479-83. Epub 1999/12/22.

54. Fujiwara H, Fujiwara K, Hashimoto K, Mehregan AH, Schaumburg-Lever G, Lange R, et al. Detection of *Borrelia burgdorferi* DNA (*B garinii* or *B afzelii*) in morphea and lichen sclerosus et atrophicus tissues of German and Japanese but not of US patients. *Archives of dermatology*. 1997;133(1):41-4. Epub 1997/01/01.

55. Heymann WR. Coexistent lichen sclerosus et atrophicus and atrophoderma of Pasini and Pierini. *International journal of dermatology*. 1994;33(2):133-4. Epub 1994/02/01.

56. Funaro D. Lichen sclerosus: a review and practical approach. *Dermatologic therapy*. 2004;17(1):28-37. Epub 2004/02/06.
57. Friedrich EG, Jr., Kalra PS. Serum levels of sex hormones in vulvar lichen sclerosus, and the effect of topical testosterone. *The New England journal of medicine*. 1984;310(8):488-91. Epub 1984/02/23.
58. Taylor AH, Guzail M, Al-Azzawi F. Differential expression of oestrogen receptor isoforms and androgen receptor in the normal vulva and vagina compared with vulval lichen sclerosus and chronic vaginitis. *The British journal of dermatology*. 2008;158(2):319-28. Epub 2007/12/14.
59. Lewis FM, Tatnall FM, Velangi SS, Bunker CB, Kumar A, Brackenbury F, et al. British Association of Dermatologists guidelines for the management of lichen sclerosus, 2018. *The British journal of dermatology*. 2018;178(4):839-53. Epub 2018/01/10.
60. Gunthert AR, Faber M, Knappe G, Hellriegel S, Emons G. Early onset vulvar Lichen Sclerosus in premenopausal women and oral contraceptives. *European journal of obstetrics, gynecology, and reproductive biology*. 2008;137(1):56-60. Epub 2007/12/07.
61. Bellei B, Migliano E, Tedesco M, Caputo S, Picardo M. Maximizing non-enzymatic methods for harvesting adipose-derived stem from lipoaspirate: technical considerations and clinical implications for regenerative surgery. *Scientific reports*. 2017;7(1):10015. Epub 2017/09/01.
62. Casabona F, Priano V, Vallerino V, Cogliandro A, Lavagnino G. New surgical approach to lichen sclerosus of the vulva: the role of adipose-derived mesenchymal cells and platelet-rich plasma in tissue regeneration. *Plastic and reconstructive surgery*. 2010;126(4):210e-1e. Epub 2010/10/05.
63. Giuseppina Onesti M, Carella S, Ceccarelli S, Marchese C, Scuderi N. The Use of Human Adipose-Derived Stem Cells in the Treatment of Physiological and Pathological Vulvar Dystrophies. *Stem cells international*. 2016;2016:2561461. Epub 2016/02/18.
64. Lewis M, Mercurio MG. Genital purpura as the presenting sign of lichen sclerosus. *Journal of the American Academy of Dermatology*. 2016;74(5):e97-8. Epub 2016/04/18.
65. Ridley CM. Genital lichen sclerosus (lichen sclerosus et atrophicus) in childhood and adolescence. *Journal of the Royal Society of Medicine*. 1993;86(2):69-75. Epub 1993/02/01.
66. Kossard S, Pang B. Nodular lichen sclerosus. *Journal of the American Academy of Dermatology*. 1994;31(5 Pt 1):817-8. Epub 1994/11/01.
67. Leppard B, Sneddon IB. Milia occurring in lichen sclerosus et atrophicus. *The British journal of dermatology*. 1975;92(6):711-4. Epub 1975/06/01.

68. Ee HL, Tan SH. Reticulate hyperpigmented scleroderma: a new pigmentary manifestation. *Clinical and experimental dermatology*. 2005;30(2):131-3. Epub 2005/02/24.
69. Farris DR, Hardy D, Kagen MH, Don PC, Weinberg JM. Extragenital pigmented lichen sclerosus. *Journal of the European Academy of Dermatology and Venereology : JEADV*. 2000;14(4):322-4. Epub 2001/02/24.
70. Sollena P, Caldarola G, Di Stefani A, Massi G, Peris K. Lichen sclerosus of the glans simulating melanoma. *Journal of the American Academy of Dermatology*. 2017;76(2S1):S49-S51. Epub 2017/01/15.
71. Carlson JA, Mu XC, Slominski A, Weismann K, Crowson AN, Malfetano J, et al. Melanocytic proliferations associated with lichen sclerosus. *Archives of dermatology*. 2002;138(1):77-87. Epub 2002/01/16.
72. Hasegawa M, Ishikawa O, Asano Y, Sato S, Jinnin M, Takehara K, et al. Diagnostic criteria, severity classification and guidelines of lichen sclerosus et atrophicus. *The Journal of dermatology*. 2018;45(8):891-7. Epub 2017/12/22.
73. Aynaud O, Piron D, Casanova JM. Incidence of preputial lichen sclerosus in adults: histologic study of circumcision specimens. *Journal of the American Academy of Dermatology*. 1999;41(6):923-6. Epub 1999/11/26.
74. Liatsikos EN, Perimenis P, Dandinis K, Kaladelfou E, Barbalias G. Lichen sclerosus et atrophicus. Findings after complete circumcision. *Scandinavian journal of urology and nephrology*. 1997;31(5):453-6. Epub 1997/12/24.
75. Pugliese JM, Morey AF, Peterson AC. Lichen sclerosus: review of the literature and current recommendations for management. *The Journal of urology*. 2007;178(6):2268-76. Epub 2007/10/16.
76. Kirtschig G, Becker K, Gunthert A, Jasaitiene D, Cooper S, Chi CC, et al. Evidence-based (S3) Guideline on (anogenital) Lichen sclerosus. *Journal of the European Academy of Dermatology and Venereology : JEADV*. 2015;29(10):e1-43. Epub 2015/07/24.
77. Dalziel K, Reynolds AJ, Holt PJ. Lichen sclerosus et atrophicus with ocular and maxillary complications. *The British journal of dermatology*. 1987;116(5):735-7. Epub 1987/05/01.
78. Kaur S, Thami GP, Kanwar AJ, Mohan H. Linear oro-facial lichen sclerosus. *Clinical and experimental dermatology*. 2002;27(6):467-70. Epub 2002/10/10.
79. Walsh SN, Jorizzo JL, Haverstock C, Sanguenza OP. A linear orofacial macule. *The American Journal of dermatopathology*. 2008;30(2):194-5. Epub 2008/03/25.

80. Allan A, Andersen W, Rosenbaum M, Bhawan J. Histologic features of lichen sclerosus et atrophicus in a surgical scar. *The American Journal of dermatopathology*. 1999;21(4):387-91. Epub 1999/08/14.
81. Elliott R, Davies M, Harker R, Harmse D. An example of photo-aggravated lichen sclerosus. *International journal of dermatology*. 2007;46(3):332-3. Epub 2007/03/09.
82. Balakirski G, Grothaus J, Altengarten J, Ott H. Paediatric lichen sclerosus: a systematic review of 4516 cases. *The British journal of dermatology*. 2020;182(1):231-3. Epub 2019/07/02.
83. Dinh H, Purcell SM, Chung C, Zaenglein AL. Pediatric Lichen Sclerosus: A Review of the Literature and Management Recommendations. *J Clin Aesthet Dermatol*. 2016;9(9):49-54. Epub 2016/11/24.
84. Maronn ML, Esterly NB. Constipation as a feature of anogenital lichen sclerosus in children. *Pediatrics*. 2005;115(2):e230-2. Epub 2005/01/05.
85. Wang M, Arlen AM, Vash-Margita A. Characteristics Among Premenarchal Girls With Lichen Sclerosus. *Journal of lower genital tract disease*. 2021;25(2):152-7. Epub 2020/12/08.
86. Di Altobrando A, Patrizi A, Bassi A, Viridi A, Besagni F, Sacchelli L, et al. Lichen sclerosus with enlarged vessels: A variant of lichen sclerosus in young girls. *Pediatric dermatology*. 2021;38(1):318-9. Epub 2020/11/11.
87. Friedland R, Ben-Amitai D, Didkovsky E, Feinmesser M, Zvulunov A. Vascular lesions in genital lichen sclerosus in pediatric patients. *Pediatric dermatology*. 2020;37(5):849-52. Epub 2020/07/09.
88. Luzar B, Neil SM, Calonje E. Angiokeratoma-like changes in extragenital and genital lichen sclerosus. *Journal of cutaneous pathology*. 2009;36(5):540-2. Epub 2009/02/04.
89. Vash-Margita A, Smith YR, Rabah R, Quint EH. Adolescent Vulvar Angiokeratoma Associated with Lichen Sclerosus. *Journal of pediatric and adolescent gynecology*. 2019;32(4):440-2. Epub 2019/04/12.
90. Ismail D, Owen CM. Paediatric vulval lichen sclerosus: a retrospective study. *Clinical and experimental dermatology*. 2019;44(7):753-8. Epub 2019/01/10.
91. Kalampalikis A, Ivanidou S, Michala L. Labial fusion in adolescence secondary to lichen sclerosus. *Journal of obstetrics and gynaecology : the journal of the Institute of Obstetrics and Gynaecology*. 2021;41(4):647-50. Epub 2021/01/21.
92. Handfield-Jones SE, Hinde FR, Kennedy CT. Lichen sclerosus et atrophicus in children misdiagnosed as sexual abuse. *Br Med J (Clin Res Ed)*. 1987;294(6584):1404-5. Epub 1987/05/30.

93. Gargollo PC, Kozakewich HP, Bauer SB, Borer JG, Peters CA, Retik AB, et al. Balanitis xerotica obliterans in boys. *The Journal of urology*. 2005;174(4 Pt 1):1409-12. Epub 2005/09/08.
94. Jasaitiene D, Valiukeviciene S, Vaitkiene D, Jievaltas M, Barauskas V, Gudinaviciene I, et al. Lichen sclerosus et atrophicus in pediatric and adult male patients with congenital and acquired phimosis. *Medicina (Kaunas)*. 2008;44(6):460-6. Epub 2008/07/29.
95. Li J, Deng C, Peng Q. Underestimation of genital lichen sclerosus incidence in boys with phimosis: results from a systematic review. *Pediatric surgery international*. 2018;34(11):1245-50. Epub 2018/09/29.
96. Mattioli G, Repetto P, Carlini C, Granata C, Gambini C, Jasonni V. Lichen sclerosus et atrophicus in children with phimosis and hypospadias. *Pediatric surgery international*. 2002;18(4):273-5. Epub 2002/05/22.
97. Kiss A, Kiraly L, Kutasy B, Merksz M. High incidence of balanitis xerotica obliterans in boys with phimosis: prospective 10-year study. *Pediatric dermatology*. 2005;22(4):305-8. Epub 2005/08/03.
98. Pradhan A, Patel R, Said AJ, Upadhyaya M. 10 Years' Experience in Balanitis Xerotica Obliterans: A Single-Institution Study. *European journal of pediatric surgery : official journal of Austrian Association of Pediatric Surgery [et al] = Zeitschrift fur Kinderchirurgie*. 2019;29(3):302-6. Epub 2018/08/22.
99. Barton PG, Ford MJ, Beers BB. Penile purpura as a manifestation of lichen sclerosus et atrophicus. *Pediatric dermatology*. 1993;10(2):129-31. Epub 1993/06/01.
100. Alharbi A, Khobrani A, Noor A, Alghamdi W, Alotaibi A, Alnuhait M, et al. Risk of Lichen Sclerosus and Lichen Planus in Patients Receiving Immune Checkpoint Inhibitors. *International journal of environmental research and public health*. 2022;20(1). Epub 2023/01/09.
101. English JC, 3rd, King DH, Foley JP. Penile shaft hypopigmentation: lichen sclerosus occurring after the initiation of alprostadil intracavernous injections for erectile dysfunction. *Journal of the American Academy of Dermatology*. 1998;39(5 Pt 1):801-3. Epub 1998/11/12.
102. Scurry J, Whitehead J, Healey M. Histology of lichen sclerosus varies according to site and proximity to carcinoma. *The American Journal of dermatopathology*. 2001;23(5):413-8. Epub 2002/01/22.
103. Farrell AM, Dean D, Millard PR, Charnock FM, Wojnarowska F. Alterations in fibrillin as well as collagens I and III and elastin occur in vulval lichen sclerosus. *Journal of the*

European Academy of Dermatology and Venereology : JEADV. 2001;15(3):212-7. Epub 2001/10/31.

104. Abbas O, Chatrath V, Goldberg LJ. Elastophagocytosis in extragenital lichen sclerosis. *Journal of cutaneous pathology*. 2010;37(10):1032-7. Epub 2010/07/07.

105. Cabaleiro P, Drut RM, Drut R. Lymphohistiocytic and granulomatous phlebitis in penile lichen sclerosis. *The American Journal of dermatopathology*. 2000;22(4):316-20. Epub 2000/08/19.

106. Kempf W, Keller K, John H, Dommann-Scherrer C. Benign atypical intravascular CD30+ T-cell proliferation: a recently described reactive lymphoproliferative process and simulator of intravascular lymphoma: report of a case associated with lichen sclerosis and review of the literature. *American journal of clinical pathology*. 2014;142(5):694-9. Epub 2014/10/17.

107. Regauer S, Liegl B, Reich O. Early vulvar lichen sclerosis: a histopathological challenge. *Histopathology*. 2005;47(4):340-7. Epub 2005/09/24.

108. La Spina M, Meli MC, De Pasquale R, Perrotta RE, Lanzafame S, Caltabiano R, et al. Vulvar Melanoma Associated with Lichen Sclerosis in a Child: Case Report and Literature Review. *Pediatric dermatology*. 2016;33(3):e190-e4. Epub 2016/04/05.

109. Welsh B, Howard A, Cook K. Vulval itch. *Australian family physician*. 2004;33(7):505-10. Epub 2004/08/11.

110. Powell J, Wojnarowska F. Childhood vulvar lichen sclerosis: an increasingly common problem. *Journal of the American Academy of Dermatology*. 2001;44(5):803-6. Epub 2001/04/20.

111. Alyami FA, Bateni ZH, Odeh R, Farhat WA, Koyle M. Routine histopathological examination of the foreskin after circumcision for clinically suspected lichen sclerosis in children: Is it a waste of resources? *Canadian Urological Association journal = Journal de l'Association des urologues du Canada*. 2018;12(5):E231-E3. Epub 2018/02/07.

112. Boksh K, Patwardhan N. Balanitis xerotica obliterans: has its diagnostic accuracy improved with time? *JRSM open*. 2017;8(6):2054270417692731. Epub 2017/06/18.

113. Celis S, Reed F, Murphy F, Adams S, Gillick J, Abdelhafeez AH, et al. Balanitis xerotica obliterans in children and adolescents: a literature review and clinical series. *Journal of pediatric urology*. 2014;10(1):34-9. Epub 2013/12/04.

114. Ghidini F, Virgone C, Pulvirenti R, Trovalusci E, Gamba P. Could a careful clinical examination distinguish physiologic phimosis from balanitis xerotica obliterans in children? *European journal of pediatrics*. 2021;180(2):591-5. Epub 2020/11/25.

115. Garrido-Rios AA, Alvarez-Garrido H, Sanz-Munoz C, Aragonese-Fraile H, Manchado-Lopez P, Miranda-Romero A. Dermoscopy of extragenital lichen sclerosis. *Archives of dermatology*. 2009;145(12):1468. Epub 2009/12/23.
116. Jacquemus J, Debarbieux S, Depaepe L, Amini M, Balme B, Thomas L. Reflectance confocal microscopy of extra-genital lichen sclerosis atrophicus. *Skin Res Technol*. 2016;22(2):255-8. Epub 2015/06/11.
117. Kint A, Geerts ML. Lichen sclerosis et atrophicus: an electron microscopic study. *Journal of cutaneous pathology*. 1975;2(1):30-4. Epub 1975/01/01.
118. Mann PR, Cowan MA. Ultrastructural changes in four cases of lichen sclerosis et atrophicus. *The British journal of dermatology*. 1973;89(3):223-31. Epub 1973/09/01.
119. Patterson JA, Ackerman AB. Lichen sclerosis et atrophicus is not related to morphea. A clinical and histologic study of 24 patients in whom both conditions were reputed to be present simultaneously. *The American Journal of dermatopathology*. 1984;6(4):323-35. Epub 1984/08/01.
120. Tremaine R, Adam JE, Orizaga M. Morphea coexisting with lichen sclerosis et atrophicus. *International journal of dermatology*. 1990;29(7):486-9. Epub 1990/09/01.
121. Kreuter A, Wischniewski J, Terras S, Altmeyer P, Stucker M, Gambichler T. Coexistence of lichen sclerosis and morphea: a retrospective analysis of 472 patients with localized scleroderma from a German tertiary referral center. *Journal of the American Academy of Dermatology*. 2012;67(6):1157-62. Epub 2012/04/27.
122. Virgili A, Minghetti S, Borghi A, Corazza M. Long-term maintenance therapy for vulvar lichen sclerosis: the results of a randomized study comparing topical vitamin E with an emollient. *European journal of dermatology : EJD*. 2013;23(2):189-94. Epub 2013/04/24.
123. Chi CC, Kirtschig G, Baldo M, Brackenbury F, Lewis F, Wojnarowska F. Topical interventions for genital lichen sclerosis. *The Cochrane database of systematic reviews*. 2011;2011(12):CD008240. Epub 2011/12/14.
124. Virgili A, Borghi A, Toni G, Minghetti S, Corazza M. First randomized trial on clobetasol propionate and mometasone furoate in the treatment of vulvar lichen sclerosis: results of efficacy and tolerability. *The British journal of dermatology*. 2014;171(2):388-96. Epub 2014/03/20.
125. Bieber AK, Steuer AB, Melnick LE, Wong PW, Pomeranz MK. Autoimmune and dermatologic conditions associated with lichen sclerosis. *Journal of the American Academy of Dermatology*. 2021;85(1):228-9. Epub 2020/08/11.

126. Funaro D, Lovett A, Leroux N, Powell J. A double-blind, randomized prospective study evaluating topical clobetasol propionate 0.05% versus topical tacrolimus 0.1% in patients with vulvar lichen sclerosis. *Journal of the American Academy of Dermatology*. 2014;71(1):84-91. Epub 2014/04/08.
127. Li Y, Xiao Y, Wang H, Li H, Luo X. Low-concentration topical tacrolimus for the treatment of anogenital lichen sclerosis in childhood: maintenance treatment to reduce recurrence. *Journal of pediatric and adolescent gynecology*. 2013;26(4):239-42. Epub 2013/09/21.
128. Burrows LJ, Creasey A, Goldstein AT. The treatment of vulvar lichen sclerosis and female sexual dysfunction. *The journal of sexual medicine*. 2011;8(1):219-22. Epub 2010/10/20.
129. Kreuter A, Tigges C, Gaifullina R, Kirschke J, Altmeyer P, Gambichler T. Pulsed high-dose corticosteroids combined with low-dose methotrexate treatment in patients with refractory generalized extragenital lichen sclerosis. *Archives of dermatology*. 2009;145(11):1303-8. Epub 2009/11/18.
130. Nayeemuddin F, Yates VM. Lichen sclerosis et atrophicus responding to methotrexate. *Clinical and experimental dermatology*. 2008;33(5):651-2. Epub 2008/05/30.
131. Bulbul Baskan E, Turan H, Tunali S, Toker SC, Saricaoglu H. Open-label trial of cyclosporine for vulvar lichen sclerosis. *Journal of the American Academy of Dermatology*. 2007;57(2):276-8. Epub 2007/04/20.
132. Abramov Y, Elchalal U, Abramov D, Goldfarb A, Schenker JG. Surgical treatment of vulvar lichen sclerosis: a review. *Obstetrical & gynecological survey*. 1996;51(3):193-9. Epub 1996/03/01.
133. Jacobe HT, Cayce R, Nguyen J. UVA1 phototherapy is effective in darker skin: a review of 101 patients of Fitzpatrick skin types I-V. *The British journal of dermatology*. 2008;159(3):691-6. Epub 2008/06/12.
134. Kreuter A, Gambichler T, Avermaete A, Happe M, Bacharach-Buhles M, Hoffmann K, et al. Low-dose ultraviolet A1 phototherapy for extragenital lichen sclerosis: results of a preliminary study. *Journal of the American Academy of Dermatology*. 2002;46(2):251-5. Epub 2002/01/25.
135. Beattie PE, Dawe RS, Ferguson J, Ibbotson SH. UVA1 phototherapy for genital lichen sclerosis. *Clinical and experimental dermatology*. 2006;31(3):343-7. Epub 2006/05/10.

136. Terras S, Gambichler T, Moritz RK, Stucker M, Kreuter A. UV-A1 phototherapy vs clobetasol propionate, 0.05%, in the treatment of vulvar lichen sclerosus: a randomized clinical trial. *JAMA dermatology*. 2014;150(6):621-7. Epub 2014/04/04.
137. Berth-Jones J, Graham-Brown RA, Burns DA. Lichen sclerosus. *Archives of disease in childhood*. 1989;64(8):1204-6. Epub 1989/08/01.
138. Clark JA, Muller SA. Lichen sclerosus et atrophicus in children. A report of 24 cases. *Archives of dermatology*. 1967;95(5):476-82. Epub 1967/05/01.
139. Helm KF, Gibson LE, Muller SA. Lichen sclerosus et atrophicus in children and young adults. *Pediatric dermatology*. 1991;8(2):97-101. Epub 1991/06/01.
140. Shirer JA, Jr., Ray MC. Familial occurrence of lichen sclerosus et atrophicus. Case reports of a mother and daughter. *Archives of dermatology*. 1987;123(4):485-8. Epub 1987/04/01.
141. Haefner HK, Aldrich NZ, Dalton VK, Gagne HM, Marcus SB, Patel DA, et al. The impact of vulvar lichen sclerosus on sexual dysfunction. *J Womens Health (Larchmt)*. 2014;23(9):765-70. Epub 2014/08/28.
142. Vittrup G, Westmark S, Riis J, Morup L, Heilesen T, Jensen D, et al. The Impact of Psychosexual Counseling in Women With Lichen Sclerosus: A Randomized Controlled Trial. *Journal of lower genital tract disease*. 2022;26(3):258-64. Epub 2022/03/26.
143. Halonen P, Jakobsson M, Heikinheimo O, Gissler M, Pukkala E. Incidence of lichen sclerosus and subsequent causes of death: a nationwide Finnish register study. *BJOG*. 2020;127(7):814-9. Epub 2020/02/18.
144. Lee A, Bradford J, Fischer G. Long-term Management of Adult Vulvar Lichen Sclerosus: A Prospective Cohort Study of 507 Women. *JAMA dermatology*. 2015;151(10):1061-7. Epub 2015/06/13.
145. Spekrijse JJ, Streng BMM, Vermeulen RFM, Voss FO, Vermaat H, van Beurden M. The risk of developing squamous cell carcinoma in patients with anogenital lichen sclerosis: A systematic review. *Gynecologic oncology*. 2020;157(3):671-7. Epub 2020/02/25.
146. Higgins CA, Cruickshank ME. A population-based case-control study of aetiological factors associated with vulval lichen sclerosus. *Journal of obstetrics and gynaecology : the journal of the Institute of Obstetrics and Gynaecology*. 2012;32(3):271-5. Epub 2012/03/01.
147. Wang S, Liu R, Yu Q, Dong L, Bi Y, Liu G. Metabolic reprogramming of macrophages during infections and cancer. *Cancer letters*. 2019;452:14-22. Epub 2019/03/25.
148. Mannweiler S, Sygulla S, Winter E, Regauer S. Two major pathways of penile carcinogenesis: HPV-induced penile cancers overexpress p16ink4a, HPV-negative cancers

associated with dermatoses express p53, but lack p16ink4a overexpression. *Journal of the American Academy of Dermatology*. 2013;69(1):73-81. Epub 2013/03/12.

149. van de Nieuwenhof HP, van Kempen LC, de Hullu JA, Bekkers RL, Bulten J, Melchers WJ, et al. The etiologic role of HPV in vulvar squamous cell carcinoma fine tuned. *Cancer epidemiology, biomarkers & prevention : a publication of the American Association for Cancer Research, cosponsored by the American Society of Preventive Oncology*. 2009;18(7):2061-7. Epub 2009/07/02.

150. Morrel B, van Eersel R, Burger CW, Bramer WM, Ten Kate-Booij MJ, van der Avoort IAM, et al. The long-term clinical consequences of juvenile vulvar lichen sclerosus: A systematic review. *Journal of the American Academy of Dermatology*. 2020;82(2):469-77. Epub 2019/08/23.

151. Arena S, Russo T, Impellizzeri P, Parisi S, Perrone P, Romeo C. Utility of uroflowmetry during the follow-up of children affected by balanitis xerotica obliterans (BXO). *Archivio italiano di urologia, andrologia : organo ufficiale [di] Societa italiana di ecografia urologica e nefrologica*. 2018;90(2):123-6. Epub 2018/07/06.

152. Kumar KS, Morrel B, van Hees CLM, van der Toorn F, van Dorp W, Mendels EJ. Comparison of lichen sclerosus in boys and girls: A systematic literature review of epidemiology, symptoms, genetic background, risk factors, treatment, and prognosis. *Pediatric dermatology*. 2022;39(3):400-8. Epub 2022/03/02.

153. Pinto A, McLaren SH, Poppas DP, Magro CM. Genital melanocytic nevus arising in a background of lichen sclerosus in a 7-year-old female: the diagnostic pitfall with malignant melanoma. A literature review. *The American Journal of dermatopathology*. 2012;34(8):838-43. Epub 2012/06/16.

154. Roosterman D, Goerge T, Schneider SW, Bunnett NW, Steinhoff M. Neuronal control of skin function: the skin as a neuroimmunoendocrine organ. *Physiological reviews*. 2006;86(4):1309-79. Epub 2006/10/04.

155. Gouin O, L'Herondelle K, Lebonvallet N, Le Gall-Ianotto C, Sakka M, Buhe V, et al. TRPV1 and TRPA1 in cutaneous neurogenic and chronic inflammation: pro-inflammatory response induced by their activation and their sensitization. *Protein Cell*. 2017;8(9):644-61. Epub 2017/04/02.

156. Sanchez-Carpintero I, Espana-Alonso A. [Role of neuropeptides in dermatology]. *Revista de neurologia*. 1997;25 Suppl 3:S222-31. Epub 1997/09/01. Papel de los neuropeptidos en dermatologia.

157. Reich A, Szepietowski JC. Clinical Aspects of Itch: Psoriasis. In: Carstens E, Akiyama T, editors. *Itch: Mechanisms and Treatment*. Boca Raton (FL)2014.
158. Hilliges M, Wang L, Johansson O. Ultrastructural evidence for nerve fibers within all vital layers of the human epidermis. *The Journal of investigative dermatology*. 1995;104(1):134-7. Epub 1995/01/01.
159. Asahina A, Hosoi J, Grabbe S, Granstein RD. Modulation of Langerhans cell function by epidermal nerves. *The Journal of allergy and clinical immunology*. 1995;96(6 Pt 2):1178-82. Epub 1995/12/01.
160. Hosoi J, Murphy GF, Egan CL, Lerner EA, Grabbe S, Asahina A, et al. Regulation of Langerhans cell function by nerves containing calcitonin gene-related peptide. *Nature*. 1993;363(6425):159-63. Epub 1993/05/13.
161. Ji RR, Chamesian A, Zhang YQ. Pain regulation by non-neuronal cells and inflammation. *Science*. 2016;354(6312):572-7. Epub 2016/11/05.
162. Wang T, Ma C. Peripheral Nociceptors as Immune Sensors in the Development of Pain and Itch. *Advances in experimental medicine and biology*. 2016;904:77-85. Epub 2016/02/24.
163. Stander S, Moormann C, Schumacher M, Buddenkotte J, Artuc M, Shpacovitch V, et al. Expression of vanilloid receptor subtype 1 in cutaneous sensory nerve fibers, mast cells, and epithelial cells of appendage structures. *Experimental dermatology*. 2004;13(3):129-39. Epub 2004/02/28.
164. Johansson O, Wang L, Hilliges M, Liang Y. Intraepidermal nerves in human skin: PGP 9.5 immunohistochemistry with special reference to the nerve density in skin from different body regions. *Journal of the peripheral nervous system : JPNS*. 1999;4(1):43-52. Epub 1999/04/10.
165. Kawakami T, Ishihara M, Mihara M. Distribution density of intraepidermal nerve fibers in normal human skin. *The Journal of dermatology*. 2001;28(2):63-70. Epub 2001/04/26.
166. Liu Y, Fan X, Wei Y, Piao Z, Jiang X. Intraepidermal nerve fiber density of healthy human. *Neurological research*. 2014;36(10):911-4. Epub 2014/05/03.
167. Koskinen M, Hietaharju A, Kylaniemi M, Peltola J, Rantala I, Udd B, et al. A quantitative method for the assessment of intraepidermal nerve fibers in small-fiber neuropathy. *Journal of neurology*. 2005;252(7):789-94. Epub 2005/03/25.
168. Zeidler C, Yosipovitch G, Stander S. Prurigo Nodularis and Its Management. *Dermatologic clinics*. 2018;36(3):189-97. Epub 2018/06/23.

169. Maddison B, Namazi MR, Samuel LS, Sanchez J, Pichardo R, Stocks J, et al. Unexpected diminished innervation of epidermis and dermoepidermal junction in lichen amyloidosis. *The British journal of dermatology*. 2008;159(2):403-6. Epub 2008/06/13.
170. Milian-Ciesielska K, Chmura L, Dyduch G, Jagers C, Radwanska E, Adamek D. Intraepidermal nerve fiber density in vulvar lichen sclerosus and normal vulvar tissues. *Journal of physiology and pharmacology : an official journal of the Polish Physiological Society*. 2017;68(3):453-8. Epub 2017/08/19.
171. Restovic I, Bocina I, Vukojevic K, Kero D, Filipovic N, Raonic J, et al. Time course and expression pattern of the neuronal markers in the developing human spinal cord. *Int J Dev Neurosci*. 2019;74:1-10. Epub 2019/02/13.
172. Vukojevic K, Filipovic N, Tica Sedlar I, Restovic I, Bocina I, Pintaric I, et al. Neuronal differentiation in the developing human spinal ganglia. *Anat Rec (Hoboken)*. 2016;299(8):1060-72. Epub 2016/05/27.
173. Denda M, Sokabe T, Fukumi-Tominaga T, Tominaga M. Effects of skin surface temperature on epidermal permeability barrier homeostasis. *The Journal of investigative dermatology*. 2007;127(3):654-9. Epub 2006/10/28.
174. Bagood MD, Isseroff RR. TRPV1: Role in Skin and Skin Diseases and Potential Target for Improving Wound Healing. *International journal of molecular sciences*. 2021;22(11). Epub 2021/07/03.
175. Kemeny A, Kodji X, Horvath S, Komlodi R, Szoke E, Sandor Z, et al. TRPA1 Acts in a Protective Manner in Imiquimod-Induced Psoriasiform Dermatitis in Mice. *The Journal of investigative dermatology*. 2018;138(8):1774-84. Epub 2018/03/20.
176. Riol-Blanco L, Ordovas-Montanes J, Perro M, Naval E, Thiriot A, Alvarez D, et al. Nociceptive sensory neurons drive interleukin-23-mediated psoriasiform skin inflammation. *Nature*. 2014;510(7503):157-61. Epub 2014/04/25.
177. Zhou Y, Follansbee T, Wu X, Han D, Yu S, Domocos DT, et al. TRPV1 mediates inflammation and hyperplasia in imiquimod (IMQ)-induced psoriasiform dermatitis (PsD) in mice. *Journal of dermatological science*. 2018;92(3):264-71. Epub 2018/12/12.
178. Lee SH, Tonello R, Im ST, Jeon H, Park J, Ford Z, et al. Resolvin D3 controls mouse and human TRPV1-positive neurons and preclinical progression of psoriasis. *Theranostics*. 2020;10(26):12111-26. Epub 2020/11/19.
179. Ban A, Marincsak R, Biro T, Perkecz A, Gomori E, Sandor K, et al. Upregulation of transient receptor potential vanilloid type-1 receptor expression in oral lichen planus. *Neuroimmunomodulation*. 2010;17(2):103-8. Epub 2009/11/20.

180. Sulk M, Seeliger S, Aubert J, Schwab VD, Cevikbas F, Rivier M, et al. Distribution and expression of non-neuronal transient receptor potential (TRPV) ion channels in rosacea. *The Journal of investigative dermatology*. 2012;132(4):1253-62. Epub 2011/12/23.
181. Charles A, Pozo-Rosich P. Targeting calcitonin gene-related peptide: a new era in migraine therapy. *Lancet*. 2019;394(10210):1765-74. Epub 2019/11/02.
182. Iyengar S, Ossipov MH, Johnson KW. The role of calcitonin gene-related peptide in peripheral and central pain mechanisms including migraine. *Pain*. 2017;158(4):543-59. Epub 2017/03/17.
183. Hargreaves R, Olesen J. Calcitonin Gene-Related Peptide Modulators - The History and Renaissance of a New Migraine Drug Class. *Headache*. 2019;59(6):951-70. Epub 2019/04/26.
184. Marti E, Gibson SJ, Polak JM, Facer P, Springall DR, Van Aswegen G, et al. Ontogeny of peptide- and amine-containing neurones in motor, sensory, and autonomic regions of rat and human spinal cord, dorsal root ganglia, and rat skin. *J Comp Neurol*. 1987;266(3):332-59. Epub 1987/12/15.
185. Steinhoff M, Stander S, Seeliger S, Ansel JC, Schmelz M, Luger T. Modern aspects of cutaneous neurogenic inflammation. *Archives of dermatology*. 2003;139(11):1479-88. Epub 2003/11/19.
186. Ding W, Stohl LL, Wagner JA, Granstein RD. Calcitonin gene-related peptide biases Langerhans cells toward Th2-type immunity. *J Immunol*. 2008;181(9):6020-6. Epub 2008/10/23.
187. Rosa AC, Fantozzi R. The role of histamine in neurogenic inflammation. *British journal of pharmacology*. 2013;170(1):38-45. Epub 2013/06/06.
188. Mollanazar NK, Smith PK, Yosipovitch G. Mediators of Chronic Pruritus in Atopic Dermatitis: Getting the Itch Out? *Clinical reviews in allergy & immunology*. 2016;51(3):263-92. Epub 2015/05/02.
189. Choi JE, Di Nardo A. Skin neurogenic inflammation. *Semin Immunopathol*. 2018;40(3):249-59. Epub 2018/05/02.
190. Greeno EW, Mantyh P, Vercellotti GM, Moldow CF. Functional neurokinin 1 receptors for substance P are expressed by human vascular endothelium. *The Journal of experimental medicine*. 1993;177(5):1269-76. Epub 1993/05/01.
191. O'Halloran DJ, Bloom SR. Calcitonin gene related peptide. *BMJ*. 1991;302(6779):739-40. Epub 1991/03/30.

192. Liang Y, Jacobi HH, Reimert CM, Haak-Frendscho M, Marcusson JA, Johansson O. CGRP-immunoreactive nerves in prurigo nodularis--an exploration of neurogenic inflammation. *Journal of cutaneous pathology*. 2000;27(7):359-66. Epub 2000/08/05.
193. Day IN, Thompson RJ. UCHL1 (PGP 9.5): neuronal biomarker and ubiquitin system protein. *Prog Neurobiol*. 2010;90(3):327-62. Epub 2009/11/03.
194. Nejati R, Kovacic D, Slominski A. Neuro-immune-endocrine functions of the skin: an overview. *Expert review of dermatology*. 2013;8(6):581-3. Epub 2013/01/01.
195. Olerud JE, Chiu DS, Usui ML, Gibran NS, Ansel JC. Protein gene product 9.5 is expressed by fibroblasts in human cutaneous wounds. *The Journal of investigative dermatology*. 1998;111(4):565-72. Epub 1998/10/09.
196. Gene B, Lagrimas AK, Kuru P, Hess R, Tu MW, Menichella DM, et al. Visualization of Sensory Neurons and Their Projections in an Upper Motor Neuron Reporter Line. *PloS one*. 2015;10(7):e0132815. Epub 2015/07/30.
197. Sidebotham EL, Woodward MN, Kenny SE, Lloyd DA, Vaillant CR, Edgar DH. Assessment of protein gene product 9.5 as a marker of neural crest-derived precursor cells in the developing enteric nervous system. *Pediatric surgery international*. 2001;17(4):304-7. Epub 2001/06/21.
198. Foster EL, Simpson EL, Fredrikson LJ, Lee JJ, Lee NA, Fryer AD, et al. Eosinophils increase neuron branching in human and murine skin and in vitro. *PloS one*. 2011;6(7):e22029. Epub 2011/08/04.
199. Martini R, Willison H. Neuroinflammation in the peripheral nerve: Cause, modulator, or bystander in peripheral neuropathies? *Glia*. 2016;64(4):475-86. Epub 2015/08/08.
200. Umehara Y, Kamata Y, Tominaga M, Niyonsaba F, Ogawa H, Takamori K. Antimicrobial peptides human LL-37 and beta-defensin-3 modulate the expression of nerve elongation factors in human epidermal keratinocytes. *Journal of dermatological science*. 2017;88(3):365-7. Epub 2017/08/28.
201. Kupczyk P, Reich A, Gajda M, Holysz M, Wysokinska E, Paprocka M, et al. UCHL1/PGP 9.5 Dynamic in Neuro-Immune-Cutaneous Milieu: Focusing on Axonal Nerve Terminals and Epidermal Keratinocytes in Psoriatic Itch. *Biomed Res Int*. 2018;2018:7489316. Epub 2018/08/28.
202. Matas A, Filipovic N, Znaor L, Mardesic S, Saraga-Babic M, Vukojevic K. Interplay of proliferation and differentiation factors is revealed in the early human eye development. *Graefes Arch Clin Exp Ophthalmol*. 2015;253(12):2187-201. Epub 2015/08/11.

203. Maddison B, Parsons A, Sanguenza O, Sheehan DJ, Yosipovitch G. Retrospective study of intraepidermal nerve fiber distribution in biopsies of patients with nummular eczema. *The American Journal of dermatopathology*. 2011;33(6):621-3. Epub 2011/06/30.
204. Bebars SMM, Al-Sharaky DR, Gaber MA, Afify DR. Immunohistochemical Expression of Caspase-3 in Psoriasis. *Journal of clinical and diagnostic research : JCDR*. 2017;11(7):EC01-EC5. Epub 2017/09/13.
205. Green DR, Llambi F. Cell Death Signaling. *Cold Spring Harbor perspectives in biology*. 2015;7(12). Epub 2015/12/03.
206. Kiraz Y, Adan A, Kartal Yandim M, Baran Y. Major apoptotic mechanisms and genes involved in apoptosis. *Tumour biology : the journal of the International Society for Oncodevelopmental Biology and Medicine*. 2016;37(7):8471-86. Epub 2016/04/10.
207. Boric K, Mardesic S, Martinovic Kaliterna D, Radic M, Tadin Hadjina I, Vukojevic K, et al. Expression of apoptotic and proliferation factors in gastric mucosa of patients with systemic sclerosis correlates with form of the disease. *Scientific reports*. 2019;9(1):18461. Epub 2019/12/06.
208. Simon D, Lindberg RL, Kozlowski E, Braathen LR, Simon HU. Epidermal caspase-3 cleavage associated with interferon-gamma-expressing lymphocytes in acute atopic dermatitis lesions. *Experimental dermatology*. 2006;15(6):441-6. Epub 2006/05/13.
209. Gerdes J, Li L, Schlueter C, Duchrow M, Wohlenberg C, Gerlach C, et al. Immunobiochemical and molecular biologic characterization of the cell proliferation-associated nuclear antigen that is defined by monoclonal antibody Ki-67. *The American journal of pathology*. 1991;138(4):867-73. Epub 1991/04/01.
210. Citterio HL, Gaillard DA. Expression of transforming growth factor alpha (TGF alpha), epidermal growth factor receptor (EGF-R) and cell proliferation during human palatogenesis: an immunohistochemical study. *The International journal of developmental biology*. 1994;38(3):499-505. Epub 1994/09/01.
211. Okano J, Suzuki S, Shiota K. Involvement of apoptotic cell death and cell cycle perturbation in retinoic acid-induced cleft palate in mice. *Toxicology and applied pharmacology*. 2007;221(1):42-56. Epub 2007/04/20.
212. Scholzen T, Gerdes J. The Ki-67 protein: from the known and the unknown. *Journal of cellular physiology*. 2000;182(3):311-22. Epub 2000/02/01.
213. Reich A, Szepietowski JC. Vasoactive peptides in the pathogenesis of psoriasis. *Giornale italiano di dermatologia e venereologia : organo ufficiale, Societa italiana di dermatologia e sifilografia*. 2008;143(5):289-98. Epub 2008/10/04.

214. Ayasse MT, Buddenkotte J, Alam M, Steinhoff M. Role of neuroimmune circuits and pruritus in psoriasis. *Experimental dermatology*. 2020;29(4):414-26. Epub 2020/01/19.
215. Ando M, Kawashima T, Kobayashi H, Ohkawara A. Immunohistological detection of proliferating cells in normal and psoriatic epidermis using Ki-67 monoclonal antibody. *Journal of dermatological science*. 1990;1(6):441-6. Epub 1990/11/01.
216. Doger FK, Dikicioglu E, Ergin F, Unal E, Sendur N, Uslu M. Nature of cell kinetics in psoriatic epidermis. *Journal of cutaneous pathology*. 2007;34(3):257-63. Epub 2007/02/17.
217. Bovenschen HJ, Seyger MM, Van de Kerkhof PC. Plaque psoriasis vs. atopic dermatitis and lichen planus: a comparison for lesional T-cell subsets, epidermal proliferation and differentiation. *The British journal of dermatology*. 2005;153(1):72-8. Epub 2005/07/21.
218. Gambichler T, Kammann S, Tigges C, Kobus S, Skrygan M, Meier JJ, et al. Cell cycle regulation and proliferation in lichen sclerosus. *Regul Pept*. 2011;167(2-3):209-14. Epub 2011/02/19.
219. Levy AC, Moynihan M, Bennett JA, Sullivan T, Stensland K, Browne BM, et al. Protein Expression Profiles among Lichen Sclerosus Urethral Strictures-Can Urethroplasty Success be Predicted? *The Journal of urology*. 2020;203(4):773-8. Epub 2019/10/18.
220. Davies LC, Jenkins SJ, Allen JE, Taylor PR. Tissue-resident macrophages. *Nature immunology*. 2013;14(10):986-95. Epub 2013/09/21.
221. Hume DA. The Many Alternative Faces of Macrophage Activation. *Frontiers in immunology*. 2015;6:370. Epub 2015/08/11.
222. Mosser DM, Edwards JP. Exploring the full spectrum of macrophage activation. *Nature reviews Immunology*. 2008;8(12):958-69. Epub 2008/11/26.
223. Wang SH, Chi CC, Wong YW, Salim A, Manek S, Wojnarowska F. Genital verrucous carcinoma is associated with lichen sclerosus: a retrospective study and review of the literature. *Journal of the European Academy of Dermatology and Venereology : JEADV*. 2010;24(7):815-9. Epub 2009/12/18.
224. Parisi L, Gini E, Baci D, Tremolati M, Fanuli M, Bassani B, et al. Macrophage Polarization in Chronic Inflammatory Diseases: Killers or Builders? *Journal of immunology research*. 2018;2018:8917804. Epub 2018/03/07.
225. Sugaya M, Miyagaki T, Ohmatsu H, Suga H, Kai H, Kamata M, et al. Association of the numbers of CD163(+) cells in lesional skin and serum levels of soluble CD163 with disease progression of cutaneous T cell lymphoma. *Journal of dermatological science*. 2012;68(1):45-51. Epub 2012/08/14.

226. Kim YJ, Granstein RD. Roles of calcitonin gene-related peptide in the skin, and other physiological and pathophysiological functions. *Brain Behav Immun Health*. 2021;18:100361. Epub 2021/11/09.
227. Melgert BN, ten Hacken NH, Rutgers B, Timens W, Postma DS, Hylkema MN. More alternative activation of macrophages in lungs of asthmatic patients. *The Journal of allergy and clinical immunology*. 2011;127(3):831-3. Epub 2010/12/21.
228. Valledor AF, Comalada M, Santamaria-Babi LF, Lloberas J, Celada A. Macrophage proinflammatory activation and deactivation: a question of balance. *Advances in immunology*. 2010;108:1-20. Epub 2010/11/09.
229. Kasraie S, Werfel T. Role of macrophages in the pathogenesis of atopic dermatitis. *Mediators of inflammation*. 2013;2013:942375. Epub 2013/03/28.
230. Kiekens RC, Thepen T, Oosting AJ, Bihari IC, Van De Winkel JG, Bruijnzeel-Koomen CA, et al. Heterogeneity within tissue-specific macrophage and dendritic cell populations during cutaneous inflammation in atopic dermatitis. *The British journal of dermatology*. 2001;145(6):957-65. Epub 2002/03/20.
231. Minami K, Hiwatashi K, Ueno S, Sakoda M, Iino S, Okumura H, et al. Prognostic significance of CD68, CD163 and Folate receptor-beta positive macrophages in hepatocellular carcinoma. *Exp Ther Med*. 2018;15(5):4465-76. Epub 2018/05/08.
232. Kim HJ, Jang J, Lee EH, Jung S, Roh JY, Jung Y. Decreased expression of response gene to complement 32 in psoriasis and its association with reduced M2 macrophage polarization. *The Journal of dermatology*. 2019;46(2):166-8. Epub 2019/01/03.
233. Marble DJ, Gordon KB, Nickoloff BJ. Targeting TNFalpha rapidly reduces density of dendritic cells and macrophages in psoriatic plaques with restoration of epidermal keratinocyte differentiation. *Journal of dermatological science*. 2007;48(2):87-101. Epub 2007/08/11.
234. Farrell AM, Marren P, Dean D, Wojnarowska F. Lichen sclerosus: evidence that immunological changes occur at all levels of the skin. *The British journal of dermatology*. 1999;140(6):1087-92. Epub 1999/06/03.
235. Delves PJ, Roitt IM. The immune system. First of two parts. *The New England journal of medicine*. 2000;343(1):37-49. Epub 2000/07/07.
236. Kolkhir P, Elieh-Ali-Komi D, Metz M, Siebenhaar F, Maurer M. Understanding human mast cells: lesson from therapies for allergic and non-allergic diseases. *Nature reviews Immunology*. 2022;22(5):294-308. Epub 2021/10/07.
237. Maurer M, Paus R, Czarnetzki BM. Mast cells as modulators of hair follicle cycling. *Experimental dermatology*. 1995;4(4 Pt 2):266-71. Epub 1995/08/01.

238. Maurer M, Theoharides T, Granstein RD, Bischoff SC, Bienenstock J, Henz B, et al. What is the physiological function of mast cells? *Experimental dermatology*. 2003;12(6):886-910. Epub 2004/01/15.
239. Siiskonen H, Harvima I. Mast Cells and Sensory Nerves Contribute to Neurogenic Inflammation and Pruritus in Chronic Skin Inflammation. *Front Cell Neurosci*. 2019;13:422. Epub 2019/10/18.
240. Assas BM, Pennock JI, Miyan JA. Calcitonin gene-related peptide is a key neurotransmitter in the neuro-immune axis. *Frontiers in neuroscience*. 2014;8:23. Epub 2014/03/05.
241. Jarvikallio A, Harvima IT, Naukkarinen A. Mast cells, nerves and neuropeptides in atopic dermatitis and nummular eczema. *Archives of dermatological research*. 2003;295(1):2-7. Epub 2003/04/24.
242. Naukkarinen A, Nickoloff BJ, Farber EM. Quantification of cutaneous sensory nerves and their substance P content in psoriasis. *The Journal of investigative dermatology*. 1989;92(1):126-9. Epub 1989/01/01.
243. Gupta K, Harvima IT. Mast cell-neural interactions contribute to pain and itch. *Immunol Rev*. 2018;282(1):168-87. Epub 2018/02/13.
244. Song IS, Bunnett NW, Olerud JE, Harten B, Steinhoff M, Brown JR, et al. Substance P induction of murine keratinocyte PAM 212 interleukin 1 production is mediated by the neurokinin 2 receptor (NK-2R). *Experimental dermatology*. 2000;9(1):42-52. Epub 2000/02/25.
245. Reiter S. Barriers to effective treatment of vaginal atrophy with local estrogen therapy. *Int J Gen Med*. 2013;6:153-8. Epub 2013/03/26.
246. Ilves T, Harvima IT. Decrease in chymase activity is associated with increase in IL-6 expression in mast cells in atopic dermatitis. *Acta dermato-venereologica*. 2015;95(4):411-6. Epub 2014/10/02.
247. Kauppila S, Kotila V, Knuuti E, Vare PO, Vittaniemi P, Nissi R. The effect of topical pimecrolimus on inflammatory infiltrate in vulvar lichen sclerosus. *Am J Obstet Gynecol*. 2010;202(2):181 e1-4. Epub 2009/11/06.
248. Carlson JA, Ambros R, Malfetano J, Ross J, Grabowski R, Lamb P, et al. Vulvar lichen sclerosus and squamous cell carcinoma: a cohort, case control, and investigational study with historical perspective; implications for chronic inflammation and sclerosis in the development of neoplasia. *Human pathology*. 1998;29(9):932-48. Epub 1998/09/23.

249. Oishi Y, Manabe I. Macrophages in inflammation, repair and regeneration. *International immunology*. 2018;30(11):511-28. Epub 2018/08/31.
250. Higashi-Kuwata N, Makino T, Inoue Y, Takeya M, Ihn H. Alternatively activated macrophages (M2 macrophages) in the skin of patient with localized scleroderma. *Experimental dermatology*. 2009;18(8):727-9. Epub 2009/03/27.
251. Hashimoto T, Satoh T, Yokozeki H. Pruritus in ordinary scabies: IL-31 from macrophages induced by overexpression of thymic stromal lymphopoietin and periostin. *Allergy*. 2019;74(9):1727-37. Epub 2019/05/16.
252. Yu XJ, Li CY, Xu YH, Chen LM, Zhou CL. Calcitonin gene-related peptide increases proliferation of human HaCaT keratinocytes by activation of MAP kinases. *Cell Biol Int*. 2009;33(11):1144-8. Epub 2009/08/05.
253. Komi DEA, Khomtchouk K, Santa Maria PL. A Review of the Contribution of Mast Cells in Wound Healing: Involved Molecular and Cellular Mechanisms. *Clinical reviews in allergy & immunology*. 2020;58(3):298-312. Epub 2019/02/08.
254. Algermissen B, Hermes B, Feldmann-Boeddeker I, Bauer F, Henz BM. Mast cell chymase and tryptase during tissue turnover: analysis on in vitro mitogenesis of fibroblasts and keratinocytes and alterations in cutaneous scars. *Experimental dermatology*. 1999;8(3):193-8. Epub 1999/07/02.
255. Bulut K, Felderbauer P, Deters S, Hoeck K, Schmidt-Choudhury A, Schmidt WE, et al. Sensory neuropeptides and epithelial cell restitution: the relevance of SP- and CGRP-stimulated mast cells. *Int J Colorectal Dis*. 2008;23(5):535-41. Epub 2008/02/16.
256. Perez-Lopez FR, Vieira-Baptista P. Lichen sclerosus in women: a review. *Climacteric*. 2017;20(4):339-47. Epub 2017/07/01.
257. Potten CS, Barthel D, Li YQ, Ohlrich R, Matthe B, Loeffler M. Proliferation in murine epidermis after minor mechanical stimulation. Part 1. Sustained increase in keratinocyte production and migration. *Cell Prolif*. 2000;33(4):231-46. Epub 2000/10/21.
258. Takei T, Rivas-Gotz C, Delling CA, Koo JT, Mills I, McCarthy TL, et al. Effect of strain on human keratinocytes in vitro. *Journal of cellular physiology*. 1997;173(1):64-72. Epub 1997/10/27 20:25.
259. Coolen NA, Verkerk M, Reijnen L, Vlig M, van den Bogaardt AJ, Breetveld M, et al. Culture of keratinocytes for transplantation without the need of feeder layer cells. *Cell Transplant*. 2007;16(6):649-61. Epub 2007/10/05.

260. Ben-Hur H, Ashkenazi M, Huszar M, Gurevich P, Zusman I. Lymphoid elements and apoptosis-related proteins (Fas, Fas ligand, p53 and bcl-2) in lichen sclerosus and carcinoma of the vulva. *European journal of gynaecological oncology*. 2001;22(2):104-9. Epub 2001/07/12.
261. Klimov EA, Sobolev VV, Batashkov NA, Kokaeva ZG, Tretiakov AV, Nevozinskaya ZA, et al. Transcriptional Activity of Some Genes Involved in Apoptosis in Patients with Vulvar Lichen Sclerosus. *Bulletin of experimental biology and medicine*. 2022;172(6):734-7. Epub 2022/05/03.
262. Nohr D, Schafer MK, Persson S, Romeo H, Nyberg F, Post C, et al. Calcitonin gene-related peptide gene expression in collagen-induced arthritis is differentially regulated in primary afferents and motoneurons: influence of glucocorticoids. *Neuroscience*. 1999;93(2):759-73. Epub 1999/08/28.
263. Tverberg LA, Russo AF. Cell-specific glucocorticoid repression of calcitonin/calcitonin gene-related peptide transcription. Localization to an 18-base pair basal enhancer element. *J Biol Chem*. 1992;267(25):17567-73. Epub 1992/09/05.
264. Ahn S, Park J, An I, Jung SJ, Hwang J. Transient receptor potential cation channel V1 (TRPV1) is degraded by starvation- and glucocorticoid-mediated autophagy. *Mol Cells*. 2014;37(3):257-63. Epub 2014/03/25.
265. Hong S, Zheng G, Wu X, Snider NT, Owyang C, Wiley JW. Corticosterone mediates reciprocal changes in CB 1 and TRPV1 receptors in primary sensory neurons in the chronically stressed rat. *Gastroenterology*. 2011;140(2):627-37 e4. Epub 2010/11/13.
266. Xie ZQ, Yang GY, Jiang W, Xu ML. [Antipruritic mechanisms of pimecrolimus cream for facial dermatitis in adult women patients]. *Zhongguo Yi Xue Ke Xue Yuan Xue Bao*. 2009;31(1):27-30. Epub 2009/03/26.
267. Hayashi Y, Shumsky JS, Connors T, Otsuka T, Fischer I, Tessler A, et al. Immunosuppression with either cyclosporine a or FK506 supports survival of transplanted fibroblasts and promotes growth of host axons into the transplant after spinal cord injury. *J Neurotrauma*. 2005;22(11):1267-81. Epub 2005/11/25.
268. Ma Z, Jiao Z. Mast cells as targets of pimecrolimus. *Curr Pharm Des*. 2011;17(34):3823-9. Epub 2011/11/26.
269. Santoro T, Azevedo CT, PMR ES, Martins MA, Carvalho VF. Glucocorticoids decrease the numbers and activation of mast cells by inducing the transactivation receptors of AGEs. *J Leukoc Biol*. 2019;105(1):131-42. Epub 2018/09/11.

9. SAŽETAK

Lichen sclerosus (LS) progresivna je kožna bolest koju karakterizira kronična upala genitalne ili ekstragenitalne kože, a nesrazmjerno češće pogađa žene. Imunohistokemijski smo analizirali raspodjelu živčanih vlakana, vaniloidnih receptora te biljege stanične proliferacije, apoptoze, mastocita i makrofaga u genitalnim i ekstragenitalnim uzorcima LS-a, kao i u zdravoj koži. Ukupna količina intraepidermalnih živčanih vlakana bila je manja u uzorcima kože bolesnica oboljelih od LS-a u usporedbi sa zdravim kontrolama, a ukupna je količina subepidermalnih živčanih vlakana i vlakana pozitivnih na peptid povezan s genom-kalcitonina (engl. *calcitonin gene-related peptide*, CGRP) bila viša u uzorcima genitalne kože oboljelih od LS-a u usporedbi s uzorcima bolesnica s ekstragenitalnim LS-om i zdravim kontrolama. Proliferacija stanica te gustoća makrofaga i mastocita bila je povećana u uzorcima LS-a u usporedbi sa zdravim kontrolama. Uzorci genitalnog LS-a imali su veću gustoću makrofaga u usporedbi s ekstragenitalnom varijantom. Raspodjela mastocita značajno se razlikovala između genitalnih i ekstragenitalnih uzoraka LS-a iako nije bilo razlike u ukupnoj gustoći mastocita. Apoptoza epidermalnih stanica bila je najizraženija u uzorcima genitalne kože bolesnica oboljelih od LS-a. Ova bi otkrića mogla objasniti razlike u jačini svrbeža genitalnog i ekstragenitalnog oblika LS-a i pružiti ciljeve za istraživanje novih terapijskih strategija za liječenje LS-a.

10. SUMMARY

Lichen sclerosus (LS) is a progressive skin disease that is characterized by chronic inflammation of either genital or extragenital skin, and it disproportionately affects women. We analyzed the distribution of nerve fibers, vanilloid receptors, cell proliferation, mast cells and macrophages in genital and extragenital LS samples, as well as in healthy skin, by using immunohistochemistry. The total amount of intraepidermal nerve fibers was lower in LS samples compared to healthy controls, while the total amount of subepidermal nerve fibers and calcitonin gene-related peptide (CGRP) positive fibers was higher in genital LS samples compared to both extragenital LS and healthy controls. Cell proliferation, macrophage and mast cell density were increased in LS samples compared to healthy controls. Genital LS had a higher macrophage density compared to the extragenital variant. Mast cell distribution significantly differed between genital and extragenital LS samples, even though their total mast cell densities were similar. Epidermal cell apoptosis was the most prominent in genital LS samples. These findings could explain the differences between pruritic symptoms of genital and extragenital LS and provide targets for the research of novel therapeutic strategies for LS management.

11. ŽIVOTOPIS

OSOBNI PODATCI

Ime i prezime: Dubravka Vuković

Mjesto rođenja: Split, Hrvatska

Datum rođenja: 3. siječnja 1984.

Državljanstvo: hrvatsko

Narodnost: Hrvatica

OBRAZOVANJE

1990. – 1998. Osnovna škola *Gripe*, Split

1998. – 2002. III. gimnazija, Split

2002. – 2008. Medicinski fakultet Sveučilišta u Splitu

2010. Poslijediplomski doktorski studij *Medicina utemeljena na dokazima*, Medicinski fakultet Sveučilišta u Splitu

2016. Poslijediplomski specijalistički studij *Dermatovenerologija*, Medicinski fakultet Sveučilišta u Zagrebu

2021. Poslijediplomski specijalistički studij *Pedijatrija*, Medicinski fakultet Sveučilišta u Splitu

RADNO ISKUSTVO

2008. – 2009. liječnica pripravnica u Kliničkom bolničkom centru Split

2010. – 2011. znanstvena novakinja na Klinici za psihijatriju Kliničkog bolničkog centra Split

2012. – 2017. liječnica na specijalizaciji iz dermatovenerologije, Klinika za dermatovenerologiju, Kliničkog bolničkog centra Split

2017. specijalistica dermatovenerologije, Klinika za dermatovenerologiju, Kliničkog bolničkog centra Split

2020. naslovna asistentica pri Katedri za dermatovenerologiju Medicinskog fakulteta Sveučilišta Split

2022. specijalistica dermatovenerologije s užom specijalizacijom iz pedijatrijske dermatovenerologije, Klinika za dermatovenerologiju, Kliničkog bolničkog centra Split

JEZICI

- hrvatski jezik (materinski jezik)
- engleski jezik (aktivno korištenje u govoru i pisanju)

ZNANSTVENI INTERESI

- Dermatovenerologija
- pedijatrijska dermatovenerologija
- patogeneza imunoloških oboljenja u dermatovenerologiji

TEHNIČKE VJEŠTINE

- dermatoskopija

POZNAVANJE RAČUNALNIH PROGRAMA

- *Microsoft Office* paket (*Word, Excel, PowerPoint, Outlook*)
- *EndNote*
- *Adobe Photoshop*
- *ImageJ*

ČLANSTVO U PROFESIONALNIM ORGANIZACIJAMA

- 2009. Hrvatska liječnička komora
- 2012. Hrvatski liječnički zbor
- 2012. Hrvatsko dermatovenerološko društvo
- 2022. Hrvatska udruga Sveučilišnih žena
- 2023. Europsko dermatovenerološko društvo

IZVORNI ZNANSTVENI I PREGLEDNI RADOVI U INDEKSIRANIM ČASOPISIMA

1. Glucina D, Britvic D, Lasic D, Dedic M, Jakelic M, Brajevic-Gizdic I i sur. The Croatian Version of Diagnostic Interview for Genetic Studies. *Psychiatr Danub*. 2010 Jun;22(2):193–7.
2. Britvic D, Glucina D, Anticevic V, Kekez V, Lapenda B, Dogas V i sur. Long-Term Improvement in Coping Skills Following Multimodal Treatment in War Veterans with Chronic PTSD. *Int J Group Psychother*. 2012 Jul;62(3):419–35.
3. Lasic D, Ivanisevic R, Uglesic B, Cvitanovic MZ, Glucina D, Hlevnjak I. Valproate-Acid-Induced Cutaneous Leukocytoclastic Vasculitis. *Psychiatr Danub*. 2012 Jun;24(2):215–8.
4. Vanjaka-Rogosic L, Puizina-Ivic N, Miric L, Rogosic V, Kuzmic-Prusac I, Babic MS i sur. Matrix metalloproteinases and E-cadherin immunoreactivity in different basal cell carcinoma histological types. *Acta Histochem*. 2014;116(5):688–93.
5. Carija A, Puizina-Ivic N, Vukovic D, Kovacevic LM, Capkun V. Single treatment of low-risk basal cell carcinomas with pulsed dye laser-mediated photodynamic therapy (PDL-PDT) compared with photodynamic therapy (PDT): A controlled, investigator-blinded, intra-individual prospective study. *Photodiagnosis Photodyn Ther*. 2016 Dec;16:60–5.
6. Kralj Z, Dedic M, Kovacevic A, Malicki M, Dedic J, Pelivan M i sur. Diagnostic Interview for Genetic Studies: validity and reliability of the Croatian version. *Psychiatr Genet*. 2017 Feb;27(1):17–22.
7. Vuković D, Ogorevc M, Tripković I, Puizina-Ivić N, Saraga-Babić M, Mardešić S. The Distribution of Innervation and Immune Cell Infiltration Is Different in Genital and Extragenital Variants of Lichen Sclerosus. *Biomolecules*. 2022; 12(12):1767. <https://doi.org/10.3390/biom12121767>
8. Tripković, I.; Ogorevc, M.; Vuković, D.; Saraga-Babić, M.; Mardešić, S. Fibrosis-Associated Signaling Molecules Are Differentially Expressed in Palmar Connective Tissues of Patients with Carpal Tunnel Syndrome and Dupuytren's Disease. *Biomedicines* 2022, 10, 3214. <https://doi.org/10.3390/biomedicines10123214>