

Imunohistokemijska analiza liganda programirane stanične smrti 1 u trostruko negativnim karcinomima dojke - četverogodišnja retrospektivna studija

Marinović, Kristian

Master's thesis / Diplomski rad

2023

Degree Grantor / Ustanova koja je dodijelila akademski / stručni stupanj: **University of Split, School of Medicine / Sveučilište u Splitu, Medicinski fakultet**

Permanent link / Trajna poveznica: <https://um.nsk.hr/um:nbn:hr:171:411547>

Rights / Prava: [In copyright](#)/[Zaštićeno autorskim pravom.](#)

Download date / Datum preuzimanja: **2024-07-28**



Repository / Repozitorij:

[MEFST Repository](#)



**SVEUČILIŠTE U SPLITU
MEDICINSKI FAKULTET**

Kristian Marinović

**IMUNOHISTOKEMIJSKA ANALIZA LIGANDA PROGRAMIRANE
STANIČNE SMRTI 1 U TROSTRUKO NEGATIVNIM KARCINOMIMA DOJKE –
ČETVEROGODIŠNJA RETROSPEKTIVNA STUDIJA**

Diplomski rad

Akademska godina: 2022./2023.

Mentor:

Doc. dr. sc. Ivana Mrklić

Split, rujan 2023.

**SVEUČILIŠTE U SPLITU
MEDICINSKI FAKULTET**

Kristian Marinović

**IMUNOHISTOKEMIJSKA ANALIZA LIGANDA PROGRAMIRANE
STANIČNE SMRTI 1 U TROSTRUKO NEGATIVNIM KARCINOMIMA DOJKE –
ČETVEROGODIŠNJA RETROSPEKTIVNA STUDIJA**

Diplomski rad

Akademska godina: 2022./2023.

Mentor:

Doc. dr. sc. Ivana Mrklić

Split, rujan 2023.

SADRŽAJ

1. UVOD.....	1
1.1. Dojka.....	2
1.1.1. Anatomija	2
1.2. Rak dojke	3
1.2.1. Epidemiologija	3
1.2.2. Rizični čimbenici	5
1.3. Histološka klasifikacija karcinoma dojke	7
1.3.1. Neinvazivni karcinomi dojke	7
1.3.2. Mikroinvazivni karcinom.....	7
1.3.3. Invazivni karcinomi dojke.....	8
1.4. Molekularna klasifikacija karcinoma dojke.....	11
1.5. Imunohistokemijska klasifikacija karcinoma dojke	12
1.6. TNM klasifikacija	13
1.7. Klinički stadiji karcinoma dojke.....	14
1.8. Dijagnostika karcinoma dojke	15
1.9. Biopsija dojke	16
1.10. Liječenje karcinoma dojke.....	17
1.11. Neoadjuvantna terapija i procjena odgovora na neoadjuvantno liječenje	18
1.12. Ligand programirane stančne smrt 1 (PD-L1).....	19
1.12.1. Određivanje PD-L1 statusa.....	20
2. CILJEVI ISTRAŽIVANJA.....	20
2.1. Ciljevi istraživanja	22
2.2. Hipoteze	22
3. ISPITANICI I POSTUPCI.....	23
3.1. Vrsta istraživanja.....	24

3.2. Ispitanici.....	24
3.3. Mjesto istraživanja	24
3.4. Opis istraživanja	24
3.5. Imunohistokemijske analize	25
3.6 Prikupljanje i obrada podataka	25
3.7. Etička načela	25
4. REZULTATI	26
5. RASPRAVA.....	34
6. ZAKLJUČCI	39
7. REFERENCE	42
8. SAŽETAK	49
9. SUMMARY.....	52
10. ŽIVOTOPIS.....	55

ZAHVALA

Zahvaljujem svojoj mentorici doc. dr. sc. Ivani Mrklič na uloženom trudu, korisnim savjetima i pomoći prilikom izrade ovog diplomskog rada.

Posebnu zahvalu dugujem svojim prijateljima Nikolini, Marku i Luki s kojima sam proveo najljepše studentske dane.. Hvala vam na prekrasnim uspomenama, svakom savjetu i podršci.

Od srca zahvaljujem svojoj obitelji na nesebičnoj potpori, a posebno sestrama Lei i Eni koje su bile moj najveći oslonac u teškim trenucima. Njima posvećujem ovaj rad.

1. UVOD

1.1. Dojka

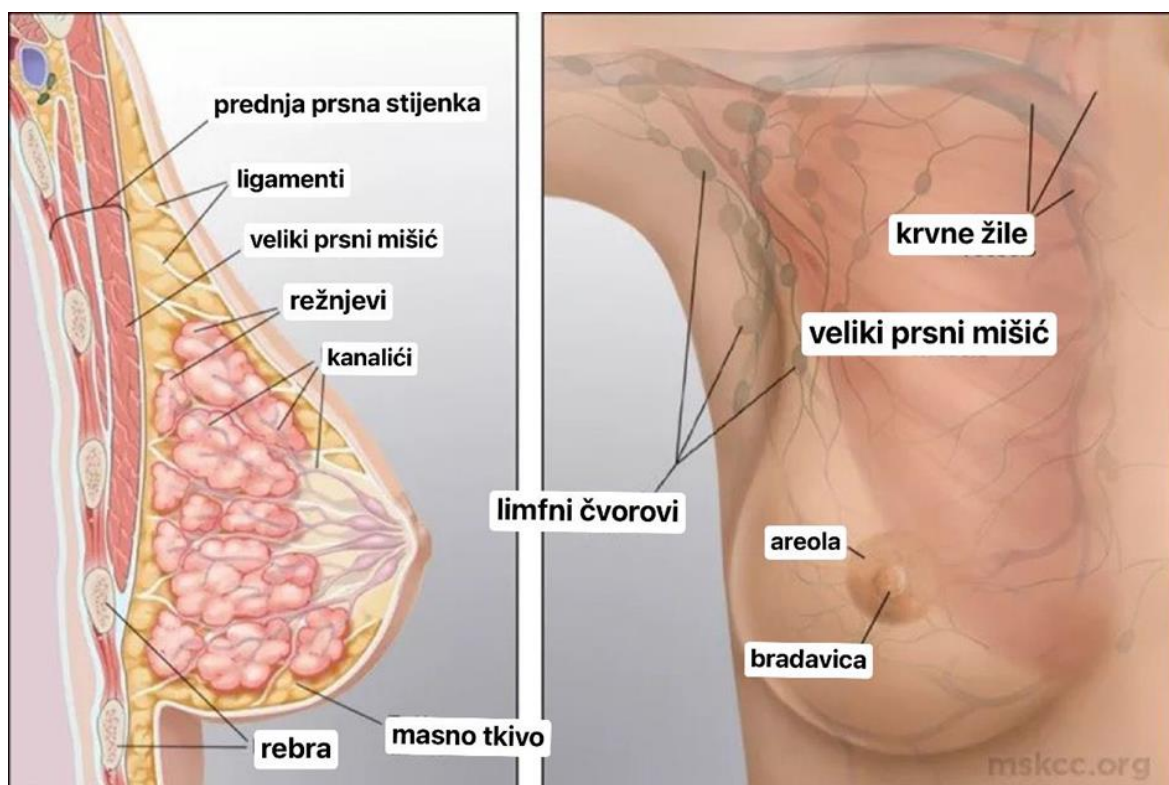
1.1.1. Anatomija

Dojka je parni organ, modificirana žlijezda znojnica, smješten na prednjoj strani prsnog koša na postraničnom dijelu, a veličinom približno zauzima prostor od drugog do sedmog rebra. Lateralno je omeđena srednjom pazušnom linijom dok medijalnu granicu čini postranični rub prsne kosti.

Tijelo dojke lat. *corpus mammae* sastoji se od 15 – 20 režnjeva koji predstavljaju osnovnu funkcionalnu jedinicu dojke (1). Svaki je režanj dojke izgrađen od sustava kanalića koji se granaju počevši od najvećeg, laktifernog duktusa, do terminalne duktulo-lobularne jedinice. Duktulo-lobularna jedinica se sastoji od ekstralobularnog duktusa i lobula kojeg sačinjavaju acinusi (žlijezde) i intralobularni duktusi (kanalići) uklopljeni u rahlu intralobularnu stromu. Izvodni se kanalići dojke šire u laktiferni sinus koji se nalazi u području ispod bradavice. Kanalići se naposljetku otvaraju u izbočenju u sredini tijela dojke koje se naziva bradavica, a okružena je tamnije pigmentiranim područjem, areolom (Slika 1).

Bradavica, areola i površinski dio laktifernog duktusa obloženi su mnogoslojnim pločastim epitelom koji prelazi u cilindrični pseudostratificirani epitel pa u dvoredni kubični epitel koji oblaže većinu kanalića dojke. Epitel kanalića dojke građen je od dvije vrste stanica: sekrecijskih i mioepitelnih stanica (2).

Dojka je u svojem položaju učvršćena za kožu i dubinsku torakalnu fasciju potpornim svezama. Između režnjeva dojke nalaze se tračci masnog tkiva koji određuju veličinu i oblik dojke. Dojku najvećim dijelom opskrbljuje unutarnja prsna arterija i to perforantnim granama, zatim ogranci aksilarne arterije i ogranci stražnje međurebrene arterije. Deoksigenirana krv se iz dojke najvećim dijelom drenira u aksilarnu, unutarnju torakalnu, lateralnu torakalnu i međurebrene vene. Limfne žile vode limfu iz dubine dojke u subareolarni limfni splet, odakle slijede vene na putu prema pazušnoj šupljini. Najveći se dio limfe drenira u aksilarne limfne čvorove i to u pektoralnu skupinu. Limfa iz dubljih dijelova dojke drenira se u apikalne limfne čvorove dok parasternalni limfni čvorovi primaju limfu iz medijalnih dijelova dojke. Limfa se iz kože dojke drenira u limfne čvorove niz trbušnu stijenku ili u drugu dojku. Dojka je bogato inervirana ograncima međurebrenih živaca koji se sastoje od simpatičkih i osjetnih vlakana. Živčana vlakna opskrbljuju gotovo sve dijelove dojke: mliječne žlijezde, krvne žile, glatke mišiće, kožu, areole i bradavice (1).



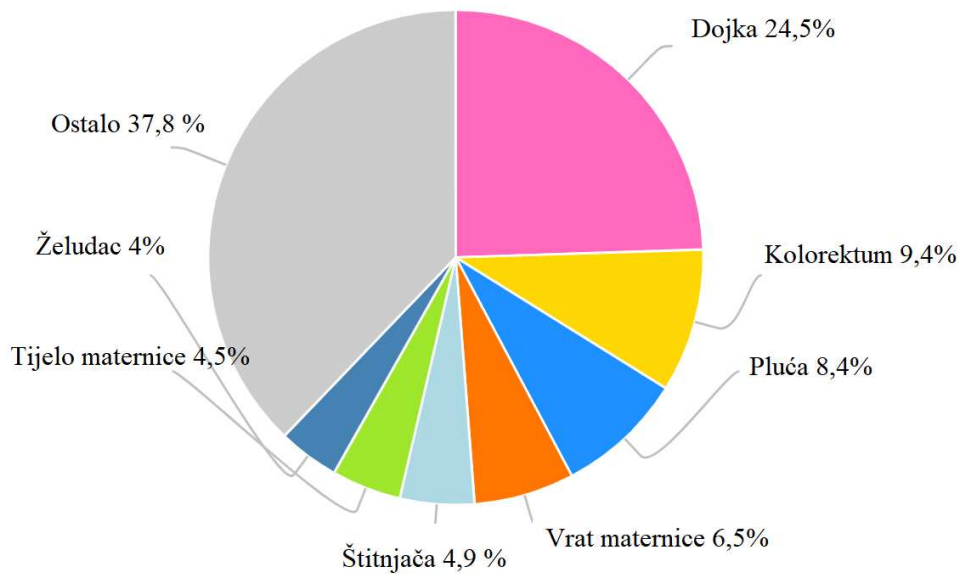
Slika 1. Anatomija dojke, prikaz presjeka dojke i mreže limfnih čvorova

Preuzeto s: Leading the fight against cancer. Always focused on you. [Internet]. Manhattan: MSK; 2023. Anatomy of the breast [citirano 20. srpnja 2023.]. Dostupno na: <https://www.mskcc.org/cancer-care/types/breast/anatomy-breast>.

1.2. Rak dojke

1.2.1. Epidemiologija

Prema podacima Svjetske zdravstvene organizacije, rak dojke bio je 2020. godine najzastupljeniji oblik raka u žena (24,5%) s 2 261 419 novih slučajeva (3). Nakon raka dojke, sljedeći su po zastupljenosti kolorektalni karcinom (9,4%) i rak pluća (8,4%) (Slika 2.).

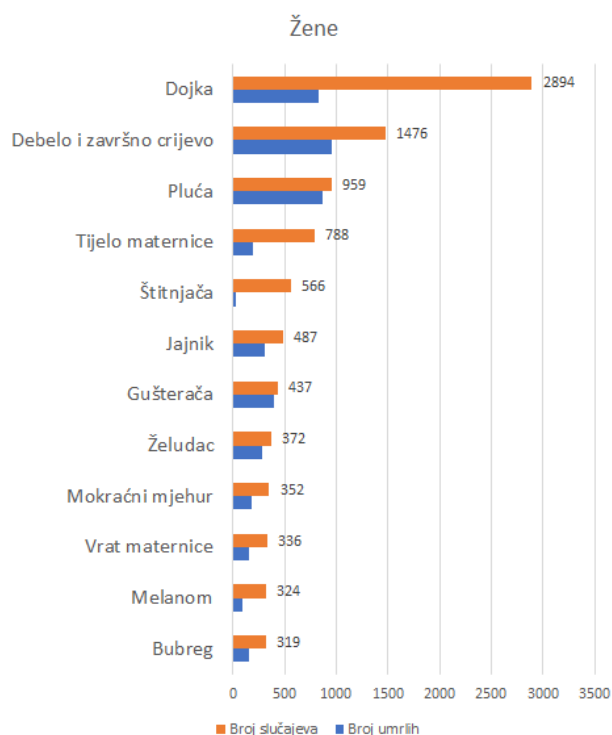


Slika 2. Broj novih slučajeva raka u svijetu, podaci izraženi postotcima.

Preuzeto i prilagođeno prema: International agency for research on cancer [Internet]. Ženeva: World health organization; 2023. Estimated number of new cases in 2020, world, females, all ages [citirano 20. kolovoza 2023.]. Dostupno na: <https://gco.iarc.fr/today/online-analysis-pie>

U Republici Hrvatskoj, dojka je također najčešće sjelo raka kod žena s 2894 novih slučajeva u 2020. godini (Slika 3.).

Incidencija karcinoma dojke povećava se s dobi (4). Europa, Australija i Sjeverna Amerika područja su visokog rizika gdje 6 % žena razvije invazivni karcinom dojke prije 75. godine života. Rizik za razvoj raka dojke manji je u slabije razvijenim područjima poput južne Azije i supsaharske Afrike gdje vjerojatnost pobola od raka dojke iznosi jednu trećinu one u razvijenim zemljama. Stope incidencije raka dojke rastu i u slabije razvijenim zemljama dok u onim razvijenim blago stagniraju zahvaljujući uvođenju mamografskog probira. Od 2005. godine zabilježen je pad incidencije koji se pripisuje smanjenju i racionalnijoj upotrebi hormonske nadomjesne terapije (5).



Slika 3. Najčešća sijela raka u Hrvatskoj, žene, 2020.

Preuzeto s: Hrvatski zavod za javno zdravstvo [Internet]. Zagreb: HZJZ; 2020. Incidencija i mortalitet od raka u EU-27 zemljama za 2020. godinu [citirano 20. kolovoza 2023.]. Dostupno na: <https://www.hzjz.hr/sluzba-epidemiologija-prevencija-nezaraznih-bolesti/incidencija-i-mortalitet-od-raka-u-eu-27-zemljama-za-2020-godinu/>

1.2.2. Rizični čimbenici

Postoji veliki broj čimbenika rizika za nastanak raka dojke koji su opisani u brojnim epidemiološkim i molekularno-genetičkim studijama, a najvažniji su dob, reproduktivna aktivnost, stil života, prehrana, naslijeđe, upotreba hormonske nadomjesne terapije.

Iako se rak dojke pojavljuje i prije tridesete godine života, rizik se udvostručava svakih deset godina do menopauze tako da žene starije dobi imaju višestruko veći rizik od obolijevanja (6).

Rana menarha, kasna menopauza i nuliparitet navode se kao značajni rizici za razvoj raka u žena postmenopauzi, a vrlo je važan i učinak dojenja koji umanjuje rizik za razvoj karcinoma dojke.

Iz toga proizlazi da je značajan utjecaj ženskih spolnih hormona, posebice estrogena, u nastanku karcinoma dojke što je opisano u studiji koju je provela Svjetska zdravstvena organizacija. Istraživanje je provedeno na 67 milijuna žena, a rezultati pokazuju kako korištenje hormonske terapije estrogenom s ciljem poticanja ili sprječavanja trudnoće ili uzimanje hormonske nadomjesne terapije u liječenju različitih poremećaja, povećava rizik od nastanka karcinoma dojke za 1,3 do 1,5 kod žena u dobi između 40. i 50. godine života (6).

Debljina je također značajan rizični čimbenik jer u masnom tkivu djelovanjem aromataze dolazi do pojačanog stvaranje estrogena. Zbog metaboličkog djelovanja masnog tkiva, dolazi do razvoja inzulinske rezistencije i stvaranja inzulinu sličnih faktora rasta IGF-I, IGF-II (engl. *insuline like growth factor*) koji zajedno s proupalnim citokinima mijenjaju signalne puteve između stanica i utječu na pretvorbu normalnih stanica u tumorske stanice (6,8),

U Europi se oko 10% slučajeva raka dojke pripisuje nasljeđu, a predispozicija se nasljeđuje kao autosomno dominantno svojstvo ograničene penetrantnosti od oba roditelja, što znači da roditelji predispoziciju za rak dojke mogu prenijeti na svoje potomke iako sami nisu oboljeli od raka. BRCA1 i BRCA2 (engl. breast carcinoma) su tumorsupresorski geni u kojima su pronađene mutacije u obitelji s visokom učestalosti pobola od karcinoma dojke. BRCA1 mutacija prisutna je kod jedne od tristo žena (0,33%) i pripisuje joj se oko 4% slučajeva karcinoma dojke. Postoje još dva tumorsupresorska gena, p53 i PTEN, koji se dovode u vezu s rakom dojke i geni koji kodiraju estrogenske receptore (8).

Raznovrsna prehrana i umjerena tjelovježba imaju protektivno djelovanje na ljudsko zdravlje, dok prehrana koja obiluje trans-masnim kiselinama uzrokuje poremećaje u metaboličkim putevima, povećava razinu lipida u krvi, uzrokuje nagomilavanje visceralnog masnog tkiva i djeluje proupalno što u konačnici može dovesti do povećanog rizika za razvoj raka. Još uvijek nema dovoljno dokaza koji bi konzumaciju alkohola doveli u usku vezu s razvojem raka dojke. U jednom istraživanju dokazano je kako konzumacija etanola u dozi od 10 grama dnevno povećava rizik za razvoj raka dojke za 8% kod žena u postmenopauzi, 9% kod žena u premenopauzi i 10% u općoj populaciji. U populaciji žena koje su fizički aktivne i bave se tjelovježbom umjerenog do jačeg intenziteta zabilježeno je smanjenje rizika za razvoj raka dojke za 10 do 25% u usporedbi s populacijom žena koje nisu fizički aktivne. Utjecaj duhanskog dima se zbog slabe kvalitete dokaza u provedenim istraživanjima ne može dovesti u usku vezu s nastankom raka dojke (9).

1.3. Histološka klasifikacija karcinoma dojke

Postoje tri glavne skupine karcinoma dojke: neinvazivni (karcinom *in situ*), invazivni i mikroinvazivni karcinom. Podjela je nastala na temelju histoloških karakteristika i ponašanja karcinoma, a glavna je odrednica prisutnost proboja tumorskih stanica kroz bazalnu membranu i zahvaćanja okolnog tkiva dojke. Najčešći oblik invazivnog raka dojke je invazivni karcinom bez posebnih karakteristika, NOS (engl. *Not otherwise specified*) koji čini oko 80% novootkrivenih slučajeva raka dojke. Sljedeći je po zastupljenosti invazivni lobularni karcinom dok su ostali tipovi karcinoma rjeđi (10).

1.3.1. Neinvazivni karcinomi dojke

1.3.1.1. Duktalni karcinom *in situ*

DCIS (eng. *ductal carcinoma in situ*) je preinvazivna lezija koja se sastoji od umnoženih malignih stanica epitela kanalića dojke bez proboja bazalne membrane. Nekada se DCIS klinički prezentirao kao palpabilna masa i njegova je incidencija iznosila svega 3% do 5% karcinoma dojke, danas se DCIS dijagnosticira dosta ranije uvođenjem mamografskog probira na rak dojke (11).

1.3.1.2. Lobularni karcinom *in situ*

LCIS (engl. *lobular carcinoma in situ*) je lezija koja nastaje u terminalnoj duktulo-lobularnoj jedinici, proliferacijom malih, diskohezivnih monomorfnih stanica. Često se dijagnosticira slučajno, pregledom mikroskopskih uzoraka bioptata dojke dobivenih biopsijom dojke za neku drugu indikaciju. Češće se javlja u žena od 45 do 50 godina života u premenopauzalnom periodu, često pokazuje multicentričnost i može se pojaviti bilateralno (12).

1.3.2. Mikroinvazivni karcinom

Karcinom veličine $\leq 0,1$ cm koji invadira podležeću stromu definira se kao mikroinvazivni karcinom dojke (15). Najčešće se može pronaći u blizini duktalnog karcinoma *in situ*, a ima dobru prognozu i desetogodišnje preživljenje oko 90,7% (13,14).

1.3.3. Invazivni karcinomi dojke

1.3.3.1. Invazivni karcinom bez posebnih oznaka, NOS

Najčešći je tip invazivnog karcinoma dojke građen od tumorskih stanica grupiranih u žlijezde, tračke i solidne nakupine okružene vezivnom stromom. U tumorskim se žarištima uočava blaga, umjerena do teška atipija malignih stanica. U polovini slučajeva nalaze se mikrokalcfikati i područja nekroze tumorskog tkiva. Mikroskopskim pregledom se u većini uzoraka (80%) nalaze i područja DCIS unutar samog tumora ili u okolnom tkivu dojke (2).

1.3.3.2. Lobularni invazivni karcinom dojke

Lobularni invazivni karcinom čini 8% do 14% svih karcinoma dojke, a incidencija mu se u posljednjih nekoliko godina značajno povećava (16). Ovaj tip karcinoma građen je od infiltrativnih tračaka diskohezivnih stanica oskudne citoplazme bez vidljivih znakova dezmostične reakcije okolne strome (17). Za tumor je karakteristično da se pojavljuje multicentrično, multifokalno i bilateralno. Drugi je po zastupljenosti, odmah nakon invazivnog karcinoma dojke bez posebnih oznaka (18).

1.3.3.3. Mucinozni karcinom

Mucinozni je karcinom podvrsta koja se javlja u 4% slučajeva i to češće kod žena u perimenopauzi i postmenopauzi. (19). Ono što ga razlikuje od dukalnog invazivnog karcinoma je bolja prognoza ukoliko ne postoje udaljene metastaze, što je najvažniji prognostički čimbenik kod ovog tipa tumora (20, 21). Karakterističan je nalaz mucina u izvanstaničnom ili unutarstaničnom prostoru (22).

1.3.3.4. Invazivni karcinom dojke s medularnim karakteristikama

Pripada skupini rijetkih karcinoma dojke i čini manje od 5% svih invazivnih karcinoma dojke, a prepoznaje se po posebnim histološkim karakteristikama kao što su sincicijalni rast, umjereni ili visoki nuklearni gradus te difuzni limfocitni infiltrat na periferiji (23).

1.3.3.5. Tubularni karcinom

Tubularni je karcinom građen od pravilnih, dobro diferenciranih stanica koje tvore tubularne strukture nalik na kanaliće dojke. Češće se nalazi kod žena starijih od 50 godina i ima izvrsnu prognozu. Za tumor je karakteristično da je najčešće pozitivan na estrogenske i progesteronske receptore, a negativan na HER2 (engl. *human epidermal growth factor receptor type 2*) (24).

1.3.3.6. Invazivni papilarni karcinom

Vrlo je rijedak podtip karcinoma građen od papila koje su uklopljene u fibrovaskularnu stromu. Mikroskopski se vide papile unutar proširenih kanalića dojke uz gubitak mioepitelnih stanica u perifernom dijelu (25).

1.3.3.7. Karcinom s apokrinom diferencijacijom

Karcinom s apokrinom diferencijacijom rijedak je podtip invazivnog karcinoma dojke građen od stanica koje imaju bogato granulirane eozinofilne citoplazme, velike jezgre i istaknute nukleole. Karakteriziran je negativnošću na estrogenske i progesteronske receptore, a pozitivnost na androgene receptore jedna je od njegovih najznačajnijih karakteristika (26).

1.3.3.8. Kribriformni karcinom

Rijedak je podtip invazivnog karcinoma koji se javlja većinom kod žena srednje i starije životne dobi, a čini 0,8% do 3,5% karcinoma dojke. Karakteriziraju ga jednolične tumorske stanice s niskom razinom atipije koje formiraju otočiće i kribriformne formacije tumorskog tkiva, te ima dobru prognozu (27).

1.3.3.9. Metaplastični karcinom

Metaplastični karcinom je naziv za skupinu tumora različite diferencijacije, od mezenhimalnih do planocelularnih. Tumori mogu biti visokog ili niskog gradusa, a odlikuju se svojom heterogenom morfologijom i karakteristikama (28). Molekularno i imunohistokemijski klasificiraju se većinom kao trostruko negativni karcinomi (29).

1.4. Molekularna klasifikacija karcinoma dojke

Molekularna klasifikacija karcinoma dojke nastala je na temelju analize genske ekspresije te svrstava karcinome dojke u pet glavnih podskupina: luminalni A, luminalni B, HER2 pozitivni, bazalni podtip i podtip „nalik normalnoj dojci“.

Luminalni A podtip karakterizira ekspresija luminalnih citokeratina male molekularne mase, visoka ekspresija hormonskih receptora i njima odgovarajućih gena.

Luminalni B podtip ima ekspresiju luminalnih citokeratina male molekularne mase, nisku do umjerenu ekspresiju hormonskih receptora i njima odgovarajućih gena.

HER 2 pozitivan podtip karakteriziran je visokom HER2 ekspresijom te niskom ekspresijom estrogenski receptora.

Bazalni podtip je karakterističan po ekspresiji bazalnih epitelnih gena i bazalnih citokeratina te niskoj ekspresiji estrogenskih receptora kao i niskoj HER2 ekspresiji.

Podtip „nalik normalnoj dojci“ obilježen je niskim sadržajem tumorskih stanica i većim udjelom komponenti tkiva normalne dojke. U ovoj skupini je uočena ekspresija gena koji su izraženi u masnom tkivu i stanicama bazalnog epitela (30).

1.5. Imunohistokemijska klasifikacija karcinoma dojke

Kako analiza genske ekspresije nije široko primjenjiva, u svakodnevnoj kliničkoj praksi koristi se imunohistokemijska klasifikacija primjenom monoklonskih protutijela za estrogenske, progesteronske receptore, HER2 receptor, te Ki-67 na temelju kojih se karcinomi dojke dijele u četiri podtipa: luminalni A, luminalni B, HER2 pozitivni i trostruko negativni (31).

Luminalni A podtip pozitivan je na estrogenske i progesteronske receptore, negativan na HER2, uz proliferacijski indeks $Ki-67 \leq 20\%$.

Luminalni B karcinomi mogu biti HER2 pozitivni ili negativni.

1. HER2 negativni karcinomi su pozitivni na ER, HER2 negativni, uz ekspresiju PR u manje od 20% stanica i/ili $Ki-67 > 20\%$.

2. HER2 pozitivni karcinomi pozitivni su na ER (engl. *estrogen receptors*), pozitivni na HER2, pri čemu razina ekspresije PR (engl. *progesteron receptors*) i vrijednost Ki-67 nije važna.

HER2 pozitivne karcinome karakteriziraju negativni ER i PR, te pozitivan HER2 status.

Trostruko negativni karcinomi dojke, kao što im ime kaže, negativni su na ER, PR i HER2 receptore.

1.6. TNM klasifikacija

Za procjenu proširenosti bolesti i donošenje odluke o liječenju bolesnika koristi se anatomska TNM (engl. *tumor-node-metastasis*) klasifikacija koja opisuje veličinu primarnog tumora (T), zahvaćenost limfnih čvorova tumorskim tkivom (N) i postojanje udaljenih metastaza (M) (32).

- T: primarni tumor

Tx: nije moguće odrediti primarni tumor

T0: primarni tumor nije dokazan

TiS: neinvazivni karcinom in situ

Tis(DCIS): duktalni karcinom in situ

Tis(LCIS): lobularni karcinom in situ

Tis(Paget) Pagetova bolest bradavice koja nije povezana s invazivnim karcinomom i/ili karcinomom in situ(DCIS i/ili LCIS) u tkivu dojke

T1: tumor dojke promjerom manji od 2 cm u najvećem dijelu

T1mi: mikroinvazivni tumor (manji od 0,1 cm)

T1a: tumor veći od 0.1 cm, a ≤ 0.5 cm

T1b: tumor >0.5 cm, a ≤ 1 cm

T1c: tumor >1 cm, a ≤ 2 cm

T2: tumor dojke s promjerom >2 cm, a ≤ 5 cm

T3: tumor dojke veći od 5 cm

T4: tumor koji zahvaća torakalnu stijenku i/ili kožu neovisno o njegovoj veličini

T4a: tumor infiltrira torakalnu stijenkku, ali ne pektoralni mišić

T4b: pojava ulceracije ili istostranog satelitnog kožnog čvorića ili pojava edema kože

T4c: karakteristike T4a zajedno s karakteristikama T4b

T4d: inflamatorni karcinom

- N: zahvaćenost regionalnih limfnih čvorova
 - Nx: nije moguće utvrditi postojanje presadnice u limfnom čvoru
 - N0: nema presadnica u limfnim čvorovima
 - N1: tumorske presadnice u pomičnim pazušnim limfnim čvorovima
 - N2: presadnice u pazušnim limfnim čvorovima koji međusobno konfluiraju ili si fiksirani za podlogu
 - N3: metastaze u istostranim infraklavikularnim, unutrašnjim mamarnim i/ili supraklavikularnim limfnim čvorovima

- M: prisutnost udaljenih presadnica
 - M0: nema udaljenih presadnica
 - M1: postoje udaljene tumorske presadnice

1.7. Klinički stadiji karcinoma dojke

Kako bi utvrdili proširenost bolesti, odredili terapijske mogućnosti i prognozu, liječnici na osnovu slikovnih i kliničkih nalaza karcinom dojke svrstavaju u pet stadija na osnovu TNM klasifikacije (32).

- Stadij 0 – tumor *in situ*
- Stadij 1A – T1, N0, M0
- Stadij 1B – T0-1, N1mi, M0
- Stadij 2A – T0-1, N1, M0 ili T2, N0, M0
- Stadij 2B – T2, N1, M0 ili T3, N0, M0
- Stadij 3A – T0-3, N2, M0 ili T3, N1-N2, M0
- Stadij 3B – T4, bilo koji N, M0
- Stadij 3C – bilo koji T, N3, M0
- Stadij 4 – bilo koji T, bilo koji N, postoje udaljene presadnice (M1)

1.8. Dijagnostika karcinoma dojke

Rana dijagnostika karcinoma obuhvaća radiološke metode, samopregled i klinički pregled dojki. U današnje vrijeme glavni dio dijagnostike počiva na slikovnim tehnikama kao što su mamografija, ultrazvuk i magnetska rezonancija koje se koriste u programima probira na rak dojke ili nakon pojave simptoma i postavljene kliničke sumnje na malignom.

Većina se karcinoma dojke otkrije provođenjem programa probira (engl. *screening*) ili pojavom simptoma kao što je palpabilna masa u dojci. Svrha probira na rak je otkrivanje premalignih ili malignih lezija koje su male i ograničene, te koje se mogu odstraniti poštenim kirurškim zahvatom (33).

Mamografija je jedna od najkorisnijih metoda u dijagnostici karcinoma dojke, a najčešće se koristi u programima probira. Pogodna je za otkrivanje karcinoma dojke kod starijih bolesnica zbog promjena u sastavu tkiva dojke gdje dolazi do smanjenja žljezdane komponente i povećanja udjela masnog tkiva (34). Vjerojatnost dobivanja lažno negativnih nalaza veća je kod mlađih bolesnica i proporcionalno opada sa životnom dobi (35).

Ultrazvuk dojki je metoda koja može jasno prikazati unutarnje strukture dojke, dobro ograničene lezije kao i njihovu orijentaciju u visokoj rezoluciji iz nekoliko smjerova. Veću dijagnostičku vrijednost ima u bolesnica mlađe životne dobi, zato su ultrazvuk i mamografija komplementarne dijagnostičke metode (36).

Magnetska rezonancija koristi se kao dopunska metoda jer ima značajno veću osjetljivost (92,7%) u otkrivanju malignih tumora nego mamografija. Ima važnu dijagnostičku ulogu kod žena koje imaju rizik za razvoj raka dojke veći od 20% zbog otkrivenih genskih mutacija ili izloženosti većim dozama ionizirajućeg zračenja (37).

1.9. Biopsija dojke

Patohistološki nalaz nužan je postavljenje dijagnoze karcinoma dojke. Kvalitetna patohistološka analiza ovisi o vrsti i načinima uzorkovanja tkiva dojke. Biopsija iglom širokog lumena CNB (engl. *core needle biopsy*), aspiracijska punkcija tankom iglom FNA (engl. *fine needle aspiration*), vakuumom asistirana biopsija širokom iglom VA-CNB (engl. *vacuum assisted core needle biopsy*) i kirurška biopsija, glavni su načini dobivanja uzoraka za analizu (35).

Biopsija iglom širokog lumena CNB (engl. *core needle biopsy*) najčeće je korištena metoda koja koristi igle različitih veličina za biopsiju palpabilnih lezija, a većinom se izvodi pod kontrolom ultrazvuka (38).

Aspiracijska punkcija tankom iglom FNA (engl. *fine needle aspiration*) manje je korištena metoda zbog neadekvatne veličine uzorka na kojem se kasnije ne mogu provesti detaljne molekularne i imunohistokemijske analize. Koristi se kad je dijagnozu karcinoma potrebno postaviti žurno jer je sigurna i lako dostupna (39).

Vakuumom asistirana biopsija širokom iglom VA-CNB (engl. *vacuum assisted core needle biopsy*) je metoda kojom se dobije veći uzorak tkiva dojke nego s CNB u samo jednom aktu (40). U istraživanju koje su proveli Wang i suradnici pokazano je kako VA-CNB može zamijeniti kiruršku biopsiju (41).

Visoko rizične i teže dostupne lezije najčešća su indikacija za primjenu otvorene kirurške biopsije. Loše strane ovakve metode su invazivnost i lošiji kozmetički rezultat (42).

1.10. Liječenje karcinoma dojke

Liječenje ovisi ponajprije o proširenosti, odnosno kliničkom stadiju bolesti. Izlječenje se nastoji postići kod bolesnica s lokalnom bolešću, a produženje i poboljšanje kvalitete života kod bolesnica s proširenom, uznapredovalom bolešću. Kirurški je zahvat terapija izbora kod lokaliziranog raka dojke, omogućuje uklanjanje primarnog tumora i potencijalnih tumorskih presadnica u limfnim čvorovima pazuha. Postoje različiti oblici kirurškog liječenja, od pošteđenih kao što su kvadrantektomija i segmentektomija gdje se odstranjuje samo dio dojke zahvaćen tumorom, do supkutane mastektomije i radikalne mastektomije s disekcijom pazušnih limfnih čvorova. Ako se u liječenju koriste pošteđeni kirurški zahvati, nužno je primijeniti adjuvantnu radioterapiju koja smanjuje pojavu lokalnog recidiva tumora.

Biopsija limfnog čvora stažara primjenjuje se kako bi se smanjile komplikacije većeg kirurškog zahvata kao što je edem ruke i oštećenje neuralnih struktura. Limfni čvor čuvar je prvi regionalni limfni čvor u koji se drenira limfa iz segmenta dojke zahvaćenog tumorom. U tumor se injicira bojilo ili radioaktivna molekula, a zatim se pomoću gama sonde koja registrira radioaktivno zračenje odredi limfni čvor u kojem je koncentracija radioaktivne čestice najveća (43). Limfni se čvor čuvar potom šalje na patohistološku analizu, ako se u njemu dokaže prisutnost tumorskog tkiva, potrebno je učiniti disekciju aksilarnih limfnih čvorova.

Bolesnicama sa srednjom ili visokom vjerojatnošću povrata bolesti potrebno je uključiti adjuvantnu terapiju koja može biti kemoterapija, hormonska terapija, radioterapija ili imunoterapija. Kandidati za adjuvantnu kemoterapiju su bolesnice s pozitivnim pazušnim limfnim čvorovima, trostruko negativnim ili HER2 pozitivnim karcinomima, a njenom se primjenom smanjuje smrtnost od raka dojke za 30%.

U metastatskom raku dojke cilj je produženje života kao i osiguravanje bolje kvalitete života. Kod takvih bolesnica naglasak je na suportivnoj i simptomatskoj terapiji uz poseban naglasak na smanjenje boli. Kontrola bolesti pokušava se postići raznim terapijskim opcijama kao što su kemoterapija, hormonska terapija, imunoterapija i ciljani, popularno zvani „pametni lijekovi“ poput tirozin kinaznih inhibitora (44).

1.11. Neoadjuvantna terapija i procjena odgovora na neoadjuvantno liječenje

Neoadjuvantna terapija odnosi se na sistemsku primjenu kemoterapije, imunoterapije ili hormonske terapije prije kirurškog liječenja. Primjenom neoadjuvantnog liječenja dolazi do smanjenja veličine tumora pa se tumori koji nisu bili resektabilni mogu lakše kirurški ukloniti uz smanjenje opsega kirurškog zahvata, što omogućuje očuvanje tkiva dojke i bolji estetski rezultat (45).

Važnost neoadjuvantnog liječenja očituje se kod agresivnih oblika raka dojke kao što su trostruko negativni i HER2 pozitivni rak dojke. Otkrićem inhibitora kontrolnih točaka poput atezolizumaba i pembrolizumaba, formirani su noviji protokoli liječenja trostruko negativnog karcinoma dojke(46).

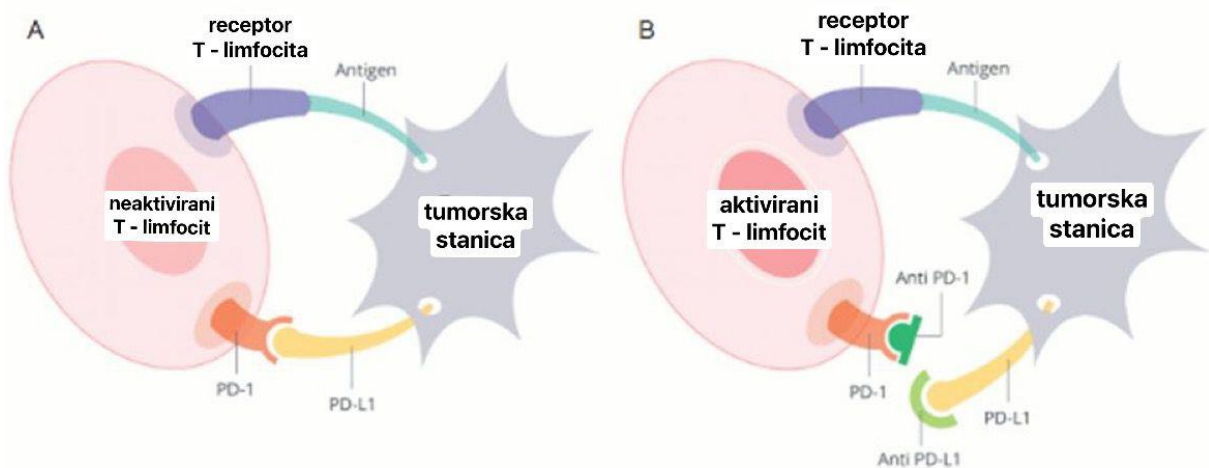
Iglenom biopsijem prije početka neoadjuvantnog liječenja potvrđuje se dijagnoza invazivnog karcinoma dojke, te je potrebno označiti ležište tumora metalnom oznakom kako bi se mogao odrediti položaj tumora nakon provedene terapije. Patohistološkom analizom utvrđuje se histološki podtip i imunofenotip tumora, a nakon provedenog liječenja procjenjuje se stupanj patološkog odgovora tumora na terapiju.

Ako se u dojci i limfnim čvorovima nakon provedene neoadjuvantne terapije ne nalazi ostatnog invazivnog tumorskog tkiva, smatra se da je postignut kompletni patološki odgovor – PCR (engl. *pathologic complete response*). RCB (engl. *residual cancer burden*) skala se koristi za procjenu odgovora na neoadjuvantno liječenje i razlikuje četiri stupnja:

- RCB 0: patološki kompletan odgovor
- RCB 1: minimalna ostatna bolest
- RCB 2: umjerena ostatna bolest
- RCB 3: ekstenzivna ostatna bolest (47).

1.12. Ligand programirane stančne smrt 1 (PD-L1)

Glavne karakteristike trostruko negativnih karcinoma (engl. triple negative breast cancer, TNBC) su agresivnost i loša prognoza. Zbog negativne ekspresije ER, PR i HER2 receptora terapijske mogućnosti su ograničene, te su se do nedavno uglavnom svodile na primjenu citotoksičnih kemoterapeutika. Osim molekularnih i genskih karakteristika tumora, važnu prognostičku ulogu ima i tumorski mikrookoliš koji uvjetuje način interakcije između tumora i okolnog tkiva te način širenja tumorskih stanica. Tumorski s mikrookoliš sastoji od tumorskih stanica, okolnih stromalnih stanica i stanica imunološkog sustava od kojih su najznačajniji tumor-infiltrirajući limfociti. Ipak, tumorske stanice uspijevaju izbjeći imunološki odgovor pojačanom ekspresijom PD-L1 (engl. *programmed death ligand 1*) receptora na svojoj površini koja u interakciji s PD-1 receptorom na limfocitima blokira aktivaciju imunskog odgovora (Slika 4.). Otkrićem PD-L1 signalnog puta otvorene su nove terapijske mogućnosti uvođenjem anti PD-L1 terapije, takozvanim „inhibitorima kontrolnih točaka“ kao što su atezolizumab i pembrolizumab. Danas se u neoadjuvantnoj terapiji za PD-L1 pozitivni TNBC koristi kombinacija atezolizumaba s nab-paklitakselom i pembrolizumab za uznapredovali TNBC. Glavni je prediktor dobrog odgovora na neoadjuvantno liječenje postotak PD-L1 ekspresije. Tumori u kojima je PD-L1 ekspresija $\geq 1\%$ pokazuju veću stopu odgovora na liječenje te bolje ukupno preživljenje (48).



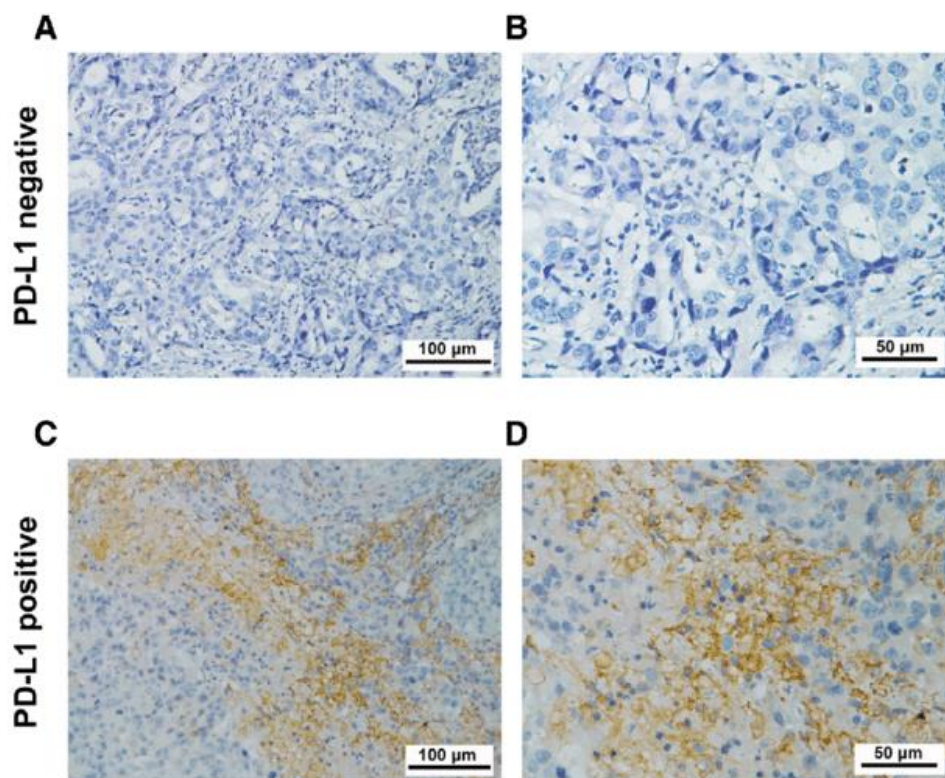
Slika 4. Interakcija limfocita i tumorske stanice putem PD-L1 i PD-1 receptora: A) blokiranje aktivacije imunskog odgovora B) mehanizam djelovanja „inhibitora kontrolnih točaka“

Preuzeto i prilagođeno prema: Elizabeth au oncology[Internet]. Singapur: Elizabeth Au; 2022. Immunotherapy or Targeted Therapy, Is there a Difference? [citirano 8. rujna 2023.]. Dostupno na: <https://www.elizabethauoncology.com/immunotargetedtherapy.html>

1.12.1. Određivanje PD-L1 statusa

Za određivanje PD-L1 statusa koristi se se ICS (engl. *immune cell score*) kojim se procjenjuje udio tumorske i peritumorske strome u kojoj se nalazi PD-L1 obojenje tumor-infiltrirajuće imune stanice. Za određivanje PD-L1 ekspresije koriste se uzorci fiksirani u formalinu i uklopljeni u parafin, pri čemu se mogu koristiti uzorci iglene ili ekscizijske biopsije, resekcije ili arhivski uzorci, a u obzir dolazi procjena na primarnom tumoru ili metastatskom sijelu, uz napomenu da uzorak mora sadržavati najmanje 50 vijabilnih tumorskih stanica.

Za procjenu se koristi specijalizirano monoklonsko protutijelo SP142 usmjereno na PD-L1. Vizualno se ograniči područje za procjenu koje uključuje tumor i okolnu stromu unutar kojih se procjenjuje volumen površine zauzet imunim stanicama koje pokazuju granularno i/ili točkasto citoplazmatsko obojenje bilo kojeg intenziteta, te se uspoređuje s površinom ukupnog tumorskog tkiva, a rezultat se izražava postotkom (Slika 5.). PD-L1 pozitivnima smatraju se uzorci sa PD-L1 ekspresijom $\geq 1\%$, a negativnima uzorci s ekspresijom $< 1\%$ (48).



Slika 5. PD-L1 ICS prikazan primjenom imunohistokemijskog bojenja s protutijelom SP142

Preuzeto iz: Zhou ZQ, Zhao JJ, Pan QZ, Chen CL, Liu Y, Tang Y, i sur. PD-L1 expression is a predictive biomarker for CIK cell-based immunotherapy in postoperative patients with breast cancer. *J immunotherapy cancer*. 2019.;7:228.

2. CILJEVI ISTRAŽIVANJA

2.1. Ciljevi istraživanja

1. Odrediti udio trostruko negativnih karcinoma dojke s pozitivnim PD-L1 statusom.
2. Korelirati PD-L1 status s ostalim ispitivanim kliničko-patološkim karakteristikama tumora.
3. Utvrditi postojanje promjene PD-L1 statusa u različitim vrstama patohistoloških uzoraka.

2.2. Hipoteze

1. Očekuje se da će PD-L1 status biti pozitivan u 40-50% trostruko negativnih karcinoma dojke.
2. Očekuje se da će pozitivan PD-L1 status korelirati s lošijim kliničko-patološkim karakteristikama tumora.
3. Očekuje se mogućnost promjene PD-L1 statusa u različitim vrstama patohistoloških uzoraka.

3. ISPITANICI I POSTUPCI

3.1. Vrsta istraživanja

Radi se o presječnom istraživanju (engl. *cross sectional study*) koje je kvalitativnog tipa po ustroju i opisnog tipa prema načinu obrade podataka.

3.2. Ispitanici

U istraživanje je uključeno 112 ispitanika, a kriterij uključanja su dijagnoza trostruko negativnog karcinoma dojke (TNBC) i postojanje podataka o PD-L1 statusu. Iz istraživanja su isključeni bolesnici koji u medicinskoj dokumentaciji nisu imali podatak o PD-L1 statusu.

3.3. Mjesto istraživanja

Istraživanje je provedeno na Zavodu za patologiju, sudsku medicinu i citologiju KBC-a Split.

3.4. Opis istraživanja

Pretraživanjem patohistoloških izvješća prema šifri dijagnoze C50 za karcinom dojke, izdvojene su bolesnice s trostruko negativnim karcinomima kojima je na Zavodu za patologiju, sudsku medicinu i citologiju KBC-a Split u razdoblju od 2019. do 2022. određen PD-L1 status. Iz patohistoloških nalaza izdvojeni su podaci o PD-L1 statusu i korelirani s ostalim dostupnim kliničko-patološkim podacima (vrsta uzorka, dob, spol, histološki tip tumora, histološki gradus, veličina tumora, lokalizacija, lateralizacija, vaskularna invazija, zahvaćanje limfnih čvorova, Ki-67 proliferacijski indeks). Ispitanici su označeni identifikacijskim brojem, a osobni su podaci bili poznati samo istraživačima.

3.5. Imunohistokemijske analize

Imunohistokemijske analize napravljene su u Laboratoriju za imunohistokemiju Kliničkog zavoda za patologiju, sudsku medicinu i citologiju KBC-a Split. Uzorci tumora za analizu dobiveni su 3-5 μ m rezovima parafinskih blokova. U stroju Ventana Ultrabenchmark GX (Ventana, Tuscon, Arizona) obavljen je standardni predanalitički postupak deparafiniranja, rehidracije, otkrivanja antigenskih epitopa, blokade aktivnosti endogene peroksidaze i analitički postupak imunohistokemijskog bojenja primjenom protutijela PD-L1 Ventana SP142. PD-L1 ICS (engl. PD-L1 immune cell score) smatran je pozitivnim ukoliko je bojenje bilo kojeg intenziteta bilo vidljivo u $\geq 1\%$ tumor insistirajućih imunih stanica.

3.6 Prikupljanje i obrada podataka

Prikupljeni podaci uneseni su u programske pakete Microsoft Office za obradbu teksta te Microsoft Excel za izradbu tabličnog prikaza. Pri statističkoj obradi podataka korišten je program MedCalc Statistical Software, Version 19.1.2 (MedCalc Software, Ostend, Belgium; medcalc.org; 2019, RRID:SCR_015044). Kvantitativni podaci opisani su medijanom i interkvartilnim rasponom, dok su kategorijski izraženi apsolutnim brojevima i postotcima.

Za usporedbu kategorijskih varijabli koristio se χ^2 test, a za usporedbu kvantitativnih varijabli i ispitivanih karakteristika tumora koristio se Mann-Whitney test.

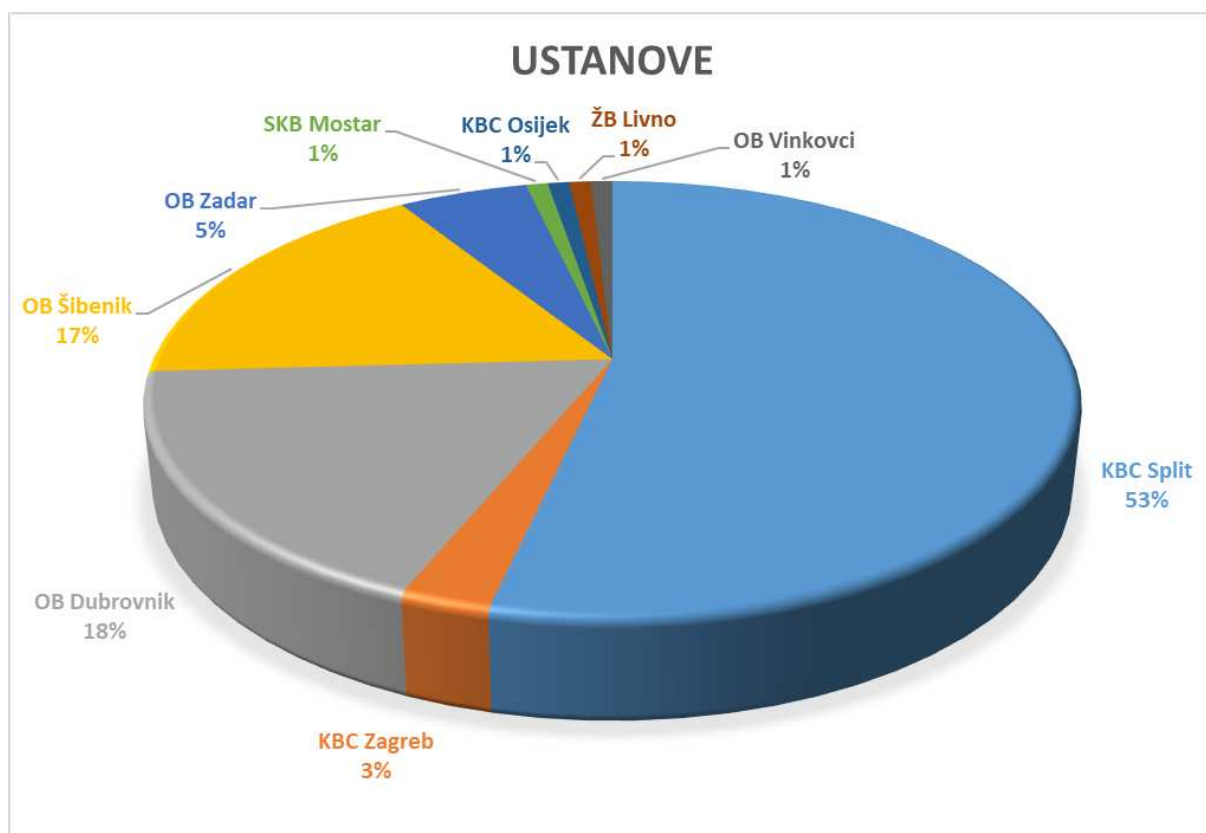
U slučaju normalne distribucije, podaci su prikazani kao aritmetička sredina \pm standardna devijacija (SD). Sve su razine statističke značajnosti postavljene na $P < 0,05$.

3.7. Etička načela

Provedeno je istraživanje u skladu s Helsinškom deklaracijom, Zakonom o zaštiti osobnih podataka (NN 103/03-106/12) i Zakonom o zaštiti prava bolesnika (NN 169/04, 37/08). Etičko povjerenstvo KBC-a Split odobrilo je istraživanje rješenjem br. 500-03/23-01/17.

4. REZULTATI

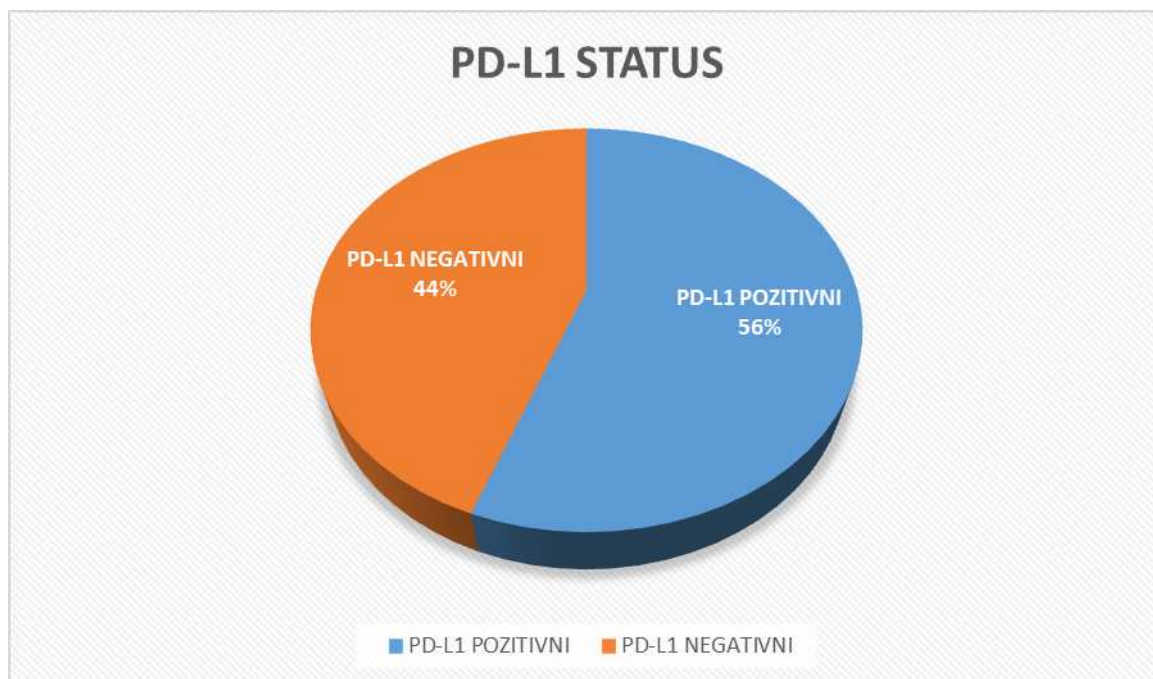
U studiju je uključeno 112 ispitanika sa dijagnozom trostruko negativnog karcinoma dojke kojima je na Zavodu za patologiju, sudsku medicinu i citologiju dodatno napravljena procjena PD-L1 statusa: 60 (53%) uzoraka iz KBC-a Split, 20 (18%) uzoraka iz OB Dubrovnik, 19 (17%) uzoraka iz OB Šibenik, 6 (5%) uzoraka iz OB Zadar, 3 (3%) uzorka iz KBC Zagreb i po 1 (1%) uzorak iz SKB Mostar, KBC Osijek, ŽB Livno i OB Vinkovci (Slika 6.).



Slika 6. Raspodjela uzoraka iz različitih zdravstvenih ustanova prikazana postotcima

KBC – Klinički bolnički centar, ŽB – Županijska bolnica, SKB – Sveučilišni klinički centar, OB – Opća bolnica

Udio PD-L1 pozitivnih TNBC u uzorku od 112 ispitanika iznosio je 56% što je prikazano na Slici 7.



Slika 7. Udio PD-L1 pozitivnih TNBC u uzorku od 112 bolesnica

Kompletni kliničko-patološki podaci bili su dostupni samo za 60 ispitanika sa dijagnozom trostruko negativnog karcinoma operiranih u KBC-u Split te su na njima rađene dodatne statističke analize (Tablica 1.).

Tablica 1. Prikaz bolesnika iz KBC-a Split prema kvalitativnim i kvantitativnim varijablama

Varijable	Vrijednosti	P*
Dob (godine)	65±13	
Ki-67	50±24	
Spol		
Muški	1 (1,7)	P<0,001
Ženski	60 (98,3)	
Vrsta uzorka		
Iglena biopsija	29 (49,2)	P<0,001
Kirurška biopsija	4 (6,8)	
Tumorektomija	4 (6,8)	
Kvadrantektomija	4 (6,8)	
Subkutana mastektomija	3 (5,1)	
Radikalna mastektomija	14 (23,7)	
Arhivski uzorak	1 (1,7)	
Histološki tip tumora		
Invazivni NST ^a	47 (81)	P<0,001
Invazivni lobularni	1 (1,7)	
Ostali	10 (17,2)	
Gradus tumora		
I	2 (3,6)	P<0,001
II	19 (33,9)	
III	35 (62,5)	
Lateralizacija		
Desna dojka	30 (50,6)	P=0,496
Lijeva dojka	24 (44,4)	
Lokalizacija		
Gornji lateralni kvadrant	32 (61,5)	P<0,001
Gornji medijalni kvadrant	5 (9,6)	
Donji lateralni kvadrant	6 (11,5)	
Donji medijalni kvadrant	2 (3,8)	
Ostalo	7 (13,5)	
Vaskularna invazija		
Ne	47 (83,9)	P<0,001
Da	9 (16,1)	
Infiltracija limfnih čvorova		
Ne	36 (75)	0,009
Da	12 (25)	

Podaci su prikazani kao srednja vrijednost ±standardna devijacija ili kao brojevi (postotci)

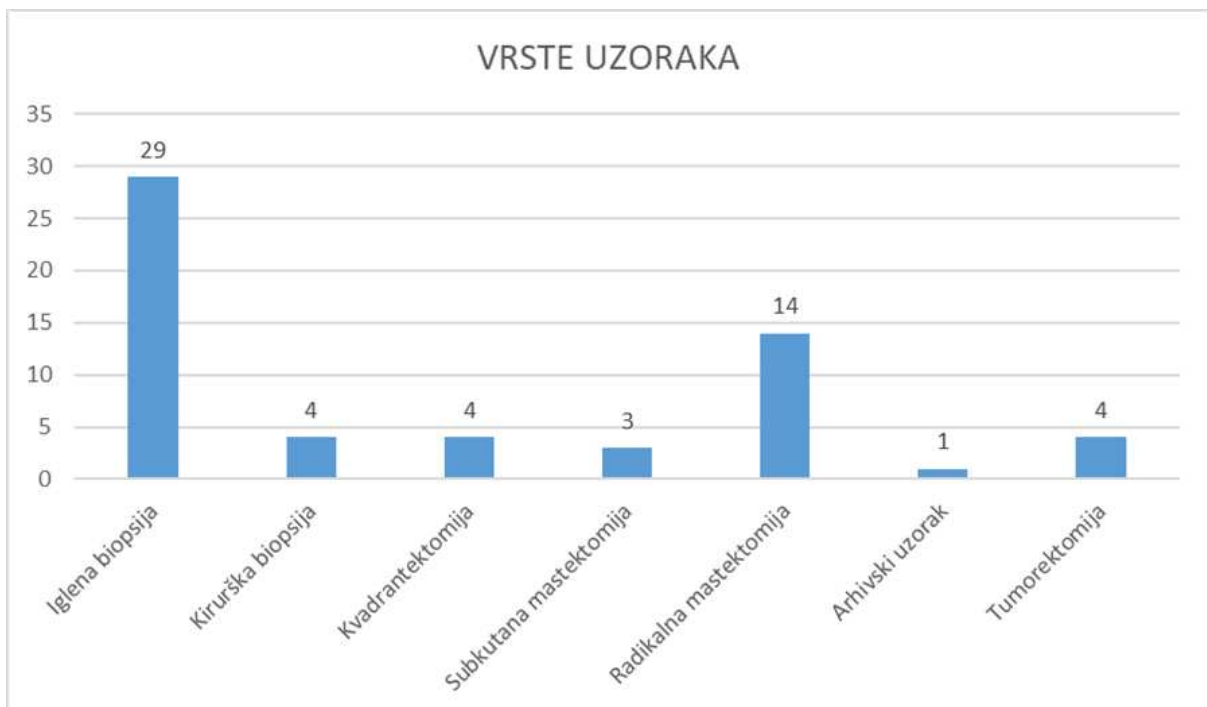
* hi-kvadrat test

^a Invazivni karcinom dojke (engl. *No special type*)

U ispitivanoj skupini bilo je značajno više ženskih ispitanika 60 (98,3%) u odnosu na muške ($P < 0,001$, $\chi^2 = 70,915$) sa srednjom vrijednošću dobi od 65 ± 13 godina.

Srednja vrijednost Ki-67 proliferacijskog indeksa iznosila je 50 ± 24 .

Gledajući vrstu uzoraka na kojima je rađena analiza PD-L1 statusa, statistički su značajno predominirale iglene biopsije 29 (49,2%), u odnosu na ostale vrste uzoraka ($P < 0,001$, $\chi^2 = 61,483$) što je dodatno prikazano na Slici 8.



Slika 8. Grafički prikaz zastupljenosti različitih uzoraka na kojima je rađena analiza PD-L1 statusa

Uspoređujući gradus tumora na kojima je rađena analiza PD-L1 statusa, bilo je statistički značajno više karcinoma gradusa III 35 (62,5%) ($P < 0,001$, $\chi^2 = 29,179$).

Nije pronađena statistički značajna razlika u lateralizaciji, te je gotovo podjednak broj tumora bio dijagnostificiran u lijevoj 24 (44,4%) i desnoj dojci 30 (50,6%) ($P = 0,496$, $\chi^2 = 0,463$).

Gledajući lokalizaciju tumora, bilo je statistički značajno više uzoraka s tumorima smještenim u gornjem lateralnom kvadrantu 32 (61,5%) u odnosu na ostale kvadrante dojke ($P < 0,001$, $\chi^2 = 57,423$).

Među uzorcima trostruko negativnih karcinoma na kojima je rađena analiza PD-L1 statusa bilo je statistički značajno više tumora bez prisutne vaskularne invazije 47 (83,9%) ($P < 0,001$, $\chi^2 = 24,446$) i bez infiltracije limfnih čvorova 36 (75%) ($P = 0,009$, $\chi^2 = 11,021$).

Analizirajući razliku ispitivanih varijabli u odnosu na PD-L1 status, nađena je statistički značajna razlika u odnosu na gradus tumora i Ki-67 proliferacijski indeks pri čemu je u grupi TNBC s pozitivnim PD-L1 statusom bilo dvostruko više tumora histološkog gradusa III ($P = 0,001$, $\chi^2 = 10,897$), a proliferacijski indeks Ki-67 bio je 1,5 puta veći u odnosu na grupu TNBC s negativnim PD-L1 statusom ($P = 0,009$, $t = -3,518$).

Nije pronađena statistički značajna razlika u odnosu na dob bolesnica, veličinu tumora, histološki tip tumora, vaskularnu invaziju kao ni zahvaćanje limfnih čvorova (Tablica 2.).

Tablica 2. Povezanost ispitivanih varijabli s PD-L1 statusom

Varijable	PD-L1 status + (N30; 50%)	PD-L1 status – (N30; 50%)	<i>P</i>
Dob (godine)	64±13	67±12	0,274*
Veličina (mm)	26±19	26±20	0,900*
KI-67	60±21	40±22	0,009*
Histološki tip tumora			
Invazivni NST ^a	26 (86,7%)	21 (75%)	0,322†
Invazivni lobularni	0	1 (3,6%)	
Ostali	4 (13,3%)	6 (21,4 %)	
Gradus			
I	0	2 (7,4%)	0,001†
II	5 (17,2%)	14 (51,9%)	
III	24 (82,8%)	11 (40,7%)	
Vaskularna invazija			
Ne	24 (80%)	23 (88,5%)	0,620†
Da	6 (20%)	3 (11,5%)	
Pozitivni limfni čvorovi			
Ne	17 (68%)	19 (82,6%)	0,404†
Da	8 (32%)	4 (17,4%)	

Podaci su prikazani kao srednja vrijednost ± standardna devijacija ili kao brojevi (postotci)

* Mann-Whitney test

† hi-kvadrat test

^a Invazivni karcinom dojke (engl. No special type)

Naknadnim testiranjem dodatnih uzoraka kod ukupno šest bolesnica čiji je tumor imao negativan PD-L1 status na iglenoj biopsiji, zabilježena je promjena PD-L1 statusa, kod pet bolesnica na uzorku kirurške resekcije, a kod jedne na resekciji nakon neoadjuvantne terapije. Dodatnim testiranjem metastaza kod bolesnica sa promjenom PD-L1 statusa iz negativnog u pozitivan, kod dvije bolesnice je PD-L1 status ostao pozitivan, dok je kod tri postao negativan. (Tablica 3.).

Tablica 3. Prikaz promjene PD-L1 statusa u različitim uzorcima

Redni broj ispitanika	PD-L1 status			
	Iglena biopsija	Kirurška resekcija	Kirurška resekcija nakon NAT ^a	Metastaza
1.	- *	+ †		
2.	-	+		+
3.	-	-	+	-
4.	-	+		+
5.	-	+	-	-
6.	-	+	-	-

* Negativan PD-L1 status

† Pozitivan PD-L1 status

^a Neoadjuvantna terapija

5. RASPRAVA

Trostruko negativni tumori čine oko 15% karcinoma dojke. To je heterogena grupa tumora koja se povezuje sa agresivnijim kliničkim tijekom (48). Budući da ne eksprimiraju receptore za estrogene, progesterone i HER2, specifična ciljana terapija nije primjenjiva u ovoj skupini tumora, te je do nedavno kemoterapija bila jedini sistemski oblik liječenja.

Životna je dob značajan faktor rizika za obolijevanje od raka dojke. Najveći broj bolesnica s dijagnozom trostruko negativnog karcinoma dojke uključenih u ovo istraživanje bilo je srednje ili starije životne dobi sa medijanom životne dobi od 65 godina, što je u skladu sa činjenicom da se kod žena rizik od obolijevanja udvostručava svakih deset godina do menopauze pa žene starije dobi imaju viši rizik od obolijevanja (6).

Poznato je da se manje od 1% svih karcinoma dojke pojavljuje kod muškaraca (49), što je u skladu sa rezultatima naše studije u kojoj je bilo 60 (98%) žena i samo 1 (1,7%) muškarac.

Patohistološka analiza ključna je za postavljanje dijagnoze karcinom dojke. Biopsija iglom širokog lumena CNB (engl. core needle biopsy) zlatni je standard i metoda prvog izbora kod nepalpabilnih lezija, bilo vođena UZ-om, mamografijom ili MR-om (50). Prednosti CNB-a su visoka osjetljivost i specifičnost, rijetki lažno pozitivni rezultati, mogućnost postavljanja definitivne dijagnoze u slučaju benignih lezija, te mogućnost razlikovanja *in situ* od invazivnog karcinoma, uz mogućnost imunohistokemijskih analiza te određivanje prediktivnih čimbenika (ER, PR, HER-2/neu, Ki-67) među kojima je u novije vrijeme i PD-L1.

U ovom istraživanju za određivanje PD-L1 statusa najčešće su korišteni uzorci dobiveni iglenom biopsijom koji su činili 49% ukupno testiranih uzoraka, dok je kirurška biopsija, koja se izvodi u slučaju slabije dostupnih tumora, korištena u 7% slučajeva. Testiranje je na resekcijskim uzorcima, neovisno o tipu operativnog zahvata (tumorektomija, kvadrantektomija, supkutana mastektomija, radikalna mastektomija) napravljeno ukupno u 42% slučajeva, dok je samo za jednu pacijenticu (1,7%) za određivanje PD-L1 statusa korišten arhivski uzorak. Ovi rezultati su u skladu sa preporukama za određivanje PD-L1 statusa u trostruko negativnim karcinomima dojke gdje se preporuča korištenje uzoraka tumorskog tkiva fiksiranih u formalinu i uklopljenih u parafin, pri čemu se mogu koristiti uzorci iglene ili ekscizijske biopsije, resekcije ili arhivski uzorci, a u obzir dolazi procjena na primarnom tumoru ili metastatskom sijelu, uz napomenu da uzorak mora sadržavati najmanje 50 vijabilnih tumorskih stanica.

Histološki tip i gradus tumora, zajedno s Ki-67 proliferacijskim indeksom, prisutnošću vaskularne invazije i zahvaćenošću limfnih čvorova važni su prognostički pokazatelji.

Trostruko negativni karcinomi uglavnom su višeg histološkog gradusa, u što se uklapaju i rezultati naše studije gdje je bilo statistički značajno više tumora gradusa III (62,5%) dok su samo 2 tumora (3,6%) klasificirana kao gradus I. Slične su rezultate prezentirali Dogra i suradnici u studiji o kliničko-patološkim karakteristikama trostruko negativnih karcinoma dojke u kojoj je udio TNBC gradusa III iznosio 70,1% (51).

Većina trostruko negativnih karcinoma su invazivnog NST podtipa, a manji udio čine karcinomi specijalnog histološkog podtipa, od kojih je dio visokog gradusa poput karcinoma s apokrinim karakteristikama, karcinoma s medularnim karakteristikama i metaplastičnih karcinoma, ali tu je i dio tumora niskog gradusa kao što su adenoid cistični i sekretorni karcinom, koji se razlikuju po biološkom ponašanju te ne zahtijevaju agresivan klinički pristup. S tim u skladu su i rezultati ove studije gdje su 81% činili NST karcinomi, dok su ostatak činili karcinomi specijalnog histološkog podtipa među kojima su bili zastupljeni apokrini, medularni, metaplastični i lobularni karcinom.

Ki-67 je nuklearni protein koji ima važnu ulogu u staničnoj diobi, prisutan je u svim aktivnim fazama ciklusa (G1, S, G2 i mitozu), ali ne i u fazi mirovanja (G0), što ga čini idealnim biljekom stanične proliferacije. Medijan vrijednosti Ki-67 proliferacijskog indeksa u našoj studiji iznosio je 50% što označava visoku proliferacijsku aktivnost. Metaanalizom koji su proveli de Gregorio i suradnici, ispitivan je Ki-67 proliferacijski indeks u različitim podtipovima karcinoma dojke pri čemu su visoke vrijednosti Ki-67 karakteristične za trostruko negativne i HER2 pozitivne karcinomime dojke (52).

Limfokapilarna invazija i infiltracija limfnih čvorova najčešći su načini širenja karcinoma dojke. Ispitivanjem limfovaskularne invazije kod trostruko negativnog karcinoma dojke, pronašli smo da kod statistički značajno većeg broja tumora nije bila prisutna infiltracija limfnih čvorova (75%) kao ni vaskularna invazija (83,9%). Slični su rezultati prikazani u istraživanju Dogre i suradnika gdje u više od polovine tumora (59,7%) nije nađena limfovaskularna invazija (52). Poznato je da trostruko negativni tumori češće metastaziraju hematogenim putem u pluća i mozak, dok su metastaze u lokoregionalne limfne čvorove rjeđe u usporedbi sa ostalim podtipovima tumorima dojke, a s tim u skladu su i naši rezultati (54).

Ispitivanjem lateralizacije i lokalizacije nije nađena statistički značajna razlika između učestalosti pojave tumora u lijevoj ili desnoj dojci dok je kod statistički značajno većeg broja bolesnica tumor bio smješten u gornjem lateralnom kvadrantu dojke (61,5%), što je u skladu sa ranije poznatom činjenicom da je gornji lateralni kvadrant najčešće primarno sijelo tumora dojke zbog većeg udjela žljezdanog tkiva u odnosu na druge dijelove dojke (53).

Postoje različiti mehanizmi uz pomoć kojih tumor može izbjeći imunosti odgovor. Jedan od čimbenika koji mogu narušiti ciklus protutumorske imunosti jest ligand programirane stanične smrti 1 (PD-L1) koji vezivanjem na specifične receptore na citotoksičnim T-limfocitima smanjuje njihovu aktivnost (55).

U ukupnom uzorku od 112 bolesnica sa dijagnozom trostruko negativnog karcinoma pozitivan PD-L1 status utvrđen je kod 56% uzoraka, što je u skladu sa prethodnim studijama koje opisuju da je PD-L1 imunohistokemijska ekspresija kod TNBC prisutna u 41% -56% imunih stanica (56, 57).

Dodatno smo analizirali razliku u kliničko-patološkim karakteristikama trostruko negativnih karcinoma sa pozitivnim i negativnim PD-L1 statusom. U skupini TNBC s pozitivnim PD-L1 statusom pronađen je statistički značajno viši Ki-67 proliferacijski indeks uz dvostruko veća učestalost histološkog gradusa III u odnosu na PD-L1 negativnu skupinu, iz čega se može zaključiti da tumori s povećanom ekspresijom PD-L1 receptora imaju nepovoljnije kliničko-patološke karakteristike, što je u skladu s rezultatima prethodnih istraživanja (58, 59). Unatoč nepovoljnoj prognozi, tumori s pozitivnim PD-L1 statusom danas se mogu liječiti primjenom „inhibitora kontrolnih točaka“ pri čemu je kod ovakvih tumora zabilježena veća stopa kompletnog patološkog odgovora nakon primjene neoadjuvantne terapije (60).

Za određivanje PD-L1 statusa koristi se ICS (engl. immune cell score), kojim se procjenjuje udio tumorske i peritumorske strome u kojoj se nalaze PD-L1 obojene tumor-infiltrirajuće imune stanice. Tumorski mikrokoliš podložan je dinamičkim promjenama. Upravo zato, željeli smo utvrditi postoji li mogućnost promjene PD-L1 statusa za istu pacijenticu u različitim uzorcima tumorskog tkiva.

Od ukupno šest bolesnica čiji je tumor imao negativan PD-L1 status na iglenoj biopsiji, kod pet bolesnica došlo je do promjene PD-L1 statusa nakon što je testiranje ponovljeno na resekcijskom uzorku, što se može objasniti heterogenošću uzorka, te većim volumenom tumorskog tkiva i peritumorske strome dostupnih za procjenu. Kod jedne od bolesnica došlo je do promjene na resekcijskom uzorku nakon neoadjuvantne terapije, koja osim djelovanja na tumorske stanice može dovesti i do promjena u tumorskom mikrookolišu što je opisano u studijama koje su objavili Chaudhary te Ghiringhelli i suradnici (61, 62). Naknadnim testiranjem metastaza kod dvije bolesnice je PD-L1 status ostao pozitivan, dok je kod tri postao negativan iz čega se može zaključiti da je ekspresija PD-L1 različita u primarnom i metastatskom sijelu tumora. Varijabilnost u PD-L1 statusu pronađena je u metastazama iz različitih organa, a u studiji koju su proveli Rozenblit i suradnici najmanja je razina PD-L1 ekspresije pronađena u metastazama iz jetre, kostiju i kože (63).

Trostruko negativni karcinomi dojke skupina su tumora sa ograničenim terapijskim opcijama. Zbog izostanka izražaja hormonskih receptora, te receptora za humani epidermalni faktor rasta (HER2) kemoterapija je, uz kirurško liječenje, do nedavno bila jedina terapijska mogućnost za ovu skupinu tumora. Mogućnost primjene ciljane imunoterapije inhibitorima kontrolnih točaka donijelo je dozu entuzijazma u liječenje ovih pacijenata, a zasniva se na određivanju PD-L1 ICS (engl. immune cell score). Budući da je tumorski mikrookoliš podložan dinamičkim promjenama postoji mogućnost promjene PD-L1 statusa, te je za pacijentice sa negativnim PD-L1 statusom korisno testiranje ponoviti i na drugim dostupnim uzorcima.

Glavna su ograničenja ove studije retrospektivni karakter i nedostatak kompletnih patološko-kliničkih podataka za ispitanike iz drugih kliničkih centara.

6. ZAKLJUČCI

1. U istraživanoj skupini koja uključuje ukupno 112 ispitanika udio trostruko negativnih karcinoma dojke sa pozitivnim PD-L1 statusom iznosio je 56%.
2. U ispitivanoj skupini bilo je značajno više ženskih ispitanika u odnosu na muške ($P < 0,001$), sa srednjom vrijednošću dobi od 65 ± 13 godina.
3. Obzirom na vrstu uzorka na kojima je rađena analiza PD-L1 statusa statistički su značajno predominirale iglene biopsije (49,2%) u odnosu na ostale vrste uzoraka ($P < 0,001$).
4. Invazivni karcinom NOS bio je najzastupljeniji histološki tip tumora (81%) ($p < 0,001$).
5. Srednja vrijednost Ki-67 proliferacijskog indeksa iznosila je 50 ± 24 .
6. Uspoređujući gradus tumora na kojima je rađena analiza PD-L1 statusa, bilo je statistički značajno više karcinoma gradusa III (62,5%) ($P < 0,001$).
7. Nije pronađena statistički značajna razlika u lateralizaciji, te je gotovo podjednak broj tumora bio je dijagnosticiran u lijevoj (44,4%) i desnoj dojci (50,6%) ($P = 496$).
8. Gledajući lokalizaciju tumora, bilo je statistički značajno više uzoraka s tumorima smještenim u gornjem lateralnom kvadrantu (61,5%) u odnosu na ostale kvadrante dojke ($P < 0,001$).
9. Statistički značajno više tumora nije imalo vaskularnu invaziju (83,9%) ($P < 0,00$) niti infiltraciju limfnih čvorova (75%) ($P = 0.009$).
10. Promatrajući razliku ispitivanih varijabli u odnosu na PD-L1 status, nađena je statistički značajna razlika u odnosu na gradus tumora i Ki-67 proliferacijski indeks pri čemu je u grupi TNBC s pozitivnim PD-L1 statusom bilo dvostruko više tumora histološkog gradusa III, a proliferacijski indeks Ki-67 bio je 1,5 puta veći u odnosu na grupu TNBC s negativnim PD-L1 statusom.
11. Usporedbom dviju navedenih skupina nije pronađena statistički značajna razlika u odnosu na dob bolesnica, veličinu tumora, histološki tip tumora, vaskularnu invaziju kao ni zahvaćanje limfnih čvorova.
12. Naknadnim testiranjem dodatnih uzoraka kod ukupno šest bolesnica čiji je tumor imao negativan PD-L1 status na iglenoj biopsiji zabilježena je promjena PD-L1 statusa, kod pet bolesnica na uzorku kirurške resekcije, a kod jedne na resekciji nakon neoadjuvantne terapije.

13. Dodatnim testiranjem metastaza kod bolesnica sa promjenom PD-L1 statusa iz negativnog u pozitivan, kod dvije bolesnice je PD-L1 status ostao pozitivan, dok je kod tri postao negativan.

7. REFERENCE

1. Krmpoti-Nemanić J, Marušić A. Topografska anatomija. Krmpotić-Nemanić J, Marušić A, urednici. Anatomija čovjeka. Drugo izdanje. Zagreb: Medicinska naklada; 2007. str. 593-95.
2. Jakić-Razumović J, Tomić S. Bolesti dojke. Damjanov I, Seiwerth S, Jukić S, Nola M, urednici. Patologija. Peto izdanje. Zagreb: Medicinska naklada; 2017. str. 639-57.
3. World health organization [Internet]. Estimated number of new cases in 2020, world, females, all ages. Ženeva: GLOBOCAN; 2023 [citirano 20. kolovoza 2023.]. Dostupno na: <https://gco.iarc.fr/today/online-analysis-pie>
4. Hrvatski zavod za javno zdravstvo [Internet]. Zagreb: HZJZ; 2020. Incidencija i mortalitet od raka u EU-27 zemljama za 2020. godinu [citirano 20. kolovoza 2023.]. Dostupno na: <https://www.hzjz.hr/sluzba-epidemiologija-prevencija-nezaraznih-bolesti/incidencija-i-mortalitet-od-raka-u-eu-27-zemljama-za-2020-godinu/>
5. Lakhani S, Ellis I, Schnitt S, Tan P, Van de Vijver M. Introduction and general features. U: Lakhani S, Ellis I, Schnitt S, Tan P, Van de Vijver M. WHO classification of tumours of the breast. Četvrto izdanje. Lyon: International agency for research on cancer; 2012. str. 13.
6. Boranić M. Etiologija i patogeneza tumora dojke. Med Vjesn. 2006;38:33-42
7. Center for disease control and prevention [Internet]. Atlanta: CDC; 2023. What are the risk factors for breast cancer? [citirano 22. kolovoza 2023.]. Dostupno na: https://www.cdc.gov/cancer/breast/basic_info/risk_factors.htm
8. Ajabnoor GMA. The Molecular and Genetic Interactions between Obesity and Breast Cancer Risk. Medicina. 2023;59:1338.
9. Kolak A, Kamińska M, Sygit K, Budny A, Surdyka D, Kukielka-Budny B, i sur. Primary and secondary prevention of breast cancer. Ann Agric Environ Med. 2017;24:549–53.
10. Tan PH, Ellis I, Allison K, Brogi E, Fox SB, Lakhani S, i sur. The 2019 World Health Organization classification of tumours of the breast. Histopathology. 2020;77:181–5.
11. Nakhli F, Morrow M. Ductal carcinoma in situ. Surg Clin North Am. 2003;83:821–39.
12. Sokolova A, Lakhani SR. Lobular carcinoma in situ: diagnostic criteria and molecular correlates. Mod Pathol. 2021;34:8–14.

13. Parikh RR, Haffty BG, Lannin D, Moran MS. Ductal Carcinoma In Situ With Microinvasion: Prognostic Implications, Long-Term Outcomes, and Role of Axillary Evaluation. *Int J Radiat Oncol Biol Phys*. 2012;82:7–13.
14. Sopik V, Sun P, Narod SA. Impact of microinvasion on breast cancer mortality in women with ductal carcinoma in situ. *Breast Cancer Res Treat*. 2018;167:787–95.
15. Hacking SM, Leonard KL, Wu D, Banks M, Graves T, Wang L, i sur. Microinvasive breast cancer and the role of sentinel lymph node biopsy. *Sci Rep*. 2022;12:12391.
16. Li CI, Anderson BO, Porter P, Holt SK, Daling JR, Moe RE. Changing incidence rate of invasive lobular breast carcinoma among older women. *Cancer*. 2000;88:2561–9.
17. Martinez V, Azzopardi JG. Invasive lobular carcinoma of the breast: incidence and variants. *Histopathology*. 1979;3:467–88.
18. Arpino G, Bardou VJ, Clark GM, Elledge RM. Infiltrating lobular carcinoma of the breast: tumor characteristics and clinical outcome. *Breast Cancer Res*. 2004;6:149.
19. Anderson WF, Chu KC, Chang S, Sherman ME. Comparison of age-specific incidence rate patterns for different histopathologic types of breast carcinoma. *Cancer Epidemiol Biomarkers Prev*. 2004;13:1128–35.
20. Li CI. Risk of Mortality by Histologic Type of Breast Cancer in the United States. *HORM CANC*. 2010;1:156–65.
21. Skotnicki P, Sas-Korczynska B, Strzepek L, Jakubowicz J, Blecharz P, Reinfuss M, i sur. Pure and Mixed Mucinous Carcinoma of the Breast: A Comparison of Clinical Outcomes and Treatment Results. *Breast J*. 2016;22:529–34.
22. Bae SY, Choi MY, Cho DH, Lee JE, Nam SJ, Yang JH. Mucinous Carcinoma of the Breast in Comparison with Invasive Ductal Carcinoma: Clinicopathologic Characteristics and Prognosis. *J Breast Cancer*. 2011;14:308.
23. Limaiem F, Mlika M. Medullary Breast Carcinoma. U: StatPearls [Internet]. Treasure Island (FL): StatPearls Publishing; 2023 [citirano 05. rujana 2023.]. Dostupno na: <http://www.ncbi.nlm.nih.gov/books/NBK542292/>
24. Sakhri S, Aloui M, Zemni I, Kamoun S, Slimene M, Rahal K. Pure tubular carcinoma of the breast: a case series. *J Med Case Reports*. 2023;17:284.

25. Kulka J, Madaras L, Floris G, Lax SF. Papillary lesions of the breast. *Virchows Arch.*2022.;480:65–84.
26. Vranic S, Gatalica Z. An Update on the Molecular and Clinical Characteristics of Apocrine Carcinoma of the Breast. *Clinical Breast Cancer.*2022.;22:576–85.
27. Makki J. Diversity of Breast Carcinoma: Histological Subtypes and Clinical Relevance. *Clin Med Insights Pathol.*2015.;8:31563.
28. Sinn HP, Kreipe H. A Brief Overview of the WHO Classification of Breast Tumors, 4th Edition, Focusing on Issues and Updates from the 3rd Edition. *Breast Care.* 2013.;8:149–54.
29. Anderson WF, Chu KC, Chang S, Sherman ME. Comparison of age-specific incidence rate patterns for different histopathologic types of breast carcinoma. *Cancer Epidemiol Biomarkers Prev.*2004.;13:1128–35.
30. Eliyatkin N, Yalcin E, Zengel B, Aktaş S, Vardar E. Molecular Classification of Breast Carcinoma: From Traditional, Old-Fashioned Way to A New Age, and A New Way. *J Breast Health.*2015.;11:59–66.
31. Tečić Vuger A. Characteristics and Prognosis of Triple-Negative Breast Cancer Patients: a Croatian Single Institution Retrospective Cohort Study. *ACC [Internet].* 2020. [citirano 06. rujana 2023.];59. Dostupno na: https://hrcak.srce.hr/index.php?show=clanak&id_clanak_jezik=351936
32. Edge SB, American Joint Committee on Cancer, urednici. *AJCC cancer staging manual.* Sedmo izdanje. New York: Springer; 2010. str. 347-77.
33. Fuller MS, Lee CI, Elmore JG. Breast Cancer Screening. *Medical Clinics of North America.*2015.;99:451–68.
34. Pace LE, Keating NL. A Systematic Assessment of Benefits and Risks to Guide Breast Cancer Screening Decisions. *JAMA.*2014.;311:1327.
35. McDonald ES, Clark AS, Tchou J, Zhang P, Freedman GM. Clinical Diagnosis and Management of Breast Cancer. *J Nucl Med.*2016.;57:9-16.
36. Guo R, Lu G, Qin B, Fei B. Ultrasound Imaging Technologies for Breast Cancer Detection and Management: A Review. *Ultrasound in Medicine & Biology.*2018.;44:37–70.

37. Berg WA. Tailored Supplemental Screening for Breast Cancer: What Now and What Next? *ARJ Am J Roentgenol.* 2009;192:390–9.
38. John M. Eisenberg Center for Clinical Decisions and Communications Science. Core-Needle Biopsy for Breast Abnormalities. Comparative Effectiveness Review Summary Guides for Clinicians [Internet]. Rockville (MD): Agency for Healthcare Research and Quality; 2007 [citirano 07. rujana 2023.]. Dostupno na: <http://www.ncbi.nlm.nih.gov/books/NBK368367/>
39. Chen Z, Salibay C, Elatre W, Naritoku WY, Ma Y, Martin SE, i sur. Performance of breast fine needle aspiration as an initial diagnostic tool: A large academic hospital experience. *Cytopathology.* 2022.;33:707–15.
40. Nakano S, Imawari Y, Mibu A, Otsuka M, Oinuma T. Differentiating vacuum-assisted breast biopsy from core needle biopsy: Is it necessary? *BJR.* 2018;9:20180250.
41. Wang ZL, Liu G, Li JL, Su L, Liu XJ, Wang W, i sur. Breast Lesions with Imaging-Histologic Discordance During 16-Gauge Core Needle Biopsy System: would Vacuum-Assisted Removal get Significantly More Definitive Histologic Diagnosis Than Vacuum-Assisted Biopsy?: Role of Vacuum-Assisted Biopsy in the Breast Lesions. *The Breast Journal.* 2011;17:456–61.
42. Rageth CJ, O’Flynn EAM, Pinker K, Kubik-Huch RA, Mundinger A, Decker T, i sur. Second International Consensus Conference on lesions of uncertain malignant potential in the breast (B3 lesions). *Breast Cancer Res Treat.* 2019;174:279–96.
43. Giammarile F, Vidal-Sicart S, Paez D, Pellet O, Enrique EL, Mikhail-Lette M, i sur. Sentinel Lymph Node Methods in Breast Cancer. *Semin Nucl Med.* 2022;52:551–60.
44. Vrdoljak E, Šamija M, Kusić Z, Petković M, Gugić D, Krajina Z. *Klinička onkologija.* 3. izdanje. Zagreb: Medicinska naklada; 2018. str 203-13.
45. Petruolo O, Sevilimedu V, Montagna G, Le T, Morrow M, Barrio AV. How Often Does Modern Neoadjuvant Chemotherapy Downstage Patients to Breast-Conserving Surgery? *Ann Surg Oncol.* 2021;28:287–94.

46. Mittendorf EA, Zhang H, Barrios CH, Saji S, Jung KH, Hegg R, i sur. Neoadjuvant atezolizumab in combination with sequential nab-paclitaxel and anthracycline-based chemotherapy versus placebo and chemotherapy in patients with early-stage triple-negative breast cancer (IMpassion031): a randomised, double-blind, phase 3 trial. *The Lancet*. 2020;39:1090–100.
47. Symmans WF, Peintinger F, Hatzis C, Rajan R, Kuerer H, Valero V, i sur. Measurement of Residual Breast Cancer Burden to Predict Survival After Neoadjuvant Chemotherapy. *JCO*. 2007;25:4414–22.
48. Peg V, López-García MÁ, Comerma L, Peiró G, García-Caballero T, López AC, i sur. PD-L1 testing based on the SP142 antibody in metastatic triple-negative breast cancer: summary of an expert round-table discussion. *Future Oncol*. 2021;17:1209–18.
49. Gucalp A, Traina TA, Eisner JR, Parker JS, Selitsky SR, Park BH, i sur. Male breast cancer: a disease distinct from female breast cancer. *Breast Cancer Res Treat*. 2019;173:37–48
50. Klimberg VS, Rivere A. Ultrasound image-guided core biopsy of the breast. *Chin Clin Oncol*. 2016;5:33–33.
51. Dogra A, Doval DC, Sardana M, Chedi SK, Mehta A. Clinicopathological Characteristics of Triple Negative Breast Cancer at a Tertiary Care Hospital in India. *Asian Pac J cancer Prev*. 2015;15:10577–83.
52. De Gregorio A, Friedl TWP, Hering E, Widschwendter P, De Gregorio N, Bekes I, i sur. Ki67 as Proliferative Marker in Patients with Early Breast Cancer and Its Association with Clinicopathological Factors. *Oncology*. 2021;99:780–9.
53. Lee AHS. Why is carcinoma of the breast more frequent in the upper outer quadrant? A case series based on needle core biopsy diagnoses. *The Breast*. 2005;14:151–2.
54. Fulford LG, Reis-Filho JS, Ryder K i sur. Basal-like grade III invasive ductal carcinoma of the breast: patterns of metastasis and long-term survival. *Breast Cancer Res* 2007;9:R4.
55. Chen L, Han X. Anti-PD-1/PD-L1 therapy of human cancer: Past, present, and future. *J. Clin Investig*. 2015;125:3384–3391.
56. Schmid P, Adams S, Rugo HS, Schneeweiss A, Barrios CH, Iwata H, i sur. Atezolizumab and Nab-Paclitaxel in Advanced Triple-Negative Breast Cancer. *N Engl J Med*. 2018;379:2108–21.

57. Marra A, Viale G, Curigliano G. Recent advances in triple negative breast cancer: the immunotherapy era. *BMC Med.* 2019;17:90.
58. Wang X, Liu Y. PD-L1 expression in tumor infiltrated lymphocytes predicts survival in triple-negative breast cancer. *Pathol.-Res. Pract.*. 2020;216:152802.
59. Cerbelli B, Pernazza A, Botticelli A, Fortunato L, Monti M, Sciattella P, i sur. PD-L1 Expression in TNBC: A Predictive Biomarker of Response to Neoadjuvant Chemotherapy? *Bio Med Res Int.* 2017;2017:1–7.
60. Denkert C, Von Minckwitz G, Darb-Esfahani S, Ingold Heppner B, Klauschen F, Furlanetto J. i sur. Evaluation of tumor-infiltrating lymphocytes (TILs) as predictive and prognostic biomarker in different subtypes of breast cancer treated with neoadjuvant therapy - A metaanalysis of 3771 patients. *Lancet Oncol.* 2017;77:S1-09-S1-09.
61. Chaudhary B, Elkord E. Regulatory T cells in the tumor microenvironment and cancer progression: role and therapeutic targeting. *Vaccines.* 2016;4:28–38.
62. Ghiringhelli F, Larmonier N, Schmitt E, Parcellier A, Cathelin D, Garrido C, i sur. CD4+CD25+regulatory T cells suppress tumor immunity but are sensitive to cyclophosphamide which allows immunotherapy of established tumors to be curative. *Eur J Immunol* 2004;34:336–44
63. Rozenblit M, Huang R, Danziger N, Hegde P, Alexander B, Ramkissoon S, i sur. Comparison of PD-L1 protein expression between primary tumors and metastatic lesions in triple negative breast cancers. *J Immunother Cancer.* 2020;8:e001558.

8. SAŽETAK

Naslov: Imunohistokemijska analiza liganda programirane stanične smrti 1 u trostruko negativnim karcinomima dojke – četverogodišnja retrospektivna studija

Ciljevi istraživanja: Glavni su ciljevi istraživanja bili su odrediti udio trostruko negativnih karcinoma dojke s pozitivnim PD-L1 statusom, korelirati PD-L1 status s ostalim ispitivanim kliničko-patološkim karakteristikama tumora te utvrditi postojanje promjene PD-L1 statusa u različitim vrstama patohistoloških uzoraka.

Ispitanici i postupci: U istraživanje je uključeno 112 ispitanika, kojima je na Zavodu za patologiju, sudsku medicinu i citologiju, KBC-a Split u razdoblju od 2019. do 2022. godine određen PD-L1 status. Uvidom u patohistološke nalaze izdvojeni su podaci o PD-L1 statusu i korelirani s ostalim dostupnim kliničko-patološkim podacima (vrsta uzorka, dob, spol, histološki tip tumora, histološki gradus, veličina tumora, lokalizacija, lateralizacija, vaskularna invazija, zahvaćanje limfnih čvorova, Ki-67 proliferacijski indeks).

Rezultati: U istraživanoj skupini koja uključuje ukupno 112 ispitanika udio trostruko negativnih karcinoma dojke sa pozitivnim PD-L1 statusom iznosio je 56%. U ispitivanoj skupini bilo je značajno više ženskih ispitanika u odnosu na muške ($P < 0,001$), sa srednjom vrijednošću dobi od 65 ± 13 godina. Srednja vrijednost Ki-67 proliferacijskog indeksa iznosila je 50 ± 24 . Obzirom na vrstu uzorka na kojima je rađena analiza PD-L1 statusa statistički su značajno predominirale iglene biopsije (49,2%) u odnosu na ostale vrste uzoraka ($P < 0,001$). Uspoređujući gradus tumora na kojima je rađena analiza PD-L1 statusa, bilo je statistički značajno više karcinoma gradusa III (62,5%) ($P < 0,001$). Nije pronađena statistički značajna razlika u lateralizaciji, te je gotovo podjednak broj tumora bio dijagnosticiran u lijevoj (44,4%) i desnoj dojci (50,6%) ($P = 0,496$). Gledajući lokalizaciju tumora, bilo je statistički značajno više uzoraka s tumorima smještenim u gornjem lateralnom kvadrantu (61,5%) u odnosu na ostale kvadrante dojke ($P < 0,001$). Zabilježeno je statistički značajno više tumora bez prisutne vaskularne invazije (83,9%) ($P < 0,001$) i bez infiltracije limfnih čvorova (75%) ($P = 0,009$). Promatrajući razliku ispitivanih varijabli u odnosu na PD-L1 status, nađena je značajna razlika u odnosu na gradus tumora i Ki-67 proliferacijski indeks pri čemu je u grupi TNBC s pozitivnim PD-L1 statusom bilo dvostruko više tumora histološkog gradusa III ($P = 0,001$), a proliferacijski indeks Ki-67 bio je 1,5 puta veći u odnosu na grupu TNBC s negativnim PD-L1 statusom ($P = 0,009$). Nije pronađena statistički značajna razlika u odnosu na dob bolesnika, veličinu tumora, histološki tip tumora, vaskularnu invaziju kao ni zahvaćanje limfnih čvorova. Promjena u PD-L1 statusu zabilježena je kod ukupno 6 bolesnika nakon što je testiranje ponovljeno na dodatnim uzorcima.

Zaključak: Pozitivan PD-L1 ICS prisutan je u oko 40-50 % trostruko negativnih karcinoma dojke, što nudi mogućnost primjene ciljane imunoterapije inhibitorima kontrolnih točaka u ovoj skupini tumora sa vrlo ograničenim terapijskim opcijama. Budući da je imuni okoliš podložan dinamičkim promjenama uz mogućnost promjene PD-L1 statusa, za pacijentice sa negativnim PD-L1 statusom korisno je testiranje ponoviti i na drugim dostupnim uzorcima.

9. SUMMARY

Diploma thesis title: Immunohistochemical analysis of Programmed cell death ligand 1 in triple negative breast cancers – a four year retrospective study

Objectives and background: The main objectives of the research were to determine the proportion of triple-negative breast cancers with a positive PD-L1 status, to correlate the PD-L1 status with other investigated clinico-pathological characteristics and to determine the existence of changes in the PD-L1 status in different types of pathohistological samples.

Patients and methods: 112 patients were included in the research, for whom PD-L1 status was determined at the Department of Pathology, Forensic Medicine and Cytology, University Hospital of Split in the period from January 2019 to December 2022. By examining the pathohistological findings, data on PD-L1 status were extracted and correlated with other available clinico-pathological data (specimen type, age, sex, histological type of tumor, histological grade, tumor size, localization, lateralization, vascular invasion, involvement of lymph nodes, Ki-67 proliferation index).

Results: In the research group, which included a total of 112 patients, the proportion of triple-negative breast cancers with a positive PD-L1 status was 56%. In the examined group, there were significantly more female compared to male patients ($P < 0.001$), with a mean age of 65 ± 13 years. The mean value of the Ki-67 proliferation index was 50 ± 24 . Considering the type of sample on which the analysis of PD-L1 status was performed, needle biopsies (49.2%) predominated significantly compared to other types of samples ($P < 0.001$). Comparing the grades of tumors on which PD-L1 status analysis was performed, there were significantly more grade III tumors (62.5%) ($P < 0.001$). No statistically significant difference in lateralization was found and an almost equal number of tumors were diagnosed in the left (44.4%) and right breast (50.6%) ($P = 0.496$). Looking at the tumor localization, there were significantly more samples with tumors located in the upper lateral quadrant (61.5%) compared to other quadrants of the breast ($P < 0.001$). A statistically significant number of tumors without vascular invasion (83.9%) ($P < 0.001$) and without lymph node infiltration (75%) ($P = 0.009$) were recorded. Observing the difference of the examined variables in relation to PD-L1 status, a significant difference was found in relation to tumor grade and Ki-67 proliferation index, whereby in the TNBC group with positive PD-L1 status there were twice as many tumors of histological grade III ($P = 0.001$), and the Ki-67 proliferation index was 1.5 times higher compared to the TNBC group with negative PD-L1 status ($P = 0.009$).

No statistically significant difference was found in relation to patient age, tumor size, tumor histological type, vascular invasion, and lymph node involvement. A change in PD-L1 status was recorded in 6 patients after the testing was repeated on additional samples..

Conclusion: Positive PD-L1 ICS is present in about 40-50% of triple-negative breast cancers, which offers the possibility of using targeted immunotherapy with checkpoint inhibitors in this group of tumors with very limited therapeutic options. Since the immune environment is subjected to dynamic changes with the possibility of changing the PD-L1 status, it is beneficial for patients with a negative PD-L1 status to repeat the testing on other available samples.

10. ŽIVOTOPIS

OSOBNI PODATCI:

Ime i prezime: Kristian Marinović

Datum rođenja: 25. ožujka 1999.

Mjesto rođenja: Split, Hrvatska

Državljanstvo: hrvatsko

Adresa stanovanja: Strana 1, 63, Otok, Hrvatska

e-mail: kristian.marinovic7@gmail.com

OBRAZOVANJE:

2017. – 2023. Medicinski fakultet Sveučilišta u Splitu, studijski program Medicina

2013. – 2017. Gimnazija Dinka Šimunovića u Sinju, Sinj

2005. – 2013. Osnovna škola „Kamešnica“, Otok

ZNANJA I VJEŠTINE:

- aktivno korištenje engleskog jezika (samoprocjena C1)
- poznavanje francuskog i španjolskog jezika (samoprocjena B1)
- vozačka dozvola B kategorije
- rad u programu Microsoft Office