

# Utjecaj Nottingham hip fracture skora na 30-dnevni mortalitet u bolesnika s prijelomom kuka

---

**Kardum, Ante**

**Master's thesis / Diplomski rad**

**2023**

*Degree Grantor / Ustanova koja je dodijelila akademski / stručni stupanj:* **University of Split, School of Medicine / Sveučilište u Splitu, Medicinski fakultet**

*Permanent link / Trajna poveznica:* <https://um.nsk.hr/um:nbn:hr:171:047292>

*Rights / Prava:* [In copyright](#)/[Zaštićeno autorskim pravom.](#)

*Download date / Datum preuzimanja:* **2024-11-29**



*Repository / Repozitorij:*

[MEFST Repository](#)



**SVEUČILIŠTE U SPLITU  
MEDICINSKI FAKULTET**

**ANTE KARDUM**

**UTJECAJ NOTTINGHAM HIP FRACTURE SKORA NA 30-DNEVNI  
MORTALITET U BOLESNIKA S PRIJELOMOM KUKA**

**DIPLOMSKI RAD**

**Akadska godina:**

**2022./2023.**

**Mentor:**

**dr. sc. Josip Knežević, dr. med.**

**Split, listopad 2023.**

# SADRŽAJ

1. UVOD .....	1
1.1. Zglob kuka.....	2
1.1.1 Kostí zgloba kuka.....	2
1.1.2. Zglob kuka u užem smislu .....	4
1.2. Klinički pregled.....	8
1.3. Prijelom proksimalnog dijela femura .....	10
1.4. Posttraumatske komplikacije prijeloma kuka .....	14
1.5. Prevencija prijeloma kuka.....	15
1.6. Liječenje prijeloma kuka.....	16
1.7. Nottingham Hip Fracture Score (NHFS) .....	17
2. CILJ ISTRAŽIVANJA .....	18
2.1. Cilj istraživanja .....	19
2.2 Hipoteze .....	19
3.1. Ustroj istraživanja .....	21
3.2. Ispitanici.....	21
3.3. Mjesto istraživanja .....	21
3.4. Metode prikupljanja i obrade podataka.....	22
3.5. Statistička obrada podataka.....	22
4. REZULTATI.....	23
5. RASPRAVA.....	34
6. ZAKLJUČCI.....	37
7. POPIS CITIRANE LITERATURE.....	39
8. SAŽETAK.....	46

9. SUMMARY .....	48
10. ŽIVOTOPIS .....	50

## *Zahvala*

*Veliko hvala mentoru dr. Josipu Kneževiću na potpori i pomoći tijekom izrade ovog rada. Isto tako se zahvaljujem kolegama i prijateljima s fakulteta. Konačno, zahvaljujem se svojoj obitelji, posebno sestri Branimiri koja mi je bila i uzor i potpora za završetak ovog fakulteta. Ništa manje nisam zahvalan ocu i majci, na potpori i razumijevanju u periodu izrade završnog rada i općenito na potpori tijekom studiranja.*

## **1. UVOD**

## 1.1. Zglob kuka

Prosječna starost stanovništva u Republici Hrvatskoj, a također i u zemljama okruženja te u cijeloj Europi, postaje sve bliža broju 50, a prosječna životna dob gotovo 80 godina. Porastom kvalitete života i dostupnosti medicinske skrbi, došlo je ne samo do produljenja životnog vijeka, nego i do porasta same kvalitete života u starijoj dobi. Upravo zbog toga se povećala incidencija patoloških stanja vezanih za stariju životnu dob u svakoj ambulanti obiteljske medicine. Taj fenomen nije izbjegla ni ortopedija. Sve više bolesnika starije životne dobi želi zadržati svoju razinu aktivnosti, zbog čega se sve češće odlučuje za operativni zahvat koji im to omogućuje. Starenje obično dovodi do razvoja višestrukih kroničnih oboljenja koja su obično otegotna okolnost, kako za samu operaciju tako i za postotak preživljenja nakon nje (1).

Zglob kuka jedan je od najvećih zglobova, a nalazi se između femura i acetabuluma zdjelice, zbog čega se naziva acetabulofemoralnim zglobom (lat. *art. coxae*) (Slika 1). Nalazi se u parnom obliku i čini podršku masi tijela u statičkim i dinamičkim radnjama, štiti reproduktivni i donji probavni sustav (2).

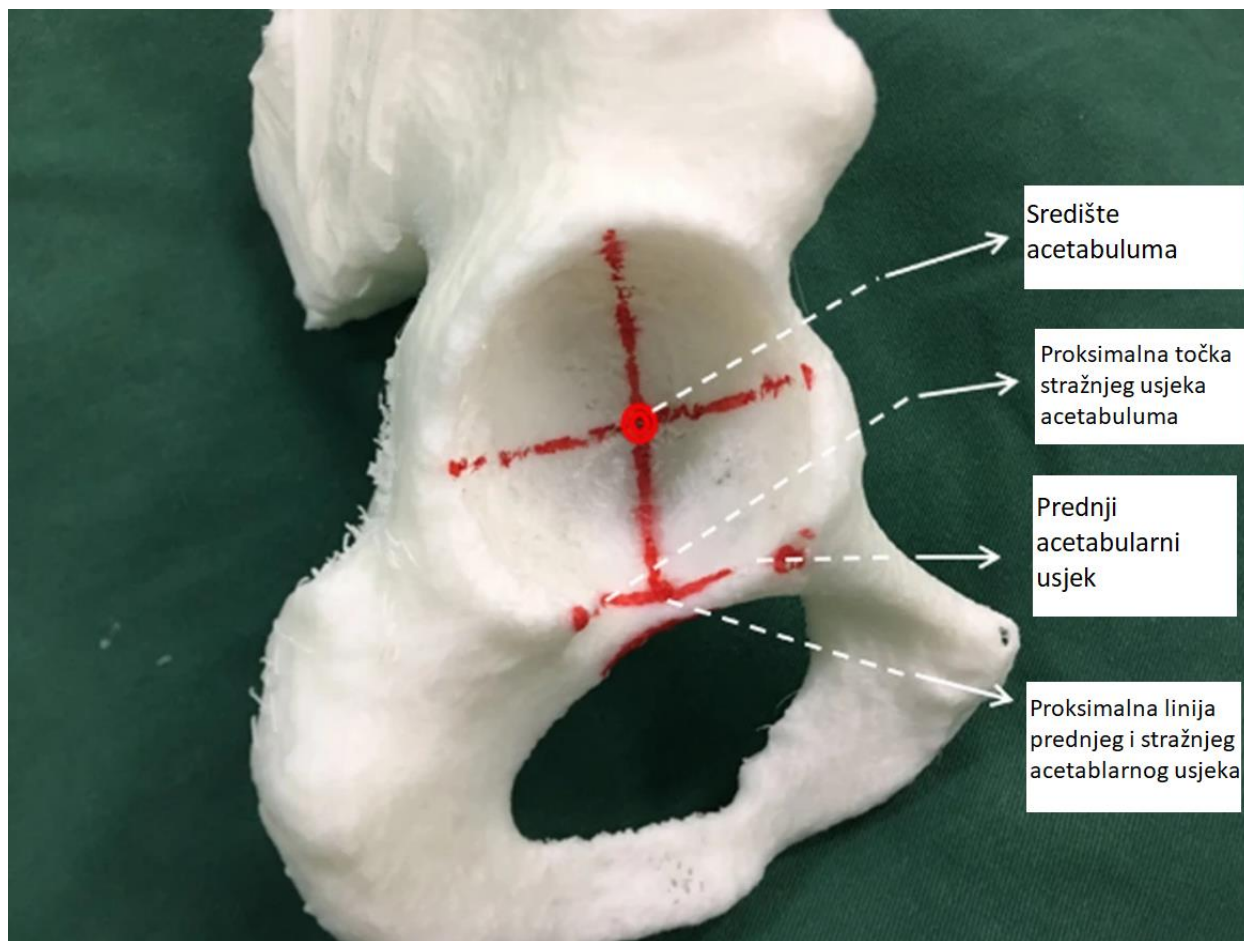
Prijelom kuka ozbiljna je ozljeda, nakon koje mogu nastati brojne komplikacije, a nerijetko može završiti smrtnim ishodom. Kod mlađih, zdravih osoba prijelom kuka je obično posljedica vrlo jake traume visoke energije (pad sa visine ili udarac teškog vozila). Zbog osteoporotskih promjena na kostima u starijoj dobi prijelomi su najčešće rezultat traume niskog intenziteta (pada u razini tla). Osim toga, zbog lošije koordinacije pokreta, oslabljenog vida i brojnih nuspojava zbog uzimanja velikih količina lijekova incidencija prijeloma kuka u starijoj dobi je značajno veća (3).

Zglob kuka je kuglasti zglob koji posjeduje tri osi kretanja (2).

### 1.1.1 Kostii zgloba kuka

*Os coxae* se sastoji od (2):

1. bočne kosti, *os ileum*
2. sjedne kosti, *os ischii*
3. preponske kosti, *os pubis*



**Slika 1.** Model kosti sa acetabulumom (4).

Te tri kosti svojim tijelima tvore zglobnu čašicu kuka, te su u djeteta odvojene hrskavičavom pločom rasta u obliku slova Y. Acetabulum je omeđen visoko položenim rubom, (lat. *margo acetabuli*) koji ima urez (lat. *incisura acetabuli*). Zglobna ploha, (lat. *facies lunata*), koja ima oblik polumjeseca i obložena je hrskavicom, najšira je na vrhu acetabuluma. Preko krova acetabuluma se u uspravnom stavu tijela težište gornjega dijela tijela prenosi na bedrenu kost (5).

Femur je s 40 do 50 cm dužine najveća, najduža i najjača cjevasta kost. Čine ga tijelo (dijafiza), te gornji i donji okrajak. Dugi središnji odsječak, (lat. *corpus femoris*), savijen je konkavno prema dorzalno. Stražnju stranu pojačava hrapava linija (lat. *linea aspera*). Brojni su mišići pričvršćeni za medijalnu i lateralnu usnu. Distalno se one razilaze jedna od druge i omeđuju približno trokutasto, ravno polje, (lat. *facies poplitea*). Tijelo i vrat femura proksimalno zatvaraju



kut (kolodijafizni kut). Kut u odrasle osobe iznosi  $125^\circ$ . Kut manji od  $120^\circ$  naziva se *coxa vara*, dok se kut veći od  $135^\circ$  naziva lat. *coxa valga*. Vrat femura, koji je u vertikalnom promjeru veći nego u sagitalnom, nosi glavu femura koja je presvučena hijalinom hrskavicom, osim na području *foveae capitis*. U dubini male jamice labavo je pričvršćen ligament glave bedrene kosti (lat. *lig. capitis femoris*), koji sadrži istoimenu krvnu žilu. Na rezovima i posebnim rendgenskim snimkama vrata i glave femura vide se gredice spongioze trajektorijalne građe. One se slažu s trabekulama vlakna, pritiska i svijanja kosti zbog djelovanja tjelesne težine (5, 6).

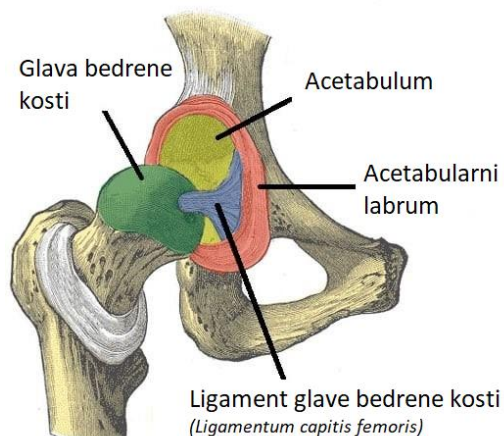
Na prijelaznom području između vrata i glave bedrene kosti, u čitavoj cirkumferenciji nalaze se koštane izbočine. One služe kao hvatište mišićima kuka. Lateralno se i proksimalno proteže veliki obrtač (lat. *trochanter major*), medijalno i dorzalno nalazi se mali obrtač (lat. *trochanter minor*). Na unutarnjoj strani malog obrtača nalazi udubljenje koje se naziva *fossa trochanterica*. Ventralno oba obrtača spaja slabije hrapava intertrohanterna linija (lat. *linea intertrochanterica*). Dorzalno je nadignuta snažnija intertrohanterna krista (lat. *crista intertrochanterica*). Veliki se obrtač u čovjeka da jasno napipati ispod kože, dok je mali obrtač skriven ispod mišića. U produžetku medijalne usne od *linea aspera* seže *linea pectinea* prema malom obrtaču. Lateralna je usna proksimalno zadebljana i hrapavija, *tuberositas glutea*. Ako je hrapavost posebno istaknuta, nazivamo ju *trochanter tertius* (5, 7).

Osifikacija tijela femura događa se u sedmom do osmog tjedna razvoja, distalne epifize na kraju fetalne dobi, a proksimalne epifize u prvoj godini života. Zatvaranje proksimalnih epifiznih i apofiznih pukotina događa se od 16. do 20. godini života, a distalne epifizne pukotine u 20. godini života (5).

### 1.1.2. Zglob kuka u užem smislu

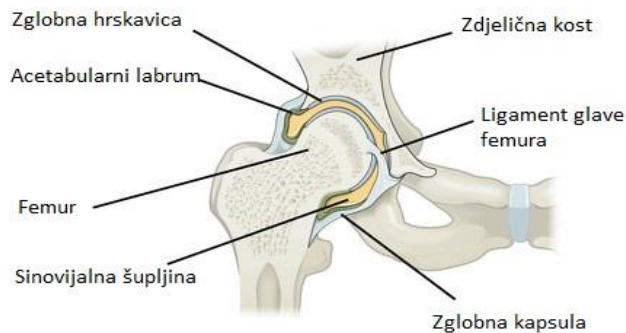
Zglobna tijela kuka sastavljena su od glave femura i čašice zdjelične kosti, *acetabulum s facies lunata* C-oblika (Slika 2). *Facies lunata* najšira je kod krova čašice. Pri uspravnom stajanju tu dolazi do prijenosa tereta s trupa na glavu femura. Koštani ili hrskavični rub čašice i transverzalni acetabularni ligament, (lat. *lig. transversum acetabuli*), čine ravninu ulaza čašice (Slika 3). Orijentirana je prema ventralno, kaudalno i lateralno. Nagibni kut te ravnine prema horizontali iznosi  $60^\circ$  u novorođenčeta, u desetogodišnjaka  $47^\circ$  i u odrasle osobe  $41^\circ$ . Acetabularni *labrum*, koji je građen od fibrozne hrskavice i tvrdog vezivnog tkiva, proširuje vanjski koštani rub acetabuluma. Dakle, zglob kuka je kuglasti zlob, (lat. *articulatio cotylica*), budući da čašica pokriva

2/3 glave femura. Acetabularni transverzalni ligament, acetabularna incizura i acetabularni *labrum* čine most. *Fossa acetabuli*, dio *facies lunata*, ispunjena je rahlim vezivnim tkivom te masnim tkivom. Ligament glave bedrene kosti, (lat. *lig. capitis femoris*), mjesto je koje služi za opskrbu arterije glave bedrene kosti, proteže se prema *fovei capitis femoris* i sadrži acetabularni *ramus* obturatorne arterije (8).



**Slika 2.** Glava femura (6).

Transverzalni acetabularni ligament, koštani rub acetabuluma i vanjski rub acetabularnog labruma služe kao polazišta za jaku zglobnu čahuru koja ima i fibrozni dio (lat. *membrana fibrosa*). Intertrohanterna linija bedrene kosti je mjesto gdje se kapsula spaja. Ona pokriva samo oko 2/3 vrata femura u pozadini. To uzrokuje da su obrtači, intertrohanterna krista i fossa trochanterica ekstrakapsularni. Baza acetabularnog labruma i sinovijalna membrana se odvajaju. Tri ligamenta, iliofemoralni, pubofemoralni i ishiofemoralni zaduženi su za podupiranje kapsule (5).



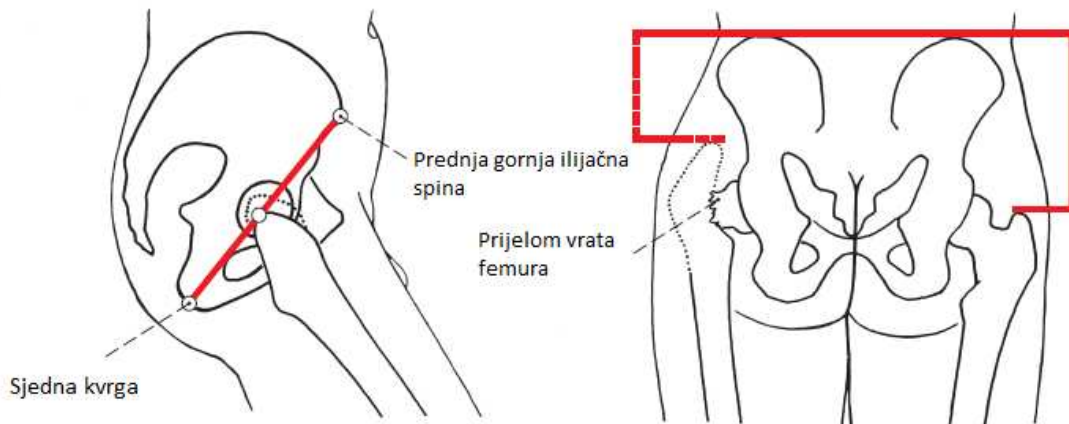
**Slika 3.** Frontalni presjek kroz zglob kuka (9).

Najjači ligament u ljudskom tijelu je iliofemoralni ligament. Potječe od ilijačne spine, (lat. *spina iliaca anterior superior*), i proteže se do intertrohanterične linije (Slika 4). Podijeljen je na medijalni i lateralni dio koji izgledom podsjeća na obrnuto slovo V. Bočni dio koči adukciju i rotaciju prema van, a također sprječava naginjanje zdjelice zajedno s malim glutealnim mišićima. Medijalni dio kontrolira pretjeranu fleksiju kuka i sprječava dorzalno naginjanje zdjelice (10).

Pubofemoralni ligament, (lat. *lig. pubofemorale*), polazi s gornje grane preponske kosti te se veže za čahuru i učvršćuje se za distalni kraj intertrohanterične linije. Između iliofemoralnog i pubofemoralnog ligamenta nalazi se čahura, gdje polazi mišić iliopsoas, te je ta čahura vrlo tanka. Na njegovoj pozadini leži na čahuri *bursa iliopectinea*, koja u 15% slučajeva komunicira sa zglobnom šupljinom. Njegova uloga je ograničavanje ekstenzije, abdukcije i vanjske rotacije (11).

Ishiofemoralni ligament, (lat. *lig. ischiofemorale*), položen je dorzalno te polazi sa stražnjega ruba čašice i seže zavijeno poput vijka naprijed, veže se za iliofemoralni ligament i trohanteričnu udubinu, (lat. *fossa trochanterica*). Funkcija je ischiofemoralnog ligamenta u tome da ograničava unutarnju rotaciju, ekstenziju i abdukciju. Orbikularna zonu tvore ischiofemoralni i pubofemoralni ligament u svojim najdubljim slojevima vlakana. Taj prstenasti ligament debljine jedan cm obuhvaća vrat femura oko najužeg dijela njegove cirkumferencije. Uloga orbikularne zone je da u ispruženom položaju pritišće glavu femura u acetabulum (12).

Slaba mjesta čahure nalaze se između susjedno ležećih ligamenata. Prilikom luksacija zgloba kuka, glava femura može se pomaknuti izvan acetabuluma.



**Slika 4.** Orijentacijske linije (5).

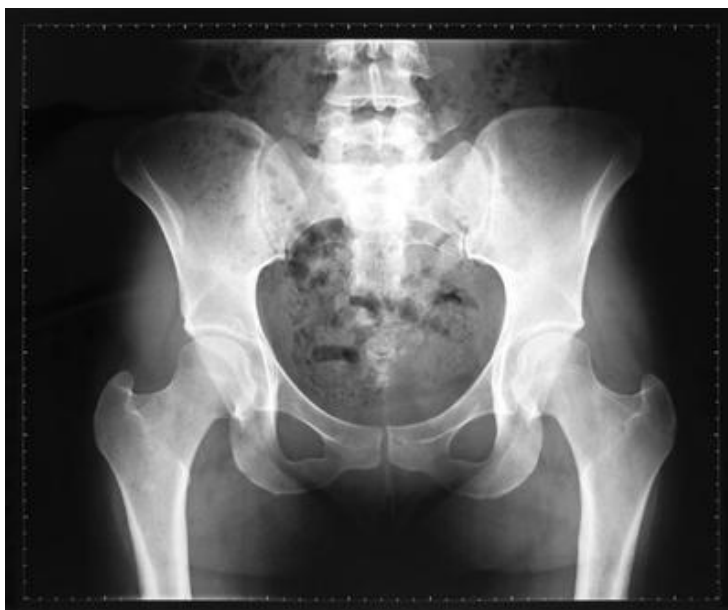Zglob kuka je s tri strane prekriven snažnim mišićima (13). U mršavijih osoba, sa slabim mišićima, glava femura se da napipati ventralno ispod sredine ingvinalnog ligamenta. Obično se samo veliki obrtač može palpirati kako bi se odredio njegov položaj u odnosu na zdjelicu, što ga čini ključnim pri kliničko pregledu zgloba kuka. Prednja gornja ilijačna spina, (lat. *spina iliaca anterior superior*), u odnosu na ishijadični tuber, (lat. *tuber ischiadicum*), mjesto je Roser-Nélatonove linije. Vrh obrtača je mjesto gdje se ova linija križa pod umjerenim kutom fleksije ( $45^\circ$ ). Vrh obrtača i gornja ilijačna spina povezani su Shoemakerovom linijom. Ova linija prelazi središnju liniju tijela u području iznad pupka. Vodoravna Langeova linija prolazi kroz obje ilijačne kriste. Razmak između dva obrtača je jednak (14). Tri primarne osi važne su za kretanje u kuglastom zglobu (15):

- Transverzalna os prolazi poprječno kroz središta glava femura. Anteverzija (fleksija) iznosi  $130$  do  $140^\circ$ , a retroverzija (ekstenzija)  $10^\circ$ .
- Sagitalna os prolazi kroz sredinu glave femura. Abdukcija iznosi  $30$  do  $45^\circ$ , adukcija  $20$  do  $30^\circ$ .
- Vertikalna os polazi od sredine glave femura prema interkondilarnoj udubini (lat. *fossa intercondylaris*). Unutarnja rotacija iznosi  $36^\circ$ , vanjska rotacija  $13^\circ$ . Pri pravokutno savijenom zglobu kuka i koljena znatno se povećavaju kretanje: unutarnja rotacija  $40$  do  $50^\circ$ , a vanjska rotacija  $30$  do  $45^\circ$ .

- Cirkumdukcija uključuje kombinirane pokrete. Rubna kretnja pri kruženju noge leži na eliptičnoj stazi.

Načelno se u zglobu kuka mogu izvesti kretnje slobodnoga donjeg ekstremiteta nasuprot zdjelici i obrnuto, kretnje zdjelice nasuprot slobodnom donjemu ekstremitetu (15).

S obzirom na važnost radiološke dijagnostike kod prijeloma kuka, potrebno je poznavati i radiološku anatomiju (Slika 5). U anterioposteriornoj snimci procjenjuje se oblik i položaj artikulirajućih kostiju. Za razgraničenje su bitni krov čahure i subhondralni dio acetabuluma. Karakteristična je medijalno od acetabuluma vidljiva Kohlerova figura. Nastaje križanjem dviju linija koje odgovaraju medijalnom krovu čahure i lateralnom ograničenju male zdjelice. Obris glave femura ima izgled kugle. *Fovea capitis femoris* i *fossa acetabuli* stoje jedna nasuprot drugoj. Rendgenski zglobni prostor širi je nego anatomski jer je zglobna hrskavica znatno propusnija za X-zrake nego kost. Gornje ograničenje od obturatornog otvora prelazi u donje ograničenje vrata femura (17-19).



**Slika 5.** RTG prikaz zdjelice s kukovima.

## 1.2. Klinički pregled

Klasični načini pretrage kuka jesu inspekcija, palpacija i ispitivanje pokretljivosti, a kuk se promatra pri stajanju, hodanju i ležanju bolesnika. Na tvrdu, ravnu površinu bolesnik se položi na trbuh prije nego što se ponovno položi na leđa, kako bi se izvršio pregled kuka. Kada su prednje ilijačne spine u svojim pravilnim simetričnim položajima, zdjelica, koja bi trebala biti horizontalna,

je u svom pravilnom položaju. U tim se položajima provodi mjerenje pokretljivosti kukova, duljine i obujma udova, kao i mjesta skraćivanja udova. Gledajući i palpirajući to područje, nalazimo veliki trohanter i glavu bedrene kosti kao i moguće promjene na njima. Važno je odrediti stvarni položaj zgloba kuka, a to postizemo Thomasovim hvatom. Bolesnik kod fiksiranih deformacija zgloba kuka savijanjem kralježnice nadoknađuje, tj. kompenzira kontrakturu kuka. Potrebno je zato ispraviti lumbalnu lordozu tako da se suprotna noga maksimalno savije i bolesnik je pridržuje u tom položaju. Ispitivač rukom provjerava ispravljanje lordoze. Mjerenjem dužine ekstremiteta određujemo postoji li stvarno ili prividno skraćenje uda. Dužina noge približno se određuje mjerenjem udaljenosti na objema nogama od prednje ilijačne spine do medijalnog maleola. Ako je izražena razlika u duljini, savijanjem kuka i koljena, uz zadržavanje peta na podlozi orijentacijski se određuje je li skraćenje u području ispod ili iznad koljenskoga zgloba. Postoji i prividno skraćenje noge pri fiksiranom lateralnom naginjanju zdjelice (20 - 22). Tu prividnu razliku u dužini bolesnici i sami često brzo primijete. Fiksirani adukcijski deformitet kuka daje dojam skraćanja ekstremiteta na toj strani. Nasuprot tome fiksirani abdukcijski deformitet kuka daje prividno produljenje ekstremiteta na toj strani. Najtočnija razlika dužine ekstremiteta ipak se određuje radiološkim mjerenjem.

Opseg pokreta zgloba kuka mjeri se dok bolesnik leži na leđima, rjeđe na trbuhu. Uputno je detaljno izmjeriti i usporediti pokretljivost obaju zglobova kuka. U osoba s izraženom nestabilnošću zgloba kuka može se snažnim guranjem i povlačenjem noge, uz istodobno pridržavanje zdjelice registrirati manje ili veće uzdužno pomicanje ekstremiteta ili tzv. teleskopski znak. Pregledom kuka tijekom hoda mogu se zamijetiti početne promjene u njegovoj funkciji. Treba obratiti pažnju na ritam hoda, način i trajanje opterećenja noge, te simetriju pri hodu. Pritom se promatra i analizira ne samo funkcija kuka i zdjelice nego i čitavog tijela. Stabilnost zdjelice i snaga abduktornog mišića ispituju se Trendelenburgovim i Duchenneovim testom. Tijekom Trendelenburgovog testa bolesnik stoji na jednoj nozi, a drugu odmiče od podloge. Pri stajanju na jednoj nozi zdjelica pri normalnom djelovanju abduktornih mišića ostaje vodoravna, ne odiže se i ne pada jer bi tada bio onemogućen hod. Trendelenburgov je znak pozitivan kada se pri opterećenju jedne noge zdjelica spušta, tj. pada na suprotnu stranu od opterećenog kuka. Klinički, taj se znak očituje pri slabosti pelvitrohanterne muskulature, zatim pri iščašenju kuka, deformacijama gornjeg dijela bedrene kosti i drugo. Duchenneov znak je znak mehaničke kompenzacije Trendelenburgova znaka, a očituje se naginjanjem gornjeg dijela tijela na stranu nestabilnog opterećenog kuka.

Funkcionalno su opisana zbivanja uvijek povezana, a mehanizam je vezan s biomehaničkim zbivanjima pri održavanju ravnoteže zdjelice. Pri pregledu bolesnika s tegobama u području zgloba kuka pozornost treba dati i procjeni simptoma koji imaju svoje izvorište izvan kuka, a projiciraju se u tom području. Pažnju treba usmjeriti prema slabinskoj kralježnici, sakroilijakalnim zglobovima, abdomenu i zdjelici, te krvnim žilama. Različite bolesti zgloba kuka nastaju u različitoj životnoj dobi, pa i to treba imati na umu kod pregleda (23-25).

### **1.3. Prijelom proksimalnog dijela femura**

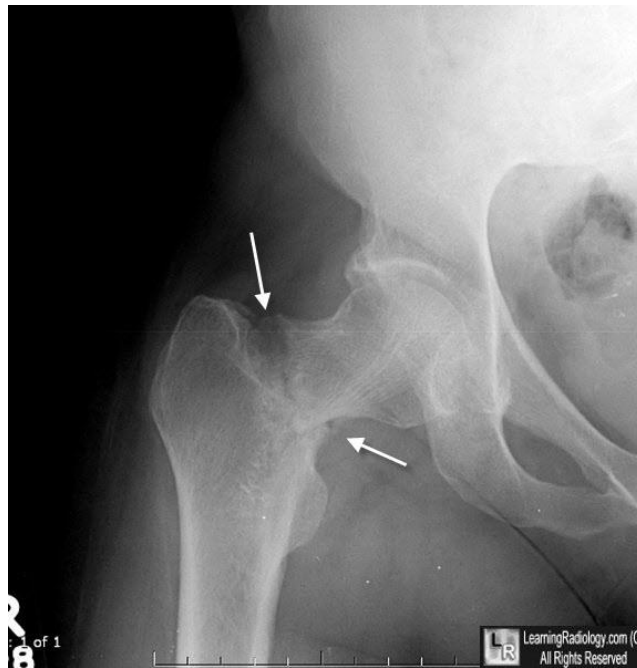
Bedrena kost je najdulja i najčvršća kost u ljudskom tijelu. Većina prijeloma bedrene kosti uzrokovana je neizravnom silom, poput padova i prometnih nesreća. Izravna sila visoke energije (udarac u natkoljenicu ili koljeno) također ima ključnu ulogu u nastanku prijeloma natkoljenice, osobito kod mlađih osoba. Prijelomi natkoljenice u starijoj dobi su posebna skupina, koja prvenstveno nastaje kao posljedica osteoporotskih promjena na kosti (Slika 6).

S obzirom na anatomsku lokaciju prijelomi femura dijele se na prijelome proksimalne, srednje i distalne trećine. Kod starijih osoba najčešće dolazi do prijeloma proksimalnog dijela femura kao posljedice osteoporoze i sile niskog intenziteta (26). Prijelome proksimalnog dijela bedrene kosti dijelimo na (27):

- Prijelome glave femura
- Prijelome vrata femura
- Pertrohanterne prijelome femura
- Subtrohanterni prijelomi femura

Iščašenja kuka gotovo su uvijek uzrok prijeloma glave bedrene kosti. U oko 10% ovih prijeloma povezano je sa stražnjim iščašenjima kuka. Kod prednjih iščašenja kuka taj je postotak osjetno veći (25 do 75%) (28). Prijelomi glave bedrene kosti (Pipkinovi prijelomi) često mogu dovesti do avaskularne nekroze glave femura, koja je rezultat oštećene vaskularizacije kosti. I kod najmanje sumnje na prijelom potrebna je RTG obrada u najmanje dvije projekcije. Zbog lakše orijentacije o položaju i veličini koštanih ulomaka, a gotovo uvijek se radi kompjuterizirana tomografija s 3D rekonstrukcijom. Vrsta liječenja se određuje ovisno o veličini i položaju frakturnog ulomka i njegovog pomaka. Indikacija za konzervativnu terapiju su prijelomu bez pomaka i prijelomi s malim koštanim ulomkom koji ne nosi opterećenje. Svi ostali prijelomi glave

femura se liječe operativno. Za fiksaciju se koriste spongiozni ili kortikalni vijci. Dugi spongiozni vijci s kratkim navojem na vrhu koriste se za osteosintezu epifiziolize glave femura kod djece. Ako se na vrijeme otkrije i liječi, osteosinteza prijeloma glave bedrene kosti uglavnom završava s dobrim funkcionalnim rezultatom (29-31).



**Slika 6.** Ekstrakapsularna fraktura vrata femura (32).

Prijelomi vrata bedrene kosti od velikog su značaja zbog svoje učestalosti, izazova u liječenju i posljedica koje uz to dolaze, osobito kod starijih osoba. Vrat femura je u većem dijelu intrakapsularan, odnosno unutar zglobne čahure. Nije sastavni dio same zglobne plohe, za razliku od glave bedrene kosti, već je, kao i svaki segment unutar zglobnog prostora bez periosta, ključnog izvora arterijskih krvnih žila potrebnih za cijeljenje prijeloma. Osim toga, većina ozljeda rezultira oštećenjem prstena subsinovijalne intrakapsularne arterije na dnu vrata, koja opskrbljuje glavu i vrat krvlju. Ovi prijelomi su vrlo rijetki kod osoba mlađih od 50 godina. U 90% slučajeva nastaju kod starijih osoba kod kojih je već nastupila redukcija koštane mase zbog osteoporoze. Kako je osteoporoza znatno ranija kod žena, ovi prijelomi su kod njih znatno češći (33). Prijelome dijelimo s obzirom na položaj prijelomne pukotine na vratu na (34):

- medijalne i
- lateralne.



Zbog poznavanja cirkulacije glave i vrata bedrene kosti te mogućih učinaka prijeloma vrata ova je podjela ključna. Glava femura opskrbljuje se krvlju iz fovealne arterije u svega 5% svog volumena, dok arterija circumflexa femoris opskrbljuje 80% njenog volumena. Dok je kod lateralnih prijeloma cirkulacija glave uglavnom očuvana, medijalno smješteni prijelomi vrata femura gotovo uvijek rezultiraju prekidom dotoka krvi u glavu femura, što dovodi do njene nekroze (osobito ako je prijelom dislociran) i posljedično tome djelomičnoj ili potpunoj zamjeni zgloba kuka endoprotezom. Uz ovu podjelu na temelju mjesta prijeloma, postoji i podjela prijeloma vrata femura po Pauwelsu, ovisno o smjeru i kutu pod kojim pukotina siječe horizontalnu ravninu (7, 8). Nagib prijeloma, odnosno Pauwelson kut je kut između horizontalne linije i prijelomne linije distalnog fragmenta.

- Tip I: do 30° - uslijed djelovanja kompresivne sile
- Tip II: 30° - 50°, uslijed djelovanja kompresivne sile i sile smicanja
- Tip III: 50° i više, uslijed dominantnog djelovanja sile smicanja

Prijelomi tipa I po Pauwelsu, te impaktirani prijelomi bez pomaka ulomaka mogu se liječiti i konzervativno, dok se tip II i III uglavnom liječe kirurški.

Konzervativne metode liječenja dolaze s nizom nedostataka koji često rezultiraju mnogobrojnim komplikacijama koje nerijetko mogu dovesti do letalnog ishoda. To se prije svega odnosi na posljedice dugotrajne imobilizacije i ležanja, uslijed čega mogu nastati dekubitus, pneumonija, duboka venska tromboza i potencijalno plućna embolija (36).

Većina prijeloma s pomakom koštanih fragmenata liječi se kirurški. Oblik prijeloma i dob bolesnika određuju način liječenja. Ovim oblikom liječenja, izbjegava se dugotrajno ležanje, a u postoperativnom razdoblju bolesnik se brže kreće i učinkovitije provodi rehabilitacijski tretman. Sve ovo radi se kako bi se spriječili gore navedene komplikacije.

Endoprotetski postupci na kuku primarno se izvode kod prijeloma medijalnog dijela vrata u starijih osoba, gdje postoji velika mogućnost avaskularna nekroze ili pseudoartroze. Djelomična proteza kuka (hemiartroplastika kuka) zamjenjuje glavu i vrat bedrene kosti, dok potpuna proteza (artroplastika kuka) zamjenjuje i acetabularni dio.

Osteosinteza vrata bedrene kosti radi se uglavnom kod prijeloma lateralnog dijela vrata (ekstrakapsularno), gdje je vaskularizacija glave uglavnom očuvana. Za osteosintezu ovih prijeloma koristimo dinamički vijak (DHS) ili spongiozne vijke. Kako bi se prijelom fiksirao, vijak

se umetne kroz lateralni korteks u vrat i glavu. Potom se pričvrsti s pločicom i vijcima za metafizu femura. Takva osteosinteza omogućuje mobilizaciju bolesnika već prvog postoperativnog dana. Smith-Petersenov čavao i Enderov čavao primjenjuju se rjeđe (37).

Pertrohanterni prijelomi zahvaćaju oba trohantera. Nastaju u većini slučajeva djelovanjem neizravne sile na natkoljenu. Ovisno o položaju prosimalnog ulomka mogu biti valgusni i varusni. U kliničkoj slici tipičan je položaj noge u vanjskoj rotaciji i abdukciji uz lokalnu bolnost i hematome. Standardna dijagnostika uključuje nativnu rendgensku obradu u dvije projekcije, a po potrebi se može uraditi i MSCT obrada. Ovi prijelomi se liječe konzervativno, mirovanjem u krevetu, jedino ukoliko opće stanje i komorbiditeti ne dozvoljavaju kirurško liječenje. Komplikacije konzervativnog liječenja su identične komplikacijama konzervativnog liječenja prijeloma vrata femura. Zbog toga je kirurško liječenje metoda izbora za liječenje ovih prijeloma i nudi važne prednosti u odnosu na konzervativno liječenje (38).

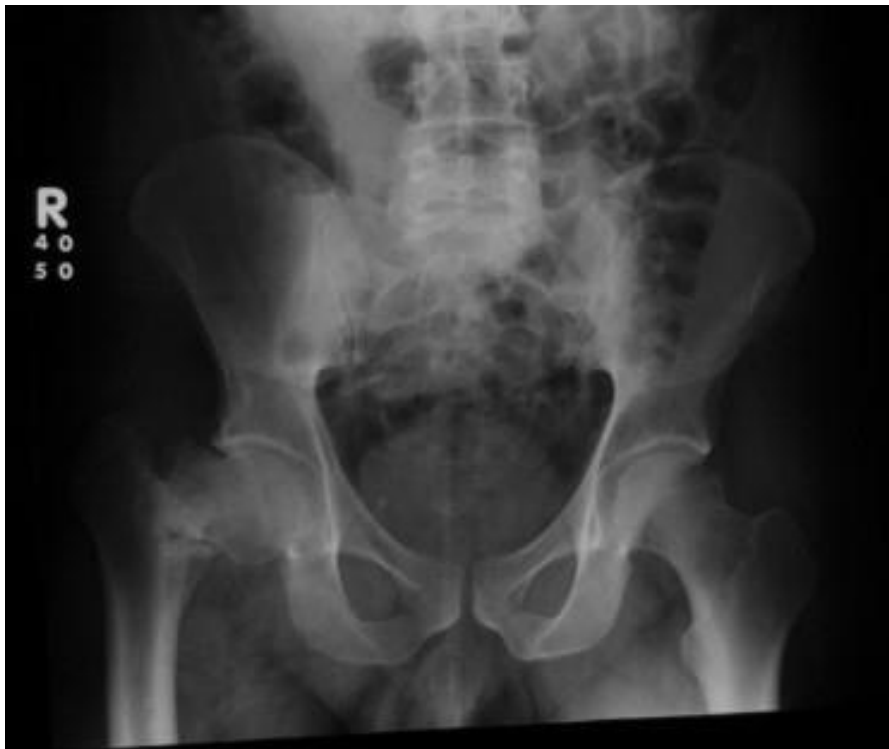Osim pertrohanterne regije i prijelom može nastati i u subtrohanternoj regiji također može biti zahvaćena prijelomom u nekim slučajevima. Pertrohanterni prijelomi su ekstrakapsularni, što znači da zahvaćaju dobro vaskularizirani dio femura koji relativno brzo zacjeljuje. Slično kao i prijelomi vrata bedrene kosti, najčešće nastaju padom direktno na kuk. Najčešće nastaje kod starijih osoba, zbog izražene osteoporoze koja rezultira gubitkom koštane mase u gornjem dijelu bedrene kosti (39). Prijelomna pukotina nastaje ispod donjeg hvatišta zglobne čahure, a razlikujemo tri tipa prijeloma na osnovi položaja prijelomne pukotine (40):

1. prijelomna pukotina uzduž intertrohanterne linije
2. kominutivni prijelom intertrohanterno
3. prijelomna pukotina koja se kroz trohanter nastavlja u dijafizu femura

Uz kliničku sliku s tipičnim izgledom noge (skraćeno, vanjska rotacija i abdukcija), RTG snimka u najmanje dvije projekcije potvrđuje dijagnozu prijeloma. Rijetko je potrebna dodatna obrada CT-om ili MR-om. Liječenje pertrohanternih prijeloma danas je uglavnom kirurško, zatvorenom repozicijom pod RTG kontrolom (C luk) i stabilizacijom DHS vijkom (za stabilne prijelome) ili trohanternim intramedularnim čavlom (za nestabilne prijelome). Moguće ih je liječiti i konzervativno skeletnom trakcijom, uz višetjednu imobilizaciju u krevetu (41,42).

#### 1.4. Posttraumatske komplikacije prijeloma kuka

Pseudoartroza vrata femura je jedna od najčešćih komplikacija prijeloma vrata bedrene kosti (Slika 7). Pri konzervativnom liječenju prijeloma vrata femura učestalost je između 10 i 40%, a pri kirurškom od dva do 20%. Uzroci nastanka pseudoartroze jesu oštećenje cirkulacije ili štetni mehanički čimbenici. Pri nepovoljnim biomehaničkim uvjetima prijenosa opterećenja do izražaja dolazi štetno djelovanje smičnih sila u području lomne pukotine. Cijeljenje je teže što je lom strmiji jer su tijekom opterećenja i smične sile u području koštanih ulomaka veće. Oštećenje krvnih žila češće je prisutno pri medijalnom lomu vrata femura i ima određeni udio u nastanku pseudoartroza. U kliničkoj slici nalazimo šepanje, skraćenje noge uz rotaciju stopala prema vani u addukcijskoj kontrakturi zgloba kuka. Rendgenska slika pokazuje razvoj klasične slike lažnog zgloba u području vrata bedrene kosti, uz rubnu sklerozaciju ulomaka s promjenama anatomskih oblika vrata femura ili bez njih (43, 44).



**Slika 7.** Pseudoartroza vrata femura (45).

Liječenje pseudartroza vrata bedrene kosti ovisi o lokalnom nalazu. Pri pseudartrozama s očuvanom glavom i vodoravnijom frakturnom pukotinom može se u mlađih osoba uraditi osteosinteza i očekivati cijeljenje prijeloma. Ako je pak lomna crta strmija, potrebno je koštane ulomke postaviti pod djelovanje sila tlaka korektivnom osteotomijom. Kod starijih osoba, kao i kod pseudartroza s nekrozom glave femura, jedina učinkovita metoda je artroplastika kuka.

Česta posljedica prijeloma u području zgloba kuka je osteoartroza. Može nastati i pri manjim traumama koje samo naizgled neznatno oštećuju zglobnu hrskavicu. Degenerativne se promjene češće javljaju nakon ozljeda i loše sraslih prijeloma, te nakon reponiranih iščašenja zgloba kuka. Jednako tako može se pojaviti i nakon tehnički dobro urađenog konzervativnog ili kirurškog liječenja ozljeda u području kuka. U liječenju posttraumatske artroze rabe se analgetici, fizikalna terapija te rasterećenje kuka štapom ili hodalicom. Operacijski se pri manjim promjenama rade korektivne osteotomije radi sprečavanja napredovanja artroze ili pak pri opsežnijim oštećenjima artroplastika kuka (46, 47).

Posttraumatska avaskularna nekroza glave femura je također jedna od komplikacija koja može nastati nakon loma vrata ili glave femura, te drugih ozljeda u području zgloba kuka, kao i nakon luksacije zgloba kuka. Posttraumatska nekroza najčešće nastaje kao posljedica oštećenja cirkulacije, a može se razviti godinu i više dana od ozljede. Nekroza glave femura može nastati i kao posljedica grubih repozicija zgloba, ili pak kao posljedica oštećenja cirkulacije u tijeku osteosinteze. Pri luksacijskim prijelomima posttraumatska nekroza nastaje tri puta češće nego pri iščašenjima kuka bez prijeloma. S vremenom nekroza glave femura uzrokuje razvoj sekundarne koksartroze. Nekrozu prate bol u kuku i šepanje. Nakon nastanka posttraumatske nekroze glave femura jedina opcija je ugradnja endoproteze kuka. Za prevenciju nekroze vrlo bitno je rasterećenje kuka i kretanje s pomoću pomagala (štake, hodalica, štap) nakon primarne ozljede kuka (48-50).

## **1.5. Prevencija prijeloma kuka**

Većina slučajeva prijeloma kuka u starijih osoba uzrokovana je padom, pa je ključno razumjeti razloge za pad i primijeniti odgovarajuće mjere kako bismo smanjili rizik od prijeloma kuka. Često se uočava više faktora rizika (51). To mogu biti faktori okoline, kao i medicinska stanja, kao što su posturalna hipotenzija ili udruženi zdravstveni problemi kao što su moždani udar ili Parkinsonova bolest, koji dovode do problema s vidom i ravnotežom (52). Također, postoje

različita pomagala koja mogu pružiti zaštitu u slučaju pada. Primjerice, čini se da upotreba zaštitnih jastučića za kukove smanjuje broj prijeloma kuka kod starijih osoba, iako se vrlo rijetko primjenjuju (53).

## **1.6. Liječenje prijeloma kuka**

Većina slučajeva prijeloma kuka se tretira kirurškim postupkom u kojem se ugrađuje endoproteza. Kirurški pristup se preferira u odnosu na nekirurške metode liječenja, koje zahtijevaju produljeno ležanje (54). Prolongirana nepokretljivost povećava rizik od komplikacija poput tromboembolije, upale pluća, gubitka mišićne mase i razvoja dekubitalnih ulkusa. No, važno je napomenuti da je operacija sama po sebi stresna, posebno kod starijih osoba. Bol također igra značajnu ulogu i može dovesti do dodatne nepokretljivosti, stoga se potiče bolesnike da se što prije mobiliziraju, najčešće uz pomoć fizikalne terapije. Uporaba skeletne trakcije prije operacije nema potkrepljenih dokaza (55).

Kada je riječ o kontroliranju boli, regionalni blokovi živaca su korisni (56). Blokiranje perifernih živaca može smanjiti bol pri kretanju, smanjiti rizik od delirija i produžiti vrijeme prije prvog ustajanja, čime se smanjuje rizik nastanka pneumonije nakon operacije (57). Kirurški zahvat može se izvesti pod općom ili regionalnom anestezijom poput spinalne ili epiduralne anestezije, pri čemu se izbor anestezije temelji na kirurškim i bolesnikovim faktorima. Važno je napomenuti da vrsta anestezije ne utječe značajno na smrtnost i komplikacije nakon operacije, uključujući pneumoniju, srčani udar ili delirij (58, 59).

Ako bolesnik odbija operaciju ili se smatra da operacija nosi prevelike rizike, glavni naglasak liječenja usmjeren je na kontrolu boli. U nekim slučajevima može se razmotriti primjena skeletne trakcije za dugotrajno liječenje. Bolesnici će zahtijevati intenzivnu fizikalnu terapiju kako bi se smanjio rizik pneumonije, a također će trebati kvalificiranu rehabilitaciju i njegu kako bi se izbjegli dekubitalni ulkusi i komplikacije poput duboke venske tromboze ili plućne embolije. Većina bolesnika bit će vezana za krevet tijekom nekoliko mjeseci. Konzervativno liječenje primjenjuje se samo u bolesnika koji su medicinski vrlo nestabilni, koji imaju brojne komorbiditete i za koje se zaključilo da bi teško preživjeli operaciju, te u dementnih bolesnika ili kod onih koji i inače ne hodaju, a imaju minimalnu bol tijekom pomicanja (54).

Istraživanja su pokazala da operacija izvedena istog dana ili dan nakon prijama smanjuje rizik od smrtnosti u postoperativnom razdoblju u bolesnika koji su medicinski stabilni (60).

### **1.7. Nottingham Hip Fracture Score (NHFS)**

Nottingham Hip Fracture Score (NHFS) je sustav bodovanja koji je validiran za predviđanje smrtnosti u roku od 30 dana nakon operacije prijeloma kuka. Ovaj sustav sastoji se od sedam faktora koji neovisno utječu na rizik od smrtnosti i koji se uzimaju u obzir prilikom procjene rizika: starost (između 66 i 85 godina i 86 godina i starije), spol (muški), broj prisutnih komorbiditeta (dva ili više), rezultat mini-mentalnog testa pri prijemu (manji ili jednak šest od 10), koncentracija hemoglobina u krvi pri prijemu (manja ili jednaka 10 g/dl), život u instituciji i prisutnost maligniteta (61).

## **2. CILJ ISTRAŽIVANJA**

## **2.1. Cilj istraživanja**

Glavni cilj ovog diplomskog rada bio je istražiti utjecaj Nottingham hip fracture score-a na 30-dnevni mortalitet u bolesnika s prijelomom kuka. Sporedni ciljevi bili su istražiti vrijeme proteklo od prijama bolesnika s prijelomom kuka do operacije te istražiti postoji li povezanost između vremena proteklog od prijama do operacije s mortalitetom.

## **2.2 Hipoteze**

- Veća je učestalost 30-dnevnog mortaliteta u bolesnika s većim Nottingham hip scoreom.
- Veći je mortalitet u bolesnika s duljim vremenom proteklim od prijema do operacije.



### **3. ISPITANICI I METODE**

### **3.1. Ustroj istraživanja**

Ovo prospektivno istraživanje osmišljeno je na Zavodu za ortopediju i traumatologiju Kliničkog bolničkog centra u Splitu (KBC Split). Studija je provedena u vremenskom razdoblju od travnja do kolovoza 2023. godine, dok je informirani pristanak prikupljen od strane svih ispitanika. Etičko povjerenstvo Kliničkog bolničkog centra Split je odobrilo provođenje ovog istraživanja rješenjem br. 500-03/23-01/79, koje je napravljeno u skladu sa svim preporukama i etičkim principima Helsinške deklaracije.

### **3.2. Ispitanici**

Istraživanje uključuje ukupno 40 ispitanika od kojih je 12 muškaraca i 28 žena. Od ukupno 40 ispitanika, 21 ispitanik operiran je zbog pertrohanternog prijeloma, dok je 19 ispitanika operirano zbog prijeloma vrata bedrene kosti.

Kriteriji uključanja:

1. Ispitanici su svi bolesnici stariji od 18 godina.
2. Ispitanici s radiološki potvrđenim prijelomom vrata bedrene kosti.
3. Ispitanici s radiološki potvrđenim pertrohanternim prijelomom.

Kriteriji isključenja:

1. Bolesnici koji nisu suradljivi.

### **3.3. Mjesto istraživanja**

Istraživanje je provedeno na Zavodu za ortopediju i traumatologiju KBC-a Split.

### **3.4. Metode prikupljanja i obrade podataka**

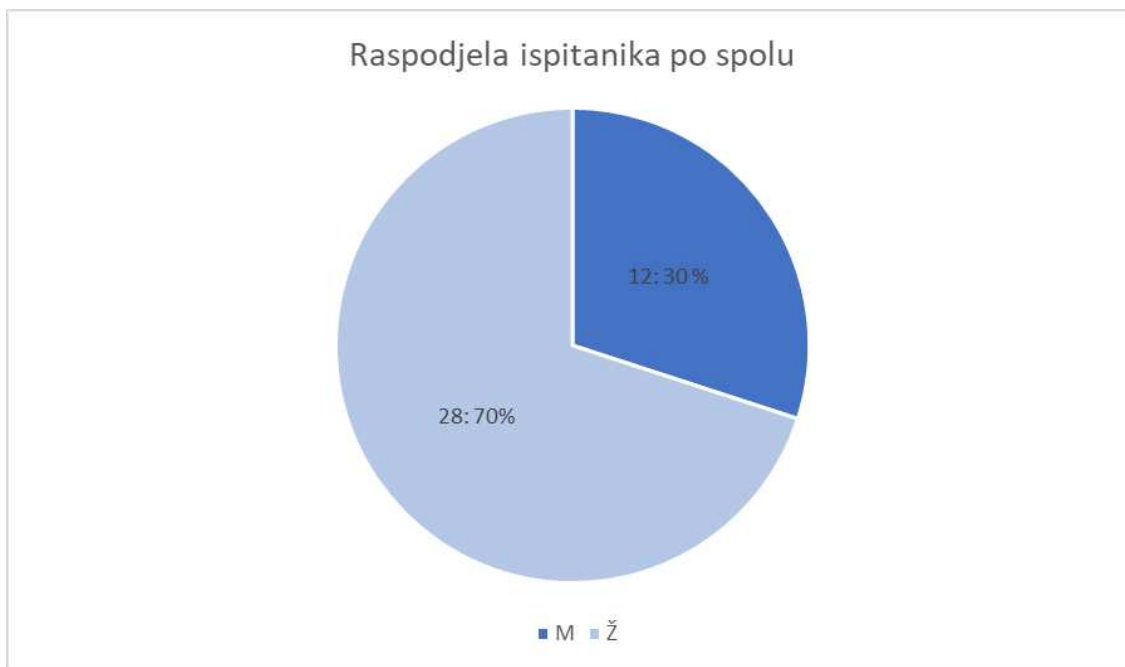
U ovom prospektivnom istraživanju izvor podataka bili su klinički, radiološki podaci prikupljeni iz elektronskih povijesti bolesti bolesnika od interesa na Zavodu za ortopediju i traumatologiju KBC-a Split. Podatci od interesa bili su dob, spol, vrijednost hemoglobina pri prijemu, podatak o boravku u staračkom domu, prisutni komorbiditeti i maligniteti. Na svakom ispitaniku proveden je test mentalne sposobnosti (engl. mini mental state examination test).

### **3.5. Statistička obrada podataka**

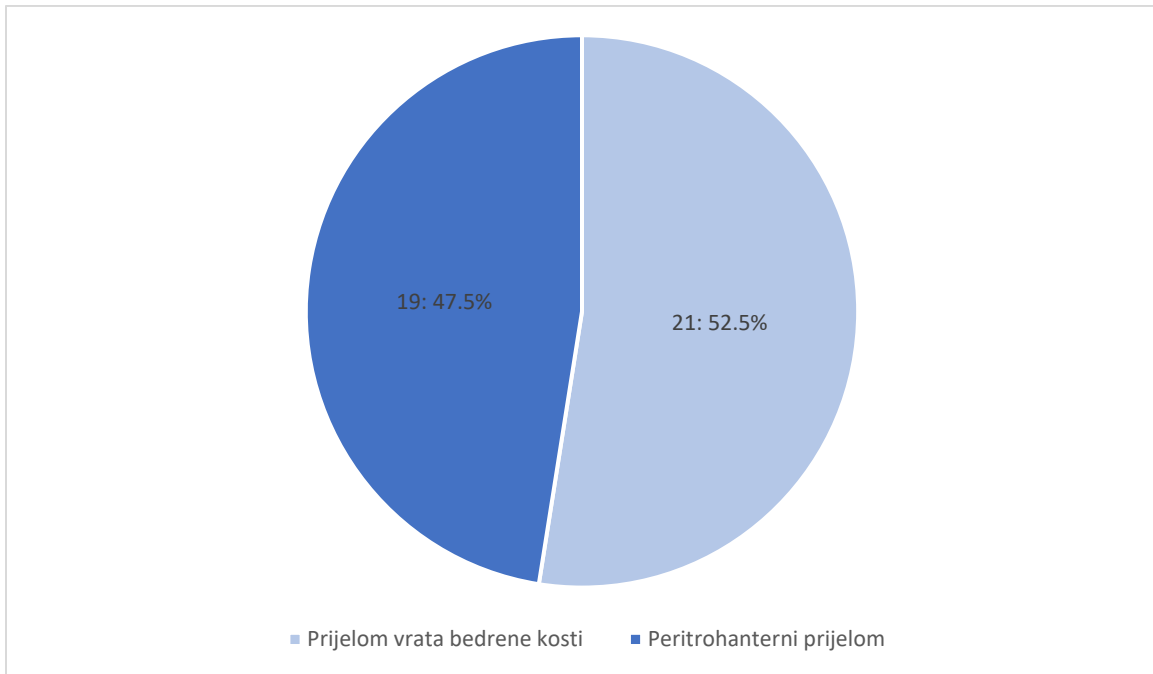
Prikupljeni podaci uneseni su u Microsoft Office programske pakete, verzija 16.0 (Microsoft Corporation, Redmond, Wa, USA). Microsoft Excel koristio se za izradu tabličnog prikaza. Kategorijske varijable bile su izražene postocima i apsolutnim brojevima. U ovom istraživanju korišten je hi kvadrat statistički test, a statistička obrada podataka napravljena je koristeći statistički program IBM SPSS verzija 23. Za sve analize  $p$  vrijednost manja od 0,05 smatrala se statistički značajnom.

## **4. REZULTATI**

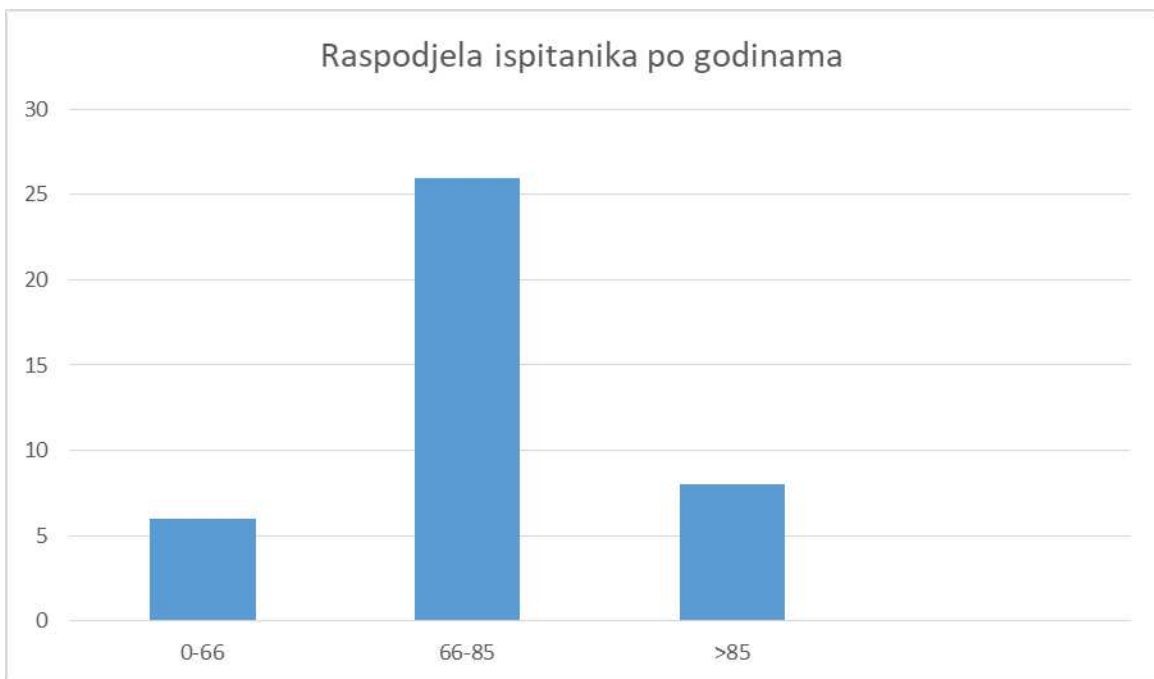
U ovoj prospektivnoj studiji sudjelovalo je 40 ispitanika. Od ukupnog broja ispitanika 28 (70%) su činile žene, dok su 12 (30%) ispitanika činili muškarci (slika 8). Od ukupno 40 ispitanika, 21 ispitanik (52,5%) liječen je zbog pertrohanternog prijeloma, a 19 ispitanika (47,5%) liječeno je zbog prijeloma vrata bedrene kosti (Slika 9). Najmlađi ispitanik imao je 47 godina, a najstariji 93 godine. Prosjek godina iznosi 76,35 (Slika 10).



**Slika 8.**



**Slika 9.** Prikaz bolesnika prema vrsti zadobivenog prijeloma.



**Slika 10.**

U ovoj smo studiji istražili i vrijeme proteklo od prijema do operacije. Rezultati su pokazali da je 10 ispitanika (25%) operirano unutar 24 sata (Slika 11). Od ukupnog broja ispitanika, 13 njih (32,5%) operirano je u razdoblju od 24 do 47 sati, 11 ispitanika (27,5%) u razdoblju od 48 do 72 sata, a šest ispitanika (15%) u razdoblju duljem od 72 sata (Tablica 1).

**Tablica 1.** Vrijeme proteklo od prijema do kirurškog zbrinjavanja prijeloma.

<b>Operacije &lt; 24h po prijemu</b>	<b>Operacije 24 – 47h po prijemu</b>	<b>Operacije 48 – 72h po prijemu</b>	<b>Operacije &gt; 72h po prijemu</b>
10	13	11	6
(25%)	(32,5%)	(27,5%)	(15%)

Prosječna dob ispitanika iznosi 76.35 godina. Ukupno 30% ispitanika bili su muškarci, a 70% žene. Prosječna vrijednost hemoglobina dobivenog prilikom prijema iznosila je 122, dok je MMTS u prosjeku iznosio 21. Nitko od 40 ispitanika nije boravio u domu za starije i nemoćne osobe ili bilo kojem sličnom objektu. U 19 bolesnika (47,5%) u svojoj anamnezi ima dva i više komorbiditeta, dok je šest ispitanika (15%) u trenutku ispitivanja bilo liječeno od maligne bolesti (tablica 2).

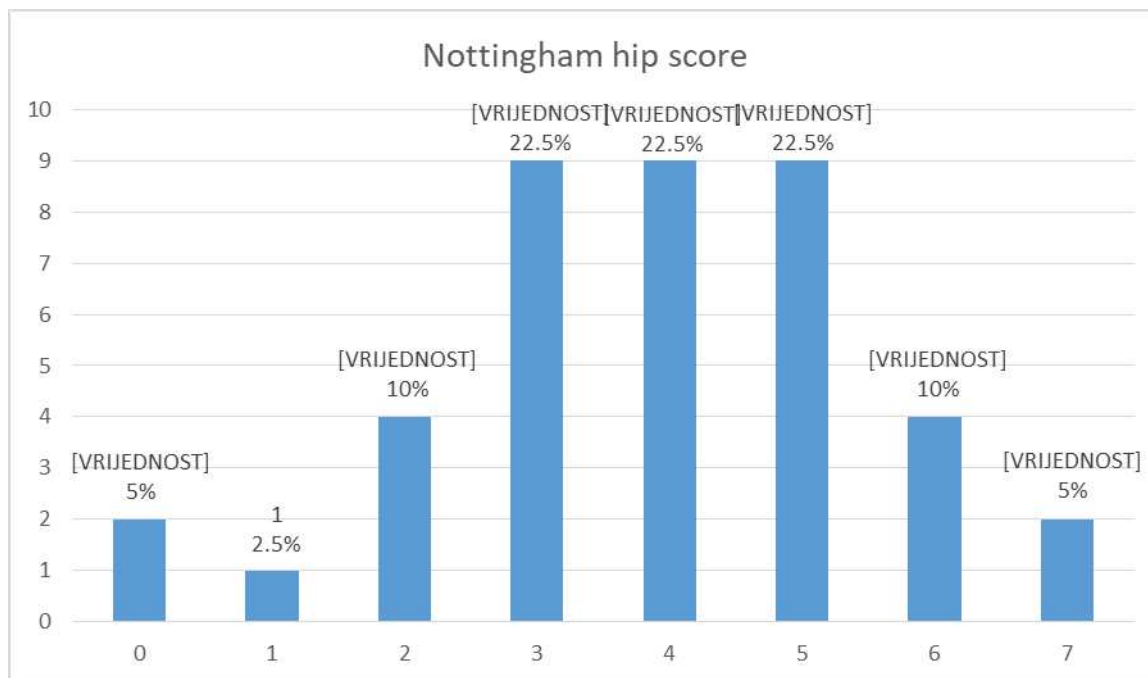
**Tablica 2.** Varijable vrednovane prilikom izračuna NHFS.

<b>Varijabla</b>	<b>Prosječna vrijednost</b>
<b>Dob</b>	76,35
<b>Spol</b>	M (30%) Ž (70%)
<b>Admisija Hb</b>	122
<b>MMTS</b>	21
<b>Življenje u instituciji</b>	0
<b>Broj komorbiditeta</b>	N = 19 (47,5%)
<b>Malignitet</b>	N = 6 (15%)

Hb – hemoglobin; MMTS – mini mental test state; M – muško; Ž - žensko

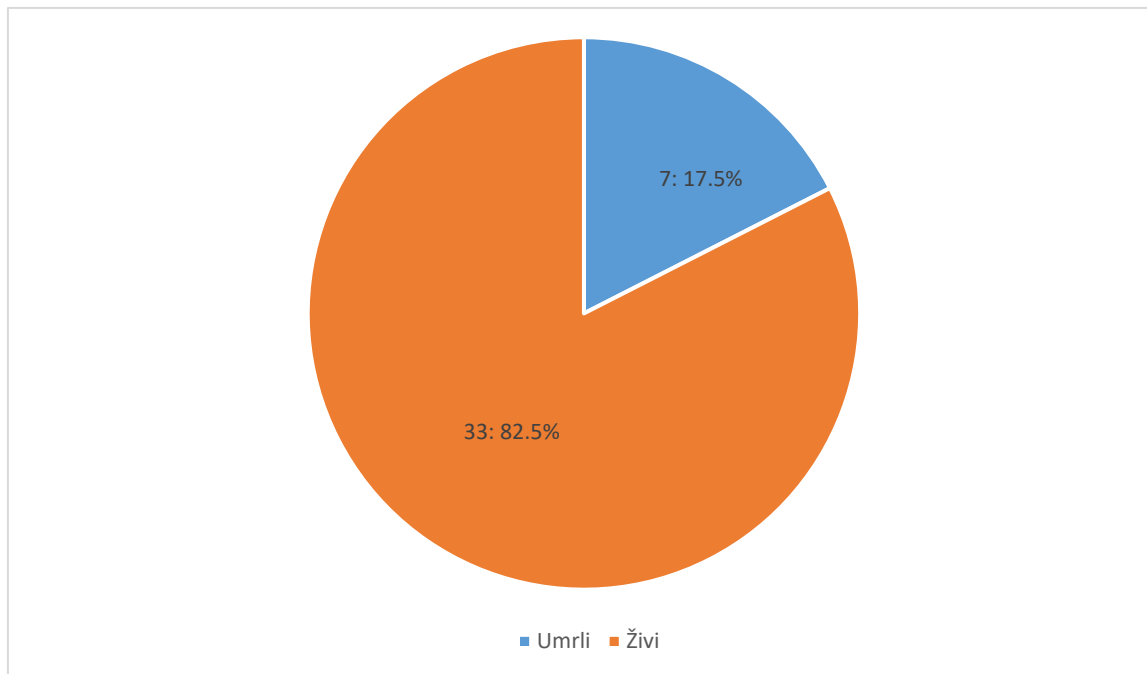
Od mogućih 10 bodova, dva ispitanika (5%) su imali NHFS vrijednosti nula, dok je jedan ispitanik (2,5%) imao je vrijednost NHFS jedan. Četiri ispitanika (10%) su imali vrijednost NHFS dva. Vrijednosti NHFS od tri, četiri i pet bile su prisutne u devet ispitanika (22,5%) za svaku navedenu vrijednost. NHFS šest bio je prisutan u četiri ispitanika (10%), dok je NHFS vrijednost sedam bila prisutna u dva ispitanika (5%). Nitko od navedenih 40 ispitanika nije imao NHFS vrijednost osam, devet i 10 (Slika 12).



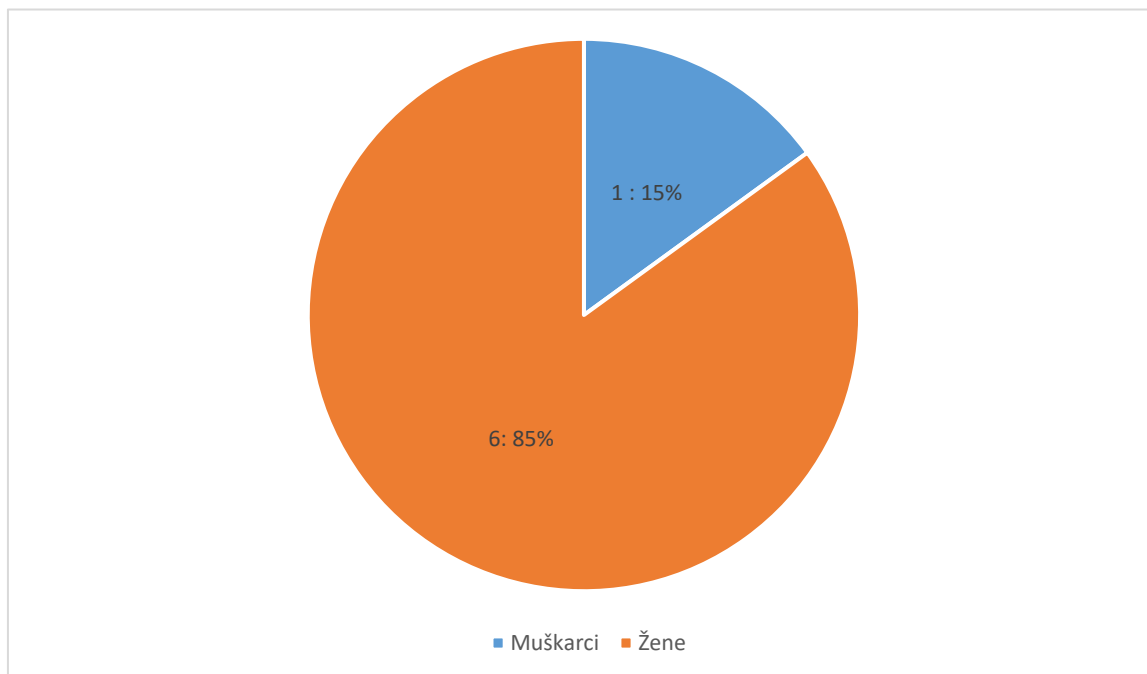


**Slika 12.** Prikaz bolesnika s obzirom na vrijenost Nottingham hip score-a.

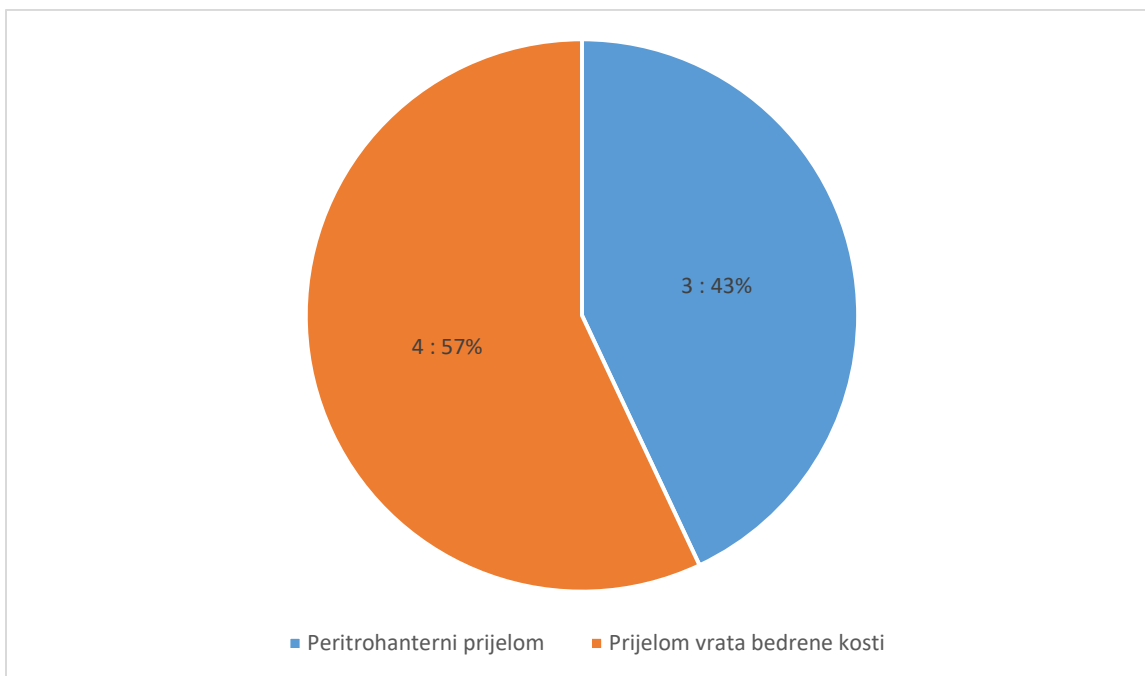
U roku od 30 dana od ukupno 40 bolesnika preminulo je njih sedam (17.5%) (Slika 13). Od sedam preminulih bolesnika, šest njih bile su žene (85%) i jedan muškarac (15%) (slika 14). Tri preminula bolesnika (43%) bila su operirana zbog pertrohanternog prijeloma, dok su preostala četiri kirurški zbrinuta zbog prijeloma vrata bedrene kosti (Slika 15).



**Slika 13.** Postotak umrlih bolesnika u roku od 30 dana nakon operacije.



**Slika 14.** Prikaz umrlih bolesnika prema spolu.



**Slika 15.** Prikaz umrlih bolesnika prema vrsti prijeloma.

Usporedba ove dvije skupine bolesnika pokazala je da je prosječan broj godina umrlih bolesnika 84, dok je prosječan broj godina svih bolesnika 76. U obje skupine ispitanika veći postotak čine žene. U prvoj skupini ispitanika one čine 70%, dok u skupini umrlih ispitanika čine 85%. Prosjek vrijednosti hemoglobina pri prijemu je 105, što je manje u odnosu na cijelu skupinu gdje on iznosi 122. U skupini umrlih bolesnika njih pet od sedam imaju dva ili više komorbiditeta. Dvoje od sedmero preminulih u trenutku smrti imalo je aktivnu malignu bolest (Tablica 3).

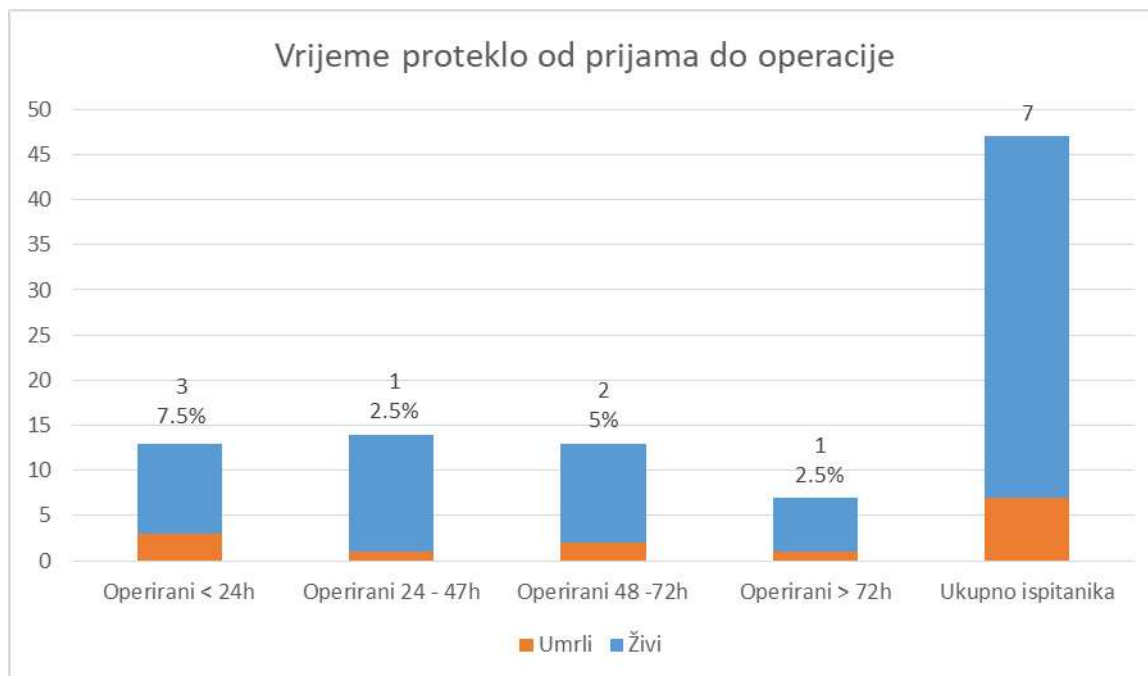
**Tablica 3.** Usporedba prosječnih vrijednosti ispitivanih varijabli u svih bolesnika (N=40) i bolesnika umrlih u roku od 30 dana (N=7).

**Tablica 3: Nottingham bodovna ljestvica za prijelom kuka**

Varijabla	Prosječna vrijednost	
	Svi bolesnici (N=40)	Umrli bolesnici (N=7)
<b>Dob</b>	76	84
<b>Spol</b>	M (30%) Ž (70%)	M (15%) Ž (85%)
<b>Admisija Hb</b>	122	105
<b>MMTS</b>	21	14
<b>Življenje u instituciji</b>	0	0
<b>Broj komorbiditeta</b>	N = 19 (47.5%)	N = 5 (71%)
<b>Malignitet</b>	N = 6 (15%)	N = 2 (28%)

Hb – hemoglobin; MMTS – mini mental test state; M – muško; Ž - žensko

Tri su bolesnika (7,5%) preminula, a bila su operirana unutar 24 sata od prijema. Po jedan bolesnik (2,5%) operiran između 24 i 47 sati i za više od 72 sata preminuli su u roku od 30 dana. Dvoje bolesnika (5%) operirano između 48 i 72 sata preminulo je u roku od 30 dana od ukupno sedam ispitanika (Slika 16).



**Slika 16.** Prikaz umrlih bolesnika s obzirom na vrijeme proteklo od prijema do operacije.

Ovo istraživanje je pokazalo da postoji statistički značajna razlika u mortalitetu u bolesnika s različitim NHFS ( $P=0,004$ ). Smrtnost je veća kod ispitanika sa NHFS od pet do 10 (40%), za razliku od onih sa NHFS od nula do četiri u kojih je smrtnost 4% (Tablica 4). Ova studija je također pokazala da ne postoji statistički značajna razlika u učestalosti smrtnog ishoda među ispitanicima s obzirom na vrijeme kada je operacija provedena ( $P=0,582$ ) (Tablica 5).

**Tablica 4.** Usporedba razlike u mortalitetu u bolesnika sa NHFS od nula do četiri i bolesnika sa NHFS od pet do 10.

<b>Varijabla</b>	<b>NHFS 0-4 (n=25)</b>	<b>NHFS 5-10 (n=15)</b>	<b>P</b>
<b>Preživjeli</b>	24 (96,0%)	9 (60,0%)	0,004*
<b>Umrli</b>	1 (4,0%)	6 (40,0%)	

NHFS – Nottingham hip fracture score; \* *Hi-kvadrat test*

**Tablica 5.** Usporedba razlike u mortalitetu u bolesnika s obzirom na vrijeme operacije.

<b>Varijabla</b>	<b>&lt;24h (n=10)</b>	<b>24-48h (n=13)</b>	<b>48-72h (n=11)</b>	<b>&gt;72h (n=6)</b>	<b>P</b>
<b>Preživjeli</b>	7 (70,0%)	12 (92,3%)	9 (81,8%)	5 (83,3%)	0,582*
<b>Umrli</b>	3 (30,0%)	1 (7,7%)	2 (18,2%)	1 (16,7%)	

\* *Hi-kvadrat test*

## **5. RASPRAVA**

Naše je istraživanje pokazalo statistički značajni utjecaj Nottingham hip fracture score-a na 30-dnevni mortalitet. Također, nije dokazana statistički značajna povezanost između vremena proteklog od prijama do operacije s mortalitetom.

Archunan MW i sur. istražili su prikladnost NHFS-a u predviđanju 30-dnevnog mortaliteta bolesnika koji su pretrpjeli prijelome distalnog femura. U analizu je uključen 91 bolesnik s prosječnim praćenjem od 32 mjeseca. Prosječna dob bila je 69 godina, 56 (61%) bolesnika bile su žene, a 35 (39%) muškarci. Četrdeset i jedan bolesnik imao je NHFS vrijednost veću od četiri. Ukupna stopa smrtnosti nakon 30 dana iznosila je 7,7%, a nakon godinu dana 21%. Nije dokazana statistički značajna razlika u stopi smrtnosti nakon 30 dana u bolesnika s NHFS - om većim od četiri u odnosu na ispitanike s NHFS-om  $\leq 4$ . Bolesnici s NHFS vrijednosti  $\leq 4$  imali su manju stopu smrtnosti nakon 30 dana, koja je iznosila 6%, u usporedbi s onima koji su imali NHFS veći od četiri, gdje je stopa smrtnosti iznosila 9,8% ( $p=0,422$ ) (62).

Zanimljiva studija provedena od lipnja 2020. do kolovoza 2021. obuhvaćala je 702 ispitanika. Sun L. i sur. ispitali su učinkovitost NHFS-a za predviđanje postoperativnih ishoda nakon operacije prijeloma kuka. Ispitanici su podijeljeni u dvije skupine; one preživjele i one umrle u razdoblju od 30 dana nakon operacije. Medijan dobi preživjelih ispitanika bio je 80 godina, a umrlih 91. Dokazana je statistički značajna razlika NHFS-a u preživjelih bolesnika u odnosu na umrle bolesnike ( $p < 0.001$ ). Medijan NHFS-a preživjele skupine bio je četiri, a umrlih bolesnika pet (63).

Studija provedena u Nizozemskoj od strane van Rijckevorsel VA. i sur. istraživala je učinkovitost NHFS-a u procjeni 30-dnevnog mortaliteta. Kohortnu studiju od 2458 ispitanika činilo je 2458 ispitanika od kojih su 1631 bile žene, a ostatak su činili muškarci (631). Prosječna dob ispitanika bila je  $80 \pm 12$  godina. Smrtnost unutar 30 dana je rasla s povećanjem NHFS. Od ukupnog broja bolesnika, njih 1294 (53%) imalo je NHFS  $\geq 5$  i utvrđeno je da su u visokom riziku za smrt unutar 30 dana, pri čemu je stopa smrtnosti iznosila 12,4% (64).

Fluck B. i sur. procijenili su čimbenike i ishode povezane s proteklom vremenom do operacije kod 1081 muškarca i 2891 žene koji su bili podvrgnuti operaciji prijeloma kuka (od 2009. do 2019.). Prosječna dob ispitanika bila je 83,5 godine  $\pm 9,1$ , a provedeno je u razdoblju od 2009. do 2019. Nakon uspoređivanja vremena koje je  $< 24$  sata i vremena koje je  $\geq 48$  sati, statistički je



dokazano da postoji povećani rizik od smrti kada je vrijeme proteklo do operacije  $\geq 48$  sati (omjer izgleda 2,31; 95%, interval pouzdanosti 1,47-3,65) (65).

U usporedbi s našim istraživanjem, rad Archunan MW i sur. nisu dokazali statistički značajnu povezanost NHFS-a i 30-dnevnog mortaliteta. Ova studija također je imala više ispitanika ženskog spola, a prosječna dob bila je niža od dobi u našem istraživanju (62). Studije provedene u Nizozemskoj i studija Sun L. i sur. imali su veći broj ispitanika u odnosu na ovo istraživanje. Također, obje studije su dokazale statistički značajnu povezanost NHFS-a sa 30-dnevnim mortalitetom te se rezultati poklapaju s onima u našem istraživanju (63, 64). Istraživanje Fluck B. i sur. sadržavale su veći broj ispitanika, a prosječna dob bila je veća nego u ovoj studiji. Za razliku od našeg istraživanja, autori navedenog rada dokazali su da postoji statistički značajan povećan rizik od smrti kada je vrijeme proteklo do operacije  $\geq 48$  sati u odnosu na vrijeme proteklo od operacije  $< 24$  sata (65).

Naš istraživački rad obuhvaća nekoliko značajnih ograničenja. Prvo, istraživanje je provedeno isključivo na hrvatskoj populaciji, što ograničava mogućnost generalizacije rezultata na druge populacije. Drugo, studija je uključila relativno skroman broj sudionika te bi za daljnju potvrdu rezultata trebala biti provjerena na većem broju ispitanika.

## **6. ZAKLJUČCI**

1. Skupina bolesnika s NHFS-om pet i više imaju veći 30-dnevni mortalitet od skupine bolesnika s NHFS-om od nula do četiri.
2. Ne postoji statistički značajna povezanost između 30-dnevnog mortaliteta u bolesnika s prijelomom kuka i vremenom proteklim od prijama do operacije.

## **7. POPIS CITIRANE LITERATURE**

1. Chandra A, Rajawat J. Skeletal aging and osteoporosis: Mechanisms and therapeutics. *Int J Mol Sci.* 2021;22:3553.
2. Ng KCG, Jeffers JRT, Beaulé PE. Hip joint capsular anatomy, mechanics, and surgical management. *J Bone Joint Surg Am.* 2019;101:2141–51.
3. Deem E, Passalacqua N, Messer D, Sanseverino P, Zejdlik K, Klaes A. A review of anatomical terminology for the hip bone. *Anat Sci Int.* 2023;98:463–9.
4. Zhang H, Zhou J, Ling X, Chen H, Du M, Zhao J. Determining the orientation of acetabular prosthesis in total hip arthroplasty by referring to the anatomical landmark of acetabular notches. *Sci Rep.* 2023;13:6185.
5. Waldeyer AJ. Waldeyer - Anatomie Des Menschen. 17th ed. Fanghanel J, Pera F, Anderhuber F, Nitsch R, editors. Walter de Gruyter; 2009. str. 187-204.
6. Perumal V, Techataweewan N, Woodley SJ, Nicholson HD. Clinical anatomy of the ligament of the head of femur: Ligament of the head of femur. *Clin Anat.* 2019;32:90–8.
7. van den Eeden YNT, Zeiton M, Akkaya M, Salber J, Gehrke T, Citak M. The anatomical shape of the proximal femur correlates with the distal femur anatomy. *Arch Orthop Trauma Surg.* 2023;143:5221–28.
8. Ng KCG, Jeffers JRT, Beaulé PE. Hip joint capsular anatomy, mechanics, and surgical management. *J Bone Joint Surg Am.* 2019;101:2141–51.
9. Worsley C, Gaillard F. Ligamentum teres of the hip. In: Radiopaedia.org. Radiopaedia.org; 2009.
10. D’Ambrosi R, Ursino N, Messina C, Della Rocca F, Hirschmann MT. The role of the iliofemoral ligament as a stabilizer of the hip joint. *EFORT Open Rev.* 2021;6:545–55.
11. Martin HD, Khoury AN, Schröder R, Johnson E, Gómez-Hoyos J, Campos S, i sur. Contribution of the pubofemoral ligament to hip stability: A biomechanical study. *Arthroscopy.* 2017;33:305–13.
12. Tamaki Y, Goto T, Iwase J, Wada K, Hamada D, Tsuruo Y i sur. Contributions of the ischiofemoral ligament, iliofemoral ligament, and conjoined tendon to hip stability after total hip arthroplasty: A cadaveric study. *J Orthop Res.* 2022;40:2885–93.
13. Deem E, Passalacqua N, Messer D, Sanseverino P, Zejdlik K, Klaes A. A review of anatomical terminology for the hip bone. *Anat Sci Int.* 2023;98:463–9.

14. Tomasi M, Artoni A, Mattei L, Di Puccio F. On the estimation of hip joint loads through musculoskeletal modeling. *Biomech Model Mechanobiol.* 2023;22:379–400.
15. Küpper JC, Zandiyeh P, Ronsky JL. Empirical joint contact mechanics: A comprehensive review. *Proc Inst Mech Eng H.* 2023;237:147–62.
16. Mourad C, Omoumi P, Malghem J, Vande Berg BC. Conventional radiography of the hip revisited. *Magn Reson Imaging Clin N Am.* 2019;27:661–83.
17. Barrera CA, Cohen SA, Sankar WN, Ho-Fung VM, Sze RW, Nguyen JC. Imaging of developmental dysplasia of the hip: ultrasound, radiography and magnetic resonance imaging. *Pediatr Radiol.* 2019;49:1652–68.
18. Siemens M, Wunder S, Kraushaar J, Mortimer JA, Siddiqui M, Kane K. Hip surgery and radiology reporting for children with cerebral palsy prior to initiation of a hip surveillance program. *J Pediatr Rehabil Med.* 2021;14:257–63.
19. Lancaster TP, Chung CC, Gwathmey WF. Hip imaging and injections. *Clin Sports Med.* 2021;40:241–58.
20. Pecina MM, Bojanic I. Overuse injuries of the musculoskeletal system. 2nd ed. London, England: CRC Press; 2019.
21. Wichman D, Rasio JP, Looney A, Nho SJ. Physical examination of the hip. *Sports Health.* 2021;13:149–53.
22. Thorborg K, Reiman MP, Weir A, Kemp JL, Serner A, Mosler AB i sur. Clinical examination, diagnostic imaging, and testing of athletes with groin pain: An evidence-based approach to effective management. *J Orthop Sports Phys Ther.* 2018;48:239–49.
23. Polkowski GG, Clohisy JC. Hip biomechanics. *Sports Med Arthrosc.* 2010;18:56–62.
24. Foch E, Brindle RA, Pohl MB. Lower extremity kinematics during running and hip abductor strength in iliotibial band syndrome: A systematic review and meta-analysis. *Gait Posture.* 2023;101:73–81.
25. Haas MC, Sommer BB, Karrer S, Jörger M, Graf ES, Huber M i sur. Hip and trunk kinematics during reaching on a mobile and stable seat. *PLoS One.* 2023;18:e0289115.
26. Sato A, Takagi H, Koya T, Espinoza Orías AA, Kanzaki K, Inoue N. Clinical three-dimensional anatomy of the femur considering navigation-aided surgery of total knee arthroplasty in Japanese patients. *Knee.* 2023;41:214–20.

27. Falcinelli C, Whyne C. Image-based finite-element modeling of the human femur. *Comput Methods Biomech Biomed Engin.* 2020;23:1138–61.
28. Foulk DM, Mullis BH. Hip dislocation: Evaluation and management. *J Am Acad Orthop Surg.* 2010;18:199–209.
29. Martínez-Rondanelli A, Gomez-Sierra MA, Ossa AA, Hernández RD, Torres M. Damage Control in Orthopedics and Traumatology. *Colomb Med.* 2021;52:e4184802.
30. Tsai M-C, Chen Y-S. Occult femur fracture. *Mayo Clin Proc.* 2019;94:1934–5.
31. Black DM, Geiger EJ, Eastell R, Vittinghoff E, Li BH, Ryan DS i sur. Atypical femur fracture risk versus fragility fracture prevention with bisphosphonates. *N Engl J Med.* 2020;383:743–53.
32. Fuchs RK, Kersh ME, Carballido-Gamio J, Thompson WR, Keyak JH, Warden SJ. Physical activity for strengthening fracture prone regions of the proximal femur. *Curr Osteoporos Rep.* 2017;15:43–52.
33. Green CM, Zeiton M, Foulkes K, Barrie J. Acute fracture neck of femur among inpatients: Severe injuries which need to be taken seriously. *J Patient Saf.* 2018;14:202–5.
34. Stewart IM. Fracture of neck of femur. *BMJ.* 1957;2:922–4.
35. Yoon B-H, Mont MA, Koo K-H, Chen C-H, Cheng EY, Cui Q i sur. The 2019 revised version of association research circulation osseous staging system of osteonecrosis of the femoral head. *J Arthroplasty.* 2020;35:933–40.
36. Hedge G, Thaker S, Botchu R, Fawcett R, Gupta H. Atraumatic fractures of the femur. *Br J Radiol.* 2021;94:20201457.
37. Fischer H, Maleitzke T, Eder C, Ahmad S, Stöckle U, Braun KF. Management of proximal femur fractures in the elderly: current concepts and treatment options. *Eur J Med Res.* 2021;86.
38. Khan GN, Khosa HR, Usman M, Mazari J, Qadir I. Outcomes of dynamic condylar screw fixation for unstable peritrochanteric fractures. *Cureus.* 2022;
39. Chang S-M, Hou Z-Y, Hu S-J, Du S-C. Intertrochanteric femur fracture treatment in Asia. *Orthop Clin North Am.* 2020;51:189–205.
40. Sambandam SN, Chandrasekharan J, Mounasamy V, Mauffrey C. Intertrochanteric fractures: a review of fixation methods. *Eur J Orthop Surg Traumatol.* 2016;26:339–53.

41. Yalın M, Golgelioglu F, Key S. Intertrochanteric femoral fractures: A comparison of clinical and radiographic results with the proximal femoral intramedullary nail (PROFIN), the anti-rotation proximal femoral nail (A-PFN), and the InterTAN nail. *Medicina (Kaunas)*. 2023;59:559.
42. Gösling T. Subtrochantäre Frakturen. *Unfallchirurg*. 2022;125:389–403.
43. Liu B, Wu Z, Zhuang Z, Liu S, Li H, Han Y. Diagnosis, preoperative evaluation, classification and total hip arthroplasty in patients with long-term unreduced hip joint dislocation, secondary osteoarthritis and pseudoarthrosis. *BMC Musculoskelet Disord*. 2020;21.
44. Chagou A, Bassir RA, Rhanim A, Lahlou A, Bardouni A, Mahfoud M i sur. La pseudarthrose du col fémoral traitée par prothèse totale de la hanche: à propos de 15 cas. *Pan Afr Med J*. 2014;19.
45. Dargan D, McCaffrey D, Kealey WDC. Pseudarthrosis of femoral neck stress fracture treated with open reduction, sliding hip screw and bone morphogenic protein. *Int J Surg Case Rep*. 2012;3:529–32.
46. Ulson O, Zamboni C, Durigan JR, Hungria JOS, Hungria Neto JS, Christian RW i sur. Treatment of femur pseudoarthrosis using wave plate: Evaluation of consolidation and its relationship with graft type. *Injury*. 2021;52:S18–22.
47. Gökalp MA, Ünsal SŞ, Güner S, Türközü T, Güven N. Clinical results of decortication with bone grafting method versus extracorporeal shock wave treatment in long-bone pseudoarthrosis. *Med Sci Monit*. 2023;29.
48. Crompton J, Osagie-Clouard L, Patel A. Do hip precautions after posterior-approach total hip arthroplasty affect dislocation rates? A systematic review of 7 studies with 6,900 patients. *Acta Orthop*. 2020;91:687–92.
49. Bhandari M, Swiontkowski M. Management of acute hip fracture. *N Engl J Med*. 2017;377:2053–62.
50. Fernandez MA, Griffin XL, Costa ML. Management of hip fracture. *Br Med Bull*. 2015;115:165–72.
51. Rubenstein LZ. Falls in older people: epidemiology, risk factors and strategies for prevention. *Age Ageing*. 2006;35 Suppl 2:ii37–41.



52. Radcliff KE, Curry EP, Trimba R, Walker JB, Purtill JJ, Austin MS, i sur. High incidence of undiagnosed cervical myelopathy in patients with hip fracture compared with controls. *J Orthop Trauma*. 2016;30:189–93.
53. Santesso N, Carrasco-Labra A, Brignardello-Petersen R. Hip protectors for preventing hip fractures in older people. *Cochrane Database Syst Rev*. 2014:CD001255.
54. Sarwark JF. *Essentials of musculoskeletal care*. Rosemont, Ill: American Academy of Orthopaedic Surgeons; 2010.
55. Handoll HH, Queally JM, Parker MJ. Pre-operative traction for hip fractures in adults. *Cochrane Database Syst Rev*. 2011:CD000168.
56. Ritcey B, Pageau P, Woo MY, Perry JJ. Regional nerve blocks for hip and femoral neck fractures in the emergency department: A systematic review. *CJEM*. 2016;18(1):37–47.
57. Guay J, Kopp S. Peripheral nerve blocks for hip fractures in adult. *The Cochrane Database of Systematic Reviews*. 2020;11:CD001159.
58. Guay J, Parker MJ, Gajendragadkar PR, Kopp S. Anaesthesia for hip fracture surgery in adults. *Cochrane Database Syst Rev*. 2016;2:CD000521.
59. Neuman MD, Feng R, Carson JL, Gaskins LJ, Dillane D, Sessler DI, i sur. Spinal anesthesia or general anesthesia for hip surgery in older adults. *N Engl J Med*. 2021;385:2025–35.
60. Sobolev B, Guy P, Sheehan KJ, Kuramoto L, Sutherland JM, Levy AR, i sur. Mortality effects of timing alternatives for hip fracture surgery. *CMAJ*. 2018;190:E923–32.
61. Wiles MD, Moran CG, Sahota O, Moppett IK. Nottingham Hip Fracture Score as a predictor of one year mortality in patients undergoing surgical repair of fractured neck of femur. *Br J Anaesth*. 2011;106:501–4.
62. Archunan MW, Subhash S, Attwood J, Kumar S, Choudhry N, Fountain J, i sur. Nottingham hip fracture score: Does it predict mortality in distal femoral fracture patients? *Cureus*. 2021;13:e19139.

63. Sun L, Liu Z, Wu H, Liu B, Zhao B. Validation of the Nottingham Hip Fracture Score in predicting postoperative outcomes following hip fracture surgery. *Orthop Surg.* 2023;15:1096–103.
64. van Rijckevorsel VA, Roukema GR, Klem TM, Kuijper TM, de Jong L. Validation of the Nottingham hip fracture score (NHFS) in patients with hip fracture: A prospective cohort study in the Netherlands. *Clin Interv Aging.* 2021;16:1555–62.
65. Fluck B, Yeong K, Lisk R, Robin J, Fluck D, Fry CH, i sur. Identification of preoperative factors and postoperative outcomes in relation to delays in surgery for hip fractures. *Clin Med.* 2022;22:313–9.

## **8. SAŽETAK**

**Cilj istraživanja:** Glavni cilj ovog diplomskog rada bio je istražiti utjecaj Nottingham hip fracture score-a na 30-dnevni mortalitet u bolesnika s prijelomom kuka. Sporedni ciljevi bili su istražiti vrijeme proteklo od prijama bolesnika s prijelomom kuka do operacije te istražiti postoji li povezanost između vremena proteklog od prijama do operacije s mortalitetom.

**Ispitanici i metode:** Istraživanje uključuje ukupno 40 ispitanika od kojih je 12 muškaraca i 28 žena. Od ukupno 40 ispitanika 21 ispitanik operiran je zbog prijeloma vrata bedrene kosti, dok je 19 ispitanika operirano zbog prijeloma vrata bedrene kosti. Svakom ispitaniku uzeti bili su klinički, radiološki podatci prikupljeni iz elektronskih povijesti bolesti bolesnika od interesa na Zavodu za ortopediju i traumatologiju KBC-a Split. Podatci od interesa bili su dob, spol, vrijednost hemoglobina pri prijemu, podatak o boravku u staračkom domu, prisutni komorbiditeti i maligniteti. Na svakom ispitaniku proveden je test mentalne sposobnosti (engl. mini mental state examination test).

**Rezultati:** Naše je istraživanje pokazalo statistički značajni utjecaj Nottingham hip fracture score-a na 30-d dnevni mortalitet. ( $P=0,004$ ). Također, nije dokazana statistički značajna povezanost između vremena proteklog od prijama do operacije s mortalitetom ( $P=0,582$ ).

**Zaključci:** Skupina bolesnika s NHFS-om pet i više imaju većim 30-dnevni mortalitet od skupine bolesnika s NHFS-om od nula do četiri. Ne postoji statistički značajna povezanost između 30-dnevnog mortaliteta u bolesnika s prijelomom kuka i vremenom proteklom od prijama do operacije.

## **9. SUMMARY**

**Diploma thesis title:** Influence of Nottingham Hip Fracture Score on 30-day mortality in patients with hip fracture

**Objectives:** The main aim of this thesis was to investigate the impact of the Nottingham hip fracture score on 30-day mortality in patients with hip fracture. Secondary objectives were to investigate the time elapsed from the admission of patients with hip fracture to surgery and to investigate whether there is an association between the time elapsed from admission to surgery with mortality.


**Subjects and methods:** The research include a total of 40 respondents, of which 12 are men and 28 are women. Out of a total of 40 subjects, 21 subjects were operated on for femoral neck fractures, while 19 subjects were operated on for femoral neck fractures. For each subject, clinical and radiological data collected from electronic medical histories of patients of interest at the Department of Orthopedics and Traumatology of University Hospital of Split were taken. Data of interest were age, sex, hemoglobin value at admission, information on stay in a nursing home, comorbidities and malignancies present. A mental ability test (mini mental state examination test) was performed on each subject.

**Results:** Our research showed a statistically significant impact of the Nottingham hip fracture score on 30-day mortality ( $P=0,004$ ). Also, no statistically significant association between the time elapsed from admission to surgery and mortality was proven ( $P=0,582$ ).

**Conclusions:** The group of patients with NHFS 5 and more have a higher 30-day mortality than the group of patients with NHFS 0 to 4. There is no statistically significant association between 30-day mortality in patients with hip fracture and the time elapsed from admission to surgery.

## **10. ŽIVOTOPIS**

## **OSOBNI PODACI**



## **OBRAZOVANJE**

- 2005. – 2013. Osnovna škola Dugopolje, Dugopolje
- 2012. – 2016. III. Gimnazija Split
- 2016. – 2017. Sveučilišni odjel zdravstvenih studija-Fizioterapija, Split
- 2017. – 2023. Sveučilište u Splitu, Medicinski fakultet, Integrirani preddiplomski i diplomski studij Medicine

## **ZNANJA I VJEŠTINE**

- Strani jezici: engleski – aktivno
- Vozačka dozvola B kategorije