

Pro-apoptotski i anti-apoptotski čimbenici u ranom razvoju zuba u čovjeka

Kalibović Govorko, Danijela

Doctoral thesis / Disertacija

2011

Degree Grantor / Ustanova koja je dodijelila akademski / stručni stupanj: **University of Split, School of Medicine / Sveučilište u Splitu, Medicinski fakultet**

Permanent link / Trajna poveznica: <https://um.nsk.hr/um:nbn:hr:171:422696>

Rights / Prava: [In copyright](#)/[Zaštićeno autorskim pravom.](#)

Download date / Datum preuzimanja: **2025-02-02**



Repository / Repozitorij:

[MEFST Repository](#)



**SVEUČILIŠTE U SPLITU
MEDICINSKI FAKULTET
STUDIJ DENTALNE MEDICINE**

DANIJELA KALIBOVIĆ GOVORKO

**PRO-APOPTOTSKI I ANTI-APOPTOTSKI
ČIMBENICI U RANOM RAZVOJU ZUBA
U ČOVJEKA**

Doktorska disertacija

Split, 2011. godina

Zavod za anatomiju, histologiju i embriologiju
Sveučilište u Splitu, Medicinski fakultet, Studij dentalne medicine
Voditeljica rada: prof. dr. sc. Mirna Saraga-Babić, dr. med.
Komentorica: doc. dr. sc. Martina Šlaj, dr. med. dent.

*Mami, tati, sestri i Tomi;
I mojim prijateljima,
Jer me vole i podržavaju u onome što me čini sretnom
(iako se sigurno ponekad zapitaju).*

*Hvala od srca:
Mojoj dragoj, strpljivoj i nepokolebljivoj mentorici Mirni,
koja vjeruje u sebe i svoje studente,
Vrijednoj i pametnoj Katarini, koja nesebično dijeli svoje znanje,
Dobroj gospođi Asji, koja uvijek kaže ono što misli,
Dragoj šefici Dolores, koja će naposljetku od nas napraviti pravi fakultet,
Snježi i Adri, jer nikad ne znaš gdje te čekaju novi prijatelji,
I svim dragim ljudima Zavoda za anatomiju, histologiju i embriologiju.*

SADRŽAJ:

1. UVOD	9
1.1. Rani razvoj zuba	9
1.1.1. Razvoj prvog ždrijelnog luka: stanice neuralnog grebena i ektomezenhim usne šupljine	9
1.1.2. Razvojni stadiji zuba u čovjeka (stadiji pupoljka, kape i zvona) i njihova genska kontrola	12
1.1.2.1. <i>Caklinski čvorić</i>	13
1.1.3. Genska kontrola razvoja zuba i njezini poremećaji u zubnoj patologiji	15
1.2. Čimbenici važni za rani razvoj zuba u čovjeka: biljezi proliferacije, stanične smrti i diferencijacije	17
1.2.1. Proliferacija	17
1.2.1.1. <i>Biljeg proliferacije Ki-67 u zubnom zametku</i>	17
1.2.2. Pro-apoptotski i anti-apoptotski biljezi u zubnom zametku	18
1.2.2.1. <i>Apoptoza</i>	18
1.2.2.2. <i>Bjelančevine Bcl-2 obitelj kao regulatori apoptoze</i>	18
1.2.2.3. <i>Kaspaza-3</i>	19
1.2.2.4. <i>P53</i>	20
1.2.3. Biljezi diferencijacije u zubnom zametku, Hsp70 i sindekan-1	21
1.2.3.1. <i>Diferencijacija stanica</i>	21
1.2.3.2. <i>Hsp70</i>	21
1.2.3.3. <i>Sindekan-1</i>	22
1.3. Problematika i cilj istraživanja	23
1.4. Hipoteza	24

2. METODE I MATERIJAL	25
2.1. Sakupljanje tkiva i određivanje starosti zametaka	25
2.2. Vođenje, uklapanje u parafin i rezanje tkiva	25
2.3. Imunohistokemijsko bojenje rezova	26
2.4. Kvantifikacija, semi-kvantifikacija i statističke metode	28
2.4.1. Kvantifikacija pozitivnih stanica (Ki-67)	28
2.4.2. Semi-kvantifikacija stanica pozitivnih na jezgrine (p53 i kaspaza-3) i citoplazmatske biljege (Bcl-2, Bax, sindekan-1 i Hsp70)	28
2.4.3. Statističke metode	29
2.5. Etička načela	29
3. REZULTATI	30
3.1. Morfološke osobitosti razvoja ljudskih zuba između 5. i 12. tjedna razvoja	30
3.2. Imunohistokemijsko bojenje različitim razvojnim biljezima	32
3.2.1. Bojenje Ki-67 proliferacijskim biljekom i određivanje broja (udjela) pozitivnih stanica	32
3.2.2. Bojenje pro-apoptotskim kaspaza-3 i p53 biljezima i određivanja prisustva stanica u osnovi zuba primjenom semi-kvantifikacijske metode	35
3.2.3. Bojenje anti-apoptotskim Bcl-2 biljekom i određivanja raspodjele Bcl-2 pozitivnih stanica u osnovi zuba primjenom semi-kvantifikacijske metode	36
3.2.4. Bojenje biljekom stanične diferencijacije sindekanom-1 i određivanja raspodjele sindekan-1 pozitivnih stanica metodom semi-kvantifikacije	38
3.2.5. Bojenje biljekom diferencijacije Hsp70 i određivanje raspodjele Hsp70 pozitivnih stanica metodom semi-kvantifikacije	39

3.3. Dvostruko imunofluorescentno bojenje biljezima Ki-67, Bcl-2, Bax, sindekan-1 i Hsp70, njihova kolokalizacijska analiza i semi-kvantifikacija	40
3.3.1. Imunofluorescentno dvostruko bojenje biljezima Ki-67 i Bcl-2 i analiza njihove kolokalizacije	40
3.3.2. Imunofluorescentno dvostruko bojenje biljezima Bax i Bcl-2 i analiza njihove kolokalizacije	41
3.3.3. Imunofluorescentno dvostruko bojenje biljezima Ki-67 i sindekan-1 i njihova kolokalizacijska analiza	42
3.3.4. Imunofluorescentno dvostruko bojenje biljezima sindekan-1 i Hsp70 i njihova kolokalizacijska analiza	43
4. RASPRAVA	46
4.1. Proliferacijska aktivnost stanica zubnog zametka	46
4.2. Anti-apoptotska i apoptotska aktivnost u stanicama zubnog zametka	48
4.2.1. Aktivnost proteina Bcl-2 obitelji u stanicama zubnog zametka	48
4.2.2. Uloga kaspaze-3 i p53 u stanicama zubnog zametka	49
4.3. Diferencijacija stanica zubnog zametka	50
4.3.1. Uloga Hsp70 u stanicama zubnog zametka	50
4.3.2. Uloga sindekana-1 u stanicama zubnog zametka	51
4.4. Poremećaji proliferacije, apoptoze i diferencijacije u kliničkoj praksi	52
5. ZAKLJUČCI	58
6. SAŽETAK	60
7. ABSTRACT	61
8. POPIS LITERATURE	63
9. ŽIVOTOPIS	74

POPIS SKRAĆENICA

BrdU	bromodeoksiuridin
BMP	koštana morfogena bjelančevina (eng. bone morphogenetic protein)
CAMs	stanične adhezijske molekule (eng. cell adhesion molecules)
CNCC	stanice kranijalnog neuralnog grebena (eng. cranial neural crest cells)
CRL	duljina tjeme zadak (eng. crown-rump length)
CS	hondroitin-sulfat
DAB	diaminobenzidin
DAPI	4,6-diamino-2-fenilindol
DNA	deoksiribonukleinska kiselina
EGF	epidermalni čimbenik rasta (eng. epidermal growth factor)
FGF	fibroblastni čimbenik rasta (eng. fibroblast growth factor)
HS	heparan-sulfat
Hsp	protein toplinskog stresa (eng. heat shock protein)
mRNA	glasnička ribonukleinska kiselina
NCC	stanice neuralnog grebena (eng. neural crest cells)
PBS	otopina fosfatnog pufera (eng. phosphate buffer saline)
PDGF	čimbenik rasta nastao od trombocita (eng. platelet derived growth factor)
PCNA	proliferirajući stanični nuklearni antigen (eng. proliferating cell nuclear antigen)
rRNA	ribosomska ribonukleinska kiselina
TdT	deoksinukleotidil transferaza
TGF	transformirajući čimbenik rasta (eng. transforming growth factor)
TGFβ	transformirajući čimbenik rasta beta (eng. transforming growth factor beta)
TUNEL	deoksinukleotidil-transferaza (TdT) metoda označavanja hidroksilnih skupina na krajevima fragmenata DNA
VEGF	endotelni čimbenik rasta krvnih žila (eng. vascular endothelial growth factor)

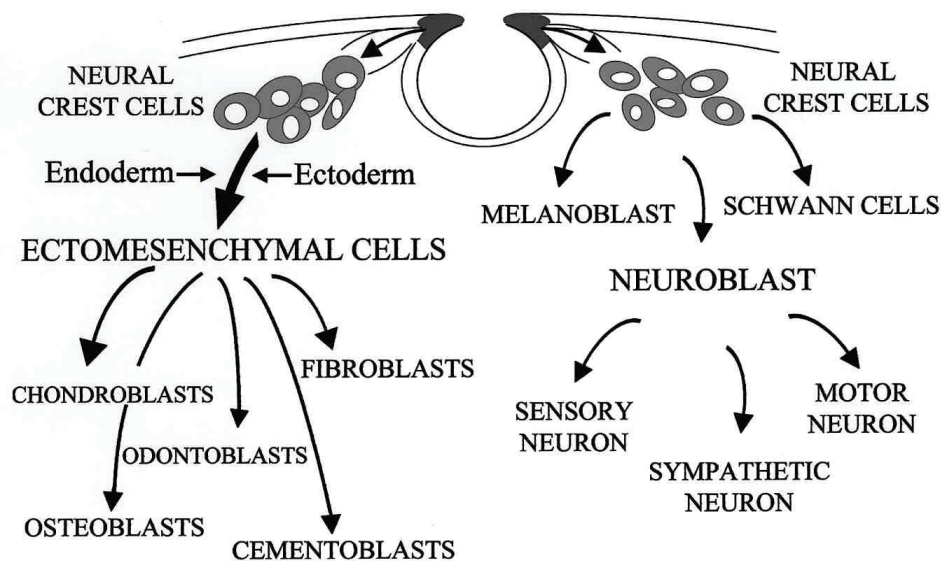
1. UVOD

1.1. Rani razvoj zuba

Zubi su visokomineralizirane strukture koje se nalaze na početku probavnog sustava u kralježnjaka i beskralježnjaka. Glavna im je uloga hvatanje i obrada hrane, ali često imaju i druge funkcije kao što je obrana i iskazivanje dominacije, a u ljudi i fonetska artikulacija (1). Prehrambene navike i prilagodbe okolišu izazvale su u kralježnjaka nastanak brojnih anatomskih oblika zuba, kao što su sjekutići, očnjaci, pretkutnjaci i kutnjaci (2). Ljudi su difiodontni sisavci, što znači da u njih nastaju dvije generacije zuba tijekom mliječne (primarne) denticije, nakon koje slijedi trajna (sekundarna) denticija. Razvoj zuba u sisavaca reguliran je uzastopnim i uzajamnim međudjelovanjem mezenhima nastalog od stanica kranijalnog neuralnog grebena (ektomezenhima) i epitela usne šupljine ektodermalnog podrijetla. Stoga zub u razvoju služi kao izvrstan model za proučavanje temeljnih procesa i mehanizama embriogeneze u kralježnjaka, uključujući indukciju, diferencijaciju te oblikovanje (3).

1.1.1. Razvoj prvog ždrijelnog luka: stanice neuralnog grebena i ektomezenhim usne šupljine

Stanice neuralnog grebena (NCC, eng. neural crest cells) nastaju tijekom procesa neurulacije, iseljavanjem stanice iz područja neuralne cijevi (ploče ili nabora) u različita područja tijela embrija (4). One imaju izuzetnu sposobnost migracije i diferencijacije te su osnova za razvoj raznih struktura u tijelu kao što su osjetni gangliji, simpatički neuroni, Schwannove stanice, pigmentne stanice, moždane ovojnice i većina vezivnog tkiva u području glave. Za razliku od embrionalnog vezivnog tkiva u drugim dijelovima embrija, koje nastaje od mezoderma i naziva se mezenhim, u području glave se mezenhim zbog svojeg neuroektodermalnog podrijetla naziva ektomezenhim (5).



Slika 1.

Diferencijacija stanica kranijalnog neuralnog grebena (CNCC, eng. cranial neural crest cells) Tijekom migracije u kraniofacijalnu regiju, od CNCC mogu nastati razne vrste stanica (odontoblasti, osteoblasti, hondroblasti i td.), a sudjeluju i u nastanku neuralnih tkiva (osjetni neuroni i gangliji kranijalnih živaca). Signali iz ektoderma i endoderma ždrijelnog luka daju upute važne za određivanju sudbine tih progenitorskih stanica. Preuzeto iz Chai, Y., Y. Ito, and J. Han, *TGF-beta signaling and its functional significance in regulating the fate of cranial neural crest cells*. Crit Rev Oral Biol Med, 2003. **14**(2): p. 78-88.

Stanice neuralnog grebena izdvajaju se tijekom neurulacije kao rezultat poticajne aktivnosti čimbenika površinskog ektoderma: koštanih morfogenetskih bjelančevina 4 i 7 (BMP4 i BMP7, eng. bone morphogenetic proteins) i Wnt signalnih proteina na stanice u lateralnom dijelu neuralne ploče (6). S druge strane, transformirajući čimbenici rasta, TGFβ1 i TGFβ2 (eng. transforming growth factors) koji nastaju u samim stanicama neuralnog grebena, potiču izražaj *slug/snail* gena (transkripcijskog čimbenika obitelji homologne regije cinkovog prsta), koji je svojstven stanicama koje se mijenjaju od tipičnih epitelnih prema mezenhimskim stanicama (7). Epitelno-mezenhiskom preoblikovanju stanica svojstven je gubitak međustanične povezanosti (međustaničnih veza) i adhezijskih molekula (CAMs, eng. cell adhesion molecules) tipičnih za neuralnu cijev (N-CAM i N-cadherin) i stanice neuralnog grebena tijekom migracije (8). Aktivacija *slug/snail* gena također štiti stanice od programirane stanične smrti, što vjerojatno osigurava održavanje dovoljnog broja stanica neuralnog grebena za procese migracije u udaljena područja tijela (8). NCC koje su stekle morfološke osobitosti mezenhimskih stanica, prolaze kroz ostatke bazalne lamine i započinju svoju migraciju. Smjer migracije određen je unutrašnjim svojstvima NCC i obilježjima okoliša s kojim se susreću tijekom migracije (6).

Nakon što stanice neuralnog grebena stignu na ciljno mjesto, diferenciraju se u određene strukture, pri čemu se na njima ponovno pojavljuju adhezijske molekule (8). U ptičjem embriju, NCC se diferenciraju i odvajaju u fazi neuralnih nabora, a u embriju sisavaca ove se stanice odvajaju od lateralnih dijelova neuralne ploče (5).

Izgleda da homeobox geni *LHX6* i *LHX7* imaju ključnu ulogu u usmjeravanju CNCC na njihova točna odredišta, gdje se CNCC aktivno umnažaju da bi proizvele glavninu ždrijelnog luka (9). Eksperimenti s tkivnom rekombinacijom pokazali su da najraniji odontogeni potencijal postoji u zubnom epitelu, a ne u CNCC te da je informacija o uzorku inicijacije i vrste zuba prisutna u epitelu usne šupljine već prije nastanka epitelnog zadebljanja (zubnog grebena) (10). Kasnije epitel gubi taj potencijal, a preuzimaju ga ektomezenhimske stanice koje reguliraju daljnju diferencijaciju epitelnih stanica zuba i nastanak zubnih zametaka (10). Međusobno usklađene epitelno-mezenhimske interakcije izuzetno su važne tijekom razvoja zuba, jer njihov poremećaj rezultira anomalijama zuba te odsustvom zuba (npr. u ptica i donjoj čeljusti žaba (*anura*)) (1).

Rombomere su središta proliferacije neuroepitela koja dijele površinu stražnjeg mozga u osam parnih segmenata, a od kojih nastaju motoričke jezgre IV., V., VI., VII., IX., X., XI. i XII. moždanog živca (11). NCC povezane s rombomerama 1 i 2 useljavaju u prvi ždrijelni luk i čine njegov najveći dio, dok NCC iz rombomere 4 useljavaju u drugi, a iz rombomere 6 i 7 u treći ždrijelni luk (6). Stanice kranijalnog neuralnog grebena diferenciraju u veliki broj raznih vrsta stanica i tkiva, uključujući vezivno i koštano tkivo koje čini veliki dio mekih i tvrdih tkiva lica (6). Proliferacijom CNCC nastaju zadebljanja koja označavaju svaki ždrijelni luk, a stanice se diferenciraju u različite fenotipove i pridonose formiranju struktura glave i vrata (4). Svaki ždrijelni luk građen je od središnje krvne žile, ogranka luka aorte, okruženog paraksijalnim mezodermom. Središnji dio luka čine CNC stanice koje su prekrivene neprekinutim slojem epitela ektodermalnog (izvana) i endodermalnog (iznutra) podrijetla. Prvi ždrijelni luk sudjeluje u oblikovanju gornje i donje čeljusti. Iz ždrijelnog područja migriraju stanice koje prekrivaju ždrijelne lukove pa iako se smatra da zubi nastaju isključivo od ektoderma, moguće je da u nekih vrsta zubi nastaju od epitela endodermalnog podrijetla (12). Razni transkripcijski čimbenici i čimbenici rasta (kao što su fibroblastni čimbenik rasta (FGF, eng. fibroblast growth factor), BMP, TGF, *Hox*, *Msx* i *Pax*) sudjeluju u specifikaciji i određivanju sudbine stanica neuralnog grebena (13). Kada nastankom zubnog grebena započne razvoj zuba, podležeći mezenhim je gotovo u potpunost naseljen stanicama nastalim od CNCC (14). Stoga je pravilna migracija i diferencijacija stanica neuralnog grebena od iznimne važnosti za normalan razvoj zuba, jer od njih nastaju sva tkiva zuba i parodontacija, osim cakline (5).

Složene uzastopne i uzajamne interakcije između epitela usne šupljine i ektomezenhima neophodne su za oblikovanje zuba, a posredovane su prostorno-vremenskim izražajem velikog broja gena (oko 300) i transkripcijskih čimbenika te faktora rasta (oko 100) (15).

Epitelno-mezenhimske interakcije vode formiranju visoko specijaliziranih struktura kao što su sjekutići, očnjaci, pretkutnjaci i kutnjaci. Svaka od ovih grupa zuba nastaje od različitih dijelova epitela usne šupljine. Zavisno od vrste (čovjek ili pokusna životinja) zubi nastaju od ektoderma i endoderma, ili samo od ektoderma (12, 16).

1.1.2. Razvojni stadiji zuba u čovjeka (stadij pupoljka, kape i zvona) i njihova genska kontrola

Dosadašnja saznanja o ranom razvoju zuba uglavnom se temelje na istraživanjima razvoja zametka mišjeg kutnjaka (molar). Međutim, razvoj zuba u miša značajno se razlikuje od čovječjeg, jer u miševa postoji samo jedna denticija kojom nastaju samo dvije vrste zuba (17). Nezavisno o položaju zuba u čeljusti i vrsti zuba, razvoj svakog zuba prolazi kroz četiri stadija: inicijacije, pupoljka (blastema), kape i zvona. Ti su stadiji povezani s određivanjem vrste, veličine i broja zuba, nakon čega slijedi morfogeneza, diferencijacija i mineralizacija zuba. Sonic hedgehog bjelančevina (SHH) izlučuje se rano u čitavom budućem zubnom epitelu i određuje mjesta proliferacije ektodermalnog epitela usne šupljine, invaginacije u ektomezenhim i inicijacije zuba (18).

Nastanak primarnog zadebljanja epitela usne šupljine (zubni greben ili dentalna lamina) predstavlja prvi stadij u razvoju zuba (19), koji se u ljudskih embrija javlja tijekom šestog tjedna intrauterinog razvoja (20). Epitel zubnog grebena urasta u podležeci ektomezenhim, gdje oblikuje epitelni *zubni pupoljak* oko kojeg se zgušnjavaju stanice ektomezenhima (21, 22). Na prijelazu iz stadija pupoljka u stadij kape, stanice nastale od CNC zgušnjavaju se na mjestu dodira s zubnim epitelom, ukazujući na njihovu ključnu ulogu u epitelno-mezenhimskim interakcijama tijekom razvoja zubnog zametka (14). *Stadij kape* nastaje kao rezultat nabiranja epitela, tijekom kojeg se uzduž konkavnog ruba kape epitel diferencira u preameloblaste (buduće ameloblaste), pravilan sloj stanica koje proizvode caklinu. Zgusnuti ektomezenhim nastao od stanica neuralnog grebena, koji se utiskuje u caklinski organ, naziva se zubna (dentalna) papila, buduća zubna pulpa. Epitel na unutrašnjoj površini kape naziva se unutrašnji caklinski epitel, dok je vanjski dio kape prekriven vanjskim caklinskim epitelom. Između tih dvaju epitelnih slojeva, nalazi se zvjezdolika mrežica (caklinska pulpa). Od zgusnutog ektomezenhima oko

osnove zuba (zubne vrećice) razvit će se cementoblasti, osteoblasti i fibroblasti budućeg korijena i alveole zuba (2, 23).

Između 16. i 21. tjedna gestacije, razvoj zuba dosegne *stadij zvona*, u kojem se sloj ektomezenhimskih stanica na površini zubne papile diferencira u sloj odontoblasta, stanica koje izlučuju dentin. Tijekom kasnog stadija zvona, ameloblasti i odontoblasti počinju izlučivati prethodnike dentina i cakline, i to prvo u područjima budućih sjekutića (incizalnim područjima) (22, 24). Zubni greben postupno podliježe programiranoj staničnoj smrti (apoptozi), raspadajući se tijekom stadija kape i zvona te nestaje do završetka razvoja zuba (22). Ostaci zubnog grebena mogu ostati duboko u sluznici usne šupljine ili u alveolarnoj kosti, čineći najvažniji izvor odontogenih cista i tumora (25).

U stadiju kape, u unutrašnjem caklinskom epitelu nastaje nakupina stanica nazvana caklinski čvorić, signalni centar koji regulira nastanak zubnih kvržica. Kako razvoj zuba napreduje iz stadija kape u stadij zvona, ektomezenhim zuba koji je nastao od CNCC i unutrašnji caklinski epitel započinju diferencijaciju u preodontoblaste i preameloblaste. U razvijenom zubu, ektomezenhim zuba pridonosi nastanku dentina, pulpe, cementa, parodontalnog ligamenta, a od unutrašnjeg caklinskog epitela (budućih ameloblasta) nastaje caklina (14).

Razlika u obliku sjekutića i kutnjaka povezana je s brojem caklinskih čvorića koje zub u razvoju ima. U distalnim dijelovima mandibularnog luka, koštana morfogenetska bjelančevina BMP4 potiskuje izražaj *Barx1* gena. Kada je BMP4 signal inhibiran, induciran je izražaj *Barx1* gena u zubnom ektomezenhimu pa se sjekutići u razvoju transformiraju u kutnjake (6). Izostanak izražaja *Dlx1* i *Dlx2* gena, uzrokuje izostanak razvoja kutnjaka u gornjoj čeljusti, dok su *Msx1* i *Msx2* geni vjerojatno povezani s nastankom sjekutića, ali još ne postoje jasni dokazi za to. Geni stoga kontroliraju ne samo smještaj, nego i vrstu zuba koja će se razviti (6).

1.1.2.1. Caklinski čvorići

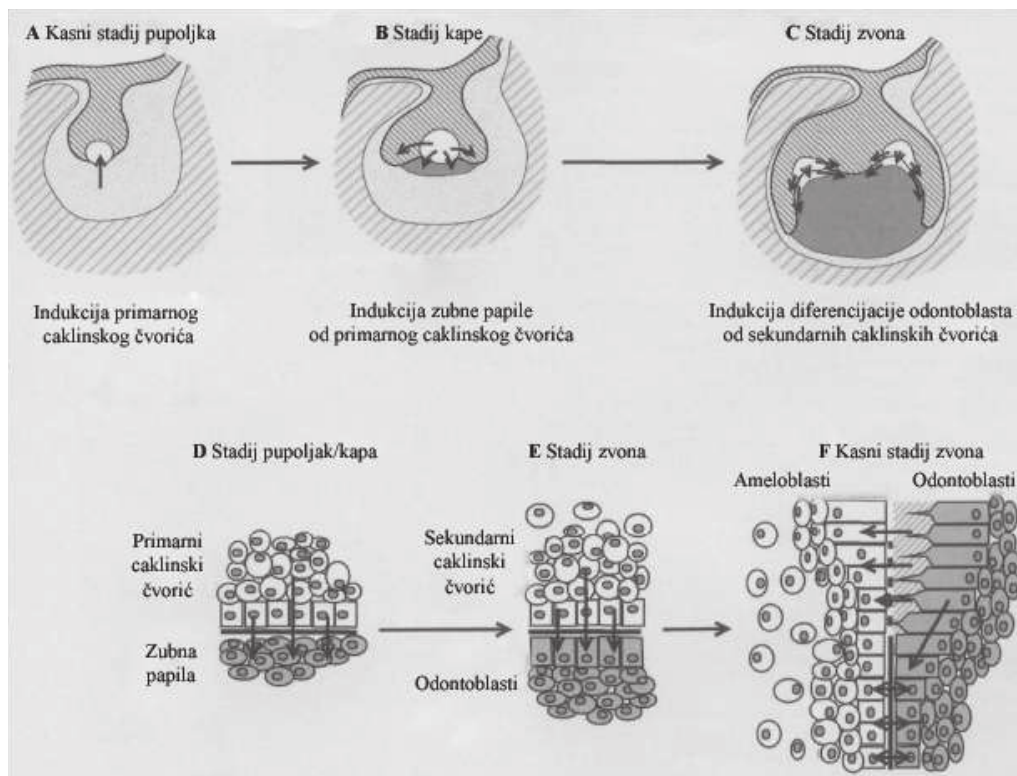
Caklinski čvorići su signalni centri koji reguliraju oblikovanje zuba i uzorak kvržica u kutnjaka (26, 27). Tijekom stadija kape, unutrašnji caklinski epitel i zubna papila odvojeni su samo bazalnom membranom, a unutrašnji caklinski epitel i bazalna membrana reguliraju diferencijaciju odontoblasta (28), koja započinje u području caklinskog čvorića (26, 29).

Primarni caklinski čvorić je signalni centar koji nastaje na vršku epitelnog zubnog pupoljka i potpuno je razvijen i morfološki uočljiv u zubnom epitelu u stadiju kape (26). Do sada je istraženo više od 50 gena koji se aktivno prepisuju u caklinskim čvorićima, a čiji su proizvodi razni čimbenici rasta i signalne molekule iz BMP, FGF, Shh i Wnt obitelji (1). Nastajanje primarnog caklinskog čvorića

regulirano je signalima iz mezenhima (posebno BMP4), što je dokazano pokusom *in vitro* (30) kao i studijom na *Msx1* mutiranim miševima, u kojih izostaje razvoj caklinskog čvorića (29). Pokazano je da se stanice caklinskog čvorića ne dijele, nego potiču proliferaciju susjednih epitelnih stanica u području vratne petlje kao i ektomezenhimske stanice zubne papile. Stanice caklinskog čvorića nemaju receptore za FGF pa zbog toga ne mogu odgovoriti na mitogene podražaje (31). Navedene razlike u proliferacijskoj aktivnosti povezuju se s prelaskom zuba iz stadija pupoljka u stadij kape (15, 27). U području primarnog caklinskog čvorića izražen je *p21* čimbenik koji kontrolira staničnu proliferaciju i diferencijaciju (30, 32), kao i BMP4 čimbenik, koji se smatra ključnom molekulom u indukciji apoptoze u mnogim strukturama kao što su rombomere, prsti i apikalni ektodermalni greben (33). Apoptotsko uklanjanje primarnog caklinskog čvorića započinje na kraju stadija kape, a čvorić potpuno nestaje do stadija zvona (34). Nasuprot tome, FGF4 štiti okolne epitelne i ektomezenhimske stanice od apoptoze (35).

Primarni se caklinski čvorić kutnjaka najvećim dijelom uklanja apoptozom, osim dijelova od kojih nastaje prva kvržica (35). Nakon toga se na mjestima na kojima nastaju ostale kvržice, pojavljuju novi caklinski čvorići, koji se nazivaju *sekundarnim caklinskim čvorićima*. Oni također izlučuju nekolicinu signalnih molekula (FGF4 i 9, *Shh*, *Wnt10a,b* i BMP4 i 7) (36, 37). U sekundarnom caklinskom čvoriću je također izražen *p21*, inhibitor ciklin-ovisne kinaze te transkripcijski faktori *Msx2* i *Lef1* (36). Vjeruje se da neki od signala iz caklinskih čvorića induciraju diferencijaciju odontoblasta. Također je dokazano da članovi FGF obitelji potiču proliferaciju ektomezenhimske i epitelne stanice te reguliraju rast kvržica. Signali iz sekundarnog caklinskog čvorića zajedno sa signalima iz ektomezenhima sudjeluju u nastajanju uzorka kvržica, a time i u definiranju oblika krune zuba (26). Kada stanice caklinskog čvorića prestanu proliferirati, izlučuju signalne molekule koje potiču proliferaciju susjednih stanica (15, 27). Genska kontrola slična onoj u čovjeka, a povezana s razvojem zubnih kvržica, nađena je u miša i voluharice te se zato neke signalne molekule smatraju biljezima svojstvenim razvoju krune zuba (36): tako FGF4 potiče proliferaciju u izoliranim tkivima zuba (27), dok je *p21* biljeg diferencijacije, a izražen je samo u stanicama koje su prestale proliferirati (30, 38).

Male razlike u izražaju signalnih molekula između primarnih i sekundarnih caklinskih čvorića povezuju se sa stupnjevitom diferencijacijom odontoblasta (36, 39). Obzirom da su iste signalne molekule dokazane u primarnim čvorićima i sjekutića i kutnjaka, smatra se da je regulacija nastanka zubne papile i kape slična u različitim vrstama zuba (26).



Slika 2.

Shematski prikaz povezanosti signala iz caklinskog čvorića s morfogeneza i diferencijacijom odontoblasta.

A) Tijekom stadija pupoljka, odontogeni ektomezenhim inducira nastajanje primarnog caklinskog čvorića. B) Tijekom stadija kape, caklinski čvorić eksplicira signalne molekule koje reguliraju nastanak zubne papile i rast epitelnih vratnih petlji. C) Tijekom stadija zvona, signali iz sekundarnih caklinskih čvorića reguliraju nastanak kvržica i mogu potaknuti terminalnu diferencijaciju odontoblasta. D) Povećani prikaz slike B pokazuje indukciju stanica zubne papile u dentalnom mezenhimu ispod primarnog caklinskog čvorića. E) Povećani prikaz vrška kvržice u vrijeme nastanka sekundarnog caklinskog čvorića. F) Povećani prikaz diferencijacije odontoblasta. Odontoblasti luče dentin i induciraju terminalnu diferencijaciju ameloblasta (strelice s desna na lijevo).

Preuzeto iz: Thesleff, I., S. Keranen, and J. Jernvall, *Enamel knots as signaling centers linking tooth morphogenesis and odontoblast differentiation*. *Adv Dent Res*, 2001. **15**: p. 14-8.

1.1.3. Genska kontrola razvoja zuba i njezini poremećaji u zubnoj patologiji

Pravilan prostorni i vremenski izražaj gena i njihovih produkata preduvjeti su normalnog razvoja zuba. Konzervirani signalni putevi BMP, FGF, SHH i WNT liganda i njihovi receptori tvore ključne razvojne puteve koji se uzastopno koriste tijekom razvoja zuba i posreduju u epitelno-mezenhimskim interakcijama (40, 41).

Geni koji sadrže homeobox domene *Dlx1* i *Dlx2*, izraženi su u maksilarnom i proksimalnim dijelovima mandibularnog luka. Promjene njihovog izražaja povezuju se s poremećajima razvoja specifičnih vrsta zuba (sjekutića i kutnjaka). FGF8 iz proksimalnog ektoderma mandibularnog nastavka, inducira izražaj *Barx1*, još

jednog homeobox gena, koji u donjoj čeljusti može nadomjestiti nedostatak *Dlx1* i *Dlx2* gena i osigurati normalni nastanak kutnjaka. Geni *Msx1* i *Msx2* su vjerojatno povezani s nastankom sjekutića, ali još ne postoje jasni dokazi za to (6).

Inicijacija određene vrste zuba u različitim dijelovima usne šupljine definirana je lokalnom reakcijom stanica na specifične grupe homeobox gena (42). Podjela na proksimalna i distalna područja zubnog luka nastaje zbog različitog staničnog odgovora, u odnosu na blizinu izvora signala. Tako proksimalni epitel zuba izlučuje čimbenik rasta FGF8, koji inducira izražaj homeobox gena u proksimalnom mezenhimu (*PAX9*, *BARX1*, *DLX1* i *DLX2*), a oni određuju nastanak kutnjaka. BMP4, koji se izlučuje u distalnom epitelu i u distalnom mezenhimu potiče izražaj *MSX1*, *MSX2* i *ALX4* gena koji određuju nastanak sjekutića. Pretpostavlja se da BMP-i igraju važnu ulogu u nastanku periodičnog ustroja zuba inhibirajući širenje FGF signala (43, 44). Pravilni izražaj i kombinacija ovih genskih proizvoda određuje širinu i smještaj različitih morfogenetskih polja tijekom razvoja zuba, a time i vrstu zuba koja se razvija. Izražaj signalne molekule ektodisplazina (*EDA*, član TNF obitelji liganda kodiran od strane *EDA* gena) i/ili njezinih receptora utječe na veličinu morfogenetskih polja. Visoka aktivnost *EDA* rezultira prekobrojnima zubima koji su, začuđujuće, uvijek slični pretkutnjacima i pojavljuju se distalno od prvog kutnjaka. Smanjena aktivnost *EDA* rezultira nedostatkom kutnjaka, kao u slučaju *Tabby* i *Downless* mišjih fenotipova (45). Iz navedenih eksperimenata razvidno je da normalni uzorak pojavljivanja, vrste i raspodjele zuba uključuje uvijek isti slijed aktivacije gena: klonove migrirajućih CNC stanica, homeobox gene u mezenhimskim stanicama i signalne molekule koje izlučuje zubni epitel (model klon, homeobox gen i polje) (46). Navedeni su modeli utemeljeni na čvrstim teoretskim i kliničkim podacima i jasno ukazuju na činjenicu da postoji multifaktorijska etiologija razvoja zuba (47-49). Poremećaji u izražaju navedenih gena, očituju se različitim poremećajima razvoja zuba. Eksperimentalnim moduliranjem raznih razvojnih molekula, može se promijeniti izražaj homeobox gena u ciljnim tkivima što rezultira izmijenjenim brojem, oblikom i veličinom zuba. Tako npr. dodavanjem noggina (BMP neutralizator) ranim mišjim mandibularnim lukovima rezultira transformacijom sjekutića u kutnjake (50). Knock-out mutacije većine gena povezanih s razvojem zuba ne uzrokuju zastoj razvoja zuba u ranim razvojnim stadijima i ne mogu spriječiti razvoj zubnog grebena, što ukazuje na postojanje sigurnosnih razvojnih mehanizama (vjerojatno još nekih drugih gena koji su za to odgovorni). Primjer tog fenomena je perzistencija zubnog grebena u ptica, iako su kod njih zubi nestali prije više od 60 milijuna godina (51).

1.2. Čimbenici važni za rani razvoj zuba u čovjeka: biljezi proliferacije, stanične smrti i diferencijacije

Tkivna homeostaza ovisi o skladnom odnosu između stanične proliferacije, diferencijacije i stanične smrti. Tijekom diobe somatskih stanica, napredovanje staničnog ciklusa precizno je regulirano mrežom pozitivnih i negativnih signala (52). Stanični ciklus čvrsto je kontroliran mnogim regulatornim mehanizmima, koji ili dozvoljavaju ili sprečavaju njegovo napredovanje (53). Apoptoza i proliferacija čvrsto su povezane, a regulatori staničnog ciklusa utječu i na staničnu diobu i na staničnu smrt. Vremenski slijed događaja nadzire se kontrolnim točkama staničnog ciklusa na prijelazu G1/S faze staničnog ciklusa, u S fazi i na prijelazu G2/M faze (52). Kontrolne točke osiguravaju da se važni događaji u određenoj fazi staničnog ciklusa završe prije nego započne nova faza proliferacije, što sprječava nastanak i daljnje umnažanje genetski abnormalnih stanica (stanica s oštećenom /pogrešno sintetiziranom DNA).

1.2.1. Proliferacija

Stanična proliferacija jedan je od temeljnih bioloških procesa (54), a pod kontrolom je pozitivnih i negativnih regulatora, koji se sastaju na razini kaskade kinaza staničnog ciklusa (55).

1.2.1.1. Biljeg proliferacije Ki-67 u zubnom zametku

Ki-67 protein (MKI67 antigen (56)) izvorno je definiran prototipom monoklalnog protutijela Ki-67, nastalog imunizacijom miševa jezgrama Hodgkin limfoma (stanične linije L428). Ime je izvedeno od grada u kojem je nastalo (Kiel), a broj od rednog broja originalnog klona (57). Ki-67 je jezgrina bjelančevina koja je prisutna u svim fazama staničnog ciklusa osim u fazi mirovanja (G0) (58, 59) pa se zato naveliko koristi kao proliferacijski biljeg (60). Ipak, novija istraživanja su pokazala da se male količine ovog proteina mogu pronaći i u stanicama u mirovanju (61). Antigeni stanične jezgre u čovjeka povezani su sa staničnom proliferacijom, a po prvi put su definirani uz pomoć humanih autoimunih protutijela (62). Dokazana je nužnost proteina Ki-67 za staničnu proliferaciju kao i njegova uloga u RNA polimeraza I-ovisnoj sintezi nukleolarne rRNA (63).

Harada i suradnici su na eksperimentalnim životinjama proučavali proliferaciju tijekom razvoja zuba miševa i lokalizirali Ki-67 pozitivne stanice u epitelu zubnog pupoljka (64). Nakasone i suradnici, istraživali su povezanost između završetka stanične proliferacije i izražaja proteina toplinskog stresa (eng. Heat shock protein)

Hsp25 u štakorskim embrijima i postnatalno: brojne Ki-67 pozitivne stanice pronađene su u cakilskom organu dok je Hsp25 imunoreaktivnost utvrđena tek nakon završetka proliferacije (65). Na ranim ljudskim embrijima, postoje istraživanja s Ki-67 biljekom (napravljena u našem Laboratoriju) u području razvoja hipofize (66) i bubrega (67). Guven i suradnici, istražili su proliferaciju stanica ljudskog zubnog zametka u fetusa starih 13–30 tjedana gestacije (68), dok istraživanja na ranim stadijima razvoja zuba u čovjeka ne postoje, osim našeg istraživanja provedenog na ljudskim zubnim zamecima starim 5–10 razvojnih tjedana (69).

1.2.2. Pro-apoptotski i anti-apoptotski biljezi u zubnom zametku

1.2.2.1. Apoptoza

Kerr i suradnici su 1972. godine, na morfološkim temeljima, definirali apoptozu kao jedinstveni oblik stanične smrti i instrument za uklanjanje neželjenih stanica tijekom embrionalnog razvoja, tijekom normalne izmjene stanica u tkivima koja se dijele kao i u patološkim stanjima (70). Danas se zna da je apoptoza genski uvjetovana, a morfološke su promjene rezultat aktivacije unutarstaničnih signalnih puteva, čija je jedina uloga smrt stanice i organizacija uklanjanja njezinih ostataka (71).

Postoje dva glavna apoptotska puta: vanjski ili put Fas/TNF-R1 receptora i unutrašnji ili mitohondrijski put te dodatni put koji uključuje T-limfocitima posredovanu citotoksičnost i perforin-granzim-ovisnu smrt stanice. Svi nabrojani putevi objedinjuju se na istom izvršnom putu, koji započinje cijepanjem kaspaze-3, a završava smrću stanice (72). Granzim A put stanične smrti, aktivira paralelni, o kaspazi neovisni put, djelujući preko oštećenja jednolančane DNA (73).

Pod svjetlosnim mikroskopom može se vidjeti da se apoptotska stanica odvaja od drugih stanica i postaje okrugla. Tijekom apoptoze, kromatin se zgušnjava, a jezgra fragmentira (piknoza). Citoplazma se zgušnjava, postaje eozinofilna i organizira se u apoptotska tjelešca, koja sadržavaju razne dijelove citosola, organele i dijelove zgusnute jezgre (70, 72). Apoptotska tjelešca fagocitiraju makrofagi, parenhimske stanice ili tumorske stanice i razgrađuju unutar fagolizosoma. Sama apoptoza ili uklanjanje apoptotskih stanica isključuje upalni odgovor, jer apoptotske stanice ne otpuštaju svoj sadržaj u okoliš, okolne stanice ih brzo fagocitiraju, a pri tome ne proizvode protuupalne citokine (74, 75).

1.2.2.2. Bjelančevine Bcl-2 obitelj kao regulatori apoptoze

Članovi Bcl-2 obitelji su unutarstanične, s membranom povezane bjelančevine, koje reguliraju apoptozu ili programiranu staničnu smrt (76). Obitelj čini više od 20 članova, a dijele se na pro-apoptotske (Bax, Bak, Bok, Bcl-G, Bcl-rambo, Bfk,

Bid, Bad, Bik, Bim, Bmf, Noxa, Puma, Hrk, Beclin1 i MULE) i anti-apoptotske (Bcl-2, Bcl-xL, Bcl-w, Mcl-1, Bcl2l10, Bfl-1 and Bcl2l12) (77). Jedinstvena karakteristika obitelji Bcl-2 bjelančevina je da one međusobno tvore razne homodimere i heterodimere koji, ili potiču, ili sprečavaju apoptozu (78-80). Na taj način oni uzajamno "titiraju" funkciju, a njihov relativni izražaj "odlučuje" o sudbini stanice, regulirajući integritet membrane mitohondrija (78, 79).

Različite kombinacije bjelančevina iz Bcl-2 obitelji pojavljuju se ovisno o vrsti, stupnju diferenciranosti i aktivacijskom stanju stanice. Lokalizacija članova Bcl-2 obitelji regulira njihovu funkciju: Bcl-2 se nalazi na vanjskoj membrani mitohondrija, dok se Bax prije indukcije apoptoze pretežno nalazi u citosolu (81, 82). Nakon indukcije apoptoze Bax se premješta u mitohondrij, veže se za njegovu membranu gdje sudjeluje u stvaranju mitohondrijskih pora i otpuštanju citokroma-c (83), što ubrzava programiranu smrt stanica (78). Kondo i suradnici, lokalizirali su Bax i Bcl-2 u stanicama caklinskog organa štakora (84). Setkova i suradnici su istraživali i apoptozu i proliferaciju u ranom oblikovanju kutnjaka u voluharice metodom TUNEL (eng. Terminal Transferase dUTP Nick End Labeling, deoksinukleotidil-transferaza (TdT), metoda označavanja hidroksilnih skupina na krajevima fragmenata DNA) i PCNA (eng. proliferating cell nuclear antigen, jezgrin antigen proliferirajuće stanice) te su ustanovili da su se mitoze grupirale oko vratne petlje zuba (85). Na ljudskim fetusima, izražaj Bcl-2 bjelančevine istražen je na zubnim zamecima starosti 18–24 tjedna (86) te fetusima starosti 11 tjedana (87). Lichnovsky i suradnici utvrdili su na humanom tkivu starosti od 4–30 razvojnih tjedana, pozitivnu povezanost između proliferacijske aktivnosti i Bcl-2 izražaja u mnogim tkivima u razvoju, između ostalih i u zubnom grebenu (88). Na ranim (embrionalnim) razvojnim stadijima postoji samo istraživanje našeg Laboratorija za istraživanje ranog razvoja čovjeka, i to na zubnim zamecima starosti 5–10 tjedana (69).

1.2.2.3. Kaspaza-3

Kaspaza-3 je proteaza koja je dio velike obitelji kaspaza (cistein-proteaza), koje su uključene u programiranu staničnu smrt (89). Do danas ih je u ljudskim stanicama opisano oko 14 vrsta, gdje postoje kao neaktivni zimogeni-prokaspaze (90), a dijele se na upalne (kaspaza-1, -4, -5 i -13), inicijacijske (kaspaza-2, -8, -9 i -10) i izvršne (kaspaza-3, -6 i -7) kaspaze (91). Kaspaze slijede kaskadni put aktivacije, tako da svaka aktivirana kaspaza cijepa sljedeću prokaspazu u njezin aktivni oblik.

Aktivna kaspaza-3 do sada je pronađena u interdigitalnim područjima udova, u timusu, tankom crijevu, bubregu, neuronima i spinalnim ganglijima (92-96). Setkova i suradnici su na embrijima voluharice dokazali apoptotska tjelešca u

antemolarnom području, caklinskom čvoriću te na spojištu zubnog grebena i zubnog pupoljka te duž čitave osnove kutnjaka (85). Istraživanje Matalove i suradnika, dokazalo je apoptotske stanice u površinskom sloju zubnog grebena, spojištu grebena i zubnog pupoljka te u primarnom caklinskom čvoriću (97). Prokaspaza-3 i kaspaza-3 dokazane su u primarnom caklinskom čvoriću primjenom imunohistokemijskih metoda, a sama apoptoza primjenom TUNEL metode (98). Slična istraživanja do sada nisu provedena na ranim razvojnim stadijima zuba u čovjeka.

1.2.2.4. P53

Tumor supresorska p53 bjelančevina regulira prepisivanje (transkripciju) vežući se za specifičnu sekvencu DNA pa igra važnu ulogu u kontroli prijelaza iz G1 u S fazu staničnog ciklusa (99, 100). U slučaju oštećenja molekule DNA, ova bjelančevina inducira prekid staničnog ciklusa ili apoptozu u stanici. Istraživanja na životinjama su pokazala da osim u tumorigenezi, p53 ima važnu ulogu i u embrionalnom razvoju i da može inducirati diferencijaciju u *in vitro* modelima (101). Pretpostavlja se da p53 ima dvojaku ulogu u embriju tijekom razvoja: inducibilnu, koja nastaje zbog stresa ili oštećenja DNA i konstitutivnu. Aktivirani p53 transkripcijski regulira gene koji kontroliraju rast (npr. p21) ili apoptozu (npr. bax), a krajnji rezultat je zastoj rasta i apoptoza što zajedno doprinosi embrionalnoj smrtnosti (101). Razna istraživanjima pokazala su da p53 može inducirati diferencijaciju normoblasta, B-limfocita (102), mišićnih stanica, keratinocita (103) i spermatocita (104) u raznim *in vivo* i *in vitro* modelima (101). Lichnovsky i suradnici pronašli su da, u nekim tkivima u razvoju, izražaj p53 korelira s područjima visoke proliferacijske aktivnosti. Moguće da je u tim tkivima visoka razina izražaja p53 odraz regulatornih putova koji kontroliraju “neprikladnu” proliferaciju, ali i veću učestalosti genomskih pogrešaka zbog intenzivne diobe stanica (88).

Mnogi autori navode da se p53 homozigotni miševi razvijaju normalno do rođenja, ali potom brzo razvijaju mnoge tumore (105, 106). Istraživanje Armstroga i suradnika na p53 knock-out miševima, povezuju p53 sa smrću tijekom embrionalnog razvoja ili neposredno nakon rođenja zbog poremećaja zatvaranja neuralne cijevi i pridruženih kraniofacijalnih anomalija, uključujući abnormalnosti oka i gornjih sjekutića (107). Cernochova i suradnici, istraživali su izražaj p53, p63 i p73 u području glave i usne šupljine normalnih ljudskih embrija i fetusa starosti od 7–18 tjedana i pokazali da je izražaj p53 bio približno konstantan od 7.–11. tjedna, s laganim porastom izražaja u 13. razvojnom tjednu (108). Miosge i suradnici su imunohistokemijski istraživali izražaj tumorskih proteina c-erb-B2 i c-fos te p53 proteina u normalnim ljudskim plodovima starosti od 4–21 tjedana te su utvrdili da p53 djeluje anti-proliferativno (109). Uloga p53 u razvoju zuba nije istražena u navedenoj studiji.

1.2.3. Biljezi diferencijacije u zubnom zametku, Hsp70 i sindekan-1

1.2.3.1. Diferencijacija stanica

Tijekom razvoja višestaničnog organizma stanice proliferiraju kroz određeno vrijeme prije nego započnu funkcionalnu diferencijaciju (110). Proces diferencijacije nezrelih stanica u specijalizirane stanice uključuje ograničenje proliferativne sposobnosti, koja kulminira izlaskom iz staničnog ciklusa. Precizna regulacija završne faze stanične diobe nužna je da bi se osiguralo stvaranje točnog broja diferenciranih stanica u prostoru i vremenu, što je važno za funkciju i građu tkiva (111). Odluka stanice da krene u smjeru diferencijacije često se događa u G1 fazi staničnog ciklusa. Nedavne su studije otkrile postojanje regulatora s dvostrukom funkcijom: u kontroli i proliferacije i diferencijacije. Određeni regulatori staničnog ciklusa mogu izravno regulirati diferencijaciju, a neki transkripcijski faktori koji potiču diferencijaciju mogu regulirati staničnu proliferaciju. Tako ciklin-ovisne-kinaze fosforiliraju veliki broj supstrata koji potiču napredovanje staničnog ciklusa te reguliraju funkciju transkripcijskih faktora koji potiču diferencijaciju (111).

1.2.3.2. Hsp70

Hsp70 (eng. heat-shock protein, protein toplinskog stresa) je član obitelji Hsp bjelančevina koja se pojavljuje u stanjima stresa, ali i u normalnim procesima oblikovanja, uključujući i razvoj zuba. U čovjeka postoji najmanje 11 gena smještenih na nekoliko različitih kromosoma koji kodiraju Hsp70 izoforme (112). Hsp-e kodiraju geni čiji se izražaj pojačava tijekom stresnih stanja u kojima Hsp-i potiču preživljavanje stanice, štiteći bjelančevine osjetljive na stres te razgrađujući oštećene bjelančevine (113). U “normalnim” stanjima, Hsp-i sudjeluju u savijanju i premještanju novosintetiziranih bjelančevina, aktivaciji specifičnih regulacijskih bjelančevina, njihovoj razgradnji i signalizaciji, imunogenosti tumora i predočavanju antigena (100, 114). Široki spektar funkcija Hsp-a doveo je do nastanka pojma molekularni pratitelj (eng. molecular chaperon), tj. pomagač u savijanju i sazrijevanju bjelančevina u stanici (115). Nomenklatura Hsp-a odnosi se na njihovu molekularnu težinu (npr. Hsp od 70 kDa poznat je kao Hsp70) (116), a dijele se u dvije skupine: strukturni Hsp-i (eng. heat shock cognate, Hsc) i inducibilni Hsp-i (eng. inducible). Strukturne Hsp bjelančevine izražene su u fiziološkim stanjima, a nalaze se u svim većim unutarstaničnim odjeljcima i omogućavaju ispravno savijanje, transport i lokalizaciju zrelih bjelančevina (117). Povišena temperatura samo neznatno povisuje njihov izražaj (118). Inducibilne Hsp bjelančevine sudjeluju u zaštiti i popravku stresom izazvanog oštećenja bjelančevina (112). Istraživanja provedena na normalnom razvoju zuba u miša ukazuju na ulogu Hsp-a

u diferencijaciji stanica. U osnovi zuba miša, izražaj Hsp-a pojavljuje se u kasnijim razvojnim stadijima u odnosu na rane razvojne stadije koji će se istraživati u ovom radu (65, 119).

1.2.3.3. Sindekan-1

Sindekan-1 član je obitelji transmembranskih bjelančevina, koje na sebe mogu vezati lance heparan-sulfata (HS) i hondroitin-sulfata (CS). U kralježnjaka postoje četiri gena za sindekane (sindekan-1, -2, -3, -4) (120). Sindekan-1 najjače je izražen u epitelnim i mezenhimskim tkivima, sindekan-2 u stanicama mezenhinskog podrijetla, neuronalnim i epitelnim stanicama, sindekan-3 gotovo isključivo u neuronalnim i muskulo-skeletalnim tkivima, dok je sindekan-4 prisutan u praktički svim vrstama stanica (121). Sindekan-1 važan je regulator djelovanja između stanica i međustanične tvari, stanične adhezije i proliferacije (122), a sa sindekanom-4 sudjeluje u cijeljenju rana (123, 124). Smanjenje njegovog izražaja u epitelnim stanicama uzrokuje gubitak stanične polarnosti, odnosno utječe na epitelno-mezenhimske transformacije tijekom razvoja i cijeljenja rana (122). Pretjerani izražaj sindekana-1 inhibira FGF2 induciranu staničnu proliferaciju (125). Prisustvo HS lanaca, omogućava interakcije sindekana s velikim brojem bjelančevina, uključujući čimbenike rasta kao što su FGF-i, endotelni čimbenici rasta krvnih žila (eng. vascular endothelial growth factors, VEGFs), TGF β i trombocitini čimbenici rasta (eng. platelet-derived growth factors, PDGFs). Sindekan-1 olakšava interakcije s raznim bjelančevinama u međustaničnoj tvari, npr. fibronektinom i bjelančevinama plazme (120) te posreduje u signalnim putevima Shh i Wnt (126). Istraživanje na sindekan-1 knock-out miševima, pokazalo je da se takve jedinke rađaju žive, fertile i da se razvijaju normalno, osim što im je poremećeno cijeljenje kože i rožnice nakon ozljeda (127). Istraživanje na mišjim embrionalnim zubnim zamecima pokazalo je slabi pozitivitet i u epitelnom i u ektomezenhimskom dijelu zubnog pupoljka, da bi na prijelazu iz pupoljka u stadij kape došlo do smanjenja intenziteta obojenja u epitelu, a povećanja obojenja u ektomezenhimu (128). Istraživanja na štakorsko-mišjim rekombinantnim kulturama zubnog grebena i mezenhima pokazala su da je izražaj sindekana praćen pojačanom staničnom proliferacijom i kondenzacijom mezenhimskih stanica (129). Na zamecima mišjih kutnjaka dokazana je koekspresija sindekana i tenascina tijekom zgušnjavanja mezenhimskih stanica, praćena staničnom proliferacijom (bromodeoksiuridin (BrdU)-pozitivne stanice) (130). Istraživanje na mišjim zubnim zamecima pokazalo je da nakon intenzivnog izražaja sindekana-1 u zubnom ektomezenhimu, slijedi razdoblje aktivne stanične proliferacije (131).

Vainio i suradnici su na mišjim embrijima istražili izražaj sindekana-1 primjenom metode tkivne rekombinacije (132), njegovu povezanost sa staničnom

proliferacijom (133) te povezanost rasporeda epidermalnog faktora rasta (eng. epidermal growth factor, EGF) s rasporedom sindekana-1 u tkivu zubnog zametka u stadiju zvona (134). Istraživanja o izražaju sindekana-1 na ranim stadijima razvoja zuba u čovjeka (6–10 tjedana) ne postoje.

1.3. Problematika i cilj istraživanja

Cilj ove disertacije je istražiti staničnu proliferaciju i diferencijaciju te aktivnost pro-apoptotskih i anti-apoptotskih čimbenika uključenih u rani razvoj zuba u čovjeka (5.–12. tjedan gestacije). Dosadašnja istraživanja pokazala su prisustvo proliferacijskog Ki-67 biljega i anti-apoptotske Bcl-2 bjelančevine u osnovi zuba ljudskih fetusa starih 13–30 tjedana (68), odnosno 11 (87) i 18–24 razvojna tjedna (86). Sindekan-1 i njegov mogući utjecaj na staničnu proliferaciju do sada su istraženi samo na mišjim embrijima (131-133, 135). Anti-proliferativni p53 čimbenik istražen je na ljudskim plodovima starosti 7–18 tjedana (109) i 4–30 razvojnih tjedana (88), dok pro-apoptotski čimbenik kaspaza-3 nije uopće istražen na ranim razvojnim stadijima zuba u čovjeka. Većina istraživanja provodila se na pokusnim životinjama, dok su istraživanja na ljudskim razvojnim stadijima zuba rijetka ili potpuno nedostaju.

Poremećaji u prostornom i vremenskom izražaju navedenih čimbenika mogu se povezati sa različitim anomalijama zuba, odontogenim cistama i tumorima (25, 136). Stoga istraživanja u području normalnog razvoja zuba imaju svoju primjenu u razumijevanju mehanizama nastanka različitih patoloških stanja u području usne šupljine i zuba.

Cilj ovog istraživanja je primjenom imunohistokemijskih biljega utvrditi prisutnost i moguću ulogu čimbenika ranog razvoja zuba na ljudskim plodovima starosti 5–12 tjedana:

- 1/ Istražiti pojavu, raspodjelu i promjenu proliferacijske aktivnosti stanica primjenom Ki-67 biljega tijekom različitih razvojnih stadija osnove zuba
- 2/ Utvrditi prostorni i vremenski raspored pojavljivanja anti-apoptotske bjelančevine Bcl-2 te sindekana-1 kao mogućih poticatelja proliferacije u osnovi zuba ljudskih embrija i fetusa
- 3/ Istražiti prisustvo pro-apoptotskih čimbenika kaspaze-3 i p53 biljega u različitim dijelovima ljudskog zuba tijekom razvoja
- 4/ Utvrditi djelovanje Hsp70 na proces stanične diferencijacije tijekom ranog razvoja zuba u čovjeka
- 5/ Primjenom dvostrukog bojenja (imunofluorescencije) dokazati istovremenu prisutnost (kolokalizaciju) nekoliko različitih čimbenika u istoj stanici (Bax i Bcl-2)

1.4. Hipoteza

Očekuje se da će imunohistokemijsko istraživanje ranih faza u razvoju ljudskog zuba ukazati na važnost pojedinih razvojnih čimbenika za normalni razvoj i diferencijaciju pojedinih dijelova zuba: očekujemo pojavu Ki-67 biljega u svim dijelovima zuba (u zubnom grebenu, zubnom pupoljku i ektomezenhimu), ali i promjenu intenziteta i prostornog rasporeda proliferacijske aktivnosti stanica s napredovanjem rasta i diferencijacije zuba. Pojavu Bcl-2 biljega kao anti-apoptotskog čimbenika očekujemo prvenstveno u osnovi zubnog pupoljka i to u stanicama caklinskih epitela i caklinske pulpe koje proliferiraju i početno se diferenciraju, dok slabiji izražaj Bcl-2 očekujemo u okolnom ektomezenhimu. U ektomezenhimu, očekujemo veću proliferacijsku i Bcl-2 aktivnost u dijelu koji će pripasti zubu, nego u dijelu koji se uključuje u osnovu čeljusti. Tijekom razvojnih faza oblikovanja budućeg zuba, istraženih u ovoj studiji, očekujemo veću ulogu kaspaze-3 u epitelnoj osnovi zuba tijekom kasnijih razvojnih faza, a veću ulogu p53 apoptotskog čimbenika u ektomezenhimu neposredno uz osnovu zuba. S druge strane, očekujemo porast izražaja Hsp bjelančevine tijekom razvoja i diferencijacije zuba te njegov nešto manji izražaj u okolnom ektomezenhimu. Prisutnost sindekana, bjelančevine vezane uz proliferacijsku aktivnost, očekujemo u specifičnim područjima osnove zuba te u pripadajućem zubnom ektomezenhimu u područjima zubne papile i zubne vrećice (buduća zubna pulpa, parodontalni ligament i cement u području korijena zuba). Povećanje izražaju svih navedenih čimbenika očekujemo tijekom napredovanja razvoja zuba, kako u intenzitetu tako i u prostornom rasporedu. Također očekujemo da će se međusobne interakcije istraženih čimbenika mijenjati tijekom razvoja zuba: prevladavanje proliferacijskih (Ki-67) i anti-apoptotskih (bcl-2) čimbenika u ranijim razdobljima, a veći izražaj apoptotskih (p53 i kaspaza-3) i čimbenika diferencijacije (sindekan-1 i Hsp70) u kasnijim razdobljima oblikovanja osnove zuba. Točna analiza pojavljivanja istraživanih čimbenika ukazati će na njihovu ulogu u razvoju i diferencijaciji specifičnih dijelova zuba te mehanizme propadanja pojedinih struktura zuba koje su prisutne u embrionalno doba, ali ne i nakon poroda.

2. METODE I MATERIJAL

2.1. Sakupljanje tkiva i određivanje starosti zametaka

Istraživanje je provedeno na 13 normalnih ljudskih zametaka starosti od 5 do 12 tjedana gestacije. Dio tkiva potječe iz postojeće arhivske zbirke Zavoda za anatomiju, histologiju i embriologiju Medicinskog fakulteta Sveučilišta u Splitu, a dio je sakupljen u Kliničkom zavodu za patologiju, sudsku medicinu i citologiju Kliničkog bolničkog centra Split (tkivo spontano pobačenih zametaka i zametaka iz odstranjenih tubarnih trudnoća). Uzimali su se samo oni embriji i fetusi koji su dobro očuvani i bez vanjskih znakova maceracije. Za istraživanje na projektu broj 216.2160528-0507 dobivena je suglasnost Etičkog povjerenstva za biomedicinska istraživanja Medicinskog fakulteta Sveučilišta u Splitu. Starost zametaka određena je na temelju podataka o ovulacijskoj dobi, mjerenjem dužine tjeme-zadak (eng. crown-rump length-CRL) te usporedbom sa stadijima Carnegie Instituta (137).

Tablica 1. Starost i broj ljudskih zametaka analiziranih u ovom radu

Starost (tjedni)	CRL (mm)	Carnegie stage	No.
5	8	15	1
6	14	17	1
6/7	16	18	1
7	18	19	2
7/8	21	20	2
8	27	22	3
8/9	31	23	1
10	36	/	1
11/12	60	/	1

2.2. Vođenje, uklanjanje u parafin i rezanje tkiva

Nakon vanjskog pregleda plodova, napravljena je mikrosekcija kojom su se odvojili dijelovi tkiva koji sadrže zubne zametke. Komadići tkiva iz područja glave embrija i fetusa fiksirani su u 4% formaldehidu u fosfatnom puferu tijekom 24 sata te, nakon ispiranja u fosfatnom puferu, dehidrirani u uzlaznim koncentracijama alkohola. Nakon ispiranja u ksilolu, uklopljeni su u parafin na 56°C. Serijski su izrezani na uzdužne rezove debljine 7µm te nalijepljeni na predmetna stakla prethodno obrađena otopinom 3-aminopropil-trietoksisilana (Sigma Chemical Co., St.Louis, USA). Napravljeno je orijentacijsko bojenje svakog desetog stakla hemalaunom i eozinom kako bi se provjerila razina reza i očuvanost tkiva.

2.3. Imunohistokemijsko bojenje rezova

Nakon odabira odgovarajućih protutijela, napravljeno je imunohistokemijsko bojenje tkivnih rezova prema za to predviđenom protokolu. Analiza obojenih rezova provela se mikroskopom Olympus BX40 (Olympus, Tokyo, Japan), a snimanje mikrofotografija DP71 digitalnom kamerom. Korišteni su i računalni programi Excel 2003 (Microsoft, USA) za dokumentaciju rezultata te GraphPad Prism 4 (GraphPad Software, Inc., USA) za statističku obradu.

U ovom radu koristile su se dvije tehnike vizualizacije biljega (protutijela):

- 1/ Imunohistokemijska metoda s primjenom diaminobenzidina (DAB) za dokazivanje prisutnosti pojedinih biljega i statističku analizu
- 2/ Imunofluorescencija u svrhu kolokalizacije različitih protutijela u stanicama osnove zuba.

Imunohistokemijski postupak obrade tkivnih rezova započeo je deparafiniranjem rezova u ksilolu, a zatim su se rezovi rehidrirali u silaznom koncentracijskom nizu alkohola. Inkubacija u 3% H₂O₂ (15 minuta pri sobnoj temperaturi) osigurala je inaktivaciju endogene peroksidaze. Nakon toga, rezovi su se kuhali u citratnom puferu u mikrovalnoj pećnici na 95°C kroz 17 min. i ispirali fosfatnim puferom (PBS, eng. phosphate buffer saline). Daljnji postupci ovisili su o uputama proizvođača za uporabu protutijela i o referentnim metodama laboratorija Zavoda za anatomiju, histologiju i embriologiju.

Koristila su se sljedeća primarna protutijela:

- 1/ mišja monoklonalna na ljudske antigene:
 - anti-human Ki-67 antigen (M7240, DAKO, Glostrup, Denmark),
 - anti-human Bcl-2 onkoprotein (M70001, DAKO, Glostrup, Denmark),
 - anti-human syndecan-1 antigen (B-A38, Abcam plc, Cambridge, UK)
- 2/ zečja poliklonalna na ljudske antigene (za potrebe imunofluorescentne vizualizacije):
 - anti-human Ki-67 antigen (AB9260, Chemicon, Temecula, CA, USA),
 - anti-human Hsp70 antigen (ab31010, Abcam plc, Cambridge, UK)
- 3/ zečja monoklonalna na ljudske antigene:
 - anti-human, anti-mouse caspase-3 antigen (AF835, R&D System Inc., Minneapolis Mi, USA)
- 4/ zečje poliklonalno na mišji antigen:
 - anti-mouse Bax antigen (AB 2915, Chemicon, Temecula, CA, USA)

Nakon jednosatne inkubacije s primarnim protutijelom i ispiranja PBS-om, koristila su se dva načina za sekundarnu detekciju primarnih protutijela:

1/ Bojenje DAB-om

Za detekciju primarnih protutijela neovisnu o njegovom podrijetlu koristio se Streptavidin-Biotin Peroxidase System (K0690, DakoCytomation, Carpinteria, CA, USA) a nakon ispiranja PBS-om preparati su obojani DAB-om kroz 10 minuta, na sobnoj temperaturi. Nakon toga su isprani destiliranom vodom i obojani hemalaunom. Rezovi su zatim uklopljeni u medij za uklapanje i pokriveni pokrovnim stakalcem. Stanice koje su reagirale s odgovarajućim primarnim protutijelima imale su smeđe obojenu citoplazmu ili jezgru. Stanice koje nisu reagirale s primarnim protutijelima, imale su jezgru hemalaunom obojenu u plavo i svijetlu citoplazmu. Preparati su pregledani mikroskopom Olympus BX40 (Olympus, Tokyo, Japan) i slikani DP71 digitalnom kamerom.

Negativna kontrola

Rezovi namijenjeni negativnoj kontroli kod imunohistokemijskog bojenja svakog antigena prošli su zajedno s ostalim rezovima identični postupak, osim što se nisu inkubirali s primarnim protutijelom, nego su za to vrijeme bili u PBS-u. Negativna kontrola imala je samo hemalaunom odnosno DAPI-jem plavo obojene jezgre stanica, bez smeđe boje, odnosno bez fluorescentnog signala citoplazmi ili jezgara stanica.

Pozitivna kontrola

Pozitivna kontrola na istraživanim rezovima imala je smeđe obojenje (bojenje DAB-om) odnosno fluorescentni signal (bojenje fluorescentnim sekundarnim protutijelima) pojedinih citoplazmi ili jezgara stanica u okolnim strukturama za koje se iz literature zna da reagiraju s primarnim protutijelima.

2/ Imunofluorescentna tehnika

Kod ove metode, za prikazivanje vezanja primarnih protutijela, koristila su se sekundarna protutijela i to prema životinjskom podrijetlu primarnih protutijela:

- goat anti-mouse Texas Red, T-862, Jackson Immuno Research Lab., PA, USA u razrjeđenju 1:200;
- goat anti-rabbit Texas Red, sc-2780, Santa Cruz Biotechnology, Inc., Santa Cruz, CA, USA u razrjeđenju 1:200;
- anti-rabbit Fluorescein izotiocijanat – FITC, AP132F Chemicon, Temecula, CA, USA u razrjeđenju 1:200;

- goat anti-mouse Rhodamine, AP124R, Jackson Immuno Research Lab., PA, USA u razrjeđenju 1:50);
- biotinizirana sekundarna protutijela sc-2040 i sc-2039 Santa Cruz Biotechnology, Inc., Santa Cruz, CA, USA u razrjeđenju 1:200 (kao dio protokola detekcije biljega);
- Streptavidin Alexa Fluor 488 konjugat, Invitrogen Molecular Probes Inc, Eugene, OR, USA

Rezovi su se inkubirali jedan sat sa sekundarnim fluorescentnim protutijelom u tamnoj komori.

Za dvostruko imunofluorescencijsko bojenje koristila se kombinacija dvaju primarnih protutijela koja su se inkubirala jedan sat, a nakon ispiranja PBS-om dodala se kombinacija odgovarajućih sekundarnih protutijela i inkubirala također jedan sat.

Nakon zadnjeg ispiranja PBS-om, rezovi su se uklopili u medij za uklapanje (Immuno-Mount, Shandon, Pittsburg, PA, USA) i pokrili pokrovnim stakalcem. Stanice koje su reagirale s odgovarajućim kompleksom primarnog i sekundarnog protutijela imale su zeleno ili crveno obojenu citoplazmu ili jezgru. Stanice koje nisu reagirale s odgovarajućim kompleksom primarnog i sekundarnog protutijela imale su DAPI-jem (4',6-diamidino-2-phenylindiole dihydrochloride – DAPI, D1306, Invitrogen Molecular Probes Inc, Eugene, OR, USA) plavo obojenu jezgru.

Preparati su pregledani fluorescencijskim mikroskopom Olympus BX61 (Olympus, Tokyo, Japan) i slikani DP71 digitalnom kamerom te je napravljena analiza kolokalizacije u programu MBF_ImageJ for Microscopy (NIH, USA).

2.4. Kvantifikacija, semi-kvantifikacija i statističke metode

2.4.1. Kvantifikacija pozitivnih stanica (Ki-67)

Kvantifikacija uključuje brojenje stanica pozitivnih na protutijelo Ki-67 te izračunavanje udjela pozitivnih stanica u odnosu na ukupan broj stanica.

2.4.2. Semi-kvantifikacija stanica pozitivnih na jezgrine (p53 i kaspaza-3) i citoplazmatske biljege (Bcl-2, Bax, sindekan-1 i Hsp70)

Semi-kvantifikacija uključuje određivanje intenziteta obojenja i raspodjele stanica pozitivnih na jezgrine biljege p53 i kaspaza-3 te na citoplazmatske biljege Bcl-2, Bax, sindekan-1 i Hsp70. Kod citoplazmatskih biljega postoji problem razlučivanja

citoplazmi pozitivnih stanica. Semi-kvantifikacija rezova obojenih DAB-om drugačije je stupnjevana od imunofluorescentno obojenih rezova zbog razlika u samoj tehnici bojenja. Kod nekih biljega (p53 i kaspaze-3) radilo se o zanemarivo malom broju pozitivnih stanica koje se javljaju samo mjestimično. Intenzitet obojenja u tkivu kod preparata obojenih DAB-om prikazao se u četiri kategorije: – odsustvo reaktivnosti, ± blaga reaktivnost, + umjerena reaktivnost i ++ jaka reaktivnost. Kod preparata obojenih imunofluorescentnom tehnikom intenzitet obojenja prikazan je u dvije kategorije: ± slaba do umjerena reaktivnost nekoliko stanica unutar zubnog zametka, + umjerena do jaka reaktivnost u većini stanica unutar zubnog zametka.

2.4.3. Statističke metode

Kvantifikacija pozitivnih stanica napravljena je samo za preparate obojene biljekom Ki-67 vizualiziran DAB-om. Broj pozitivnih stanica u odnosu na broj negativnih stanica u osnovi zuba istraživani je na osam zametaka starosti od 6. – 10. razvojnog tjedna. Pozitivne i negativne stanice brojale su se na nepriležećim rezovima uzetim iz svakog zametka. Bilo koji intenzitet bojenja stanica smatrao se pozitivnim. Za ovu analizu koristio se Olympus BX40 mikroskop s DP11 digitalnom kamerom kao i DP-SOFT Version 3.1 računalni program. U svakom području (50x50 μ m), izračunao se udio pozitivnih stanica.

Podaci su obrađeni u programu Excel 2003 (Microsoft, USA) i GraphPad Prism 4 (GraphPad Software, Inc., USA). Udio pozitivnih stanica izražen je kao srednja vrijednost \pm standardna devijacija. Podaci su analizirani Mann-Whitneyevim testom te Kruskal-Wallis i Dunnovim posthoc testom. Razina značajnosti iznosi 0.05.

2.5. Etička načela

Istraživanje se provelo na embrionalnom ljudskom tkivu starosti od 5 – 12 tjedana iz arhivske kolekcije Zavoda za anatomiju, histologiju i embriologiju te plodovima sakupljenim u Zavodu za patologiju, citologiju i sudsku medicinu Kliničkog bolničkog centra Split.

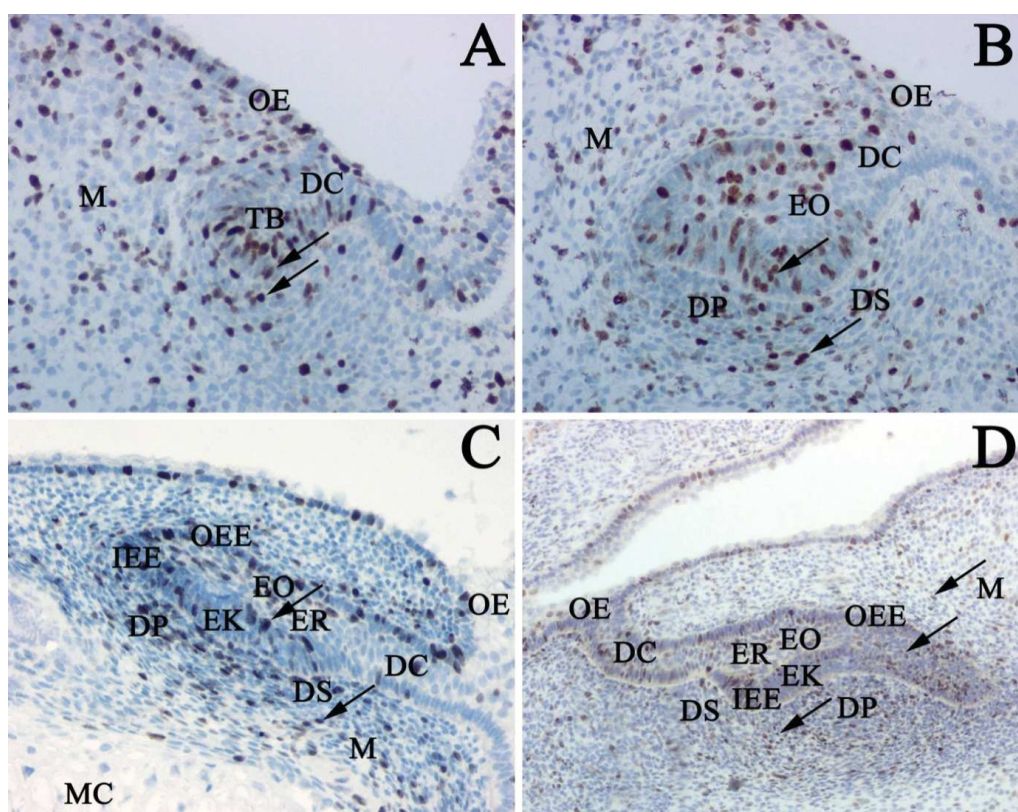
Za istraživanje na projektu MZOS-a broj 216.2160528-0507 dobivena je suglasnost Etičkog povjerenstva za biomedicinska istraživanja Medicinskog fakulteta Sveučilišta u Splitu.

Poštovala su se etička načela o istraživanju embrionalnog i fetalnog materijala u skladu s etičkim normama (138) i međunarodnim ugovorima (World Medical Association Declaration of Helsinki – 52nd WMA General Assembly, Edinburgh, Scotland, October, 2000).

3. REZULTATI

3.1. Morfološke osobitosti razvoja ljudskih zuba između 5. i 12. tjedna razvoja

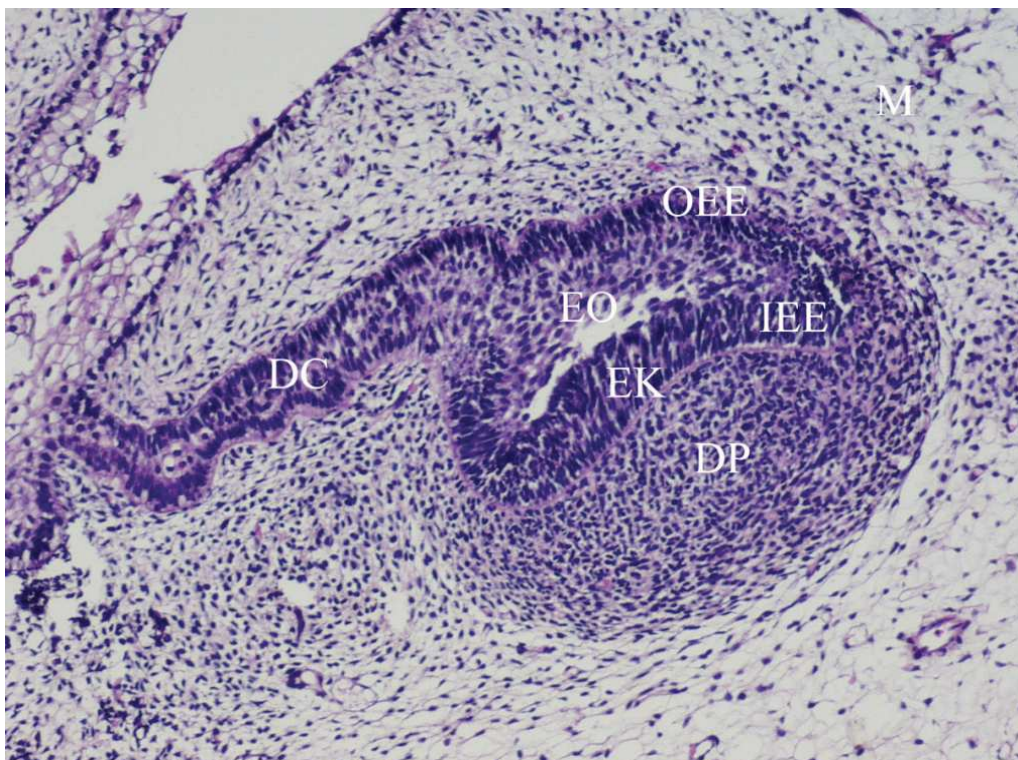
Najranijem stadiju razvoja zuba (6. i 7. tjedan) svojstvena je pojava zubnog grebena (dentalne lamine) tj. proliferacija epitela usne šupljine u podležeci ektomezenhim. Zubni pupoljci razvijaju se kao lokalna proliferacija stanica, oblikujući okruglaste izbočine na zubnom grebenu. Već u tom razvojnem stadiju, uočljiva je kondenzacija okolnog ektomezenhima (buduća zubna vrećica i papila) koja okružuje zubni zametak (Slika 3A).



Slika 3.

Razvoj ljudskog zuba između 6. i 10. tjedna razvoja (imunohistokemijsko obojenje Ki-67)
A) Zametak ljudskog zuba u 6. razvojnom tjednu: zubni greben (DC), zubni pupoljak (TB), ektomezenhim (M), epitel usne šupljine (OE), Ki-67 pozitivne stanice (strelice). Jezgre Ki-67 pozitivnih stanica obojene su smeđe, a jezgre Ki-67 negativnih stanica obojene su plavo. × 40
B) Ljudski zubni zametak u 8. razvojnom tjednu: zubni greben (DC), caklinski organ (EO), zubna papila (DP), zubna vrećica (DS), epitel usne šupljine (OE), ektomezenhim (M), proliferirajuće stanice (strelice). × 40
C) i D) Ljudski zubni zametak u 9. i 10. razvojnom tjednu: zubni greben (DC), unutrašnji caklinski epitel (IEE), caklinski čvorić (EK), vanjski caklinski epitel (OEE), caklinska pulpa (retikulum) (ER), epitel usne šupljine (OE), zubna papila (DP), ektomezenhim čeljusti (M), Meckelova hrskavica (MC), Ki-67 pozitivne stanice (strelice), × 40; × 20.

Tijekom daljnjeg razvoja (8. tjedan), uočava se utiskivanje ektomezenhima u zubni pupoljak i tako nastaje zubna papila (buduća pulpa zuba). Oko zuba u razvoju (koji sad zovemo caklinski organ), sve se više zgušnjava ektomezenhim i tvori zubnu vrećicu (budući parodontij) (Slika 3B). U ranom fetalnom razdoblju (9. i 10. tjedan), caklinski organ se i dalje povećava. U ovom je stadiju građen od unutrašnjeg i vanjskog caklinskog epitela između kojih se nalazi caklinska pulpa ili caklinski retikulum. Unutar unutrašnjeg caklinskog epitela može se uočiti primarni caklinski čvorić. Zgusnuti ektomezenhim koji pripada zubnoj vrećici može se jasno razgraničiti od ektomezenhima čeljusti u razvoju (Slike 3C, D).



Slika 4.

Zametak ljudskog zuba u 12. razvojnom tjednu: zubni greben (DC), unutrašnji caklinski epitel (IEE), caklinski čvorić (EK), vanjski caklinski epitel (OEE), zubna papila (DP), ektomezenhim čeljusti (M). Bojenje H i E (hemalaun eozin), ×20.

U 12. razvojnom tjednu, ektomezenhim koji pripada zubnom zametku (zubna papila i zubna vrećica) još je jasnije ograničen od okolnog ektomezenhima čeljusti. Zubni greben, kojim je caklinski organ povezan s epitelom usne šupljine, stanjuje se i polagano nestaje. Caklinski organ sastoji se od vanjskog i unutarnjeg caklinskog epitela i caklinske pulpe. U području unutrašnjeg caklinskog epitela vidi se već dobro izdiferenciran caklinski čvorić (Slika 4.).

3.2. Imunohistokemijsko bojenje različitim razvojnim biljezima

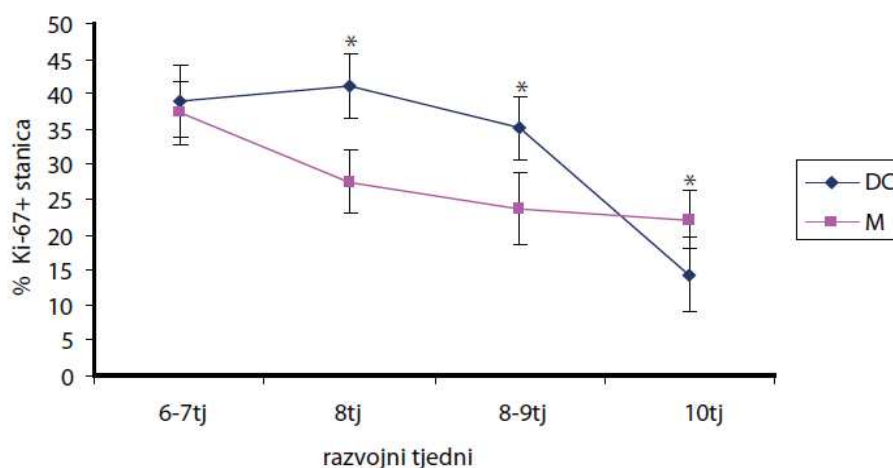
3.2.1. Bojenje Ki-67 proliferacijskim biljegom i određivanje broja (udjela) pozitivnih stanica

U ranijim razvojnim stadijima, smeđe obojene jezgre Ki-67 pozitivnih stanica nalazile su se u zubnom grebenu i zubnom pupoljku te u okolnom ektomezenhimu (Slike 3A, B). U kasnijim razvojnim stadijima, Ki-67 pozitivne stanice nalazile su se u svim dijelovima zubnog zametka (caklinskog organa) osim u području caklinskog čvorića te u ektomezenhimu zuba i čeljusti u razvoju (vidi Slike 3C, D).

Kvantifikacija Ki-67 pozitivnih stanica

U 6. i 7. razvojnom tjednu, stanice zubnog grebena i zubnog zametka s jedne strane, te stanice okolnog ektomezenhima s druge strane, sadržavale su otprilike jednak broj Ki-67 pozitivnih stanica, oko 39% stanične populacije. Tijekom 8. razvojnog tjedna, broj Ki-67 pozitivnih stanica u zubnom grebenu i caklinskom organu porastao je na 41%, zatim pao na 35% u 9. tjednu, da bi u 10. tjednu naglo pao na samo 14% (Slika 5.).

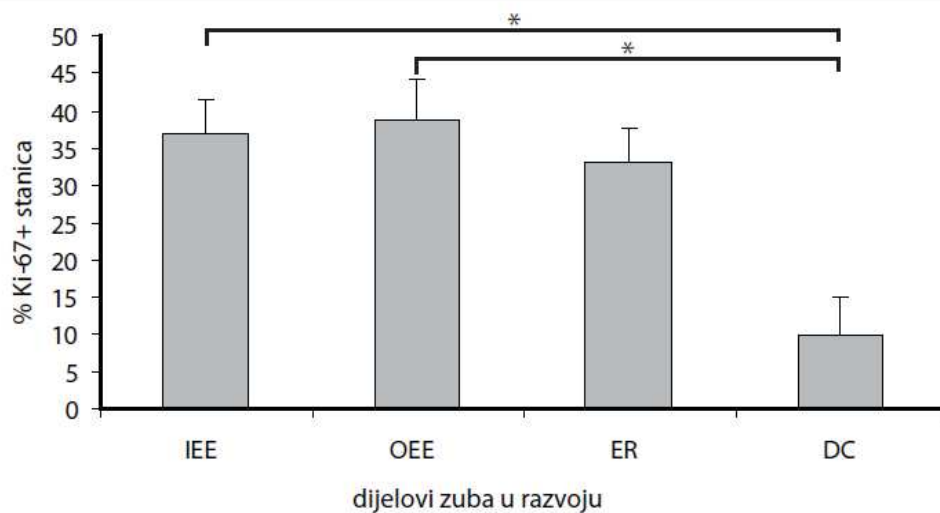
Tijekom istog razvojnog razdoblja, broj Ki-67 pozitivnih stanica u ektomezenhimu pao je s 37% u 6. i 7. tjednu na 28% u 8. tjednu, a zatim na 24% u 9. i 10. tjednu (25%). Od 8. do 10. razvojnog tjedna, pojavila se statistički značajna razlika u postotku Ki-67 pozitivnih stanica (Mann-Whitney, $P < 0.0001$) između zubnog grebena i zubnog zametka i okolnog ektomezenhima (Slika 5.).



Slika 5.

Postotak Ki-67 pozitivnih stanica u zubnom grebenu i zubnom zametku te ektomezenhimu Proliferirajuće stanice u zubnom zametku u razvoju i okolnom ektomezenhimu: zubni greben i zubni zametak (DC), ektomezenhim zuba u razvoju i okolne čeljusti (M). Podaci su prikazani kao srednja vrijednost \pm standardna devijacija. U 8., 8.-9. i 10. tjednu postoji statistički značajna razlika (*) u proliferacijskoj aktivnosti između zubnog grebena/zubnog pupoljka i ektomezenhima (Mann-Whitney, $P < 0.0001$).

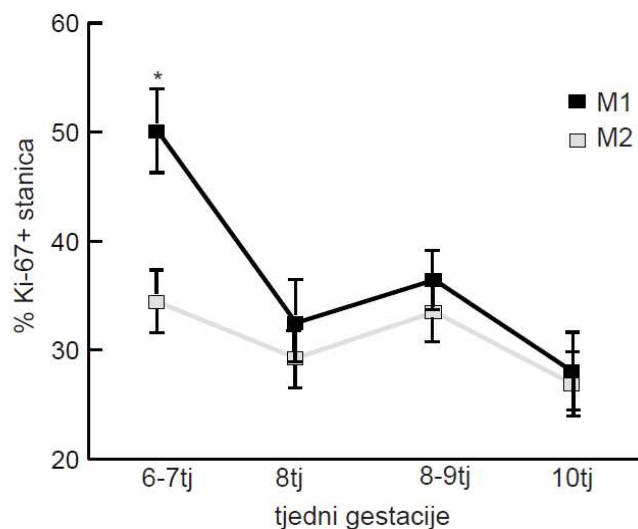
U 10. razvojnom tjednu, izbrojene su Ki-67 pozitivne stanice u području zubnih zametaka (caklinskih organa) i područjima između njih (koje sadrži samo zubni greben). Pojedini dijelovi epitelne osnove zuba (caklinski organ) imali su malu razliku u proliferacijskoj aktivnosti: unutrašnji caklinski epitel imao je 37% proliferirajućih (Ki-67 pozitivnih) stanica, vanjski caklinski epitel 39%, dok je caklinska pulpa sadržavala 33% proliferirajućih stanica. Unutar caklinskog epitela, područja caklinskog čvorića bila su bez proliferirajućih stanica, počevši od 9. razvojnog tjedna nadalje. Svi nabrojani dijelovi caklinskog organa imali su statistički značajno veći broj proliferirajućih stanica u odnosu na zubni greben (Kruskal-Wallis i Dunnov posthoc test, $P < 0.001$), koji je imao samo 10% proliferirajućih stanica (Slika 6.).



Slika 6.

Postotak Ki-67 pozitivnih stanica u različitim dijelovima zubnog zametka u 10. razvojnom tjednu: unutrašnji caklinski epitel (IEE), vanjski caklinski epitel (OEE), caklinska pulpa (retikulum) (ER), zubni greben-lamina (DC). Podaci su prikazani kao srednja vrijednost \pm standardna devijacija. Postoji statistički značajna razlika (*) između IEE i DC te OEE i DC (Kruskal-Wallis i Dunnov posthoc test, $P < 0.001$).

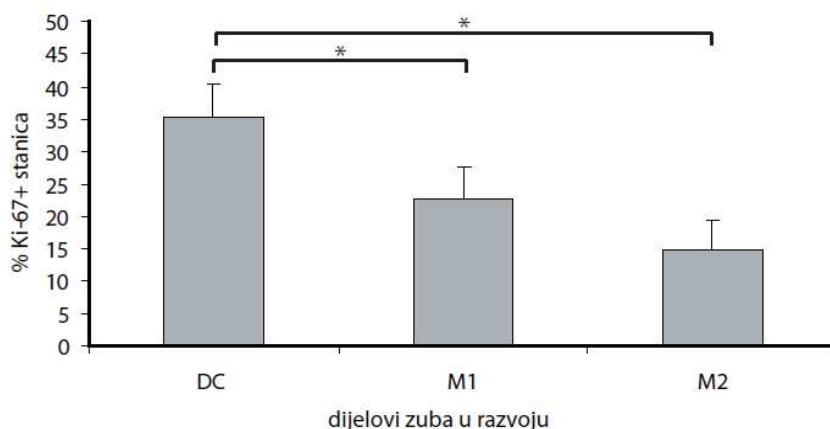
Postotak Ki-67 pozitivnih stanica u ektomezenhimu koji doprinosi oblikovanju struktura zuba (zubna papila i zubna vrećica – kasnije zubna pulpa i parodontalni ligament) uspoređen je s ektomezenhimom od kojeg nastaju strukture čeljusti. U 6. i 7. razvojnom tjednu, ektomezenhim zuba sadržavao je 50% proliferirajućih stanica, dok je ektomezenhim čeljusti sadržavao samo 34%. Tijekom daljnjeg razvoja, broj proliferirajućih stanica u ektomezenhimu zuba pao je na 32% u 8. tjednu, zatim na samo 28% u 10. tjednu. Tijekom istog razvojnog razdoblja, broj Ki-67 pozitivnih stanica u ektomezenhimu čeljusti pao je s 34% na 27% u 10. tjednu (Slika 7.)



Slika 7.

Postotak Ki-67 pozitivnih stanica u ektomezenhimu koji pripada zubnom zametku i mezenhimu čeljusti: ektomezenhim zubnog zametka (M1), ektomezenhim čeljusti (M2). Podaci su prikazani kao srednja vrijednost \pm standardna devijacija. Postoji statistički značajna razlika (*) između M1 i M2 (Mann-Whitney, $P < 0.05$).

Također je uspoređen postotak Ki-67 pozitivnih stanica u svim strukturama smještenim u područjima između zubnih zametaka (caklinskih organa). Zubni greben u područjima između caklinskih organa sadržavao je 35 % proliferirajućih stanica. U područjima zgnusnutog ektomezenhima oko zubnog grebena, udio proliferirajućih stanica bio je 23 %, dok je ektomezenhim čeljusti u razvoju imao samo 15 % proliferirajućih stanica. Značajna razlika u postotku proliferirajućih stanica (Kruskal-Wallis i Dunnov posthoc test, $P < 0.001$) postoji između sva tri nabrojena razvojna odjeljka (Slika 8.).



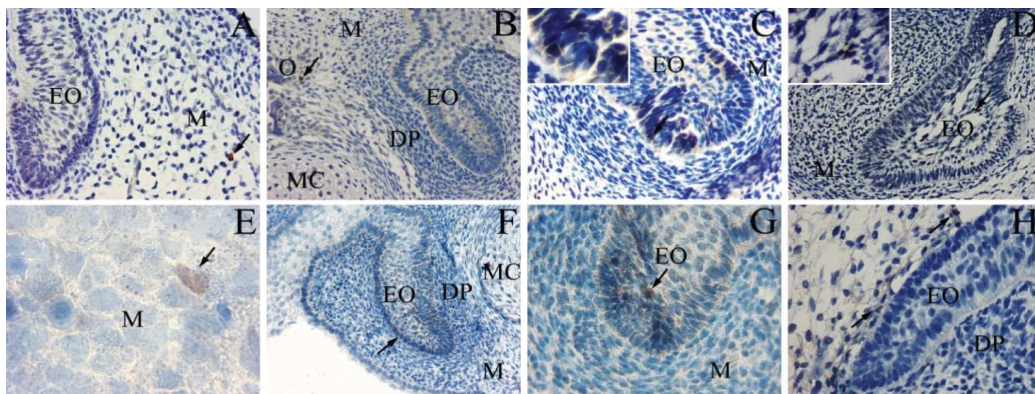
Slika 8.

Postotak proliferirajućih stanica u zubnom grebenu i ektomezenhimu u područjima između zubnih zametaka: zubni greben (DC), ektomezenhim oko zubnog grebena (M1), ektomezenhim čeljusti (M2). Podaci su prikazani kao srednja vrijednost \pm standardna devijacija. Postoji statistički značajna razlika (*) između DC i M1 te DC i M2 (Kruskal-Wallis i Dunnov posthoc test, $P < 0.001$).

3.2.2. Bojenje pro-apoptotskim kaspaza-3 i p53 biljezima i određivanja raspodjele pozitivnih stanica u osnovi zuba primjenom semi-kvantifikacijske metode

Tijekom razdoblja od 6. do 8. razvojnog tjedna, kaspaza-3 pozitivne stanice nalazile su se isključivo u ektomezenhimu čeljusti, a njihov se broj postupno povećavao u područjima okoštavanja. Od 9. razvojnog tjedna nadalje, uočene su kaspaza-3 pozitivne stanice u epitelnoj osnovi zuba i to u području caklinskog čvorića i caklinske pulpe, kao i u ektomezenhimu zuba (zubnoj papili) (Slika 9., Tablica 2.).

Pojedinačne p53 pozitivne stanice nađene su u ektomezenhimu čeljusti najranijih razvojnih stadija zametaka. Tijekom razdoblja od 6. do 8. tjedna, p53 pozitivne stanice nađene su u ektomezenhimu zuba u neposrednom dodiru s epitelnom osnovom zuba (caklinskim organom). Od 10. tjedna nadalje, pojedinačne p53 pozitivne stanice mogle su se uočiti i u epitelnoj osnovi zuba: u caklinskoj pulpi i oko caklinskog čvorića, kao i u ektomezenhimu zubne vrećice (Slika 9., Tablica 2.)



Slika 9.

Izražaj kaspaze-3 i p53 bjelančevine u zametku ljudskog zuba između 6. i 12. razvojnog tjedna
Imunohistokemijsko bojenje kaspazom-3 (A-D): A) Zubni zametak, 6.–7. razvojni tjedan, ×40; B) Zubni zametak, 7.–8. razvojni tjedan, ×20; C) Zubni zametak, 9.–10. razvojni tjedan, ×40; Umetak ×100; D) Zubni zametak, 11.–12. razvojni tjedan, ×20; Umetak ×100.

Imunohistokemijsko obojenje s p53 (E-H): E) Detalj ektomezenhima čeljusti, 6.–7. razvojni tjedan s p53 pozitivnom stanicom (strelica), ×100; F) Zubni zametak 7.–8. razvojni tjedan, ×20; G) Zubni zametak, 9.–10. razvojni tjedan, ×40; H) Zubni zametak, 11.–12. razvojni tjedan, ×40.

Kazalo: caklinski organ (EO), ektomezenhim (M) Meckelova hrskavica (MC), zubna papila (DP), okoštavanje (O), kaspaza-3 i p53 pozitivne stanice (strelica).

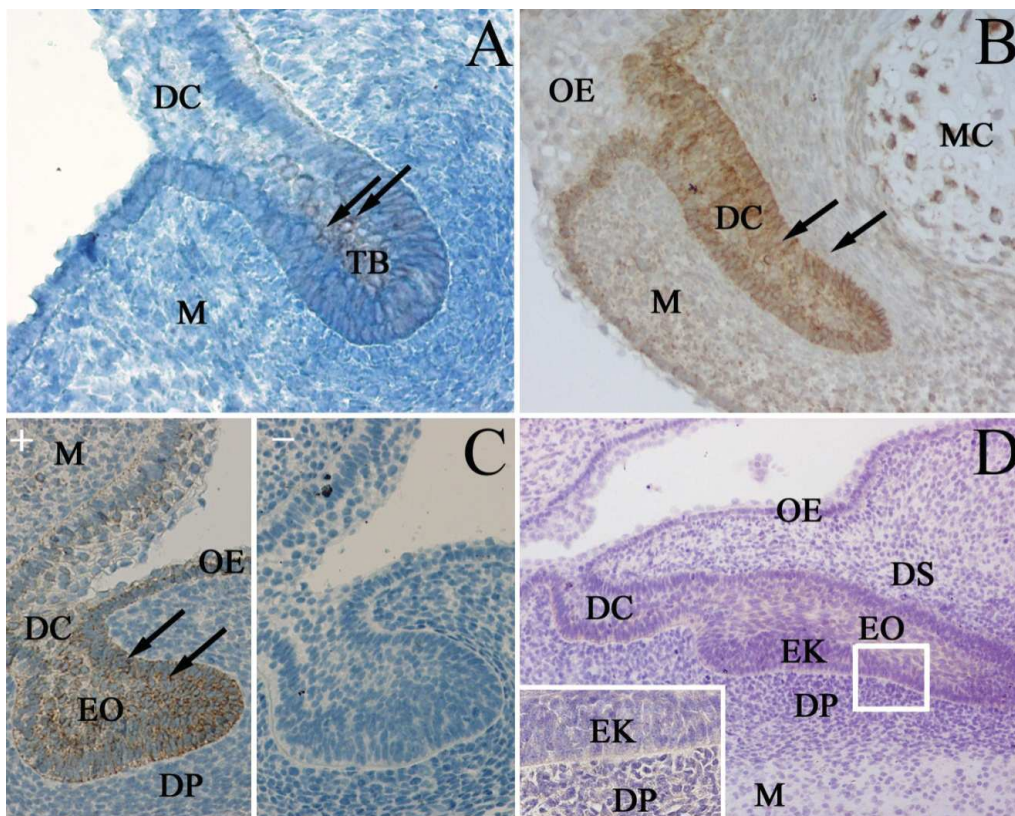
Tablica 2. Semi-kvantifikacija kaspaza-3 i p53 pozitivnih stanica u zubnom zametku (epitelnoj osnovi i ektomezenhimu zuba) i ektomezenhimu čeljusti između 6. i 12. tjedna razvoja

Starost (tjedni)	Epitelna osnova zuba		Ektomezenhim zuba		Ektomezenhim čeljusti	
	kaspaza-3	p53	kaspaza-3	p53	kaspaza-3	p53
6–7	–	–	–	±	+	±
7–8	–	–	–	+	++	+
9–10	±	±	–	+	++	++
11–12	+	+	+	+	++	++

– odsustvo reaktivnosti; ± slaba reaktivnost; + umjerena reaktivnost; ++ jaka reaktivnost.

3.2.3. Bojenje anti-apoptotskim Bcl-2 biljekom i određivanja raspodjele Bcl-2 pozitivnih stanica u osnovi zuba primjenom semi-kvantifikacijske metode

U 6. razvojnom tjednu, zubni greben i zubni pupoljak pokazivali su slabu staničnu reaktivnost na Bcl-2 protein. Umjereno pozitivne Bcl-2 stanice bile su prisutne i u epitelu usne šupljine, dok su se u okolnom ektomezenhimu mogle vidjeti samo pojedinačne Bcl-2 pozitivne stanice (Slika 10A). Tijekom daljnjeg razvoja, područja između zubnih zametaka (koja sadrže samo zubni greben) pokazala su jaku Bcl-2 reaktivnost u zubnom grebenu i ektomezenhimu (Slika 10B). U područjima samih zubnih zametaka, izražaj Bcl-2 također se pojačao u području zubnog grebena i caklinskog organa te postao slabo pozitivan u okolnom ektomezenhimu (Slika 10C+). Bojenje bez primarnog protutijela (negativna kontrola) pokazalo je odsustvo Bcl-2 bjelančevine u stanicama čitavog zubnog zametka (Slika 10C–). U kasnijim razvojnim stadijima (10. razvojni tjedan), intenzitet Bcl-2 pozitivnih stanica lagano se smanjio na umjerenu reaktivnost u zubnom grebenu i caklinskom organu (Slika 10D). U okolnom ektomezenhimu, nađena je slaba reaktivnost stanica na Bcl-2 bjelančevinu (Slika 10D i umetak).



Slika 10.

Izražaj Bcl-2 bjelančevine u ljudskom zubnom zametku između 6. i 10. tjedna razvoja
 Imunohistokemijsko bojenje Bcl-2 protutijelom: A) Zubni zametak, 6. razvojni tjedan, × 40; B) Zubni greben između zubnih zametaka, 8. razvojni tjedan, × 40; C) Caklinski organ, 8. razvojni tjedan (C+), negativna kontrola (C-), × 40; D) Caklinski organ, 10. razvojni tjedan × 40; Umetak × 100.

Kazalo: zubni greben (DC), zubni pupoljak (TB), ektomezenhimu (M), epitel usne šupljine (OE), zubna papila (DP), zubna vrećica (DS), caklinski organ (EO), Bcl-2 pozitivne stanice (strelica).

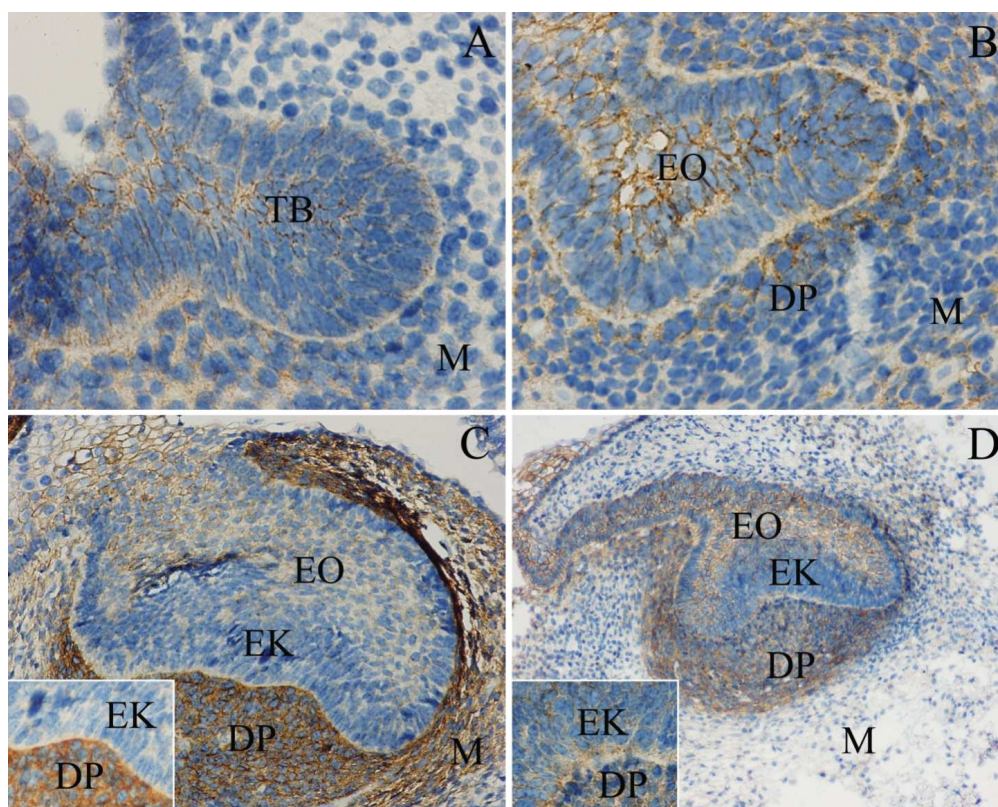
Tablica 3. Semi-kvantifikacija Bcl-2 pozitivnih stanica u zubnom zametku (epitelna osnova i ektomezenhim zuba) i ektomezenhimu čeljusti između 6. i 10. razvojnog tjedna

Starost (tjedni)	Epitelna osnova zuba	Ektomezenhim zuba	Ektomezenhim čeljusti
6–7	±	–	–
7–8	++	±	±
9–10	+	±	±

– odsustvo reaktivnosti; ± slaba reaktivnost; + umjerena reaktivnost; ++ jaka reaktivnost.

3.2.4. Bojenje biljekom stanične diferencijacije sindekanom-1 i određivanje raspodjele sindekan-1 pozitivnih stanica metodom semi-kvantifikacije

U 6. razvojnom tjednu, epitelna osnova zuba i ektomezenhim zuba pokazivali su jednak, slab stanični pozitivitet na sindekan-1 bjelančevinu. Okolni ektomezenhim čeljusti bio je negativan na isti biljag (Slika 11A, Tablica 4.). Tijekom daljnjeg razvoja, intenzitet obojenja na sindekan-1 pojačao se u caklinskom organu, ektomezenhimu zuba i čeljusti na umjereni (Slika 11B, Tablica 4.). U 9. i 10. tjednu, pozitivitet caklinskog organa i ektomezenhima čeljusti na sindekan-1 nije se značajnije mijenjao, ali se intenzitet obojenja ektomezenhima zuba značajno povećao i postao jako reaktivan (Slika 11C i umetak; Tablica 4.). U 11.–12. razvojnom tjednu, nije bilo značajnije promjene u obojenju epitelnog i ektomezenhinskog dijela zubnog zametka, dok je ektomezenhim čeljusti pokazao slabiju reaktivnost u odnosu na prethodni razvojni stadij (Slika 11D, Tablica 4.).



Slika 11.

Izražaj sindekana-1 u zametku ljudskog zuba u razvoju između 6. i 12. tjedna razvoja.

Imunohistokemijsko bojenje sindekan-1 protutijelom: A) Zubni zametak, 6.–7. razvojni tjedan, $\times 40$; B) Zubni zametak, 7.–8. razvojni tjedan, $\times 40$; C) Zubni zametak, 9.–10. razvojni tjedan, $\times 20$; Umetak $\times 100$; D) Zubni zametak, 11.–12. razvojni tjedan, $\times 10$; Umetak $\times 100$.

Kazalo: zubni pupoljak (TB), ektomezenhim (M), caklinski organ (EO), zubna papila (DP), caklinski čvorić (EK).

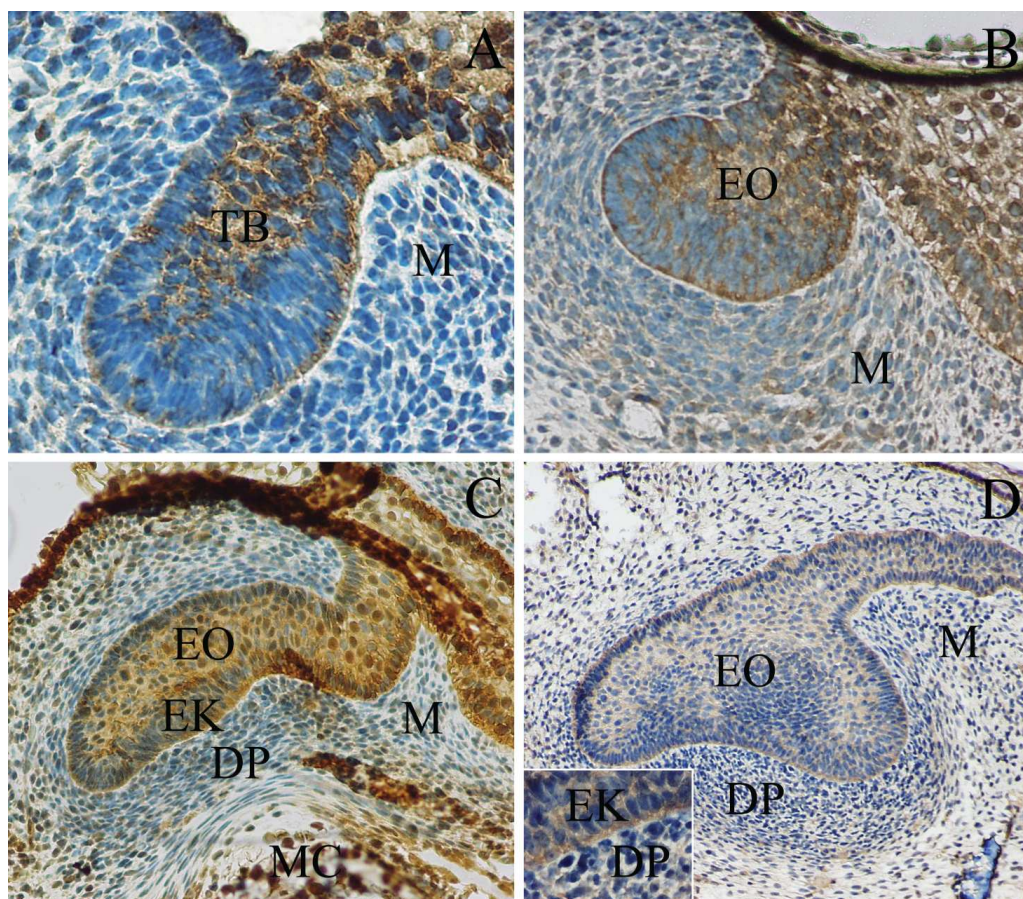
Tablica 4. Semi-kvantifikacija sindekan-1 i Hsp70 pozitivnih stanica u zubnom zametku (epitelna osnova i ektomezenhim zuba) i ektomezenhimu čeljusti između 6. i 12. tjedna razvoja.

Starost (tjedni)	Epitelna osnova zuba		Ektomezenhim zuba		Ektomezenhim čeljusti	
	sindekan-1	Hsp70	sindekan-1	Hsp70	sindekan-1	Hsp70
6–7	±	++	±	±	–	±
7–8	+	++	+	+	+	+
9–10	+	++	++	+	+	+
11–12	+	+	++	+	±	+

– odsustvo reaktivnosti; ± slaba reaktivnost; + umjerena reaktivnost; ++ jaka reaktivnost.

3.2.5. Bojenje biljekom diferencijacije Hsp70 i određivanje raspodjele Hsp70 pozitivnih stanica metodom semi-kvantifikacije

U 6. razvojnom tjednu, epitelna osnova zuba pokazala je jaku, a ektomezenhim zuba i čeljusti slabu reaktivnost na Hsp70 (Slika 12A, Tablica 4.). Tijekom daljnjeg razvoja, intenzitet obojenja u caklinskom organu je ostao isti, dok se u ektomezenhimu zuba i čeljusti pojačao na umjerenu reaktivnost (Slika 12B, Tablica 4.). Između 9. i 10. tjedna, izražaj Hsp70 ostao je nepromijenjen u svim opisanim strukturama (Slika 12C, Tablica 4.). U 11. i 12. razvojnom tjednu, Hsp70 reaktivnost epitelnog dijela zubnog zametka se smanjila na umjerenu. Reaktivnost ektomezenhima zuba ostala ista, dok je ektomezenhim čeljusti pokazao slabu reaktivnost na Hsp70 (Slika 12C, Tablica 4.).



Slika 12.

Izražaj Hsp70 u zametku ljudskog zuba u razvoju između 6. i 12. tjedna razvoja

Imunohistokemijsko bojenje Hsp70 protutijelom: A) Zubni zametak, 6.–7. razvojni tjedan, $\times 40$; B) Zubni zametak, 7.–8. razvojni tjedan, $\times 20$; C) Zubni zametak, 9.–10. razvojni tjedan, $\times 20$; D) Zubni zametak, 11.–12. razvojni tjedan, $\times 10$; Umetak $\times 100$.

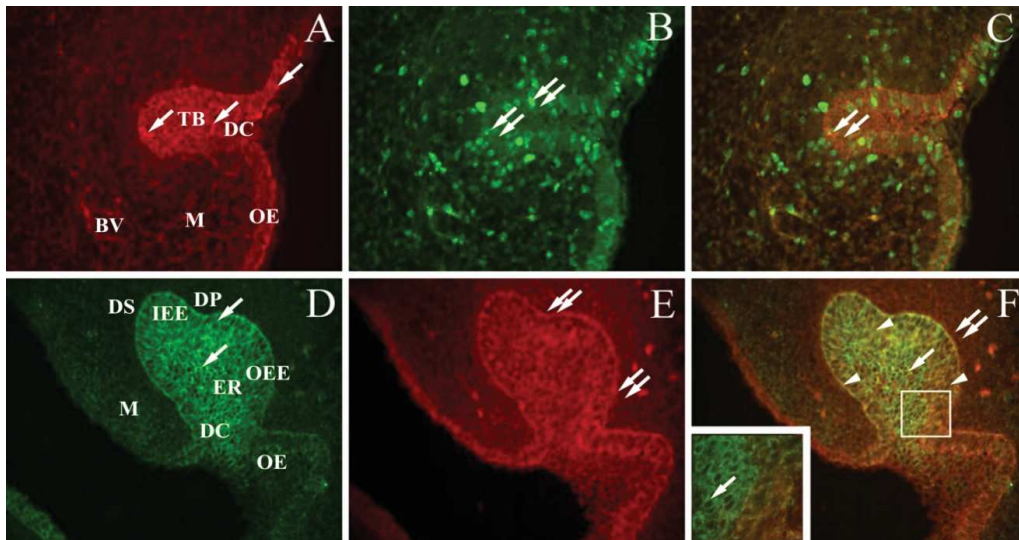
Kazalo: zubni pupoljak (TB), ektomezenhim (M), caklinski organ (EO), zubna papila (DP), caklinski čvorić (EK), Meckelova hrskavica (MC).

3.3. Dvostruko imunofluorescentno bojenje biljezima Ki-67, Bcl-2, Bax, sindekan-1 i Hsp70, njihova kolokalizacijska analiza i semi-kvantifikacija

3.3.1. Imunofluorescentno dvostruko bojenje biljezima Ki-67 i Bcl-2 i analiza njihove kolokalizacije

U 6. i 7. razvojnog tjednu, izražaj Bcl-2 bjelančevine bio je umjereno jak u zubnom grebenu, zubnom pupoljku i epitelu usne šupljine, dok su okolni ektomezenhim i krvne žile bili nešto slabijeg intenziteta. Ki-67 biljeg bio je izražen u proliferirajućim stanicama istih struktura. Iako su sve stanice u zubnom grebenu i zubnom zametku tijekom razvoja bile Bcl-2 pozitivne, stanice u fazi proliferacije (Ki-67 pozitivne)

bile su jače reaktivne na Bcl-2 biljeg, nego stanice izvan proliferacije. Sličan obrazac izražaja (koekspresije), ali sa slabijim intenzitetom, nađen je u ektomezenhimskim stanicama i stijenjkama krvnih žila (Slika 13A-C)



Slika 13.

Koekspresija Bcl-2 i Ki-67 (A-C) te Bcl-2 i Bax (D-F) u ljudskom zubnom zametku u razvoju
 Imunofluorescentno dvostruko bojenje s Bcl-2 i Ki-67 biljezima (A-C): Zubni zametak, 7. razvojni tjedan. A) Imunofluorescentno bojenje Bcl-2 biljegom (crvena boja); B) Imunofluorescentno bojenje Ki-67 biljegom (zeleni boja); C) Preklapanje A+B, $\times 40$.
 Imunofluorescentno dvostruko bojenje s Bcl-2 i Bax biljezima (D-F): Zubni zametak (caklinski organ), 9. razvojni tjedan; D) Imunofluorescentno bojenje Bcl-2 biljegom (zeleni boja); E) Imunofluorescentno bojenje Bax-om (crvena boja); F) Preklapanje D+E. $\times 40$, umetak, $\times 100$.
 Kazalo: zubni greben (DC), zubni pupoljak (TB), epitel usne šupljine (OE), ektomezenhim(M), krvne žile (BV), unutrašnji caklinski epitel (IEE), u vanjski caklinski epitel (OEE), caklinska pulpa (ER), zubna papila (DP), zubna vrećica (DS), Bcl-2 pozitivne stanice (strelice), Ki-67 ili Bax pozitivne stanice (dvostruke strelice), kolokalizacija Bcl-2 i Bax (glave strelica).

3.3.2. Imunofluorescentno dvostruko bojenje biljezima Bax i Bcl-2 i analiza njihove kolokalizacije

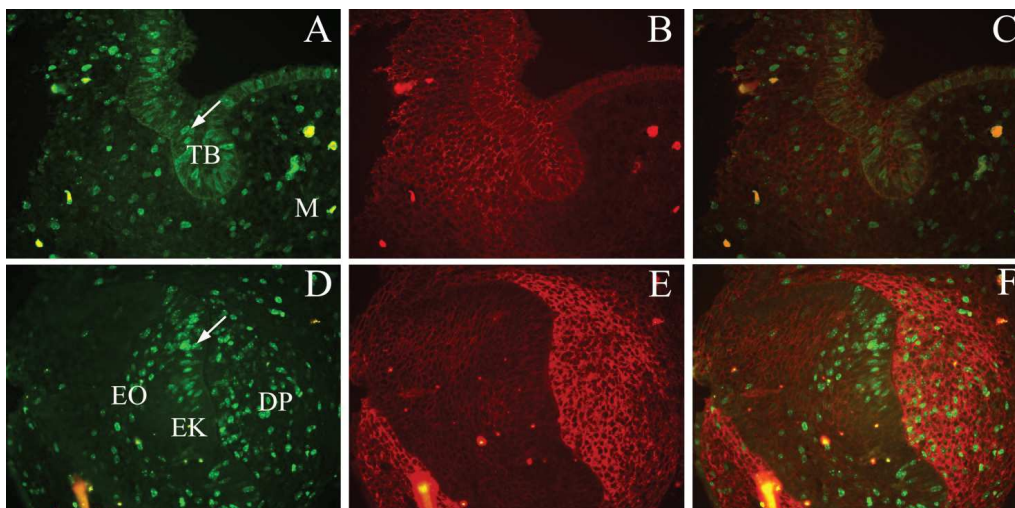
U 9. razvojnom tjednu, dijelovi zubnog zametka u razvoju pokazali su različitu reaktivnost na anti-apoptotski Bcl-2 i apoptotski Bax protein. Dok je pozitivitet stanica na Bcl-2 bio jači u stanicama caklinske pulpe nego u područjima unutrašnjeg, a posebno vanjskog caklinskog epitela (Slika 13D), reaktivnost na Bax protein je bila jača u vanjskom caklinskom epitelu nego u caklinskoj pulpi (Slika 13E). Razlika u reaktivnosti stanica na dva protutijela uočena je također i u ektomezenhimskim stanicama: dok je Bcl-2 bio jače izražen u mezenhimu ispod epitela usne šupljine, Bax je bio izraženiji u zgusnutom ektomezenhimu oko zubnog zametka (buduća

zubna papila i vrećica) (Slika 13D i E). U većini stanica koje tvore zubni zametak, i Bcl-2 i Bax protein bili su istovremeno izraženi. Bax je prevladavao u stanicama vanjskog caklinskog epitela, a Bcl-2 u područjima unutrašnjeg caklinskog epitela. U caklinskoj pulpi, neke su stanice bile pozitivne samo na Bcl-2 ili Bax, dok su ostale pokazivale istovremenu prisutnost (koekspresiju) oba proteina. Zgusnute ektomezenhimske stanice oko epitelne osnove zuba pretežno su pokazivale pozitivni izražaj Bax proteina (Slika 13F).

3.3.3. Imunofluorescentno dvostruko bojenje biljezima Ki-67 i sindekan-1 i njihova kolokalizacijska analiza

U 6. i 7. razvojnom tjednu, područja zubnog grebena, zubnog pupoljka i epitela usne šupljine pokazala su nešto jači Ki-67 pozitivitet od područja okolnog ektomezenhima (Slika 14A). Reaktivnost na sindekan-1 bila je podjednaka u zubnom pupoljku, epitelu usne šupljine i ektomezenhimu buduće osnove zuba (buduća zubna papila i vrećica) (Slika 14B). Kolokalizacija tih dvaju protutijela bila je najintenzivnija u području zubnog pupoljka, a nešto slabija u području buduće zubne papile i vrećice (Slika 14C).

U daljnjem razvoju (9. razvojni tjedan), izražaj Ki-67 bjelančevine bio je najjači u području unutrašnjeg caklinskog epitela i zubne papile, dok je područje caklinskog čvorića bilo Ki-67 negativno (Slika 14D). U istom razvojnom stadiju, reaktivnost na sindekan-1 bila je najjača je u ektomezenhimu zubne papile i zubne vrećice, dok je sam caklinski organ bio slabo pozitivan (Slika 14E). Najveći intenzitet preklapanja (kolokalizacije) bio je u zubnoj papili (Slika 14F).



Slika 14.

Koekspresija Ki-67 biljega i sindekana-1 u zubnom zametku u razvoju

Imunofluorescentno dvostruko bojenje s Ki-67 i sindekanom-1: Zubni zametak, 7. razvojni tjedan (A-C); Zubni zametak (caklinski organ), 9. razvojni tjedan (D-F):

A) i D) Imunofluorescentno bojenje Ki-67 biljegom (zelena fluorescentna boja), $\times 40$.

B) i E) Imunofluorescentno bojenje sindekanom-1 (crvena fluorescentna boja), $\times 40$.

C) Preklapanje A+B, F) Preklapanje C+D, $\times 40$.

Kazalo: zubni pupoljak (TB), ektomezehim(M), caklinski organ (EO), caklinski čvorić (EK), zubna papila (DP), Ki-67 pozitivna stanica (strelica).

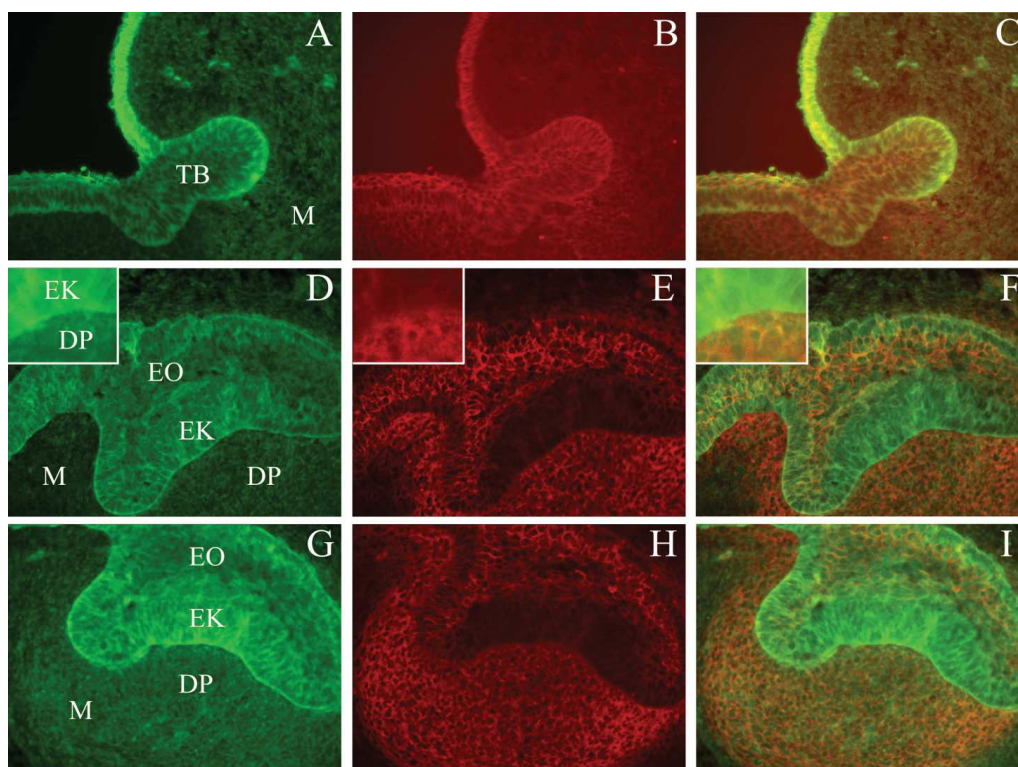
3.3.4. Imunofluorescentno dvostruko bojanje biljema Hsp70 i sindekan-1 i njihova kolokalizacijska analiza

U 6. i 7. razvojnom tjednu, zubni pupoljak i epitel usne šupljine imali su jaku Hsp70 reaktivnost u odnosu na okolni ektomezehim (Slika 15A). Reaktivnost na sindekan-1 bila je jednakog, umjerenog intenziteta u zubnom pupoljku, epitelu usne šupljine kao i u ektomezehimu iz kojeg će se nešto kasnije razviti zubna papila (Slika 15B). Kolokalizacija ovih dvaju biljega bila je najintenzivnija u području caklinske pulpe, zubnog grebena i dijela vanjskog caklinskog epitela te u okolnom ektomezehimu (Slika 15C).

U kasnijem razvoju (10. tjednu), Hsp70 reaktivnost bila je jaka u čitavom caklinskom organu, dok je u okolnom ektomezehimu bila slaba (Slika 15D). Sindekan-1 bio je jako pozitivan u čitavom caklinskom organu i ektomezehimu, osim u području caklinskog čvorića i unutrašnjeg caklinskog epitela (Slika 15E). Preklapanje njihovih izražaja, otkrilo je područja kolokalizacije prvenstveno u caklinskoj pulpi, a nešto slabije i u području zubne papile (Slika 15F).

U caklinskom organu starom 11 do 12 tjedana, reaktivnost na Hsp70 bila je nešto intenzivnija nego u prethodnom razvojnom stadiju, kako u caklinskom organu

tako i u ektomezenhimu (Slika 15G). Reaktivnost na sindekan-1 (Slika 15H) nije se mijenjala u odnosu na prethodni razvojni stadij (Slika 15E). Kolokalizacija Hsp70 i sindekana-1 nađena je u području caklinske pulpe, zubne papile i zubne vrećice (Slika 15I, Slika 16.).



Slika 15.

Koekspresija Hsp70 i sindekana-1 u zubnom zametku u razvoju

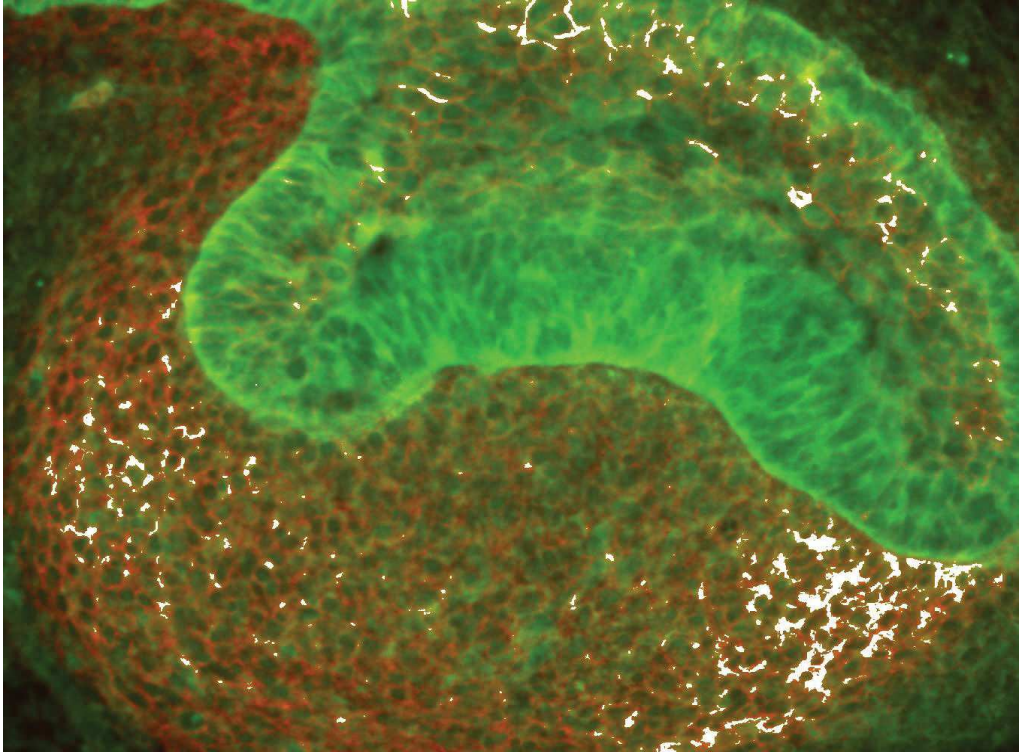
Imunofluorescentno dvostruko bojenje s Hsp70 i sindekanom-1: Zubni zametak, 7. razvojni tjedan, (A-C); Caklinski organ u 10. razvojnem tjednu (D-F); Caklinski organ u 12. razvojnem tjednu (G-I).

A), D) i G) Imunofluorescentno bojenje Hsp70 (zelena fluorescentna boja), $\times 40$.

B), E) i H) Imunofluorescentno bojenje sindekanom-1 (crvena fluorescentna boja), umetak $\times 100$.

C) Preklapanje A+B; F) Preklapanje D+E; I) Preklapanje G+H.

Kazalo: zubni pupoljak (TB), ektomezenhim (M), caklinski organ (EO), ektomezenhim (M), zubna papila (DP), caklinski čvorić (EK).



Slika 16.

Koekspresija Hsp70 (zelena fluorescentna boja) i sindekana-1 (crvena fluorescentna boja) u zubnom zametku u 11.-12. razvojnog tjednu

Fotografije su preklopljene u programu MBF_ImageJ for Microscopy (NIH, USA), bijela područja odgovaraju kolokalizaciji Hsp70 i sindekana-1 u područjima caklinske pulpe i zubne vrećice.

4. RASPRAVA

Razvoj zuba uključuje precizno koordinirane procese stanične proliferacije, diferencijacije i stanične smrti. Većina istraživanja ranog razvoja zuba napravljena su na eksperimentalnim životinjama, u najvećem broju na miševima. Mišji razvoj zuba (denticija) značajno se razlikuje od one u čovjeka po tome što u miševa postoji jedna denticija kojom nastaju samo dvije vrste (oblika) zuba (17). Istraživanja na ljudskom materijalu su rijetka, dostupnosti materijala je ograničena te zbog toga nije moguće raditi studije s velikim brojem uzoraka raznih razvojnih stadija ljudskog zuba. Rani stadiji razvoja ljudskog zubnog zametka od temeljne su važnosti ne samo za indukciju zuba, nego i za njegov rast, diferencijaciju i oblikovanje. Naše istraživanje otkrilo je prostorno-vremenski raspored nekoliko važnih razvojnih čimbenika, ključnih tijekom razvoja embrionalnih i ranih fetalnih struktura ljudskog zubnog zametka.

4.1. Proliferacijska aktivnost stanica zubnog zametka

Kvalitativna i kvantitativna analiza proliferacijske aktivnosti u ranom razvoju zubnog zametka i pripadajućeg ektomezenhima otkrila je vrhunac proliferacijske aktivnosti u zubnom zametku tijekom 8. razvojnog tjedna te značajan pad u 10. tjednu. Od 9. tjedna nadalje, samo u stanicama unutrašnjeg caklinskog epitela koje su dio caklinskog čvorića u razvoju, nije bilo nikakve proliferacijske aktivnosti. Ovakav uzorak proliferacijske aktivnosti stanica mogao bi biti povezan s napredovanjem razvoja ljudskog zuba od stadija pupoljka, preko stadija kape, do ranog stadija zvona tj. do rane morfogeneze zuba. Također, pad proliferacijske aktivnosti u caklinskom organu tijekom 10. razvojnog tjedna mogao bi ukazivati na početnu diferencijaciju specifičnih dijelova (staničnih linija) unutar caklinskog organa. Unutar caklinskog organa, stanice unutrašnjeg caklinskog epitela (prethodnici ameloblasta) i vanjskog caklinskog epitela, imale su najveći udjel proliferirajućih stanica, dok su stanice zubnog grebena imale značajno nižu proliferacijsku aktivnost, što bi moglo ukazivati na početak postupnog nestajanja zubnog grebena, a time i ostvarenje njegove razvojne sudbine.

U našoj studiji, tijekom čitavog istraživnog razdoblja, postotak proliferirajućih stanica u ektomezenhimu nije se značajnije mijenjao. Ipak, postotak proliferirajućih stanica bio je veći u dijelovima ektomezenhima koji se uključuje u buduću osnovu zuba, kao što su zubna papila i zubna vrećica (kasniji parodoncijum zuba), nego u njegovom dijelu koji pripada ektomezenhimu buduće čeljusti. Očekivano, postotak proliferirajućih stanica u ektomezenhimu u područjima između zubnih zametaka bio

je znatno niži nego u područjima sa zubnim zamecima. Do sada, podataka opisanih u našoj studiji o ranom razvoju zuba u čovjeka nije bilo. Studije o Ki-67 proliferacijskom biljegu u starijim razvojnim stadijima ljudskih zubnih zametaka (13–30 tjedana) pokazale su povezanost pada stanične proliferacije s diferencijacijom određenih populacija stanica, kao što su ameloblasti i odontoblasti (68). Nadalje, pad proliferacijske aktivnosti i nestajanje zubnog grebena gotovo su potpuno završeni u kasnoj fazi zvona (68). U skladu s našim istraživanjem, slične studije na štakorskim embrijima otkrile su brojne Ki-67 pozitivne stanice u čitavom zubnom zametku u stadiju pupoljka, uključujući caklinske epitele i okolni ektomezenhim, dok u području caklinskog čvorića nije bilo Ki-67 pozitivnih stanica (65). Osim biljega Ki-67, za utvrđivanje proliferacijske aktivnosti u životinjskih zubnih zametaka korišteni su i drugi biljezi proliferacije. Tako su Shigemura i suradnici u mišjih embrija pronašli BrdU-pozitivne proliferirajuće stanice difuzno razbacane u zubnom grebenu i okolnom mezenhimu u stadiju pupoljka (139). Dokazali su, slično našem istraživanju, značajan porast broja proliferirajućih stanica u caklinskom organu i u zubnoj papili u blizini primarnog caklinskog čvorića (139). Slične rezultate imali su i Obara i Lesot, koji su pronašli stanice koje se aktivno dijele na vanjskim rubovima caklinskog čvorića (140). Matulova i suradnici imunohistokemijski su dokazali PCNA-pozitivne stanice u zubi tijekom razvoja u štakora (*Microtus agrestis*) (141). Primarni caklinski čvorić nije sadržavao stanice koje proliferiraju, kao ni u našem istraživanju. Pad proliferacijske aktivnosti tijekom razvoja autori su povezali s diferencijacijom određenih staničnih populacija kao što su ameloblasti i odontoblasti (141). Sva istraživanja, usprkos korištenju različitih proliferacijskih biljega, ukazala su na činjenicu da je prestanak diobe preduvjet za diferencijaciju i početak sekrecijske aktivnosti ameloblasta i odontoblasta (142). Mora se imati na umu da tijekom ljudskog razvoja, razdoblje razvoja zuba zauzima dug vremenski period te je razvojni stadij svakog pojedinačnog zuba samo površno povezan s gestacijskom starošću (86).

U našem je istraživanju pokazano da se proliferacijska aktivnost stanica može povezati s izražajem anti-apoptotske Bcl-2 bjelančevine, koja je bila pretežno prisutna u stanicama zubnog grebena i zametka, a posebno je bila izražena tijekom 8. i 9. razvojnog tjedna. Pad izražaja Bcl-2 bjelančevine tijekom 10. razvojnog tjedna, bila je sukladna padu udjela Ki-67 pozitivnih proliferirajućih stanica.

Stanice koje su pokazivale izražaj Ki-67 jezgrinog antigena, ujedno su imale i najjaču Bcl-2 reaktivnost. To bi moglo ukazivati na ulogu Bcl-2 bjelančevine u poticanju stanične proliferacije, ali i u sprečavanju apoptoze. U prilog tome govori i činjenica da se vrlo slab izražaj Bcl-2 u ektomezenhimu podudara s nižom proliferacijskom aktivnošću u istom području. Ovaj se podatak može objasniti

kasnijom diferencijacijom ektomezenhimskih dijelova zuba u svoje krajnje derivate u usporedbi s dijelovima zuba nastalim od epitelne osnove zuba (zubnog grebena i zubnog pupoljka).

4.2. Anti-apoptotska i apoptotska aktivnost u stanicama zubnog zametka

4.2.1. Aktivnost proteina Bcl-2 obitelji u stanicama zubnog zametka

Krajewski i suradnici dokazali se prisustvo Bcl-2, Bcl-X, Bax i Bak u mišjim zubnim zamecima tijekom razvoja i postnatalno (143). Slično kao i u našem istraživanju, izražaj Bcl-2 bjelančevine nađen je i u epitelnim dijelovima zuba kao i u zgnusnutom zubnom ektomezenhimu. Nasuprot tome, Sloomweg i Weger pronašli su Bcl-2 pozitivne stanice samo u epitelnim dijelovima zuba u razvoju, ali ne i u ektomezenhimskim stanicama zuba (86).

U našem su istraživanju, iste stanice zubnog zametka pokazivale dvostruki izražaj: i pro-apoptotske Bax bjelančevine i anti-apoptotske Bcl-2 bjelančevine. Razlika u njihovom prostornom i vremenskom izražaju unutar iste stanice ovisila je o razvojnoj sudbini stanice: Bcl-2 je prevladavao u unutrašnjem caklinskom epitelu (uključujući primarni caklinski čvorić i buduće ameloblaste) i zubnom grebenu, dok je Bax prevladavao u stanicama vanjskog caklinskog epitela čija je sudbina da tijekom razvoja u potpunosti nestane. Područja istovremenog izražaja (koekspresije) Bcl-2 i Bax bjelančevine pronađena su u starijim razvojnim stadijima mišjeg zubnog zametka od onih koje smo mi istraživali u čovjeka. Smanjenje izražaja Bcl-2 obitelji sukladno je završetku sazrijevanja osnovnih struktura zuba (143). U svom istraživanju na štakorima, Kondo i suradnici dokazali su istovremeno prisustvo Bax and Bcl-2 bjelančevina u stanicama caklinskog organa tijekom amelogeneze kutnjaka i pretpostavili da Bax bjelančevina ograničava sposobnost Bcl-2 da produži preživljavanje stanice (84). Istraživanja ameloblasta u sjekutićima štakora, ukazala su na mogući utjecaj aktivacije IGF-1 receptora na inhibiciju Bax-a, a time i poticanje Bcl-2 aktivnosti (144).

Analiza izražaja članova Bcl-2 obitelji u različitim tkivima ljudskih embrija i fetusa dala je podatke o ulozi Bcl-2 i Bcl-X_L bjelančevina u inhibiciji apoptoze i ukazala na činjenicu da više članova Bcl-2 obitelji može biti aktivno u istoj stanici (145). Pojava i uzorak izražaja Bcl-2, Bax i kaspaze-3 u stanicama ljudskog spinalnog ganglija u razvoju također je pokazala da bi preživljavanje stanica u ranom ljudskom embriju moglo biti kontrolirano prostorno-vremenskom ravnotežom pro-apoptotskih (Bax) i anti-apoptotskih (Bcl-2) čimbenika (94). Osim njegove uloge u sprečavanju apoptoze, Bcl-2 bi mogao biti povezan i s poticanjem

stanične diferencijacije (94). Slični zaključci doneseni su o razvojnoj ulozi Bcl-2 bjelančevine u studijama provedenim na ljudskim bubrezima u razvoju (67, 146).

U zaključku, tijekom ranog razvoja ljudskog zuba, mijenja se izražaj proliferacijskog biljega Ki-67, kao i anti-apoptotskog Bcl-2 i pro-apoptotskog Bax biljega. Opisane promjene u udjelu proliferirajućih stanica podudaraju se s inicijacijom zubnog pupoljka u ranim fazama, a u kasnijim stadijima s rastom zubnog zametka. Izražaj anti-apoptotske Bcl-2 bjelančevine u stanicama zubne osnove u skladu je s izražajem proliferacijskog Ki-67 biljega, ukazujući na ulogu Bcl-2 u poticanju proliferacije i preživljenju stanica. Nađen je i istovremeni izražaj pro-apoptotske Bax i anti-apoptotske Bcl-2 bjelančevine u stanicama zubnog zametka. Izražaj Bax bjelančevine nađen je u stanicama čija je sudbina da tijekom razvoja nestanu, dok je izražaj Bcl-2 prevladavao u dijelovima zubnog zametka od kojih će nastati specifični dijelovi zrelog zuba. Stoga je fina ravnoteža između Bcl-2 i Bax bjelančevina u zubnom zametku tijekom razvoja važna za postizanje normalnog oblikovanja zuba.

4.2.2. Uloga kaspaze-3 i p53 u stanicama zubnog zametka

Od 6. do 8. razvojnog tjedna, kaspaza-3 pozitivne stanice nalazile su se isključivo u ektomezenhimu čeljusti, da bi se tek tijekom 9. tjedna pojavile u epitelnoj osnovi zuba (caklinskom organu) i to u caklinskoj pulpi, kao i u ektomezenhimu zuba (zubnoj papili). Takav nalaz ukazuje na moguću ulogu kaspaze-3 u nestanku caklinskog čvorića i caklinske pulpe, što je u skladu s istraživanjima Setkove i suradnika (85) te Matalove i suradnika (97, 98) na embrijima voluharice.

Uklanjanje primarnog caklinskog čvorića započinje na kraju stadija kape i na njegovom mjestu (u kutnjaka) nastaju sekundarni caklinski čvorići. Moglo bi se očekivati da će poremećaji uklanjanja primarnog caklinskog čvorića utjecati na morfologiju zuba, no pokazalo se da *in vitro* inhibicija apoptoze ne utječe na morfogenezu zuba i zubnih kvržica (147). Tijekom stadija zvona, zubni greben koji povezuje zubni pupoljak s epitelom usne šupljine, raspada se na malene otočiće epitelnih stanica koji pomalo nestaju procesom apoptoze. Ponekad tijekom razvoja, epitelni otočići ne propadnu i tada se nazivaju epitelne perle. Od njih mogu nastati male ciste (eruptivne ciste) na zubu u razvoju (koje mogu odgoditi nicanje zuba) ili odontomi, benigni tumori, a ponekad se epitelne perle mogu aktivirati tako da od njih nastanu prekobrojni zubi (5).

Pojedinačne p53 pozitivne stanice nađene su u ektomezenhimu čeljusti već od najranijih razvojnih stadija zametaka (6. tjedan), a tijekom daljnjeg razvoja i u ektomezenhimu zuba i to u neposrednom dodiru s epitelnom osnovom zuba (caklinskim organom). Od 10. tjedna nadalje, pojedinačne p53 pozitivne stanice

mogle su se uočiti i u epitelnoj osnovi zuba: u caklinskoj pulpi i oko caklinskog čvorića. Pojava p53 pozitivnih stanica na mjestima neposrednog dodira epitelnog i ektomezenhinskog dijela zubnog zametka, na kojima će uskoro uslijediti diferencijacija stanica zubne papile u odontoblaste i zubne vrećice u cementoblaste, u skladu je s eksperimentalnim istraživanjima koja su pokazala da p53 može inducirati diferencijaciju normoblasta, B-limfocita (102), mišićnih stanica, keratinocita (103) i spermatocita (104) u raznim *in vivo* i *in vitro* životinjskim modelima (101). Miosge i suradnici pokazali su na normalnim ljudskim plodovima (starosti 4–21 tjedana) da p53 djeluje anti-proliferativno (109). Lichnovsky i suradnici, pronašli su da je u nekim tkivima u razvoju, izražaj p53 u skladu s područjima visoke proliferacijske aktivnosti. Moguće da je u tim tkivima visoka razina izražaja p53 odraz regulatornih puteva koji kontroliraju “neprikladnu” proliferaciju, ali i veću učestalosti genomskih pogrešaka zbog intenzivne diobe stanica (88). P53 knock-out miševi umirali su tijekom embrionalnog razvoja ili neposredno nakon rođenja zbog poremećaja zatvaranja neuralne cijevi i pridruženih anomalija, uključujući razne kraniofacijalne anomalije, abnormalnosti oka i gornjih sjekutića (107).

4.3. Diferencijacija stanica zubnog zametka

4.3.1. Uloga Hsp70 u stanicama zubnog zametka

Istraživanja provedena na normalnom razvoju zuba u miša, ukazuju na ulogu Hsp25 u diferencijaciji stanica, gdje se izražaj Hsp25 pojavljuje se u kasnijim razvojnim stadijima u odnosu na one koje smo istraživali u ovoj studiji (65, 119). Važnost Hsp70 bjelančevine za rani razvoj zuba čovjeka očituje se u njezinom prisustvu (izražaju) u svim istraživanim razvojnim stadijima. Jaka Hsp70 reaktivnost u epitelnoj osnovi zuba od 6. i 10. tjedna razvoja bila je sukladna s intenzivnom proliferacijskom aktivnošću u tom području, a koja nužno uključuje i intenzivnu sintezu bjelančevina. U takvim uvjetima, Hsp70 omogućava ispravno savijanje, prijenos i smještaj zrelih bjelančevina (117). Područje caklinskog čvorića, u kojem se također intenzivno sintetiziraju razne signalne molekule, bilo je jako pozitivno na Hsp70. Taj jaki izražaj Hsp70 može se povezati s činjenicom da on regulira staničnu homeostazu i štiti stanicu od apoptoze, i to vjerojatno na način da se veže za pro-apoptotske proteine kao što su p53 i c-myc (79, 148, 149). Također, Hsp70 i Hsc70 direktno inhibiraju AIF-om (apoptosis inducing factor-medijator kaspazaneovisne apoptoze) posredovanu apoptozu (79).

U 6. tjednu razvoja, ektomezenhim zuba i čeljusti bio je slabo reaktivan na Hsp70, da bi se tijekom daljnjeg razvoja intenzitet reaktivnosti malo povećao,

što se također podudaralo s nižom proliferacijskom aktivnošću u istom području. Navedeno se može objasniti kasnijom diferencijacijom ektomezenhimskih dijelova zuba u odnosu na epitelne dijelove zuba nastale od zubnog grebena i zubnog pupoljka.

4.3.2. Uloga sindekana-1 u stanicama zubnog zametka

Sindekan-1 važan je regulator djelovanja između stanica i međustanične tvari, stanične adhezije i proliferacije (122). Prisustvo HS lanaca u njegovoj strukturi, omogućava interakcije sindekana-1 s velikim brojem bjelančevina, uključujući čimbenike rasta kao što su FGF-i, VEGF-i, TGF- β i PDGF-i. On također olakšava interakcije s raznim bjelančevinama u međustaničnoj tvari, npr. fibronektinom i bjelančevinama plazme (120), a posreduje i u signalnim putovima Shh i Wnt (126). Sindekan-1 je među prvim molekulama za koje se pokazalo da se pojavljuju u području epitelno-mezenhimskih interakcija tijekom ranog razvoja zuba. Vjerojatno ima ulogu koreceptora za čimbenike rasta, a time i modulatora njihove funkcije (150). Istraživanje na sindekan-1 knock-out miševima, pokazalo je da se takve jedinke rađaju žive, fertile i da se razvijaju normalno, osim što im je poremećeno cijeljenje kože i rožnice nakon ozljeda (127). Istraživanja na zametku mišjeg i štakorskog kutnjaka pokazala su da je sindekan-1 povezan sa zgušnjavanjem i diferencijacijom stanica zubnog mezenhima (132). U našem istraživanju, epitelna je osnova zuba bila slabo reaktivna na Hsp70 već u 6. razvojnom tjednu, da bi s napredovanjem razvoja pozitivitet stanica postao umjerenog intenziteta. Sličan obrazac postupnog povećanja izražaja sindekana-1 pokazivao je i okolni ektomezenhim zuba, koji je od 9. tjedna nadalje postao intenzivan. Ektomezenhim čeljusti u početku je bio negativan na sindekan-1, a od 7. do 10. tjedna umjereno reaktivan, da bi nakon toga pokazao samo slabu reaktivnost. Slično rezultatima našeg istraživanja, na mišjim je embrijima nađen slabi pozitivitet Hsp70 i u epitelnom i u mezenhimskom dijelu zubnog pupoljka, da bi na prijelazu iz pupoljka u stadij kape došlo do smanjenja intenziteta reaktivnosti u epitelu, a njegovog povećanja u ektomezenhimu (128). Istraživanja na štakorsko-mišjim rekombinantnim kulturama zubnog grebena i mezenhima, pokazala su da je izražaj sindekana praćen pojačanom staničnom proliferacijom i kondenzacijom mezenhimskih stanica (129). Naši rezultati u skladu su s do sada objavljenim rezultatima na zametku mišjeg i štakorskog kutnjaka, koji opisuju pojavu sindekana na mjestu dodira epitela i ektomezenhima. Sukladno našim rezultatima, izražaj sindekana-1 se pojačava s napredovanjem razvoja zuba (132). Na zamecima mišjih kutnjaka dokazana je koekspresija sindekana

i tenascina tijekom zgušnjavanja mezenhimskih stanica, praćenog staničnom proliferacijom (BrdU-pozitivne stanice) (130). Istraživanje na mišjim zubnim zamecima, pokazalo je da nakon intenzivne ekspresije sindekana-1 u zubnom mezenhimu slijedi razdoblje aktivne stanične proliferacije (131).

U našoj je studiji kolokalizacijska analiza proliferacijskog biljega Ki-67 i sindekana-1 pokazala istovremeni izražaj obaju biljega u stanicama zubnog pupoljka u ranijim razvojnim stadijima, dok je u kasnijim razvojnim stadijima kolokalizacija pronađena i u području zubne papile. Ovakav nalaz upućuje na slijed diferencijacije zuba, koja se širi od epitelnih dijelova prema ektomezenhimskim dijelovima zubnog zametka. Analiza kolokalizacije Hsp70 i sindekana-1 otkriva istovremeno prisustvo obaju biljega u stanicama caklinske pulpe, zubnog grebena i dijela vanjskog caklinskog epitela te u okolnom ektomezenhimu tijekom ranijih razvojnih stadija. U fetalnom razdoblju, koekspresija ovih čimbenika nađena je u caklinskoj pulpi i zubnoj papili. I ova kolokalizacijska analiza potvrđuje smjer diferencijacije zuba, od zubnog grebena tj. epitelnog dijela zuba, preko caklinske pulpe do zubne papile i vrećice (derivata ektomezenhima zuba). Područja istovremenog izražaja ovih dvaju biljega vjerojatno odgovaraju područjima intenzivne proliferacije tj. sinteze, savijanja i transporta bjelančevina (Hsp70), uz prateću veliku aktivnost faktora rasta i njihove interakcija s međustaničnom tvari (sindekan-1). Naši rezultati govore u prilog sindekanu-1 kao čimbeniku stanične proliferacije, rasta i diferencijacije u stanicama zubne osnove čovjeka.

4.4. Poremećaji proliferacije, apoptoze i diferencijacije u kliničkoj praksi

Osim što su izvrstan model za proučavanje organogeneze, zubi su za kliničara svojevrsan pokazatelj sveukupnih zbivanja u organizmu. U njihovom se obliku, broju i građi odražava većina razvojnih i okolišnih čimbenika, koji su djelovali tijekom razvoja jedinke. Zbog toga zubi mogu ukazati na neke podležee, teže sistemske bolesti te je dužnost doktora dentalne medicine da bude upoznat s genskom podlogom tih poremećaja.

Nasljedne bolesti koje se prvenstveno ili isključivo očituju kao poremećaji u razvoju zuba, predstavljaju poseban izazov za praktičare dentalne medicine, koji su obično prvi zdravstveni djelatnici koji otkriju patološku promjenu i daju izvornu kliničku dijagnozu. Napredak znanosti daje mogućnost i obavezu praktičaru dentalne medicine da se u kliničku dijagnozu uključi i identifikacija specifičnog gena i mutacije koji uzrokuju bolest. Genski testovi za češće genske poremećaje već su dostupni, a najvažniji argument za uvođenje genskih dijagnoza u područje djelovanja dentalno-medicinske prakse jest otkriće da je obiteljska ageneza zuba

prouzročena *AXIN2* mutacijom, povezana s razvojem kolorektalnog karcinoma (151). Savjetovanje s genetičarom često je od temeljne važnosti kako bi se utvrdilo je li određena anomalija izolirana, ili je povezana s drugim anomalijama. Napredak u razumijevanju razvoja zuba i genetske kontrole oblikovanja zuba, pomaže kliničarima da upotpune razumijevanje odsustva (ageneze) zuba, dajući temelje za optimalnu terapiju. Mogućnost da se utvrdi poremećaj u ranim stadijima razvoja zuba osigurava bolje funkcionalne i estetske rezultate (152).

Neke anomalije zuba često se pojavljuju udružene u istog pacijenta, dok se s druge strane isti genetski poremećaj može očitovati kroz čitav niz fenotipova, uključujući poremećaje broja, veličine i smještaja zuba (ageneza, mikrodoncija, ektopija) ili zakašnjeli razvoj zuba. Također, određena genska mutacija može imati različiti izražaj u različitim vrstama trajnih zuba. Klinička važnost rane dijagnoze tih poremećaja je velika, jer može upozoriti liječnika na mogući razvoj drugih povezanih anomalija zuba u istog pacijenta, ili članova njegove obitelji, omogućavajući tako ranu dijagnozu i pravovremeno liječenje (153).

Većina anomalija u području glave (kraniofacijalnih anomalija) nastaje zbog poremećaja nastanka, proliferacije, migracije i diferencijacije stanica neuralnog grebena (NCC) (154). Rani razvoj zuba ovisi o mreži signalnih molekula i transkripcijskih čimbenika koji potiču staničnu proliferaciju i diferencijaciju. Čitav niz epitelno-mezenhimskih interakcija na kraju dovodi do terminalne diferencijacije odontoblasta i ameloblasta te mineralizacije zuba (151).

U ovom istraživanju, izražaj svih istraživanih čimbenika u ranom razvoju zuba čovjeka imao je specifičan prostorno-vremenski obrazac, što ukazuje na važnost precizne koordinacije tih čimbenika tijekom razvoja. Konačni ishod usklađenih interakcija svih razvojnih čimbenika jest zdrav i funkcionalan zub, smješten na točno određenom mjestu unutar čeljusti, u skladu sa svim okolnim tkivima i organima. Čitav niz epigenetskih i morfo-genetskih događaja upleten je u razvoj i oblikovanje zuba, ali bez nekog dominantnog genetskog kontrolnog mehanizma (49). Što je veći genetski utjecaj na uzrok nepravilnosti i anomalija zuba, lica i čeljusti, manja je mogućnost njihove prevencije, a prognoza ortodonske/ortopedske terapije lošija (155).

Poremećaji stanične proliferacije u razvoju zuba

Poremećaji broja zuba

Inicijacija određene vrste zuba u različitim dijelovima usne šupljine određena je lokalnim stanicama, koje reagiraju na specifične grupe evolucijski konzerviranih homeobox gena (42).

Već tijekom šestog razvojnog tjedna, u području buduće gornje i donje čeljusti nastaje po jedno epitelno zadebljanje (primarno epitelno zadebljanje) ili zubni greben, koje odgovara položaju budućih zubnih lukova. Nezavisno o položaju zuba u čeljusti i vrsti zuba koja će nastati, razvoj svakog zuba prolazi kroz četiri stadija: inicijacije, pupoljka (blastema), kape i zvona. Ti su razvojni stadiji povezani s procesima određivanja vrste, veličine i broja zuba, nakon čega slijedi oblikovanje, diferencijacija i mineralizacija zuba. Signalna molekula Sonic hedgehog (Shh) izlučuje se rano u čitavom budućem epitelu zubnog grebena i određuje mjesta njegove proliferacije i invaginacije u podležeci ektomezenhim, te time određuje inicijaciju zuba (18, 156). Shh je jedna od najvažnijih signalnih molekula u embrionalnom razvoju općenito, koja može programirati razvoj i diferencijaciju ciljnih stanica ovisno o njenoj koncentraciji (koncentracijskom gradijentu), a kao morfogen pomaže uskladiti izuzetno precizne vremenske i prostorne procese tijekom embrionalnog razvoja (157). Poremećaji u ovoj ranoj razvojnoj fazi zuba (fazi inicijacije), mogu dovesti do stvaranja premalog ili prevelikog broja epitelnih zubnih pupoljaka, s posljedičnim povećanjem ili smanjenjem broja zuba (*hiperdoncijom* ili *hipodoncijom*), ili potpunim odsustvom zuba ili *anodoncijom*.

Smatra se da i hipodoncija i hiperdonicija imaju multifaktorijalnu etiologiju (47). Javljaju se izolirano ili u sklopu sindroma. DiGiorgio sindrom je najčešći genetski sindrom uzrokovan delecijom kromosoma, a koji je povezan s urođenom srčanom bolesti, kraniofacijalnim anomalijama (dismorfogeneza lica, rascjep nepca, hipodoncija, defekti uha), te poremećajima razvoja timusa i paratiroidnih žlijezda. Istraživanja na miševima ukazala su da je *TBX1* ključan u nastanku tog sindroma, pa je tako u *TBX1* $-/-$ knock-out miševa značajno smanjena epitelna proliferacija u zubnom zametku (158). Istraživanja na molekularnoj razini (najčešće na miševima), pokazale su da do prirodene hipodoncije može doći zbog raznih razvojnih čimbenika: može se dogoditi da ektoderm nema sposobnost indukcije stvaranja pupoljka u podležecem mezenhimu (159), nepostojeći ili mutirani signali mezenhimskih transkripcijskih čimbenika (*Msx1* ili *Pax9*) mogu zaustaviti razvoj prije formiranja caklinskog čvorića (160), a može nastati i zastoj u razvoju zuba kratko nakon inicijacije, s apoptozom kao posljedicom. Ovo posljednje se događa pri nastanku lateralnih sjekutića u miševa, koji se nikada potpuno ne razviju te u zubnih zametaka anteriorno od kutnjaka, koji također podliježu apoptozi (161). Mnoge anomalije kraniofacijalnog područja povezane su s hipodoncijom, uključujući promjene u obliku zubnog luka, prisustvu kraniofacijalnog tipa klase 2/II i anomalije kostiju turskog sedla (*sellae turcicae*) (49).

Poremećaji apoptoze u razvoju zuba

Apoptoza u morfogenezi zuba

Geni kontroliraju ne samo smještaj, nego i vrstu zuba koja će se razviti (6). Razlika u obliku sjekutića i kutnjaka povezana je s brojem caklinskih čvorića koje zub u razvoju ima, a primarni i sekundarni caklinski čvorići propadaju tijekom razvoja zuba procesom apoptoze (34). Istraživanja u kulturama organa mišjeg zubnog zametka kojima je dodan inhibitor kaspaze, pokazala su da bi preveliki zubi (*makrodoncija*) mogli biti posljedica poremećaja apoptoze u caklinskom čvoriću tijekom ranog razvoja zuba (162). Sindrom kleidokranijalne displazije nasljeđuje se autosomno dominantno i karakteriziran je raznim skeletalnim anomalijama i prekobrojnim zubima. U podlozi razvoja prekobrojnih zuba vjerojatno je poremećaj apoptoze, odnosno poremećaj uklanjanja ektopičnih zubnih zametaka (34). Treacher Collins sindrom, autosomno dominantni poremećaj oblikovanja glave i lica (kraniofacijalne morfogeneze), rezultat je mutacije *TCOF1* gena. Posljedica te mutacije je poremećeno sazrijevanje ribosoma, čime je onemogućena pravilna proliferacija stanica neuralnog grebena (NCC), što dovodi do aktivacije apoptotskog čimbenika p53 i posljedičnom pojačanom apoptozom NCC. Nedovoljan broj tih stanica dovodi do poremećenog razvoja nekih kostiju glave (kranioskeletalne hipoplazije). U eksperimentalnim životinjskim modelima, genetskom i/ili kemijskom inhibicijom p53-ovisne apoptoze može se spriječiti razvoj kraniofacijalnih anomalija u sklopu Treacher Collins sindroma (154).

Ostaci embrionalnih tvorbi

Zubni greben postupno podliježe programiranoj staničnoj smrti (apoptozi), raspadajući se tijekom stadija kape i zvona, te nestaje do završetka razvoja zuba (22). Ostaci zubnog grebena mogu se naći duboko u sluznici usne šupljine ili alveolarnoj kosti, čineći najvažniji izvor odontogenih cisti i tumora (25). Stoga bi poremećaj u procesu apoptoze mogli biti jedan od ključnih čimbenika u nastanku navedenih razvojnih anomalija. Odontogeni tumori tvore heterogenu grupu bolesti u rasponu od hamartomskih (benigni tumori sastavljeni od neorganiziranog tkiva koje i inače izgrađuje određeni organ i smješteni su unutar njega) ili netumorskih proliferacija tkiva, do benignih i malignih tumora različitog stupnja maligniteta. Svi ovi razvojni poremećaji nastaju od epitelnih, ektomezenhimskih i/ili mezenhimskih komponenti zubnog tkiva, od kojih nastaju i normalni zubi tijekom razvoja. Takvi tumori su neuobičajeni, neki od njih su iznimno rijetki, ali predstavljaju dijagnostički i terapijski izazov u području oralne i maksilofacijalne kirurgije (163). Razne razvojne ciste i tumori područja usne šupljine i lica (orofacijalnog područja) nastaju

od dijelova zubnog zametka (epitelnog i mezenhinskog) ili zubnog grebena. Te su ciste relativno rijetke, ali mogu biti vrlo agresivnog kliničkog tijeka (164). Odontogena keratocista najčešća je razvojna cista, a može biti komponenta auto-somno-dominantno prenosivog Gorlin sindroma (višestruke odontogene keratociste i karcinomi bazalnih stanica, koštane anomalije i kalcifikacije u području glave), kojem je u podlozi poremećaj Shh signalnog puta. Od ostalih tumora, pojavljuje se i kalcificirajući epitelni odontogeni tumor, koji vjerojatno nastaje od stanica caklinskog organa i dentalne lamine, te skvamozni odontogeni tumor, kao benigna lezija koja se smatra hamartomom i vjerojatno nastaje od Mallasezovih epitelnih ostataka. (164).

Poremećaji diferencijacije u razvoju zuba

Već u ranom razvoju zuba, mogu se razlikovati strukture od kojih će nastati različita zubna tkiva. Tako tijekom prijelaza iz razvojnog stadija kape u stadij zvona, dolazi do rane tkivne diferencijacije, odnosno diferencijacije epitelne stanične populacije u morfološki i funkcionalno specifične stanične komponente (5). Zubna papila, od koje će se razviti odontoblasti i zubna pulpa, nastaje pod utjecajem signala iz unutrašnjeg caklinskog epitela tj. primarnog caklinskog čvorića. Konačna diferencijacija odontoblasta od stanica zubne papile započinje tijekom stadija zvona pod utjecajem signala iz sekundarnih caklinskih čvorića (26). Sindekan-1, kao receptor međustanične tvari za signale iz epitelnih stanica, važan je regulator staničnog oblika, proliferacije i stanične diferencijacije tijekom razvoja organa i održavanja strukture tkiva (165). Smatra se da sindekan-1 sudjeluje u zgušnjavanju i diferencijaciji mezenhinskih stanica tijekom razvoja zuba. Budući da sindekan-1 knock-out miševi nisu imali anomalije zuba, možemo pretpostaviti da postoje i drugi molekularni mehanizmi kojima se nadoknađuje njegov nedostatak (129, 130). Sekrecija i diferencijacija tvrdih zubnih tkiva, kao i poremećaji tih procesa (*dentinogenesis* i *amelogenesis imperfecta* i srodni poremećaji), vezani su za kasnije razvojne stadije zuba od onih koje smo mi istraživali u ovom radu.

Kako većina kraniofacijalnih anomalija nastaje zbog poremećaja proliferacije, migracije i diferencijacije stanica neuralnog grebena, uključivanje matičnih NCC stanica u kiruršku terapiju moglo bi poboljšati njezin ishod. Postoji veliki potencijal u primjeni matičnih stanica u tkivnom inženjeringu, što posebno vrijedi za kosti i hrskavice glave i lica, a koja su teško poremećena u Treacher Collins sindromu (154). Istraživanja ljudskog genoma omogućavaju prepoznavanje gena povezanih s ljudskim bolestima kao i poremećajima složene etiologije. Danas je moguće primijeniti analizu genetske povezanosti zubnog fenotipa s podacima

dobivenih od blizanaca i njihovih obitelji te sa snimanjem okluzalnih površina zuba u 3D digitalnom obliku i njihovim matematičkim uspoređivanjem. Scanning mikro-tomografija dozvoljava ispitivanje drugih aspekata zubnih tkiva, uključujući caklinu i dentin. Nove tehnologije otvaraju nove mogućnosti za istraživanje važnih temeljnih bioloških i kliničkih pitanja (166).

5. ZAKLJUČCI

Proliferacijska aktivnost stanica zubnog zametka (Ki-67)

- Intenzivna proliferacijska aktivnost u zubnom zametku rasla je od 6. do 8. razvojnog tjedna, a zatim značajno pala u 10. tjednu razvoja. Ovakav uzorak proliferacijske aktivnosti stanica mogao bi biti povezan s rastom i ranim oblikovanjem osnove ljudskog zuba od stadija pupoljka, preko stadija kape do ranog stadija zvona
- Od 9. tjedna nadalje, u području caklinskog čvorića nije nađena proliferacijske aktivnosti, što bi moglo ukazivati na početnu diferencijaciju specifičnih dijelova caklinskog organa u smjeru odontoblasta i ameloblasta
- U 10. tjednu razvoja, stanice zubnog grebena imale su značajno nižu proliferacijsku aktivnost od one u ranijim razvojnim stadijima, što bi se moglo povezati s postupnim nestajanja zubnog grebena
- Postotak proliferirajućih stanica bio je veći u dijelovima ektomezenhima koji se uključuje u buduću osnovu zuba od dijelova ektomezenhima buduće čeljusti

Anti-apoptotska i apoptotska aktivnost u stanicama zubnog zametka

Bcl-2

- Izražaj anti-apoptotske Bcl-2 bjelančevine bio je jači u stanicama koje proliferiraju tj. u Ki-67 pozitivnim stanicama, što ukazuje na ulogu Bcl-2 u poticanju proliferacije i preživljenju stanica
- Izražaj Bcl-2 bjelančevine prevladavao je u dijelovima zubnog zametka (unutrašnji caklinski epitel, caklinski čvorić) od kojih će nastati specifični dijelovi zrelog zuba, potičući njihovu diferencijaciju
- Vrlo slab izražaj Bcl-2 bjelančevine u ektomezenhimu zuba podudarao se s nižom proliferacijskom aktivnošću u istom području, što je sukladno kasnijoj diferencijaciji ektomezenhimskih od epitelnih dijelova zubne osnove

Bax

- Izražaj apoptotske Bax bjelančevine prevladavao je u stanicama zubne osnove čija je sudbina da tijekom razvoja nestanu procesom stanične smrti (vanjski caklinski epitel, caklinska pulpa)
- Iste stanice zubnog zametka pokazivale su istovremenu prisutnost i pro-apoptotskog Bax i anti-apoptotskog Bcl-2 čimbenika, a razlika u njihovom prostorno-vremenskom izražaju ovisila je o razvojnoj sudbini stanice

- Ravnoteža navedenih razvojnih čimbenika važna je za normalno oblikovanje zuba

Kaspaza-3

- Raspodjela kaspaza-3 pozitivnih stanice u epitelnoj osnovi zuba (u području caklinskog čvorića i caklinske pulpe) ukazuje na ulogu stanične smrti u nestanku primarnog caklinskog čvorića i caklinske pulpe kao preduvjeta normalnog oblikovanja zuba
- Prisustvo kaspaza-3 pozitivnih stanica u ektomezenhimu zuba i čeljusti, govori u prilog sudjelovanja ovog razvojnog čimbenika u oblikovanju ektomezenhimskih dijelova zuba, odnosno procesu okoštavanja čeljusti

P53

- Raspodjela p53 pozitivnih stanica u ektomezenhimu zuba ukazuje na njegovu ulogu u oblikovanju korijena, odnosno u diferencijaciji zubne vrećice u cementoblaste i fibroblaste
- Prisustvo p53 pozitivnih stanica u blizini primarnog caklinskog čvorića, govori u prilog sudjelovanja ovog čimbenika u nestanku čvorića, tj. kontroli stanične proliferacije bez koje nema normalnog oblikovanja zuba

Diferencijacija stanica zubnog zametka

Hsp70

- Jaki izražaj Hsp70 bjelančevine u epitelnoj osnovi zuba od 6. i 10. tjedna razvoja u skladu je s intenzivnom proliferacijskom aktivnošću u tom području
- Jaki izražaj Hsp70 u područje caklinskog čvorića, u kojem se intenzivno sintetiziraju razne signalne molekule, ukazuje na njegovu ulogu u regulaciji stanične homeostaze i zaštiti stanice od apoptoze
- Slabiji izražaj Hsp70 u ektomezenhimu zuba poklapao se s nižom proliferacijskom aktivnošću u istom području, što potvrđuje kasniju diferencijaciju ektomezenhimskih dijelova zuba u odnosu na njegove epitelne dijelove

Sindekan-1

- Istovremena prisutnost izražaja sindekana-1 i proliferacijskog biljega Ki-67 u stanicama zubnog pupoljka, podudara se s njegovom ulogom u poticanju stanične proliferacije i rasta zubnog zametka
- Izražaj sindekana-1 bio je najintenzivniji u području epitelno-mezenhimskim interakcija i pojačavao se s napredovanjem razvoja zuba, što govori u prilog njegovoj ulozi u staničnoj diferencijaciji

6. SAŽETAK

Cilj: Istražiti prostorni i vremenski izražaj biljega proliferacije (Ki-67), proapoptotskih (Bax, kaspaze-3 i p53) i anti-apoptotskih (Bcl-2) bjelančevina te biljega diferencijacije (sindekana-1 i Hsp70) tijekom ranog razvoja ljudskog zuba.

Materijali i metode: U serijskim parafinskim rezovima tkiva zuba 13 normalnih ljudskih zametaka, starosti 5–12 tjedana primijenjene su imunohistokemijske (DAB) i imunofluorescentne tehnike. Intenzitet i raspodjela izražaja pojedinih čimbenika prikazana je semi-kvantifikacijom, dok je udjel Ki-67 pozitivnih stanica analiziran primjenom statističkih testova.

Rezultati: Proliferacijska aktivnost (Ki-67) prisutna je u epitelnom i ektomezenhimskom dijelu zubnog zametka: do 8. tjedna prvo raste, a zatim postupno pada u zubnom pupoljku, dok u ektomezenhimu ima suprotan tijek. Bcl-2 je bio najizraženiji u stanicama koje proliferiraju, umjereno izražen u zubnom pupoljku, a slabo u ektomezenhimu. Koekspresija Bcl-2 i Bax nađena je u većini stanica zubnog zametka: Bax je prevladavao u vanjskom caklinskom epitelu i ektomezenhimu, a Bcl-2 u unutrašnjem caklinskom epitelu i caklinskoj pulpi. U ranijim razvojnim stadijima, kaspaza-3 pozitivne stanice nađene su u ektomezenhimu čeljusti, a od 9. tjedna u epitelnoj osnovi zuba. P53 pozitivne stanice prvo su nađene u ektomezenhimu čeljusti i zuba, a od 9. tjedna nadalje i u epitelnoj osnovi zuba. Hsp70 je u svim istraženim stadijima bio jače izražen u epitelnom dijelu zubnog zametka, a sindekan-1 u ektomezenhimskom dijelu.

Zaključak: Proliferacija stanica omogućuju rast cjelokupnog zubnog zametka, dok Bcl-2 utječe na proliferaciju i diferencijaciju specifičnih staničnih linija. Bax potiče staničnu smrt dijelova zuba koji tijekom razvoja nestaju, kaspaza-3 vjerojatno sudjeluje u nestanku caklinskog čvorića i caklinske pulpe, a p53 u kontroli proliferacije. Hsp70 i sindekan-1 sudjeluju u proliferaciji i diferencijaciji stanica zubne osnove.

7. ABSTRACT

Pro-apoptotic and anti-apoptotic factors in the early human tooth development

Objective: To investigate the spatial and temporal expression of proliferation Ki-67 marker, pro-apoptotic (Bax, caspase-3 and p53) and anti-apoptotic (Bcl-2) proteins and differentiation markers (Hsp70 and syndecan-1) during early development of the human tooth.

Materials and methods: Paraffin serial sections of developing teeth in 13 normal human conceptuses, 5–12 postovulatory weeks old, were stained using immunohistochemical (DAB) and immunofluorescent techniques. Distribution and intensity in expression of different markers was analyzed using semi-quantification, while percentage of Ki-67 positive cells was analyzed by statistical tests.

Results: Proliferation activity (Ki-67) is present in both epithelial and ectomesenchymal parts of tooth germs: it first increases till the 8th developmental week, then gradually decreases in the tooth bud and increases in the ectomesenchyme. Bcl-2 is strongly expressed in proliferating cells, moderately in the tooth bud, and weakly in the ectomesenchyme. Co-expression of Bcl-2 and Bax was found in majority of the tooth germ cells: Bax prevailed in the outer enamel epithelium and ectomesenchyme, while Bcl-2 prevailed in the inner enamel epithelium and the enamel pulp. In earlier developmental stages, caspase-3 positive cells were found in the jaw ectomesenchyme, and from the 9th week on in the epithelial tooth bud, as well. P53 positive cells were first found in the jaw and tooth ectomesenchyme, and from the 9th week on, also in the epithelial tooth bud. During all investigated stages, Hsp70 displayed stronger expression in the epithelial part, and syndecan-1 in the ectomesenchymal part of the tooth germ.

Conclusions: Proliferating cells most likely influence growth of the whole tooth germ, while Bcl-2 affects proliferation and differentiation of specific cell lineages. Bax influences process of cell death in parts of the tooth germ that should disintegrate during development, caspase-3 most likely affects enamel knot and enamel pulp disappearance, while p53 controls proliferation. Hsp70 and syndecan-1 probably participate in tooth germ cell proliferation and differentiation.

8. POPIS LITERATURE

1. Koussoulakou DS, Margaritis LH, Koussoulakos SL. *A curriculum vitae of teeth: evolution, generation, regeneration*. Int J Biol Sci 2009;5(3):226-43.
2. Peyer B. *Comparative Odontology*. Chicago, Illinois: University of Chicago Press; 1968.
3. Thesleff I PJ. *The Teeth as Models for Studies on the Molecular Basis of the Development and Evolution of Organs*. In: C-M C, editor. *Molecular Basis of Epithelial Appendage Morphogenesis*. Austin, TX: RG Landes; 1998. p. 157-179.
4. Han J, Ito Y, Yeo JY, Sucov HM, Maas R, Chai Y. *Cranial neural crest-derived mesenchymal proliferation is regulated by Msx1-mediated p19(INK4d) expression during odontogenesis*. Dev Biol 2003;261(1):183-96.
5. Nanci A. *Ten Cate's oral histology: development, structure and function*. 6th ed. St. Louis, Missouri: Mosby; 2003.
6. Carlson B. *Human Embriology and Developmental Biology*. 3rd ed. Philadelphia, PA, USA: Mosby, Inc; 2004.
7. Duband JL, Monier F, Delannet M, Newgreen D. *Epithelium-mesenchyme transition during neural crest development*. Acta Anat (Basel) 1995;154(1):63-78.
8. Carlson BM. *Human Embriology and Developmental Biology*. 3rd ed. Philadelphia, PA, USA: Mosby, Inc; 2004.
9. Grigoriou M, Tucker AS, Sharpe PT, Pachnis V. *Expression and regulation of Lhx6 and Lhx7, a novel subfamily of LIM homeodomain encoding genes, suggests a role in mammalian head development*. Development 1998;125(11):2063-74.
10. Mina M, Kollar EJ. *The induction of odontogenesis in non-dental mesenchyme combined with early murine mandibular arch epithelium*. Arch Oral Biol 1987;32(2):123-7.
11. Sadler TW. *Langmanova medicinska embriologija*. Zagreb: Školska knjiga; 1996.
12. Soukup V, Epperlein HH, Horacek I, Cerny R. *Dual epithelial origin of vertebrate oral teeth*. Nature 2008;455(7214):795-8.
13. Christiansen JH, Coles EG, Wilkinson DG. *Molecular control of neural crest formation, migration and differentiation*. Curr Opin Cell Biol 2000;12(6):719-24.
14. Chai Y, Jiang X, Ito Y, Bringas P, Jr., Han J, Rowitch DH, et al. *Fate of the mammalian cranial neural crest during tooth and mandibular morphogenesis*. Development 2000;127(8):1671-9.
15. Jernvall J, Thesleff I. *Reiterative signaling and patterning during mammalian tooth morphogenesis*. Mech Dev 2000;92(1):19-29.

16. Smith MM. *Vertebrate dentitions at the origin of jaws: when and how pattern evolved*. *Evol Dev* 2003;5(4):394-413.
17. Miletich I, Sharpe PT. *Normal and abnormal dental development*. *Hum Mol Genet* 2003;12 Spec No 1:R69-73.
18. Dassule HR, Lewis P, Bei M, Maas R, McMahon AP. *Sonic hedgehog regulates growth and morphogenesis of the tooth*. *Development* 2000;127(22):4775-85.
19. Hovorakova M, Lesot H, Peterka M, Peterkova R. *The developmental relationship between the deciduous dentition and the oral vestibule in human embryos*. *Anat Embryol (Berl)* 2005;209(4):303-13.
20. Moore KL PT. *The developing human*. 5th ed. Philadelphia: WB Saunders; 1993.
21. Charlson B. *Development of the head, neck, and lymphoid system*. In: BM C, editor. *Pattern's Foundations of Embryology*. New York: McGraw-Hill Inc.; 1996. p. pp 528–537.
22. Vaahtokari A, Aberg T, Thesleff I. *Apoptosis in the developing tooth: association with an embryonic signaling center and suppression by EGF and FGF-4*. *Development* 1996;122(1):121-9.
23. Slavkin HC. *Embryonic tooth formation. A tool for developmental biology*. *Oral Sci Rev* 1974;4(0):7-136.
24. Beक्टर KB, Hansen BF, Nolting D, Kjaer I. *Spatiotemporal expression of NGFR during pre-natal human tooth development*. *Orthod Craniofac Res* 2002;5(2):85-9.
25. Saracoglu U, Kurt B, Gunhan O, Guven O. *MIB-1 expression in odontogenic epithelial rests, epithelium of healthy oral mucosa and epithelium of selected odontogenic cysts. An immunohistochemical study*. *Int J Oral Maxillofac Surg* 2005;34(4):432-5.
26. Thesleff I, Keranen S, Jernvall J. *Enamel knots as signaling centers linking tooth morphogenesis and odontoblast differentiation*. *Adv Dent Res* 2001;15:14-8.
27. Jernvall J, Kettunen P, Karavanova I, Martin LB, Thesleff I. *Evidence for the role of the enamel knot as a control center in mammalian tooth cusp formation: non-dividing cells express growth stimulating Fgf-4 gene*. *Int J Dev Biol* 1994;38(3):463-9.
28. Lesot H, Lisi S, Peterkova R, Peterka M, Mitolo V, Ruch JV. *Epigenetic signals during odontoblast differentiation*. *Adv Dent Res* 2001;15:8-13.
29. Bei M, Kratochwil K, Maas RL. *BMP4 rescues a non-cell-autonomous function of Msx1 in tooth development*. *Development* 2000;127(21):4711-8.
30. Jernvall J, Aberg T, Kettunen P, Keranen S, Thesleff I. *The life history of an embryonic signaling center: BMP-4 induces p21 and is associated with apoptosis in the mouse tooth enamel knot*. *Development* 1998;125(2):161-9.

31. Kettunen P, Karavanova I, Thesleff I. *Responsiveness of developing dental tissues to fibroblast growth factors: expression of splicing alternatives of FGFR1, -2, -3, and of FGFR4; and stimulation of cell proliferation by FGF-2, -4, -8, and -9.* Dev Genet 1998;22(4):374-85.
32. Weber A, Marquardt J, Elzi D, Forster N, Starke S, Glaum A, et al. *Zbtb4 represses transcription of P21CIP1 and controls the cellular response to p53 activation.* EMBO J 2008;27(11):1563-74.
33. Pizette S, Niswander L. *BMPs negatively regulate structure and function of the limb apical ectodermal ridge.* Development 1999;126(5):883-94.
34. Matalova E, Tucker AS, Sharpe PT. *Death in the life of a tooth.* J Dent Res 2004;83(1):11-6.
35. Jernvall J, Keranen SV, Thesleff I. *Evolutionary modification of development in mammalian teeth: quantifying gene expression patterns and topography.* Proc Natl Acad Sci U S A 2000;97(26):14444-8.
36. Keranen SV, Aberg T, Kettunen P, Thesleff I, Jernvall J. *Association of developmental regulatory genes with the development of different molar tooth shapes in two species of rodents.* Dev Genes Evol 1998;208(9):477-86.
37. Kettunen P, Thesleff I. *Expression and function of FGFs-4, -8, and -9 suggest functional redundancy and repetitive use as epithelial signals during tooth morphogenesis.* Dev Dyn 1998;211(3):256-68.
38. Bloch-Zupan A, Leveillard T, Gorry P, Fausser JL, Ruch JV. *Expression of p21(WAF1/CIP1) during mouse odontogenesis.* Eur J Oral Sci 1998;106 Suppl 1:104-11.
39. Aberg T, Wozney J, Thesleff I. *Expression patterns of bone morphogenetic proteins (Bmps) in the developing mouse tooth suggest roles in morphogenesis and cell differentiation.* Dev Dyn 1997;210(4):383-96.
40. Mikkola ML. *Genetic basis of skin appendage development.* Semin Cell Dev Biol 2007;18(2):225-36.
41. Thesleff I. *Epithelial-mesenchymal signalling regulating tooth morphogenesis.* J Cell Sci 2003;116(Pt 9):1647-8.
42. Sharpe PT. *Homeobox genes and orofacial development.* Connect Tissue Res 1995;32(1-4):17-25.
43. Neubuser A, Peters H, Balling R, Martin GR. *Antagonistic interactions between FGF and BMP signaling pathways: a mechanism for positioning the sites of tooth formation.* Cell 1997;90(2):247-55.
44. Peters H, Neubuser A, Balling R. *Pax genes and organogenesis: Pax9 meets tooth development.* Eur J Oral Sci 1998;106 Suppl 1:38-43.
45. Tucker AS, Headon DJ, Courtney JM, Overbeek P, Sharpe PT. *The activation level of the TNF family receptor, Edar, determines cusp number and tooth number during tooth development.* Dev Biol 2004;268(1):185-94.

46. Mitsiadis TA, Smith MM. *How do genes make teeth to order through development?* J Exp Zool B Mol Dev Evol 2006;306(3):177-82.
47. Brook AH. *A unifying aetiological explanation for anomalies of human tooth number and size.* Arch Oral Biol 1984;29(5):373-8.
48. Brook AH, Griffin RC, Smith RN, Townsend GC, Kaur G, Davis GR, et al. *Tooth size patterns in patients with hypodontia and supernumerary teeth.* Arch Oral Biol 2009;54 Suppl 1:S63-70.
49. Townsend G, Harris EF, Lesot H, Clauss F, Brook A. *Morphogenetic fields within the human dentition: a new, clinically relevant synthesis of an old concept.* Arch Oral Biol 2009;54 Suppl 1:S34-44.
50. Tucker AS, Matthews KL, Sharpe PT. *Transformation of tooth type induced by inhibition of BMP signaling.* Science 1998;282(5391):1136-8.
51. Chen Y, Zhang Y, Jiang TX, Barlow AJ, St Amand TR, Hu Y, et al. *Conservation of early odontogenic signaling pathways in Aves.* Proc Natl Acad Sci U S A 2000;97(18):10044-9.
52. King KL, Cidlowski JA. *Cell cycle regulation and apoptosis.* Annu Rev Physiol 1998;60:601-17.
53. Golias CH, Charalabopoulos A, Charalabopoulos K. *Cell proliferation and cell cycle control: a mini review.* Int J Clin Pract 2004;58(12):1134-41.
54. Hall PA, Levison DA. *Review: assessment of cell proliferation in histological material.* J Clin Pathol 1990;43(3):184-92.
55. Robker RL, Richards JS. *Hormonal control of the cell cycle in ovarian cells: proliferation versus differentiation.* Biol Reprod 1998;59(3):476-82.
56. Ferguson CA, Tucker AS, Christensen L, Lau AL, Matzuk MM, Sharpe PT. *Activin is an essential early mesenchymal signal in tooth development that is required for patterning of the murine dentition.* Genes Dev 1998;12(16):2636-49.
57. Scholzen T, Gerdes J. *The Ki-67 protein: from the known and the unknown.* J Cell Physiol 2000;182(3):311-22.
58. Key G, Kubbutat MH, Gerdes J. *Assessment of cell proliferation by means of an enzyme-linked immunosorbent assay based on the detection of the Ki-67 protein.* J Immunol Methods 1994;177(1-2):113-7.
59. Schwarting R, Gerdes J, Niehus J, Jaeschke L, Stein H. *Determination of the growth fraction in cell suspensions by flow cytometry using the monoclonal antibody Ki-67.* J Immunol Methods 1986;90(1):65-70.
60. Kreitz S, Fackelmayer FO, Gerdes J, Knippers R. *The proliferation-specific human Ki-67 protein is a constituent of compact chromatin.* Exp Cell Res 2000;261(1):284-92.
61. Bullwinkel J, Baron-Luhr B, Ludemann A, Wohlenberg C, Gerdes J, Scholzen T. *Ki-67 protein is associated with ribosomal RNA transcription in quiescent and proliferating cells.* J Cell Physiol 2006;206(3):624-35.

62. Klein G, Steiner M, Wiener F, Klein E. *Human leukemia-associated anti-nuclear reactivity*. Proc Natl Acad Sci U S A 1974;71(3):685-9.
63. Schluter C, Duchrow M, Wohlenberg C, Becker MH, Key G, Flad HD, et al. *The cell proliferation-associated antigen of antibody Ki-67: a very large, ubiquitous nuclear protein with numerous repeated elements, representing a new kind of cell cycle-maintaining proteins*. J Cell Biol 1993;123(3):513-22.
64. Harada H, Ohshima H. *New perspectives on tooth development and the dental stem cell niche*. Arch Histol Cytol 2004;67(1):1-11.
65. Nakasone N, Yoshie H, Ohshima H. *The relationship between the termination of cell proliferation and expression of heat-shock protein-25 in the rat developing tooth germ*. Eur J Oral Sci 2006;114(4):302-9.
66. Bazina M, Stefanovic V, Bozanic D, Saraga-Babic M. *Ultrastructural and immunohistochemical characteristics of developing human pituitary gland*. Acta Histochem 2007;109(5):366-76.
67. Carev D, Krnic D, Saraga M, Sapunar D, Saraga-Babic M. *Role of mitotic, pro-apoptotic and anti-apoptotic factors in human kidney development*. Pediatr Nephrol 2006;21(5):627-36.
68. Guven G, Gunhan O, Akbulut E, Cehreli ZC. *Investigation of proliferative activity in the developing human tooth using Ki-67 immunostaining*. Med Princ Pract 2007;16(6):454-9.
69. Kalibovic Govorko D, Becic T, Vukojevic K, Mardesic-Brakus S, Biocina-Lukenda D, Saraga-Babic M. *Spatial and temporal distribution of Ki-67 proliferation marker, Bcl-2 and Bax proteins in the developing human tooth*. Arch Oral Biol.
70. Kerr JF, Wyllie AH, Currie AR. *Apoptosis: a basic biological phenomenon with wide-ranging implications in tissue kinetics*. Br J Cancer 1972;26(4):239-57.
71. Hacker G. *The morphology of apoptosis*. Cell Tissue Res 2000;301(1):5-17.
72. Elmore S. *Apoptosis: a review of programmed cell death*. Toxicol Pathol 2007;35(4):495-516.
73. Martinvalet D, Zhu P, Lieberman J. *Granzyme A induces caspase-independent mitochondrial damage, a required first step for apoptosis*. Immunity 2005;22(3):355-70.
74. Savill J, Fadok V. *Corpse clearance defines the meaning of cell death*. Nature 2000;407(6805):784-8.
75. Kurosaka K, Takahashi M, Watanabe N, Kobayashi Y. *Silent cleanup of very early apoptotic cells by macrophages*. J Immunol 2003;171(9):4672-9.
76. Korsmeyer SJ. *Regulators of cell death*. Trends Genet 1995;11(3):101-5.
77. Blaineau SV, Aouacheria A. *BCL2DB: moving 'helix-bundled' BCL-2 family members to their database*. Apoptosis 2009;14(7):923-5.

78. Oltvai ZN, Milliman CL, Korsmeyer SJ. *Bcl-2 heterodimerizes in vivo with a conserved homolog, Bax, that accelerates programmed cell death.* Cell 1993;74(4):609-19.
79. Sreedhar AS, Csermely P. *Heat shock proteins in the regulation of apoptosis: new strategies in tumor therapy: a comprehensive review.* Pharmacol Ther 2004;101(3):227-57.
80. Tsujimoto Y, Shimizu S. *Bcl-2 family: life-or-death switch.* FEBS Lett 2000;466(1):6-10.
81. Hsu SY, Kaipia A, McGee E, Lomeli M, Hsueh AJ. *Bok is a pro-apoptotic Bcl-2 protein with restricted expression in reproductive tissues and heterodimerizes with selective anti-apoptotic Bcl-2 family members.* Proc Natl Acad Sci U S A 1997;94(23):12401-6.
82. Wolter KG, Hsu YT, Smith CL, Nechushtan A, Xi XG, Youle RJ. *Movement of Bax from the cytosol to mitochondria during apoptosis.* J Cell Biol 1997;139(5):1281-92.
83. Green DR, Reed JC. *Mitochondria and apoptosis.* Science 1998;281(5381):1309-12.
84. Kondo S, Tamura Y, Bawden JW, Tanase S. *The immunohistochemical localization of Bax and Bcl-2 and their relation to apoptosis during amelogenesis in developing rat molars.* Arch Oral Biol 2001;46(6):557-68.
85. Setkova J, Lesot H, Matalova E, Witter K, Matulova P, Misek I. *Proliferation and apoptosis in early molar morphogenesis - voles as models in odontogenesis.* Int J Dev Biol 2006;50(5):481-9.
86. Slootweg PJ, de Weger RA. *Immunohistochemical demonstration of bcl-2 protein in human tooth germs.* Arch Oral Biol 1994;39(7):545-50.
87. Hatakeyama S, Tomichi N, Ohara-Nemoto Y, Satoh M. *The immunohistochemical localization of Fas and Fas ligand in jaw bone and tooth germ of human fetuses.* Calcif Tissue Int 2000;66(5):330-7.
88. Lichnovsky V, Kolar Z, Murray P, Hlobilkova A, Cernochova D, Pospisilova E, et al. *Differences in p53 and Bcl-2 expression in relation to cell proliferation during the development of human embryos.* Mol Pathol 1998;51(3):131-7.
89. Alnemri ES, Livingston DJ, Nicholson DW, Salvesen G, Thornberry NA, Wong WW, et al. *Human ICE/CED-3 protease nomenclature.* Cell 1996;87(2):171.
90. Ahmad M, Srinivasula SM, Hegde R, Mukattash R, Fernandes-Alnemri T, Alnemri ES. *Identification and characterization of murine caspase-14, a new member of the caspase family.* Cancer Res 1998;58(22):5201-5.
91. Nicholson DW. *Caspase structure, proteolytic substrates, and function during apoptotic cell death.* Cell Death Differ 1999;6(11):1028-42.
92. van den Eijnde SM, Lips J, Boshart L, Vermeij-Keers C, Marani E, Reutelingsperger CP, et al. *Spatiotemporal distribution of dying neurons during early mouse development.* Eur J Neurosci 1999;11(2):712-24.

93. Raff MC, Barres BA, Burne JF, Coles HS, Ishizaki Y, Jacobson MD. *Programmed cell death and the control of cell survival: lessons from the nervous system.* Science 1993;262(5134):695-700.
94. Vukojevic K, Carev D, Sapunar D, Petrovic D, Saraga-Babic M. *Developmental patterns of caspase-3, bax and bcl-2 proteins expression in the human spinal ganglia.* J Mol Histol 2008;39(3):339-49.
95. Krajewska M, Wang HG, Krajewski S, Zapata JM, Shabaik A, Gascoyne R, et al. *Immunohistochemical analysis of in vivo patterns of expression of CPP32 (Caspase-3), a cell death protease.* Cancer Res 1997;57(8):1605-13.
96. Urase K, Fujita E, Miho Y, Kouroku Y, Mukasa T, Yagi Y, et al. *Detection of activated caspase-3 (CPP32) in the vertebrate nervous system during development by a cleavage site-directed antiserum.* Brain Res Dev Brain Res 1998;111(1):77-87.
97. Matalova E, Tucker AS, Misek I. *Apoptosis-related factors (Fas receptor, Fas ligand, FADD) in early tooth development of the field vole (Microtus agrestis).* Arch Oral Biol 2005;50(2):165-9.
98. Matalova E, Kovaru F, Misek I. *Caspase 3 activation in the primary enamel knot of developing molar tooth.* Physiol Res 2006;55(2):183-8.
99. Liang SH, Clarke MF. *Regulation of p53 localization.* Eur J Biochem 2001;268(10):2779-83.
100. Helmbrecht K, Zeise E, Rensing L. *Chaperones in cell cycle regulation and mitogenic signal transduction: a review.* Cell Prolif 2000;33(6):341-65.
101. Choi J, Donehower LA. *p53 in embryonic development: maintaining a fine balance.* Cell Mol Life Sci 1999;55(1):38-47.
102. Aloni-Grinstein R, Zan-Bar I, Alboom I, Goldfinger N, Rotter V. *Wild type p53 functions as a control protein in the differentiation pathway of the B-cell lineage.* Oncogene 1993;8(12):3297-305.
103. Rehberger PA, Richter KH, Schwartz D, Goldfinger N, Oskato R, Almog N, et al. *Differential expression of the regularly spliced wild-type p53 and its COOH-terminal alternatively spliced form during epidermal differentiation.* Cell Growth Differ 1997;8(8):851-60.
104. Schwartz D, Goldfinger N, Kam Z, Rotter V. *p53 controls low DNA damage-dependent premeiotic checkpoint and facilitates DNA repair during spermatogenesis.* Cell Growth Differ 1999;10(10):665-75.
105. Donehower LA, Harvey M, Slagle BL, McArthur MJ, Montgomery CA, Jr., Butel JS, et al. *Mice deficient for p53 are developmentally normal but susceptible to spontaneous tumours.* Nature 1992;356(6366):215-21.
106. Jacks T, Remington L, Williams BO, Schmitt EM, Halachmi S, Bronson RT, et al. *Tumor spectrum analysis in p53-mutant mice.* Curr Biol 1994;4(1):1-7.
107. Armstrong JF, Kaufman MH, Harrison DJ, Clarke AR. *High-frequency developmental abnormalities in p53-deficient mice.* Curr Biol 1995;5(8):931-6.

108. Cernochova D, Pospisilova E, Kylarova D. *Expression of p53, p63 and p73 in the orofacial region of human embryos*. Biomed Pap Med Fac Univ Palacky Olomouc Czech Repub 2004;148(2):203-4.
109. Miosge N, Schneider W, Gotz W, Herken R. *The oncoproteins c-erb-B2, c-fos and the tumour suppressor protein p53 in human embryos and fetuses*. Anat Embryol (Berl) 1997;195(4):345-52.
110. Conlon I, Raff M. *Size control in animal development*. Cell 1999;96(2):235-44.
111. Zhu L, Skoultchi AI. *Coordinating cell proliferation and differentiation*. Curr Opin Genet Dev 2001;11(1):91-7.
112. Tavarina M, Gabriele T, Kola I, Anderson RL. *A hitchhiker's guide to the human Hsp70 family*. Cell Stress Chaperones 1996;1(1):23-8.
113. Wickner S, Maurizi MR, Gottesman S. *Posttranslational quality control: folding, refolding, and degrading proteins*. Science 1999;286(5446):1888-93.
114. Jolly C, Morimoto RI. *Role of the heat shock response and molecular chaperones in oncogenesis and cell death*. J Natl Cancer Inst 2000;92(19):1564-72.
115. Ellis RJ, Hartl FU. *Principles of protein folding in the cellular environment*. Curr Opin Struct Biol 1999;9(1):102-10.
116. Boorstein WR, Ziegelhoffer T, Craig EA. *Molecular evolution of the HSP70 multigene family*. J Mol Evol 1994;38(1):1-17.
117. Gething MJ, Sambrook J. *Protein folding in the cell*. Nature 1992;355(6355):33-45.
118. Hatayama T, Takigawa T, Takeuchi S, Shiota K. *Characteristic expression of high molecular mass heat shock protein HSP105 during mouse embryo development*. Cell Struct Funct 1997;22(5):517-25.
119. Ohshima H, Nakakura-Ohshima K, Maeda T. *Expression of heat-shock protein 25 immunoreactivity in the dental pulp and enamel organ during odontogenesis in the rat molar*. Connect Tissue Res 2002;43(2-3):220-3.
120. Tkachenko E, Rhodes JM, Simons M. *Syndecans: new kids on the signaling block*. Circ Res 2005;96(5):488-500.
121. Couchman JR. *Syndecans: proteoglycan regulators of cell-surface microdomains?* Nat Rev Mol Cell Biol 2003;4(12):926-37.
122. Couchman JR, Chen L, Woods A. *Syndecans and cell adhesion*. Int Rev Cytol 2001;207:113-50.
123. Gallo R, Kim C, Kokenyesi R, Adzick NS, Bernfield M. *Syndecans-1 and -4 are induced during wound repair of neonatal but not fetal skin*. J Invest Dermatol 1996;107(5):676-83.
124. Oksala O, Salo T, Tammi R, Hakkinen L, Jalkanen M, Inki P, et al. *Expression of proteoglycans and hyaluronan during wound healing*. J Histochem Cytochem 1995;43(2):125-35.


125. Mali M, Elenius K, Miettinen HM, Jalkanen M. *Inhibition of basic fibroblast growth factor-induced growth promotion by overexpression of syndecan-1*. J Biol Chem 1993;268(32):24215-22.
126. Richardson GD, Fantauzzo KA, Bazzi H, Maatta A, Jahoda CA. *Dynamic expression of Syndecan-1 during hair follicle morphogenesis*. Gene Expr Patterns 2009;9(6):454-60.
127. Bernfield M, Gotte M, Park PW, Reizes O, Fitzgerald ML, Lincecum J, et al. *Functions of cell surface heparan sulfate proteoglycans*. Annu Rev Biochem 1999;68:729-77.
128. Gao J, Lesot H. *[Study of the expression pattern of Syndecan-1 in different developing molar stage of mouse]*. Hua Xi Kou Qiang Yi Xue Za Zhi 2008;26(3):316-9.
129. Vainio S, Thesleff I. *Coordinated induction of cell proliferation and syndecan expression in dental mesenchyme by epithelium: evidence for diffusible signals*. Dev Dyn 1992;194(2):105-17.
130. Vainio S, Thesleff I. *Sequential induction of syndecan, tenascin and cell proliferation associated with mesenchymal cell condensation during early tooth development*. Differentiation 1992;50(2):97-105.
131. Partanen AM, Thesleff I. *Localization and quantitation of 125I-epidermal growth factor binding in mouse embryonic tooth and other embryonic tissues at different developmental stages*. Dev Biol 1987;120(1):186-97.
132. Vainio S, Jalkanen M, Thesleff I. *Syndecan and tenascin expression is induced by epithelial-mesenchymal interactions in embryonic tooth mesenchyme*. J Cell Biol 1989;108(5):1945-53.
133. Thesleff I, Jalkanen M, Vainio S, Bernfield M. *Cell surface proteoglycan expression correlates with epithelial-mesenchymal interaction during tooth morphogenesis*. Dev Biol 1988;129(2):565-72.
134. Partanen AM. *Epidermal growth Factor and Transforming Growth Factor-alpha in the Development of Epithelial-Mesenchymal Organs of the Mouse*. In: Nilsen-Hamilton M, editor. Growth Factors and Development. San Diego, California 92101: Academic Press, Inc.; 1990.
135. Partanen AM, Thesleff I. *Levels and patterns of 125I-labeled transferrin binding in mouse embryonic teeth and kidneys at various developmental stages*. Differentiation 1987;34(1):18-24.
136. Plikus MV, Zeichner-David M, Mayer JA, Reyna J, Bringas P, Thewissen JG, et al. *Morphoregulation of teeth: modulating the number, size, shape and differentiation by tuning Bmp activity*. Evol Dev 2005;7(5):440-57.
137. O'Rahilly R. *The timing and sequence of events in the development of the human digestive system and associated structures during the embryonic period proper*. Anat Embryol (Berl) 1978;153(2):123-36.
138. Pellegrino ED. *Ethics*. Jama 1989;261(19):2843-5.

139. Shigemura N, Kiyoshima T, Kobayashi I, Matsuo K, Yamaza H, Akamine A, et al. *The distribution of BrdU- and TUNEL-positive cells during odontogenesis in mouse lower first molars*. *Histochem J* 1999;31(6):367-77.
140. Obara N, Lesot H. *Asymmetrical growth, differential cell proliferation, and dynamic cell rearrangement underlie epithelial morphogenesis in mouse molar development*. *Cell Tissue Res* 2007;330(3):461-73.
141. Matulova P, Witter K, Misek I. *Proliferating cell nuclear antigen (PCNA) expression in tooth primordia in the field vole (Microtus agrestis, Rodentia)*. *Connect Tissue Res* 2002;43(2-3):138-42.
142. Casasco A, Calligaro A, Casasco M. *Proliferative and functional stages of rat ameloblast differentiation as revealed by combined immunocytochemistry against enamel matrix proteins and bromodeoxyuridine*. *Cell Tissue Res* 1992;270(3):415-23.
143. Krajewski S, Hugger A, Krajewska M, Reed JC, Mai JK. *Developmental expression patterns of Bcl-2, Bcl-x, Bax, and Bak in teeth*. *Cell Death Differ* 1998;5(5):408-15.
144. Joseph BK, Harbrow DJ, Sugerman PB, Smid JR, Savage NW, Young WG. *Ameloblast apoptosis and IGF-1 receptor expression in the continuously erupting rat incisor model*. *Apoptosis* 1999;4(6):441-7.
145. Prochazkova J, Lichnovsky V, Kylarova D, Erdosova B, Vranka P. *Involvement of p53 and Bcl-2 family proteins in regulating programmed cell death and proliferation in human embryogenesis*. *Gen Physiol Biophys* 2004;23(2):209-29.
146. Lichnovsky V, Erdosova B, Punkt K, Zapletal M. *Expression of BCL-2 in the developing kidney of human embryos and fetuses qualitative and quantitative study*. *Acta Univ Palacki Olomuc Fac Med* 1999;142:61-4.
147. Coin R, Kieffer S, Lesot H, Vonesch JL, Ruch JV. *Inhibition of apoptosis in the primary enamel knot does not affect specific tooth crown morphogenesis in the mouse*. *Int J Dev Biol* 2000;44(4):389-96.
148. Pinhasi-Kimhi O, Michalovitz D, Ben-Zeev A, Oren M. *Specific interaction between the p53 cellular tumour antigen and major heat shock proteins*. *Nature* 1986;320(6058):182-4.
149. Koskinen PJ, Sistonen L, Evan G, Morimoto R, Alitalo K. *Nuclear colocalization of cellular and viral myc proteins with HSP70 in myc-overexpressing cells*. *J Virol* 1991;65(2):842-51.
150. Thesleff I, Sharpe P. *Signalling networks regulating dental development*. *Mech Dev* 1997;67(2):111-23.
151. Hu JC, Simmer JP. *Developmental biology and genetics of dental malformations*. *Orthod Craniofac Res* 2007;10(2):45-52.
152. Chun-Lam Wu C. *A review of hypodontia: the possible etiologies and orthodontic, surgical and restorative treatment options—conventional and futuristic*. *Hong Kong Dent J* 2007;Vol 4 (No 2):113-21.

153. Garib D. *Associated dental anomalies: The orthodontist decoding the genetics which regulates the dental development disturbances*. Dental Press J. Orthod 2010;v. 15(no. 2, Mar./Apr. 2010): p. 138-157.
154. Trainor PA, Dixon J, Dixon MJ. *Treacher Collins syndrome: etiology, pathogenesis and prevention*. Eur J Hum Genet 2009;17(3):275-83.
155. Mossey PA. *The heritability of malocclusion: part 2. The influence of genetics in malocclusion*. Br J Orthod 1999;26(3):195-203.
156. Hardcastle Z, Mo R, Hui CC, Sharpe PT. *The Shh signalling pathway in tooth development: defects in Gli2 and Gli3 mutants*. Development 1998;125(15):2803-11.
157. Kim J, Kim P, Hui CC. *The VACTERL association: lessons from the Sonic hedgehog pathway*. Clin Genet 2001;59(5):306-15.
158. Cao H, Florez S, Amen M, Huynh T, Skobe Z, Baldini A, et al. *Tbx1 regulates progenitor cell proliferation in the dental epithelium by modulating Pitx2 activation of p21*. Dev Biol;347(2):289-300.
159. Pispa J, Thesleff I. *Mechanisms of ectodermal organogenesis*. Dev Biol 2003;262(2):195-205.
160. Peters H, Neubuser A, Kratochwil K, Balling R. *Pax9-deficient mice lack pharyngeal pouch derivatives and teeth and exhibit craniofacial and limb abnormalities*. Genes Dev 1998;12(17):2735-47.
161. Boran T, Lesot H, Peterka M, Peterkova R. *Increased apoptosis during morphogenesis of the lower cheek teeth in tabby/EDA mice*. J Dent Res 2005;84(3):228-33.
162. Kim JY, Cha YG, Cho SW, Kim EJ, Lee MJ, Lee JM, et al. *Inhibition of apoptosis in early tooth development alters tooth shape and size*. J Dent Res 2006;85(6):530-5.
163. *Pathology and genetics head and neck tumors*. Lyon: IARC Press; 2005.
164. Regezi JA. *Odontogenic cysts, odontogenic tumors, fibrous, and giant cell lesions of the jaws*. Mod Pathol 2002;15(3):331-41.
165. Salmivirta M, Elenius K, Vainio S, Hofer U, Chiquet-Ehrismann R, Thesleff I, et al. *Syndecan from embryonic tooth mesenchyme binds tenascin*. J Biol Chem 1991;266(12):7733-9.
166. Boomsma D, Busjahn A, Peltonen L. *Classical twin studies and beyond*. Nat Rev Genet 2002;3(11):872-82.

9. ŽIVOTOPIS

DANIJELA KALIBOVIĆ GOVORKO, dr. med. dent.



OBRAZOVANJE:

1982.–1994. Osnovna škola i prirodoslovno-matematička gimnazija

1995.–2001. Stomatološki fakultet Sveučilišta u Zagrebu

2006.– Poslijediplomski znanstveni doktorski studij “Biologija novotvorina”
na Medicinskom fakultetu Sveučilišta u Splitu

AKADEMSKI STUPNJEVI:

2001. Doktorica dentalne medicine

STRUČNI I NASTAVNI RAD:

2001.–2009. Rad u privatnoj polivalentnoj ordinaciji dentalne medicine.

2009.– Asistentica na Studiju dentalne medicine Medicinskog fakulteta
Sveučilišta u Splitu, specijalizantica ortodoncije.

Sudjeluje u izvođenju nastave iz predmeta Razvoj i anomalije glave i vrata,
Morfologija zuba s dentalnom antropologijom i Ortodoncija.

POPIS PUBLIKACIJA:

1. Kalibović Govorko, Danijela; Bečić, Tina; Vukojević, Katarina; Mardešić Brakus, Snježana; Biočina-Lukenda, Dolores; Saraga-Babić, Mirna.

Spatial and temporal distribution of Ki-67 proliferation marker, Bcl-2 and Bax proteins in the developing human tooth. // *Archives of oral biology*, 2010. **55**(12): p. 1007-1016.

2. Mardešić Brakus, Snježana; Kalibović Govorko, Danijela; Vukojević, Katarina; Alujević Jakus, Ivana, Carev, Dominko; Petričević, Joško; Saraga-Babić, Mirna.

Apoptotic and antiapoptotic factors in early human mandible development. // *European journal of oral sciences*, 2010. **118**(6): p. 537-546.

ZNANSTVENO ISTRAŽIVAČKI PROJEKTI:

Sudjelovanje u projektu Ministarstva znanosti, obrazovanja i športa Republike Hrvatske “Genski izražaj u ranom razvoju čovjeka” grant broj 021-2160528-0507.

OSTALE AKTIVNOSTI:

Od 2003. članica Hrvatske komore dentalne medicine

PREPORUKE:

Prof. dr. sc. Mirna Saraga-Babić
Zavod za anatomiju, histologiju i embriologiju
Medicinski fakultet Sveučilišta u Splitu
Šoltanska 2, 21000 Split

