

Utjecaj adjuvantne terapije hiperbaričnim kisikom na ishod plastično-rekonstrukcijskog liječenja ratnih ozljeda gornjih i donjih ekstremiteta

Roje, Zdravko

Doctoral thesis / Disertacija

2008

Degree Grantor / Ustanova koja je dodijelila akademski / stručni stupanj: **University of Split, School of Medicine / Sveučilište u Splitu, Medicinski fakultet**

Permanent link / Trajna poveznica: <https://um.nsk.hr/um:nbn:hr:171:587326>

Rights / Prava: [In copyright](#)/[Zaštićeno autorskim pravom.](#)

Download date / Datum preuzimanja: **2024-07-23**



Repository / Repozitorij:

[MEFST Repository](#)



UNIVERSITY OF SPLIT



dabar

DIGITALNI AKADEMSKI ARHIVI I REPOZITORIJI

SVEUČILIŠTE U SPLITU
MEDICINSKI FAKULTET

Zdravko Roje

**UTJECAJ ADJUVANTNE TERAPIJE
HIPERBARIČNIM KISIKOM NA ISHOD
PLASTIČNO-REKONSTRUKCIJSKOG
LIJEČENJA RATNIH OZLJEDA GORNJIH
I DONJIH EKSTREMITETA**

DOKTORSKA DISERTACIJA

Split, ožujak 2008.

RAD JE IZRAĐEN NA ODJELU ZA PLASTIČNU KIRURGIJU I
OPEKLINE, KLINIKE ZA KIRURGIJU KLINIČKOG
BOLNIČKOG CENTRA SPLIT I INSTITUTU ZA POMORSKU
MEDICINU HRVATSKE RATNE MORNARICE SPLIT

VODITELJ RADA: Prof. sc. Ante Petričević, dr. med.

Najusrdnije se zahvaljujem svom mentoru prof. Anti Petričeviću koji mi je svojim iskustvom, znanjem i nesebičnom potporom omogućio izradu ove disertacije

Osobitu zahvalnost i priznanje dugujem i kolegama prof. Nikici Družijaniću i prof. Davoru Eteroviću na stručnim naputcima i brojnim konstruktivnim prijedlozima u tijeku izrade rada.

Velika hvala Ani Roje, inženjeru matematike i informatike, kao i Željki Roje, dr. med. specijalizantu opće kirurgije u KB Dubrava Zagreb na uloženoj trudu i strpljenju pri tehničkoj obradi rada i korisnim uputama.

Dužna hvala mojoj ženi Tinki Roje, dr. med. specijalisti fizikalne medicine i rehabilitacije na strpljenju i razumijevanju u realizaciji ovog projekta.

Posebice se zahvaljujem inž. Vesni Čapkun s Odjela za nuklearnu medicinu KBC Split na pomoći kod odabira podataka i statističke obrade bez čega ne bih uspio realizirati ovaj projekt.

KAZALO:

1. Uvod	1
1.1. Povijesni prikaz ratnih ozljeda	2
1.2. Ratne ozljede ekstremiteta	4
1.3. Anatomske-fiziološke osobitosti	6
1.4. Etiologija	8
1.5. Učestalost	10
1.6. Dijagnoza	11
1.7. Patologija i patogeneza	14
1.8. Klasifikacija ratnih ozljeda	18
1.9. Klinička slika i simptomatologija	20
1.10. Metode liječenja	26
1.11. Ratne ozljede u Domovinskom ratu	39
1.12. Hiperbarična oksigenacija	45
1.13. Metode primjene HBOT	51
2. Problematika istraživanja	57
3. Cilj istraživanja	59
4. Ispitanici i metode	61
5. Rezultati rada	69
6. Rasprava	79
7. Zaključci	112
8. Sažetak	115
9. Summary	117
10. Literatura	119
11. Životopis	129

1. UVOD

1.1. POVIJESNI PRIKAZ ZBRINJAVANJA RATNIH OZLJEDA

Ratna kirurgija je grana medicinske znanosti koja se bavi izučavanjem mehanizma nastanka, patogeneze i liječenja ratnih ozljeda. Svaki rat donosi brojne žrtve, bilo da su one posljedica izravnog sukoba ili su vezane za druge oblike ratnih stradanja, epidemije, prateće bolesti, progone, glad i drugo. Brigu o tim žrtvama u početku su vodili neuki spasitelji oboružani više željom da pomognu nego medicinskim znanjem (1). Međutim, zbrinjavanje i liječenje ratnih stradalnika nezadrživo je napredovalo iz rata u rat, iz stoljeća u stoljeće. U povijesnom smislu, koncept zbrinjavanja i liječenja ratnih ozljeda prošao je četiri faze razvoja (2).

U ratu između Trojanaca i Grka prije 3000 godina najveći broj ozljeda počinjen je kopljima, mačevima, strelicama i kamenjem. Odnos ozlijeđenih i ubijenih bio je jedan naprama jedan. Nakon svakog većeg ranjavanja vojnici bi obično umirali zbog razvoja infekcije ili od drugih zaraznih i nutritivnih bolesti. Hipokrat je iscjelitelje zvao «iatros», što na starom ionskom jeziku znači «onaj koji izvlači strijele». Onima koji su liječili bolesne i ozlijeđene, on je zato govorio «onaj tko želi postati kirurg, treba se pridružiti vojsci i slijediti je» (3). Novi oblici ranjavanja pojavili su se nakon što se Grci prvi primijenili katapulte za opsadne borbe. U vrijeme Rimskog Carstva svaka legija ili ratni brod imali su barem jednog «medika» koji nije bio profesionalni časnik Rimljani su prvi osnovali zasebne logore za besplatnu medicinsku skrb svojih vojnika.

Tijekom narednih 1000 godina malo se toga promijenilo u liječenju rana. U srednjem vijeku davani su opijati za ublažavanje boli, a kod kirurga se sve više razvijala svijest o potrebi za čistoćom rane. Krvarenje iz arterija i vena zbrinjavali su pritiskom prsta ili podvezivanjem udicama. Nešto kasnije rabili su i tvrdi konac. Ako bi sve zatajilo, na tkivo koje je krvarilo stavljali su užareno željezo, koje bi onda uništilo i okolno zdravo tkivo, što je dodatno otežavalo posao kirurga.

U srednjem vijeku stvoren je ručni samostrel kao najopasnije oružje tog vremena. Dva stoljeća poslije napravljena je prvi put željezna izvedba samostrela, što je povećalo njegovu preciznost i ubojitost (2).

U ratu za Kretu 1346 godine po prvi put je primijenjen barut koji je postao temelj kasnijeg modernog oružja. Njegova eksplozivna moć je potpuno izmijenila umijeće ratovanja, a imala je izravni utjecaj na ukupan razvoj medicinske skrbi u ratu i miru. Prvi put u povijesti

ratovanja pojavile su se nove vrste rana koje su potpuno zbunjivale kirurge tog vremena. Za razliku od strelica i sječiva, metak bi pri ulasku u tkivo mijenjao smjer penetracije i razdirao ga. Također je dodatno kontuzirao tkivo i u ranu unosio komadiće odjeće, kamenčiće i zemlju. To je sve bila izvanredna podloga za nastanak infekcije i gnojenje rane. Pojava gnoja iz rane navela je liječnike da vjeruju kako su rane od metka otrovane pa je zbog toga bilo nužno očistiti svaku ranu. Sve do vremena Ambroise Perea, francuskog kirurga (1510.-1590.) na dvoru četiriju francuskih kraljeva, nije se mnogo znalo o temeljnim principima cijeljenja otvorenih rana. On je tada prvi upotrijebio kipuće ulje za kauterizaciju otvorene rane. Taj postupak zasnivao na Hippokratovom (460. - 377. p. K.) 87 aforizmu: «Bolest se ne liječi željezom, već se liječi vatrom» (3).

Koncept debrimana ratne rane u praksu prvi uvodi Pierre-Joseph Desault (1744.-1795.) koji provodi debridman i duboku inciziju tkiva radi eksploracije i drenaže. Pritom je iz rane potpuno ekscidirao mrtvo tkivo. Nakon njega taj postupak je nastavio Napoleonov kirurg Dominique Jean Larrey (1766. - 1842.). On je naredio svojim časnicima da tijekom bitke moraju ići do svakog ranjenika i pružiti mu adekvatnu pomoć. Uočio je također da veći broj ranjenika umire pri transportiranju lošim cestama i u lošim vremenskim uvjetima. Tada je i napisao: «Veći broj ranjenih umire na putu. To se više ne smije tolerirati». Ako je operacija bila prijeko potrebna, Larrey ju je izvodio na licu mjesta, ne napuštajući bolesnika sve dok mu ne bi zbrinuo sve rane. Osobno je uveo zbrinjavanje ranjenika po redovima hitnosti, što je također bio revolucionaran korak. Tada je kazao: «Prema pravilima koje sam uspostavio treba prvo liječiti najteže ranjenike bez obzira na njihov čin i društveni ugled (2). Otvorene rane s prijelomima kosti, zbog velikoga postotka razvoja sepse, uglavnom su se rješavale amputacijama udova. Međutim, više od 80% ranjenika kod kojih je primijenjena amputacija ipak se na kraju oporavilo. Larrey je također uveo i pokretne ambulante, koje su imale brzinu i mobilnost lake artiljerije (2). U to je vrijeme Louis Pasteur (1867.) otkrio ulogu bakterija kao uzročnika bolesti, a Lister postavio principe antiseptice. To je ujedno bila i prijelomna točka u kirurškom liječenju otvorenih rana. Louis Ollier (1825.-1900.) prvi je stabilizirao prijelom kosti pomoću gipsane udlage (2).

Tijekom Prvog svjetskog rata uvodi se koncept rane ekscizije ratne rane, nakon čega se ona imobilizirala u gipsanoj udlazi. Otvorena rana se zatvarala sekundarno. I nadalje je bila velika učestalost razvoja infekcije kosti, pa su se često morale raditi sekundarne amputacije. Pravi kirurški debridman rane, koji je uključivao i duboke strukture tkiva i dekompresiju cijele rane, uveo je Trueta tijekom Španjolskoga građanskoga rata(1). U knjizi “Ratna kirurgija” - “The principles and practice of war injuries,” napisao je poznatu rečenicu: “Sepsa

neće nastati ako se iz rane potpuno isiječe mrtvo tkivo” (1). Taj kirurški princip dominirao je od 1939 do 1943 godine. Složene rane s prijelomima kosti primarno su se prvo široko ekscidirale, a potom imobilizirale gipsanom udlagom. Sekundarno se rana zatvarala izravnim šavom ili se na novonastale granulacije stavljao transplantat kože. Nakon 1943 godine uvodi se odgođeno primarno zatvaranje rane, bilo da se koristio direktni šav ili se na granulacije stavljao presadak kože. To je znakovito smanjilo učestalost infekcija kosti. Za vrijeme Prvoga svjetskoga rata učestalost infekcije kosti bila je oko 80%, a tijekom Drugoga svjetskoga rata oko 20%. Kod složenih prijeloma kosti, primjenom antibiotika u kombinaciji s ranim debridmanom i imobilizacijom, znakovito se smanjio postotak sekundarnih amputacija udova.

Četvrtu fazu nakon Drugoga svjetskoga rata karakterizirale su nove spoznaje o prokrvljenosti mekog tkiva i kosti, osobito na donjim udovima (4). Za pokrivanje velikih defekata mekog tkiva tada su se već primjenjivali transplantati kože i režnjevi. Velika pozornost i dalje je pridavana zbrinjavanju kompliciranih, otvorenih prijeloma kosti (osobito tibije), osteomijelitisu i problemu pseudoartroza (5).

1.2. RATNE OZLJEDE EKSTREMITETA

Ozljede koštano-zglobnog sustava po učestalosti su najčešće ratne, kao i mirnodopske ozljede (6,7,8,9). U statističkim podacima navode se različite vrijednosti za ratne ozljede ekstremiteta, i to od 60% do 80% svih ozlijeđenih (6). Najčešći oblik ranjavanja u konvencionalnim sukobima su višestruke ozljede malih fragmenata ekstremiteta (6). Danas, u suvremenim ratovima kao i zbog porasta svjetskog terorizma, dominiraju ranjavanja s projektilima eksplozivnog oružja, dok su ozljede malokalibarskim oružjima nešto manje zastupljene (10). Osim toga uočljiv je veći broj pridruženih blast ozljeda (solidni, vodeni i zračni) i crush ozljeda (10). Anatomska distribucija penetrantnih ozljeda na ekstremitetima bila je u I. svjetskom ratu -70%, II. svjetskom ratu -75%, Koreji -67%, Vijetnamu - 74%, Foklandskim otocima - 59%, Zaljevskom ratu – 56%, Afganistanu – 61%, Čečeniji – 63% i Somaliji – 65%; prosječno 64,6% (6).

Ratne ozljede udova su u izravnoj vezi s balistikom projektila. One imaju veliki morbiditet i nizak mortalitet, te i dalje predstavljaju glavni predmet rada kirurga na sanitetskim etapama. Znakovito je izmijenjen odnos između ozljeda mekih tkiva i ozljeda

kosti. Svako drugo ranjavanje obično je bilo udruženo s prijelomom kosti i ozljedom magistralnih krvnih žila i živaca. Zbog lošije vaskularne prokrvljenosti i slabijeg pokrova mekog tkiva ratne ozljede potkoljenice udružene s otvorenim prijelomom dijafize tibije, još su i danas za mnoge kirurge veliki izazov u liječenju. Ako se radi o ranjavanju projektilom velike početne brzine, tijekom prvog debridmana uvijek nije moguće adekvatno izvršiti debridman rane, pogotovo pridruženih ozljeda kosti, krvnih žila i živaca. Ako se radi o eksplozivnim ranama, one su uglavnom višestruke, s otvorenim razdorom, nagnječenjem i defektom mekog tkiva i kosti. Nakon višekratnih debridmana obično zaostaju veliki defekti koji uključuju sve strukture tkiva. Otvoreni prijelom natkoljenice nije tako veliki terapijski problem kao otvoreni prijelom potkoljenice, zbog dostatnog mišićnog pokrova i dobre prokrvljenosti kosti. Međutim, sila koja izazove lom natkoljenice znakovito ozljeđuje i okolno meko tkivo. Otvoreni prijelom proksimalnog femura je izuzetno rijedak, dok je suprakondilarni znatno češći (6,10).

Ratne ozljede nadlaktice s prijelomom humerusa, ako nisu udružene s lezijom magistralnih krvnih žila, ubrajaju se u III. red hitnosti (6). U oko 45% slučajeva uzrok su projektili raznih kalibara, a ostalo čine krhotine eksplozivnih granata i minsko-eksplozivnih sredstava. U oko 44% slučajeva pridružene su im ozljede perifernih živaca. Ozljede ramenog obruča najčešće su udružene s lezijom brahijalnog plexusa i velikih krvnih žila. Te ozljede zbog svoje akutnosti uvijek spadaju u I. red hitnosti (6).

Ozljede podlaktice i šake nešto su rjeđe i čine oko 40% slučajeva. Obično su izazvane projektilima raznih kalibara. Ako su zahvaćene magistralne krvne žile, spadaju u II. red hitnosti. Njih često prate ozljede perifernih živaca. Šaka predstavlja posebni organ s obzirom na anatomsku građu i funkciju. Svaka pa i najmanja ozljeda može imati za posljedicu teške funkcionalne ispade, ako se ne zbrine pravodobno i na adekvatan način (6).

U Hrvatskoj i BH tijekom Domovinskog rata uglavnom su dominirale ozljede donjih udova s razdiranjem i defektom mekih tkiva, kominutivni prijelomi s defektom kosti te respektan stupanj kontaminacije rane. Kao etiološki čimbenici prevladavale su ozljede projektilima visokog prijenosa energije kao i eksplozivne ozljede. Nagazno-eksplozivna sredstva karakterizira manja početna brzina krhotina (do 800 m/s), a zbog blizine stopala koje ih je aktiviralo, prave veliku destrukciju i nagnječenje tkiva. Pridružene su još bile blast ozljede stopala i ozljede toplinom od eksplozije mine. Na gornjim udovima najviše su bile zastupljene ozljede projektilima, ali i one od krhotina granata.

1.3. ANATOMSKO-FIZIOLOŠKE OSOBITOSTI RATNIH OZLJEDA EKSTREMITETA

Lokomotorni sustav gornjih i donjih ekstremiteta čovjeka podijeljen je na topografske regije u kojima su strukture raspoređene u točno definiranim anatomsko-funkcionalnim prostorima (11). Za obavljanje kirurških zahvata, kao i pri raznim patološkim promjenama ili ozljedama, potrebno je dobro poznavanje kirurške anatomije. Topografske regije na gornjim ekstremitetima u odnosu na one na donjim ekstremitetima načelno imaju manju masu mekog tkiva i kosti, zbog čega ima više ozljeda dubokih funkcionalnih struktura (koštano-zglobnog sustava, krvnih žila i živaca). U suvremenim ratovima patomorfologija ratne rane obiluje složenim ranama s velikim razaranjem i defektima mekog tkiva i dubokih funkcionalnih struktura, pa je neposredno nakon ozljede ili tijekom prvog kirurškog pregleda ratne rane teško točno utvrditi razgraničenje između mrtvog i vitalnog tkiva. Svaka složena ozljeda ekstremiteta sama po sebi može imati poguban utjecaj na konačni funkcionalni ishod liječenja, kao i na ukupan invaliditet. Poznavanje osnovnih zakona balistike rane i mehanizam ranjavanja projektilima iz vatrenog oružja, naročito onih s velikom početnom brzinom, te znanje i iskustvo kirurga, jest «conditio sine qua non» ratne kirurgije i može znakovito pridonijeti smanjenju ukupnog broja primarnih amputacija ekstremiteta, kao i boljem funkcionalnom i estetskom oporavku ranjenika.

Kroz koštano-fascijalne prostore ruke prolaze mišićne grupe i njihove tetive, krvne žile i živci. Oni zajedno determiniraju funkciju ruke i šake. Vrh aksilarne udubine komunicira sa supraklavikularnom regijom pa tim putem žile i živci te regije ulaze u aksilu. Magistralne krvne žile za ruku izlaze iz arterije aksilaris, a vene se ulijevaju u venu subklaviju. Periferni živci su mješovite građe (osjetni i motorni), a formiraju se iz brahijalnog pleksusa. Iz aksilarne jame kroz posebne mišićno-fascijalne kanale putuju prema vrhovima prstiju granajući se na terminalne digitalne živce. Bogati potkožni splet limfnih žlijezda na ruci formira limfne žile, koje po podlaktici i nadlaktici idu prema pazuhu gdje se izlijevaju u nodi lymphatici axillares. Koštano-zglobni sustav ruke ocjenjuje se prema nivou i tipu ozljede. Primarni cilj zbrinjavanja ozljede koštano-zglobnog sustava je očuvanje neurovaskularne funkcije i prevencija duboke infekcije. Ako se radi o otvorenoj ozljedi, onda je prijelom kosti vrlo često udružen s ozljedom živca ili magistralne krvne žile. Ozljede koštano-zglobnog sustava na razini ručnog zgloba i šake obično uzrokuju veći broj primarnih amputacija, ukočenost prstiju i šake, kao i perifernu paralizu nervus ulnarisa i nervus medianusa.

Kožni pokrov šake ima puno važnije fiziološko značenje od kože drugih dijelova tijela. On je u najužoj vezi s motornom i osjetnom funkcijom šake. Međutim, postoji znakovita anatomsko i funkcionalna razlika između kože na palmarnoj i dorzalnoj strani šake. Dorzalna koža je tanka i prilagodljiva podlozi, čvrsto povezana s pripadajućom dorzalnom fascijom koja zaštićuje duboke strukture na dorzumu šake. Najveći dio venske i limfne drenaže ide preko dorzalne strane, pa se i edem šake najprije manifestira na toj strani. Palmarna koža ima debeli dermalni sloj i puno više rožnatog epitela. Ona nije prilagodljiva poput kože dorzuma, ali je čvrsto povezana s debelom, fibroznom palmarom aponeurozom pomoću brojnih vertikalnih fibroznih tračaka smještenih između fascije i dermisa. Stabilna palmarna koža od izuzetne je važnosti za funkciju šake. Kad se pojave ožiljci, ili se izgubi elasticitet kože, nastaju kontrakture i gubitak funkcije šake. Znakoviti gubitak kožnog pokrova na dorzumu šake i prstima može se djelomično nadoknaditi zahvaljujući velikoj mobilnosti i elasticitetu dorzalne kože. Na palmarnoj strani, zbog slabog elasticiteta i ožiljnih skraćanja kože, vrlo često nastaju kontrakture.

Granicu noge i trupa čini prepona i gluteofemoralna brazda. Nogu izgrađuje bedro ili natkoljenica, zatim potkoljenica i stopalo (6). Potkoljenica se proteže od zgloba u koljenu do gornjeg nožnog zgloba, a izgrađuju je dvije kosti potkoljenice, tibija i fibula. Kosti potkoljenice su pokrivene snažnom muskulaturom, koju čine prednja, lateralna i stražnja skupina mišića potkoljenice.

Stopalo je dio noge koji se oslanja na podlogu. Gornji dio stopala se naziva dorzum pedis, a donji taban ili planta pedis. Stopalo izgrađuje cijeli niz tarzalnih i metatarzalnih kostiju koje su međusobno spojene u više pomičnih zglobova. Taban je dio noge koji se oslanja o podlogu. Koža je relativno debela. Potkožno masno tkivo tabana svojom građom i rasporedom pripomaže i omogućuje stopalu da bude elastičan oslonac tijela. Na peti je potkožno masno tkivo najdeblje, a prema vanjskom rubu stopala postaje sve tanje. Na planti pedis razlikujemo tri lože: medijalnu, srednju i lateralnu. Opskrba donjih udova ide putem dva izvora: arterije femoralis, koja je završna grana arterije iliace eksterne, i putem ogranaka arterije iliace interne (art.obturatorije, gluteae superior, gluteae inferior i art. pudende interne). Arteriju femoralis prati nervus saphenus i vena femoralis. Njezine završne grane su art. tibialis anterior i art. tibialis posterior. Zdjelični obruč i donje ekstremitete inervira plexus lumbalis i plexus sacralis. Nervus ischiadicus je najdulji i najdeblji čovjekov živac. Inervira motorno stražnju skupinu mišića natkoljenice i sve mišiće potkoljenice i stopala. U vrhu poplitealne jame dijeli se na nervus tibialis i nervus peroneus communis. Nervus tibialis nastavlja tok nervus ischiadicusa i tarzalnom kanalu se dijeli na nervus plantaris medialis et nervus plantaris

lateralis. Inervira mišiće stražnje strane potkoljenice i mišiće tabana. Nervus peroneus se u loži peronealnih mišića dijeli na nervus peroneus superficialis i nervus peroneus profundus. Inervira motorno prednju i lateralnu skupinu mišića potkoljenice i dio mišića stopala. Limfni sustav je kao i venski, podijeljen u površinski i dubinski. Oba sustava povezuju transfascijalni vodovi. U preponskom pregibu limfonodi su razvrstani u više skupina ispod fascije late, gdje se ujedinjuju površinski i dubinski limfni putovi. Na putu kroz lacunu vasorum okružuju art. femoralis.

Koštano-zglobni sustav noge ima dvije različite anatomske cjeline, i to sustav natkoljenice i sustav potkoljenice i stopala. Otvoreni prijelom natkoljenice ne predstavlja veliki kirurški problem kao otvoreni prijelom potkoljenice zbog dobrog mišićnog pokrova i dobre prokrvljenosti kosti. Na potkoljenici je lošija opskrba krvlju, a slabiji je i meki pokrov kosti. Zbog toga je otvoreni prijelom dijafize tibije najbolje stabilizirati s vanjskom fiksacijom, zato jer ona maksimalno čuva preostalu krvnu opskrbu i dostatno stabilizira koštane ulomke, uz najmanji rizik od razvoja duboke infekcije. Veliko razaranje mekog tkiva, udruženog sa složenim prijelomima i defektom kosti stopala, te bitnim stupnjem kontaminacije dubokih struktura, glavne su odrednice minsko- eksplozivnih ozljeda stopala.

1.4. ETIOLOGIJA RATNIH OZLJEDA UDOVA

Etiologija ranjavanja u konvencionalnom ratu obično razlikuje dvije skupine vatrenog oružja:

- malokalibarsko oružje: samokres, puška i automatska puška
- eksplozivna sredstva: artiljerijski projektili, minobacačke granate, mine, bombe i ručne granate.

Etiološki čimbenik u izravnoj je vezi s kliničkim oblikom ratne rane. Najčešći klinički oblik rane izazivaju projektili vatrenog oružja. Od Drugoga svjetskoga rata do danas konvencionalno oružje pretrpjelo je znatne promjene. Razvoj malokalibarskog oružja išao je u pravcu stalnog smanjenja veličine zrna i povećanja njegove početne brzine. Kod eksplozivnog oružja stalno se povećavao broj fragmenata (krhotina ili šrapnela) u jednoj granati, bombi ili nagaznoj mini.

Ekspanzija svjetskog terorizma danas je razvila nove, još ubojitije naprave (eksplozivne, kemijske, biološke i druge) koje izazivaju dramatična ranjavanja i visok postotak primarnih amputacija (12).

Kompleksne mirnodopske ozljede imaju sličnost s ratnim ozljedama samo u nekim elementima patofiziologije i razvoja kliničke slike (12,13). U razvoju patomorfološke slike oko strijelnog kanala nalazimo periferne zone masovnog i molekularnog potresa, koje tijekom prvog debridmana nije uvijek moguće u potpunosti ekscidirati. U njima naknadno dolazi do produbljenja nekroze, pa treba napraviti višekratne debridmane, sve dok rana ne ostane čista i stabilna. Na kraju obrade zaostane veći primarni defekt koji obično zahvaća duboke strukture.

Posebna specifičnost eksplozivnog oružja su mnogostruke rane, tzv. «Shrapnel injury» s otvorenim razdorom, nagnječenjem i obimnim razaranjem kosti i mekih tkiva te postojanje udaljenih vaskularnih ozljeda(6). Povećan je broj i blast ozljeda (vodeni, zračni i solidni) (6). Mehanizam nastanka solidnog blasta je složen i temelji se na prijenosu kinetičke energije s čvrstog tijela koje vibrira, u obliku kratkih valova, na koštano-zglobni sustav i meko tkivo. Što su valovi kraći, oštećenje na kostima je veće. Najbrže se iscrpi elastičnost kosti pa onda kože i mekog tkiva. Ova tkiva imaju manju specifičnu težinu.

Svaka ratna rana primarno je kontaminirana polimorfnom bakterijskom florom (12). Odlučujući čimbenik za razvoj manifestne infekcije jest stupanj i opseg devitaliziranog tkiva. Veličina tog oštećenja povećava učestalost duboke infekcije. Latentni interval 6-8 sati po ranjavanju je optimalni termin za primarnu kiruršku obradu rane (debridman) (6). Ona se primjenjuje u svih rana gdje još nema znakova infekcije, s ciljem da se iz nje odstrane i ekscidiraju sva devitalizirana tkiva, strana tijela, hematoma, izvrši definitivna hemostaza i omogući slobodna drenaža sekreta. Primjena antibiotika ovaj interval može produžiti, ali antibiotici ne mogu zamijeniti kiruršku obradu ratne rane (6,12,13). Ako rana nije pravodobno kirurški obrađena, mora se primijeniti kirurški debridman za obradu inficirane rane. Posebnost te obrade je ekscizija nekrotičnih dijelova kože, fascije i mišića, uklanjanje slobodnih i deperiostiranih ivera kosti, stranih tijela, inficiranog hematoma, presijecanje džepova u rani, da se dobije jedinstvena šupljina iz koje se sekret nesmetano prazni. Posebnu pozornost treba posvetiti drenaži (kroz samu ranu ili kroz kontrainsiziju) (14).

Naknadna nekroza tkiva načelno je puno veća kad se zakasni s primarnim debridmanom i reparacijom ozlijeđenih krvnih žila. Veća je i zbog neodgovarajuće stabilizacije prijeloma, izdašne fasciotomije i nekrektomije kod kompartment i crush sindroma, i zakašnjelog pokrivanja defekta mekog tkiva, s pratećim prijeloma kosti i one bez njega.

Brojni autori ukazuju na presudno značenje etiološkog čimbenika koji je glavni prediktor konačnog ishoda liječenja. Osim toga veliki utjecaj još imaju: opće stanje pacijenta,

uvjeti na bojišnici, obim prve pomoći, vrijeme proteklo do evakuacije u bolnicu, doktrina i organizacija Hitne ratne kirurgije i drugi oblici medicinske skrbi.

Osnovne karakteristike ozljeda u Domovinskom ratu mogu se sažeti u sljedeće: veliki priljev ranjenika (podjednako civilnih i vojnih), višestruke ozljede organskih sustava, veliki broj ranjenika s traumatskim i hemoragičnim šokom, rane izazvane djelovanjem krhotina eksplozivnih naprava i solidnih zrna velike početne brzine i mnogo pridruženih ozljeda mekog tkiva i dubokih funkcionalnih struktura. (kost, krvne žile, tetive, zglobovi i živci), osobito na ekstremitetima, posebice na donjim (15,16). Dominirale su ozljede projektilima i minsko-eksplozivnim sredstvima. Bilo je ukupno 388 složenih ozljeda tip III A-C po Gustilu na oba ekstremiteta (6).

1.5. UČESTALOST RATNIH OZLJEDA UDOVA

Najpotpunije podatke o učestalosti ratnih ozljeda ekstremiteta tijekom povijesti možemo naći u NATO-voj knjizi «Hitna ratna kirurgija», treće prepravljeno izdanje iz 2004 (6): Prvi svjetski rat 70%, Drugi svjetski rat 75%, Korejski 67%, Vijetnamski 74%, Sjeverna Irska 50%, Foklandi 59%, Gulf (UK) 71%, Gulf (US) 56%, Afganistan 61%, Čečenija 63% i Somalija 65% .

Američki plastični i rekonstrukcijski kirurzi objavljuju podatke o ratu u Iraku i Afganistanu gdje navode da se potpuno izmijenila patofiziologija ratnih ozljeda i da su postale dominantne minsko-eksplozivne ozljede koje najviše zahvaćaju ekstremitete, glavu i vrat (17). Ozljede malokalibarskim zrnima velike početne brzine manje su učestale. Ozljede ekstremiteta vrlo su složene, a povećan je i broj primarnih amputacija (17).

Iz analize naših podataka o ranama u Domovinskom ratu razvidno je da smo na Klinici za kirurgiju, lokalitet Križine, KB Split, zbrinuli 1220 ranjenika koji su imali ukupno 2297 rana. Od toga je na gornjim udovima bilo 625 (27,2%), a na donjim 1403 (61,1%) (16).

1.6. DIJAGNOZA RATNIH OZLJEDA UDOVA

Ratna rana

Ratnu ranu u načelu karakterizira opsežno razaranje i defekt tkiva, široka zona molekularnog potresa, oštećena cirkulacija i primarna kontaminacija (6,13). Zahvaćene su duboke funkcionalne strukture, što izravno utječe na zarastanje i restituciju «*ad integrum*». Svaka ratna rana je primarno kontaminirana. Hoće li primarna kontaminacija prijeći u manifestnu infekciju, zavisi od više čimbenika:

1. vrste vatrenog oružja
2. patofizioloških promjena
3. količine, vrste i virulencije bakterija
4. općeg stanja organizma u momentu ranjavanja i
5. primjene doktrine hitne ratne kirurgije kod obrade rane.

S obzirom na patofiziološke promjene koje nastaju nakon sraza s projektilom i vremena proteklog od ranjavanja, razlikujemo dva osnovna postupka za obradu rane:

1. primarnu kiruršku obradu rane
2. kiruršku obradu inficirane rane

Debridman se sastoji u odstranjenju devitaliziranog tkiva, čime se postiže profilaksa infekcije i stvaraju se preduvjeti za zarastanje rane bez komplikacija. Nepostojanje nekrotičnog tkiva 24 sata poslije primarnog debridmana znači da je postignut glavni cilj primarne kirurške obrade (6,13,14).

U suvremenim ratovima nastaju sve opsežnija ranjavanja, nanesena ubojitim i razornim oružjem, tehničkim sredstvima i razaranjem. Velika razaranja dovode do masovnih ozljeđivanja i velikog postotka crush ozljeda. Klasično vatreno oružje pretrpjelo je znatne promjene, jer je postalo sofisticirano i ekstremno ubojito. Sredstva za masovno ubijanje, kao što su eksplozivne naprave, također su se tehnički usavršila s ciljem nanošenja i ozljeđivanja sve većeg broja vojnika i civila i slabljenja borbene spreme neprijatelja. Sve zajedno, bitno se odrazilo na strukturu i težinu ratnih ozljeda.

Koncepcija liječenja ratnih ozljeda ekstremiteta tijekom povijesti je vidno napredovala. Od koncepta prema kojem ranu najprije treba zatvoriti (šavom, transplantatom ili režnjem), a potom u drugom aktu napraviti funkcionalnu rekonstrukciju, napredovalo se do

koncepta o jednokratnoj, engl. «one stage», rekonstrukciji. Međutim, zbog patomorfoloških promjena koje se razvijaju nakon ranjavanja, postoji umjereno ograničenje u primjeni tih principa rekonstrukcije. Zbrinjavanje ratne rane nakon početne kirurške skrbi načelno podrazumijeva sve mjere i postupke koji vode njezinoj stabilizaciji i oporavku, nakon čega se tek može poduzeti reparacija i rekonstrukcija. Stabilna rana podrazumijeva postojanje svježih granulacija, bez zaostalog devitaliziranog tkiva, hematoma i seroma, i bez dubokih džepova s gnojnom sekrecijom. Kad je ranjenik duže vremena zgnječen ili ima zatrpane udove, realan je nastanak crush sindroma, kojeg karakterizira ishemija i oštećenje mišića ili njegova smrt (rhabdomyolysis). Kompartment sindrom može nastati kod ozljede bilo kojeg koštano-facijalnog prostora. Kad klinički postoji sumnja da se on razvio, hitno treba poduzeti fasciotomiju. Na regijama gornjih i donjih udova (koštano-fascijalnim odjeljcima) fasciotomija se mora napraviti po strogim kirurškim načelima. Ako je ona nedostatna, dolazi do produžavanja ishemije, što znatno produbljuje nekrozu tkiva. Svaka otvorena ozljeda zgloba mora se također na vrijeme prepoznati. Treba je obraditi unutar 6 sati od ranjavanja, radi prevencije infekcije i destrukcije zgloba. U dvojbenim situacijama zatvorenu zglobnu ozljedu bolje je tretirati kao otvorenu (6). Temeljno pravilo kod složenih ozljeda ekstremiteta gdje prijete amputacija glasi da se tijekom primarnog zbrinjavanja prvo mora spasiti život i pripremiti ranjenika za evakuaciju i ostaviti sve moguće opcije za definitivni tretman. Zabranjeno je primarno zatvaranje amputacijskog batrljka (6). Ozljede šake i stopala također zahtijevaju osobitu pozornost, jer i mala rana vrlo često može oštetiti duboke funkcionalne strukture (kost, zglob, ligamente i tetive). Prijeko je potrebno poduzeti primarnu kiruršku eksploraciju šake i stopala. (5,6,13,14). Ozljede magistralnih krvnih žila na udovima uvijek imaju prioritet u zbrinjavanju. Ako je vrijeme tople ishemije duže 4-6 sati nastaje mionekroza poprečno prugastih mišića, pa treba poduzeti visoku natkoljenu amputaciju (6). U konvencionalnom ratu postotak opečenih je od 5 % do 20 %. Prioriteti u zbrinjavanju opekline su isti kao i za druge opekline ozljede, ali ipak treba posebno naglasiti težinu pridruženih opekline dišnog sustava i sve one opekline koje zahtijevaju neposrednu fasciotomiju zbog nastanka kompartment sindroma. Ozljede visoko voltažnom strujom traže također razmatranje o pratećoj ozljedi bubrega i razvoju kompartment sindroma. U slučaju kemijskih opekline nužno je neposredno cjelovito uklanjanje uzročnog agensa (17).

Razvoj hrvatske doktrine hitne ratne kirurgije

Povijesno je dokazano da su standardizirani pristupi uvijek pružali najvišu razinu skrbi. Oni su nužni zbog razinskog (ešaloniranog) pristupa liječenju u kojem sudjeluju liječnici različitih struka i usmjerenja. Glavni stožer saniteta RH 1991. godine izdao je priručnik «Hitna ratna kirurgija» u kojem je propisana organizacija i rad kirurške službe u RH (18,19). Integralni sustav zdravstva RH u pravilu daje bolje rezultate nego zasebni vojni sustav. Zdravstvena skrb u RH je bila organizirana u vidu razinske (etapne ili ešalonirane) medicinske pomoći, a odvijala se prema integralnoj ratnoj zdravstvenoj doktrini RH. Ona se sastojala iz pet razina (ešalona) zbrinjavanja, i to od bojišnice do ratnih bolnica druge linije i drugih pozadinskih bolnica. Velika dinamika i pokretljivost postrojbi zahtijevala je da mobilne kirurške etape (postaje) ulaze skoro sasvim do prvih crta bojišnice. Prva pomoć pružana je već na prvim crtama bojišnice. Nakon trijaže na redove hitnosti, evakuacija se odvijala od bojišnice prema mobilnim kirurškim etapama i ratnim bolnicama prve crte, gdje se izvodila kirurška stabilizacija ranjenika. Ranjenici su reanimirani, rane su primarno kirurški obrađene i potom su imobilizirani. Kod ozljede unutarnjih organa rađena je torakalna drenaža, torakotomija i laparotomija. Nakon stabiliziranja vitalnih funkcija i općeg stanja liječenje se nastavljalo na višim etapama, sve do ratnih bolnica druge crte i drugih pozadinskih medicinskih ustanova (19,20).

Razvoj doktrine hitne ratne kirurgije u BH

Stradalnici rata na teritoriju BH bili su liječeni pod mnogo težim okolnostima, zbog prostora, vremena i načina pružanja medicinske pomoći. Rad na terenu, uz prve crte bojišnice, u okruženju ili potpunoj blokadi uz otežanu ili onemogućenu evakuaciju, bez ratnih bolnica prvoga i drugog reda, slaba medicinska oprema, manjak medicinskog materijala i lijekova, nedovoljan broj osposobljenog i stručnog medicinskog kadra, rezultirao je posebnim specifičnostima zbrinjavanja i liječenja. Ponekad su te rane obrađivane primarno, po principima definitivnog kirurško liječenja. Takav kirurški rad bio je pogrešan i vidno je odstupao od usvojene doktrine hitne ratne kirurgije. Pored toga, rane nisu uvijek bile obrađene u optimalnom vremenu nakon ranjavanja. Bilo je također znatno više primarnih, ali i

sekundarnih amputacija. Zbog svih tih okolnosti rane koje u početku nisu bile tako teške i složene su se komplicirale i postajale su problematične. Nakon evakuacije i transporta teških ranjenika iz BH u ratne bolnice prvoga i drugog reda u RH, nastavljena je njihova kirurška skrb (20).

NATO doktrina hitne ratne kirurgije

Ona uvažava složenu patofiziologiju ranjavanja i patomorfologiju u ranama i daje temeljna načela organizacije medicinske skrbi i liječenja, u alijansi NATO saveza. Svako odstupanje od Doktrine ima za posljedicu nastanak brojnih komplikacija, s nepredvidivim krajnim ishodom liječenja. Osnovni razlozi su zakašnjela primarna obrada (vrijeme duže od Fridrihovog vremena primarne obrade rane što iznosi 6-8 sati), postojanje zaostalog devitaliziranog tkiva, ozljeda krvnih žila, živaca i otvoreni prijelom kosti. Nekroza tkiva se produbljuje, zbog čega nastaje duboka infekcija mekih tkiva i kosti. Fibroza se pojačava, a stvaranje granulacijskog tkiva slabo napreduje, što sve zajedno produžava stabilizaciju i zarastanje rane. To je non-NATO doktrina hitne ratne kirurgije (6).

Dufour i sur. u priručniku «Surgery for victim of war» iznose doktrinu Internacionalnog komiteta Crvenog križa, koja je u cijelosti komplementarna NATO-voj (21). U njoj iznose temeljna načela i smjernice za kirurško zbrinjavanje ratnih ozljeda primarno kao pomoć kod masovnih katastrofa, potresa, poplava, gladi i građanskih ratova s puno ozljeda civilnog stanovništva.

1.7. PATOLOGIJA I PATOGENEZA RATNE RANE

Balistika je znanost o kretanju projektila, a ispituje četiri zone kretanja projektila:

- 1) interna balistika (putanja zrna u cijevi)
- 2) vanjska balistika (od usta cijevi do mete)
- 3) balistika rane (terminalna balistika; putanja zrna kroz metu do zaustavljanja)
- 4) forenzička balistika (identifikacija i ispitivanje vatrenog oružja).

Prema brzini kretanja razlikujemo više vrsta projektila:

- projektele malokalibarskog oružja
- projektele male početne brzine (do 500 m/sek)

- projektile velike početne brzine (preko 700 m/sek)
- projektile od eksplozivnog oružja
- projektile koji se brzo raspadnu na sitne krhotine.

Malokalibarski projektili su pravilnog oblika i dosežu početnu brzinu od preko 1000 m/sek, dok se projektili od eksplozivnog oružja nakon eksplozije fragmentiraju, a početna brzina im je preko 3000 m/sek. Međutim, oni brzo gube energiju, a time i brzinu kretanja. Djelovanje projektila načelno zavisi od: veličine oblika i brzine projektila (kinetičke energije zrna), udaljenosti mete od oružja, kuta pod kojim projektil ulazi u tkivo i otpornosti tkiva.

Morfologija rezidualnog strelnog kanala koji zaostaje nakon ranjavanja projektilom malokalibarskog oružja različita je po mjestu, dužini, širini i smjeru kretanja projektila, a najviše zavisi od njegove brzine i kinetičke energije. U odnosu na položaj projektila pri prodiranju kroz tkivo, rane mogu biti: tangencijalne, ustrelne, prostrelne i rane od fragmenata (tzv. «Small fragment wounds»). Pri prolazu kroz tkivo on predaje tkivu dio svoje kinetičke energije, a djelovanje mu je izraženo u svim smjerovima. Ulazni i izlazni otvor strelne rane obično daje malo podataka za procjenu težine i karaktera rane. Nakon sraza projektila i tkiva nastaje pulzacija privremene šupljine, koja može biti i 30 puta veća od samog projektila. Tlak u tkivu za nekoliko milisekunda naraste do 100 bara, pa onda prestaje. Tijekom pulziranja privremene šupljine dolazi do usisavanja zraka i stranih čestica pa nastaje primarna kontaminacija rane. Nakon prestanka pulzacije u tkivu zaostaje rezidualni strelni kanal veličine projektila (6). Patološka morfologija strelnog kanala razlikuje tri morfološke zone rane:

- zona izravne traumatske nekroze - nastaje prilikom prodiranja projektila kroz tkivo; sastoji se iz detritusa razderanog tkiva i stranih tijela u strelnom kanalu i njegovom zidu
- zona kontuzije ili masovnog potresa - predstavlja ireverzibilne cirkulacijske promjene, potrgane i trombozirane krvne žile; nekroza nastaje nakon nekoliko sati; izaziva je bočni udarni val; predstavlja zonu indirektnog djelovanja projektila
- zona molekularnog potresa - predstavlja reverzibilne cirkulacijske promjene; dominira spazam i dilatacija krvnih žila; kasnije nastaje postraumatski edem trećeg prostora.

Veličina privremene šupljine načelno zavisi od količine kinetičke energije koju joj projektil preda, dok snaga privremene šupljine vrši kompresiju na tkivo i dodatno ga oštećuje

slično tupoj traumi ili solidnom blastu. Zbog toga izvan rezidualnog strijelnog kanala obično možemo naći nove prijelome, rupturu krvnih žila, živaca i ozljede organa (6). Kod ustrijelnih rana projektil velike početne brzine preda tkivu svu svoju kinetičku energiju, a kod prostrijelnih samo jedan dio. Otpornost tkiva obrnuto je proporcionalna s njegovom specifičnom težinom tkiva (gustoćom tkiva). Specifična težina najviše zavisi od količine vode koju tkivo sadrži. Pri određenoj brzini veća oštećenja će nastati u tkivu manje gustoće i na organima koji se mogu više komprimirati. To su vezivno i mišićno tkivo te parenhimni organi kao jetra i pluća. Koštano tkivo ima veću gustoću, pa se kod prostrela zona dijafize rasprši u više fragmenata (ivera) nego u zoni metafize kosti. Kortikalna kost pruža veliki otpor penetraciji projektila i naprosto eksplodira na veće i manje ivera, koji onda postanu sekundarni projektili, koji dodatno razaraju tkivo, krvne žile i živce. U metafizi je otpor spongioze manji i energija se u njoj lakše rasprši, pa nema one snažne eksplozije i velikog stvaranja sekundarnih ivera (6).

Rane od samokresa čija brzina ne prelazi 200 m/sek obično imaju ulaznu i izlaznu ranu manju od promjera samog projektila, a penetracija kroz tkivo puno je kraća. Krvarenje je manje kao i kavitacija (pulziranje) tkiva. Tkivo je samo nagnječeno i lacerirano, a žile, tetive i živci su pomaknuti «ad latus». Projektili čija je početna brzina oko 700 m/sek imaju obično ulaznu ranu veličine projektila i puno veću izlaznu ranu (6).

Sačmarica izbacuje bezbroj sitnih sačmi koje teško oštećuju tkivo, pa je mortalitet puno veći nego od drugog vatrenog oružja. Najvažniji čimbenik kod ranjavanja je udaljenost tijela od mjesta s kojeg je sačmarica djelovala. Ako je udaljenost veća od 6 metara, kuglice sačme penetriraju samo kroz kožu do fascije. Na udaljenosti između 3 i 6 metara kuglice penetriraju kroz fasciju u dubinu tkiva. Kod udaljenosti manjoj od 3 metra dolazi do masivnog oštećenja tkiva. Blast kod sačmarice manji je nego kod projektila velike početne brzine. Kod kirurške obrade moramo izvaditi svaki grumen sastavljen od kuglica sačme, jer je on kao strano tijelo trajni izvor nekroze i duboke infekcije (6).

Eksplzivna oružja kao što su topovske granate i avionske bombe razvijale su se u smjeru izrade projektila sa stotinama tisuća fragmenata (kuglica i šrapnela). Posebna karakteristika ovih ozljeda je višestrukost i opsežnost ranjavanja, što otežava dijagnostiku i kiruršku obradu te znakovito povećava mortalitet.

Nagazne mine su obično punjene sitnim kuglicama. Kod 90% ozljeđenih izazivaju kompletne ili parcijalne traumatske amputacije stopala i potkoljenice (6).

Jedno od djelovanja eksplozivnog oružja je i djelovanje udarnog vala (blasta). Djelovanje udarnog vala na organizam odražava se u zavisnosti od sredine kroz koju se taj val

širi (zračni blast, vodeni blast i solidni blast). Djelovanje udarnog vala još zavisi i od njegove dužine i jačine. Čovječje tijelo može izdržati tlak od 2,5 kg na 1 cm², ili opći tlak od 2,5 atmosfere. Udarni val se puno brže širi kroz vodu nego kroz zrak i nanosi oštećenja na većoj udaljenosti nego zračni blast. Udarni val, koji se širi kroz tvrdi predmet (npr. brod, tank i dr.) ne oštećuje samo taj predmet već se prenosi i na čovjeka koji je u dodiru s tim predmetom. Dolazi do mnogostrukih prijeloma i ruptura krvnih žila, osobito u unutarnjim organima. Naročito je porazno djelovanje udarnog vala pri uporabi oružja prostornog djelovanja, gdje se javlja nad tlak od oko 21 kg/cm² (6).

Razlikujemo i opekline ozljede koje mogu nastati na mjestu jedne takve eksplozije. Opekline može biti različite dubine, a pridružena je otvorenoj rani od projektila (6). Obim oštećenja je određen temperaturom i masom toplinskog agensa, dužinom izloženosti, masom i specifičnom toplinom opečenog tijela, njegovom toplinskom provodljivošću, temperaturom okoline i prijenosom topline u okolni medij. Glavna komponenta čovjekove kože je voda, pa koža ima visoku specifičnu temperaturu i nisku toplinsku provodljivost. Opekline djeluje na organizam na dva načina: izravno, nastankom opekline nekroze (lokalno djelovanje) i neizravno, poremećajem organskih sustava (generalizirano djelovanje). Po Artusonu opekline rana je trodimenzionalna masa oštećenog tkiva (22,23). Centralna zona je *zona koagulacije*, gdje je tkivo potpuno i nepovratno uništeno. Toplinska energija izaziva koagulacijsku nekrozu tkiva. *Zona staze* je smještena oko centralne zone nekroze. Tu u početnoj fazi nalazimo stazu, trombozu, pucanje stijenka krvnih žila i krvarenje. Preživljavanje zone staze zavisi od regeneracije endotela i uspostavi venskog odliva. Ako se nakon 24 do 48 sati ne uspostavi cirkulacija, eritrociti i trombociti začepi dilatirane kapilare, nastaje napredovanje nekroze, pa dio te zone nepovratno propada. Na periferiji se nalazi *zona hiperemije*, koja ima manji klinički značenje, a sastoji se iz vitalnog tkiva koje se brzo i spontano regenerira (23).

Električne opekline visoko voltažnom strujom potpuno se razlikuju od drugih toplinskih ozljeda. Mogu nastati kao ozljede od bljeska ili od strujnog luka, tj. kontakta. One izazivaju mnogostruka oštećenja i razaranje dubokih struktura. Lokalne manifestacije uključuju mjesto ulaza i izlaza i ozljedu Voltinim lukom. Poslije probijanja kože na mjestu ulaza, struja visokog napona ide smjerom najmanjeg otpora, kroz krvne žile, uzrokujući njihovu trombozu (23). Ozljede toplinom koju stvara struja mogu također biti vrlo opsežne i ozbiljne. Toplina koju stvara strujni luk visokog napona može dosegnuti nekoliko tisuća stupnjeva, jer zrak ima vrlo veliki otpor (23). Ozljede strujom niskog napona (manje od 1000

volti) mogu nastati od bljeska ili kontakta. Najčešće vrste toplinskih ozljeda su one na ekstremitetima, a stvara ih električni luk. Može nastati i fibrilacija srca. (23)

Ozljede kemijskim agensima obično djeluju izravno. Oštećuju kožu nekom od kemijskih reakcija, ili neizravno proizvodeći toplinu. Kemikalije se prema mehanizmu djelovanja dijele u nekoliko skupina: oksidirajući agensi (npr. natrije permanganat, reducirajući agensi (npr. HCl), korozivna sredstva (npr. fenol, bijeli fosfor) desicirajuća sredstva (npr. sumporna kiselina), vesikantna sredstva (npr. DMSO-dimethyl sulfoxid). Razrjeđenje, a ne neutralizacija osnovni je princip početnog liječenja kemijskih opekline, jer neutralizacija dodatno stvara toplinu, koja onda još više produbljuje oštećenje tkiva (23).

1.8. KLASIFIKACIJA RATNIH OZLJEDA

Termin složeni gubitak tkiva označava više od pojedinačnog gubitka kože ili kosti. On je obično kombinacija gubitaka mekog tkiva, tetive, živca i kosti.

Sve danas poznate klasifikacije kod raspodjele ratnih ozljeda s pridruženim prijelomom kosti imaju ograničenu vrijednost. Ni jedna od njih ne daje stvarni stupanj težine ozljede, na temelju kojeg bi se mogla odrediti optimalna terapija i predvidjeti konačan ishod liječenja. Mnoge od postojećih raspodjela uglavnom se zasnivaju na eksperimentalnim studijama i radiološkim ispitivanjima i ne uzimaju u obzir težinu ozljede mekog tkiva i kosti koji su najvažniji prognostički čimbenici ishoda liječenja. Neke klasifikacije ipak prave razliku između ozljeda različitih kostiju, dok su druge specifične samo za ozljede jedne kosti. Rosel i Clasper 2004. god. na temelju svojih iskustava iz Zaljevskog rata, ratova na Balkanu i Afganistanu te terorističkih napada u Sjevernoj Irskoj, predlažu da se svi balistički prijelomi klasificiraju na individualnim osnovama. Kod svake raspodjele obvezatno treba uzeti u razmatranje stupanj ozljede mekog tkiva, anatomsku lokalizaciju ozljede i pridruženu ozljedu zgloba. Oni posebno napominju da specifična oružja i brzine njihovih projektila nisu od primarnog značenja za razvoj kliničke slike. Stoga zaključuju da klasifikaciju ratnih rana na tomu ne bi trebalo bazirati (6,24).

Mullerova AO klasifikacija prijeloma kosti najpotpunija je sa stanovišta kirurške anatomije koštano-zglobnog sustava, ali je zbog neubrojivosti ozljede mekog tkiva, njezina vrijednost ograničena. (25).

Raspodjela strelnih prijeloma može biti višestruka, prema etiološkom čimbeniku (malokalibarsko oružje, eksplozivna sredstva, mali fragmenti od raspršenih zrna), karakteru rane (prostrelne, ustrelne, tangencijalne), tipu prijeloma (otvoreni, zatvoreni; potpuni -jednostavni, kominutivni - zdrobljeni, sitno i krupno fragmentirani, nepotpuni - avulzije, infrakcije, perforacije) i pratećim ozljedama (ozljeda mekog tkiva, magistralnih krvnih žila, zglobova, tetiva i živaca) (6,14).

Jedine dvije klasifikacije koje zajedno uzimaju u obziri otvorenu frakturu kosti i stupanj ozljede mekog tkiva su:

- Gustilo-va raspodjela otvorenih prijeloma potkoljenice (26)
- Klasifikacija Internacionalnog komiteta Crvenog križa (ICRC) (21).

Klasifikacija ICRC mnogo je preciznija i može se primijeniti na sve oblike balističkih ozljeda (21). Raspodjela se bazira na patofiziološkim promjenama u rani. I klasifikacije za amputacijske ozljede ekstremiteta projektilima visokog prijenosa energije također imaju ograničenu vrijednost, osobito kod postavljanja same indikacije za amputaciju. Zbog svoje težine i opsežnosti balističke ozljede u zoni zglobova su vrlo problematične, s neizvjesnim ishodom liječenja. Raspodjela prema Gustilu naglašava da je težina ozljede mekog tkiva presudna za nastanka infekcije, kao i za vrijeme potrebno za cijeljenje koštanih ulomaka (26). Originalna Gustilova raspodjela primarno je napravljena za otvorene prijelome potkoljenice. U našoj studiji opredijelili smo se za modificiranu Gustilovu raspodjelu, koju smo modificirali za primjenu i na gornjim ekstremitetima. To smo napravili iz razloga što smo s tom klasifikacijom imali najviše mirnodopskog iskustva u svakodnevnom radu na Klinici, kao i zbog znanstvenih saznanja iz recentne svjetske literature. Ona ima tri skupine i tri podskupine. Viša skupina predstavlja složeniju ozljedu:

- Tip I: otvoreni prijelom s razderanom kožom manjom od 1 cm
- Tip II: otvoreni prijelom i značajna ozljeda mekog tkiva
- Tip III A: odgovarajući pokrov kože iznad prijeloma kosti usprkos ekstenzivnoj laceraciji i nedostatku mekog tkiva ili ozljedi s visokim prijenosom energije, bez obzira na veličinu rane
- Tip III B: složeni gubitak mekog tkiva, defekt periosta i eksponirana kost
- Tip III C: otvoreni prijelom udružen s ozljedom arterije i živca koje treba reparirati.

1.9. KLINIČKA SLIKA I SIMPTOMATOLOGIJA

Patofiziologiju i kliničku sliku ozljeda ekstremiteta možemo načelno promatrati kod dva tipa ozljeda: mirnodopskih i ratnih. Etiologija i patomorfologija tih ozljeda vrlo je različita, što ima izravan utjecaj na razvoj kliničke slike i kasniju rekonstrukciju defekata. Općenito, svaka rana s pratećim prijelomom kosti spada u skupinu složenih ili kompleksnih ozljeda.

Kod ratnih ozljeda osnova djelovanja projektila sastoji se u penetraciji i prijenosu kinetičke energije na tkiva kroz koja prolazi. On je temeljni čimbenik nastanka patomorfoloških promjena (6,13,14). Ratne ozljede ekstremiteta načelno dijelimo u dvije velike skupine: otvorene i zatvorene. Otvorene su daleko učestalije. Obje skupine osim ozljede mekog tkiva i kosti, imaju pridružene ozljede krvnih žila, tetive, zgloba i živca, što najčešće vidimo kod otvorenih kominutivnih prijeloma s velikim defektom tkiva. (6,13,14).

Temeljne karakteristike rana na ekstremitetima su:

- opsežnost razaranja svih struktura
- primarna kontaminacija polimorfnom bakterijskom florom
- izmijenjena reaktivnost organizma.

Načelno, razlikujemo dvije kirurško-anatomske skupine ozljeda ekstremiteta. Svaka skupina ima svoje specifičnosti s obzirom na anatomsku građu i patomorfologiju ranjavanja:

- *ozljede ramenog obruča, ruke i šake*
- *ozljede zdjeličnog obruča, noge i stopala*

Temelji obrade rane i njezina rekonstrukcija utvrđeni su tijekom liječenja mirnodopskih ozljeda. Povijesno, postoje dvije svjetski priznate mikro-rekonstrukcijske škole, Ljubljanska (9) i Baltimorska (27,28), čijih principa liječenja se i mi danas pridržavamo. Povijest mikrokirurške rekonstrukcije započinje s Aleksom Carrelom (1902.) koji je prvi opisao tzv. triangulaciju, tj. tehniku anastomoze krvne žile gdje se šavovi stavljaju jedan nasuprot drugome, svakih 120 stupnjeva. Za to je 1911. godine dobio Nobelovu nagradu (29). Osamdesetih i devedesetih dolazi do afirmacije rekonstrukcije s lokalnim režnjevima, osobito na donjim udovima. Danas se uvode nove metode rekonstrukcije s perforatornim režnjevima. Glavna prednost tih režnjeva je što oni mogu pokriti velike defekte tkiva. Nakon oduzimanja režnja, treba uvijek zaostati prihvatljivi morbiditet davajuće regije. Pioniri na polju perforatornih režnjeva su Dupin, Alen, Blondel, Wei, Ninković i dr. (30).

Ako se radi o ranjavanju projektilom velike kinetičke energije, on obično napravi ranu tip II, III A i III B po Gustilu. Ona je pritom primarno kontaminirana polimorfnom bakterijskom florom. Tijekom prvog kirurškog debridmana nije uvijek moguće adekvatno nekrektimirati perifernu zonu masovnog potresa. To ima još veću važnost ako je bila prisutna prateća ozljeda kosti, krvne žile ili živca, što vidimo kod rana tip III C po Gustilu. Nakon višekratnog debridmana obično zaostane veliki defekt koji zahvaća sve strukture, pa tako i koštani skelet. Rane od eksplozivnih naprava ostavljaju još veće defekte. Te rane su uglavnom mnogostruke, s otvorenom i razderanom kožom, prignječanjem i defektom mekih tkiva i kosti (13,14,26,27).

U kliničkom pogledu kod ratnih ozljeda ekstremiteta važna su tri patofiziološka stanja:

- cijeljenje dugih kostiju
- otvoreni prijelom tibije
- razvoj manifestne infekcije mekog tkiva i kosti.

Cijeljenje dugih kostiju

«*Conditio sine qua non*» za brzo i dobro cijeljenje kosti su stabilnost koštanih ulomaka i dobra opskrba krvlju. Načelno razlikujemo tri tipa primarnog kalusa: medularni, periostalni i intrakortikalni. Ako u procesu cijeljenja kosti nešto manjka, ono obično ide preko stvaranja hrskavičnog periostalnog kalusa, koji je puno sporiji proces (15).

Sauer je 1991. godine ispitao krvnu opskrbu na donjim ekstremitetima i utvrdio da ona ide preko magistralnih krvnih žila, septo-kutanih žila i perforatora (31). Režnjevi na potkoljenici imaju uglavnom regionalni tip krvne opskrbe. De Haas i Rhinelanders su utvrdili tri glavna izvora preko kojih ide opskrba kosti: nutritivne, metafizarne i periostalne arterije (15,31). Uloga mekog pokrova u cijeljenju prijeloma još uvijek je predmet rasprava. Holden je demonstrirao važnost mišićnog tkiva koje se donese na mjesto frakturne pukotine (32,33). Iz mišića u koštani korteks urastaju nove krvne žile koje su vrlo bitne za cijeljenje. Međutim, u prva tri tjedna cijeljenja kosti vrlo važnu ulogu ima dobra i stabilna orijentacija koštanih ulomaka te stupanj kompresije na krajevima frakturiranih ulomaka (34).

Otvoreni prijelom tibije

Rana udružena s otvorenim prijelomom uvijek je kompleksna, pa je i dalje veliki izazov za kirurga, osobito ako je izazvana projektilom visokog prijenosa energije. Glavni prediktor

ishoda liječenja otvorenih prijeloma prema Gustilu i Andersonu je stupanj ozljede mekog tkiva (26). Byrd i suradnici kasnije su tu klasifikaciju nadopunili i proširili, na temelju težine ozljede kosti, mekog tkiva i progresivne vaskularne ishemije (35).

Razvoj infekcije mekog tkiva i kosti

Nastajanje infekcije je posljedica zakašnjele ili neodgovarajuće primarne obrade rane, ozljede magistralnih krvnih žila i produžene ishemije, te nepotpune hemostaze sa stvaranjem hematoma. Zaostala strana tijela, nepotpuna, otvorena drenaže rane, zatvaranja rane nakon primarne obrade ili zatvaranja rane u kojoj još ima devitaliranog tkiva, loša imobilizacija, stezanje zavoja ili kompresija gipsane longete podloga je za nastanak manifestne infekcije. Osnovno sredstvo u borbi protiv infekcije je primarna kirurška obrada rane. Svaka ozljeda većeg opsega, kao i oštećenje krvnih žila, uvijek pridonosi većem razmnožavanju bakterija. Ako je opskrba krvlju dostatna, puno je manja mogućnost za razvoj bilo kojeg oblika infekcije. Kod razvoja infekcije i obrambena moć organizma vidno oslabi, jer se iz rane apsorbira veća količina toksičnih produkata. Kirurški debridnam se uvijek izvodi od površne rane prema dubokim slojevima. Ako prođe optimalno-Friedrichovo vrijeme za primarnu obradu (6-8 sati od ozljede), onda ranu moramo obraditi po principu kirurške obrade inficirane rane (6,12).

Ozljede ramenog obruča, ruke i šake udružene s otvorenim frakturama načelno su uvijek složene i pravi su izazov za liječenje.

Kozin i sur. naglašavaju da su penetrantne ozljede gornjih ekstremiteta vrlo učestale u urbanim sredinama Amerike (36). U uporabi su sve više zrna velikih početnih brzina, koja se po ispaljivanju rano deformiraju i fragmentiraju pa izazivaju kompleksno razaranje skeleta ruke. Podlakticu sačinjavaju dvije parne kosti koje imaju vrlo malu toleranciju prema rotaciji i lošoj repoziciji koštanih ivera, što jako utječe na integritet interosealne membrane, tj. na pronaciju i supinaciju ruke. Rezultati liječenja prijeloma podlaktice u izravnoj su vezi s obnovom normalnih anatomskih odnosa (dužine, rotacije i orijentacije kosti). Kutna deformacija kosti više od 20° predstavlja loš rezultat, jednako kao i uzdužna rotacija kosti. Nathan i sur. također navode da su penetrantne ozljede šake danas vrlo česte, i uključuju sve njezine funkcionalne strukture (37). Povećanjem kinetičke energije projektila raste stupanj razaranja tkiva. U slučaju složene ozljede mekog tkiva i kosti obično nije moguća primarna rekonstrukcija reznjem, pa se rana mora sekundarno rekonstruirati. Hess i sur. u analizi

ozljeda krvnih žila gornjih udova navode podatak o 30% do 50% učestalosti lezija arterija (38). Ishemija i gubitak gornjeg ekstremiteta je dosta rijedak s obzirom na dostatnu kolateralnu cirkulaciju. Za razliku od donjih ekstremiteta, arterijske ozljede ruke redovito prate udružene ozljede živaca i muskulo-skeletnog sustava. Katzman i sur. analiziraju ozljede perifernih živaca ruke projektilima male početne brzine (39). Kod 70% takvih ozljeda javlja se spontani funkcionalni oporavak živaca, pa njih ne bi trebalo operirati. Ako nema jasnog funkcionalnog oporavka, treba ipak poduzeti kiruršku eksploraciju rane i mikro-kiruršku rekonstrukciju živca. Stevanović i sur. navode da su ozljede podlaktice s defektom kosti uvijek udružene s defektom mekog tkiva, krvnih žila, živaca i tetiva (40). Oni razlikuju defekte samo jedne kosti ili udružene defekte dviju kosti. Dobar oporavak uvijek zahtijeva udruženu rekonstrukciju mekog tkiva i kosti. Tamaino i sur. i Sherman, Levin i German definiraju složeni gubitak tkiva kao kombinaciju gubitaka mekog tkiva, kosti, živca i tetiva (41,42). To se obično vidi kod ozljeda vatrenim oružjem, osobito projektilima velikog prijenosa energije. Rekonstrukcija se temelji na kombiniranoj obnovi svakog, pojedinačno uništenog tkiva.

Mutilirajuće ozljede ruke i posebno šake uvijek predstavljaju kompleksne ozljede s pratećim gubitkom tkiva i znakovitim funkcionalnim ispadima (43). Prisutni su veliko razaranje i defekti struktura, a česte su i primarne amputacije ekstremiteta. Te ozljede obično prati crush sindrom, avulzija, opekline i visok stupanj bakterijske kontaminacije. Traumatska amputacija ruke obično je na više nivoa, pa često nije moguće poduzeti replantaciju otkinutog okrajka ruke. Radi ponovne uspostave funkcije potrebno je napraviti složenu rekonstrukciju koja uključuje kosti, meko tkivo i živac. Kremer i sur. analiziraju tzv. trodimenzionalne defekte na gornjim udovima kod 15 pacijenta s kompleksnim ozljedama mekog tkiva i kosti (44). Oni uočavaju dva glavna problema koja se pritom pojavljuju: prvi, defekt kosti s avaskularnim okrajinama koji su kolonizirani ili se već razvila infekcija i drugi, defekt okolnog mekog tkiva koji nema dostatnu opskrbu krvlju, da potpomogne cijeljenje i spriječi eventualni nastanak infekcije. Dva su osnovna klinička oblika opekline šake (23): izložene, pretežito na dorzalnoj strani i kontaktne, pretežito na volarnoj strani. Svaki klinički oblik ima svoje specifičnosti u terapijskom postupku do potpunog izlječenja. Opekline hrpta su obično obostrane. Šaka se refleksno stiska i ide na lice. Hrbat šake se ne može zaštititi mehanizmom stiskanja. Kako je koža na dorzumu tanka, s malo subkutanog masnog tkiva, podložna je dubokim opeklinama. Zahvaćene su tetive, mišići, kost i zglobovi. Kao posljedica dugotrajnog upalnog edema i lokalizirane bakterijske infekcije nastaju adhezije i kronični otok zglobova. Produbljenje infekcije, proliferacija veziva i nastanak kontraktura najčešće

rezultiraju deformacijama šake. Opekline dlana su više izolirane ozljede, obično na jednoj šaci. Rjeđe su dijelovi većih opečenih površina. U pravilu to su duboke dermalne opekline koje zahvaćaju funkcionalne strukture. Njihovo ukupno liječenje je teže i složenije. Volarne deformacije šake su također puno težeg stupnja, u odnosu na one dorzalne

Ozljede zdjeličnog obruča, noge i stopala udružene s otvorenim prijelomima imaju također kompleksnu etiologiju.

Keller na 10.000 ozljeda potkoljenice s otvorenim prijelomima utvrđuje glavne prognostičke čimbenike za nastanak sistemskih komplikacija (45). Najvažniji su: kominutivni prijelom, pomak ulomaka, gubitak kosti, distrakcija, ozljeda mekog tkiva, infekcija i politrauma. Prateći prijelom fibule prognostički nije tako bitan. On također govori o prednostima i manama interne fiksacije. Odizanje periosta može dovesti do avaskularne nekroze ulomaka i stvaranja pseudoartroze ma mjestu frakturne pukotine. Gustilo i Anderson nakon analize 1025 otvorenih ozljeda dugih kostiju potkoljenice zaključuju da je za prevenciju infekcije najvažnije utvrditi stupanj ozljede, poduzeti primarni debridman i osigurati ranu rekonstrukciju s režnjem (26). Byrd, Spicer i Cierney klasificiraju 191 otvoreni prijelom tibije u četiri skupine, od čega je 59 najtežih spadalo u tip III i IV (35). Oni objašnjavanju prednost uporabe mišićnog režnja već u akutnoj fazi cijeljenja i kažu da otvorena metoda cijeljenja prijeloma daje veći postotak komplikacija. Dobra opskrba krvlju također sprječava kolonizaciju rane. Ako se kolonizirana rana u subakutnoj fazi cijeljenja zatvori s režnjem, obično nastaje manifestna duboka infekcija. Kad subakutna faza prijeđe u kroničnu, rana se može tretirati otvorenom metodom. Swartz i sur. definiraju kompleksne ozljede donjih udova kao udružene ozljede mekog tkiva s frakturama, ili samo segmentalni defekt kosti s ili bez defekta mekog tkiva. Poseban problem su pseudoartroze koje ne spadaju u akutne frakture (46). Spašavanje ozljede od prijeteće amputacije najviše zavisi o mogućnosti primarne rekonstrukcije koštanog skeleta. Njoj uvijek mora prethoditi obnova mekog pokriva. Radi što bolje rekonstrukcije oni potkoljenicu dijele na trećine: gornju, srednju i donju. Donja trećina je najteža za rekonstrukciju, jer nema dovoljno mišićne mase i krvnih žila, pa obično treba primijeniti slobodni mikro-vaskularni režanj. Yeremchuk i sur. isto analiziraju akutne ozljede potkoljenice s otvorenim prijelomima (28). Liječenje obuhvaća četiri odvojene faze: hitno utvrđivanje težine, debridman i stabilizaciju rane, opskrbu rane antiseptičkin oblogom i rekonstrukciju defekta mekog tkiva i kosti. Kod ozljede s visokim prijenosom energije, za vrijeme prvog debridmana obično nije moguće odrediti konačnu metodu rekonstrukcije. Glavni razlog je produbljenje nekroze u perifernoj zoni rane. Godina je otac moderne mikrokirurške rekonstrukcije koji je u kiruršku praksu uveo rani, radikalni

debridman rane i hitnu rekonstrukciju sa slobodnim režnjem (9). Osim toga on je kirurškoj znanosti podario još neke kirurške vještine: rutinsku uporabu «and to side» anastomoze krvnih žila, slobodni mikrovaskularni režanj unutar 72 sata od ozljede, ektopičnu implantaciju amputiranog ekstremiteta u regiju pazuha (tzv. «Marko implant»), uporabu autolognog arterijskog grafta krvne žile, izravnu, postoperacijsku mobilizaciju replantata i slobodni m. latissimus dorsi režanj. Arnež i sur. naglašavaju važnost interdisciplinarnog timskog pristupa u zbrinjavanju složenih ozljeda udova (47). Tu se radi o tzv. medicinskoj hitnosti. Arnež uvodi pojam hitnog mikrovaskularnog režnja u prva 24 sata od ozljede, koji ide neposredno nakon kirurškog debridmana. U zoni ozljede nužno je napraviti radikalni debridman mekog tkiva i kosti, stabilizirati frakturu s vanjskom ili unutarnjom osteosintezom, osigurati revaskularizaciju ozlijeđenih krvnih žila i defekt pokriti hitnim slobodnim vaskularnim režnjem.

U skupinu posebnih ozljeda donjih ekstremiteta spadaju: ozljede stopala i distalne trećine potkoljenice, avulzije, izolirane ozljede magistralnih krvnih žila i živaca, opeklina, smrztotine i ozeblina. Bez obzira na etiološki čimbenik, zona stopala ima i posebno anatomsko značenje, jer trpi statičko opterećenje tijela, pa mora biti rekonstruirana stabilnim pokrovom mekog tkiva (48). Avulzijske rane su cirkumferentne ozljede s razdorom cijelog kožnog pokrova. Kod složenih ozljeda, gdje prijeti primarna amputacija, najbolje je donijeti indicaciju za amputaciju na temelju MESS skora (Mengele Extremity Severity Scor) (49).

Danas poznajemo još jedan novi oblik ratne rane koji je uzrokovan malim fragmentima rasprsnutog projektila, tzv. «Small fragment wounds» (50).

Te rane izazivaju zrna novih oružja koja se lako fragmentiraju i prave vrlo ograničene lezije kože i mišića. U strijelnom kanalu zaostaje malo nekrotičnog tkiva. Periferno tkivo oko kanala oporavi se već nakon petog dana, a rjeđe nastaje i manifestna infekcija rane. Zbog toga ovaj tip ratne rane obično ne zahtijeva hitnu eksploraciju, radikalni debridman i eksciziju mrtvog tkiva. Pretpostavlja se da obrambene snage organizma, uz uporabu antibiotika, mogu same zaliječiti te male rane (50).

1.10. METODE LIJEČENJA

Temeljna načela zbrinjavanja ozljeda ekstremiteta

Osnovu suvremenog zbrinjavanja i liječenja kompleksnih ozljeda čini timski rad. Plastična kirurgija se pojavljuje u zbrinjavanju ozljeda već u ranoj fazi, pa i od samog početka, u vidu primarne, odgođene i sekundarne plastike. Time se postiže osnovni cilj liječenja, tj. pretvaranje otvorene rane u zatvorenu što je ranije moguće. Dugo liječenje koje može biti u raznim fazama otvorene rane ima za posljedicu visok postotak invaliditeta, koji se ogleda u velikom broju ožiljaka, kontraktura, pseudoartroza i mnogobrojnih deformiteta.

Temeljni zahtjevi u liječenju ratnih ozljeda ekstremiteta su obnova optimalne funkcije i stabilan kožni pokrov. Ukupan broj rekonstrukcija i rehabilitaciju potrebno je svesti na najmanju moguću mjeru. Primarna obrada rane je samo prva stepenica u zbrinjavanju. Svaki defekt kože mora se što ranije pokriti zdravom i dobro ishranjenom kožom, što sprečava razvoj manifestne infekcije sa svim njezinim posljedicama.

Načela zbrinjavanja prijeloma

Općenito možemo kazati da se kompleksni kominutivni prijelomi mogu zbrinuti jednom od četiri metode stabilizacije koštanih ulomaka: gipsanom longetom, AO fiksacijom, vanjskom fiksacijom i skeletnom trakcijom.

Gipsana imobilizacija

Trueta četrdesetih godina u kiruršku praksu prvi uvodi gipsanu imobilizaciju (1). Nakon radikalnog debridmana mekog tkiva oko prijeloma, uz očuvanje svih koštanih fragmenata, napravila bi se repozicija kosti, a rana bi se pokrila gazom natopljenom u antiseptiku. Gipsana longeta obično se nosila 6 do 8 tjedana, a indirektno opterećenje noge uz pomoć štaka otpočelo je već nakon 3 tjedna. Većina otvorenih rana je znakovito secernirala, pa je gipsanu longetu bilo potrebno više puta promijeniti.

AO fiksacija prijeloma

Ona predstavlja kompresivnu unutarnju osteosintezu pomoću vijaka i pločice (25). Osteosintetski materijal uvijek se mora pokriti mekim tkivom. Cijeljenje kosti obično završi za 10 do 14 tjedana, kada se dopušta puno opterećenje ekstremiteta. Chapman i sur. dijele prijelome na tri tipa, zavisno od težine (51,52). Kod trećeg, najtežeg tipa prijeloma, oni zamjećuju mnogo više duboke infekcije (oko 10%), nepotpuno cijeljenje kosti (non union), a često može nastati i pseudoartroza.

Vanjska fiksacija

Ona se primjenjuje kod otvorenih prijeloma s defektom mekog tkiva i kosti. Keller i sur. na prikazu 10.000 otvorenih prijeloma tibije utvrđuju glavne prognostičke čimbenike i uspoređuju različite metode liječenja (53). Napominju da je za primarno cijeljenje kosti nužno precizna repozicija i fiksacija frakturiranih ulomaka. Sekundarno cijeljenje najviše zavisi od stupnja pomicanja ulomaka na mjestu frakturne pukotine. Rizik za nastanak komplikacija se multiplicira kod otvorenih prijeloma s velikom kominucijom, raspršenim ulomcima, gubitkom kosti, rastresitim ulomcima, ekstenzivnom ozljedom mekih tkiva, infekcijom i politraumom. Tijekom sekundarne operacije, kad je rana već stabilna i čista, može se napraviti konverzija vanjske fiksacije u unutarnju.

Zbrinjavanje ratnih ozljeda udruženih s prijelomima

Osnovna načela za dobro cijeljenje kompleksnih ozljeda su: potpuni debridman nekrotičnog mekog tkiva i kosti, otklanjanje stranih tijela i slobodnih deperiostiranih ulomaka kosti, osiguranje dobro prokrvljenog kožnog pokriva, repozicija ulomaka i stabilna vanjska osteosinteza i obnova funkcije, te povrat u život i rad. Cijeljenje kosti je zadovoljavajuće, ako se postigne dobra repozicija frakturnih ulomaka i osigura dobra opskrba krvlju. Najbolje vrijeme za repoziciju je tijekom primarnog debriranja, jer tada meko tkivo nije još priraslo za kost, što se zbiva u kasnijem procesu cijeljenja. Cijeljenje prijeloma kod tip III i IV fraktura po Byrdu uvijek je odloženo (35). Prvo je potrebno rekonstruirati pokrov, što se može napraviti lokalnim reznjem, kožnim transplantatom ili slobodnim mikro-vaskularnim reznjem.

Ako je pokrov nedostatan ili je u ožiljku, obično je potrebno napraviti rekonstrukciju slobodnim režnjem.

Transportna imobilizacija u vidu gipsanih i tutor longeta kao i vanjska fiksacija su metode za početno zbrinjavanje prijeloma dugih kostiju (13,14). Intramedularni čavao je kontraindiciran kod ratnih prijeloma dugih kostiju (6,13,14).

Kod zglobnih prijeloma potrebno je sačuvati sinovijalnu ovojnicu, jer sinovijalna tekućina podmazuje, hrani i zaštićuje zglobnu hrskavicu. Penetrantne ozljede zgloba zbrinjavaju se kao i prijelomi dugih kostiju. Optimalno je osigurati primarno zatvaranje zglobne kapsule i ligamenata zgloba primjenom lokalnog režnja (6,13,14).

Infekcija kosti obično nastaje zbog zakašnjele primarne obrade, neadekvatnog debridmana, nestabilne vanjske fiksacije i zaostalih ivera mrtve kosti. Ako u liječenju izostane neka od navedenih radnji, primjena antibiotika obično ne može spriječiti nastanak manifestne infekcije kosti. Emerson i Grabias uspoređuju cijeljenje kosti kod jednostavnih prijeloma tip II, s onim složenijim tip III i IV (54). Kod III i IV tipa prijeloma odgođeno cijeljenje se javlja u 77% slučajeva, a kod tipa II 39%. Prosječno vrijeme za nastanak duboke infekcije bilo je oko 10 tjedana nakon ozljede. Oko 12 tjedana nakon ozljede potrebno je izvršiti konverziju vanjske u unutarnju fiksaciju. Kod fraktura tip III i IV treba očekivati veći postotak pseudoartroza, osteomijelitisa kao i bitnije skraćanje kosti.

Zbrinjavanje pokrova mekog tkiva

Nakon primarnog debridmana rana ostaje otvorena, pokrivena oblogom natopljenim u antiseptik ili fiziološku otopinu. Slijedeći pregled potrebno je napraviti nakon 24 sata. Ako dođe do napredovanja nekroze, ili se pojavi hematoma, debridman treba ponoviti. Bez obzira na to radi li se o ranjavanju projektilom ili šrapnelom granate, u većini je slučajeva kod naših ranjenika bilo potrebno poduzeti više kirurških debridmana do potpune stabilizacije rane. Primarna reparacija i rekonstrukcija mekog pokrova dopuštena je samo u zoni zgloba, gdje je zaostala izložena sinovijalna čahura. Sve ostale defekte mekog tkiva oko zgloba rekonstruirali smo sekundarno, režnjem ili transplantatom kože.

Osnovne prednosti ranog zatvaranja rane kod kompleksnih ozljeda ekstremiteta danas su vrlo dobro proučene. Stabilan pokrov najbolje osigurava primarno cijeljenje mekog tkiva i kosti, snižava rizik za nastanak duboke infekcije i znakovito skraćuje ukupno vrijeme bolničkog liječenja. Međutim, dilema za rekonstruktivnog kirurga i dalje ostaje optimalno

vrijeme za zatvaranje rane. S obzirom na potpuno drugačiju patofiziologiju i kliničku sliku složene ratne rane, zatvaranje defekta može se napraviti tek kad se rana klinički stabilizira, što podrazumijeva da nema razvoja manifestne infekcije, nakupljanja seroma ili hematoma.

Nastanak svježih granulacija obično je znak sekundarnog cijeljenja rane. Kad je bila napravljena revaskularizacija krvnih žila, ili se radilo o trombozi, kompartmentu, crushu i sličnom, neizbježno je produbljenje nekroze unutar mišićne grupe koju opskrbljuje ledirana krvna žila. Kod crush ozljeda, rabdmioliza može ponekad biti fatalna s obzirom na začepljenje tubula bubrega (13,16). Kod tih kliničkih stanja za potpunu demarkaciju nekrotičnog tkiva obično je potrebno više od 7 dana.

Rekonstrukcija mekog tkiva i kosti

Načelno razlikujemo dva tipa rekonstrukcije: skeletnu i rekonstrukciju mekog tkiva. U kliničkom smislu prije poduzimanja rekonstrukcijskih procedura potrebno je riješiti još pitanja: posttraumatskog i kroničnog osteomijelitisa te otvorene ozljede zglobova.

Skeletna rekonstrukcija

Ona se može napraviti na tri načina: koštanim presatkom, slobodnim koštanim ili mišićno-koštanim režnjem i distrakcijskom osteogenezom pomoću Ilizarove tehnike.

Gustilo i sur. prikazuju 10.000 otvorenih prijeloma tibije i međusobno uspoređuju glavne prognostičke čimbenike liječenja (16). Rizik za nastanak sistemskih komplikacija multiplicira se kod otvorenih prijeloma tibije i pridruženom kominucijom kosti, raspršenim iverima, gubitkom kosti, rastresitim koštanim ulomcima, ozljedom mekog tkiva, infekcijom i politraumom. Debridman uvijek mora biti radikaln, pa je neizbježno da nakon njega zaostanu defekti kože, kosti, krvnih žila, tetiva ili živaca. Za te defekte treba napraviti sekundarnu, funkcionalnu rekonstrukciju slobodnim režnjem, vaskulariziranim graftom kosti, tetivom ili živčanim transplantatom. Izbor vremena za sekundarnu rekonstrukciju zavisi od dobro vaskulariziranog i cjelovitog pokriva. Kako na mjestu frakturne crte obično nastaje avaskularna nekroza i pseudoartroza kosti, Francel i sur., te Keler i sur. misle da u tom slučaju nije dobro raditi internu fiksaciju po metodi AO, već za fiksaciju treba upotrijebiti neku drugu tehniku (18,45). Covey i sur. iznose podatke za frakture tip III po Gustilu koje imaju

veliku incidenciju pseudoartroze, osteomijelitisa i znakovito skraćenje kosti (10). Kod otvorenih prijeloma tibije oko 77% pseudoartroza ima pridruženi defekt mekog tkiva.

Veći defekti dugih kostiju, koji su duži od 10 cm, obično zahtijevaju rekonstrukciju slobodnim mikro-kirurškim prijenosom kosti. U primjeni su najčešće fibularni, skapularni i ilijakalni režanj kosti, koji se prenose s pripadajućim mišićem ili samo kožom. Stevanović i sur. analiziraju defekte dugih kostiju i vrijeme za njihovu rekonstrukciju (40). Defekt dužine 3 cm je mali defekt, od 6 cm srednji i preko 6 cm veliki. Svaki defekt do 6 cm dužine može se uspješno zbrinuti kortikalno-spongioznom koštanim presatkom, uz prije toga osiguran pokrov mekog tkiva. Defekti duži od 6 cm idealno se mogu riješiti slobodnim mikro-vaskularnim osteo-septo-kutanom fibularnim režnjem. Koštano zglobni defekti i dalje predstavljaju veliki izazov u liječenju. Ima više opcija za njihovo rješavanje, koje uključuje i ugradnju aloplastičnog zgloba. Blick i sur. kod 53 slučaja s visoko energetsom ozljedom tibije primijenili su ranu profilaktičku rekonstrukciju defekta kosti spongioznom koštanim graftom (55). Koštani presadak je napravljen 10 tjedana nakon ozljede, ili 8 tjedana nakon uspostave pokrova. U kontrolnoj skupini nisu vršili profilaktičku rekonstrukciju koštanim presatkom. Vrijeme potrebno za potpuno cijeljenje kosti u drugoj skupini bilo je duže 11,7 tjedana. Kod segmentalnog defekta kosti ranu bi prvo zatvoriti režnjem, nakon čega je slijedila rekonstrukcija kosti.

Za defekte kosti duže od 10 cm može se primijeniti i Ilizarova tehnika distrakcijske osteogeneze (5). Nju u kirurgiju šezdesetih godina uvodi genijalni ruski ortoped Ilizarov. Njegov koštani transport nosi stanovit morbiditet rane, koji se ogleda u pojavi infekcije oko igala za distrakciju, otoku pripadajućih zglobova i ponekad jakim bolovima u ekstremitetu. Postoji također tehnička granica do koje je moguće napraviti kortikotomiju na preostalim segmentima kosti. Tijekom Domovinskog rata najviše iskustva u primjeni Ilizarove metode liječena imali su Reljica i sur. u Kliničkoj bolnici Dubrava, u Zagrebu.

Kremer i sur. u 15 slučajeva manjih koštanih defekata na ruci i šaci rekonstrukciju izvode sa slobodnim osteokutanom nadlaktičnim, scapularnim, parascapularnim i fibularnim režnjem (44). Kozin misli da vanjska fiksacija nije najbolje rješenje za stabilizaciju prijeloma ruke (36). On zagovara uporabu pločice sa vijcima po metodi AO, koju naziva zlatnim standardom za frakture ruke. Neposredna unutrašnja fiksacija otvorenih prijeloma ruke (Tip II i III po Gustilu) ima isti postotak izlječenja kao i vanjska fiksacija, a nije povećana incidencija nastanka infekcije. Preporuča se pažljivo zbrinjavanje svake kompleksne ozljede ruke, kao i transplantacija spongiozne kosti, radi ostvarenja prihvatljivog konačnog rezultata liječenja. Razvoj kompartmenta je vrlo česta akutna komplikacija ozljeda ruke, pa se ne smije

kasniti s fasciotomijom, jer u protivnom dolazi do nepovratnih oštećenja mišića i živaca (21). Najčešće ozljede živaca su neuropraxia i axonotmeza, koje se spontano oporave u 50% do 70% slučajeva. Prekinuti živac ili neurotmeza obično se mora mikro-kirurški suturirati, a ponekad za rekonstrukciju treba upotrijebiti živčani transplantata. Dilema amputacija ili rekonstrukcija ozlijeđene šake također je važno pitanje, s obzirom na to da njezina rehabilitacija traje vremenski jako dugo (56).

Otvorene ozljede zgloba

Taj tip ozljede je vrlo čest kod fraktura tip III i IV po Byrdu. Stupanj kominucije i razdiranje zgloba puno je opsežniji kod ozljeda s visokim prijenosom energije. Patzakis i sur. analizirali su 140 pacijenata s otvorenim ozljedama zgloba (57). Kod akutnih ozljeda vršili su debridman, izdašnu kiruršku irigaciju, uzimali su materijal za mikrobiološku analizu, primarno ordinirali antibiotik, a nakon debridmana zglobne čahure i okolnog mekog tkiva ranu bi primarno zatvorili. Sinovijalnu ovojnici uvijek su šivali primarno. Autori smatraju da je sukciona drenaža nužna samo kod opsežnih destruktija kosti i mekog tkiva u zoni zgloba. Poseban su problem kronične infekcije u zglobu, s granulacijom sinovijalne ovojnice. Najbolja metoda liječenja je izdašna ekscizija svih granulacija i neposredno zatvaranje zgloba pomoću mišićnog ili mišićno-kožnog reznja te adjuvantna primjena hiperbarične oksigenacije.

Osteomijelitis

Posttraumatski osteomijelitis vrlo često prati kompleksne, otvorene ozljede tibije tip III i IV. U etiologiji nastanka infekcije kosti općenito ima veliko značenje moment kavitacije, koju izaziva projektil kod penetracije kroz tkivo (6,13). Pritom u ranu ulazi zemlja, kamenčići, dijelovi odjeće i barut. Ako debridman nije primjereno napravljen, obično nastaje subakutna infekcija kosti. Patzakis i sur. su na više od 1100 slučajeva mirnodopskih, otvorenih fraktura tip III i IV istražili učinkovitost profilaktičke doze antibiotika na pojavnost infekcije kosti (57). Davali su profilaktički cefalosporinske i aminoglikozidne antibiotike u trajanju od tri dana. Pacijenti koji nisu primili antibiotike, imali su 24% više infekcija u odnosu na one s antibioticima, gdje se infekcija javila u 4,5% slučajeva. Najčešća bakterija u obje skupine bio je zlatni Stafilokok. Ger i sur. utvrdili su da su glavni razlozi za nastanak infekcije kod otvorenih fraktura sljedeći: zaostala mrtva i inficirana kost, avaskularni ili inficirani ožiljak, zaostali mrtvi prostor i neodgovarajući pokrov (58). Temeljni kirurški

postupci za prevenciju su vrlo agresivni debridman, obliteracija mrtvog prostora i optimalan pokrov režnjem. Kronični osteomijelitis predstavlja još jedan dodatni problem. Vrlo je tvrdokoran i težak za liječenje. Postoje različita tumačenja o patofiziologiji njegova nastanka. Najvažnije preventivne mjere i postupci su: radikalna ekscizija nekrotične i inficirane kosti, ekscizija sekvistara, slabo vaskulariziranog ožiljka, sklerotičnog mišića i kože. Nakon radikalnog debridmana obično zaostane puno veći defekt mekog tkiva ili kosti, koje onda treba riješiti sekundarno slobodnim režnjem. Moguća je i kombinirana rekonstrukcija režnjem i koštanim graftom, postavljanje Gentamicinskih kuglica i primjena hiperbarične oksigenacije. Ima više kombinacija za primjenu režnja i koštanog grafta, ili samog režnja kosti (npr. slobodni fibularni režanj).

Rekonstrukcija mekog tkiva

Temeljni principi rekonstrukcije mekog tkiva i koštanog skeleta utvrđeni su tijekom liječenja mirnodopskih ozljeda. Rekonstrukcija donjih udova u odnosu na gornje je specifičnija s obzirom na anatomsku građu i drukčije mehanizme ozljeda. Rekonstrukcijska kirurgija doživjela je veliki napredak nakon uvođenja u svakodnevnu praksu slobodnog mikro-kirurškog prijenosa tkiva, te nakon tzv. funkcionalne rekonstrukcije, osobito na gornjim udovima (41).

Byrd i sur. se zalažu za radikalni debridman kosti i mekog tkiva kod tipa rane III i IV i zatvaranje defekta režnjem tijekom prvih 5 do 6 dana od ozljede (akutna faza cijeljenja rane) (35). Zbrinjavanje fraktura otvorenom metodom ima veći postotak komplikacija nego primjena režnja. Režanj je najbolje primijeniti u akutnoj fazi cijeljenja rane. Dobro vaskularizirani pokrov ujedno sprečava i kolonizacija rane. Ona obično nastaje zbog nepotpune resekcije koštanih ulomaka na mjestu frakture. Demarkacijska crta za debridman kosti jasno je vidljiva tek u kroničnoj fazi cijeljenja. Rubovi kosti kod debridmana tada krvare, a na kosti se vidi dobro priraslo meko tkivo. Kad se kolonizirana rana u subakutnoj fazi cijeljenja zatvori s režnjem, obično nastaje manifestna duboka infekcija. Posljedica može biti još veći gubitak tkiva. Ta faza obično traje od 1 do 6 tjedana. U kroničnoj fazi cijeljenja, od 4 do 6 tjedana nakon ozljede, u rani možemo naći granulacijsko tkivo, lokaliziranu infekciju oko ožiljka i deperiorstirane kosti. Okolno meko tkivo već je dobro priraslo za kost. Incidencija infekcije je oko 5% za prijelom tip III i oko 15% za tip IV. Prijelom tip IV najbolje je primarno zbrinuti s mikro-vaskularnim režnjem, jer je tkivo oko prijeloma ishemično i devitalizirano i nije dostatno za lokalno premještanje. Zaključak Byrda je da se

preciznom kirurškom tehnikom i višekratnim debridmanima, uz adekvatan izbor režnja, može osigurati spašavanje ekstremiteta.

Yaremchuk i sur. pokazuju da je moguća sigurna primjena mišićnog režnja i u subakutnoj fazi cijeljenja, gdje je Byrd imao slabija iskustva (28). Prosječno vrijeme pokrivanja režnjem u njihovoj seriji iznosi 17 dana od ozljede, a postotak infekcije 14%. Ključna razlika između ispitivanih skupina u Yaremchukovoj studiji bila je u tomu što su u jednoj skupini iz rane potpuno odstranili sve slobodne koštane ivere, a u drugoj su ih samo debridirali i ostavili u rani. Liječenje kompleksnih prijeloma načelno obuhvaća četiri faze: hitno utvrđivanje težine ozljede, debridman i stabilizaciju rane, opskrbu rane antiseptičnim oblozima, pokrivanje defekta mekog tkiva i na kraju rekonstrukciju kosti. Kod ozljede s visokim prijenosom energije, za vrijeme prvog debridmana obično nije moguće odrediti konačnu rekonstrukciju mekog tkiva. Unutar 48 do 72 sata od ozljede obično treba poduzeti još dva do tri dopunska debridmana, pa tek onda zatvoriti ranu s režnjem. Rekonstrukcija se može napraviti u intervalu vremena od 2 do 82 dana ili prosječno od 7 do 14 dana. Rekonstrukcija kosti se poduzima od 4 do 6 tjedana nakon zatvaranja defekta mekog tkiva, kad je on već dobro prokrvljen i potpuno stabiliziran. Defekt kosti dužine 8 cm zbrinjava se obično spongioznim koštanim graftom, a za veći treba upotrijebiti slobodni fibularni mikro-vaskularni režanj.

Swartz i sur. definiraju kompleksne ozljede donjih udova kao udružene ozljede mekog tkiva s frakturama, ili samo segmenalni defekt kosti, s ili bez defekta mekog tkiva (59). Oni regiju potkoljenice načelno dijele na trećine: gornju, srednju i donju. Donja trećina najteža je za rekonstrukciju, jer ima lošiju opskrbu i manje mišićne mase, pa za rekonstrukciju obično treba primijeniti slobodni mikro-vaskularni režanj. Spašavanje ekstremiteta najviše zavisi od mogućnosti rekonstrukcije skeleta. Za cijeljenje kosti nužno je ranije rekonstruiranje pokrova mekog tkiva. Poseban problem predstavljaju pseudoartroze koje ne spadaju u akutne ozljede. Francel i sur. razmatraju važnost pravodobne primjene mikro-vaskularne rekonstrukcije za frakture tip III i IV po Byrdu (18). Ako su rekonstrukciju obavili tijekom prvih 15 dana nakon ozljede, incidencija nekroze režnja bila je 3,6%, a ekstremitet je spašen u 93% slučajeva.

Godina u kiruršku praksu zbrinjavanja kompleksnih ozljeda ekstremiteta prvi uvodi radikalni debridman rane neposredno nakon ozljede i ranu mikro-kiruršku rekonstrukciju već nakon 72 sata (9). Ukupno je bilo obrađeno 532 pacijenata, koji su prema načinu tretmana svrstani u tri skupine. Skupina I 134 pacijenta kod kojih je rekonstrukcija napravljena unutar 72 sata od ozljede. Druga skupina brojila je 167 pacijenata, a rekonstrukcija je izvedena 72 sata do 3 mjeseca nakon ozljede. Treću skupinu činilo je 231 pacijent, a rekonstrukcija je

napravljena između 3 mjeseca i 12,6 godina nakon ozljede. Na početku je imao 26% gubitaka reznja , a u zadnjih 100 slučajeva taj se postotak smanjio na 4%. Gubitak reznja po skupinama bio je 0,75% u skupini I, 1,2% u skupini II i 9,5% u skupini III. Postoperativna infekcija razvila se u skupini I u 1,5% slučajeva, skupini II u 17,5% i skupini III u 6% slučajeva. Vrijeme cijeljenja kosti u skupini I je iznosilo 6,8 mjeseci, u skupini II 12,3 mjeseca i u skupini III 29 mjeseci. Arnež iznosi povijesnu raspravu «pro et contra», o neposrednoj mikro-kirurškoj rekonstrukciji složenih defekata na ekstremitetima (60). On u kirurgiju uvodi pojam hitnog reznja, «Emergency free flap», koji u osnovi podržava temeljni Godinov nauk o ranoj mikro-kirurškoj rekonstrukciji.

Tamaiono i sur. naglašavaju da su za kompleksne ozljede ruke najvažniji višekratni debridmani, revaskularizacija ozlijeđenih krvnih žila, stabilizacija fraktura, i obnova pokrova mekog tkiva (41). Rekonstrukcija živaca i defekata kosti izvodi se odgođeno, nakon 6 mjeseci. Amputirani prsti na šaci mogu se rekonstruirati slobodnom mikro-vaskularnom transplantacijom prstiju sa stopala. Stupanj oporavka funkcije šake najbolje se može ocijeniti testom obuhvata velikih predmeta i testom približavanja jagodica prstiju. Najteži problem za rješavanje ipak su posttraumatske kontrakture šake, koje neizostavno prate svaku složenu ozljedu. Hamdi i sur. opisuju rekonstrukcijske procedure kod složenih ozljeda gornjih udova s perforatornim reznjevima (61). Tradicionalni slobodni reznj, kao što su podlaktični, lateralni nadlaktični i skapularni, obično su nedostatni za pokrivanje velikih defekata, primarno radi nemogućnosti primarnog zatvaranja davajuće regije, odakle se reznj oduzima. Za takve opsežne defekte mnogo češće se primijenjuju veći mišićni i mišićno-kutani reznjevi, npr. m. latissimus dorsi. Međutim, u tom slučaju postoji problem morbiditeta davajuće regije. Iz tog razloga danas su sve više u uporabi perforatorni reznjevi , koji se hrane kroz fascio-kutane krvne žile. Autori prikazuju 12 pacijenata, kod kojih su za rekonstrukciju velikog defekta upotrijebili perforatorni reznj. Najčešće su koristili torako-dorzalni perforator reznj i DIEP reznj. Kombinirani reznjevi najčešće su bili skapularni fascio-kutani i torako-dorzalni perforator te mišićni latissimus dorsi reznj s torako-dorzalnim perforatornim reznjem. U kombiniranoj transplantaciji mišićni reznj koristili su za popunjavanje dubine defekta tkiva ili za funkcionalnu rekonstrukciju, a fascio-kutani perforator bio je pokrov, osobito zbog svoje debljine i adaptabilnosti na defekt .

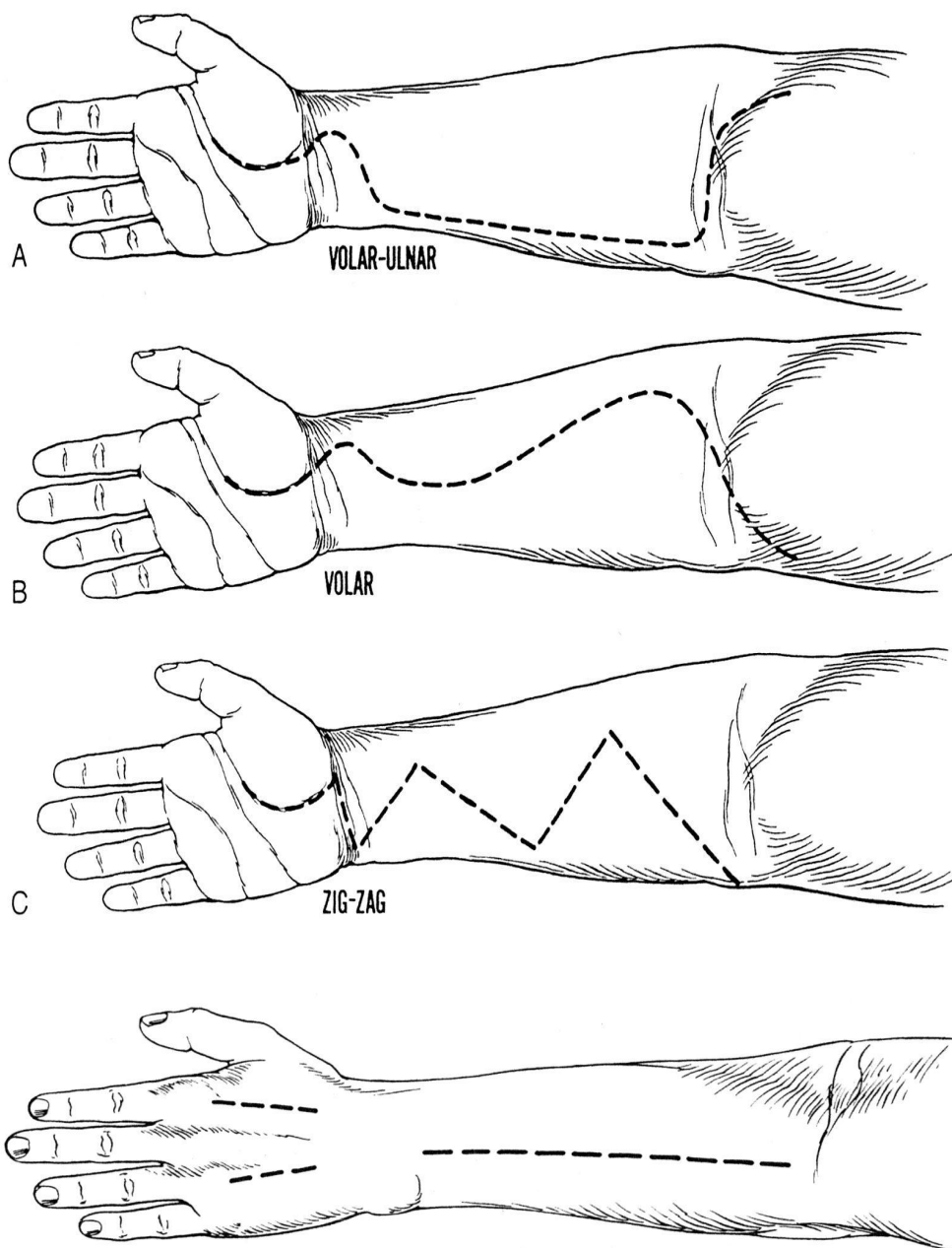
Za regiju stopala najbolje podatke o rekonstrukciji možemo naći u radovima Showa i Hidalgo (8,64). S obzirom na vertikalni stav čovjeka, stopalo je bitan oslonac u stajanju i hodanju. Taj tip ozljede obično je udružen s pratećom ozljedom distalne trećine potkoljenice. Često nalazimo kominutivnu ozljedu kalkaneusa, otvorenu frakturu skočnog zgloba, defekt

mekog tkiva, ozljedu tibijalnog živca i avulziju, naročito plantarne površine stopala. Čimbenici pridruženi ozljedama stopala s lošom prognozom ishoda liječenja su: prekid opskrbe krvlju zbog presjeka magistralnih krvnih žila, avulzija plantarne kože tip III B i III C po Gustilu, prijelom potkoljenice sa segmentalnim gubitkom kosti, otvorena ozljeda skočnog zgloba i pete, crush kalkaneusa i segmentalni defekt tibijalnog živca. Rekonstrukciju možemo uspješno napraviti s lokalnim kožnim, mišićnim i mišićno kožnim režnjem, kao i slobodnim mikro-kirurškim prijenosom. Mišićni režanj se mora pokriti kožnim transplantatom. Izgleda da ta kombinacija daje najbolje dugoročne rezultate liječenja. Avulzijskih ozljeda na udovima ima više tipova. Tipične avulzije udružene su s velikom ekspaniranom površinom. Duboka tkiva su dobo očuvana, naročito na rubovima rane. Atipičnu avulziju karakterizira relativno mali površni defekt kože i velika ozljeda dubokih struktura. Obično su pridruženi razni oblici prijeloma. Nakon nekoliko dana vidimo da dodatno propadne veći dio kože koji nije bio vidljiv u momentu ozljede. Ako nekrotizira fascija ispod na izgled zdravog tubusa kože, može doći do razvoja septičke slike. Avulzija plantarne kože može još biti potpuna i nepotpuna, s bazom proksimalno ili distalno. Ako je baza distalno, prijeti amputacija stopala.

Kod kompleksnih ozljeda donjih udova pridružene ozljede živaca treba eksplorirati neposredno pri obradi rane ili sekundarno kad završi rekonstrukcija pokrova (56). Ako ne dođe do očekivanog oporavka funkcije u vremenu tipičnom za pojedini živac (n. peroneus communis 6,5-12 mjeseci, n. tibialis 4-8 mjeseci i n. ishiadicus 7-16 mjeseci), nužna je sekundarna operacija. Najbolje rezultate kod sekcionih ozljeda daje neposredna primarna neurorafija unutar 72 sata. Izvodi se u čistom i dobro vidljivom operacijskom polju. Ako postoji sumnja na vitalnost okolnog mekog tkiva (blast i crush ozljede), prvo treba napraviti debridman i reparaciju mekog tkiva, a neurorafija se može napraviti od 2 do 4 tjedana poslije. Blast i trakcijske ozljede često su udružene s defektom živca i okolnog tkiva. U tom slučaju obično treba poduzeti rekonstrukciju vaskulariziranim živčanim graftom uz prije učinjenu rekonstrukciju mekog pokrova slobodnim režnjem. U teškim slučajevima kad nije moguće identificirati distalni kraj živca, možemo napraviti mišićnu neurotizaciju, tako da proksimalni kraj živca izravno implantiramo među mišićne fibrile u proksimalnoj trećini mišića, gdje je najveći stupanj električne osjetljivosti (63). Aldea analizira rezultate interfascikularne transplantacije živca i govori o maksimalnom senzornom oporavku funkcije od 50% i motornom od 25%. Vrijeme oporavka za glavne živce na ruci je 8-18 mjeseci. N. ulnaris se najduže oporavlja (63). Millesi upozorava da je za ukupan oporavak funkcije operiranog živca presudna rana primjena fizikalne terapije i elektrostimulacija živca (56).

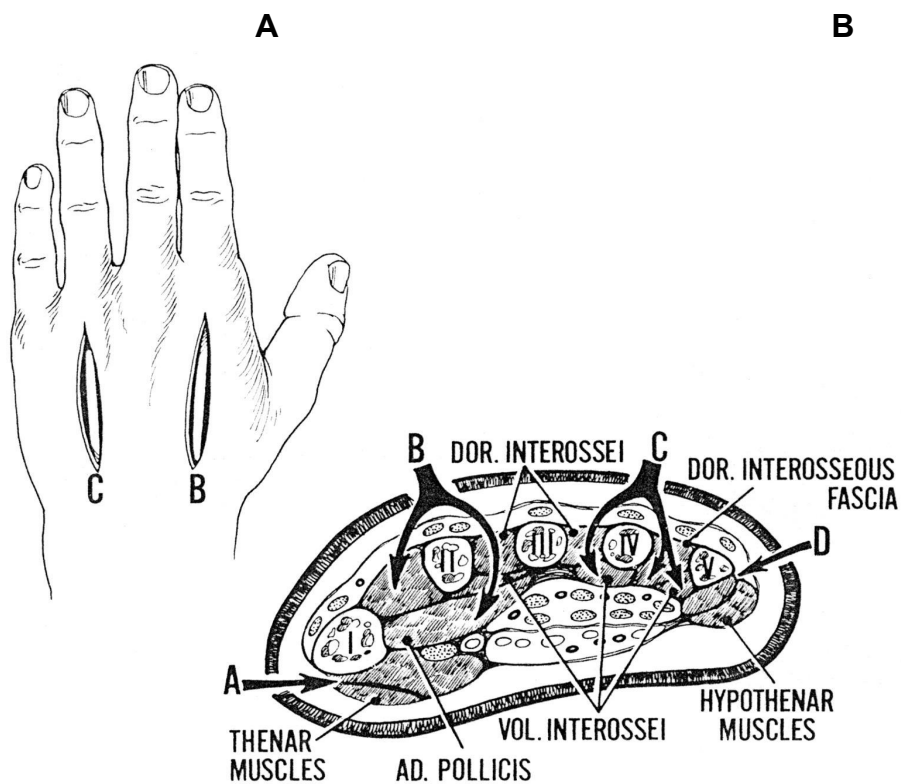
Kompartiment sindrom (Sindrom odjeljka)

Vogt je davne 1943. godine dao originalan opis akutnog kompartiment sindroma prednjeg koštano-fascijalnog odjeljka potkoljenice (64). Kardinalne kliničke znakove ovog sindroma možemo sumirati u sljedećem: pojava nesrazmjerne boli u odnosu na stupanj ozljede, palpabilni otok odjeljka, bolovi u mišićima kad se oni u odjeljku pasivno istežu, gubitak osjeta dodira, smanjena mogućnost istezanja mišića, hiperestezija i anestezija odjeljka i povećani tlak odjeljka preko 40 ± 4 mm Hg. Periferni puls može nestati ili je alteriran. Pojava kompartiment sindroma u izravnoj je vezi sa stupnjem ozljede mekog tkiva i kosti. Svaku visoko energetske ozljede ekstremiteta obvezatno prati ova pojava. Fasciotomija je temeljna kirurška tehnika kojom se ovaj sindrom rješava. Izvodi se kroz točno definirane anatomske prostore na ekstremitetu. Na nozi postoje 4 odjeljka za fasciotomiju, a na ruci dva. Interval do kad treba napraviti fasciotomiju iznosi 6 sati od ozljede, nakon čega u odjeljcima zaostaju ireverzibilne ishemične promjene. Najteža komplikacija je pojava Volkmanove ishemične kontrakture okrajine (64) (Slike 1-4).

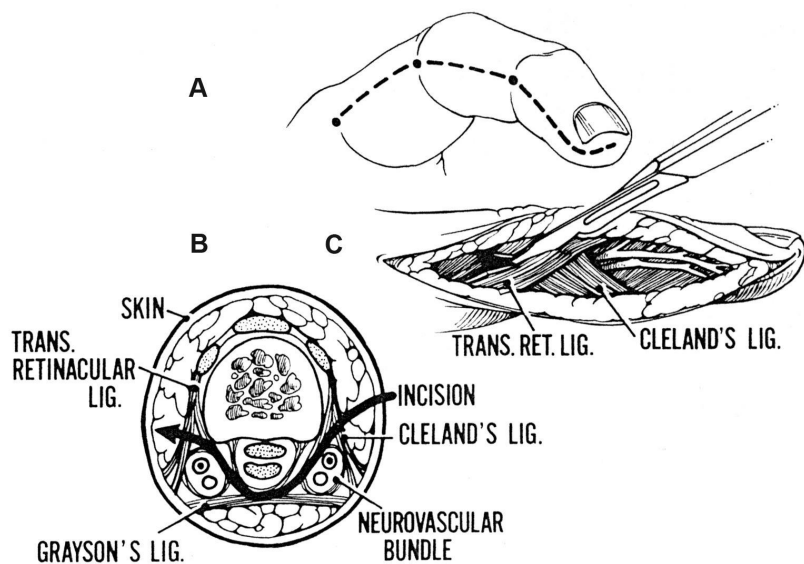


D

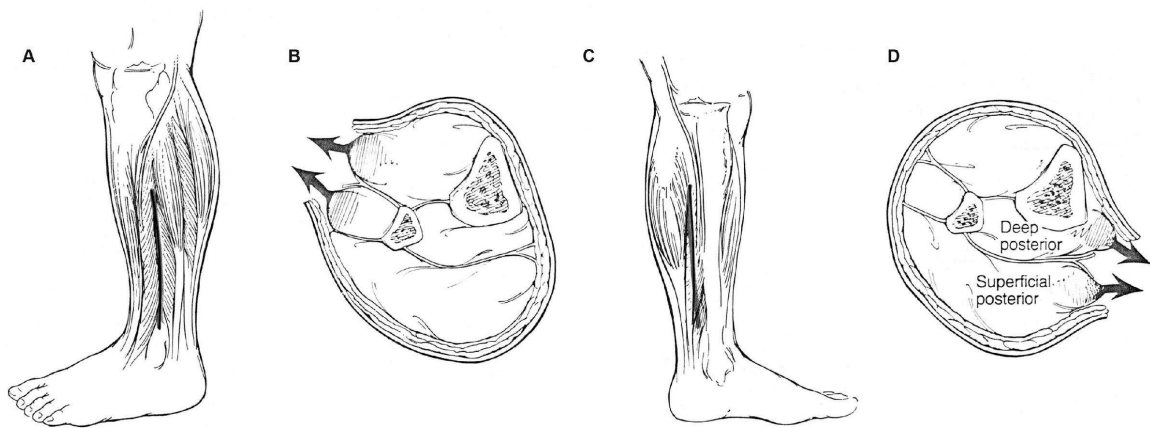
Slika 1. A. Volarno-ulnarna fasciotomija na podlaktici i šaci. B. Volarna fasciotomija na podlaktici i šaci. C. Zig-zag fasciotomija na podlaktici i šaci. D. Dorzalna fasciotomija na podlaktici i šaci. Preuzeto iz Green DP. Operative Hand Surgery (3rd ed). Churchill Livingstone; 1993: 661-94.



Slika 2. A (lijevo) Dorzalne fasciotomije na šaci. B (desno) Poprečni presjek hrpta šake s prikazom dorzalnih fasciotomija A-D. Preuzeto iz Green DP. Operative Hand Surgery (3rd ed). Churchill Livingstone; 1993: 661-94.



Slika 3. A (gore) Prikaz paramedijalne fasciotomije na prstu. B (dolje lijevo) Poprečni presjek prsta oznakom mjesta paramedijalne fasciotomije. C (dolje desno) Paramedijalna fasciotomija na prstu. Preuzeto iz Green DP. Operative Hand Surgery (3rd ed). Churchill Livingstone; 1993: 661-94.



Slika 4. A (lijevo) Prikaz fasciotomije na vanjskoj strani potkoljenice. B (sredina lijevo) Poprečni presjek fasciotomije na vanjskoj strani potkoljenice. C (sredina desno) Prikaz fasciotomije na unutrašnjoj strani potkoljenice. D (desno) Poprečni presjek fasciotomije na unutrašnjoj strani potkoljenice. Preuzeto iz Yaremchuk MJ, Burgess AR, Brumback RJ. Lower extremity Salvage and Reconstruction, Elsevier; 1989: 59-68.

1.11. RATNE OZLJEDE U DOMOVINSKOM RATU

Temeljni principi liječenja bili su bazirani na Doktrini hitne ratne kirurgije, koja je bila potpuno sukladna NATO doktrini (6,19). Plastično-rekonstrukcijske metode bile su identične najsuvremenijim saznanjima iz rekonstrukcijske kirurgije. Ona danas ima jasno razrađene algoritme za rekonstrukciju svih tkiva: mekog, kosti, krvnih žila, tetiva, živaca, zglobova, replantacije, amputacije i drugih funkcionalnih operacija. Ono što treba posebno istaknuti je primjena hiperbaričnog kisika kao adjuvantne terapije kod najtežih i najsloženijih ratnih ozljeda udova. Oboružani znanjem i umijećem za takovo liječenje, u KB Split, Klinici za kirurgiju, uspješno smo primijenili te suvremene modalitete liječenja kod najtežih ratnih ozljeda ekstremiteta.

Roje i sur. iznose svoje podatke o liječenju ratnih stradalnika iz RH i BH (16). Ukazujući na organizaciju Doktrine hitne ratne kirurgije, etiološke čimbenike ranjavanja, specifičnosti bojišnice u RH i one u BH, uspoređuju Doktrinu hitne ratne kirurgije u RH koja je bila sukladna Doktrini NATO, s onom u BH koja se znakovito razlikovala od izvorne NATO

doktrine. To je bila non-NATO doktrina (16). Ozljeđe ekstremiteta su iznosile 625 (27,2%) slučaja na gornjim udovima i 1403 (61,1%) na donjim. Etiološki čimbenici, organizacija kirurške skrbi, uvjeti na bojišnici i opće stanje ranjenika u momentu ranjavanja, bili su glavni prediktori ishoda liječenja. Pacijenti koji su podvrgnuti ranoj rekonstrukciji, s kraćim tretmanom rane, bez čekanja na pojavu granulacijskog tkiva, imali su bitno bolji funkcionalni i estetski oporavak, i znakovito kraće vrijeme boravka u bolnici. Krupan broj teških rana ekstremiteta dopunski je liječen s HBO. Autori zaključuju da adekvatni primarni debridman, adjuvantna primjena HBOT i rana rekonstrukcija znakovito ubrzavaju cijeljenje, kao i ukupni funkcionalni i estetski oporavak ranjenika.

Stanec i sur. ratne rane s manjkom mekog tkiva grupiraju u četiri skupine, prema vrsti ozljeđe i opsegu defekta mekog tkiva upozoravajući na različitost primarne obrade i načina rekonstrukcije (65). Najveći broj složenih rekonstrukcija primijenjen je kod ozljeđa ekstremiteta. Ukupno 15 rana rekonstruirano je lokalnim režnjem, a u 8 slučaja upotrijebili su slobodni režanj (65). Autori naglašavaju važnost dostatne primarne obrade rane koja omogućuje ranu rekonstrukciju te skraćuje bolničko liječenje.

Stanec i sur. su izvijestili o zbrinjavanju i liječenju 174 ranjenika s ozljedama ekstremiteta, koje su tretirali na Institutu za plastičnu i rekonstrukcijsku kirurgiju, KBC Zagreb (66). Analizirali su etiologiju ranjavanja, principe obrade rane, višekratne debridmane, rekonstrukciju i najčešće komplikacije (66). U skupini A 67 (87%) bolesnika trebalo je jedan do dva debridmana prije definitivne rekonstrukcije, a u skupini B 59 (62%) bolesnika imalo je tri i više debridmana prije završne rekonstrukcije (66). Liječenje se u načelu sastojalo od standardne kirurške obrade i odgođene rekonstrukcije kod ozljeđa niskog prijenosa energije. Kod rana visokog prijenosa energije bio je potreban radikalniji debridman i složenija, odgođena rekonstrukcija. Dopunsku terapiju HBO uopće nisu koristili, jer nisu imali uvjeta. Zaključuju da je terminalna balistika najvažniji prediktor konačnog ishoda liječenja. Stanec i sur. analizirajući iskustvo s rekonstrukcijama pete, napominju da je tijekom rata bilo dosta visoko energetske ozljeđe pete na minsko-eksplozivnim napravama (67). Defekti su uvijek složeni, pa je za dobru rekonstrukciju Bohlerovog kuta stopala najbolje upotrijebiti slobodni osteokutani režanj s kriste iliake.

Štalehar i sur. objavljuju rezultate liječenja kod 35 pacijenata s kompleksnim ozljedama donjih udova, a bolesnike su podijelili u dvije skupine prema Protokolu liječenja (68). Skupina A sadržavala je 15 slučajeva, koji su tretirani prema sljedećem protokolu: antibiotici, ispiranje rane, radikalni debridman, vanjska fiksacija i primarna rekonstrukcija (68). Druga skupina imala je 20 bolesnika koji su liječeni na sljedeći način: antibiotici, ispiranje rane,

debridman, vanjska fiksacija, prijelomi su ostavljeni otvoreno, ponovljeni su debridmani i sekundarna rekonstrukcija defekta mekog tkiva (68). Zaključak je njihove studije da primarna rekonstrukcija daje bolje rezultate od sekundarne, pa je treba primijeniti uvijek kad za to postoje uvjeti.

Stanec i Tonković kažu da su proksimalne ratne ozljede perifernih živaca na gornjim ekstremitetima mnogo češće od distalnih (69). Oko 66% ozljeda bilo je lokalizirano na laktu i proksimalnije na ruci. U liječenju je najbolje primijeniti odgođeno zbrinjavanje, sve dok se ne riješi longitudinalni pokrov mekog tkiva. Ako je bila prisutna prateća ozljeda krvnih žila (37% slučajeva), to je imalo znakovit utjecaj i na funkcionalni oporavak (44,8%). Kad nije bilo prateće ozljede krvnih žila, funkcionalan oporavak je bio 62,9 % (69). Za sekundarno zbrinjavanje perifernih živaca oni su pretežno koristili interfascikularni živčani graft (suralni autograft). U radu Roje i sur. na 1220 ranjenika bilo je 118 ozljeda perifernih živaca (16). Od toga je na gornjim ekstremitetima bilo 72 (61%) ozljeda, a na donjim 46 (39%). Iznad lakta bilo je oko 54% ozljeda, a na potkoljenici 79%. Za sekundarno zbrinjavanje perifernih živaca oni su pretežno koristili epineuralnu anastomozu kraj na kraj živca ili interfascikularni živčani presadak (obično suralni autograft). Za akutne paralize živaca, osobito na donjim udovima koristili su dopunsku terapiju HBO, što se znakovito odrazilo na funkcionalni oporavak.

Puljak i sur imaju najbolji prikaz vanjske fiksacije i minimalne osteosinteze u ratnoj kirurgiji (70). Ispitivanje je napravljeno na ratnim ozljedama ekstremiteta koje su tretirane debridmanom, drenažom i vanjskom fiksacijom. Ozljede su klasificirane prema Gustilovoj raspodjeli. Obradeno je ukupno 179 ranjenika. Od toga je kod 93 (48,9%) urađena minimalna osteosinteza, primarno na šaci i stopalu. Kod ostalih je napravljeno 109 stabilizacija prijeloma metodom vanjske fiksacije, a praćeni su 14 do 26 mjeseci nakon operacije. Najbolje krajnje rezultate liječenje daje kombinirana primjena vanjske fiksacije i minimalne osteosinteze, što smanjuje i ukupan broj komplikacija tijekom procesa cijeljenja kosti. O tomu piše i Koržinek (71).

O temeljnim principima obrade ratnih rana s pratećom ozljedom velikih krvnih žila pisali su Radonić i sur. (72), Opačak i sur. (73) i Lovrić i sur. (74). Radonićeve studije su sveobuhvatne i vrlo didaktičke naravi. One pored osnovnog kirurškog tretmana i angio-kirurške rekonstrukcije govore i o primjeni HBOT koja je bila primijenjena kod određenog broja najtežih ozljeda, neposredno nakon revaskularizacije. U vremenskom intervalu od 1991. do 1995. godine s HBO je dopunski liječeno 59 ranjenika koji su imali

vaskularne ozljede gornjih i donjih udova. On zagovara primarnu rekonstrukciju velikih krvnih žila, a HBO kao dopunska, neinvazivna metoda poboljšava cijeljenje rana i smanjuje formiranje edema pri vaskularnim ozljedama.

Reljica iznosi podatke o ranjenicima s ratnim ozljedama ekstremiteta iz KB Dubrava, u Zagrebu (5). Kirurški vrlo precizno govori o osnovnim karakteristikama ratnih rane po anatomskim regijama ekstremiteta. Kao dominantne metode liječenja su Ilizarova tehnika vanjske fiksacije i otvorena metoda liječenja prijeloma.

Kovačević i sur. naglašavaju da tijekom Domovinskog rata jedinstvena ratna medicinska doktrina nije poznavala HBO, pa je tek oko 8 % ranjenika primilo dopunsku terapiju HBO (75). Ukupno 200 teških ozljeda liječeno je HBOT, pretežito na donjim udovima 72 (76%) bolesnika. Oni su imali opsežne ozljede mekih tkiva i /ili kostiju s produženom traumatskom ishemijom. Dvojica su preminula; jedan zbog klostridijske mionekroze, a drugi zbog opsežnih ozljeda. Zaključak je da se HBOT mora intenzivno uključiti u liječenje određenih ratnih ozljeda.

Većina stranih autora u svojim člancima iznose podatke o klasičnim plastično-rekonstrukcijskim metodama liječenja ratnih ozljeda, a adjuvantnu primjenu HBOT gotovo da i ne spominju.

Mendelson i sur. na analizi 595 ozljeda živaca u Vijetnamskom ratu nalaze da je njih 331 uzrokovano projektila male početne brzine, a 264 projektilima velike početne brzine (76). Njih 69% u obje grupe imalo je spontani funkcionalni oporavak u vremenskom intervalu od 6 do 9 mjeseci od ozljede. Vretos i sur. navode da kod ozljeda brahijalog pleksusa ima oko 32% pratećih ozljeda krvnih žila (77). Prateće ozljede velikih krvnih žila po njima nemaju bitan utjecaj na funkcionalni oporavak pleksusa.

Covey i sur. osvrću se na muskulo-skeletne ratne ozljede te navode da dominiraju blast ozljede (primarni, sekundarni, tercijarni i raznovrsni) i multifragmentalne ozljede muskulo-skeletnog sustava (10). Uspješan kirurški tretman zavisi od vrlo preciznog debridmana, potpune ekscizije devitaliziranog tkiva i stranih tijela koja uzrokuju infekciju, odgovarajuće drenaže i odgođeno zatvaranja rane. Convey i sur. u jednom drugom članku govore o zbrinjavanju 41 ranjenika u američkoj poljskoj bolnici, tijekom rata u bivšoj Jugoslaviji (78). Svi ranjenici strogo su tretirani po kirurškoj doktrini NATO: eksploracijom

rane, ispiranjem, debridmanom, antibiotskom terapijom, ranom stabilizacijom prijeloma i odgovarajućom kasnom rekonstrukcijom defekata. Ullman i sur. nastoje objasniti kako najbolje zbrinuti rane nanese projektilima visokog prijenosa energije (79). Oni uspoređuju klasične algoritme zbrinjavanja s modernim metodama za cijeljenje rana kao što su distrakcijska osteogeneza i VAC (Vacum assisted closure). Podržavaju također Ilizarovu metodu vanjske fiksacije kosti zbog tzv. « izoliranog pristupa na ozljedu» (79).

U jednom od zadnjih članaka američki plastični i rekonstrukcijski kirurzi daju osvrt na suvremenu ratnu problematiku i plastično-rekonstrukcijske mogućnosti liječenja (17,80). Zbog potpuno izmijenjenih uvjeta ratovanja u Iraku i Afganistanu, te pojave globalnog terorizma, Amerikanci su morali u nekim poglavljima izmijeniti NATO doktrinu zbrinjavanja rana te nivo opremljenosti i zaštite svojih vojnika. Na bojnopolju, u gradovima i selima, više nisu dominirale ozljede od konvencionalnog oružja, već ozljede od improviziranih minsko-eksplozivnih sredstava, auto bombi i drugih projektila koje teroristi svakodnevno ispaljuju na američke vojnike i civile. Njihovi vojnici danas su suočeni s ekstremno teškim i ekstenzivnim ozljedama, posebno na ekstremitetima. HBOT su se koristili tek na III i IV ešalonima medicinske skrbi i to za najteže ozljede.

Bennet i sur. napominju da je osnovni cilj kod zbrinjavanja fraktura uspostava integriteta skeleta i povrat funkcije ozlijeđenog dijela tijela (81). Ponekad je cijeljenje odgođeno ili dolazi do nesrastanja frakturiranih ulomaka, tj. «non-uniona». Da bi se moglo govoriti o nesrastanju kosti, treba proći najmanje 6 mjeseci od ozljede, a samo stanje spada u tešku komplikaciju. Produženo cijeljenje ili non-union obično je udruženo s bolovima i smanjenjem ili gubitkom funkcije. Non-union može biti hipervaskularan (hipertrofičan) ili avaskularan (atrofičan) te udružen s infekcijom ili bez nje. HBOT terapija ima vrlo važno mjesto u lancu terapijskih mjera kod produženog cijeljenja ili non-uniona.

Roboti i sur. prikazuju kod 12 bolesnika rekonstrukciju defekta stopala i skočnog zgloba distalno baziranim fasciokutanom režnjem potkoljenice (82). Većina je tih ozljeda nastala od nagaznih mina. Režanj može biti s bazom medijalno ili lateralno. Ovaj režanj je izvrsna alternativa za slobodni mikro-vaskularni mišićni režanj i kožni transplantat.

Za razliku od njih Grant i sur. utvrđuju da kod blast ozljeda šake dominira opsežno razaranje i velika primarna kontaminacija rane (83). Zbog toga nakon primarnog debridmana ozljeđene strukture šake treba pokriti sterilnim zavojem natopljenim u antiseptik i ordinirati antibiotik, a rekonstrukciju napraviti odgođeno, nakon tri dana.

Bowyer daje vrlo lijep opis klasičnog debridmana rane koji se sastoji od primarne ekscizije rubova kože i ostalih dubokih struktura sve do mišića (84). Takav debridman

osigurava cijeljenje rane bez razvoja infekcije. Kod rana niskog prijenosa energije, tzv. «Small fragment wounds», obično nije potrebno uraditi primarni debridman, jer organizam svojom snagom cijeljenja dovodi do potpunog zarastanja rane (84).

1.12. HIPERBARIČNA OKSIGENACIJA (HBO)

Terapija hiperbaričnim kisikom (HBOT) znanstveno je utemeljena i učinkovita adjuvantna metoda liječenja hipoksije (85).

Međunarodno društvo za podvodnu i hiperbaričnu medicinu (UHMS) osnovano je 1967. godine sa zadatkom da promiče fiziološka i medicinska saznanja iz oblasti komercijalnih i vojnih ronjenja. Komitet za hiperbaričnu medicinu definira terapiju hiperbaričnim kisikom kao način medicinskog liječenja kod kojeg pacijent u zatvorenoj rekompresijskoj komori udiše 100% kisik na tlaku većem od 1 atmosfere (atm). Jedna atm je jedinica za mjerenje tlaka vrijednosti 760 milimetara stupca žive ili tlaku zraka na razini mora. To isto odgovara: 1,013 bara i stupcu od 10 m morske vode.

Povijest terapije HBO

Pristly je otkrio kisik 1775. godine i tada je izrazio nadu da bi on čovjeku mogao donijeti mnogo koristi (85). Osnova djelovanja hiperbaričnog kisika je u bitnom povećanju transportnih mogućnosti otopljenog kisika u tjelesnim tekućinama (krv, limfa, tkivna tekućina), što dovodi do brze korekcije hipoksije. Prije više od 300 godina britanski fizičar Henshaw izradio je prvu drvenu komoru namijenjenu liječenju povišenim i sniženim tlakom zraka. Primjena HBO u terapijske svrhe započela je šezdesetih godina ovog stoljeća. U to vrijeme još nije bilo obstatno znanstvenih studija o učinkovitosti HBO. Međutim, tijekom zadnjih dvadeset godina napravljena su brojna klinička ispitivanja i pokusi na životinjama koji su potvrdili opravdanost njegove primjene kod mnogih bolesti i kliničkih stanja gdje dominira hipoksija. Boerema je u Amsterdamu 1963. organizirao Prvi internacionalni kongres o kliničkoj promjeni HBO (85). Tu godinu možemo smatrati godinom utemeljenja hiperbarične medicine.

U Hrvatskoj sustavna primjena HBO u kliničke svrhe počinje 1970. godine u Institutu pomorske medicine u Splitu. U Puli je 1996. otvorena Poliklinika za baromedicinu Oxy s višemjesnom barokomorom. To je prva zdravstvena ustanova u Hrvatskoj koja je specijalizirana za liječenje primjenom HBO. Podružnica Poliklinike Oxy otvorena je u Zagrebu, KB Dubrava, u rujnu 2004.

U svijetu je danas hiperbarična medicina općenito prihvaćena i priznata kao posebna medicinska disciplina. Na Konferenciji u Lillu, Francuska, 1994. postignut je dogovor o

indikacijama te znanstvenim, stručnim i edukacijskim aspektima HBOT, kao i preporuka za primjenu u zemljama Europske zajednice. Postoji više Lista indikacija za HBOT među kojima je i Hrvatska.

Fiziološke osnove i mehanizmi djelovanja HBO

A) Fiziološke osnove djelovanja kisika u organizmu

Djelovanje HBO zasniva se na četiri zakona o plinovima, Boyle-Maritottov ($P_1 \times V_1 = P_2 \times V_2$), Daltonovom ($P = P_1 + P_2 + P_3$), Henryjevom ($X_n = k p_n$) i Charlesovom zakonu ($P/T = k$) kao i na fiziološkim i biokemijskim učincima hipoksije (85). Kisik se u krvi prenosi vezan za hemoglobin, koji je na atmosferskom pritisku zasićen oko 97% volumena, a 3% je otopljen u plazmi. Zbog disocijacijske krivulje, ma koliko se povisio postotak ili tlak kisika, kisik vezan za eritrocite ne može nikako prijeći granicu normalne zasićenosti. Drugi dio kisika u krvi prenosi se kao otopljen u plazmi, što se zasniva na Henrijevom zakonu koji glasi: Ako se poveća atmosferski tlak, povećava se i količina kisika otopljenog u plazmi. Fizikalno otopljeni kisik u plazmi može se višestruko povećati, ako se poveća tlak kisika u plućima. Kod tlaka od 3 bara postotak ukupnog kisika u krvi naraste s 20% na 26%, od čega se glavno povećanje odnosi na kisik otopljen u plazmi. Otopljeni kisik ipak može doći do stanica kad zbog fizičke opstrukcije eritrociti ne mogu proći, ili kod smetnje u saturaciji hemoglobina s kisikom, što vidimo kod otrovanja ugljičnim monoksidom ili anemije. Ako se na 3 bara diše 100% kisik, u plazmi je otopljeno toliko kisika koliko je dostatno tkivima za normalan utrošak. Ujedno je i brzina difuzije kisika otopljenog u plazmi daleko veća, pa kisik prolazi i na mjesta gdje vezani kisik u eritrocitima ne bi mogao doći. Ljudski organizam može funkcionirati jedino na osnovama oksidacijskog metabolizma, gdje je kisik njegov osnovni supstrat. U hipoksičnom tkivu dospjeli kisik znakovito poboljšava sveukupnu oksidaciju. Ako nastane bilo kakav poremećaj u opskrbi kisikom, protok krvi mora se ponovno uspostaviti na najbrži mogući način, kako bi se osigurala ponovna dobava kisika u stanice (85).

B) Učinci djelovanja HBO

Terapija hiperbaričnim kisikom je znanstveno utemeljena i učinkovita metoda liječenja hipoksije koja prati svaku traumu. Bolesnici udišu hiperbarični kisik (HBO) u zatvorenom krugu u rekompresijskoj barokomori, na prosječnom tlaku zraka od 2,2 bara. Hipoksiju je najbolje definirati kao nedostatnu opskrbu tkiva s kisikom, koji je nužan za biološke procese. Ako nastane bilo kakav poremećaj u opskrbi krvlju, protok krvi mora se ponovno uspostaviti na najbrži mogući način, kako bi se osigurala ponovna dobava kisika u stanice. Dospjeli kisik znakovito poboljšava sveukupnu oksigenaciju hipoksičnog tkiva.

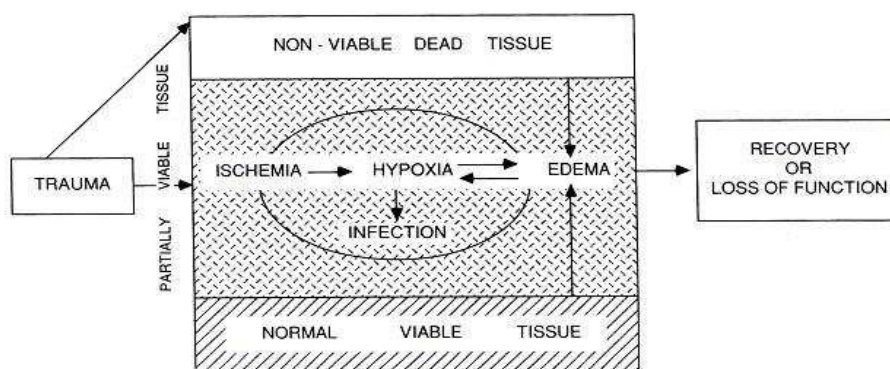
Hipoksija ima centralno mjesto u patofiziološkom lancu kod sljedećih kliničkih sindroma: akutne periferne vaskularne ishemije, kompartment i crush sindrom, reperfuzijske ozljede, ozljede živaca, nekrotizirajućih infekcija mekog tkiva, prijeloma kosti, ugroženih transplantata kože i reznjeva te kod opekline (86,87,88). Ona može biti lokalna ili opća. Kisik ima snažan terapijski učinak na oba tipa hipoksije. Lokalna hipoksija tkiva ponekad je i poželjna, jer potpomaže leukocitnu aktivnost, neo-vaskularizaciju, stvaranje kolagena i osteogenezu kosti. Međutim, ako je ona teška i prolongirana, ima sasvim suprotan efekt (85).

Fiziološko djelovanje kisika zasnovano je na više specifičnih bioloških mehanizama: hiperoksigenaciji (preko utjecaja 100% kisika na difuzijski gradijent tkiva, pa raste difuzija kisika u zone gdje vlada relativna hipoksija); vazokonstrikciji, smanjenju učinka upalnih citokona, podizanju učinka faktora rasta, antibakterijskom učinku i potpomaganju djelovanja antibiotika i leukocita (89,90). Hunt kaže da svaku ranu karakterizira stanje relativne ishemije. Parcijalni tlak kisika u rani iznosi prosječno polovinu normalne vrijednosti koja postoji u zdravom tkivu (91). Hiperoksigenacija izravno utječe na smanjenje akutne ishemije i na korekciju ostalih patofizioloških promjena koje zbog nje nastanu. Smanjuje se napredovanje ishemične nekroze; jasno se uočava razgraničenje između nekrotičnog i zdravog tkiva i poboljšava se preživljavanje kožnih transplantata i reznjeva (85,92,93,94). Međutim, ne postoji apsolutna vrijednost parcijalnog tlaka kisika (pO_2) s kojim se hipoksija u svim situacijama može definirati (95).

Post-traumatski vazogeni edem pojavljuje se u muskulo-skeletnim odjelcima ekstremiteta kao izravna posljedica akutne ozljede. Hipoksično tkivo ne može adekvatno regulirati staničnu tekućinu, a stanje pogoršava pojava citogenog edema (89). Nakupljanje ekstracelularne tekućine povećava difuzijsku udaljenost između kapilara i stanica, što još više smanjuje dobavu kisika. U zatvorenim koštano-fascijalnim odjelcima raste intersticijski tlak

koji dovodi do kolapsa cjelokupne mikro-cirkulacije. To zovemo kompartment sindrom. On još više pogoršava postojeću hipoksiju, a zona ishemije se proširuje i na zdravo, neozlijeđeno tkivo. Razlikujemo 3 mehanizma djelovanja hiperbarične oksigenacije: HBO direktno smanjuje akutnu hipoksiju, inducira vazokonstrikciju i sprečava nastanak reperfuzijske ozljede tkiva. S kliničkog motrišta HBO se može upotrijebiti i profilaktički, gdje očekujemo da se može razviti kompartment. On također smanjuje opseg fasciotomije kod već razvijenog kompartmenta, ubrzava povlačenje edema iz intersticija i pridonosi boljem primarnom cijeljenju rane.

Crush i avulzijske ozljede poseban su klinički oblik ozljeda ekstremiteta, gdje dolazi do produženog nagnječenja i rastrganosti kože, mišića i kosti (Slika 5). Za nastanak crusha bitna je produžena kompresija na mišićnu masu kao i brz razvoj kompartmenta. Vrlo često vidimo i pridruženi kominutivni prijelom dugih kostiju.



Slika 5. Patofiziologija crush sindroma. Preuzeto od Jain KK. Textbook of Hyperbaric Medicine. 3rd Revised Edition. Hofrefe & Huber Publishers; 1999: 473-488.

Akutna ishemija zahtijeva najhitniju kiruršku obradu, koja se sastoji iz reanimacije i stabiliziranja vitalnih vrijednosti, održane diureze, radikalnog debridmana, vanjske fiksacije, fasciotomije svih odjeljaka jednog ekstremiteta, primjene antikoagulansa i sistemskih antibiotika. Zbog opsežne rabdomiolize može nastati akutna bubrežna insuficijencija, jer zbog mioglobinurije dolazi do začepljenja tubula bubrega. Ako se hitno primijeni, HBOT povećava dotok kisika u ishemično tkivo, a vazokonstrikcija koja pritom nastaje neposredno smanjuje edem odjeljka. Kisik preventivno djeluje i na pojavu manifestne infekcije, kao i na ukupno cijeljenje rane (89).

Ishemijsko-reperfuzijska (I/R) ozljeda označava pogoršanje oštećenja tijekom reperfuzije tkiva ili organa, koji su prethodno bili izloženi određenom prestanku krvnog optjecaja (95). Ozljede muskulo-skeletnog sustava kao što su crush, blast i penetrantne ozljede, razvijaju snažnu lokalnu ishemiju. Nakon ponovne uspostave cirkulacije, u ishemičnom tkivu dolazi do otpuštanja velike količine upalnih citokina i slobodnih kisikovih radikala, koji mogu dovesti do novog oštećenja tkiva i multi-organskih ispada. Za sprečavanje ili ublažavanje I/R ozljede optimalan postupak je što ranija reperfuzija tkiva i organa.

HBO općenito nepovoljno djeluje na razvoj mikroorganizama i to na nivou djelovanja antibiotika širokog spektra. Mehanizmi djelovanja mogu biti indirektni i direktni. HBO na infekciju direktno djeluje, na sljedeći način: povećava pO_2 na mjestu infekcije gdje je uvijek izražena snažna hipoksija, djeluje na aktivnost neutrofila i makrofaga, inhibira rast bakterija, smanjuje otpuštanje endotoksina, povećava stvaranje kisikovih radikala koji direktno oštećuju strukture i biokemijske procese u bakterijama, te potpomaže aktivnost antibiotika. Indirektno djelovanje se ogleda u potpomaganju aktivnost neutrofila i makrofaga kroz oksidacijske mehanizme, koji su optimalni na parcijalnom tlaku kisika 30-40 mmHg. Povećana je i antibakterijska aktivnost leukocita. Ulazak antibiotika aminoglikozida i cefalosporina u stanicu inače nije moguć ako je parcijalni tlak kisika ispod 20-30 mmHg. Utvrđeno je da hiperoksigenacija oko zone teške infekcije znakovito smanjuje njezino širenje u okolno zdravo tkivo (96). Klinički je to najuočljivije kod liječenja rapidnih i progresivnih infekcija mekog tkiva. Prema Bekkeru tu spadaju: krepitirajući anaerobni celulitis, progresivna bakterijska gangrena, nekrotizirajući fasciitis, neklostrijalna mionekroza, klostridialna mionekroza (plinska gangrena, suštavac) i Fournierova gangrena (97). Zbog snažne lokalne hipoksije znakovito je smanjen oksidacijsko-redukcijski potencijal tkiva, pa nastaje bujan rast aerobnih i anaerobnih bakterija. Kao izvor infekcija kod tih nekrotizirajućih infekcija obično dominira endogena anaerobna komponenta s mukoznih membrana. Često im nedostaju klasični znakovi upalne reakcije tkiva. Zbog nepotpune oksigenacije na bazi anaeroba i fakultativnih aeroba, stvara se velika količina hidrogena, plina koji se akumulira u tkivu u formi mjehurića. Patofiziologija ovih progresivnih nekrotizirajućih infekcija mekog tkiva načelno se odvija u sustavu kože i dubokih struktura (epidermisu, dermisu, subkutisu, fasciji i mišiću). Dakako da svaki od ovih slojeva može biti posebno zahvaćen, a teške infekcije uvijek imaju tendenciju širenja kroz fascijalne prostore među duboke strukture.

Klinički se ove infekcije najčešće manifestiraju masovnom nekrozom tkiva, produkcijom plina, a može nastati i putridna infekcija. Kako je svaka ratna rana primarno

kontaminirana, eventualni razvoj bilo kojeg oblika nekrotizirajuće infekcije primarno zavisi od uvjeta u rani, opće otpornosti organizma, blagovremenog i adekvatnog kirurškog debridmana te znanja i iskustva kirurškog tima. Posebna vrsta infekcije je Fournierova gangrena koja ima ishodište oko muških genitalija. Prvi ju je opisao francuski dermatolog i venerolog Alfred Fournier 1884. godine. Najčešći uzročnici su Enterobakterije i *Bacteriodes fragilis*. Klinički se najviše javlja oko skrotuma i perineuma, u formi nekrotizirajućeg fasciitisa ili nekolostridijalne mionekroze. Ima veliki morbiditet i mortalitet (98). Za terapiju nekrotizirajućih infekcija najbolje je primijeniti Amsterdamski protokol gdje je HBO temeljna terapijska opcija u kombinaciji sa serijskim debridmanima rane, općom reanimacijom i udarnim dozama sistemskih antibiotika (97). HBOT može biti osnovna terapija kao kod plinske gangrene, ili adjuvantna koju primjenjujemo kod drugih oblika rapidnih progresivnih infekcija mekog tkiva.

Infekcija kosti (Osteomijelitis) obično nastane zbog neadekvatnog debrimana kosti ili zbog zaostalih ivera mrtve kosti (22). Intermitentni pO_2 od 30 do 40 mmHg nužan je za neovaskularizaciju i osteogenezu (111). HBOT poboljšava cijeljenje rane i na taj način pozitivno djeluje na osteomijelitis, stimulira osteoblaste, djeluje izravno smrtno na sve vrste bakterije, potpomaže normalne obrambene mehanizme na ubijanje aerobnih i anaerobnih bakterija, potpomaže djelovanje antibiotika, reducira edem i tlak u odjeljku i ublažava razvoj ekstenzivne upalne reakcije.

Obnova oštećenog tkiva, posebice cijeljenje rane obavlja se razvojem fibroblasta i biosintezom kolagena, koji čine osnovu za neoangiogenezu. Optimalni pO_2 za njihov razvoj je oko 80 mmHg (97,99). Hipoksija znakovito smanjuje ili zaustavlja te procese, što usporava i samo zarastanje rane. HBOT korigira hipoksiju za vrijeme samog tretmana, ali i nešto poslije. Povišene vrijednosti pO_2 nađene su 4 sata poslije terapije. Hiperbarični kisik kod cijeljenja rane ima više mehanizama djelovanja kao što su: izravan učinak hiperbaričnog kisika, vazokonstriksijski efekt, utjecaj 100% kisika na difuzijski gradijent, hiperoksigenacija, smanjenje utjecaja upalnih citokina, povećanje utjecaja faktora rasta, potpomaganje leukocitne aktivnosti i antibakterijski učinak. Profilaktička primjena HBO učinkovita je i kod perifernih vaskularnih anastomoza, zarastanja transplantata kože i preživljavanja reznjeva, kao i kod primarnog zatvaranja velikih defekata mekog tkiva (99).

Problematične rane su rane kojima manjka odgovor na uobičajene medicinske i kirurške postupke liječenja (100). One također imaju više i ili manje poremećene obrambene mehanizme organizma, kao i cijeli niz sistemskih i lokalnih čimbenika koji koće regeneraciju tkiva. U hipoksičnom okruženju tlak pO_2 tkiva je oko 20 mmHg. Patofiziološki se tu radi o interakciji između hipoperfuzije i infekcije tkiva (99). U otvorenoj rani HBO inducira stvaranje granulacijskog tkiva i djeluje na njezinu kontrakciju. Na taj način pridonosi maksimalnoj vitalnosti kompromitirane podloge na koju onda dobro prirasta režanj i transplantati kože.

HBOT izravno djeluje i na opeklinu ranu, i to najviše na 2. i 3. patomorfološku zonu opeklina. To se klinički manifestira u smanjenju post opeklinog edema i bržem cijeljenju opekline rane. Terapiju treba započeti što ranije, već tijekom reanimacije opeklinog šoka. HBOT se prva 24 sata daje tri puta, a narednih dana 2 puta. Režim traje 90 minuta na tlaku 2,0 do 2,4 atm. Djecu je najbolje tretirati dva puta na dan po 45 minuta. Terapija obično traje oko 2 tjedna (npr. za opeklinu od 40% tjelesne površine - TBSA). HBO također djeluje na prijam transplantata kože, kao i na preživljavanje režnja, kad se oni koriste za zatvaranje opekline rane.

HBO ubrzava regeneraciju perifernih živaca izravnim djelovanjem na regeneraciju aksona, Schwanovih stanica u ovojnici živca i Walerijanovu degeneraciju. Također ubrzava angiogenezu i neovaskularizaciju okolnog tkiva te porast vrijednosti faktora rasta koji je vrlo bitan za tu regeneraciju (101).

1.13. METODE PRIMJENE HIPERBARIČNOG KISIKA

Barokomore su hermetički zatvorene posude u kojima je moguće postići i održavati željenu vrijednost radnog tlaka. Podjela barokomora može biti prema:

- veličini: volumen, broj mjesta, broj odjeljaka
- maksimalnom radnom tlaku
- namjeni: terapijske, trenažne, radne, pokusne

- načinu tlačenja: zrak, kisik, mješavine
- mobilnosti: mobilne, stacionarne.

Hiperbarični kisik može se primijeniti u jednodijelnoj rekompresijskoj barokomori koja je u tom slučaju saturirana s 100% kisikom, ili u višedijelnoj rekompresijskoj barokomori koja je saturirana zrakom, a kisik se udiše u zatvorenom krugu na masku ili kapuljaču (BIBS- Build Inside Breathing System). Proces terapije se kontrolira s kontrolnog pulta gdje su smješteni manometri, komunikatori i monitori. Sustavi za potporu (kompresori, boce, pumpe, cjevovodi, osvjetljenje, protupožarni sustavi, drenažni sustav za disanje medija i dr.) pridodati su svakoj barokomori, jer bez njih ona ne bi mogla funkcionirati. Komore također rade pod strogim tehničkim i sigurnosnim mjerama. Kompletni sustav za hiperbaričnu oksigenaciju je velikih dimenzija, što mu ograničava svakodnevnu uporabu. (Slike 6-10).



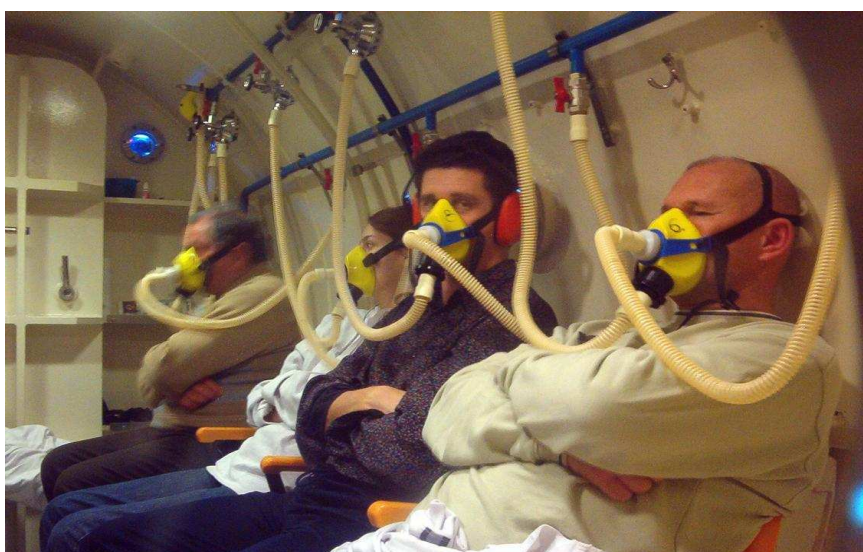Slika 6. Višedijelne rekompresijske barokomore u IPM HRM u Splitu



Slika 7. Jednodijelna rekompresijska barokomora



Slika 8. Pult za upravljanje barokomorom



Slika 9. Sustav za udisanje kisika u barokomori (BIBS- Build Inside Breathing System)



Slika 10. Sustav za potporu rada barokomore (boce komprimiranog zraka i boce kisika).

Kod različitih bolesti i stanja primijenjuju se različiti terapijske režimi za primjenu HBO:

- dekompresijska bolest: tablica 6 USN
- plinska embolija: tablica 6 ili 6A USN
- plinska gangrena i nekrotizirajuće infekcije mekog tkiva: Amsterdamski protokol
3x90 min. - prvi dan; 2x90 min. - ostali dani
- edem mozga: tlak u barokomori mora biti 1,5 bar
- noviji režimi koje smo koristili na našem kliničkom materijalu: prosječni tlak zraka u barokomori bio je oko 2,2 bara, a kretao se od 2 do 3 atm. Broj terapijskih seansi varirao je od 3 do 5 za akutne slučajeve pa sve do 50 i više seansi kod kroničnih i problematičnih rana.

UHMS (Undersea Hyperbaric Medical Society) formiran je 1967. godine da unaprijedi fiziologiju i medicinu vojnih i civilnih ronjenja (95). Godine 1976. formiran je prvi Komitet UHMS (Committiee UHMS) koji je definirao kliničke indikacije za primjenu HBOT, bilo kao primarne terapije ili kao dodatnog načina liječenja različitim kliničkim stanjima i bolesti. Prema zaključcima tog Komiteta terapiju HBO načelno možemo primijeniti kod sljedećih kliničkih stanja: muskulo-skeletnih ozljeda, kompartment i crush sindroma, ozljeda velikih krvnih žila, nekrotizirajućih infekcija mekog tkiva, infekcija koje su otporne na antibiotsku terapiju, akutne anemije, kroničnog osteomijelitsa, ugroženih transplantata i režnjeva i regeneracije ozlijeđenih živaca, te opekline u akutnoj fazi opeklinske bolesti. U liječenju Domovinskih ozljeda posebno na ekstremitetima primjenjivali smo terapiju HBO, jer smo

imali bogato iskustvo s njegovom primjenom u liječenju mirnodopskih rana, te infekcija mekih tkiva i koštano-zglobnog sustava, kroničnih bolesti i sindroma, dekompresijske bolesti i embolije (16). Ratne rane nanese oružjem velike kinetičke energije zahtijevale su veliko znanje kirurga o patomorfologiji ranjavanja, kao i iskustvo u procjeni stupnja oštećenja anatomskih struktura, osobito dubokih. Pravovremena i adekvatna kirurška obrada prema doktrini hitne ratne kirurgije ne isključuje mogućnost produbljenja nekroze i nastanak manifestne infekcije, pa rane podliježu permanentnoj kontroli i višekratnom kirurškom debridmanu. Oporavak rane kao patofiziološko stanje može se promatrati nakon primarne obrade bez adjuvantne primjene HBO i s dopunskom primjenom HBO. Sam oporavak mora biti stalan, ali to ne isključuje dodatne nekroze i manje debridmane kroz nekoliko sljedećih dana i tjedana. Ako oporavak traje vremenski duže, stvara se više fibroznog tkiva s manje svježih granulacija, a može nastati duboka infekcija. To su kronične rane gdje je prijam transplantata i režnja jako otežan, pa može doći do lize transplantata i nekroze režnja.

Suvremena plastično rekonstrukcijska kirurgija znakovito je izmijenila mogućnosti liječenja ratnih rana, osobito onih s velikim defektima tkiva. Ako je vrijeme oporavka i stvaranja svježih granulacija kraće (obično od 7 do 10 dana nakon ozljede), moguće je primijeniti ranu rekonstrukciju lokalnim tkivom koje je dostatno za zatvaranje rane, ili kožnim transplantatima i režnjem. Proces zarastanja koštano zglobnih prijeloma ima neke druge patomorfološke osobitosti, pa je ta rekonstrukcija zahtjevnija. Primarna stabilizacija kosti vanjskom fiksacijom maksimalno čuva preostalu opskrbu kosti, dostatno stabilizira koštane ulomke, uz najmanji rizik za nastanak osteomijelitisa. Ozljede tetiva, zglobova i živaca najbolje je sekundarno rekonstruirati. U dobro oporavljenoj rani sa svježim granulacijama, bez džepova, seroma, hematoma, stranih tijela i manifestne infekcije, bolji je prijam kožnih transplantata i režnjeva i ukupno je manji broj komplikacija (16).

Danas, uistinu nema puno znanstvenih radova o primjeni hiperbaričnog kisika u liječenju ratnih ozljeda, a posebno nema radova koji iznose statističke podatke o ranjenicima i liječenju njihovih rana sa HBOT. Američka vojska u zračnim snagama i mornarici koristila je HBO samo za hitne slučajeve dekompresijske bolesti i druga profesionalna otrovanja u ronjenju. (85). Sovjeti su tijekom afganistanskog rata za ranjenike s bojnog polja i za slučajeve otrovanja kemijskim bojivim otrovima primjenjivali HBOT u mobilnim hiperbaričnim komorama (85). Radonić i sur. tijekom Domovinskog rata koriste HBO kao dopunsko

liječenje kod 67 ranjenika s ozljedama arterije i vene femoralis. Isti autori objavljuju još nekoliko radova o ratnim ozljedama krvnih žila na ekstremitetima i primjeni HBOT.

Workman i sur. naglašavaju da danas postoji znakovit interes za implementaciju HBOT u liječenje ratnih ozljeda (103). Najveći broj slučajeva odnosi se na ozljede kemijskim agensima, crush ozljede i opekline. Oni zaključuju da je potrebna opsežna znanstvena i medicinska pomoć u realizaciji primjene HBOT.

Li Zy i sur., Pailler, i Voronov analiziraju utjecaj HBOT na aerobno-anaerobne infekcije i plinsku gangrenu kod ratnih stradalnika širom svjetskih bojišnica (104-106).

Wang i sur. analiziraju složene ratne ozljede i zaključuju da nakon ranjavanja u tkivu prevladava lokalna i opća hipoksija (107). Primjena HBOT u obliku višekratnih seansi ima niz kliničkih opravdanja, koja oni sumiraju u sljedećem: povećava se obrambena sposobnost organizma, raste otpornosti prema infekciji, poboljšano je cijeljenje rane, angiogeneza i epitelizacija. Ako se adjuvantna HBOT primijeni neposredno nakon primarne kirurške, povećava se moć reparacije rane, kao i ukupni učinak djelovanja antibiotika, a broj potrebnih terapijskih procedura znakovito se reducira. HBOT osobito je učinkovita u zbrinjavanju muskulo-skeletne traume, što znači da se može spriječiti indikacija za sekundarnu amputaciju ekstremiteta i tako pridonijeti ukupnom spašavanju života.

Brett i sur. s Odjela za hiperbaričnu medicinu, Ministarstva obrane SAD 2004. iznose podatak o 70% učestalosti ozljeda ekstremiteta tijekom Pustinjske oluje (102). Tamo je bilo dominantno djelovanje konvencionalnog oružja. Tijekom zbrinjavanja na II i III ešalonu bilo je 75 do 100 operacija na magistralnim krvnim žilama i 180 primarnih amputacija donjih ekstremiteta. Među metodama liječenja koje su primijenjene dominirala je primjena kožnih transplantata, režnjeva, revizija amputacijskih bataljaka, kao i tretmani rezistentne duboke infekcija mekog tkiva i kosti. Od 560 kirurških procedura na III ešalonu, oko 31 % ratnih ozljeda se kompliciralo, pa je nastala perzistentna nekroza tkiva, duboka infekcija mekog tkiva i kosti, propadanje kožnih transplantata i režnjeva i usporeno zarastanje rane. Da bi se stvar riješila, trebalo je poduzeti brojne sekundarne operacijske procedure. Glavni uzročnik patomorfoloških promjena za Bretta je perzistentna ishemija tkiva. Primjena HBOT vrlo je efikasna u reviziji ishemije i smanjuje broj komplikacija, osobito za liječenje kompleksnih ratnih ozljeda ekstremiteta na III i IV ešalonu medicinske skrbi NATO..

2. PROBLEMATIKA ISTRAŽIVANJA

U razdoblju od 1991 do 1995 godine na Odjelu za plastičnu kirurgiju i opekline, Klinike za kirurgiju, KB Split, lokalitet Križine, liječili smo 1 220 stradalnika Domovinskoga rata koji su imali ukupno 2297 ratnih rana. Bilo je 1159 (95%) muškaraca i 61 (5%) žena, srednje životne dobi od 32 godine (raspon godina bio je od 5 do 79 godina za oba spola zajedno).

Sve ratne rane nisu imale istu kliničku težinu, niti isti ishod liječenja s funkcionalnog i estetskog motrišta. U ovoj disertaciji bit će obrađene najsloženije ozljede ekstremiteta tip III A, B i C po Gustilu, s defektom mekog tkiva i kosti i produženim cijeljenjem rane. S obzirom na etiološke čimbenike ranjavanja, i s tim u svezi patomorfološke promjene koje su se razvijale u ranama, navelo nas je na zaključak da je najviše komplikacija bilo tijekom zatvaranja (tj. rekonstrukcije) rane, kao i za vrijeme samog procesa cijeljenja. Osobito zahtjevne bile su rane s velikim defektom struktura, kominutivnim prelomima, manifestnom dubokom infekcijom, osteomijelitisom, ozljedama krvnih žila i živaca te nekrotizirajućim infekcijama mekog tkiva, posebno onim anaerobnim. Radi boljeg razumijevanja patofizioloških promjena koje se događaju u samim ranama, morali smo napraviti raspodjelu ozljeda prema modificiranoj Gustilovoj klasifikaciji koju smo primijenili za gornje i donje ekstremitete (26).

Za vrijeme rata u Hrvatskoj, adjuvantna terapija HBO nije još bila prihvaćena kao standardna doktrina za liječenje kompleksnih ratnih ozljeda. Na svu sreću sustav za primjenu HBOT u Institutu pomorske medicine HRM bio je u funkciji, pa smo ga mogli koristiti za adjuvantno liječenje teških ratnih ozljeda udova. Pored toga raspolagali smo dovoljnim mirnodopskim znanjem i iskustvom u primjeni HBO. Kliničkim radovima i pokusima na laboratorijskim životinjama davno je dokazano, da povećanje parcijalnog tlaka pO_2 kisika u hipoksičnom tkivu smanjuje edem, ubrzava proliferaciju fibroblasta i stvaranje kolagena, neovaskularizaciju i angiogenezu, osteogenezu i rješava infekciju, osobito onu anaerobnu. Rana se na taj način brže oporavlja i stabilizira. U oporavljenoj rani sa svježim granulacijama bolji je prijam kožnih transplantata i reznjeva, te manji broj komplikacija plastično rekonstrukcijskog liječenja.

Kako nema puno naučnih radova o primjeni hiperbaričnog kisika u liječenju ratnih ozljeda ekstremiteta, osobito onih najsloženijih Tip III A, III B i III C po Gustilu, mi u ovom uratku želimo znanstveno istražiti i kvantificirati, te sistematizirati i statistički analizirati naša iskustva s adjuvantnom primjenom HBO u liječenju najtežih ratnih ozljeda udova.

3. CILJ ISTRAŽIVANJA

Opći cilj rada je istražiti povezanost dopunske terapije hiperbaričnim kisikom i liječenja najčešćih komplikacija koje se javljaju u zbrinjavanju kompleksnijih ratnih ozljeda ekstremiteta, tip III A, III B i III C po Gustillu.

U ovom istraživanju ću sveobuhvatno istražiti najsloženije ratne rane na udovima, tip III A, III B i III C po Gustillu obrađene po doktrini hitne ratne kirurgije koja je u cijelosti bila sukladna s NATO doktrinom hitne ratne kirurgije, a rekonstruirane su plastično rekonstrukcijskim metodama primarne obrade, višekratnim debridmanima, primarnim odgođenim zatvaranjem rane, transplantacijom kože i režnjevima (lokalnim, udaljenim i slobodnim). Rane koje nisu zbrinjavanje po NATO doktrini hitne ratne kirurgije, a dolazile su uglavnom iz BH, imale su složeniji tijek liječenja i teže komplikacije. To je bila non-NATO doktrina obrade rane.

Kako na ishod plastično rekonstrukcijskog liječenja utječe više varijabli, posebno će se obraditi svaka od slijedećih hipoteza:

1. utjecaj doktrine hitne ratne kirurgije (NATO i non NATO) na tijek i ishod liječenja ratnih rana na gornjim i donjim ekstremitetima
2. utjecaj adjuvantne terapije HBO na tijek i ishod liječenja s obzirom na načine obrade ratnih rana
3. pojavnost najčešćih komplikacija plastično rekonstrukcijskog liječenja (duboke infekcije mekog tkiva, osteomijelitisa, lize transplantata kože i nekroze režnja) i utjecaj adjuvantne HBOT na konačan ishod njihova liječenja.

Dobiveni rezultati mogli bi biti znanstveni doprinos za uvrštavanje terapije hiperbaričnim kisikom u doktrinu hitne ratne kirurgije, kao bitne stepenice za liječenje kompleksnih ozljeda ekstremiteta gdje u patofiziološkom lancu dominira hipoksija i defekt struktura. Takođe, u određenoj mjeri mogli bi biti i doprinos za bolje razumijevanje ključnih mehanizama djelovanja hiperbaričnog kisika na patofiziološke i patomorfološke promjene u ratnoj rani.

4. ISPITANICI I METODE

Zbrinjavanje naših ranjenika provodili smo prema Doktrini hitne ratne kirurgije, koju smo dopunili metodom hiperbarične oksigenacije. Protokol zbrinjavanja usvojili smo odmah na početku Domovinskog rata. Ranjenici su prvu pomoć dobili na prvim crtama bojišnice, odakle su bili evakuirani u Mobilne bolnice smještene na sigurnu udaljenost od bojišnice. Tamo je poduzimana reanimacija, primarna obrada rane, uspostava cirkulacije kod ozljede magistralnih krvnih žila i imobilizacija prijeloma. U slučaju visceralnih ozljeda rađena je torakalna drenaža, torakotomija i laparotomija. Nakon stabilizacije općeg stanja i vitalnih funkcija ranjenici su evakuirani na više sanitetske etape, gdje je nastavljeno njihovo liječenje.

Ranjenici s teritorija BH imali su produženi kirurški tretman, često zbog neadekvatne medicinske skrbi, manjka stručnih ljudi i medicinskih sredstava i lijekova, stalnih blokada, otežane evakuacije, što je često rezultiralo nepredvidivim konačnim ishodom liječenja (19,20). Nakon dolaska u bolnicu (II i III ešalona) kod svih ranjenika je nastavljena reanimacija i poduzimana je potrebna medicinska skrb.

Kirurški debridman se sastojao iz radikalne ekscizije devitaliziranog tkiva, od površine kože prema dubini. Na taj način bismo utvrdili lokalizaciju, opseg i kontaminaciju rane. Izvadili bi sva dostupna strana tijela, napravili definitivnu hemostazu i uspostavili drenažu hematoma i seroma. Strijelni kanal smo posebno obradili i drenirali. Ako je prošlo optimalno vrijeme za primarnu obradu, ranu smo zbrinuli po principu obrade inficirane rane. Kod kompartment i crush s pridruženim prijelomom kosti, akutna ishemija tkiva zahtijevala je najhitniju reanimaciju i stabilizaciju vitalnih vrijednosti, debridman rane i prijeloma, vanjsku fiksaciju, kompletnu fasciotomiju odjeljaka, antibiotike i antikoagulanse. Zbog opsežne rabdmiolize prijetilo je začepljenje tubula bubrega i nastanak akutne bubrežne insuficijencije.

U slučaju sumnje na ozljedu magistralne krvne žile rađeno je angiografsko snimanje i UZ dijagnostika protoka krvi. Ledirane krvne žile rekonstruirane su angio-kirurški: postraničnim šavovima, «end-to-end» anastomozom, venskim presatkom, patch plastikom krvne žile, a u posebnim slučajevima i ekstra anatomskim «by-passom».

Za repoziciju i stabilizaciju prijeloma rabili smo više vrsta vanjske fiksacije. Minimalnu unutarnju osteosintezu Kirschnerovim iglama ili pojedinačnim vijcima prema AO tehnici radili smo pretežno kod prijeloma malih kostiju i drugih ozljeda šake (51).

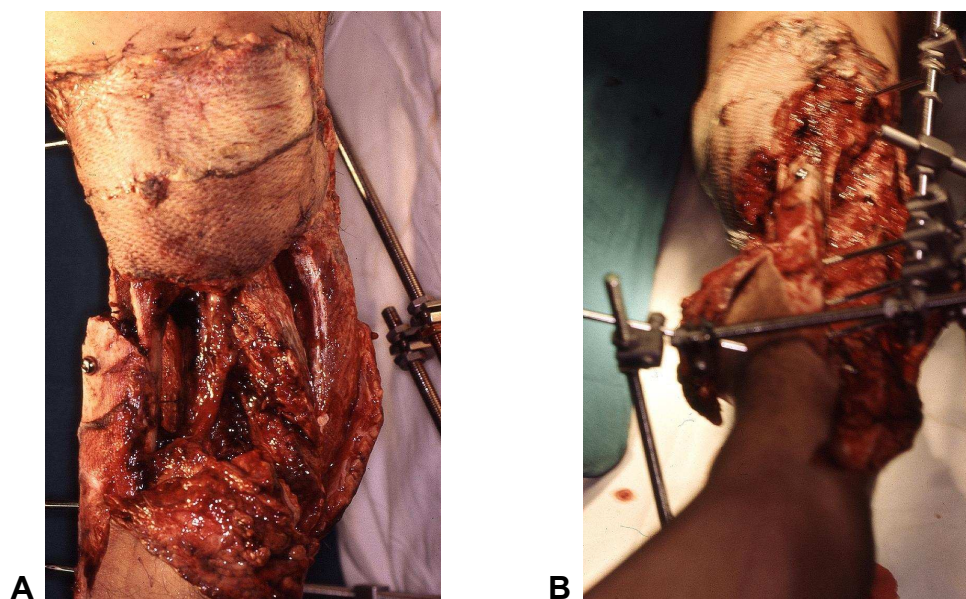
Pridružene ozljede perifernih živaca primarno smo samo eksplorirali i kirurški obradili, a krajeve presječenog živca bismo označili najlonom. Najviše je bilo potpunih presjeka živca (neuropaxia) i to na gornjim udovima, u vidu radijalne i ulnarne paralize. Kontuzije i nepotpuni presjek (axonotmesis i neurotmesis) imali smo kod trećine naših

ranjenika. Paraliza peroneusa, bilo zbog ozljede ischiadicusa ili peroneusa javila se kod 28 (23,7%) slučajeva. Sve rekonstrukcije živaca izvodili smo sekundarno, obično 2 do 12 mjeseci nakon zacjeljenja i obnove mekog pokriva.

U Klinici za kirurgiju KB Split lokalitet Križine plastično-rekonstrukcijski je liječeno ukupno 1220 ranjenika Domovinskog rata iz Republike Hrvatske (RH) i Bosne i Hercegovine (BiH). Bilo je 1159 (95%) muškaraca i 61 (5%) žena, prosječne životne dobi 32 godine (medijan: 25; raspon: 5-79). Zadobivene rane su u 625 (31%) ranjenika bile na gornjim, a u 1403 (69%) na donjim udovima.

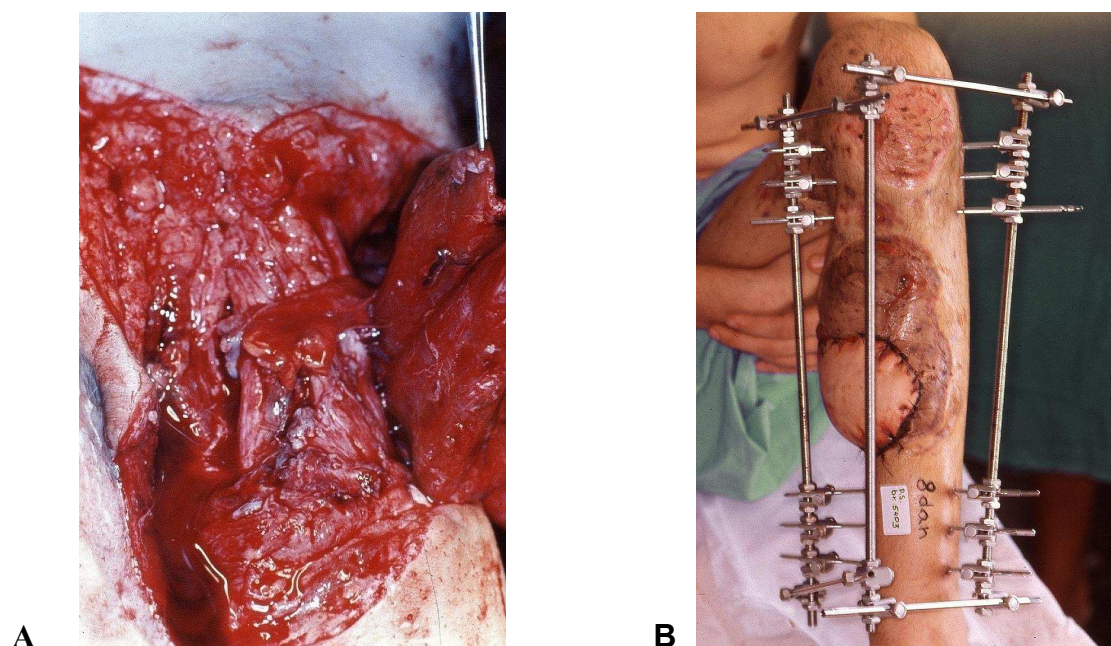
Ovim retrospektivnim istraživanjem je obuhvaćeno 388 ranjenika s najtežim ratnim ozljedama na ekstremitetima tipa IIIA, IIIB i IIIC po Gustillu, svrstanih u 4 kliničke skupine glede vrste i težine ozljede (Tablica 1).

Prema analizi početnih karakteristika ratne rane Skupina I predstavlja najtežu skupinu koja sadrži sve bitne karakteristike ratne rane, osim početne infekcije mekog tkiva. U toj skupini nalazimo: ishemiju i kompartment, otvoreni, komplicirani prijelom kosti, destrukciju i defekt mekog tkiva, giljotinsku amputaciju uda, ozljedu magistralne krvne žile i živca i kraš sindrom (Slika 11).

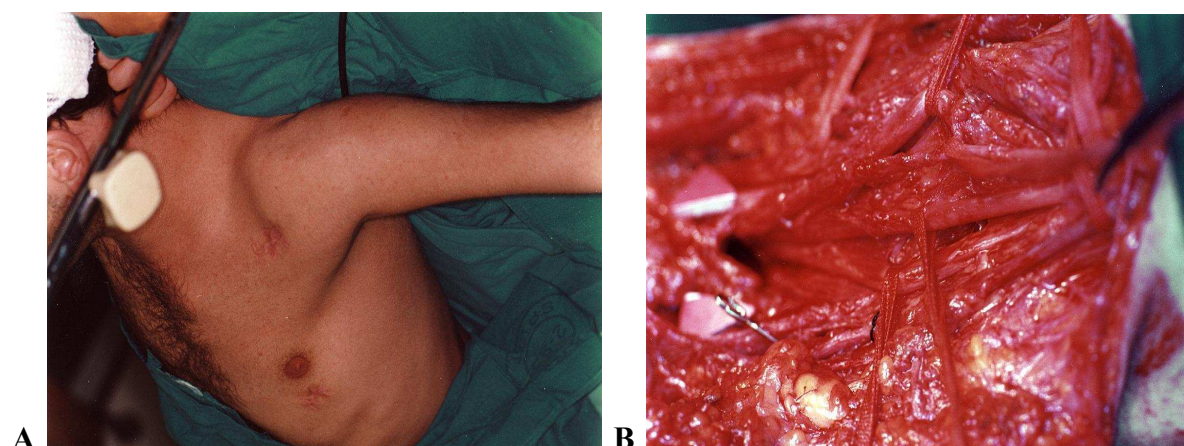


Slika 11. A (lijevo) Prikaz kompleksne crush ozljede s avulzijom i defektom kože i mekog tkiva u poplitealnoj regiji. B (desno) Prikaz kompleksne crush ozljede s avulzijom i defektom kože i mekog tkiva potkoljenice.

Skupina II su složene rane s ishemijom i kompartmentom, otvorenim, kompliciranim prijelomom kosti, velikom destrukcijom i defektom mekog tkiva, ozljedom krvnih žila i živca, početnom infekcijom mekog tkiva, ali bez kraš sindroma (Slike 12 i 13).

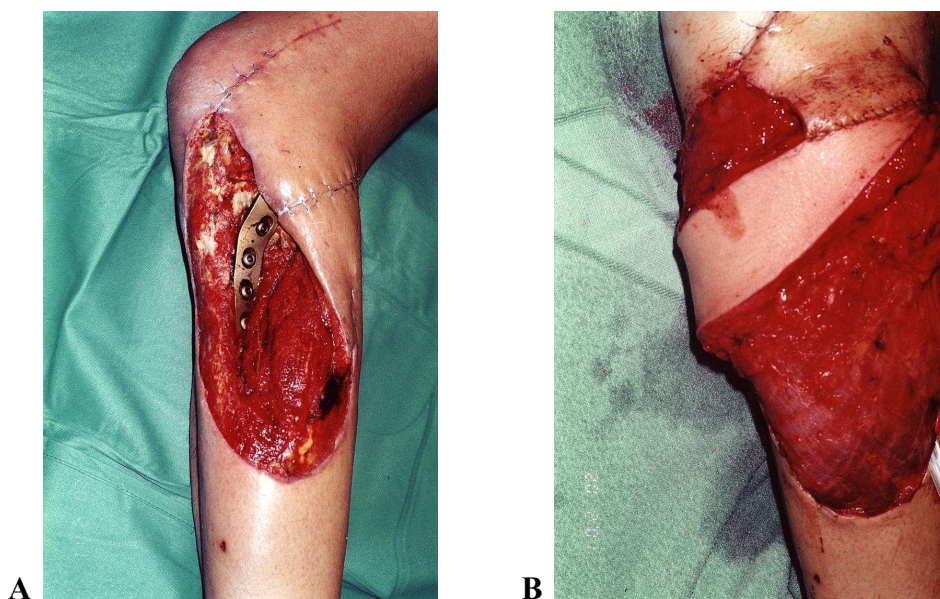


Slika 12. Prikaz zbrinjavanja kompleksne ozljede potkoljenice Gustilo tip III C (Slike A i B). A (lijevo) Mjesto anastomoze slobodnog reznja na potkoljenici. B (desno) Postoperacijski izgled slobodnog reznja i vanjske fiksacije potkoljenice.



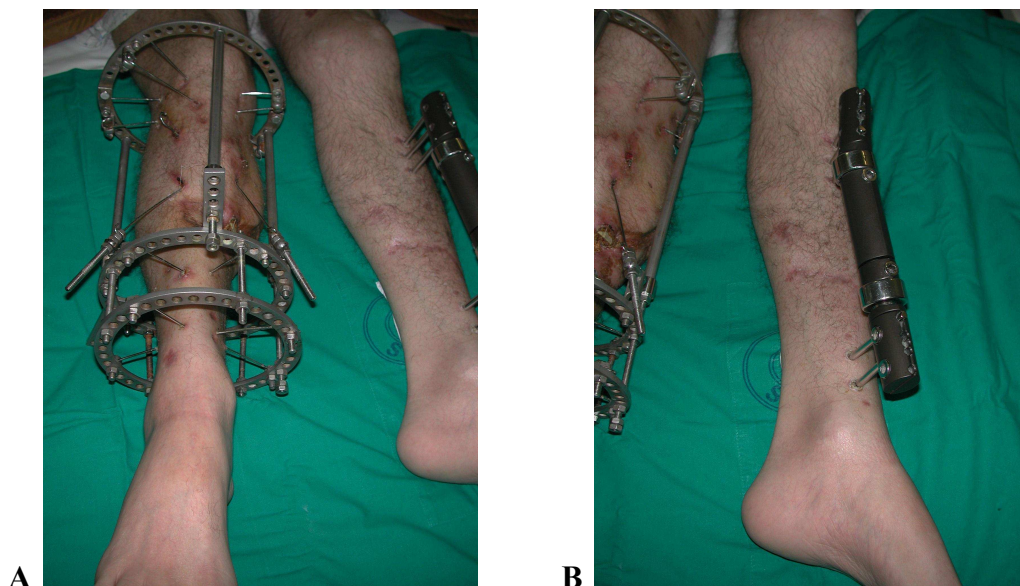
Slika 13. A (lijevo) Prikaz sklopeta rane lijevog ramena s ozljedom brahijalnog plexusa. B (desno) Sekundarna eksploracija brahijalnog plexusa.

U skupini III su složene rane s ishemijom i kompartmentom, otvorenim, kompliciranim prijelomom kosti, destrukcijom i defektom mekog tkiva, bez ozljede krvnih žila i živaca, bez kraš sindroma, ali s početnom infekcijom mekog tkiva (Slika 14).



Slika 14. A (lijevo) Prikaz složene ozljede platoa tibije s destrukcijom, defektom i početnom infekcijom mekog tkiva koja je zahvatila kost. B (desno) Sekundarna rekonstrukcija slobodnim mikrovaskularnim mišićno kutanim režnjem M. latissimus dorsi.

Skupina IV predstavlja rane s ishemijom i kompartmentom, otvorenim, kompliciranim prijelom kosti i velikom destrukcijom i defektom mekog tkiva (Slika 15).



Slika 15. A (lijevo) Prikaz kompliciranog prijeloma desne potkoljenice s vanjskom fiksacijom po metodi Ilizarov. B (desno) Unilateralna vanjska fiksacija lijeve potkoljenice po metodi Ortofix.

Preostali ranjenici imali su lakše tjelesne ozljede (N=432), ili je to bila skupina ranjenika koja nije imala potpune medicinske podatke o liječenju (N=400) pa nisu ušli u istraživanje.

Pošto su sve ratne rane primarno kontaminirane polimorfnom bakterijskom florom, u liječenju je doktrinarno primijenjena profilaksa antibioticima: Cristacyllin 20.000.000, Gentamycin 80 mg x 2 ili 240 mg x1 te Metronidazol 500 mg x 3.

Nakon oporavka i stabilizacije rane, tj. kad su se u rani pojavile svježije granulacije, za zatvaranje je primijenjena rekonstrukcija s transplantatima kože, režnjem ili kombinacija transplantata i režnja.

Kod 99 (26%) ranjenika, na njih 388 primijenjena je adjuvantna terapija hiperbaričnim kisikom (HBOT), dok je ostalih 289 (74%) ranjenika, kod kojih nije bila primijenjena adjuvantna terapija hiperbaričnim kisikom, činilo kontrolnu skupinu.

Terapija hiperbaričnim kisikom izvodila se udisanjem 100 % kisika u hiperbaričnoj komori, na tlaku većem od 1.0 bara. Kod 92 ranjenika primijenjen je tlak HBO₂ od 2,2 bara, a u 7 je slučajeva primijenjeni tlak iznosio 2,8 bara. Liječenje se provodilo u više seansi, a njihov broj je ovisio o razvoju kliničke slike bolesti (21,22).

Podaci koje smo u istraživanju pratili bili su vrlo bitni za sve skupine ranjenika, osobito radi usporedbe dvije različite doktrine obrade ratne rane (NATO i non-NATO doktrina hitne ratne kirurgije), kao i zbog adjuvantne primjene HBO, što je i tema ove disertacije. Oni su uzeti iz medicinske dokumentacije ranjenika, povijesti bolesti, operacijskih i drugih terapijskih protokola Kliničke bolnice Split (KB Split) i protokola HBOT iz Instituta pomorske medicine Hrvatske ratne mornarice (IPM HRM):

1. Opći podaci:

- etiologija ranjavanja (strijelne i eksplozivne)
- tip rane i lokalizacija na udovima
- postrojba HV/HVO.

2. Podaci koji opisuju karakteristike rane:

- destrukcija i defekti mekog tkiva
- ozljeda krvnih žila
- ozljeda živaca
- ishemija-kompartment
- otvoreni, komplicirani prijelom kosti
- crush sindrom
- početna infekcija mekog tkiva

- primarna, giljotinska amputacija ekstremiteta.
3. Podaci o komplikacijama koje su praćene od ranjavanja do kraja bolničkog liječenja, a osteomijelitis je praćen godinu dana nakon izlaska ranjenika iz bolnice:
 - duboka infekcija mekog tkiva
 - osteomijelitis,
 - liza transplantata kože
 - nekroza reznja.
 4. Vrijeme proteklo od ranjavanja do stvaranja svježih granulacija i stabilizacije rane.
 5. Podaci koji mogu utjecati na tijek i ishod liječenja:
 - doktrina hitne ratne kirurgije NATO i non-NATO
 - adjuvantna terapija HBO , tlak HBO , broj seansi.

Tablica 1. Raspodjela 388 pacijenata s ratnim ozljedama udova tretiranih u Kliničkoj bolnici Split od 1999 do 1995 koje su raspoređene u četiri skupine glede složenosti, težine i primarnih karakteristika ratne rane†

	Vrste ratnih ozljeda na ekstremitetima			
	Skupina I (N=79)	Skupina II (N=111)	Skupina III (N=100)	Skupina IV (N=98)
Ishemija i kompartment	*	*	*	*
Složena ozljeda mekog tkiva	*	*	*	*
Otvoreni prijelom kosti	*	*	*	*
Ozljeda krvnih žila	*	*		
Ozljeda živca	*	*		
Crush sindrom	*			
Giljotinska amputacija ekstremiteta	*			
Početna infekcija mekog tkiva		*	*	

* Znači DA

† Skupina I sadrži najslabije i najteže ratne rane, dok skupina IV sadrži najmanje složene rane. Svrha raspodjele je bila da reducira mogući utjecaj težine i složenosti rana na analizu rezultata terapije HBO.

TIJEK I ISHOD PLASTIČNO-REKONSTRUKCIJKOG LIJEČENJA

Tijek i ishod plastično-rekonstrukcijskog liječenja ratnih ozljeda ekstremiteta definirali smo kroz pojavnost najčešćih komplikacija tijekom njihova liječenja i stabilizaciju rane:

1. duboke infekcija mekog tkiva,
2. infekcije kosti (osteomijelitis),
3. lize autotransplantata kože,
4. nekroze reznja
5. vrijeme potrebno za stvaranje svežih granulacija i stabilizaciju rane.

ANALIZE PODATAKA

Usporedbe učestalosti nastanka komplikacija liječenja između ispitne i kontrolne skupine statistički su potkrjepljene χ^2 testom. Izračunati su i odgovarajući omjeri izgleda (odds ratios) i njihovi 95% intervali pouzdanosti (95% confidence intervals). Korekcija zbog utjecaja kovarijabli napravljena je logističkom regresijom. U slučaju usporedbe vremena do stvaranja granulacije, zbog izrazite nesimetrične distribucije podataka uporabljen je Mann-Whitneyev test.

5. REZULTATI RADA

Od 388 ranjenika muškog spola, medijana životne dobi 29 godina (raspon od 19 do 56 godina), njih 99 (25,5%) bilo je liječeno adjuvantnom terapijom HBO .

Po NATO doktrini hitne ratne kirurgije liječeno je 310 (80%) najtežih ranjenika. (Tablica 2).

Tablica 2. Karakteristike ratnih ozljeda na udovima kod 388 pacijenata tretiranih u Kliničkoj bolnici Split od 1999 do 1995 koje su raspoređene u četiri skupine glede složenosti, težine, primarnih karakteristika ratne rane i primjene HBOT *

Varijable		Skupina† I (N=79)	Skupina† II (N=111)	Skupina† III (N=100)	Skupina† IV (N=98)
Postrojba	HV	63 (79%)	94 (85%)	83 (83%)	78 (80%)
	HVO	16 (21%)	17 (15%)	17 (17%)	20 (20%)
Etiologija	strijelne	25 (32%)	32 (29%)	26 (26%)	31 (32%)
	eksplozivna	54 (68%)	79 (71%)	74 (74%)	67 (68%)
Lokalizacija	ruka	12 (15%)	17 (15%)	14 (14%)	15 (15%)
	noga	57 (72%)	92 (83%)	70 (70%)	63 (64%)
	ruka + noga	10 (13%)	12 (2%)	16 (16%)	20 (21%)
Kirurška doktrina	NATO	58 (73%)	93 (84%)	81 (81%)	78 (80%)
Primjena HBOT		20 (25%)	26 (23%)	27 (27%)	26 (27%)
Broj HBOT; (prosjek ± SD) (raspon)		6,1±2,5 (3-10)	4,5±1 (3-7)	4,4 ±1 (3-7)	4,4 ±1 (2-6)

*

Kratice: NATO - Kirurška doktrina Sjeverno-atlanske vojne organizacije; HBOT-terapija hiperbaričnim kisikom; SD-standardna devijacija; HV-hrvatska vojska; HVO-Hrvatsko vijeće obrane

† Pacijenti su bili grupirani prema složenosti, težini i primarnim karakteristikama rana kao što je prikazano u Tablici 1.

Ispitivane skupine nisu se razlikovale po ispitivanim karakteristikama ranjavanja kao niti prema doktrini obrade rane.

Unutar svake skupine ranjenika ispitali smo distribuciju NATO prema primjeni HBOT. Distribucija NATO se ni u jednoj skupini nije bitno razlikovala između ranjenika kod kojih je primijenjena dodatna terapija HBO i onih kod kojih ona nije primijenjena (Tablica 3).

Tablica 3. Učestalost primjene NATO ratne doktrine prema primjeni HBOT u svakoj skupini ranjenika sa ratnim ranama na udovima liječenih u Kliničkoj bolnici Split od 1991 do 1995

Skupine pacijenata*	Terapija HBO	
	ne	da
Skupina I	43 (73%)	15 (75%)
Skupina II	73 (86%)	20 (77%)
Skupina III	62 (85%)	19 (71%)
Skupina IV	59 (82%)	19 (73%)

* Skupine su opisane u Tablici 1.

Utjecaj adjuvantne terapije HBO na tijek i ishod liječenja ratnih ozljeda ekstremiteta definirali smo kroz pojavnost sljedećih komplikacija u njihovu liječenju:

1. duboke infekcije mekog tkiva,
2. infekcije kosti (osteomijelitisa),
3. lize autotransplantata kože,
4. nekroze režnja.

Povezanost primjene adjuvantne HBOT s komplikacijama koje se javljaju u liječenju ratnih rana za sve skupine zajedno prikazana je u Tablici 4.

U skupini ranjenika kod kojih nije primijenjena adjuvantna HBOT oko dva puta je češća infekcija i liza transplantata kože, a oko tri puta nekroza režnja, prema skupini ranjenika kod kojih je HBOT primijenjena .

Medijan stvaranja svježih granulacija vremenski je oko 30% duži u skupini ranjenika bez primjene adjuvantne HBOT, prema onima s primjenom adjuvantne HBOT. Primjena dodatne HBOT također je bitno utjecala na smanjenje pojave osteomijelitisa.

Usklađenje rezultata glede primjene NATO doktrine nema bitnijeg utjecaja.

Tablica 4. Povezanost primjene adjuvantne HBOT i nastanka komplikacija u liječenju ratnih rana za sve skupine ranjenika zajedno koji su obrađeni pod NATO doktrini hitne ratne kirurgije

Komplikacije	Broj (%) pacijenata		p *	^s Omjer izgleda (95% CI)	
	HBOT ne (N=289)	HBOT da (N=99)		nekorigiran za NATO	korigiran za NATO
Duboka infekcija mekog tkiva	196 (68%)	35 (35%)	<0,001	3,8 (2,3-6,1)	3,9 (2,4-6,2)
Osteomijelitis	214 (74%)	62 (63%)	0,03	1,5 (0,9-2,4)	1,5 (1,0-2,4)
Liza transplantata	151 (52%)	23 (23%)	<0,001	3,5 (2,1-5,9)	3,8 (2,2-6,4)
Nekroza reznja	147 (51%)	15 (15%)	<0,001	6,0 (3,3-10,9)	6,2 (3,4-11,2)
Vrijeme do granulacije (dani; medijan; raspon)	12 (1-12)	9 (5-57)	<0,001		

*p su vrijednosti dobivene χ^2 testom i Mann-Whitney testom (vrijeme do stvaranja svježih granulacija)

^s referentna skupina su ranjenici kod kojih nije primijenjena HBOT

Također smo unutar svake skupine ranjenika posebno ispitali povezanost dodatne HBOT s nastankom komplikacija (Tablica 5). Korekcija omjera izgleda (odds ratios) dobivena je logističkom regresijom.

U skupini I bez primjene adjuvantne HBOT oko dva puta je češća duboka infekcija mekog tkiva i liza transplantata kože, i oko tri puta nekroza reznja, prema skupini ranjenika s primjenom HBOT.

Medijan stvaranja svježih granulacija bio je oko 10% duži u ranjenika bez primjene adjuvantne HBOT, prema onima s primjenom adjuvantne HBOT.

Usklađenje rezultata glede primjene NATO doktrine nema bitnijeg utjecaja.

Tablica 5. Povezanost primjene adjuvantne HBOT i nastanka komplikacija u liječenju ratnih rana u Skupini I koje su obrađene pod NATO doktrini hitne ratne kirurgije

Komplikacije	Broj (%) pacijenata		p*	^s Omjer izgleda (95% CI)	
	HBOT ne (N=59)	HBOT da (N=20)		nekorigiran za NATO	korigiran za NATO
Duboka infekcija mekog tkiva	44 (75%)	9 (45%)	0,015	3,6 (1,2-10,3)	3,6 (1,2-10,3)
Osteomijelitis	29 (49%)	9 (45%)	0,75	1,2 (0,4-3,3)	1,2 (0,4-3,25)
Liza transplantata	28 (47%)	4 (20%)	0,031	3,6 (1,1-12,0)	3,6 (1,1-12,3)
Nekroza reznja	39 (66%)	4 (20%)	<0,001	7,8 (2,3-26,3)	8,6 (2,4-31,3)
Vrijeme do granulacije(dani; medijan, raspon)	11 (8-21)	10 (6-13)	<0,001		

*p su vrijednosti dobivene χ^2 testom i Mann-Whitney testom (vrijeme do stvaranja svježih granulacija)

^s referentna skupina su ranjenici kod kojih nije primijenjena HBOT

Povezanost primjene adjuvantne HBOT i nastanka komplikacija u liječenju ratnih rana u Skupini II. (Tablica 6). Korekcija omjera izgleda (odds ratios) dobivena je logističkom regresijom.

U skupini II bez primjene adjuvantne HBOT je oko dva puta češća duboka infekcija mekog tkiva, oko tri puta liza transplantata kože, i oko deset puta nekroza reznja, prema skupini ranjenika s primjenom adjuvantne HBOT

Medijan stvaranja svježih granulacija je oko 30% duže u ranjenika bez primjene adjuvantne HBOT, prema onima s primjenom adjuvantne HBOT.

Usklađenje glede primjene NATO protokola pojačalo je utjecaj HBOT glede prevencije nekroze reznja.

Tablica 6. Povezanost primjene adjuvantne HBOT i nastanka komplikacija u liječenju ratnih rana Skupini II koje su obrađene pod NATO doktrini hitne ratne kirurgije

Komplikacije	Broj (%) pacijenata		p*	^s Omjer izgleda (95% CI)	
	HBOT ne (N=85)	HBOT da (N=26)		nekorigiran za NATO	korigiran za NATO
Duboka infekcija mekog tkiva	58 (68%)	10 (38%)	<0,006	3,4 (1,9-8,5)	3,4 (1,4-8,5)
Osteomijelitis	78 (92%)	25 (96%)	0,449	0,5 (0,1-3,8)	0,4 (0,1-3,6)
Liza transplantata	35 (41%)	4 (15%)	0,016	3,9 (1,2-12,2)	3,9 (1,2-12,2)
Nekroza reznja	36 (42%)	1(4%)	<0,001	18 (2,4-14,3)	18 (2,3-14,2)
Vrijeme do granulacije; (dani; medijan, raspon)	13 (8-19)	10 (6-57)	<0,001		

* p su vrijednosti dobivene χ^2 testom i Mann-Whitney testom (vrijeme do stvaranja svježih granulacija)

^s referentna skupina su ranjenici kod kojih nije primijenjena HBOT

Povezanost primjene adjuvantne HBOT i nastanka komplikacija u liječenju ratnih rana u Skupini III (Tablica 7). Korekcija omjera izgleda (odds ratios) dobivena je logističkom regresijom.

U skupini III bez primjene adjuvantne HBOT je oko tri puta češća duboka infekcija mekog tkiva, oko dva puta liza transplantata kože i nekroza reznja i gotovo dva puta nastanak osteomijelitisa, prema skupini ranjenika s primjenom adjuvantne HBOT

Medijan stvaranja svježih granulacija traje 40% duže u ranjenika bez primjene adjuvantne HBOT, prema onima s primjenom adjuvantne HBOT.

Usklađenje glede primjene NATO protokola nije pojačalo utjecaj HBOT glede prevencije nekroze reznja.

Tablica 7. Povezanost primjene HBOT i nastanka komplikacija u liječenju ratnih rana u skupini III koje su obrađene pod NATO doktrini hitne ratne kirurgije

Komplikacije	Broj (%) pacijenata		p*	§ Omjer izgleda (95%CI)	
	HBOT ne (N=73)	HBOT da (N=27)		nekorigiran za NATO	korigiran za NATO
Duboka infekcija mekog tkiva	45 (62%)	5 (19%)	<0,001	7,0 (2,4-21)	6,6 (2,2-19,6)
Osteomijelitis	69 (82%)	15 (56%)	0,003	3,4 (1,3-8,8)	3,3 (1,5-8,8)
Liza transplantata	42 (58%)	8 (30%)	0,013	3,2 (1,3-8,3)	3,3 (1,3-8,5)
Nekroza reznja	38 (52%)	7 (26%)	0,020	3,1 (1,2-8,2)	3,0 (1,1-8,1)
Vrijeme do granulacije; (dani; medijan, raspon)	13 (1-21)	8 (5-12)	<0,001		

* p su vrijednosti dobivene χ^2 testom i Mann-Whitney testom (vrijeme do stvaranja svježih granulacija)

§ referentna skupina su ranjenici kod kojih nije primijenjena HBOT

Povezanost primjene adjuvantne HBOT i nastanka komplikacija u liječenju ratnih rana u Skupini IV (Tablica 8). Korekcija omjera izgleda (odds ratios) dobivena je logističkom regresijom.

U skupini IV bez primjene adjuvantne HBOT je oko jedan i pol put češća duboka infekcija mekog tkiva, oko dva puta liza transplantata kože, i oko četiri puta nekroza reznja, prema skupini ranjenika s primjenom adjuvantne HBOT.

Medijan stvaranja svježih granulacija bio je oko 30% duži u ranjenika bez primjene adjuvantne HBOT, prema onima s primjenom adjuvantne HBOT.

Usklađenje glede primjene NATO protokola pojačalo je utjecaj HBOT glede prevencije nekroze reznja.

Tablica 8. Povezanost primjene adjuvantne HBOT i nastanka komplikacija u liječenju ratnih rana u Skupini IV koje su obrađene pod NATO doktrini hitne ratne kirurgije

Komplikacije	Broj (%) pacijenata		p*	^s Omjer izgleda (95% CI)	
	HBOT ne (N=72)	HBOT da (N=26)		nekorigiran za NATO	korigiran za NATO
Duboka infekcija mekog tkiva	49 (68%)	11 (42%)	0,021	2,9 (1,2-7,3)	3,0 (1,2-7,6)
Osteomijelitis	38 (53%)	13 (50%)	0,810	1,1 (0,5-2,7)	1,4 (0,5-3,9)
Liza transplantata	46 (64%)	7 (27%)	0,001	4,8 (1,8-12,9)	5,4 (1,9-15,4)
Nekroza reznja	34 (47%)	3 (12%)	<0,001	6,8 (1,9-25)	8,9 (2,3-34,5)
Vrijeme do granulacije; (dani; medijan, raspon)	12 (8-25)	9 (7-48)	<0,001		

*p su vrijednosti dobivene χ^2 testom i Mann-Whitney testom (vrijeme do stvaranja svježih granulacija)

^s referentna skupina su ranjenici kod kojih nije primijenjena HBOT

Zbirni prikaz omjera izgleda (95% interval pouzdanosti) za nastanak komplikacija korigiran za NATO prema primjeni adjuvantne HBOT i ispitivanim skupinama prikazan je u Tablici 9.

Omjer izgleda za nastanak neke od komplikacija u liječenju ratnih rana (duboke infekcije mekog tkiva, osteomijelitisa, lize transplantata kože i nekroze reznja) različit je po skupinama rana.

U Skupini II ako nije primijenjena adjuvantna HBOT, omjer izgleda za nastanak nekroze reznja je dva puta veći od omjera izgleda u Skupinama I i IV, a oko šest puta u Skupini III U Skupinu II su grupirane najkompleksnije rane s ishemijom i kompartmentom, destrukcijom i defektom mekog tkiva, otvorenim, kompliciranim prijelomom kosti, ozljedom krvnih žila, živaca, kraš sindromom i početnom infekcijom mekog tkiva. Tu je nekroza reznja ukupno osamnaest puta veća, što je očekivana posljedica patomorfoloških promjena, koje se zbivaju u tako kompleksnoj rani.

U Skupini III ako nije primijenjena adjuvantna HBOT, omjer izgleda za nastanak duboke infekcije je dva puta veći nego u ostalim skupinama. Klinički, u toj skupini imamo veliku destrukciju i defekt mekog tkiva, komplicirani, otvoreni prijelom kosti, i manifestnu početnu infekciju mekog tkiva, koja se zbog neadekvatnog primarnog debridmana razvila u duboku infekciju mekog tkiva. U Skupini III ako nije primijenjena adjuvantna HBOT, omjer izgleda i za nastanak osteomijelitisa je skoro tri puta veći prema ostalim skupinama.

Omjer izgleda za nastanak lize transplantata kože ako nije primijenjena adjuvantna HBOT je za prve tri skupine ujednačen, a u četvrtoj skupini je oko 1,5 put veći u odnosu na I, II i III. skupinu. Klinički, u IV skupini imamo ishemiju i kompartment, veliku destrukciju i defekt mekog tkiva i komplicirani, otvoreni prijelom kosti,

Tablica 9. Prikaz omjera izgleda (95% interval pouzdanosti) za nastanak komplikacija u liječenju ratnih rana korigiran za NATO protokol, prema primjeni adjuvantne HBOT i ispitivanim skupinama rana

Skupine rana	Duboka infekcija	Osteomijelitis	Liza transplantata	Nekroza reznja
Skupina I	3,6 (1,2-10,3)	1,2 (0,4-3,25)	3,6 (1,1-12,3)	8,6 (2,4-31,3)
Skupina II	3,4 (1,4-8,5)	0,4 (0,1-3,6)	3,9 (1,2-12,2)	18 (2,3-14,2)
Skupina III	6,6 (2,2-19,6)	3,3 (1,5-8,8)	3,3 (1,3-8,5)	3,0 (1,1-8,1)
Skupina IV	3,0 (1,2-7,6)	1,4 (0,5-3,9)	5,4 (1,9-15,4)	8,9 (2,3-34,5)

Utjecaj HBOT na prevenciju komplikacija liječenja bitniji je u ranjenika koji nisu tretirani NATO protokolom glede duboke infekcije mekog tkiva i nekroze reznje, dok obrnuto vrijedi za lizu transplantata (Tablica 10).

Tablica 10. Prikaz omjera izgleda (95% interval pouzdanosti) za nastanak komplikacija u liječenju ratnih rana u odnosu na uporabu adjuvantne HBOT

Sve skupine	non- NATO	NATO
-------------	-----------	------

Duboka infekcija mekog tkiva	3,8 (2,3-6,1)	10,7 (3,5-32)	2,8 (1,7-4,8)
Osteomijelitis	1,5 (0,92-2,4)	1,1 (0,37-3,1)	1,7 (0,99-2,9)
Liza transplantata	3,5 (2,1-5,9)	2,2 (0,85-5,7)	4,5 (2,4-8,54)
Nekroza reznja	6 (3,3-10,9)	9,5 (2,9-31)	5,4 (2,7-10,8)

Kruskal Wallisovom analizom varijance vremena potrebnog za nastanak svježih granulacija u NATO i non-NATO skupinama ranjenika, u odnosu na primjenu adjuvantne HBOT dobili smo statistički bitnu povezanost ($p < 0,001$) (Tablica 11).

Za liječenja najtežih ratnih rana, kako bi se ubrzalo stvaranje svježih granulacija, presudno je što ranije uvođenje dodatne terapije sa HBO. Evidentno je da to znakovito ubrzava stabilizaciju stabilizaciju rane, kao i ukupno cijeljenje.

Tablica 11. Prikaz medijana (raspon) vremena do stvaranja svježih granulacija u danima prema primjeni HBOT i NATO-non NATO

	Terapija HBO		p*
	ne	da	
NATO	12,6 (3-28)	9 (5-50)	<0,001
non-NATO	12 (1-22)	10 (7-57)	<0,001
p*	0,065	0,498	

*Mann-Whitney test

6. RASPRAVA

U suvremenim ratovima ozljede ekstremiteta predstavljaju i dalje krupan terapijski i veliki zdravstveni problem. Bez obzira na materijalno bogatstvo i ljudske resurse, svaka država uvijek mora za zbrinjavanje svojih ranjenika primijeniti najbolje metode plastično-rekonstrukcijskog, kao i sve ostale mogućnosti suvremenog liječenja. Ishod liječenja u funkcionalnom i estetskom smislu, kao i poboljšanje kvalitete života zavisi od niza čimbenika. Načelno ih možemo razvrstati u dvije velike skupine:

1. Prvu skupinu čine: etiološki uzroci ratnih ozljeda, vrsta i težina rane, njihov broj i lokalizacija, metode kirurškog liječenja i fizikalna terapija i rehabilitacija.

2. Drugu skupinu čine: doktrina hitne ratne kirurgije, osposobljenost ljudstva, opremljenost snagama i sredstvima, evakuacija, ešalonirana zdravstvena skrb, ranije znanje i iskustvo osoblja koje se bavi liječenjem kompleksnih ozljeda ekstremiteta (6,14,22).

Mi smatramo da se najbolji rezultati u obradi i rekonstrukciji ratnih ozljeda mogu postići ako se sintetiziraju znanja o liječenju mirnodopskih rana (radnih nesreća, prometnih udesa ranjavanja malokalibarskim oružjima i minama), s onima iz novijih ratnih sukoba. Dakako da je obvezujuće prethodno usvajanje Doktrine hitne ratne kirurgije, koja je temeljni kamen za zbrinjavanje i liječenje ratnih ozljeda (6,19,20).

Postoji velika razlika glede mehanizma ozljeđivanja i razvoja kliničke slike između mirnodopskih i ratnih rana. Etiološki čimbenik koji izaziva patofiziološke promjene kod ratnih ozljeda je projektil velike početne brzine ili su to krhotine eksplozivnog oružja. Ti čimbenici načelno uzrokuju kompleksne ozljede, za koje je potrebno poduzeti veći broj radikalni debridmana i primijeniti adjuvantnu HBO (22), ne bi li se rana što prije stabilizirala i stvorili uvjeti za što ranije zatvaranje defekata nekom od metoda plastično-rekonstrukcijskog liječenja.

Znanstvenih izvješća o primjeni hiperbarične oksigenacije za liječenje ratnih ozljeda, posebno onih na ekstremitetima, u recentnoj literaturi je vrlo malo. Tako se u izvještaju Američkog ministarstva obrane iz 2004 godine govori o primjeni hiperbarične oksigenacije kao o načinu dopunskog liječenja kompleksnih ratnih ozljeda na III i IV ešelonu medicinske skrbi NATO. Međutim, u tom izvještaju daje se i posebna napomena da je HBO samo jedan modalitet liječenja. Kao takva ona još uvijek nije usvojena u kiruršku doktrinu NATO (102).

Na početku istraživanja najprije sam odredio najvažnije patofiziološke osobine ratnih rana u Domovinskom ratu čije se liječenje može znakovito potpomoći ranom terapijom HBO. (Tablica 1). Kako su u disertaciji obrađene najteže i najsloženije ratne ozljede s velikim

defektom struktura i funkcionalnim ispadima, svaka dopunska terapija koja ima pozitivan utjecaj na konačan ishod njihova liječenja hvale je vrijedna i ima opravdanje za primjenu. Varijable koje determiniraju tu terapiju utemeljene su na rezultatima eksperimentalnih i kliničkih ispitivanja koja su provedena na modelima ratne rane. Modeli su bili eksperimentalno ranjavani suvremenim projektilima i eksplozivnim oružjima. Praćena je patofiziologija i patomorfologija rane, razvoj kliničke slike i provedena terapija. Odabrane varijable uistinu označavaju najvažnije karakteristike ratnih ozljeda, kao i najčešće komplikacije njihova liječenja. One su ujedno glavni prediktori konačnog ishoda plastično-rekonstrukcijskog liječenja (6,10,13,14,108,109).

Zbrinjavanje složenih ozljeda udova raspoređenih prema Gustilu mora biti organizirano u ustanovama s dobro uigranim plastično-rekonstrukcijskim i mikrokirurškim servisom. S druge strane i sustav za primjenu hiperbarične oksigenacije također zahtijeva smještaj u vrhunskoj ustanovi za pomorsku i hiperbaričnu medicinu, kao što ga imamo u IPM HRM u Splitu.

Klasifikacija fraktura ima znakoviti utjecaj na izbor metode kirurškog tretmana (58,72,110). Poznati su brojni protokoli za liječenje otvorenih Gustilo tip III A-C prijeloma (10,16,18,26,28,35,58,110). Oni se razlikuju u vrstama osteosinteze, vremenu kad se mora napraviti rekonstrukcija mekog pokrova, tipu reznja i metodi tretmana koštanih defekata. Ako želimo ostvariti «restitutio ad integrum», moramo se uvijek zalagati za ranu rekonstrukciju, jer ona daje najmanje komplikacija i najbolji ishod liječenja.

U prvoj skupini rana adjuvantna HBOT je imala najveći utjecaj na duboku infekciju mekog tkiva i nekrozu reznja, a nešto manje na lizu autotransplantata kože (Tablica 1 i 5).

Prva skupina ima sve attribute kompleksne rane, osim početne infekcije mekog tkiva. Karakterizira je: ishemija, kompartment, destrukcija i defekt mekog tkiva, otvoreni prijelom sa segmentalnim defektom kosti, ozljeda magistralnih krvnih žila i živaca, crush sindrom i primarna, giljotinska amputacija ekstremiteta.

Patofiziološke i patomorfološke promjene u prvoj skupini temelje se na četiri klinička sindroma: 1) akutnoj perifernoj vaskularnoj ishemiji

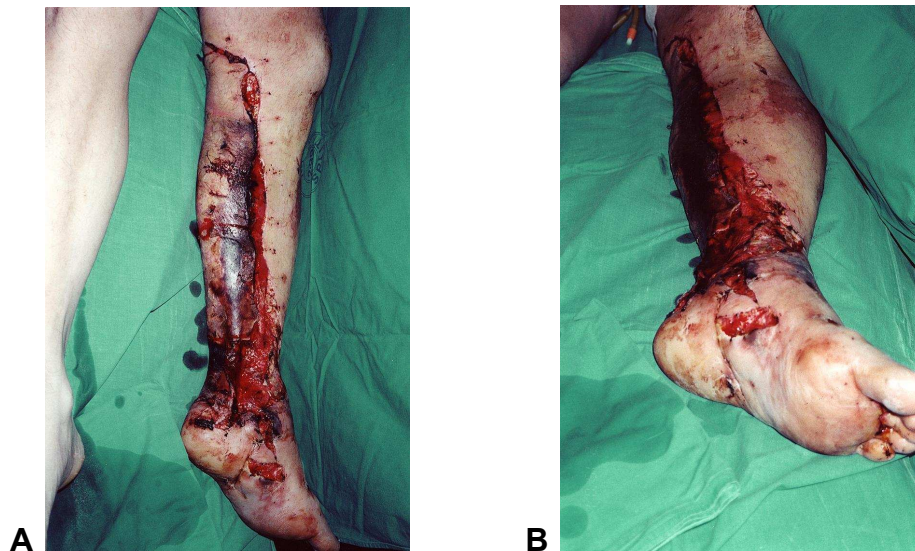
2) kompartment sindromu

3) crush sindromu

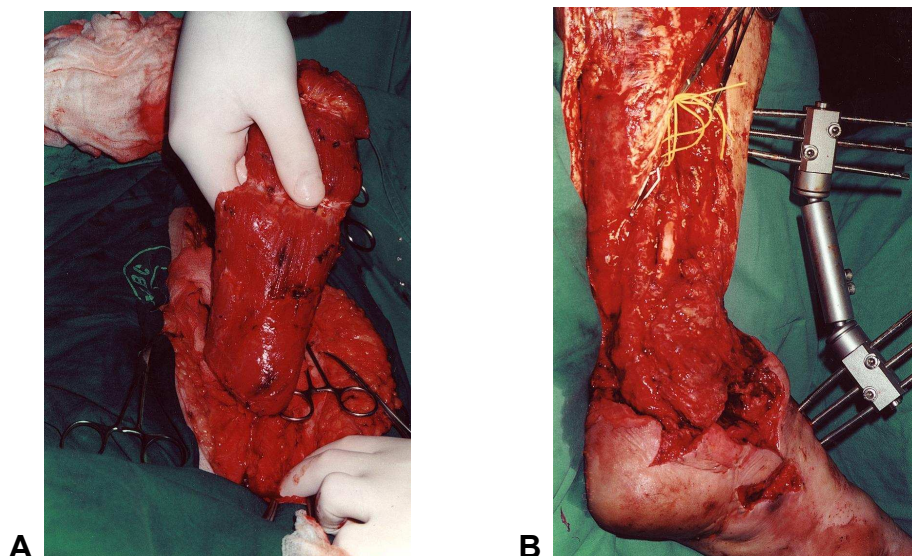
4) sindromu velikog defekta mekog tkiva

Centralno mjesto u patofiziološkom lancu zauzima akutna periferna vaskularna ishemija - ATPI (98,109,111). Produženo je vrijeme angiogeneze i neovaskularizacije (90-91), produkcija fibroblasta i kolagena te nastanka svježih granulacija kao i ukupna stabilizacija rane (112). Otvorena i dugo eksponirana rana podložna je sušenju i fibrozi, a manifestna infekcija se širi u dubinu. Takva rana obilno secernira i gnoji se, pa nije moguće poduzeti nikakvo plastično-rekonstrukcijsko liječenje. Svako produženo liječenje otvorene rane nosi sa sobom mogućnost produbljenja postojećih komplikacija, kao i nastanak novih, bilo da se radi o općim komplikacijama ili onima u samoj rani (12,16,58).

Ishemija se manifestira edemom i hipoksijom različitog stupnja koja na kraju dovodi do nekroze mekog tkiva i kosti (Slike 16 i 17). Hiperbarični kisik djeluje na ATPI kroz četiri osnovna mehanizma: hiperoksigenacije, vazokonstrikcije, reperfuzije i jačanjem obrambenih sposobnosti organizma (85,113). Kindwall i sur. naglašavaju da HBO stimulira aktivnost leukocita, fibroblasta, povećava stvaranje kolagena i neovaskularizaciju u ishemičnom tkivu (114). Stupak i sur. pokazuju da se u 75% traumatiziranih pacijenata s akutnom ishemijom kojima prijeti amputacija ekstremiteta, ako nisu na vrijeme dobili HBO, može spriječiti amputaciju (115).

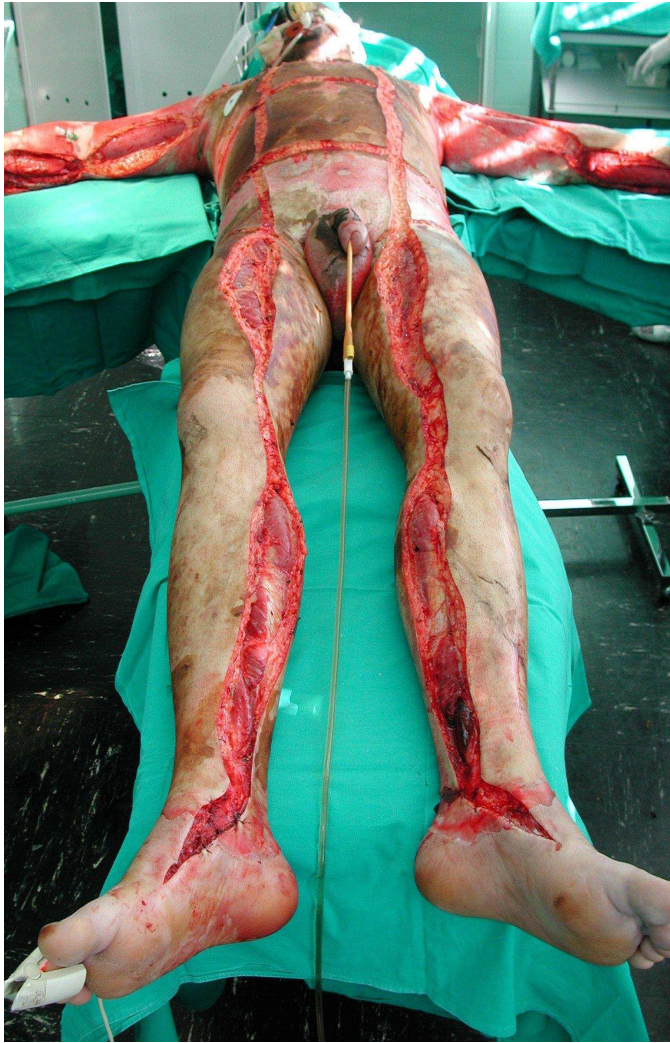

Slika 16. A (lijevo) Akutna periferna vaskularna ishemija lijeve potkoljenice nakon blast ozljede. B (desno) Progresija nekroze mekog tkiva nakon blast ozljede lijeve potkoljenice.

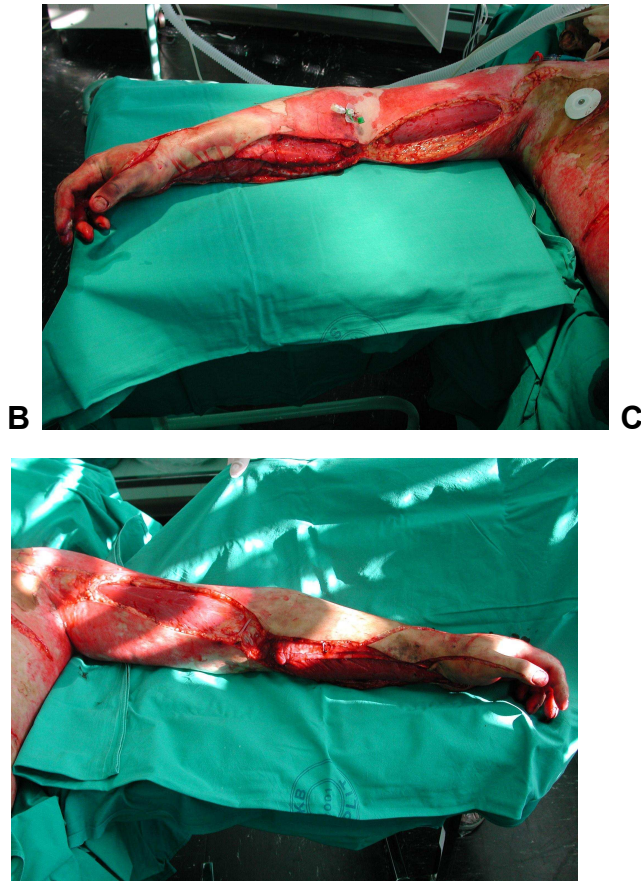


Slika 17. A (lijevo) Sekundarna rekonstrukcija sa slobodnim mikrovaskularnim režnjem M. rectus abdominis. B (desno) Mjesto anastomoze slobodnog režnja i vanjska fiksacija - Ortofix.

Projektili velike početne brzine i šrapneli eksplozivnog oružja prilikom penetracije kroz koštano-fascijalne odjeljke stvaraju edem koji povećava intersticijski tlak i na taj način kompromitira cirkulaciju i funkciju tkiva. To je kompartment sindrom (116). Manifestira se kao akutni, subakutni i kronični, a klinička slika najviše zavisi od etiološkog čimbenika ranjavanja. Cirkulacija se nakon fasciotomije obično popravi, ali oštećenje tkiva uvijek nije potpuno reverzibilno. Ako dođe do pogoršanja kliničke slike, odmah treba napraviti nove fasciotomije. I dalje ostaje otvoreno vječno pitanje za kirurga: kada treba poduzeti fasciotomiju i na kojem tlaku tkiva se kompartment uopće manifestira. Odgovor na to pitanje je sljedeći: U svakom konkretnom slučaju treba slijediti kardinalne kliničke znakove za pojavnost kompartmenta, koji su sigurna indikacija za fasciotomiju. Šrapneli i projektili velike kinetičke energije i nepravilnog gibanja uzrokuju drastično razdiranje tkiva i povećanje intersticijskog tlaka u odjeljku, pa je kod tih ozljeda gotovo uvijek indicirana ranija fasciotomija (115). Kod naših ispitanika bile su dominantne ozljede donjih udova, pa je tamo bio najveći broj kompartmenta. Fasciotomija uvijek mora biti potpuna, što znači da se mora zarezati kompletna fascija odjeljka. Također se mora ukloniti svaki kompresijski zavoj koji bi mogao izazvati efekt poveske. Kod opekline nekroze s escharom mora se napraviti escharotomija i fasciotomija cjelokupne opečene površine (117-118); (Slika 18). Radonić i sur. od 79 ozljeda magistralnih krvnih žila kod njih 56 su uradili tzv. «rasteretne fasciotomije» (72,119).

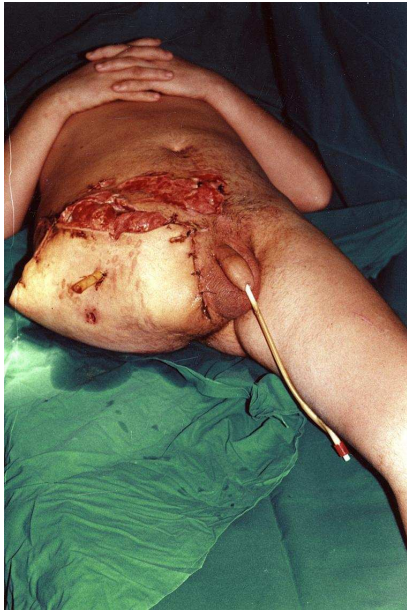


A

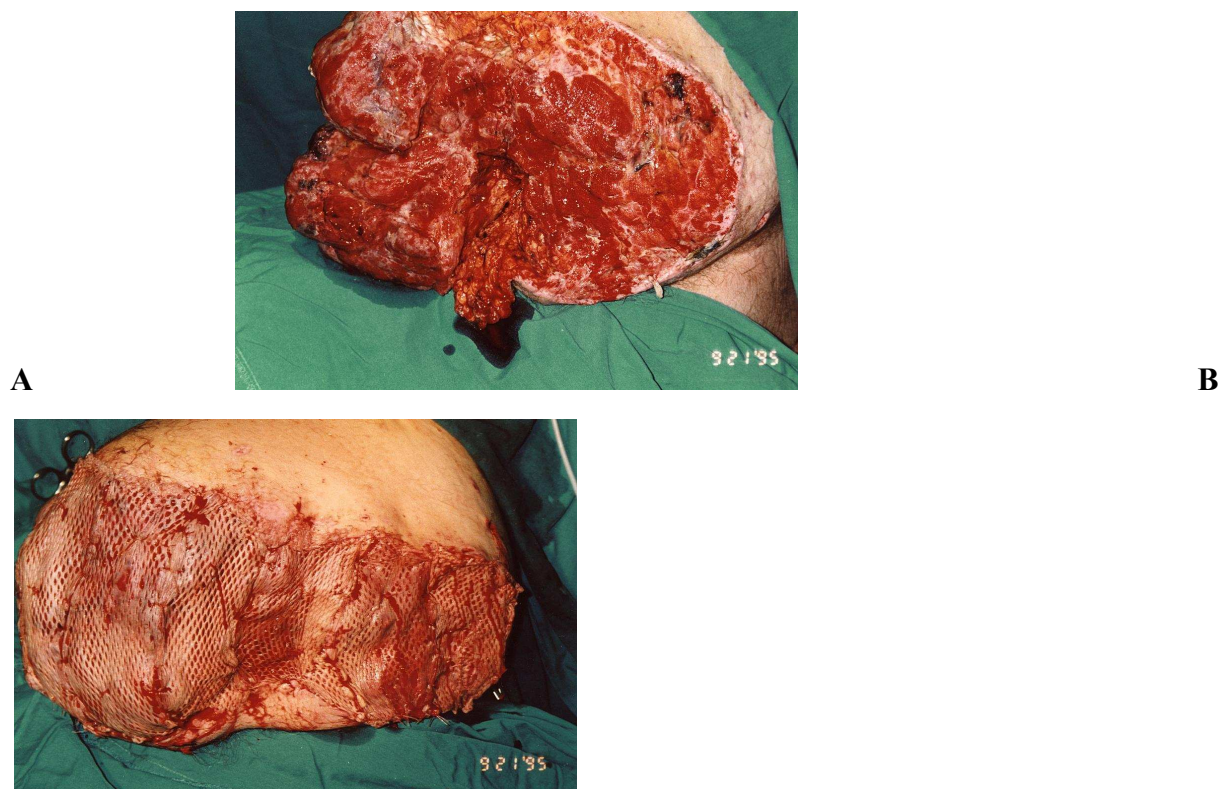


Slika 18. A (gore lijevo) Prikaz fasciotomija na tijelu nakon ekstenzivne duboke opekline. B (lijevo dolje) Prikaz fasciotomije na desnoj ruci. C (desno dolje) Prikaz fasciotomije na lijevoj ruci.

Ako nagnječenje tkiva traje duže vremena, u mišićima i perifernim živcima dolazi do ireverzibilnih promjena. Nastaje crush sindrom koga karakterizira rabdomioliza, mioglobinurija, hiperkalijemija, acidoza i periferna paraliza (95). Može nastati renalna insuficijencija, aritmija srca, šok (hemodinamski urušaj), a može nastupiti i smrtni ishod (120). Crush se mora neposredno prepoznati i vrlo agresivno liječiti, kombinacijom kirurške i medikamentozne terapije (Slike 19 i 20).



Slika 19. Dezartikulacija u kuku nakon crush ozljede desne noge



Slika 20. A (lijevo) Giljotinska amputacija natkoljenice nakon crush ozljede. B (desno) Rekonstrukcija s transplantatima kože.

HBO kod crush-a djeluje preko sljedećih fizioloških mehanizama: poboljšane oksigenacije, vazokonstrikcije, ubrzanog cijeljenja rane i suzbijanja razvoja manifestne

infekcije. Bouacho i sur. na randomiziranom duplom slijepom pokusu s otvorenim ozljedama potkoljenice Gustilo III B i III C i pratećim crush sindromom dokazuju znakovit utjecaj HBO na cijeljenje mekog tkiva i kosti (121). Potpuno cijeljenje u HBO grupi bilo je oko 94%, u odnosu na grupu bez HBO gdje je iznosilo 59% ($p < 0,01$). U HBO skupini bilo je 6% dodatnih kirurških procedura, a u kontrolnoj 33% ($p < 0,05$). Konačno cijeljenje rane kod bolesnika iznad 40 godina statistički je također bilo znakovito unaprijeđeno ($p < 0,05$) (121). Johansen i sur. pokazuju da je vrlo važno serumsko mjerenje CPK, koji je najvažniji parametar za ocjenu težine posttraumatske rhabdomiolize i renalne insuficijencije (121).

Analizirajući naše ranjenike s crush sindromom vidjeli smo da su najvažniji terapijski postupci bili slijedeći: rani kirurški debridman, vanjska fiksacija, fasciotomija i neposredno liječenje traumatskog šoka. Ako je ishemija trajala duže od 5-6 sati, ekstremitet je postao lividan i jako otečen. U toj fazi liječenja prognoza bolesti je jako loša. Stoga terapija HBO mora započeti što ranije, a traje sve dok se opće stanje ranjenika ne stabilizira. Svaka produžena ishemija dodatno produbljuje nekrozu mišića, pa obično treba raditi nove nekrektomije i fasciotomije. Pritom zaostaju veliki defekti mišićne mase. Ako se pritom skeletira kost, obično treba poduzeti sekundarnu amputaciju ekstremiteta. Kod dva naša ranjenika unatoč adekvatnoj terapiji morali smo poduzeti dezartikulaciju u kuku, jer je teško nagnječenje s crush sindrom trajalo duže od 3 sata (16).

Ratne rane u svojoj naravi uvijek imaju veliku destrukciju tkiva i defekte struktura, poglavito mekog tkiva i kosti. U današnjim ratnim sukobima dominiraju još i neke druge ozljede, kao što su blast i multifragmentne ozljede muskulo-skeletnog sustava. Njihovo liječenje je specifično. Sva je sreća da mi tijekom Domovinskog rata nismo imali taj tip ozljeda (10,122). Krožinek, Smerdelj i Tripković su 1991. utemeljili uporabu hrvatskog CMC fiksatora za zbrinjavanje kompleksnih ozljeda s otvorenim frakturama (72). Reljica i sur. i Coplaund i sur. objavili su svoje rezultate u zbrinjavanju kompleksnih muskulo-skeletnih ratnih ozljeda udova pomoću Ilizarave tehnike vanjske fiksacije. Oni naglašavaju da se tom tehnikom može zbrinuti svaka složena ozljeda udova, bez obzira na stanje pokrova mekog tkiva (5,13).

Ozljede udružene s otvorenim prijelomima također su veliki terapijski izazov. U Domovinskom ratu među ozljedama najviše je bilo složenih rana na udovima tip III A-C po Gustilu (16). Kominutivne prijelome najbolje je primarno zbrinuti vanjskom fiksacijom, a na stopalu i šaci još i metodom minimalne unutarnje osteosinteze. Nakon sekundarne rekonstrukcije mekog tkiva, vanjsku fiksaciju možemo zamijeniti unutarnjom osteosintezom, a defekte kosti nadomjestiti osteoplastikom ili slobodnom transplantacijom kosti. Dopunska

terapija HBO koju smo provodili kod otvorenih prijeloma u skupini I najviše se odrazila na zaustavljanje početne infekcije mekog tkiva, stabilizaciju rane i stvaranje svježih granulacija, a također je imala utjecaja na prijam transplantata kože te na preživljavanje ugroženih reznjeva (71-74).

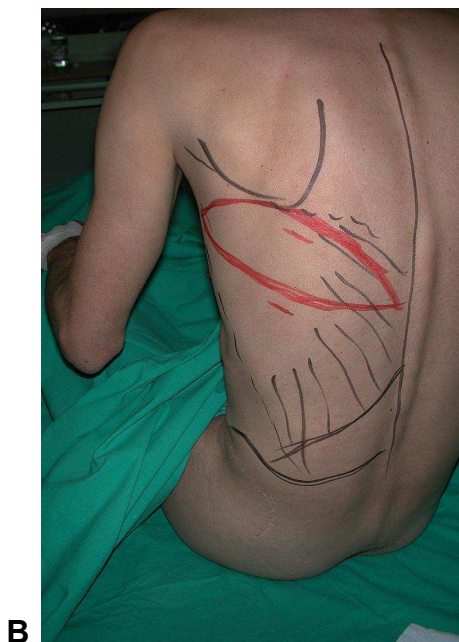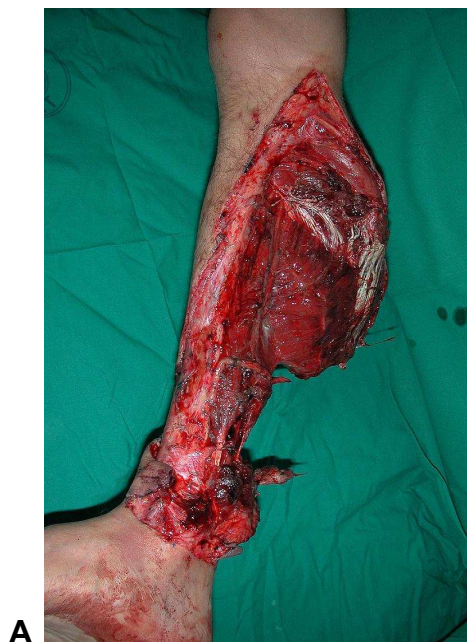Giljotinska amputacija u ratu je obično privremena metoda zbrinjavanja traumatskog batrljka. Nakon debridmana svaku primarnu amputaciju ekstremiteta ostavili smo otvorenu, a defekte struktura bismo zbrinuli sekundarno, transplantatima kože i reznjem, ali tek nakon stabilizacije rane i stvaranja svježih granulacija. Osobito tvrdokorne bile su visoke amputacije natkoljenice i dezartikulacije u zdjelici, najčešće kao posljedica crusha ili mutilirajućih eksplozivnih ozljeda. Zbog stabilizacije rane i saniranja manifestne infekcije, presudnu ulogu u liječenju imala je baš HBOT u kombinaciji s ciljanom antibiotskom terapijom i drugom intenzivnom terapijom produženog traumatskog šoka (14).

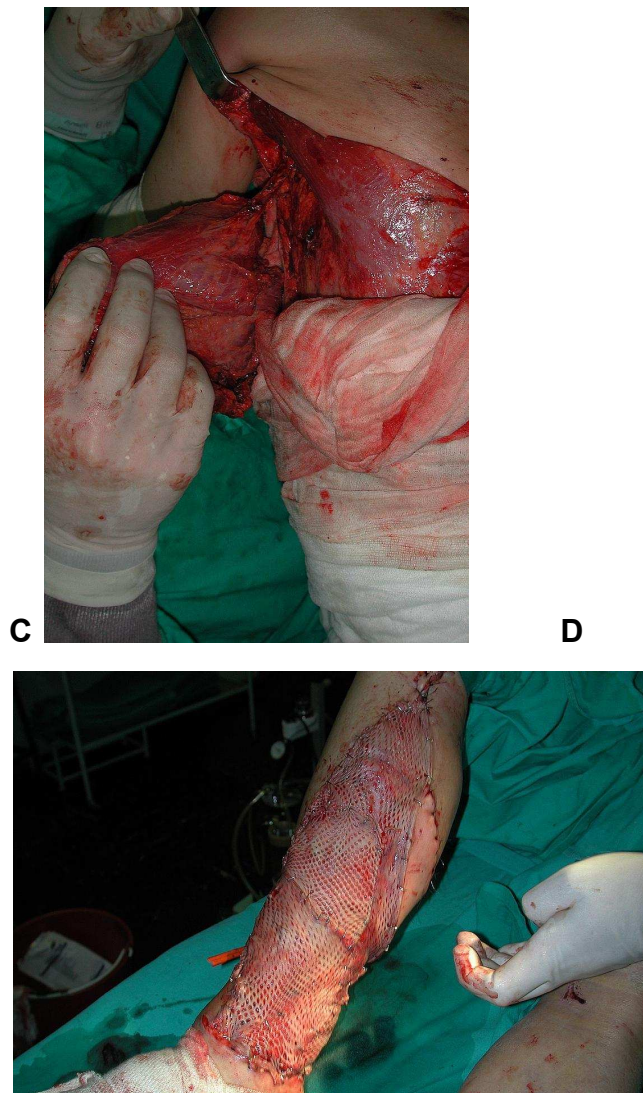
Veličina defekta mekog tkiva uglavnom određuje izbor vrste reznja za rekonstrukciju. Ako se radi o manjem defektu, dostatan je lokalni reznj, a za veće defekte obično treba primijeniti slobodni reznj. Veliki defekti su uvijek predstavljali više nego jednostavan defekt kože i kosti. Obično se radilo o kombiniranom defektu mekog tkiva, kosti, tetiva i živca. (123). Za njegovu rekonstrukciju trebalo je napraviti slobodni, složeni, prijenos tkiva, što je podrazumijevalo nadomještanje kožnog pokrova, kosti, krvnih žila, tetiva i živaca.

Principi debridmana kod složenih rana treba sažeti u sljedećem: 1.- debridman mora uvijek raditi iskusan kirurg, 2.- obvezatna je uporaba tourniqueta (blijede staze), 3.- ekscizija skalpelom mora ići kroz rubove klinički zdravog tkiva, uz očuvanje vitalnih longitudinalnih struktura-arterija, vena i živaca, 4.- strana tijela treba u cijelosti odstraniti, a mrtvi prostor se mora ukloniti dodatnom ekscizijom ili tamponirati transpozicijom mišića, 5.- mali fragmenti kosti moraju se debridirati; veliki fragmenti mogu se upotrijebiti kao slobodni koštani transplantati, ako se napravi primarni slobodni reznj; radikalni koštani debridman je nužan kod sekundarnog, slobodnog reznja, 6.- prokrvljenost tkiva može se ocijeniti tek nakon popuštanja poveske; ako je potrebno mogu se poduzeti dopunski debridmani; 7.- obilno ispiranje rane pod tlakom i 8.- ako rana ostane neobrađena duže od 3 sata nakon ozlijede, može nastati manifestna infekcija (6,13).

Reznj je metoda izbora za većinu rekonstrukcija mekog tkiva kod ratnih ozljeda. Uporaba reznja za rekonstrukciju rana varira od studije do studije. Postotak se uglavnom kreće od 60 do 95 % (58,110). Izbor najboljeg reznja primarno zavisi od tipa ozlijede i njezine lokalizacije. Mjesto s kojeg se oduzima tkivo za slobodni prijenos obično nema sve potrebne elemente u jednom reznju. Zato kod planiranja složene rekonstrukcije obvezatno treba o tomu

voditi računa. Sekundarni morbiditet davajuće regije (mjesto odakle se režanj oduzima) također mora biti što manji (16,28,58); (Slika 21).





Slika 21. A (gore lijevo) Defekt struktura nakon Gustilo III C ozljede desne potkoljenice. B (gore desno) Plan za podizanje slobodnog reznja M. lattissimus dorsi. C (dolje lijevo) Oduzimanje M. lattissimus dorsi. D (desno dolje) Rekonstrukcija defekta sa slobodnim mikrovaskularnim reznjem M. lattissimus dorsi i kožnim transplantatima.

Mogućnosti plastično-rekonstrukcijske kirurgije koje nam danas stoje na raspolaganju za rekonstrukciju kompleksnih rana ujedno nam osiguravaju da istovremeno možemo poduzeti primarnu obradu i neposrednu reparaciju i rekonstrukciju efekata tkiva, što zagovaraju Arnež (17,58) i Ninković (110). Radi se o slijedećim postupcima: primarnom zbrinjavanju rane, debridmanu, fiksaciji kosti, reparaciji mišića, tetiva, živaca, magistralnih krvnih žila te primarnom presađivanju kosti, tetiva i živca, kao i ranoj fizikalnoj terapiji i rehabilitaciji. Daljnji napredak na polju traume gornjih udova napravili su Lister i Schecker koji za defekte na ruci uvode koncept hitnog slobodnog reznja, kojeg apliciraju neposredno nakon primarnog debridmana, ili unutar 24 sata od ozljede (124). Levin i sur. su posebno prikazali načine za rekonstrukciju defekta mekog tkiva kod ratnih ozljeda (125). Od

jednostavnih transplantata kože, koje su mogli primijeniti samo na dobro vaskulariziranoj podlozi, pa sve do slobodnih režnjeva. Režanj su obično uporabili za rekonstrukciju složenog defekta, gdje su eksponirane tetive, krvne žile, živac ili kost. On osigurava dostatnu opskrbu krvlju, koja je nužna za cijeljenje kože, nadoknadu izgubljenog mišića, regeneraciju živca, klizanje tetiva i stvaranje koštanog kalusa.

Ima više pristupa u zbrinjavanju kompleksnih mirnodopskih ozljeda ekstremiteta koji su nas uputili i na zbrinjavanje ozljeda u Domovinskom rat.: Francel i sur. (18), Yaremchuk i sur. (28) i Byrd i sur. (35) su se usredotočili na vrijeme i metode rekonstrukcije složenih defekata mekog tkiva. Godina je sa sur. uveo rani, radikalni debridman rane i neposredno zatvaranje defekata unutar 72 sata od ozljede (9). Klinički radovi Browna, Showa, Godine, Gustila, Yaremchuka, Arneža, Hidalgo i Ninkovića podržavaju temeljni koncept radikalnog debridmana svake rane, osobito ratne (4,8,9,26,28,58,62,110). Zonu hiperemije (vitalnog tkiva) u slučaju primarne rekonstrukcije obično smo ostvarili s jednim debridmanom. U tom slučaju se radilo o jednostavnijim ranama, za koje nije trebalo primijeniti dodatnu terapiju s HBO. U slučaju sekundarne rekonstrukcije, ona je bila ostvarena primjenom višekratnih debridmana, koji su najprije morali osigurati stabilnost rane, nakon čega se mogla napraviti njezina rekonstrukcija. HBO terapija je znakovito pridonijela bržoj stabilizaciji takvih rana, kao i manjem broju sekundarnih amputacija.

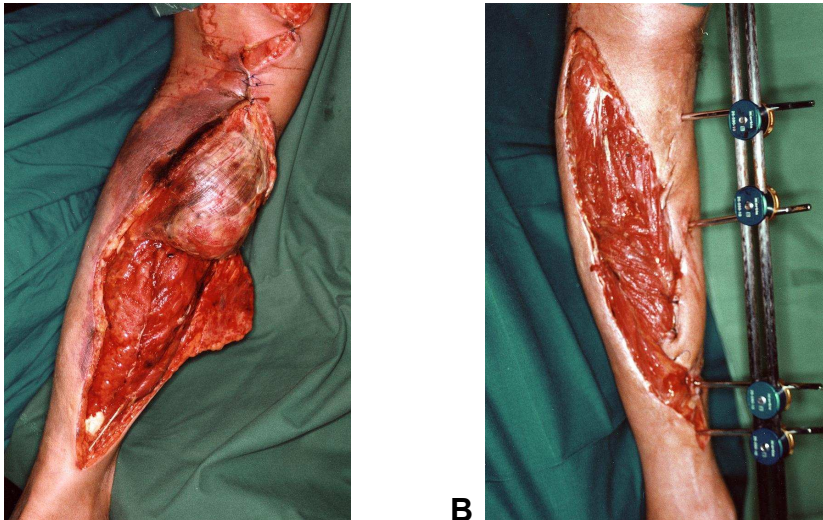
U drugoj skupini HBOT ima najveću učinkovitost kod liječenja ugroženih režnjeva i autotransplantata kože te kod duboke infekcije mekog tkiva (Tablica 6).

Patofiziološki u njoj dominiraju kompartment i ishemija, složeni defekt kože i dubokih struktura, komplicirani prijelom kosti, ozljeda magistralnih krvnih žila i živaca, a nedostaje crush sindrom, giljotinska amputacija i početna infekcija mekog tkiva. Te rane patomorfološki najviše slične mirnodopskima, koje susrećemo u industriji i prometu. Međutim, nedostaje im element masovne eksplozije i destrukcije struktura, što znači da etiološki čimbenik ne posjeduje tako veliku moć penetracije i prijenosa kinetičke energije.

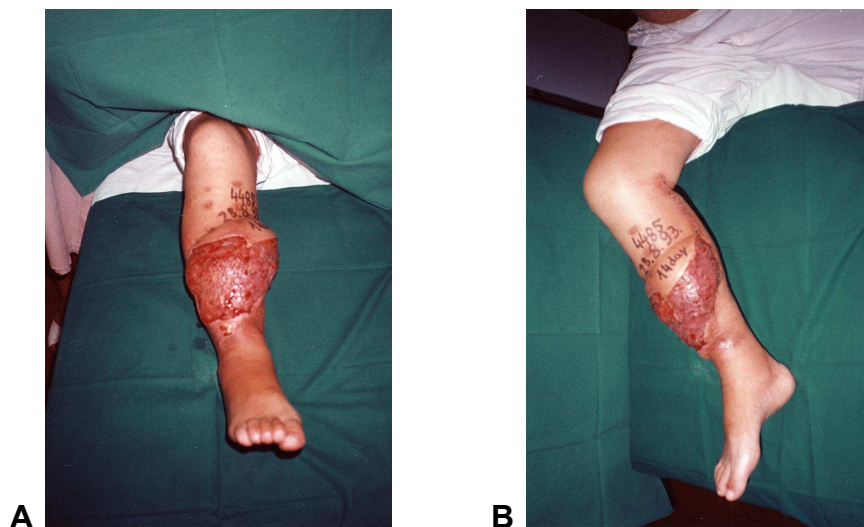
Zato u skupni II dominiraju defekti mekog tkiva i otvoreni prijelom kosti. Rana primjena HBO najviše se odrazila na stabiliziranje ugroženih režnjeva, prijam transplantata kože i na zaustavljanje napredovanja duboke infekcije (Slike 22 i 23).

Centralno pitanje u zbrinjavanju ovog tipa rana je vrijeme primjene plastično-rekonstrukcijskih metoda, kao mjesto i značenje HBOT u tim procesima. Početno zbrinjavanje slično je onomu kod mirnodopskih ozljeda. Međutim, ostaje i dalje otvoreno glavno pitanje, mogu li se mirnodopski principi zbrinjavanja složenih ozljeda u cijelosti

primijeniti na ratne rane. Analize znanstvenih članaka upućuju nas na zaključak da svaku ratnu ranu ipak treba liječiti prema kirurškoj doktrini hitne ratne kirurgije, strogo poštujući patomorfološke promjene koje u njoj nastaju nakon ranjavanja (6,13-14). HBO je potrebno uvesti u terapiju što ranije, jer je dokazan njegov pozitivni terapijski učinak na sve procese cijeljenja rane (127).



Slika 22. A (lijevo) Složena ozljeda potkoljenice nakon crush i blast ozljede s defektom struktura. B (desno) Defekt na potkoljenici s vanjskom fiksacijom neposredno prije rekonstrukcije.



Slika 23. A (lijevo) Rekonstrukcija desne potkoljenice mikrovaskularnim slobodnim reznjem. B (desno) Rekonstrukcija desne potkoljenice slobodnim reznjem s anteromedijalne strane.

Rane Tip II i III po Gustilu su uvijek složene, a obično ih prate pridruženi kominutivni prijelomi kosti. Nakon ranjavanja zaostaju veći i manji defekti mekih struktura i segmentalni defekt kosti. Otvorene više iverne prijelome kosti moramo primarno zbrinuti metodom vanjske fiksacije ili minimalnom osteosintezom po AO metodi (pojedinačnim vijcima ili

Kirschnerovim iglama (70,71). Tek kad se rana stabilizira i rekonstruira pokrov mekog tkiva, vanjska se fiksacija može konvertirati u unutarnju osteosintezu po AO metodi (56).

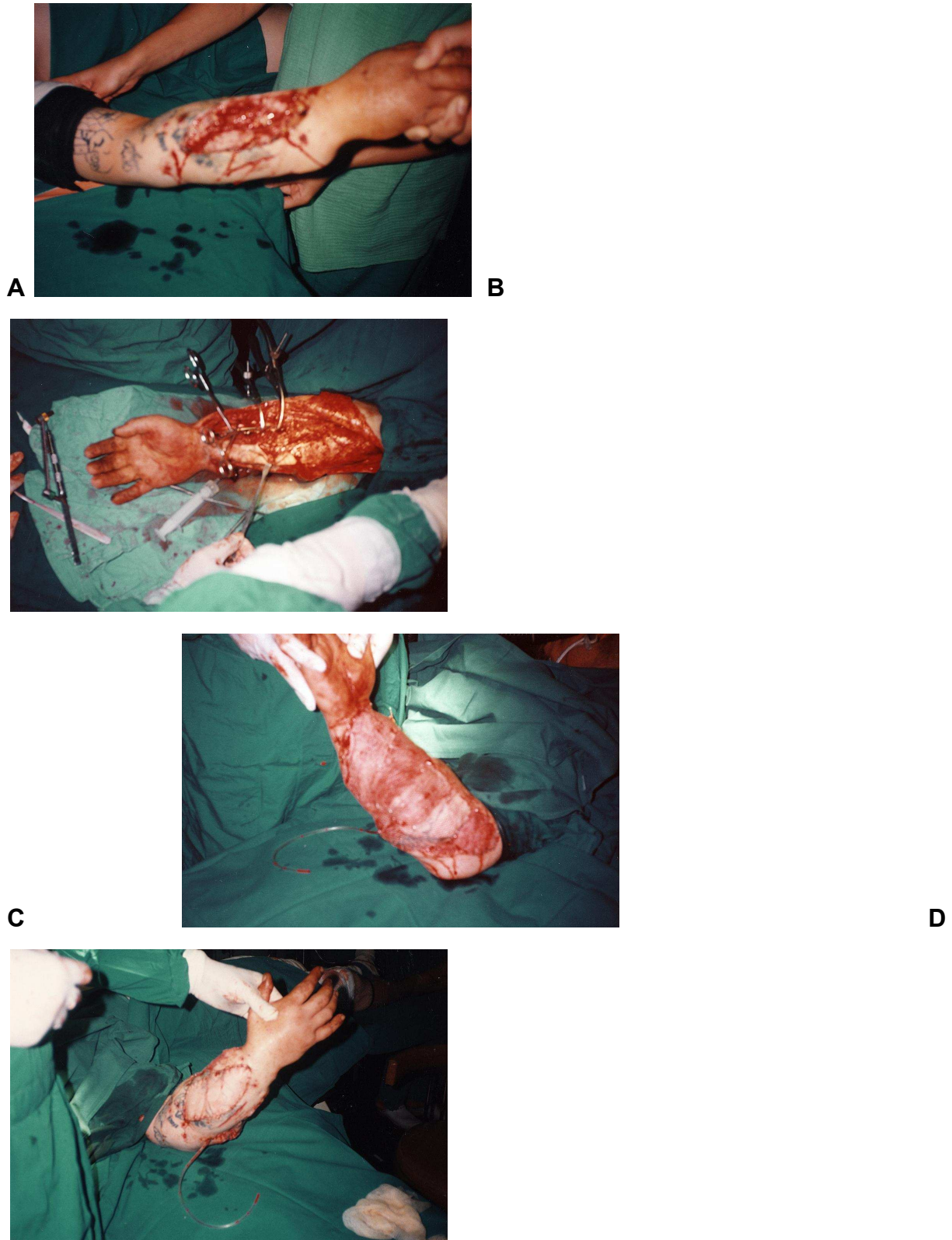
Kavisaari i sur. naglašavaju da se u posljednjih 25 godina znatno unaprijedila rekonstrukcija defekata mekog tkiva i kosti, koja se bazira na znanstvenim spoznajama o angiosomima na kojima se temelji znanost o režnjevima (128). Također naglašavaju da su u Zaljevskom ratu uvelike koristili svoja mirnodopska iskustva, ali su pritom uvažavali sve temeljne spoznaje o ratnim ranama, osobito široku zonu ozljede, kompleksnu mikrofloru u ranama, kao i prateće, višekratne ozljede tijela. Za njih je također temeljno pitanje kako utvrditi optimalno vrijeme za zatvaranje i pokrivanje rane, kao i koordinacija tih procedura s cijeljenjem kosti. Ostaje i dalje otvoreno pitanje o vrsti režnja kojim se može napraviti optimalna rekonstrukcija. Napravili su 74 rekonstrukcije s režnjem, i to 27 na gornjim udovima i 34 na donjim. Od toga je bilo 59 peteljkastih režnjeva i 12 slobodnih, mikro-vaskularnih. Autori zaključuju da rani debridman i rano pokrivanje rane (maksimalno 72 sata nakon ozljede), s dobro prokrvljenim tkivom, pridonosi manjem postotku infekcije (Radi usporedbe studija Godine i sur je imala 1,5% infekcije), visokom postotku prijama režnjeva (Studije Godine i Byrda su imali 0,75% propadanja režnja), i cijeljenju kosti unutar 6 mjeseci od ozljede. Ako je rekonstrukcija bila napravljena 72 sata nakon ozljede, postotak propadanja režnja bio je 12%, infekcije 17,5%, a cijeljenje kosti bilo je produženo na 3 do 12,3 mjeseca (128). Bez obzira na to što se u postupku radi o plastičnim kirurzima iz Mornaričkog centra u Bethesda, MD, USA, čudno je da oni nisu upotrebljavali dopunsku terapiju HBO. Dapače, oni ispravno zaključuju da rana primjena režnja («Emergency free flap») kod ratnih ozljeda ekstremiteta vrlo često ima visok postotak komplikacija, primarno zbog široke zone molekularne ozljede tkiva, kao i zbog visoke učestalosti tromboze režnja. Selekcija bolesnika mora biti vrlo pažljiva, što predstavlja najvažniju kariku za rekonstrukciju režnjem, od kojih je najviše bio u uporabi m. latissimus dorsi (129).

Štalehar i sur. analiziraju 35 slučajeva Gustilo III kominutivnih prijeloma tibije (130). Od toga u skupini A bilo je 14 od ukupno 15 visoko energetske prijeloma kosti, a u skupini B 18 od ukupno 20, dok je srednje energetske prijeloma bilo u grupi A 1 od 15, i u grupi B 2 od 20. Nisko energetske prijeloma nije bilo niti u jednoj skupini ispitanika. Distribucija rana prema etiologiji bila je sljedeća: prometne nesreće u skupini A 8 od 15, skupini B 6 od 20, eksplozivnih ozljeda u skupina A 6 od 15 i skupini B 11 od 20, samokresa u skupini A 1 od 15, i u skupini B 1 od 20, crush ozljeda 1 od 20 u skupini B. Analiza je pokazala da je kod neposredne, primarne rekonstrukcije slobodnim režnjem bilo manje slučajeva s defektom

kosti, segmentalnim defektom i skraćanjem tibije. Također je bilo i manje rekonstrukcija koštanih defekata. Vrijeme oporavka bilo je znatno brže, a ukupan broj operacija manji. Autori nisu našli razliku između primarne i sekundarne rekonstrukcije u odnosu na veličinu defekta rane, incidenciju osteomijelitisa, broj sekundarnih amputacija, non-uniona kosti, broj režnjeva i finalni rezultat liječenja HBOT nisu primjenjivali jer nisu imali barokomoru (68).

Stanec i sur. analiziraju 174 ranjenika s ratnim ranama ekstremiteta. U skupini A bilo je 79 ranjenika koji su odmah u početku bili tretirani od strane plastičnog kirurga, a rekonstrukcija je poduzeta već 5 dana nakon ranjavanja. U drugoj skupini bilo je 95 rana koje su primarno zbrinute u poljskoj bolnici neposredno uz crtu bojišnice, a tek kasnije su plastični kirurzi vršili rekonstrukcije defekata. Njih 67 (87%) imalo je jedan do dva debridmana rane prije završne rekonstrukcije. Vrijeme hospitalizacije prosječno je bilo 20 dana. U grupi B, 59 (62%) je imalo tri i više debridmana do završne rekonstrukcije defekta, a vrijeme hospitalizacije bilo je duže od 21 dan ($p < 0,0001$). Pravodoban i pravilni debridman bitno skraćuje vrijeme hospitalizacije i rezultira boljom rehabilitacijom i oporavkom. Stanecova skupina također nije primjenjivala HBOT kao pomoćnu metodu liječenja, jer za to nije imala uvjete (65-67).

Hamdi i sur. za slobodne režnjeve kože kao što su podlaktični, skapularni i lateralni nadlaktični, kažu da obično nisu dostatni za pokrivanje velikog defekta na gornjim ekstremitetima (135). Problem je u zatvaranju primarnog defekta koji zaostaje nakon odizanja režnja. Zato oni više koriste mišićne ili mišićno-kožne režnjeve. Međutim u posljednje vrijeme za velike defekte na gornjim ekstremitetima sve se više koriste perforatorni režnjevi. Oni su sastavljeni od kože, potkožja i pripadajuće fascije, a krvnu opskrbu dobivaju preko fascio-kutanih perforatora (Slika 24).



Slika 24. A (gore lijevo) Defekt podlaktice nakon složene ozljede modificirani Gustilo IIIC. B (gore desno) Priprema za rekonstrukciju slobodnim mikrovaskularnim reznjem. C (dolje lijevo) Slobodni režanj s transplantatima kože. D (dolje desno) Postoperacijski izgled slobodnog reznja s dorzalne strane.

Roje i sur. (16) kod 316 (81,5%) ranjenika koji su podvrgnuti ranom debridmanu rane nalaze da je bio potreban samo jedan dodatni debridman za stabilizaciju rane. U drugoj

skupini gdje je bilo 598 (71,9%) ranjenika, pretežito iz BH, trebalo je tri i više debridmana do stabilizacije rane, nakon čega je bilo moguće poduzeti sekundarnu rekonstrukciju defekata. Vrijeme proteklo od ranjavanja do rekonstrukcije u toj skupini bilo je duže od tri tjedna. Autori su primijenili 21 rekonstrukciju slobodnim mikro-kirurškim režnjem. Imali su dvije komplikacije u vidu tromboze anastomozirane vene i naknadnu nekrozu režnja. U drugom aktu to su riješili novom rekonstrukcijom vezanim režnjem (cross leg) i autotransplantatima kože. Bez obzira na to što su kod najsloženijih rana primijenili dopunsku terapiju s hiperbaričnim kisikom, prosječno vrijeme stvaranja svježih granulacija bilo je oko 14 dana. Sve mikrokirurške rekonstrukcije urađene su sekundarno, prosječno nakon 1,8 tjedana od ranjavanja.

U Institutu pomorske medicine Hrvatske ratne mornarice u Splitu za liječenje kompleksnih mirnodopskih ozljeda ekstremiteta različite etiologije, često smo upotrebljavali hiperbarični kisik. Mirnodopsko iskustvo, kao i preporuke međunarodnog udruženja za hiperbarično liječenje (UHMS) pomoglo nam je u postavljanju indikacija za terapiju HBO ozljeda u Domovinskom ozljeda. Iznosimo podatak o 200 vojnih i civilnih osoba koje su tijekom rata liječeni hiperbaričnim kisikom (75). 172 (86%) osobe imale su ozljede od projektila i minsko-eksplozivnog oružja. 90% ozljeda bilo je na donjim ekstremitetima. U 123 (71,5%) ranjenika bile su ozlijeđene veće arterije, veće vene u 97 (56,5%), važniji živci u 34 (18%), a frakture kostiju u 80 (46,5%) ranjenika. Kad usporedimo rezultate tog liječenja s rezultatima drugih autora, možemo zaključiti da je HBOT ponekad metoda izbora, a u većini slučajeva ona je dopunska terapija za kompleksne ratne ozljede.

U trećoj skupini ranjenika HBOT je imala najveći utjecaj na prijam ugroženih režnjeva, duboku infekciju mekog tkiva i lizu autotransplantata kože (Tablica 7).

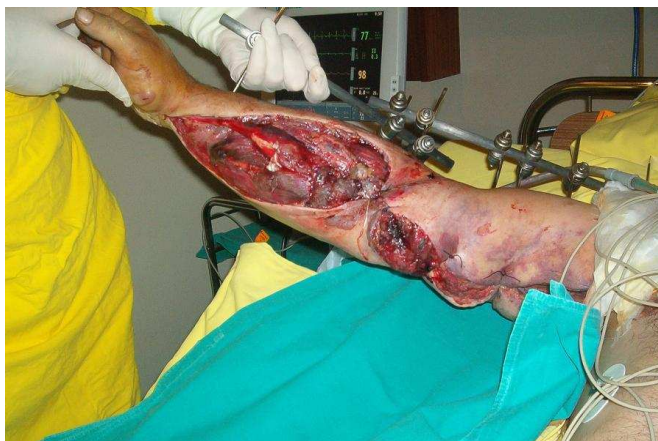U toj skupini dominira masovna destrukcija i veliki defekti skeletne muskulature, otvoreni viševrni prijelomi, te početna infekcija mekog tkiva. Nedostaje crush sindrom i primarna giljotinska amputacija. Površna infekcija je zbog relativne ishemije vrlo rano prodirala u dubinu (136).

Glavna karakteristika treće skupne rana je opsežna destrukcija s defektom struktura, od površnih prema dubokim tkivima. U kliničkoj slici dominira manifestna infekcija mekog tkiva koja može biti aerobna, anaerobna i miješana. Bez obzira na primarnu reparaciju i rekonstrukciju magistralnih krvnih žila, primarni defekt nije bilo moguće odgođeno zatvoriti lokalnim režnjem ili kožnim transplantatima. Obično smo morali primijeniti sekundarnu

rekonstrukciju slobodnim mikrovaskularnim režnjem, što potvrđuju radovi i drugih autora (16,56,110,132-135).

Pored višekratnih debridmana, u većini slučajeva HBO je metoda izbora za liječenje aerobnih i anaerobnih nekrotizirajućih infekcija. Razlikujemo više kliničkih oblika ovih infekcija, a terapiju provodimo prema Amsterdamskom protokolu koji je prvi primijenio Bakker (97).

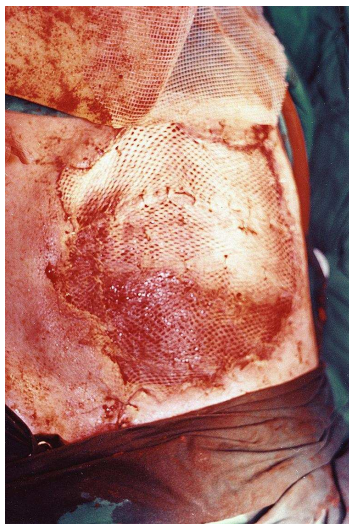
Klostridijalna mionekroza ili plinska gangrena (Slika 25) je akutna, progresivna, ne-piogena, invazivna klostridialna infekcija mišića, koju karakterizira velika toksičnost, ekstenzivni edem, masivna smrt tkiva i stvaranje različite količine plina (97). Može nastati kao endogena, iz nekog fokusa u tijelu gdje klostridije već postoje, ili dolazi izvana kao egzogena, što vidimo kod otvorenih, kominutivnih prijeloma. Da bi se klostridije pretvorile u vegetativnu formu, u rani se najprije mora drastično smanjiti oksidacijsko-redukcijski potencijal. Tu kliničku sliku vidimo kod cirkulacijskih ozljeda s velikom destrukcijom i nekrozom mekog tkiva. Kod naših ranjenika dominirao je izvanjski oblik ovih infekcija. Progresija infekcije najviše je zavisila od kontinuirane proizvodnje alfa toksina. Od ukupnog broja ranjenika koji su imali plinsku gangrenu, bila su dva smrtna ishoda. Četiri osnovna terapijska modaliteta liječenja plinske gangrene su: višekratni debrimani rane, antibiotska terapija, antikoagulansi i adjuvantna HBOT (16).



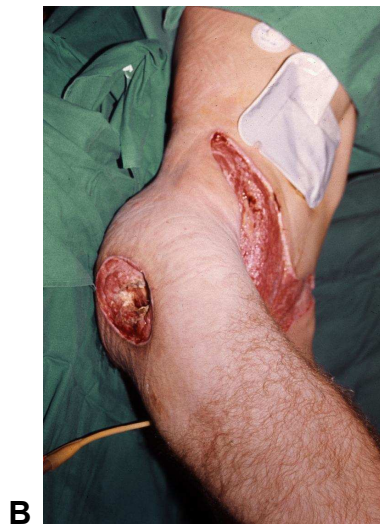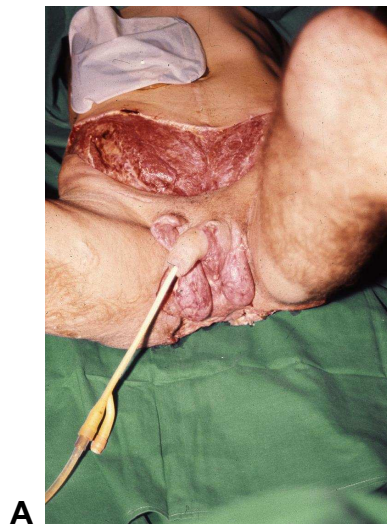
Slika 25. Plinska gangrena ruke

Nekrotizirajuće infekcije mekog tkiva mogu biti aerobne, anaerobne i mješane. Zbog hipoksije u krvnim žilama dolazi do napredovanja okluzivnog endarteritisa, što još više

produbljuje nekrozu. Osobito je opasan rast anaerobnih bakterija. Količina plina koja se razvija je različita, a najviše ga proizvode miješane bakterije. Nekrotizirajuća infekcija zbog toga mogu postati izuzetno rapidne i progresivne. Prema Maderu najteži oblici su: krepitirajući anaerobni celulitis, progresivna bakterijska gangrena, nekrotizirajući fasciitis, plinska gangrena (Clostridialna mionekroza), ne-clostridialna mionekroza i Fournierova gangrena (138). Na našem materijalu najviše smo imali nekrotizirajućeg fasciitisa, krepitirajućeg anaerobnog celulitisa, progresivne bakterijske gangrene i dva slučaja Fournierove gangrene. Bio je samo jedan smrtni ishod, i to kod ranjenika koji je imao prateći dijabetes (16). Osnovni terapijski režim sastojao iz se višekratnog debridmana, antibiotika širokog spektra, liječenja toksičnog šoka i hiperbarične oksigenacije prema Amsterdamskom protokolu. HBO se primjenjivao na najstrožem režimu od 2,8 bara, dva puta na dan, po sat vremena (16,75,97);(Slike 26 i 27).

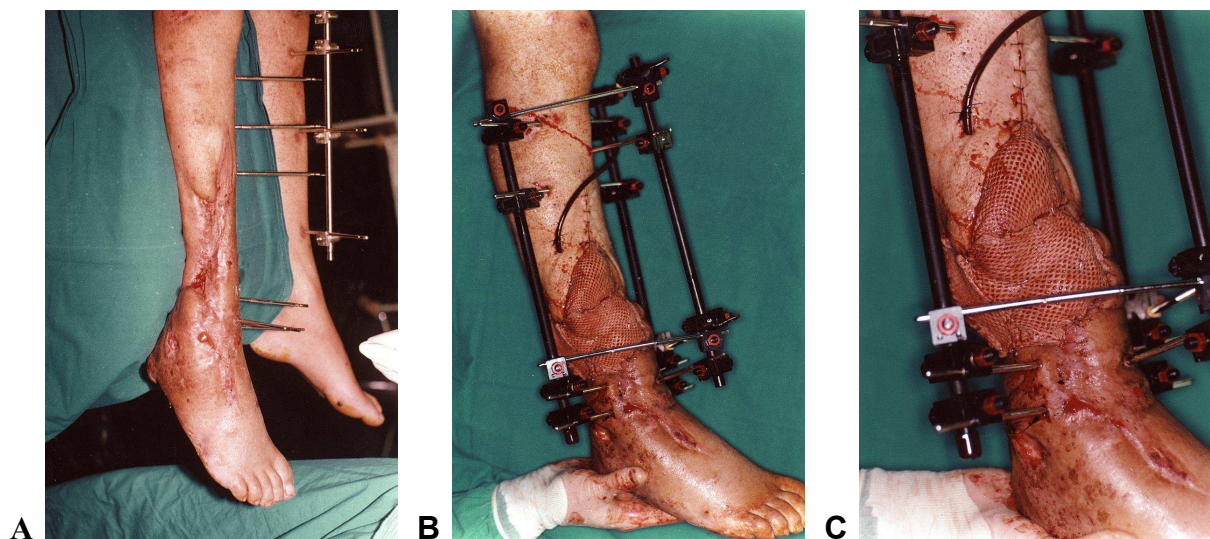


Slika 26. Rekonstrukcija defekta na leđima nakon nekrotizirajućeg fasciitisa s kožnim transplantatima.

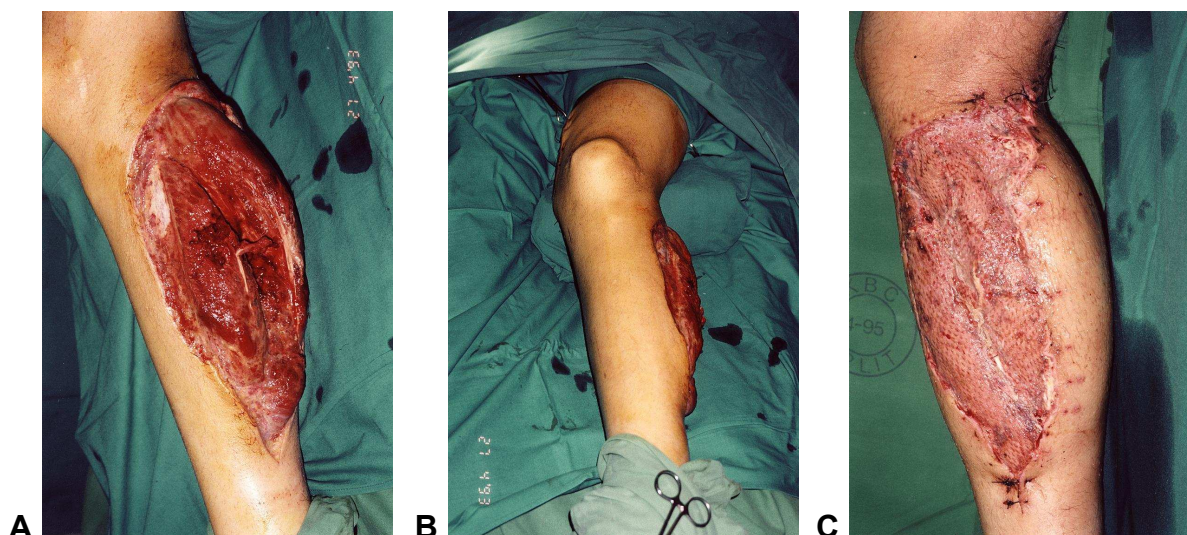


Slika 27. A (lijevo) Fournierova gangrena. B (desno) Dekubitus trećeg stupnja na regiji trohantera te nekrotizirajuća infekcija perineuma i trbušnog zida kod paraplegičara s ratnom ozljedom kralježnice.

Prema Patzakisu i Niinikovskom duboka infekcija dodatno kompromitira sve procese cijeljenja u rani. Dostatna opskrba kisikom putem obnovljene mikro cirkulacije od vitalne je važnosti za cijeljenje, kao i za otpornost tkiva na infekciju (136,137). Rana primjena HBOT znakovito djeluje na angiogenezu i neo-vaskularizaciju, kao i na stvaranje svježeg granulacijskog tkiva (137). U većine naših ranjenika HBOT je bila primijenjena odmah nakon njihova dolaska u našu Ustanov. Kad smo analizirali naše ranjenike, osobito one iz BH koji su većinom bili obrađivani po non-NATO protokolu, vidjeli smo da se kod njih u 17% slučajeva razvila duboka infekcija, koja je podjednako zahvaćala meka tkiva i kost (16,75). Svaki oblik perzistentne infekcije produžavao je vrijeme potrebno za nastanak svježih granulacija i potpunu stabilizaciju rane. U radu sam utvrdio da je to vrijeme bilo prosječno duže 4,5 dana. Kako bi pritom zaostao veliki defekt kože i mekog tkiva, za sekundarnu rekonstrukciju smo uglavnom koristili transplantate kože i reznjeve (lokalne ili slobodne), (Slike 28 i 29).



Slika 28. A (lijevo) Složena ozljeda potkoljenice s osteomijelitisom i dubokim infekcijom mekog tkiva. B (sredina) Sekundarna rekonstrukcija slobodnim mikrovaskularnim reznjem. C (desno) Sekundarna rekonstrukcija slobodnim reznjem i vanjskim fiksatorima.



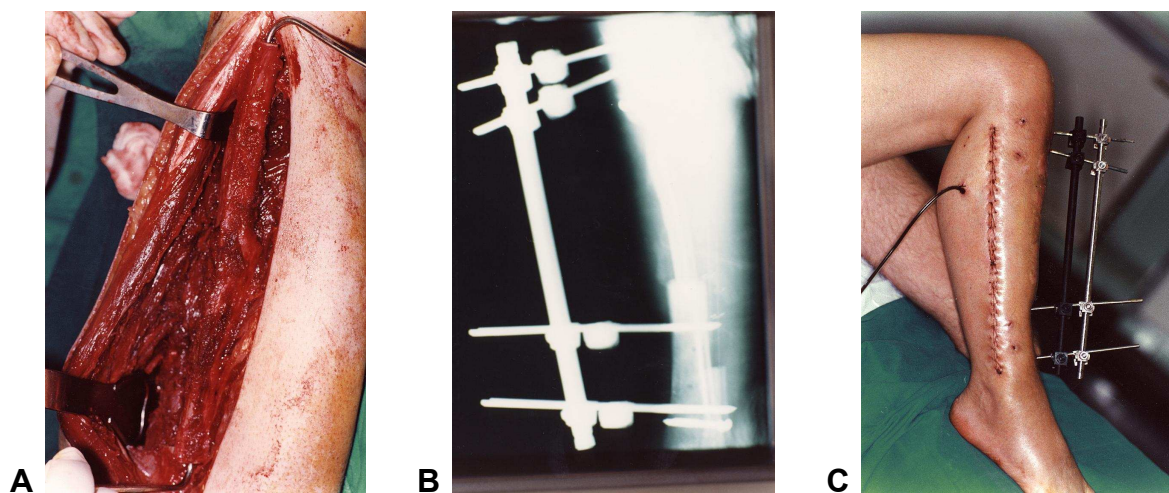
Slika 29. A (lijevo) Eksplozivna ozljeda potkoljenice s defektom struktura i dubokom infekcijom. B (sredina) Izgled s prednje strane. C (desno) Rekonstrukcija slobodnim mišićnim reznjem i transplatatima kože

U četvrtoj skupini rana HBOT najveći utjecaj ima na duboku infekciju mekog tkiva, osteomijelitis, lizu autotransplantata i nekrozu reznja (Tablica 8).

U toj skupini patomorfološki dominiraju destrukcija i defekt mekog tkiva i kominutivnim prijelomom kosti bez prateće ozljede magistralnih krvnih žila. Zbog opsežnog razaranja i destrukcije dubokih struktura, poglavito kosti, rano se može razviti duboka infekcija. Zbog toga je u toj skupini daleko veća pojava osteomijelitisa.

Posebnost četvrte skupine ogleda se najviše u prisutnosti većeg broja kominutivnih prijelomima s razaranjem i defektom kosti. Kad analiziramo etiologiju rane i njezinu lokalizaciju, vidimo da ozljede projektilima dominiraju na donjim udovima, a na stopalima eksplozivne ozljede. Na gornjim udovima bilo je više ozljeda šrapnelima eksplozivnog oružja (6,13,14,16) (Slika 30).

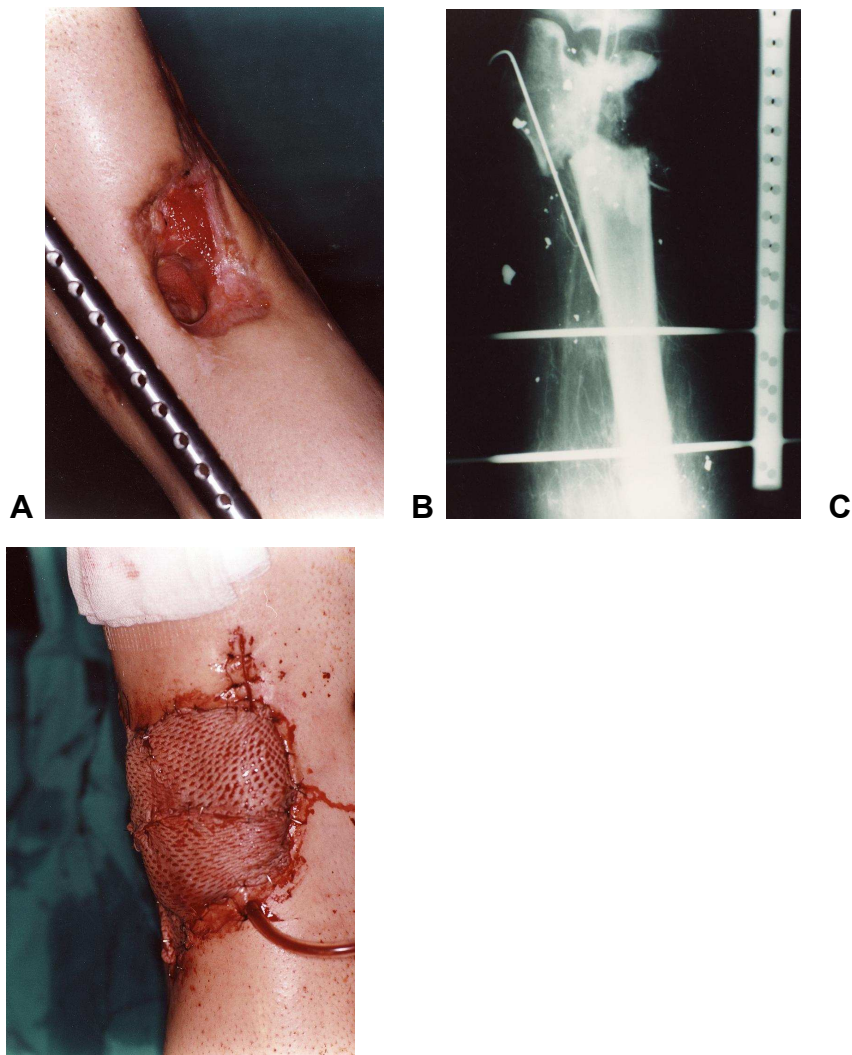
Opravdanost rane uporabe HBOT u ovoj skupini najviše se odnosi na cijeljenje kosti, i formiranje najprije fibroznog, a poslije i koštanog kalusa. Osnovni preduvjet za cijeljenje kosti je osigurani pokrov mekog tkiva na mjestu prijeloma (13,70-71).



Slika 30. A (lijevo) Odizanje fibularnog reznja. B (sredina) RTG snimka transfera «Fibula pro tibia». C (desno) vanjski izgled potkoljenice nakon transfera «Fibula pro tibia».

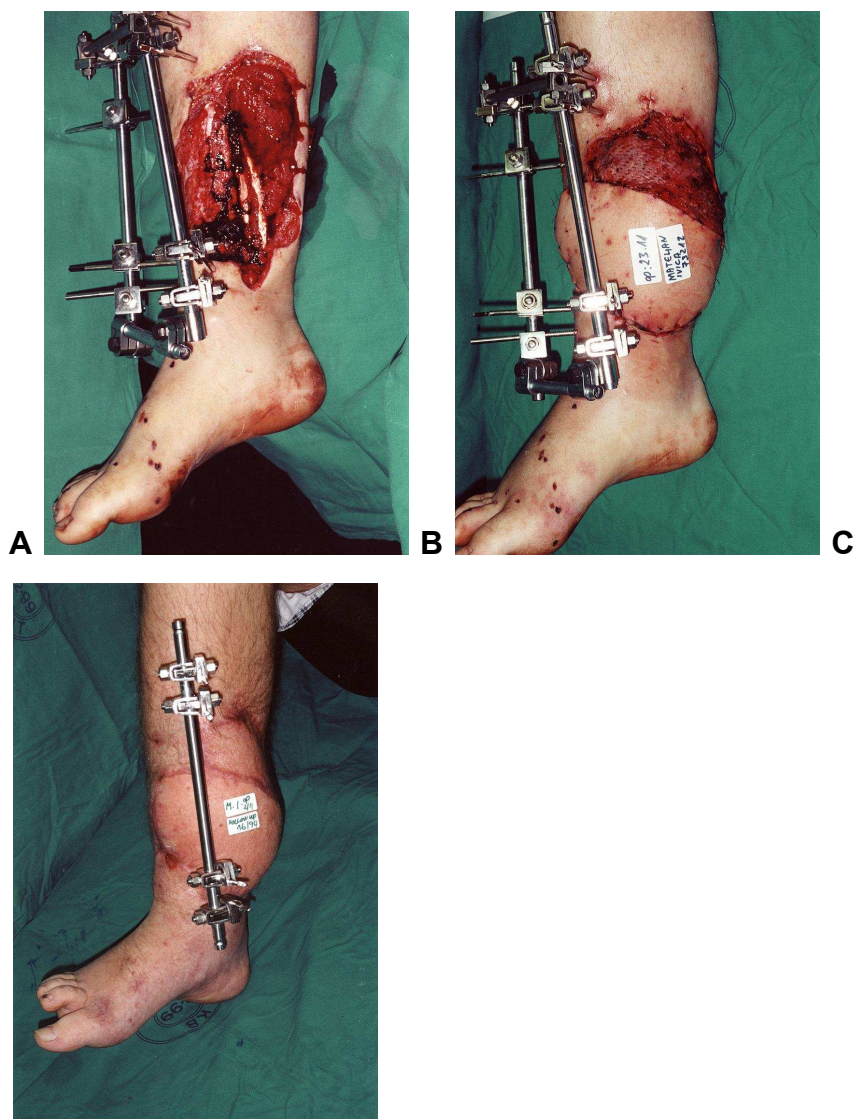
Puljak i sur. daju iscrpan pregled zbrinjavanja muskulo-skeletnih ozljeda i ulogu razlicitih metoda osteosinteze. Medutim oni u svom radu uopće ne primjenjuju hiperbaričnu oksigenaciju, jer za to nisu imali uvjete (70). Patzakis također govori da za jako kontaminirane rane s velikom destrukcijom i defektima kosti i mekog tkiva adjuvatnu HBOT treba primijeniti što ranije, već u najranijoj fazi liječenja (136).

Refraktorni osteomijelitis je oblik kroničnog osteomijelitisa vrlo otpornog na sve oblike terapije. Nastaje zbog poremećaja sistemskih i lokalnih obrambenih mehanizama (128). Mi u radu nismo uporabili standardnu Cierny-Maderovu klasifikaciju osteomijelitisa, prema kojoj se utvrđuje djelovanje HBO na osteomijelitis, ali je naša statistika pokazala da je puno više osteomijelitisa bilo u rana tip III A, B i C koje su bile pretežno obrađene po non-NATO protokolu (16, 139) (Slika 31).



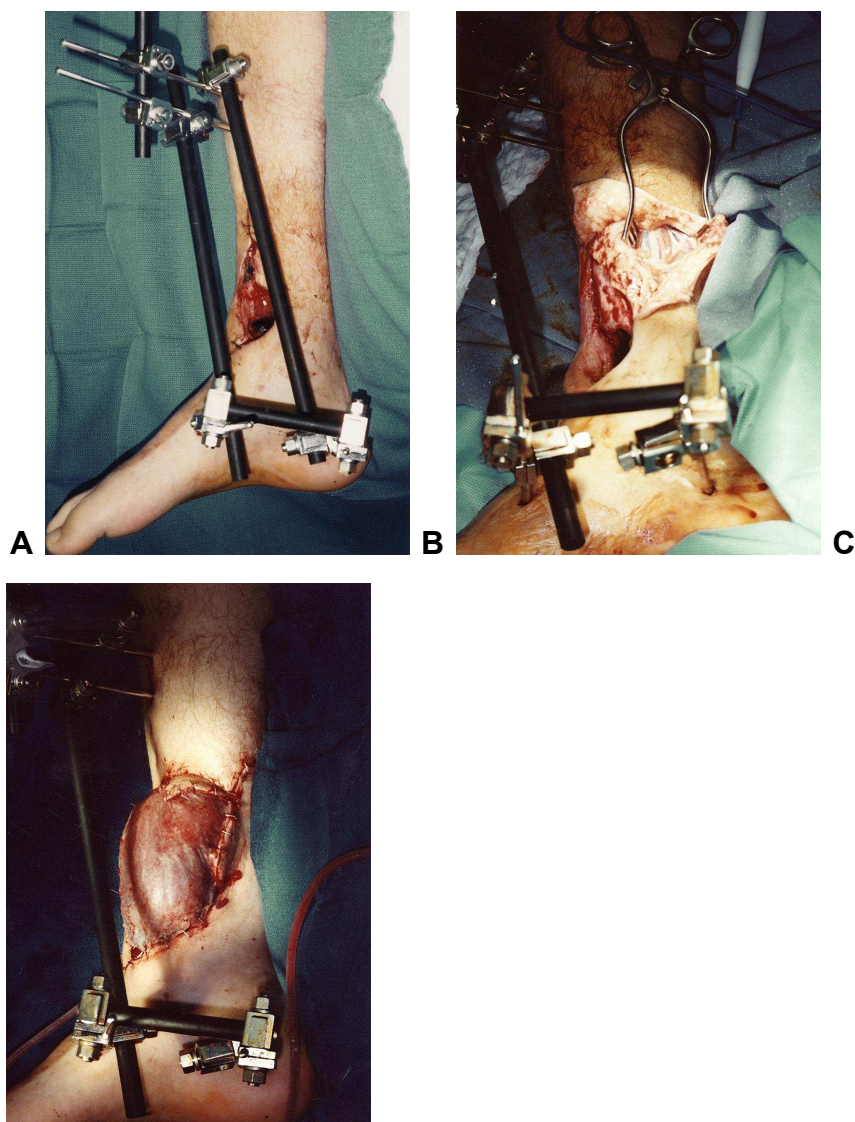
Slika 31. A (lijevo) Defekt koljena s osteomijelitisom nakon eksplozivne ozljede. B (sredina) RTG snimka složenog prijeloma platoa tibie. C (desno) Rekonstrukcija defekta slobodnim mišićnim režnjem i transplantatima kože.

Strauss i sur. prezentiraju 24 slučaja fraktura dugih kostiju koje su liječili HBO (140). Primarno 100% zarastanje kosti imali su kod 15 (75%) pacijenata gdje je HBO bila primijenjena unutar 10 dana nakon ozljede. Cierry i sur. (139) obradili su 142 slučaja fraktura s dislokacijom u skočnom zglobu. HBOT je primijenjena unutar 8 sati od ozljede, u kombinaciji s ranim debridmanom i vanjskom fiksacijom. Dobro zarastanje kosti bilo je ostvareno u 90% slučajeva (Slika 32).



Slika 32. A (lijevo) Sklopetarna rana lijeve potkoljenice. B (sredina) Rekonstrukcija slobodnim mikrovaskularnim reženjem M. Lattissimus dorsi. C (desno) Postoperacijski izgled slobodnog prijenosa.

Pseudoartroza je oblik patološke frakture s lošim cijeljenjem kosti i formiranjem lažnog zgloba. Korekcija se može napraviti kirurški, refrakturom kosti i ponovnom osteosintezom, s i bez primjene osteoplastike. Bennet i sur. 1982. predlažu primjenu HBOT prijeoperacijski i postoperacijski, kao i u slučaju svakog nezarastanja kosti (non uniona). Glavni patofiziološki razlog za pojavnost pseudoartroze je hipoksija na krajevima frakturiranih ulomaka, koja nastaje zbog rastrganih krvnih žila u koštanim ulomcima (81). (Slika 33.)



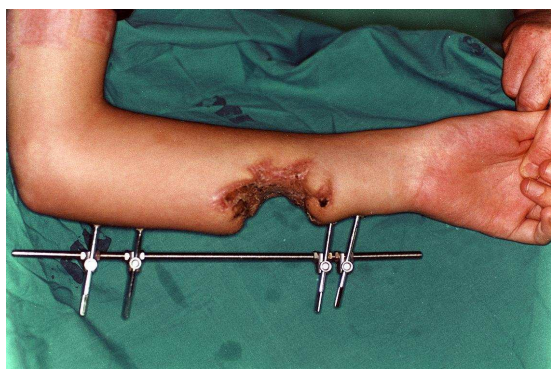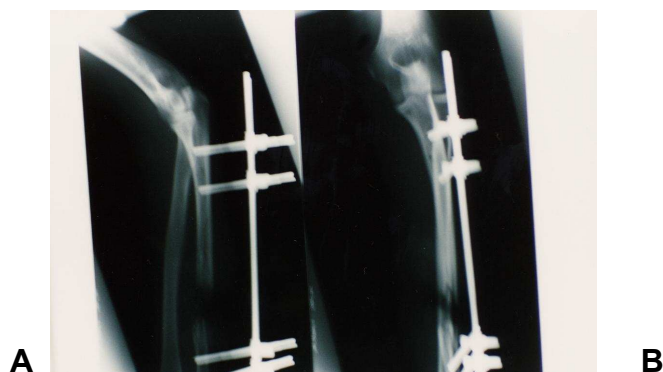Slika 33. A (lijevo) Pseudotroza skočnog zgloba nakon sklopetarne ozljede s vanjskom fiksacijom. B (sredina) Izgled primarnog defekta kojeg treba rekonstruirati slobodnim mikrovaskularnim režnjem. C (desno) Rekonstrukcija slobodnim mišićnim režnjom i transplantatima kože.

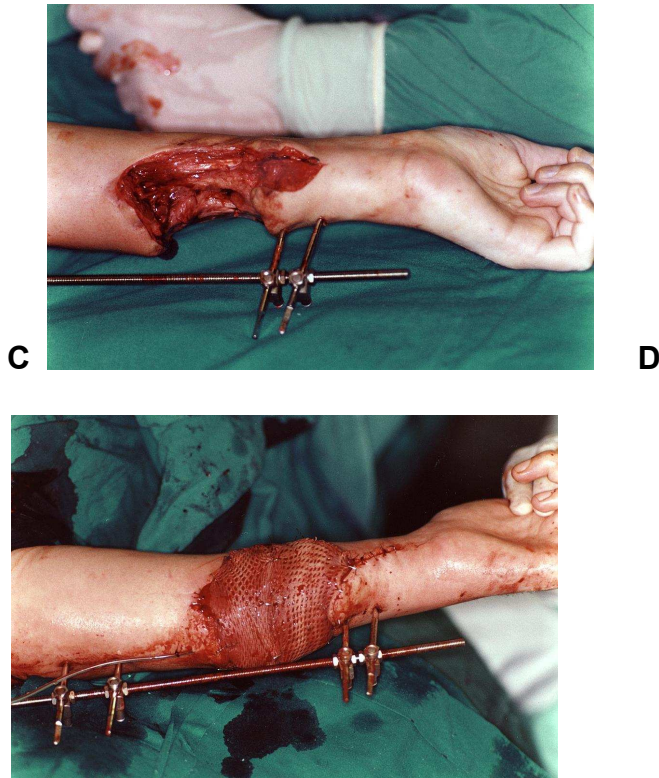
Većina prijeloma dugih kostiju zaraste spontano, dok u 3-5% slučajeva cijeljenje može biti produženo, ili do njega uopće ne mora doći. Postotak primarno zavisi od lokalizacije prijeloma i stupnja kominucije kosti. Ako je fraktura lokalizirana na potkoljenici ili podlaktici, gdje je kirurško-anatomska oskudnija ramifikacija opskrbnih krvnih žila, i manje mišićne mase, veća je mogućnost pojave non-uniona, osteomijelitisa i pseudoartroze (80).

Doktrina obrade ratne rane po NATO (6) i ICRC (22) protokolu zabranjuje primjenu unutarnje osteosinteze neposredno nakon primarne obrade, osim minimalne na šaci i stopalu.

Otvoreni prijelomi dugih kostiju mogu se zbrinuti vanjskom fiksacijom, gipsanom udlagom i skeletnom trakcijom (6,22,126). Klasični pristup zbrinjavanju ratnih ozljeda s defektom kosti podrazumijeva zbrinjavanje prijeloma tek nakon što se zbrine pokrov kože. U Domovinskom ratu taj se koncept promijenio, pa se nakon kirurškog debridmana i reparacije mekog pokrova, vršila vanjska fiksacija i minimalna osteosinteza na šaci i stopalu, te skeletna trakcija (71). Još uvijek su prisutne dileme o ispravnosti tih postupaka, mada konačni rezultati opravdavaju i takav pristup liječenju.

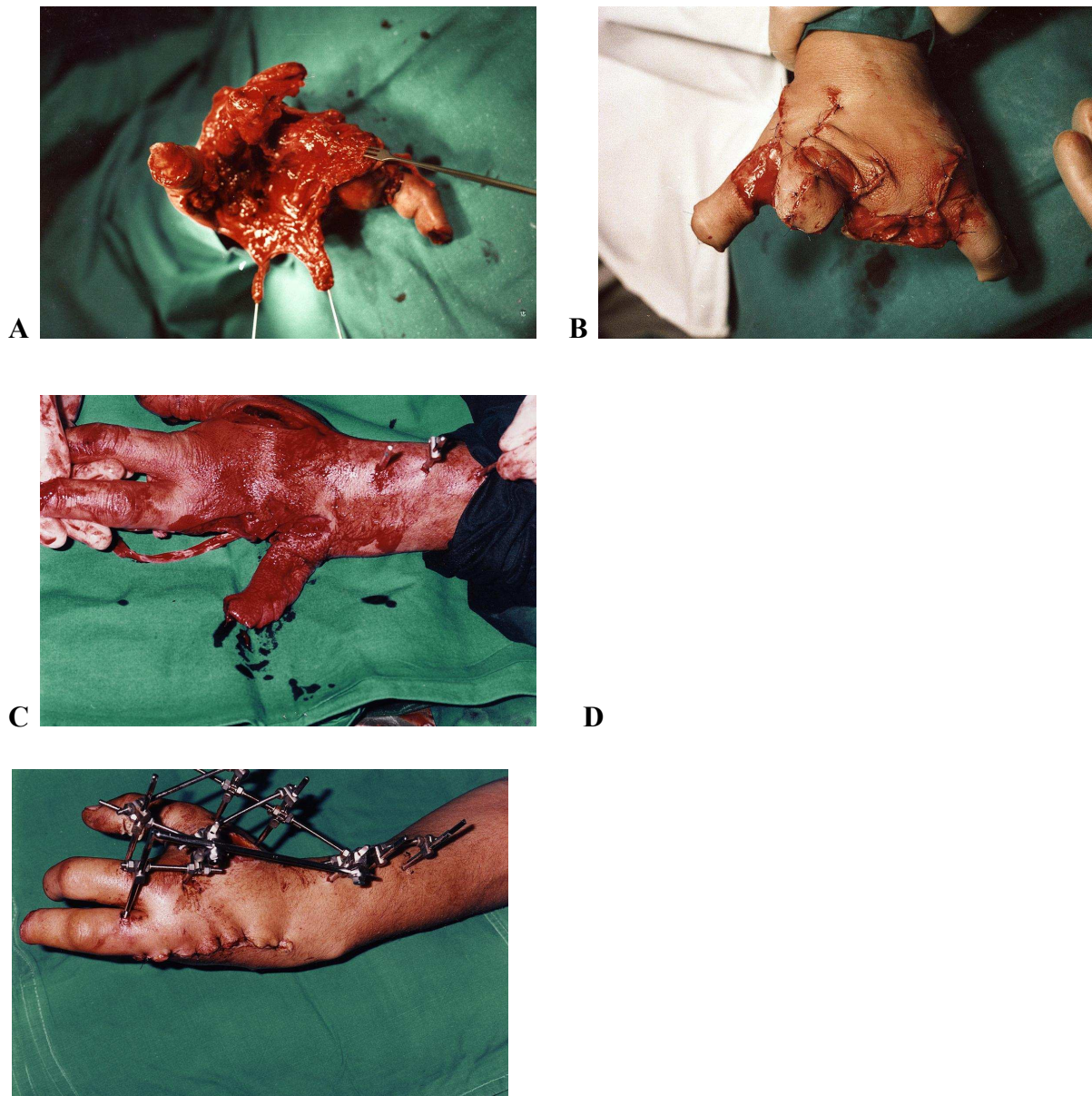Analizirajući prijelome kostiju tijekom Domovinskog rata Puljak i sur. na gornjim udovima utvrđuju puno više ozljeda šrapnelima eksplozivnog oružja, koji uzrokuju manje kominucije kosti (70). Bez obzira na to radi li se o prijelomu nadlaktice, podlaktice ili šake, one se mogu sigurno zbrinuti minimalnom unutrašnjom osteositezom (Kirschnerovom iglom ili zavrtnjima). Primarni razlog za primjenu te vrste osteosinteze su mali fragmenti kosti, koje teško možemo stabilizirati pinovima (prutovima) za vanjsku fiksaciju. Pinovi koji imaju promjer od nekoliko milimetara uvrću se u dijafizu malih kostiju, što može uzrokovati novu frakturu. Vanjsku fiksaciju možemo konvertirati u unutrašnju kad za to postoje uvjeti (126). Prema Puljku to vrijeme iznosi oko 3-4 tjedna nakon ozljede, što je komplementarno vremenu drugih autora (70) (Slika 34.).





Slika 34. A (gore lijevo) RTG podlaktice s defektom kosti. B (gore desno) Defekt struktura na podlaktici s unilateralnom vanjskom fiksacijom. C (dolje lijevo) Defekt podlaktice nakon debridmana. D (dolje desno) Rekonstrukcija defekta slobodnim mikrovaskularnim mišićnim režnjem i transplantatima kože

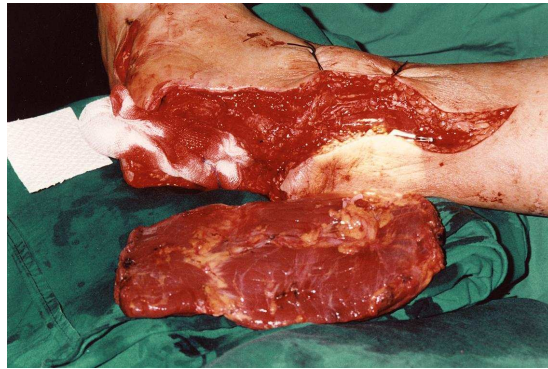
Kombinacija blast i viševrtnih ozljeda šake također predstavlja poseban problem. Jabalej i Peterson davne 1973. kod 108 otvorenih prijeloma na šakama zagovaraju reparaciju u dva akta (142). U prvom aktu su vršili poštedni debridman, minimalnu eksciziju kože, i po potrebi fasciotomiju. Otklanjaju devitaliziranu kost, vrše minimalni debridman laceriranih živaca i tetiva, evakuiraju hematomi, repariraju krvne žile i ruku imobiliziraju u gipsanoj longeti. U drugoj operaciji nakon 3 do 5 dana ponovno osvježavaju ranu, a prijelom stabiliziraju Kirschnerovim iglama i zavrtnjima. Defekt zatvaraju režnjem. Incidencija infekcije je iznosila 0,68% (16, 142); (Slika 35.).



Slika 35. A (gore lijevo) Eksplozivna ozljeda šake tijekom debridmana. B (gore desno) Primarna rekonstrukcija nakon eksplozivne ozljede šake. C (dolje lijevo) Eksplozivna ozljeda šake i podlaktice. D (dolje desno) Rekonstrukcija nakon eksplozivne ozljede šake i podlaktice s vanjskom fiksacijom.

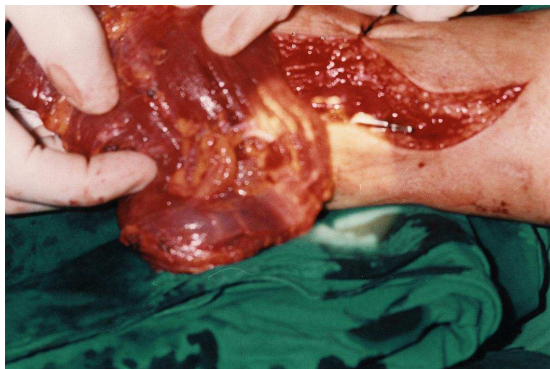Blast i eksplozivne ozljede stopala znakovite su s obzirom na važnost stopala pri hodanju i stajanju. Svaki radikalni debridman i ekscizija kosti i mrtvog tkiva uvijek imaju za posljedicu poremećaj ili potpuni gubitak funkcije. Ekspozirane i lacerirane tetive treba samo trimovati, a prekinute krajeve fiksirati za podlogu, kako se ne bi povukle nagore.. Debridman kosti mora također biti jako pošteđan, da bi se sačuvala arhitektonika svoda stopala. Ako

postoje defekti kosti, za stabilizaciju ulomaka treba upotrijebiti Kirschnerove igle ili vanjsku fiksaciju, a u drugom aktu unutarnju osteosintezu. Rana se obično zatvara sekundarno s režnjem ili kožnim transplantatom (16,48); (Slika 36).

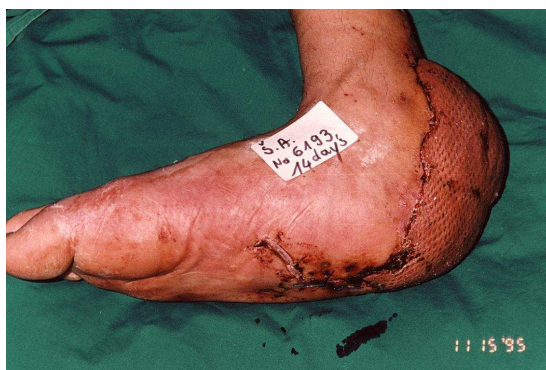

A

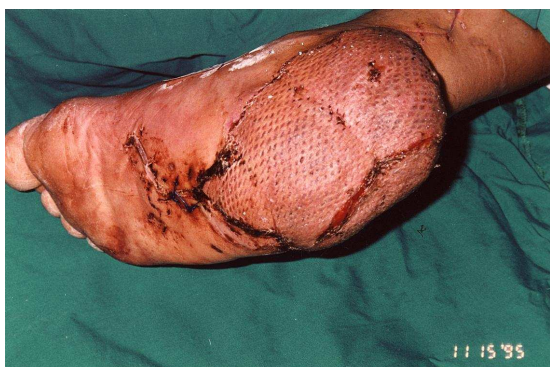
B



C



D



Slika 36. A (gore lijevo) Defekt pete nakon eksplozivne ozljede s odignutim slobodnim mišićnim režnjem. B (gore desno) Anastomoza slobodnog mikrovaskularnog mišićnog režnja. C (dolje lijevo) Izgled rekonstruiranog defekta s medijalne strane. D (dolje desno) Izgled rekonstruiranog defekta s stražnje strane.

Odabir najčešćih komplikacija tijekom liječenja se temeljio na patofiziološkim promjenama i razvoju kliničke slike (Tablica 4).

U kliničkoj slici najsloženijih ozljeda Gustilo tip III A-C, primarno dominiraju destrukcija i defekti mekih struktura i komplicirane frakture kosti. Upravo zbog toga postoji velika vjerojatnost za nastanak duboke infekcije i posebno osteomijelitisa kosti. Primarne ozljede magistralnih krvnih žila su uvijek vrlo ozbiljne zbog produžene ishemije ekstremiteta. Kad krvni optok nije bio na vrijeme ili na adekvatan način obnovljen, to je imalo za posljedicu produbljenje nekroze i pojavnost većih defekata anatomskih struktura. Došlo bi i do širenja infekcije u duboka tkiva. Ukupno vrijeme potrebno za stabilizaciju takvih rana bilo je znakovito produženo. Primjena kožnih transplantata i režnjeva na nestabilnu podlogu koja još secernira i gnoji se sigurno dovodi do odbacivanja transplantata kože i nekroze režnja, osobito onih iz daljine i slobodnih mikrovaskularnih režnjeva (6,13-14,68). Parcijalne tromboze malih krvnih žila u režnju nastaju zbog produžene ishemije te širenja infekcije na peteljku režnja ili u sam režanj (144). Uspješna primjena transplantata i režnjeva za sekundarnu rekonstrukciju defekata dakle zavisi od kvalitete podloge, stupnja razvoja manifestne infekcije i ukupnog stanja mikrocirkulacije (35,46,48,58,67,132). Svaku prateću ozljedu magistralnih krvnih žila treba uvijek neposredno reparirati ili rekonstruirati, već tijekom primarne obrade u mobilnoj kirurškoj postaji (ratnoj bolnici) koja je obično smještena blizu bojišnice. Pritom često nastaju i prateće ozljede živaca koje također povećavaju težinu kliničkog stanja i izravno utječu na ishod liječenja. Ozljeđene živce primarno samo debridiramo, krajeve markiramo koncem, a reparaciju izvodimo sekundarno, obično nakon dva mjeseca (16,56,69). Doktrina hitne ratne kirurgije dopušta samo primarnu reparaciju lezije dure mater, pleure, peritoneuma i sinovije velikih zglobova (6,19). Stabilizaciju otvorenih fraktura vršimo vanjskom fiksacijom, a na šaci i stopalu još i minimalnom unutarnjom osteosintezom (70-72). Ako se HBOT u terapijski lanac uključi na vrijeme, po mogućnosti već nakon primarne obrade rane, hiperbarični kisik će imati znakovit utjecaj na razvoj svih patofizioloških promjena i na ukupno cijeljenje rane (81,95,109).

Usklađenje rezultata glede primjene NATO doktrine nije imalo važnijeg utjecaja na pojavnost komplikacija u sve četiri skupine rana (Tablica 4). Kad se HBOT rano primijeni,

ima dva puta manje duboke infekcije i lize autotransplantata i tri puta nekroze reznja. HBO umjereno utječe na pojavnost osteomijelitisa. Vrijeme potrebno za stvaranje svježih granulacija i stabilizaciju rane u danima je kraće oko 3e%. Rana primjena hiperbaričnog kisika dakle znakovito potpomaže sveukupno plastično rekonstrukcijsko liječenje, a osobito utječe na veći prihvrat kožnih transplantata i preživljavanje reznjeva, kao i na pojavnost osteomijelitisa.

Glede primjene adjuvantne HBOT i nastanka komplikacija po skupinama rana korigiran za NATO protokol (Tablica 9), razvidno je da je omjer izgleda za nastanak neke od komplikacija (duboke infekcije, osteomijelitisa, lize transplantata i nekroze reznja) različit po skupinama rana. Temeljni razlog koji do toga dovodi, u većini slučajeva je neuvažavanje patogeneze ratne rane koja je u kliničkom smislu vrlo dinamičan proces, a primarno zavisi od čimbenika ranjavanja, općeg stanja organizma, osposobljenosti i opremljenosti kirurških etapa i uvjeta na bojišnici. (6,19-20,26,28). U dvije periferne patomorfološke zone rane (zona masivnog i molekularnog potresa) gdje su promjene još uvijek reverzibilne, stabilizacija rane i stvaranje granulacija te priprema za rekonstrukciju veoma zavise od načina primarnog debridmana, općih mjera reanimacije, antitetanusne zaštite, primjene profilaktične doze antibiotika za G (+) i G (-) bakterije i adjuvantne primjene HBO (95). Složenu ratnu ranu s manjkom tkiva i kompliciranim, otvorenim prijelomom kosti nikad se ne smije primarno, niti primarno odgođeno zatvoriti (6,22). Ako ipak ostane predugo otvorena, podložna je dodatnom sušenju i fibrozi, što produbljuje nekrozu. Da bi ublažili sušenje rane, potrebno je više puta na dan vršiti previjanje vlažnim oblozima natopljenim u antiseptik. Kad u rani zaostane razderano i zdrobljeno tkivo, strana tijela, dijelovi odjeće i zemlja, vrlo je izvjesno da će progresivna ishemija napredovati prema zdravom tkivu, koje se nalazi u dubini (9,26,28). Ozljede velikih zglobova zbrinjavaju se artrotomijom, ispiranjem i debridmanom mrtvog tkiva i stranih tijela. Zglob se drenira i primarno se zatvara samo sinovijalna ovojnica. U drugom aktu on se zatvara kožnim transplantatom ili reznjem (68,70). Ishemično tkivo i gnojna sekrecija uvijek su velika barijera za pojavnost svježih granulacija i stabilizaciju rane (136). U toj situaciji je obično potrebno napraviti niz dodatnih debridmana i uvesti dopunsku terapiju antibioticima prema antibiogramu, koji pokrivaju Gram (+) i Gram (-) bakterije (58,132,136). Antimikrobna profilaksa se primarno daje protiv pojavnosti tetanusa i plinske gangrene (6,12,16,19-20). Za profilaksu infekcije s Pseudomonas aeruginosom, u lokalnom tkivu antibiotik mora postići veliku koncentraciju, pa je zato potrebna stalna opskrba krvlju.

Osim toga bitno je eliminirati cijeli mrtvi prostor i zaštititi koštane ulomke od direktnog isušavanja (12).

Pregledom recentnih znanstvenih članaka koji govore o primjeni HBOT za liječenje složenih rana ekstremitetima s defektom struktura, posebno ratnih ozljeda udova, utvrdio sam da oni sadrže vrlo malo statističkih podataka o komplikacijama koje se javljaju tijekom zbrinjavanja rana, kao i metodama njihova liječenja.

Hart i sur. analiziraju fiziološko djelovanje hiperbaričnog kisika i njegove terapijske efekte, u lancu liječenja složenih ratnih ozljeda američkih vojnika iz Iraka i Afganistana. Rad generalno govori o tri bitna elementa: 1.- mehanizmu fiziološkog djelovanja HBO i njegovom utjecaju na liječenja ratne rane, 2.- praktičnim savjetima za primjenu HBO i 3.- optimalnom razmještanju barokomora u lancu ešaloniranog zbrinjavanja ratnih ozljeda. Autori u svom radu uopće ne analiziraju statističke podatke o ozljedama, komplikacijama u tijeku terapije i ishodu liječenja (109). Indikacije za primjenu HBOT postavili su na temelju Liste indikacija za primjenu HBO, Komiteta UHMS (95). Dominantni etiološki čimbenik kod ranjavanja njihovih vojnika bilo je konvencionalno oružje, a u 70% slučajeva dominirale su ozljede ekstremiteta. Tijekom zbrinjavanja na II i III ešalonu bilo je 75 do 100 operacija na magistralnim krvnim žilama i 180 primarnih amputacija donjih ekstremiteta. Među metodama liječenja dominirali su kožni transplantati, režnjevi, revizija amputacijskih batrljaka i rekonstrukcija s režnjevima, te tretmani rezistentnih dubokih infekcija. Od 560 kirurških procedura na III ešalonu, 31 % ozljeda se zakompliciralo produbljenjem nekroze, dubokom infekcijom, propadanjem kožnih transplantata i režnjeva i odgođenim zarastanjem rane. Oni zaključuju da je glavni patofiziološki uzročnik svih tih promjena perzistentna postraumatska ishemija. Terapija HBO se odvijala na III i IV ešalonu. Medicinske skrbi NATO. Adjuvantna primjena HBO vrlo je efikasna za akutnu ishemiju i bitno smanjuje broj i težinu komplikacija koje nastaju tijekom liječenja. Međutim, u radu se uopće ne istražuju mehanizmi djelovanja HBO, već se iz razvoja kliničke slike zaključuje da je opravdana njegova primjena na III i IV ešalonu. Oni također napominju da se HBO na nižim etapama ne može primijeniti zbog složenosti sustava hiperbaričnih komora. Pogledi koji su izneseni u radu osobni su stav autora, i nisu službeni stav Mornarice USA, Ministarstva obrane ili Američke vlade. To znači da adjuvantna primjena HBOT još nije prihvaćena kao standardna metoda u NATO-voj doktrini zbrinjavanja ratnih ozljeda.

Covey i sur. analiziraju ratne ozljede muskulo-skeletnog sustava koje je Pentagon imao u minulim ratnim sukobima, kao i podatke o masovnim nesrećama u Alfred Murrall

Federal Building u Oklahoma City 1995, Ambasadi USA u Africi 1998, i napadu na World Trade Center i Pentagon 2001 (10). Razvoj patofizioloških promjena, kao i klinička slika uglavnom su sukladne analizi naših ranjenika, osim što američki autori nisu imali kontakta s toliko kompliciranih ozljeda ekstremiteta tip III A-C po Gustilu, s kojima smo se mi susretali, a dolazile su nam uglavnom iz BH (16). Od ukupnog broja ozlijeđenih, bilo je 60%-70% ozljeda ekstremiteta. Ozljede su uglavnom uzrokovane projektilima eksplozivnog oružja, mada su većinu činile blast ozljede. Autori razlikuju primarni blast (udar zračnog vala), sekundarni (od vanjskih objekata koji postanu projektili), tercijalni (od udara u zemlju, objekt ili od rušenja objekta) i raznovrsni blast (od prašine ili od otvorene vatre kad nastaju opekline). Kod opsežnih blast ozljeda ekstremiteta vrlo je teško primarno odrediti granicu prema zdravom tkivu, pa se debridman mora ponoviti nakon 24 ili 48 sati, osobito kad je rana znatnije kontaminirana. Kod teškog crusha sa nagnječenja i razderotina primarnu amputaciju uda treba napraviti što distalnije, kroz zdravo tkivo. Batrljak ostaje otvoren, i zbrinjava se u drugom aktu. Autori ne spominju liječenje i primjenu HBO, pa njihova studija ima značenje samo s osnove patofizioloških promjena, kliničke slike i kirurškog liječenja kompleksnih ozljeda ekstremiteta.

Ullman i sur. iz Rambam Medical Centra u Haifi, 2005., kod 37 ozljeda visokog prijenosa energije uspoređuju klasične rekonstrukcijske metode s novim modalitetima liječenja: distrakcijskom osteogenezom i VAC (Vacum Assisted Closure) terapijom (143). Kod Izraelaca su dominirale direktne muskulo-skeletne ozljede i blast donjih udova, s mnogo pridruženih ozljeda krvnih žila i živaca te ozljeda od sekundarnih projektila, uglavnom koštanih ivera. Prijelomi su inicijalno stabilizirani po AO/ASIF metodi, unilateralnom tubularnom vanjskom fiksacijom, koja je nakon 2-3 dana kod 19 bolesnika zamijenjena cirkularnim vanjskim fiksatorom po Ilizarovu. Privremeno skraćenje kosti je imalo 5 bolesnika, kod kojih je kasnije primijenjena distrakcijska osteogeneza radi izjednačavanja dužine kosti. Kožni transplantati su korišteni kod 21 bolesnika, a lokalni i regionalni režnjevi u 14. Slobodni mikrovaskularni režnjevi su napravljeni u 6 slučajeva za rekonstrukciju velikih defekata i za funkcionalnu rekonstrukciju na ruci. VAC je korištena u 8 slučajeva. Glavna prednost Ilizarove metode je u tzv. «izoliranom pristupu ozljedi i ranom opterećenju ekstremiteta». Metoda je manje prikladna, ako je istovremeno prisutna obostrana fraktura ekstremiteta. VAC je novija metoda za rekonstrukciju defekata mekog tkiva, koja ima više mogućnosti primjene, kako za zbrinjavanje akutnih defekata tako i za kronične ratne rane. Aparat radi na principu kontinuirane sukcije pod negativnim tlakom, što dovodi do progresivne kontrakcije rane, stvaranja svježih granulacija i sekundarnog cijeljenja. Rad

primarno naglašava da kod složenih ozljeda uvijek postoje defekti mekog tkiva, skraćenje i defekt kosti, a produženo je i vrijeme stvaranja svježih granulacija, kao i ukupno cijeljenje rane. Oni nisu imali iskustva s primjenom hiperbarične oksigenacije, pa je važnost rada u prikazu novih metoda liječenja: distrakcijske osteogeneze kod skraćanja kosti, VAC-a za stvaranje granulacija, i slobodnih režnjeva za velike defekte i funkcionalnu rekonstrukciju..

Bouachour i sur. u analizi crush ozljede ekstremiteta s otvorenim prijelomima potkoljenice potvrđuje znakovit utjecaj HBO na zarastanje rane. Potpuno cijeljenje u HBO skupini je bilo 94%, u odnosu na skupinu bez HBO gdje je iznosilo 59%. ($p < 0,01$). Dodatnih debridmana u HBO skupini je bilo 6%, a u kontrolnoj skupini 33% ($p < 0,05$). Konačno zarastanje rane kod bolesnika iznad 40 godina također je bilo poboljšano ($p < 0,05$). Ako se HBOT u lancu liječenja primijeni dovoljno rano, zarastanje je brže oko 30%, a ima i puno manje naknadnih kirurških procedura (94).

Radonić i sur. su istražili utjecaj dopunske terapije HBO kod kompleksnih ratnih ozljeda ekstremiteta s pratećom ozljedom magistralnih krvnih žila. Tijekom Domovinskog rata tretirano je 67 ranjenika s ozljedama femoralnih krvnih žila (72). Bilo je 70 izoliranih ozljeda arterija i 49 vena (šest izoliranih). 64 arterije su zbrinute autolognim reverznim venskim graftom, a 4 lezije su ušivene izravno, bez primjene grafta. Velike vene su bile reparirane direktnom suturom, a kod 11 je primijenjen venski graft. Fasciotomija je urađena kod 21 ranjenika, kod kojih je ujedno primijenjena i adjuvantna terapija HBO. Za stabilizaciju prijeloma korištena je vanjska fiksacija. U ovoj skupini od 67 ranjenika preživljavanje ekstremiteta je bilo 95%. Nakon dopuskog liječenja HBO samo je kod jednog ranjenika bila napravljena sekundarna amputacija zbog napredovanja ishemične nekroze. Autori smatraju da je krucijalni moment u cijeloj priči brza evakuacija i transport ranjenika u Medicinski centar (prosječno unutar 6 sati od ozljede) i relativno kratko vrijeme do operacije, nakon čega je ponovno uspostavljen krvni optok.

Stanec i Tonković kod 119 ranjenika analiziraju 151 ozljedu perifernih živaca na gornjim ekstremitetima (69). Dominirale su proksimalne ozljede. Oko 66% ozljeda je bilo lokalizirano na laktu i proksimalnije na nadlaktici. Kod 55 ozljeda bile su 44 (37%) pridružene ozljede krvnih žila. Sve ozljede krvnih žila zbrinute su primarno (izravnim šavom, puch plastikom ili venskim graftom). U liječenju živaca najbolje je primijeniti odgođeno zbrinjavanje, do kada treba riješiti longitudinalni pokrov mekih tkiva. Ako je prisutna prateća ozljeda krvnih žila, to je imalo znakovit utjecaj i na konačni ishod rekonstrukcije živca. Za sekundarno zbrinjavanje koristili su interfacikularni živčani graft, obično suralni autograft

(56). Kad nije bilo pridružene ozljede krvnih žila, funkcionalni oporavak živca bio je 62,9 %, a kod pridružene ozljede samo 44,8%.

Roje i sur. su imali 118 ozljeda perifernih živaca. Od toga je na gornjim ekstremitetima bilo 72 (61%) ozljeda, a donjim 46 (39%). Iznad lakta je bilo 54% ozljeda, a na potkoljenici 79% (16). Sve ozljede su zbrinute sekundarno uz primjenu epineuralne anastomoze krajeva živca ili je upotrijebljen interfacijularni živčani transplantat nervus suralis. Jedan dio najtežih ranjenika s kompleksnim ozljedama živaca je dopunski liječen HBO, što je imalo vidnog utjecaja na funkcionalni ishod sekundarnog liječenja (16,56). Kad se usporede ozljede perifernih živaca iz te dvije studije, može se zaključiti da ozljede perifernih živaca uvijek imaju važan utjecaj na konačan ishod liječenja, osobito kad su udružene s pratećom ozljedom krvnih žila i opsežnim defektima struktura. Međutim, u Stanecovoj studiji nije primjenjivana HBOT, jer za nju nisu imali uvjeta, pa je motorni i senzorni oporavak živaca u njihovoj studiji trajao puno duže nego u našoj (16).

Pojava komplikacija kao i ishod liječenja ratnih ozljeda ekstremiteta osim dopunske primjene HBO mnogo zavisi i od primjene NATO protokola primarne obrade rane, tj hitne ratne kirurgije (6), (Tablica 10).

Doktrina NATO načelno razlikuje četiri temeljna cilja hitne ratne kirurgije, a to su: spašavanje života, spašavanje ekstremiteta, izbjegavanje komplikacija zbog razvoja infekcije i minimalni invaliditet (6). Hrvatski protokol hitne ratne kirurgije u cijelosti je sukladan s NATO-vim (19).

U disertaciji sam dao prikaz rana iz domovinskog rata koje su uglavnom bile obrađene pravodobno i dostatno radikalno, prema hrvatskoj doktrini hitne ratne kirurgije (20); (Tablica 10). Ukupno je bilo obrađeno 388 ranjenika s kompleksnim ozljedama gornjih i donjih udovima, tip III A-C po Gustilu. Njih 310 (80%) je bilo obrađeno po NATO protokolu, a 78 (20%) po non-NATO. Veliki defekti mekog tkiva, otvorene frakture, segmentalni defekti kosti i duboka infekcija bile su glavne osobitosti ratnih ozljeda ekstremiteta u Domovinskom ratu (16,65-66,70-71). Zbog specifičnih patofizioloških promjena, ratne ozljede su trebale puno više vremena za stabilizaciju i cijeljenje nego mirnodopske rane. (9,18,26,28,57-58). Pravodobni i odgovarajući primarni tretman ratnih rana baza je za skrb ratnih ozljeda. Rezultati liječenja kao i kvaliteta življenja zavise ne samo od tipa rane, etiologije, težine, broja i lokalizacije rana; evakuacija na više sanitetske etape liječenja, metoda kirurškog

liječenja i fizikalne terapije i rehabilitacije, već i od doktrine hitne ratne kirurgije, treninga i osposobljenosti osoblja te opreme i medicinskog materijala (6,16,19-20). Ranjenici obrađeni po non-NATO protokolu došli su u našu ustanovu uglavnom iz BH. Glavni razlozi zbog kojih su bili obrađeni po non- NATO protokolu bili su sljedeći: uvjeti ranjavanja na bojišnici, evakuacija u ratne bolnice iz stalnih okruženja neprijatelja, slaba opremljenost medicinskom opremom i manjkava osposobljenost ljudstva za kiruršku skrb. (19-20). U rani bi obično zaostala masa nekrotičnog tkiva s velikim defektom funkcionalnih struktura (mišića, krvnih žila, kosti i živca). U tim uvjetima, zbog primarne kontaminacije rane, često se razvila duboka infekcija i osteomijelitis (136). Nakon dolaska ranjenika na daljnje liječenje u RH, morali smo nastaviti intenzivnu skrb produženog traumatskog šoka i poduzeti niz dopunskih debridmana rane, nekrektomiju mrtvog tkiva i sekvestrektomiju kosti. Zbog enormne složenosti njihovih ozljeda, koje su uz to bile još i višestruke, kod većine smo odmah primijenili dopunsko liječenje HBO. Takav oblik liječenja pridonio je relativno brzom stabilizaciji rana i općeg stanja, pa smo s velikom sigurnošću mogli pristupiti sekundarnoj rekonstrukciji i zatvaranju rana (16).

Omjer izgleda za nastanak duboke infekcije i nekroze reznja znakovito je veći u non-NATO skupini (Tablica 10). Ako promatramo distribuciju NATO obrade rane po skupinama, u odnosu na primjenu HBOT (Tablica 9), možemo utvrditi da je za sve skupine rana HBO primjenjivan ravnomjerno. Primjena NATO protokola sama po sebi ne isključuje adjuvantnu primjenu HBOT, ali je ipak puno važnija njezina primjena kod skupine rana gdje je takva obrada izostala. Iz recentne svjetske literature možemo vidjeti da još nitko nije zajedno analizirao NATO i non-NATO obradu ratne rane i dopunsku terapiju hiperbaričnim kisikom. Moja disertacija je dokazala uzajamnu ovisnost. Zato HBOT već danas može postati dio nove doktrine hitne ratne kirurgije kao dopunska metoda liječenja, osobito za kompleksne ozljede ekstremiteta i teške infekcije. Ona se već danas naveliko primjenjuje za liječenje kompleksnih mirnodopskih ozljeda koje se zbog svoje težine moraju tretirati kao ratne rane. U nekim budućim ratovima među narodima bila bi također moćna, adjuvantna terapija za složene ratne ozljede ekstremiteta tip III A-C po Gustilu.

Adjuvantno liječenje hiperbaričnim kisikom znakovito skraćuje vrijeme potrebno za nastanak svježih granulacija i stabilizaciju rane u NATO i non-NATO skupini. (Tablica 11).

Najvažniji atributi za ocjenu složenosti jedne ratne rane su: masovna destrukcija i defekt struktura mekog tkiva kod eksplozivnih i blast ozljeda, zona izravne traumatske

nekroze i molekularnog potresa kod ozljede projektilima visokog prijenosa, otvoreni prijelomi s defektom kosti, ozljeda krvnih žila i živaca, pridruženi kompartment i crush sindrom, te početna infekcija mekog tkiva (6,22). Ako je primarna obrada rane napravljena pravodobno, prema usvojenim principima hitne ratne kirurgije, jednostavne ozljede (Tip I i II po Gustilu) obično zarastaju primarno i bez komplikacija. Složene rane s otvorenim prijelomima kosti (Tip III A, B i C po Gustilu) trebaju duže vrijeme za stabilizaciju i stvaranje svježih granulacija. Atribut stabilna rana znači sljedeće: nema više nakupljanja seroma i hematoma, svi džepovi i kanal su obliterirani, nema zaostalog mrtvog tkiva, stranih tijela, infekcije, rubovi rane su kontrahirani, a površina je pokrivena svježim granulacijama. Ako zbog defekta mekog pokrova funkcionalne strukture ostanu duže vrijeme eksponirane, rana se nepotrebno suši, a nekroza se produbljava. Zato je potrebno ranu što prije zatvoriti i rekonstruirati njezin pokrov nekom od plastično-rekonstrukcijskih metoda. Osim standardnih metoda rekonstrukcije dopunska primjena hiperbarične oksigenacije može bitno ubrzati i unaprijediti cjelokupno liječenje. To dokazuje Kruskal-Wallisova analiza varijance vremena potrebnog za nastanak svježih granulacija u NATO i non-NATO skupini ranjenika. Prosječno vrijeme nastanka svježih granulacija (median vremena) bez primijene HBOT je 12 dana u obje skupine. Ako se u skupini NATO rano primijeni terapija HBO, to vrijeme iznosi 9 dana, a u skupini non-NATO 10 dana. Analiza je pokazala da je iznimno važno hiperbarični kisik uvesti u terapiju što ranije ($p < 0,001$), jer on znakovito skraćuje vrijeme potrebno za nastanak svježih granulacija, što prema mojoj disertaciji prosječno iznosi oko 3 dana.

7. ZAKLJUČCI

Rezultati rada i rasprava ove kontrolirane studije ukazuju na potpuno ostvarenje glavnih ciljeva istraživanja. Liječenje kompleksnih ratnih ozljeda ekstremiteta kombinacijom kirurške i adjuvantne terapije hiperbaričnim kisikom smanjuje omjer izgleda (OR) za nastanak duboke infekcije, osteomijelitisa, lize transplantata kože i nekroze reznja. Bez obzira na primijenjenu kiruršku strategiju liječenja, terapija hiperbaričnim kisikom znakovito skraćuje vrijeme stabilizacije rane i stvaranja svježih granulacija. Pozitivni učinak mogao se uočiti u svim skupinama pacijenata koji su imali složene ozljede udova tip III A, B i C po Gustilu. HBO terapija je puno važnija za prevenciju duboke infekcije i nekroze reznja kod non-NATO, nego NATO doktrine obrade ratne rane.

Dakle, kombinacija kirurške i adjuvantne terapije hiperbaričnim kisikom u terapiji kompleksnih ratnih ozljeda ekstremiteta tip III A, B, C po Gustilu, danas predstavlja jednu od najučinkovitijih metoda liječenja. Na temelju provedenog ispitivanja može se zaključiti:

- Primjena HBOT statistički bitno pridonosi smanjenju pojave duboke infekcije mekog tkiva, osteomijelitisa, lize autotransplantata kože i nekroze reznja kod sve četiri skupine rana koje su zajedno analizirane.
- Primjena HBOT statistički bitno pridonosi smanjenju pojave duboke infekcije mekog tkiva, lize autotransplantata kože i nekroze reznja u skupini I, II, III i IV.
- U skupini ranjenika kod kojih nije primijenjena HBOT, bila je prisutna učestalija pojavnost duboke infekcije mekog tkiva i nekroze reznja.
- Bilo da je primijenjena NATO ili non-NATO doktrina obrade rane, primjena adjuvantne terapije HBOT znakovito skraćuje vrijeme stvaranja svježih granulacija.
- Analiza omjera izgleda (OR) za nastanak komplikacija po skupinama rana objašnjava nam da bi se adjuvantna HBOT mogla primijeniti na sve skupine kompleksnih ozljeda, bez obzira na karakteristike rane u svakoj pojedinoj skupini.

- HBOT bi se trebala uvesti u algoritam liječenja kao adjuvantna metoda terapije kompleksnih ratnih ozljeda ekstremiteta s defektom mekog tkiva, otvorenim prijelomom i defektom kosti, ozljedama krvnih žila i živaca.

8. SAŽETAK

UVOD: Cilj ove studije bio je da odredi učinak terapije hiperbaričnim kisikom (HBOT) kod zbrinjavanja složenih ratnih ozljeda gornjih i donjih ekstremiteta kod pacijenata koji su početno liječeni po NATO i non-NATO doktrini hitne ratne kirurgije.

ISPITANICI I METODE: U studiju je uključeno 388 pacijenata muškog spola koji su zadobili ratne ozljeda ekstremiteta, tip III A, B i C po Gustilu, a liječeni su na Klinici za kirurgiju, Univerzitetskog kliničkog centra Split, od 1991. do 1995. godine. Praćena je pojavnost glavnih komplikacija liječenja (duboke infekcije mekog tkiva, osteomijelitisa, liza transplantata kože i nekroza reznja), kao i protok vremena od ranjavanja do stvaranja granulacijskog tkiva. Utjecaj NATO doktrine hitne ratne kirurgije kao i HBOT na komplikacije u liječenju ratnih ozljeda izračunate su u svakoj skupini rana pomoću χ^2 testa i Mann-Whitney-eva testa. Omjera izgleda (OR) s 95% intervalom pouzdanosti (CI) izračunat je za svaku komplikaciju rane, uvažavajući utjecaj NATO doktrine hitne ratne kirurgije i HBOT na te iste komplikacije.

REZULTATI: Od ukupnog broja od 388 pacijenata, 310 (80%) je početno tretirano po NATO doktrini hitne ratne kirurgije, a 99 (25%) ih je primilo HBOT. Duboka infekcija mekog tkiva pojavila se u 196 (68%) pacijenata koji nisu primili HBOT i u 35 (35%) koji su je primili ($P<0.001$). Osteomijelitis se pojavio kod 24 (74%) pacijenata koji nisu primili HBOT i u 62 (63%) onih koji jesu primili terapiju ($P=0.030$). Liza transplantata kože i nekroza reznja se pojavila se u 151 (52%) i 147 (1%) pacijenata koji nisu primili HBOT i kod 23 (23%) i 15 (15%) onih koji su primili terapiju ($P<0.001$ za obje skupine). Median vremena do stvaranja svježih granulacija je bitno kraći kod pacijenata koji su primili HBOT, što iznosi 9 (5-57) dana, nasuprot 12 (1-12) dana kod onih koji nisu primili HBOT ($P<0.001$). Pacijenti koji su liječeni po non-NATO doktrini hitne ratne kirurgije imali su veći omjer izgleda (OR) za pojavnost duboke infekcije mekog tkiva (OR, 10.7, 95% CI, 3.5-32.0) i nekroze reznja (OR, 9.5, 95% CI, 2.9-31.0) ako nije primijenjena HBOT. Oni koji su bili liječeni po NATO doktrini hitne ratne kirurgije, kod njih je omjer izgleda za nastanak osteomijelitisa bio (OR, 1.7, 95% CI, 1.0-2.9), a za lizu transplantata kože (OR, 4.5, 95% CI, 2.4-8.5). HBOT znakovito reducira vrijeme do stvaranja svježih granulacija ($P<0.001$).

ZAKLJUČAK: HBOT znakovito reducira učestalost komplikacija s ranom u pacijenata sa složenim ozljedama ekstremiteta tip III A, B i C po Gustilu i skraćuje vrijeme stvaranja svježih granulacija. Istovremeno i NATO doktrina hitne ratne kirurgije ima utjecaja na pojavnost granulacijskog tkiva.

Ključne riječi: Komplikacije ratne rane, adjuvantna terapije hiperbaričnim kisikom, kirurške procedure, operacijske metode, ratne rane i ozljede.

9. SUMMARY

AIM: To determine the effects of hyperbaric oxygen therapy (HBOT) on complications of severe war wounds to the upper and lower extremities both in patients in which NATO strategy of emergency war surgery was and was not applied.

METHOD: We retrospectively analyzed data on 388 male patients undergoing reconstructive surgery for Gustilo type III A, B, and C war wounds to the extremities at the Department of Reconstructive Surgery, Split University Hospital Center, between 1991 and 1995. We recorded the occurrence of the main wound complications (deep infection, osteomyelitis, skin grafts lyses, and flap necrosis) and time from wounding to granulation formation. The occurrence of wound complications between comparable groups of patients in whom HBOT was and was not applied was evaluated by χ^2 test and time to granulation formation by Mann-Whitney test. Odds ratio (OR) with 95% confidence intervals (CI) were calculated for occurrence of wound complications with respect to HBOT and adjusted for NATO surgical strategy by logistic regression. The interaction between HBOT and NATO surgical protocol was assessed by patients' stratification.

RESULTS: Of 388 patients, 310 (80%) were initially treated according to the NATO surgical strategy and 99 (25%) patients received HBOT. Deep soft-tissue infection developed in 196 (68%) patients who did not receive HBOT and 35 (35%) who did receive it ($P<0.001$).

Osteomyelitis developed in 214 (74%) of patients who did not receive HBOT and 62 (63%) who did ($P=0.030$). Skin graft lysis and flap necrosis occurred in 151 (52%) and 147 (51%) patients who did not receive HBOT and 23 (23%) and 15 (15%) of those who did receive it, respectively ($P<0.001$ for both). Median time to granulation formation was significantly shorter in patients who received HBOT, i.e. 9 (5-57) days as opposed to 12 (1-12) days in those who did not ($P<0.001$). These results were consistent over the groups of patients stratified according to wound severity and remained unaltered after the adjustment for NATO surgical strategy. The effect of HBOT was greater in non-NATO than in NATO treated patients in case of deep soft-tissue infection (OR, 10.7 vs. OR, 3.8; $P=0.031$ for interaction) and apparently for flap necrosis (OR, 9.5 vs. OR, 5.4,; $P=0.061$ for interaction).

CONCLUSION: HBOT reduces the frequency of wound complications in patients with Gustilo type III wounds and shortens the time to granulation formation. HBOT is more important in non-NATO than in NATO treated patients for prevention of deep soft-tissue infection and possibly flap necrosis.

Key words: Complications; hyperbaric oxygenation; surgical procedures, operative; war; wounds and injuries

10. LITERATURA

1. Trueta RJ. The principles and practice of war surgery, St. Louis, CV Mosby, 1943:220:17-31.
2. Saad MN. The problem of traumatic skin loss of the lower limbs, especially when associated with skeletal injury. *Brit J Surg*, August 1970; Vol. 57: No 8: 68-75.
3. Adams F. The genuine works of Hippocrates. Section VII. Baltimore 1934: William / Wilkins: 585-94.
4. Brown RF. The management of traumatic tissue loss in the lower limb, especially when complicated by skeletal injury. *Br J Plast Surg*, 1965; 18:26-31.
5. Reljica ZK. Ratne ozljede ekstremiteta. Nacionalna i sveučilišna knjižnica - Zagreb, 2003; UDK 617.58-089-364:39-222.
6. Emergency war surgery, 3 rd United States revision; Borden Institute; Walter Reed Army Medical Centre, Virtual Naval Hospital, 2004:22.1-29.33.
7. Serafin D, Voci VE. Reconstruction of the lower extremity: Microsurgical composite tissue transplantation, 1983; 10: 55-68.
8. Show WW, Khouri RK. Reconstruction of the lower extremity with micro-vascular free flaps: A 10-year experience with 304 consecutive cases, *J Trauma*, 1989; 29:1086-98.
9. Godina M. Early micro surgical reconstruction of complex trauma of the extremity. *Plast Reconst Surg*, 1986; 78: 285-92.
10. Covey D. Blast and fragment injuries of the muscle-skeletal system. *J Bone Joint Surg Am*, Volume 84-A (7). 2002:1221-1234.
11. Krmpotić JN. Anatomija čovjeka. Treće izdanje, 1981. Jugoslavenska medicinska naknada: 269-304.
12. Patzakis MJ, Wilkins J. Choice and duration of antibiotics in open fractures. *Orthop Clin North Am*, 1991; 22: 433-7.
13. Coupland RM War wounds of limbs: Surgical management, 1993. Butterworth Heinemann, Oxford:27-82.
14. Rowley DI. War wound with fractures: a guide to surgical management, International Committee of the Red Cross; Geneva, 1996:11-61.
15. De Hass WG, Macnab J. The role of periosteal blood supplies in the healing of fractures of the limb. *Clin Orthop*, 1974; 105:27-32.
16. Roje Z, Baković A, Opaćak R, Družijanić N, Čukelj F. Surgical treatment of war injuries: Experiences with 1.220 patients from the Split University Hospital, Split, Croatia. *CMJ*, 1997; 38:129-39.

17. Leonardo J. Injuries suffered by US soldiers in Iraq, Afghanistan challenge reconstructive skills. *Plastic Surgery News*, Aug 2005:32-5.
18. Francel TJ. Salvage of the massively traumatized lower extremity. *Clin Plast Surg*, 1992; 19:4-17.
19. Prodan I. Hitna ratna kirurgija - Priručnik za potrebe Glavnog stožera saniteta RH, Zagreb 1991:28-41.
20. Hebrang A. Odluka o organizaciji integralnog civilno-vojnog zdravstvenog sustava u RH; Vlada i Predsjednik Republike, 1991:10-19.
21. Dufour D, Kromann SJ, Owen-Smith M, Saleman J, Stening GF, Zetterstron B. Surgery for victim of war. International Committee of the Red Cross, Geneva, October 1998. ISBN 2-88145-01:63-90.
22. Strauss MB. Hyperbaric Oxygen Therapy Committte Report 2003. Crush injuries, skeletal muscle, compartment syndrome. Undersea Hyperbaric Medical Society, 2003; 27-34.
23. Artuson G. Pathophysiology of the burn wound. *Ann Chir Gyneacol*, 1980; 69: 178-99.
24. Rossel PAE, Clasper JC. Ballistic fractures – the limited value of existing classifications, Review. *Injury*, 2005; 36:369-372.
25. Muller ME, Allgower M, Schneider R, Willneger H. Manual of internal fixation, London: Springer-Verlage, 1991:125-37.
26. Gustilo RB, Mendoza RM, Williams DN. Problem in the management of Type III (severe) open fractures: a new classification of Type III open fractures. *J Trauma*, 1984; 24: 742-6.
27. Vasconez H, Nickolls PJ. Management of extremity injuries with external fixation or Ilizarov devices. *Clin Plast Surg*, 1991; 18: 505-513.
28. Yaremchuk MJ, et al. Acute and definitive management of complex trauma of the extremity. *PRS*, 1987; 80:1-10.
29. Carrel A. The operative techniques of vascular anastomoses and the transplantation of viscera. *Med Lyon*, 1902; 98: 859-65.
30. Dupin CL. Surgical anatomy of perforator flaps. 3 rd International course on perforator flaps, BMW-AG, November 1999:33-38.
31. Rhynelanders FW. Tibial blood supply in relation to fracture healing, *Clin Orthop*, 1974; 105:34.
32. Sauer PF. Blood supplies of the lower extremity. *Clin Plast Surg*, 1991; 18: 553-9.

33. Holden CEA. The role of blood supply to soft tissue in the healing of diaphyseal fractures. *J Bone Joint Surg Am*, 1972; 54A: 993-9.
34. Mooney V, Ferguson AB. The influence of immobilisation and motion on the formation of fibrocartilage in the repair granuloma after resection in the rabbit. *J Bone Joint Surg*, 1966; 48A: 1145-53.
35. Byrd HS, Spicer TE, Cierney G. Management of open tibial fractures. *PRS*, November 1985; 76(5): 719-730.
36. Kozin SH, Thodr JJ. The treatment of forearm fracture from penetrating trauma. *Hand Clin*, 1999; 15(2): 221-231.
37. Nathan R. The management of penetrating trauma to the hand. *Hand Clin*, 1999; 15(2): 193-199.
38. Hess A. Treatment of vascular injuries from penetrating and nonpenetrating trauma. *Hand Clin*, 1999; 15(2): 249-259.
39. Katzman B, Bozentka D. Peripheral nerve injuries secondary to missiles. *Hand Clin*, 1999; 15(2): 233-244
40. Stevanović M, Gutow P, Sharpe F. The management of bone defects of the forearm after trauma. *Hand Clin*, 1999; 15(2): 229-231.
41. Tamaino, Matthew M. Treatment of composite tissue loss following hand and forearm trauma. *Hand Clin*, 1999; 15(2): 319-333.
42. German G, Sherman R, Levin LS. Decision-making in reconstructive surgery. Upper extremity. September 1999. Springer-Verlag Berlin, Heideberg, New York:58-228.
43. Chun S. Management of farm-related injuries to the upper extremity. *Hand Clin*, 1999; 15(2): 201-219.
44. Kremer T, Bickert B et al. Outcome assessment after reconstruction of complex defect of the forearm and hand with osteocutaneous free flaps. *PRS*, 2006; 118(2): 443-456.
45. Keller Cs. The principles of the treatment of tibial shaft fractures. *Orthopaedics*, 1983; 6: 993.
46. Saltz R, Hochberg J. Muscle and musculocutaneous flaps of the foot. *PRS*, 1991; 18(3): 627-638.
47. Arnež Z, Immediate reconstruction of the lower extremity-an update, *Clin in Plast Surg*, 1999; 18 (3): 546-8.
48. Hidalgo D. Lower extremity avulsion injuries. *Clin Plast Surg*, 1986; 13(4): 663-680.

49. Walton R, Rothkopf D. Judgment and approach for management of severe lower extremity injuries. *Clin Plast Surg*, 1991; 18(3): 525-543.
50. Bowyer G, Cooper GJ, et al. Small fragment wounds: Biophysics- Pathophysiology. *J Trauma*, Vol 40(3S), Supplement March 1996:159S-164S.
51. Hammer RR, Rooser B, Lidman D. Simplified external fixation for primary management of severe musculoskeletal injuries under war and peacetime conditions. *J Orth Trauma*, 1996;10: 545-54.
52. Chapman MW, Mahoney M. The role of early internal fixation in the management of open fractures. *Clin Orthop*, 1978; 138: 21-38.
53. Keller CS. The principles of the treatment of tibial shaft fractures. *Orthopaedics*, 1983, 6: 993-99.
54. Emerson RH, Grabias SL. A retrospective analysis of severe diaphyseal tibial fractures treated with external fixation. *Orthopaedics*, 1983; 6: 43-57.
55. Blick SSW, et al. Early prophylactic bone grafting of high-energy tibial fractures. *Clin Orthop*, 1989; 240: 21-43.
56. Millesi H. Progress in peripheral nerve reconstruction. *World J Surg*, 1990; 14:733-47.
57. Patzakis MJ, et al. The early management of open joint injuries: A prospective study of one hundred and forty patients. *J Bone Joint Surg*, 1975; 57A: 1065-74.
58. Powell DC. Compartment syndrome. Early diagnosis and bedside operation. *Am Surg*, 1983; 49: 563-74.
59. Swartz WN, Mears DC. The role of free tissue transfers in lower extremities reconstruction. *Plast Reconstr Surg*, 1985; 76:364-73.
60. Ger R, Efron G. New operative approach in the treatment of chronic osteomyelitis of the tibial diaphysis. *Clin Orthop*, 1983; 178: 31-47.
61. Hamdi M, Van Landuyt K, et al. A clinical experience with perforator flaps in the coverage of extensive defects of the upper extremity. *PRS*, 2004; 113 (4): 1175-1182.
62. Arnež ZM, Tyler PH, Kan U. Describing severe limb trauma. *Br J Plast Surg*, 1999; 52: 280-5.
63. Aldea PA, Show WW. Lower extremity nerve injuries. *Clin Plast Surg*, 1986; 13(4): 691-9.
64. Hidalgo D. Low extremity avulsion injuries. *Clin Plast Surg*, 1986; 13(4): 701-10.
65. Stanec Z, Škrbić S, Džepina I. High-energy war wounds: flap reconstruction. *Ann Plast Surg*, 1993; 31: 97-102.

66. Stanec Z, Krivić A, Stanec S, et al. Heel reconstruction with an iliac osteocutaneous free flap: 10 year follow up. *Ann Plast Surg*, 2004; 53(2): 174-177.
67. Stanec Z, Škrbić S, Đžepina I et al. War wounds management-early reconstruction of soft tissue defects. *Acta Med Croatia*, 1994; 48:123-29.
68. Štalekar et al. Primary versus secondary wound reconstruction in Gustilo III open tibial shaft fractures: A prospective study of 35 cases. *CMJ*, 2003; 23(2): 89-108.
69. Stanec S, Tonkovic I, Stanec Z, Tonkovic D, Đžepina I. Treatment of upper limb nerve war injuries associate with vascular trauma. *Injury*, 1997; 28(7): 463-468.
70. Puljak D. External fixation-minimal osteosynthesis: Indication, role and place in war surgery. *J Trauma*, 1997; 43(2): 275-282.
71. Koržinek K. War injuries of the extremities. *Unfallchirurg*, 1993; 96(5): 242-7.
72. Radonić D, Barić D, Tudor M, et al. Vascular injuries in war. *Chirurg*, 1995; 66(9): 883-6.
73. Opačak i suradnici. Ratne ozljede krvnih žila. I hrvatski kirurški kongres, Brela 1994; Zbornik radova: 46-58.
74. Lovrić Z. Reconstruction of major arteries of extremities after war injuries. *J Cardiovasc Surg*, 1993; 34(1): 33-37.
75. Kovačević H, Petri NM, Baković A, Petričević A, et al. Hyperbaric oxygenation in the treatment of war casualties in Croatia from 199 to 1993. In *Proceeding EBBS 1994*. Instambul: 356-361.
76. Mendelson JA. The relation ship between mechanisms of wounding and principles of treatment of missile wounds. *J Trauma*, 1999, 31: 1181-1202.
77. Vretos B, Rochkind S. Boome R. Low velocity gun shot wounds of the brachial plexus. *Br J Hand Surg*, 1995, 20B: 212-18.
78. Covey DC, Lurate RB, Hatton CT. Field hospital treatment of blast wounds of the musculoskeletal system during the Yugoslav civil war. *J Orthop Trauma*, 2000; 14: 278-86.
79. Ullmann, Yehuda, Fodor, Lucian. The revised "Reconstructive ladder" and its applications for high-energy injuries to the extremity. *Ann Plast Surg*, 2006; 56(4): 401-405.
80. Ryan JM, Cooper GJ, Haywood IR, Milner SM: Field surgery on a future conventional battlefield: strategy and wound management. *Ann R Coll Surg Engl*, 1991; 73: 13-21.

81. Bennett MH, Stanford R, turner R. Hyperbaric oxygen therapy for promoting fracture healing and treating fractures. The Cochrane Library, 2006; (4): 1-16.
82. Robotti E, Verna G, Fraclvieri. Distally based fasciocutaneous flaps: A versatile option for coverage of difficult war wound of the foot and ankle. PRS, 1998; 101(4): 1014-1021.
83. Grant I. Lesson of the week: Delayed closure of injuries to the hand caused by blast helps to preserve function. BMJ, 1997; 315:1146-1147.
84. Bowyer G. Debridement of extremity war wounds. J Am Acad Otrhop Surg, 2006; 14(10): S52-S56.
85. Jain KK editor. Textbook of hyperbaric medicine. 3rd Revised Edition. Hogref-Huber Publisher, Seattle, Toronto, Bern, Gotingen, 1999:188-472.
86. Haapaniemi T, Nylander G. Hyperbaric oxygen reduced ischemia-induced injuries. PRS, 1996; 97(3): 602-7.
87. Strauss MB. Crush injuries, skeletal muscle, compartment syndrome. In: Hyperbaric Oxygen Therapy Committee Report 2003, UHMS; 2003: 27-34.
88. Niinikovski J. Clinical hyperbaric oxygen therapy, wound perfusion and trans-cutaneous oxymetry. World J Surg, 2004; 28(3): 307-11.
89. Strauss MB et al. Reduction of skeletal muscle necrosis using intermittent hyperbaric oxygen in model compartment syndrome. J Bone Joint Surg, 65A: 1983; 656-63.
90. Myers RA. Hyperbaric oxygen therapy for trauma: crush injury, compartment syndrome, and other acute traumatic peripheral ischemias. Int Anesthes Clin, 2000; 38(1): 139-51.
91. Hunt TK, Twomey P. Respiratory gas tension and pH in healing wound. Am J Surg, 1967; 114(2): 302-7.
92. Zamboni WA, Roth AC. Morphologic analysis of the microcirculation during reperfusion of ischemic skeletal muscle and the effect of hyperbaric oxygen. PRS, 2003; 91(6):110-23.
93. Fitzpatrick DT, Zhang JF. Adjunctive treatment of compartment syndrome with hypebaric oxygen. Mil Med, 1998; 163(8): 577-9.
94. Bouachour G, Cromier et al. Hyperbaric oxygen in treatment of crush injuries: A randomized double –blind placebo-control clinical trial. J Trauma, 1996; 4: 333-9.
95. Warriner R, Hopf W. Hyperbaric oxygen therapy. Committee Report 2003; Healing in problem wounds. Hypebaric oxygen, 2003. UHMS: 44-55.

96. Isakov IU, Atrohchenko ZB, et al. Hyperbaric oxygen in the prevention of wound infection in open injury to the loco-motor apparatus. *Vestn Khir Im I I Grek*, 1979; 123(10): 117-21.
97. Bakker JJ. The use of HBO in the treatment of certain infectious diseases especially gas gangrene and acute dermal gangrene. In *Wageninge Drunkekerij Veenman Textbook*, BV; 1984: 153-172.
98. Eke N. Fourniers gangrene: a review of 1726 cases. *BJS*, 2000; 87(6): 718-28.
99. La Van FB. Oxygen and wound healing. *Clin Plast Surg*, 1990; 17(3): 463-472.
100. Davis JC, Hunt T editors: *Problem wounds- the role of oxygen*. Elsevier New York, Amsterdam, London, 1988: 143-153.
101. Ordonez RE, Sanchez CE, et al. Effects of hyperbaric oxygen on peripheral nerves. *PRS*, 2006; 118(2): 350-36.
102. Brett BH. *Hyperbaric oxygen therapy-an adjunct to optimal combat trauma management*. Naval Medical Centre Portsmouth, VA, USA; August 2004. Published in RTO-MP-HFM-109: 87-98.
103. Workman WT, Calcote RD. Hyperbaric oxygen therapy and combat casualty care: a viable potential. *Mil Med*, 1989; 154(3): 111-5.
104. Li Zy, Wang Xl. Experiences in the treatment of 30 cases with gas gangrene from war wounds, *Zhonhau Wai Ke Za Zhi*, 1989; 24(10): 580-7.
105. Pailier JL, Labeen F. Gas gangrene: a military disease. *Acta Chir Belg*, 1986; 86(2): 63-71.
106. Voronov NS. Anaerobic infection. *Voen Med Zh*, 1982; (7): 69-70.
107. Wang J, Li F et al. The role and effectiveness of adjunctive hyperbaric oxygen therapy in the management of muscle-skeletal disorders. *J Postgrad Med*, 2002; 48(3): 226-31.
108. Petri N, Andrić D, Ropac D. *Odabrana poglavlja iz hiperbarične oksigenacije*. Sveučilišna knjižnica Split, UDK 616-001-(063) (082); 1999: 83-94.
109. Grey R, editor: *War wounds: Basic surgical management – the principles and practice of the surgical management of wounds produced by missiles or explosions*. ICRC, Geneva; 1994: 54-89.
110. Ninković M, Mooney EK, Ninković M, Klestil T, Hans A. A new classification for the standardisation of nomenclature in free flap wound closure. *PRS*, March 1999; 103(3): 903-914.
111. Strauss MB, Hart GB. Cost-effective issues in hyperbaric oxygen therapy complicated fractures. *J Hyper Med*, 1988; 3:199-205.

112. Janis JE, Attinger CE, Editors: Current concept in wound healing. Supplement to PRS, 2006; 117(75): 41-6.
113. Yamaguchi S Viegas ST. Causes of upper extremity compartment syndrome. *Hand Clin*, 1998; 14(3): 365-77.
114. Kindwall EP, Gottlieb LJ, Larson DI. Hyperbaric oxygen therapy in plastic surgery: a review article. *PRS*, 1991; 88: 898-908.
115. Shupak A, Gozal D, Ariel A, Melemed Y, Katz A. Hyperbaric oxygenation in acute peripheral post-traumatic ischemia. *J Hyperbaric Med*, 1987; 2:7-14.
116. Strauss MB, Hart GB. Hyperbaric oxygen and the skeletal-muscle compartment syndrome. *Contemp Ortop*, 1989; 18:167-174.
117. Delming HR, LaLonde C, Editors: Burn trauma. *Trauma management, Vol IV*, Thieme Med Pub, New York, 1989:137-178.
118. Janžeković Z: The dermal burn. In Derganc M (ed) *Present clinical aspect of burns. A symposium*. Maribor; Mariborski tisak 1968: 215-22.
119. Radonić D, Barić D, Tudor M, et al. Vascular injuries in war. *Chirurg*, 1995; 66(9): 883-6.
120. Gonzalez D. Crush syndrome. *Crit Care Med*, 2005; 33(19): 43-41.
121. Bouacho G, Cronier et al. Hyperbaric oxygen in the management of Crush injuries. *J Trauma*, 1996; 4(2): 333-9.
122. Johansen K, Daines M et al. Objective criteria accurately predict amputation following lower extremity trauma. *J Trauma*, 1990; 30: 568-573.
123. Matthev M, Tomaino. Treatment of composite tissue loss following hand and forearm trauma. *Hand Clin*, 1999; 15(2): 319-333.
124. Lister G. Scheker L. Emergency free flaps to the upper extremity. *J Hand Surg*, 1998; 13A: 22-37.
125. Levin GD, Scheker LR. The reconstructive ladder, an orthoplastic approach. *Ortho Clin. North Am*, 1993; 24:393-8.
126. Kumar AR. Standard wound coverage techniques for extremity war injury. *J Am Acad Orthop Surg*, (JAAOS) 2006; 14(10): 62-65.
127. Garcia-CovarrubiasL, McSwain NE Jr, Van MeterK, Bell RM. Adjuvant hyperbaric therapy in the management of crush injury ant traumatic ischemia an evidence-based approach. *An Surg*, 2005; 71(2):144- 51.
128. Kavisaari, Niinikovski J et al. Effects of hyperbaric oxygen and prolonged hypoxia on the healing of open wounds. *Acta Chir Scand*, 1975; 141:14-19.

129. Kumar A, et al. Standard wound coverage techniques for extremity war injury. *JAAOS* 2006; 14(10): 62-65.
130. Chen S, Wei FC et al. Emergency free flap transfer for reconstruction of acute complex extremity wounds. *PRS*, 1999; 89(5): 882-888.
131. Lovrić Z. Busić V. et al. War injuries of the extremities: twelve-year follow up data. *Mil Med*, 2006; 171(1): 55-7.
132. Ninković M et al. Primary flap closure in complex limb trauma. *J Reconstr Microsurg*, 1997; 13(8): 575-583.
133. Tomaino MM. Treatment of composite tissue loss following hand and forearm trauma, *Hand Clin*, 1999; 15(2): 319-333.
134. Gorman PW. Soft tissue reconstruction in severe lower extremity trauma. *Clin Orthop Relat Res*, 1989; 243:57-64.
135. Hamdi M, VanLandyt K, et al. Clinical experience with perforator flaps in the coverage of extensive defects of the upper extremity. *PRS*, 113(4): 1175-1182.
136. Patzakis MJ, Wilkinss j et al. factor influencing infection rate in open fracture wound. *Clin Orthop relat Res*, 1989; 243:36.
137. Niinikoski J. New aspects of hyperbaric oxygen therapy in improving tissue salvage after acute musculo-skeletal trauma. *Ann Chirur et Gynecol*, 2001; 90(215):5-7.
138. Mader JT. Mixed anaerobic and aerobic soft tissue infection. In: *Problem wounds - The role of oxygen*. Editor: Davis JC; Elsevier 1988: 173-187.
139. Cierry G, Mader JT, Penninc JJ. A clinical staging system of adult osteomyelitis. *Cotempor Orthop*, 1985; 10:17-37.
140. Strauss Mb. Refractory osteomyelitis. *J Hyperbaric Med*.1987; 2:147-159.
141. Khouri RK, Show WW. Reconstruction of the low extremity with micro-vascular free flaps: A 10 years experience with 304 consecutive cases. *J Trauma*, 1989; 29(8): 1086-1094.
142. Jabaley ME, Peterson HD. Early treatment of war wound of the hand and forearm in Vietnam. *Ann Surg*, 1973; 177:167-73.
143. Ulmann, Yehuda, Fodor, Lucian, Ramon, Ytzhack, Soudry, Michael, Lerner, Alexander. The revised” Reconstructive ladder” and its application for high-energy injuries to the extremities. *PRS*, 2006; 56(4): 401-5.
144. Fiedman HIF, Fitzmaurice M et al. An evidence-based Appraisal of the use of hyperbaric oxygen on flaps and grafts. *PRS*, 2006; 117(7): 175- 92.

11. ŽIVOTOPIS

ZDRAVKO ROJE, dr. med.

Obrazovanje:

1958. -1966. : Osnovna škola « Vinko Paić Ožić » Split

1966. -1970. : Gimnazija « Ćiro Gamulin » Split

1970. -1972. : Medicinski fakultet Sveučilišta u Rijeci

1973. -1975. : Medicinski fakultet Sveučilišta u Zagrebu;

1975. -1976. : Liječnički staž - Mornarička bolnica Split

1994. : Položen državni ispit

1980. -1985. : Specijalizacija iz plastične i rekonstrukcijske kirurgije:

- prve dvije godine opća kirurgija: Kirurški odjel - Mornarička bolnica Split

- treća i četvrta godina plastična i rekonstrukcijska kirurgija:

Klinika za plastičnu i rekonstruktivnu kirurgiju, VMA Beograd

1985. : Položen specijalistički ispit iz plastične i rekonstrukcijske kirurgije

Akademski naslovi:

1976. : doktor medicine

1985. : specijalist plastične i rekonstrukcijske kirurgije

1998. : magistar medicinskih znanosti

Stručna usavršavanja: 1980. – 2006.

- Osnove mikrokirurške tehnike: tečaj I, II i III
Klinika za plastičnu kirurgiju i opekline, UKC Ljubljana
- Tečajevi iz kirurgije šake: Tečaj I, II, III i IV
Klinika za plastičnu kirurgiju i opekline, UKC Ljubljana
- Tečajevi iz plastične i rekonstrukcijske kirurgije: tečaj I, II i III

Klinika za plastičnu kirurgiju i opeklina, UKC Ljubljana

- Tečajevi iz opeklina: Tečaj I, II, i III

Klinika za plastičnu kirurgiju i opeklina, UKC Ljubljana

- Tečaj rehabilitacije i fizikalne terapije opeklina

Klinika za kirurgiju i opeklina, UKC Ljubljana

- Tečaj iz rekonstrukcije dojke nakon mastektomije

Klinika za kirurgiju i opeklina, UKC Ljubljana

- Stručno usavršavanje iz plastične i rekonstrukcijske kirurgije, mikrokirurgije, kirurgije šake i estetske kirurgije u trajanju od 6 mjeseci (Fellow ship), USA, 1994.:

University of California Los Angeles (UCLA):

Division of Plastic and Reconstructive Surgery, Division of Hand Surgery

- University of Southern California (USC) :

Division of Plastic and Reconstructive Surgery

Reconstructive Plastic Surgery fellow ship

- Endoscopic Plastic Surgery, Education Seminar, Pasadena, California

- Johns Hopkins University School of Medicine, Baltimore, Maryland:

Division of Plastic and Reconstructive Surgery

Division of Orthopedic Surgery

Reconstructive Plastic Surgery fellow ship

- University Hospital Innsbruck, Austria, April, 2000.

Division of Plastic and Reconstructive Surgery:

Tečaj iz rekonstrukcije dojke nakon mastektomije

- Poslijediplomski tečajevi iz plastične, rekonstrukcijske i estetske kirurgije,

KB Dubrava, Zagreb, 1995. - 2003.

- Poslijediplomski tečajevi iz maksilofacijalne plastične kirurgije,

KB Dubrava, Zagreb, 1996.-2000.

Članstvo i aktivnosti u znanstvenim i strukovnim udrugama:

Hrvatski liječnički zbor, 1976. Hrvatsko kirurško društvo, 1995.

Hrvatsko društvo za plastičnu, rekonstrukcijsku i estetsku kirurgiju, 1997.

ISBA- International Burns Association, 1994, EBA- European Burns Association, 1996.

ASPS- American Society of Plastic Surgeons – Corresponding Member, 2003.

ISAPS- International Society Aesthetic Plastic Surgery, 2004.