

# Modificirana multidetektorska CT kolonografija u dijagnostici akutne i subakutne opstrukcije debelog crijeva uzrokovane kolorektalnim karcinomom

---

**Maras-Šimunić, Marina**

**Doctoral thesis / Disertacija**

**2009**

*Degree Grantor / Ustanova koja je dodijelila akademski / stručni stupanj:* **University of Split, School of Medicine / Sveučilište u Splitu, Medicinski fakultet**

*Permanent link / Trajna poveznica:* <https://um.nsk.hr/um:nbn:hr:171:997818>

*Rights / Prava:* [In copyright](#)/[Zaštićeno autorskim pravom.](#)

*Download date / Datum preuzimanja:* **2025-01-03**



*Repository / Repozitorij:*

[MEFST Repository](#)



Sveučilište u Splitu  
Medicinski fakultet

Marina Maras-Šimunić

**MODIFICIRANA MULTIDETEKTORSKA CT KOLONOGRAFIJA U  
DIJAGNOSTICI AKUTNE I SUBAKUTNE OPSTRUKCIJE DEBELOG  
CRIJEVA UZROKOVANE KOLOREKTALNIM KARCINOMOM**

Doktorska disertacija

Split, 2009.

Disertacija je izrađena u Kliničkom zavodu za dijagnostičku i intervencijsku radiologiju  
Medicinskog fakulteta Sveučilišta u Splitu i KBC Split.

Voditelj rada: prof. dr. sc. Nikica Družijanić

Rad ima:

stranica	77
slika	32
tablica	12
literaturnih navoda	119

Zahvaljujem cijenjenom prof. dr. sc. Nikici Družijaniću na pomoći i potpori u ostvarenju ovog rada.

## SADRŽAJ

<b>1. UVOD</b> .....	<b>1</b>
1.1. Kolorektalni karcinom.....	1
1.1.1. Epidemiologija.....	1
1.1.2. Klasifikacija proširenosti.....	2
1.1.3. Dijagnostika.....	3
1.2. CT kolonografija.....	5
1.3. Akutna i subakutna opstrukcija debelog crijeva.....	14
<b>2. PROBLEMATIKA ISTRAŽIVANJA</b> .....	<b>16</b>
<b>3. CILJEVI ISTRAŽIVANJA</b> .....	<b>18</b>
<b>4. HIPOTEZE ISTRAŽIVANJA</b> .....	<b>19</b>
<b>5. SADRŽAJ ISTRAŽIVANJA</b> .....	<b>20</b>
<b>6. METODE ISTRAŽIVANJA</b> .....	<b>22</b>
6.1. Ispitanici.....	22
6.2. Priprema - čišćenje crijeva.....	23
6.3. CT protokol.....	23
6.4. Analiza slika.....	24
6.5. Kirurški nalaz.....	25
6.6. Patohistološka analiza.....	25
6.7. Praćenje.....	26
6.8. Statistička analiza.....	26
6.9. Etička načela.....	27
<b>7. REZULTATI</b> .....	<b>28</b>
7.1. Tehnička izvedivost MDCTC.....	28
7.2. Dijagnostika, lokalizacija i veličina KK.....	31
7.3. Procjena T proširenosti KK.....	38
7.4. Procjena N proširenosti KK.....	39
7.5. Procjena M proširenosti KK.....	41
7.6. Dijagnostika sinkronih KK.....	44
7.7. Izvancrijevena patologija.....	44
<b>8. RASPRAVA</b> .....	<b>45</b>
<b>9. ZAKLJUČCI</b> .....	<b>62</b>
<b>10. ZNANSTVENI DOPRINOS ISTRAŽIVANJA</b> .....	<b>63</b>
<b>11. SAŽETAK</b> .....	<b>64</b>
<b>12. ABSTRACT</b> .....	<b>66</b>
<b>13. LITERATURA</b> .....	<b>68</b>
Životopis.....	78

## **POPIS KRATICA**

<b>2D</b>	dvodimenzijski
<b>3D</b>	trodimenzijski
<b>ACS</b>	American Cancer Society
<b>AJCC</b>	American Joint Committee on Cancer
<b>ASA</b>	American Society of Anesthesiologists
<b>CO<sub>2</sub></b>	uglični dioksid
<b>CT</b>	kompjutorizirana tomografija
<b>CTC</b>	kompjutorizirana tomografska kolonografija
<b>HU</b>	Hounsfieldova jedinica
<b>KK</b>	kolorektalni karcinom
<b>L</b>	središnja vrijednost gustoće tkiva
<b>M</b>	presadnice
<b>MDCT</b>	multidetektorska kompjutorizirana tomografija
<b>MDCTC</b>	multidetektorska kompjutorizirana tomografska kolonografija
<b>MPR</b>	multiplanarna rekonstrukcija
<b>N</b>	limfni čvorovi
<b>PH</b>	patohistološki
<b>T</b>	tumor
<b>UICC</b>	International Union Against Cancer
<b>W</b>	prozor (raspon vrijednosti gustoće tkiva)

# 1. UVOD

## 1.1. Kolorektalni karcinom

### 1.1.1. Epidemiologija

Prema podacima Američkog udruženja za rak (American Cancer Society – ACS), kolorektalni karcinom (KK) je u Sjedinjenim Američkim Državama treći najčešći malignom u oba spola: u muškaraca iza karcinoma prostate i pluća, a u žena iza karcinoma dojke i pluća, s učešćem u incidenciji od 10% i u muškaraca i u žena. KK je i jedan od vodećih uzroka smrtnosti od malignoma, u muškaraca na trećem mjestu s učešćem od 8% (iza karcinoma pluća i prostate) i u žena na trećem mjestu s učešćem od 9% (iza karcinoma pluća i dojke), a drugi je uzrok smrtnosti od malignoma u oba spola zajedno (1).

Najveća učestalost KK zabilježena je u industrijski razvijenim zemljama Sjeverne Amerike, Kanadi, Novom Zelandu i Japanu. U Europi je incidencija tek nešto niža, dok je značajno niža u Africi i Aziji (2). U Europi je KK treći karcinom po učestalosti u muškaraca i drugi u žena, dok je po stopi mortaliteta od malignoma na drugom mjestu u oba spola, u muškaraca iza karcinoma pluća i u žena iza karcinoma dojke (3,4).

Posljednjih godina u SAD se bilježi trend blagog pada i incidencije i mortaliteta od KK, što se tumači napretkom u prevenciji, ranom otkrivanju i liječenju (1), dok se u Europi bilježi trend blagog pada mortaliteta (5). Unatoč tome, KK ostaje veliki zdravstveni problem u svijetu, s oko milijun novih slučajeva i pola milijuna smrti godišnje. Oko 50% bolesnika umire unutar pet godina od postavljanja dijagnoze (2).

U Hrvatskoj su incidencija i mortalitet od KK u porastu i dosegle su vrijednosti svojstvene razvijenim zemljama. Prema najnovijim podacima Registra za rak Hrvatskog zavoda za javno zdravstvo, KK je u Hrvatskoj na drugom mjestu po učestalosti u muškaraca i žena, s učešćem u incidenciji od 15% u muškaraca, iza karcinoma pluća (20%), i 12% u žena, iza karcinoma dojke (24%). I incidencija i mortalitet od KK u Hrvatskoj su u porastu, iako mortalitet raste sporije od incidencije (6).

Većina (85-90%) KK nastaje iz adenomatoznih polipa uz dugi prekancerozni stadij od 10-15 godina (7,8). Rizik od nastajanja karcinoma raste starenjem (u 90%

slučajeva bolesnici su stariji od 50 godina), a u oko 70% slučajeva nastaje u osoba s prosječnim rizikom od nastanka bolesti (9).

Različiti probirni testovi (test na okultno krvarenje, sigmoidoskopija, kolonoskopija i irigografija s dvostrukim kontrastom) smanjuju incidenciju i mortalitet od KK, najviše zahvaljujući polipektomijama i činjenici da rani stadiji KK imaju vrlo dobru prognozu (10,11).

Većina karcinoma se, međutim, dijagnosticira u uznapredovanoj fazi uz visoku stopu mortaliteta, što ukazuje na nizak stupanj suradljivosti stanovništva u probiru. Prema jednom istraživanju u Kanadi, KK je u svega 7% bolesnika otkriven testovima probira, dok se u 93% bolesnika dijagnosticirao nakon pojave simptoma (12). Prema podacima o probiru i praćenju karcinoma, u Americi je 2003 g. 35,8% građana starijih od 50 g. radilo endoskopski pregled debelog crijeva (sigmoidoskopija ili kolonoskopija) za probir KK (13).

### **1.1.2. Klasifikacija proširenosti**

Preživljenje bolesnika s KK najviše ovisi o stupnju proširenosti tumora u trenutku postavljanja dijagnoze. Proširenost tumora odnosi se na dubinu invazije stijenke debelog crijeva i prisutnost presadnica u limfnim čvorovima i udaljenim organima. Jedinствена klasifikacija obzirom na proširenost neophodna je za prognozu preživljenja i planiranje liječenja. Također, bez jedinstvene klasifikacije bolesti nisu moguća klinička istraživanja ni usporedba učinkovitosti pojedinih terapijskih postupaka.

Klasifikacijom po Dukesu razlikuju se A, B C i D stadij KK. U stadiju A karcinomom je zahvaćena stijenka debelog crijeva (u, ali ne i izvan muscularis propriae), u stadiju B postoji infiltracija perikoličkog masnog tkiva, stadij C označava zahvaćenost okolnih limfnih čvorova, a stadij D postojanje udaljenih presadnica (14). Originalna klasifikacija iz 1932 g. vremenom je doživjela više modifikacija od kojih je najpoznatija Astler-Collerova: stadij B se dijeli na B1 i B2 i stadij C na C1 i C2, pri čemu B1 znači invaziju muscularis propriae, ali ne seroze, B2 invaziju seroze i perikoličkog tkiva, C1 tumor ograničen na stijenku debelog crijeva uz pozitivne limfonode, a C2 tumor koji prodire u perikoličko masno tkivo uz pozitivne limfonode (15).

Danas je u svijetu u širokoj upotrebi standardna T (tumor), N (limfni čvorovi), M (metastaze) klasifikacija po preporuci American Joint Committee on Cancer (AJCC)



(16) i International Union Against Cancer (UICC) (17). Iako se sistem stalno dopunjuje na osnovi kritičke kliničke evaluacije, osnovne postavke su iste već 20 godina i ujedinjuju klinički i patološki pristup, da bi se što bolje unificirale podgrupe bolesnika s KK.

Prema najnovijem, šestom izdanju klasifikacije, slijedeći su stadiji proširenosti KK: stadij 0 (Tis, N0, M0) - carcinoma in situ (intraepitelni ili intramukozni karcinom); stadij I (T1, N0, M0, ili T2, N0, M0) - tumor se proširio na submukozu ili na mišićni sloj, ali ne i na limfne čvorove i okolinu; stadij IIA (T3, N0, M0) - tumor se proširio kroz mišićni sloj na subserozu i perikoličko i perirektalno tkivo, ali ne i na limfne čvorove ili druge organe; stadij IIB (T4, N0, M0) - tumor direktno zahvaća okolno tkivo i organe, ali nije prošao u limfne čvorove ili udaljene organe; stadij IIIA (T1,2, N1, M0) – tumor se proširio u submukozu ili muscularis propriu i zahvaća 1-3 regionalna limfna čvora; stadij IIIB (T3,4, N1, M0) - tumor se proširio u perikoličko masno tkivo ili direktno zahvaća okolne organe i 1-3 limfna čvora; stadij IIIC (svaki T, N2, M0) – zahvaćena su 4 ili više limfnih čvorova; stadij IV (svaki T, svaki N, M1) – zahvaćeni su udaljeni organi.

Prema jednoj studiji na velikom broju ispitanika (119.363), petogodišnje preživljenje za stadij I iznosi 93,2%, a za stadij IV 8,1% (18).

Klinička TNM klasifikacija temelji se na dijagnostičkim metodama (fizikalni pregled, kolonoskopija, radiološke metode i kirurška eksploracija). Iako se, prema konvenciji, patološka klasifikacija smatra definitivnom, u slučajevima kada nije moguća definitivnom se smatra klinička (npr. kada se odustane od kirurškog zahvata). Patohistološka klasifikacija može biti djelomična (npr. udaljene presadnice obično se ne potvrđuju patohistološki), tako da je i u tim slučajevima M kategorija definitivno klinička (19).

### **1.1.3. Dijagnostika**

Rutinski se KK dijagnosticira endoskopskom kolonoskopijom kao „zlatnim standardom“ i irigografijom s dvostrukim kontrastom. Obje metode prikazuju samo lumen debelog crijeva. Preduvjet za uspješnost obje metoda je potpuno očišćeno crijevo, čemu prethodi jednodnevna ili dvodnevna priprema.

Točnost kolonoskopije u dijagnostici KK je 95-96% (20,21), a u dijagnostici polipa  $\geq 10$  mm 88-98% (22,23). Velika prednost kolonoskopije je u mogućnosti

biopsije i polipektomije u istom aktu. Metoda je nepotpuna (bez doseganja cekuma) u 5-10% slučajeva, a kao razlozi se navode: presavinuća kolona, adhezije, hernije i nedovoljna vještina endoskopičara. Invazivnija je od irigografije, a učestalost jatrogenih perforacija je u prosjeku 1 do 2 na 1000: u dvije velike studije navode se učestalosti perforacije od 0,12% uz mortalitet od 0,01% (24), te 0,19% uz mortalitet od 0,019% (25).

Irigografija s dvostrukim kontrastom je radiološka metoda kojom se lumen debelog crijeva prikazuje uvođenjem barija, kontrastnog sredstva visoke gustoće, kroz rektalni kateter, nakon čega slijedi distenzija sobnim zrakom. Manje je osjetljiva u dijagnostici KK od kolonoskopije: u jednoj studiji se navodi osjetljivost metode od 93% (26), dok se u novijoj multicentričnoj studiji na 13.849 ispitanika navodi čak 22,4% lažno negativnih nalaza (27). U ovoj studiji se kao statistički značajni čimbenici udruženi s propustom u utvrđivanju KK navode starija dob, ženski spol, divertikuloza, prethodni kirurški zahvati u trbuhu i lokalizacija KK u desnoj polovici debelog crijeva. Metoda je manje osjetljiva i u dijagnostici polipa u odnosu na kolonoskopiju: u dvije prospektivne studije navodi se osjetljivost za adenome  $\geq 10$  mm od 48% (28) i 27% (29). Irigografija s dvostrukim kontrastom manje je invazivna od kolonoskopije: u multicentričnoj studiji na velikom broju ispitanika učestalost perforacija bila je 1/25.000 uz mortalitet od 1/250.000 (30).

Metoda se, prema preporukama ACS, rutinski koristi u probiru i dijagnostici KK (31). S obzirom na nedovoljno visoku točnost u dijagnostici klinički relevantnih polipa, bilježi se smanjena primjena ove metode, osobito nakon uvođenja nove radiološke metode, CT kolonografije (CTC) (32). Danas se irigografija s dvostrukim kontrastom uglavnom primjenjuje u slučajevima kada kolonoskopija iz različitih razloga nije moguća ili je neuspješna, kao i kada postoji želja pacijenta. U nastavku nepotpune kolonoskopije, međutim, sve više ju zamjenjuje CTC.

Standardni CT abdomena, koji podrazumijeva peroralnu primjenu kontrasta bez čišćenja i distenzije debelog crijeva, nije dijagnostička metoda za probir, dijagnostiku i praćenje KK. O procjeni lokalne proširenosti KK ovom metodom podaci u literaturi su kontroverzni, a češće se navodi relativno niska točnost metode (33, 34,35). Na standardnim CT presjecima često nije moguće diferencirati tumorsko zadebljanje stijenke od kolabiranog segmenta debelog crijeva, stoga metoda ima ograničenja u odnosu na kolonoskopiju i irigografiju. Standardni CT abdomena se koristi za dijagnostiku udaljenih presadnica i procjenu invazije okolnih organa.

## 1.2. CT kolonografija

CTC je novija metoda pregleda debelog crijeva, koju karakteriziraju tanki aksijalni presjeci pneumokolona u supinaciji i pronaciji, koji se potom računalnom obradom rekonstruiraju u dvodimenzijske (2D) multiplanarne slike (MPR) i trodimenzijske (3D) slike (virtualna kolonoskopija). CTC je kao moguća metoda pregleda debelog crijeva prvi put opisana 1994. godine (36).

Standardna metoda podrazumijeva distenziju prethodno očišćenog debelog crijeva insuflacijom zraka ili ugljičnog dioksida (CO<sub>2</sub>) putem rektalnog katetera. Metoda je brza, minimalno invazivna, ima visoki stupanj prihvatljivosti od strane pacijenta, pa je od početka smatrana mogućom alternativom konvencionalnoj endoskopskoj kolonoskopiji u dijagnostici benignih i malignih kolorektalnih tumora. Trodimenzijski prikaz predstavlja simulaciju konvencionalne kolonoskopije putem navigacije kroz virtualni lumen debelog crijeva (fly-through) kompjuterski generiranom centralnom osi u anterogradnom i retrogradnom smjeru, čime se dobije slika nalik endoskopskom prikazu sluznice, uz moguća volumetrijska mjerenja.

Metodu je omogućio prijelaz s konvencionalne (dinamičke) na spiralnu tehnologiju CT uređaja. Konvencionalnom tehnologijom svaki presjek kroz abdomen je zaseban i prati ga novi udah zraka, tako da varijacije u respiraciji bitno utječu na rezoluciju dobivene slike. Od presjeka dobivenih na ovaj način nije moguće učiniti kvalitetne rekonstrukcije koje su bitne za CTC. Spiralnu tehnologiju karakterizira kontinuirana rotacija rendgenske cijevi u kombinaciji s kontinuiranim kretanjem stola s pacijentom, čime se onemogućavaju praznine u prikazu struktura, tipične za konvencionalnu tehnologiju.

Kratak je bio put od teoretskih postavki i in vitro istraživanja na modelu do kliničke primjene. Prve studije su rađene na spiralnim jednoslojnim CT skenerima koji su imali ograničenja u prostornoj rezoluciji (kolimacija 5 mm), uz vrijeme skeniranja abdomena i zdjelice od 60-80 s (u 3-4 udaha). Rezultati u dijagnosticiranju polipoidnih lezija  $\geq 8$  mm bili su obećavajući (osjetljivost 75-83%), bolji od irigografije i komparabilni endoskopskoj kolonoskopiji (37,38,39). Hara i Dachman potvrđuju vrijednost rekonstrukcija s rezultatima o boljoj osjetljivosti metode analizom 2D i 3D slika u odnosu na analize na temelju aksijalnih presjeka.

Metoda se usavršavala proteklih godina nakon uvođenja u upotrebu višeslojnih skenera, s dramatičnim poboljšanjima u računalnoj opremi i programima. Ovim CT uređajima s više slojeva detektora (danas 4-, 16- i 64-slojni) abdomen se skenira u tankim presjecima (kolimacija 0,75–1,5 mm), čime se zbog visoke rezolucije postiže značajno kvalitetnija CT slika, uz skraćenje vremena skeniranja (u jednom udahu) i eliminaciju artefakata uzrokovanih respiracijom i peristaltikom. Zbog kraćeg vremena skeniranja bolje se održava i optimalna distenzija debelog crijeva u tijeku pretrage, jer kolabirani segmenti crijeva predstavljaju dijagnostički problem. Prema jednoj studiji značajno su češći respiracijski artefakti i suboptimalna proširenost segmenata debelog crijeva na jednoslojnom skeneru u odnosu na višeslojni (40).

U dosadašnjim kliničkim ispitivanjima upotrebom višeslojnih skenera dokazana je još veća osjetljivost (90-100%) i značajno povećana specifičnost metode u otkrivanju tumora debelog crijeva i mogućih prekanceroznih lezija – adenomatoznih polipa promjera  $\geq 10$  mm. Studija Macarija i sur. i multicentrična studija Johnsona i sur. na 2600 ispitanika odnose se na asimptomatske osobe s prosječnim rizikom od nastanka KK (41,42), dok se Munikrishnanova studija odnosi na populaciju s povećanim rizikom za KK (ispitanici sa simptomima, pozitivnim testom na okultno krvarenje ili pozitivnom obiteljskom anamnezom) (43).

Standardna CTC metoda, kao i endoskopska kolonoskopija, podrazumijeva optimalno očišćeno, „suho“ i distendirano debelo crijevo, što je preduvjet razlikovanja prekanceroznih lezija i karcinoma od interhaustralnih nabora i ostatnog crijevnog sadržaja. Protokoli za čišćenje crijeva dijelom se razlikuju među ustanovama. Najčešće se radi o 48-satnoj pripremi, pri čemu se prvi dan primjenjuje dijetna ishrana s malo ostataka, dok se drugi dan sredstvo za čišćenje uzme u 8 i 16 h, uz nadoknadu tekućine. Jedan sat prije pretrage ne preporuča se unošenje hrane ni tekućine. U pripremi crijeva preferiraju se peroralni laksativi fosfosode i magnezij citrata, dok se upotreba polietilen glikola ne preporuča zbog ostatne tekućine u crijevu koja otežava analizu. Macari i sur. su u skupini od 42 pacijenta dobili statistički značajno manju količinu tekućine u debelom crijevu nakon pripreme fosfosodom u odnosu na polietilen glikol (44). Unatoč standardnim pripremanjima u oko 5% pacijenata crijevo ne bude potpuno očišćeno.

Širenje lumena debelog crijeva se postiže insuflacijom sobnog zraka ili CO<sub>2</sub> tankim gumenim kateterom ručno ili putem mehaničkog insuflatora, u prosječnoj količini od 1500-2000 ml. Primjena sobnog zraka je jednostavna i jeftina, dok CO<sub>2</sub> zbog brze apsorpcije izaziva manju nelagodu uzrokovanu distenzijom. Prema konsenzusu iz

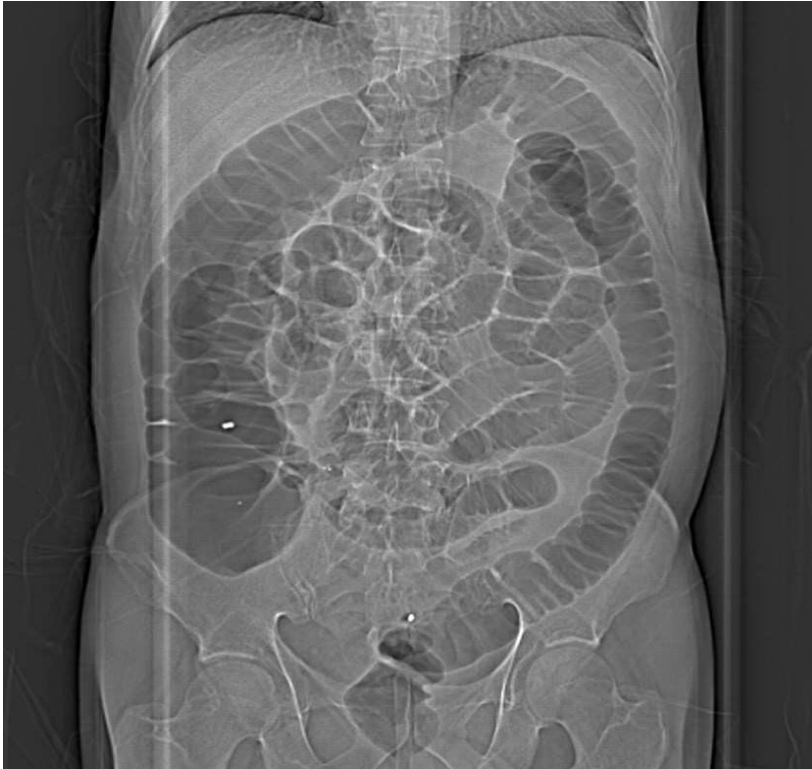2005. g. oba načina insuflacije podjednako su prihvatljiva (45), dok se prema konsenzusu iz 2007. prednost daje primjeni CO<sub>2</sub> putem mehaničkog insuflatora (46). Drugi pak navode također podjednaku prihvatljivost uz bolju proširenost debelog crijeva primjenom CO<sub>2</sub> (47). Primjerena distenzija debelog crijeva provjerava se topogramom u supinaciji i pronaciji, a kao indikator dostatne proširenosti služi pacijentov osjećaj nelagode (**Slike 1 i 2**).

Skeniranje u supinaciji i pronaciji dio je standardnog CTC protokola kojim se postiže optimalna proširenost svih segmenata debelog crijeva i redistribucija ostatne tekućine i crijevnog sadržaja, u svrhu diferenciranja od solidnih tvorbi. Prema Harvey-u i suradnicima (48) primjerena proširenost podrazumijeva promjer sigmoidnog debelog crijeva od najmanje 3 cm, silaznog od 4 i poprečnog i uzlaznog debelog crijeva od 5 cm.

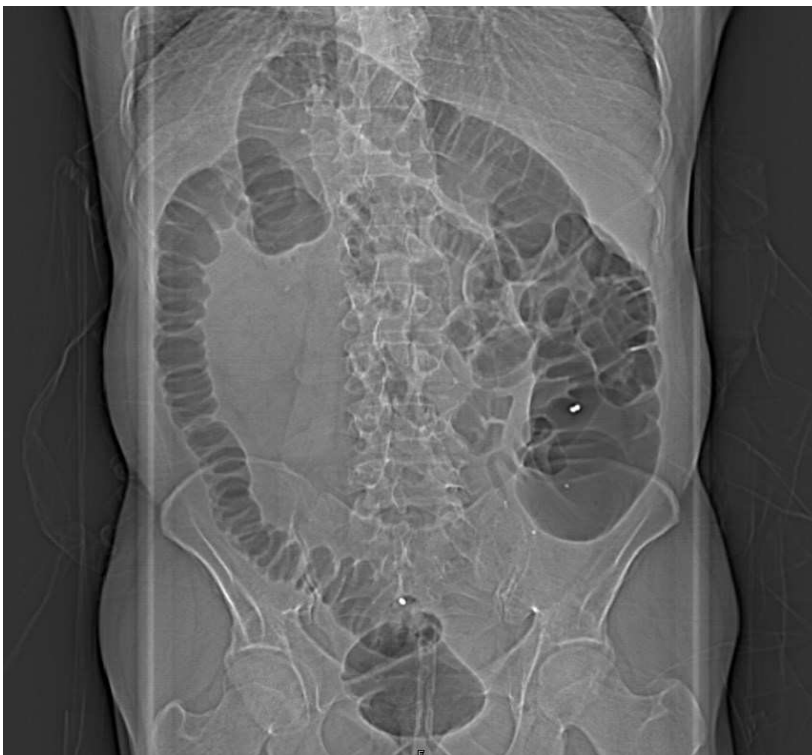Još uvijek je predmet rasprava upotreba spazmolitika prije insuflacije zraka, u svrhu smanjenja peristaltike i poboljšanja distenzije debelog crijeva. Iako neki autori navode bolju proširenost debelog crijeva nakon primjene glukagona i još bolju nakon primjene butil skopolamina (49), te iako su u brojnim objavljenim radovima upotrebljavani spazmolitici, nema preporuka za njihovu rutinsku primjenu.

Osim analize lumena debelog crijeva, CTC omogućuje i otkrivanje promjena drugih tkiva abdomena, zdjelice i bazalnih dijelova toraksa, koje mogu biti manje ili više značajne. Većina (70–80%) ovih promjena je benigna. Prema nekim autorima oko 10% pacijenata ima izvancrijevne nalaze koji zahtijevaju daljnja ispitivanja, a oko 1-2% zahtijeva hitnu intervenciju (50,51,52). Nalazi koji zahtijevaju daljnju obradu su nedefinirane promjene solidnih organa, aneurizme aorte, nekalcificirani plućni nodusi i limfadenopatije veće od 1 cm. Prema ispitivanju Yee-a i suradnika na 500 pacijenata s prosječnim i visokim rizikom od KK, 9% ima važne izvancrijevne promjene, bez statistički značajnih razlika između dvije grupe (53).

Zbog jasnog kontrasta između stijenke i zrakom ispunjenog lumena debelog crijeva, CTC je moguća uz jakost rendgenske cijevi nižu od one za standardni CT pregled abdomena, što rezultira nižim dozama zračenja u odnosu na sve druge CT pretrage. Naime, apsorbirana doza zračenja, osim o nekim parametrima samih CT uređaja, direktno ovisi o jakosti rendgenske cijevi. U literaturi su zabilježene prosječne doze zračenja za standardni CTC protokol (supinacija i pronacija) od 4-18 mSv. Na temelju podataka iz 12 ustanova prosječna doza zračenja za CTC je 8,8 mSv (54). Za



**Slika 1. Topogram u supinaciji nakon insuflacije zraka u debelo crijevo.**



**Slika 2. Topogram u pronaciji nakon insuflacije zraka u debelo crijevo.**

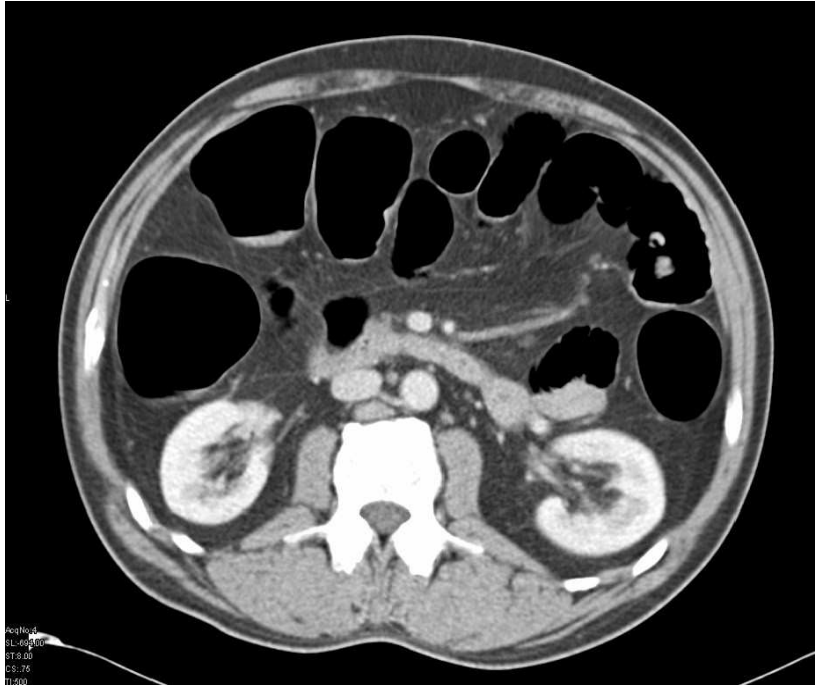
usporedbu, ova doza odgovara zračenju prilikom irigografije, dok je 20 mSv doza zračenja za standardni CT abdomena (nativno i s iv. kontrastom). Van Gelder i sur. (54) navode dozu zračenja za standardni CTC protokol od 3,6 mSv, pri jakosti rendgenske cijevi od 30 mA, pri čemu nije bilo razlike u osjetljivosti metode za polipe u odnosu na skeniranje s jakosti cijevi od 100 mA, unatoč lošijoj ukupnoj kvaliteti slike. Iannaccone i sur. navode odlične rezultate (100% osjetljivost za polipe  $\geq 6$  mm ) s vrlo niskom jakosti rendgenske cijevi od 10 mA uz efektivnu dozu zračenja od 1,7 mSv u muškaraca i 2,3 mSv u žena (55). Ovi parametri su vrlo prihvatljivi za probir KK, ali isključuju primjeren prikaz izvancrijevnih promjena. Danas se u probiru KK najčešće koristi jakost rendgenske cijevi od 50-100 mA.

Iako postoje i oprečna mišljenja, u znanstvenoj zajednici prevladava stav da se standardni CT abdomena ne koristi za opći probir abdomena, što potvrđuje i Američko društvo za radiologiju (American College of Radiology, ACR) (56). CTC metoda s niskom dozom zračenja koja se koristi u probiru KK omogućuje pregled debelog crijeva, ali ne i ostalih struktura abdomena, s čime pacijent treba biti upoznat.

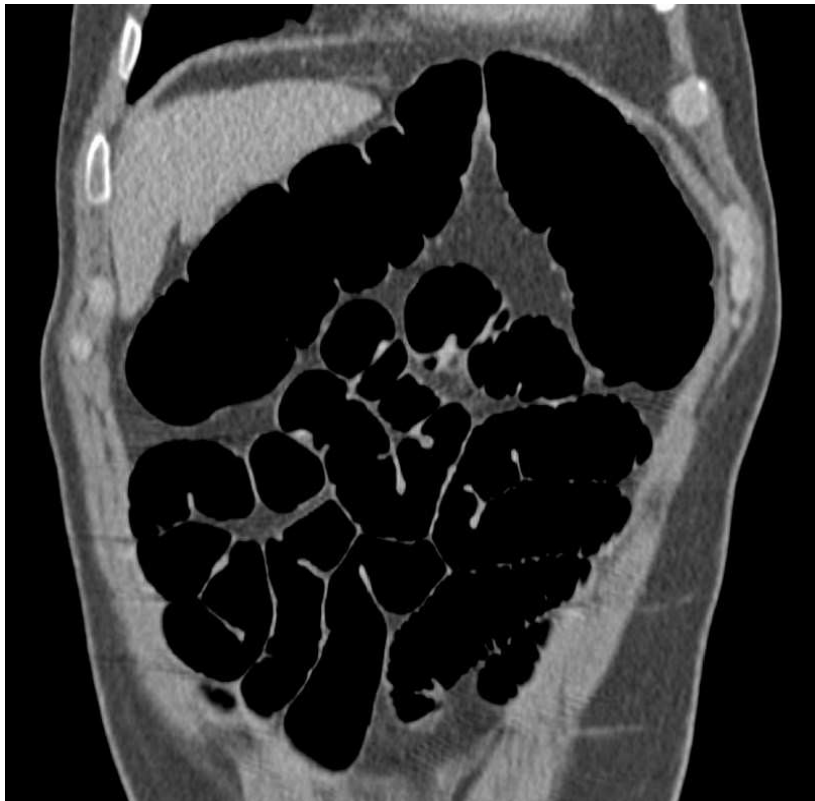Nakon čišćenja, distenzije i skeniranja debelog crijeva u supinaciji i pronaciji, dobiveni podaci se interpretiraju primarno 2 D ili 3 D prikazom. Danas su različita mišljenja o optimalnoj primarnoj evaluaciji podataka uz općenito prihvaćanje komplementarnosti oba načina prikaza. Većina autora koristi primarno 2D aksijalni prikaz (**Slika 3**) uz MPR (**Slike 4 i 5**), te 3 D prikaz samo kao pomoć u rješavanju problema. Pickhardt i sur. pak navode primarni 3 D prikaz kao optimalan, uz visok stupanj osjetljivosti (93,9%) za kolorektalne adenome promjera  $\geq 8$  mm (57). 3D metodom prikazuje se samo lumen debelog crijeva i bolje se, u odnosu na 2D metodu, diferenciraju polipi od interhaustralnih nabora (**Slika 6**).

Interpretacija podataka vremenski je zahtjevna. U prvim studijama vrijeme interpretacije je bilo duže od 60 min. Yee i sur. navode prosječno vrijeme interpretacije za 2D i 3D prikaz od 31 min (58). Dachman i sur. za primarno 2D prikaz, s 3D prikazom samo u dvojbjenim slučajevima, navode vrijeme interpretacije od 28 min (39). Dobro izvježbani radiolozi danas interpretiraju podatke za 15 min, dok endoskopska kolonoskopija prosječno traje 31 min (57,59).

Čišćenje crijeva se, slično irigografiji i kolonoskopiji, navodi kao najmanje ugodan, pripremni dio pretrage i ograničavajući je čimbenik prihvatljivosti metode od strane bolesnika. U svrhu bolje prihvatljivosti kao i povećanja točnosti metode ispituje

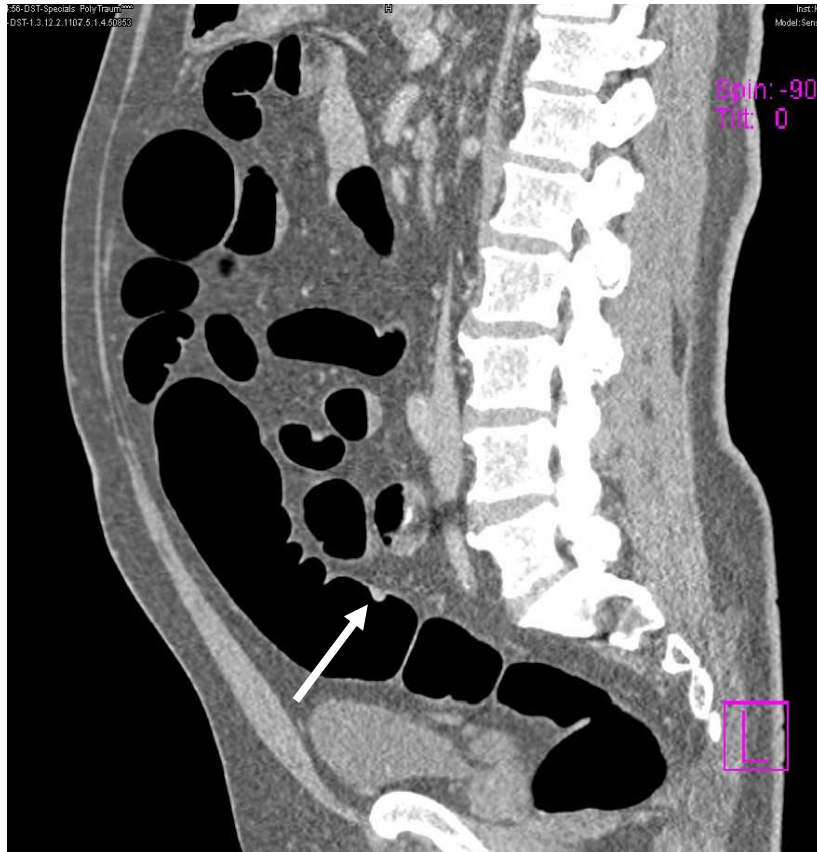


**Slika 3. Aksijalni presjek u supinaciji nakon iv. primjene kontrasta.**

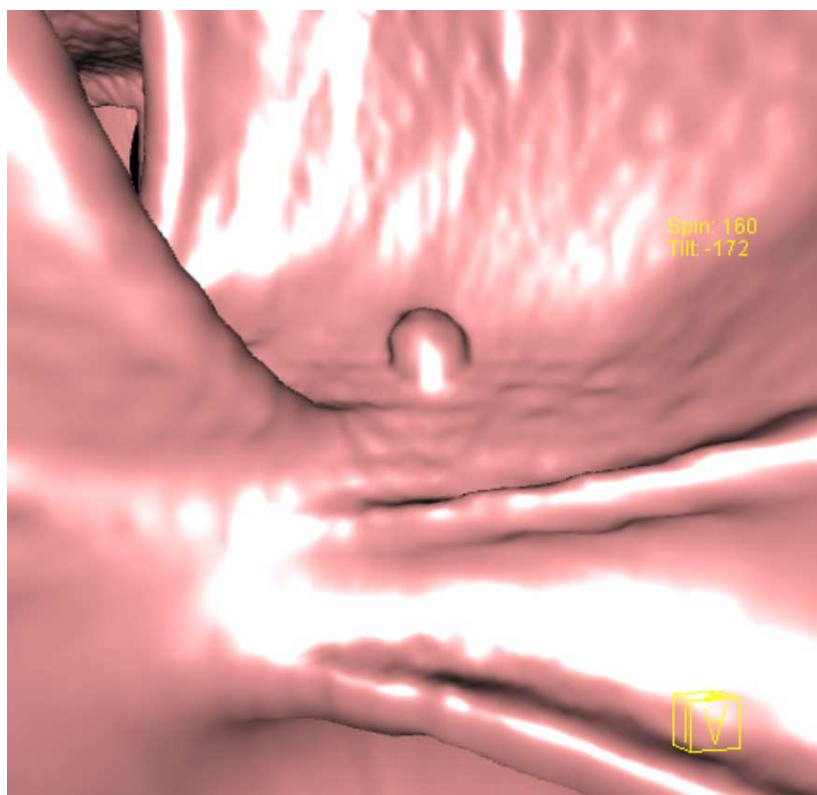


**Slika 4. MPR u frontalnoj ravnini: poprečno debelo crijevo i vijuge tankog crijeva.**





**Slika 5. MPR u sagitalnoj ravni: polip u aboralnoj trećini sigme.**



**Slika 6. Virtualna kolonoskopija: 3D prikaz polipa.**

se mogućnost obilježavanja solidnog sadržaja i tekućine u debelom crijevu peroralnim kontrastom („tagging,“) uz naknadnu elektronsku subtrakciju, s minimalnim ili bez prethodnog čišćenja crijeva (60,61,62). Kao peroralni kontrast služe jodni pripravci ili razrijeđeni barij, sami ili u kombinaciji. Callstrom i sur. su prvi ispitivali točnost CTC obilježavanjem sadržaja peroralnim kontrastom bez prethodnog čišćenja crijeva i bez elektroničke subtrakcije (63). Taylor i sur. navode visoku točnost metode u dijagnostici karcinoma i polipa  $\geq 6$  mm nakon obilježavanja crijevnog sadržaja kontrastom, uz bolju prihvatljivost u odnosu na standardno čišćenje crijeva (64). Navedene metode su još uvijek u eksperimentalnoj fazi i nisu ušle u rutinsku primjenu.

Za većinu pacijenata u dosadašnjim radovima virtualna kolonoskopija je prihvatljivija metoda od endoskopske kolonoskopije (65,66). Juchems i sur. navode značajno veću prihvatljivost CTC u odnosu na endoskopsku kolonoskopiju (73,9% prema 6,4%) u 157 ispitanika s prosječnim rizikom za KK. U jednom pak drugom radu sa 614 ispitanika, najprihvatljivija metoda pregleda debelog crijeva bila je endoskopska kolonoskopija (što se može objasniti činjenicom da su tijekom pretrage svi bili sedirani), nešto manje prihvatljiva CTC i najmanje prihvatljiva irigografija (67). Upravo je traženje alternative irigografiji dvostrukim kontrastom kod starijih i nemoćnih osoba afirmiralo CTC (68).

U novije vrijeme objavljene su tri velike studije na više od 600 ispitanika sa značajnim razlikama u osjetljivosti metode za tvorbe  $\geq 10$  mm: 93,8% (57), 64% (69) i 55% (70). Ovi rezultati se tumače različitim metodologijama uključujući i način prikaza, pri čemu se iskustvo radiologa navodi kao važan čimbenik točnosti metode. Visoku osjetljivost metode od 93,8% Pickhardt i sur. objašnjavaju upotrebom isključivo višeslojnih skenera s tankom kolimacijom, kontrastnim obilježavanjem crijevnog sadržaja i primjenom primarno 3D prikaza. To je prva velika studija probira asimptomatskih osoba u populaciji s niskom prevalencijom polipa (3,9–7%). Osjetljivost CTC za polipe  $\geq 8$  mm ispala je veća od osjetljivosti endoskopske kolonoskopije (93,9% prema 91,5%).

Mullhall i sur. su 2005. g. objavili metaanalizu 33 CTC rada na ukupno 6393 ispitanika (71). Analizirane su samo prospektivne studije u kojima je CTC uspoređena s endoskopskom kolonoskopijom ili kirurškim nalazom, rađena na jednoslojnim i višeslojnim skenerima uz kolimaciju  $< 5$  mm i uz standardne parametre kao što su skeniranje u supinaciji i pronaciji, insuflacija zraka ili CO<sub>2</sub>, te 2D i 3D prikaz. Dok je specifičnost metode bila ujednačeno visoka (prosječno 93% za polipe 6-9 mm i 97% za

polipe >9 mm), osjetljivost metode je znatno varirala: 48% (s rasponom od 25-70%) za polipe <6 mm, 70% (55-84%) za polipe 6-9 mm i 85% (79-91%) za polipe >9 mm. Prema ovoj metaanalizi značajno je veća osjetljivost metode na višeslojnim skenerima uz tanke slojeve (za svaki 1 mm smanjenja kolimacije osjetljivost je veća za 4,9%) i primarni 3D prikaz. U novijoj metaanalizi navodi se osjetljivost CTC od 82% za polipe >10 mm, 63% za polipe 6-10 mm i 56% za polipe ≤5 mm (72).

Za razliku od izvjesne varijabilnosti metode u dijagnostici polipa, u svim dosadašnjim ispitivanjima visoka je (gotovo 100%) osjetljivost i specifičnost metode u dijagnostici KK (58,73).

Intravenski kontrast se ne koristi rutinski u probiru KK CT kolonografijom. Preporuka je da se primjenjuje prvenstveno u ocjeni proširenosti KK i kod potrebe diferenciranja tumorskih tvorbi u nepotpuno pripremljenih pacijenata.

U svakom slučaju, CTC je danas druga najbolja metoda za evaluaciju debelog crijeva, a kao nastavak nepotpune endoskopske kolonoskopije znatno prihvatljivija i točnija od tradicionalno primjenjivane irigografije dvostrukim kontrastom, pri kojoj endoskopijom insufilirani zrak otežava prolaz barijara (74,75).

Prednosti CTC pred endoskopskom kolonoskopijom su manja invazivnost, znatno kraće vrijeme pretrage, mogućnost pregleda čitave debljine stijenke, precizna lokalizacija promjena i mogućnost pregleda debelog crijeva proksimalno od opstrukcije. Zahvaljujući mogućnosti anterogradnog i retrogradnog pregleda, lako se identificiraju promjene iza haustra skrivene endoskopskoj kolonoskopiji. Nedostaci su izlaganje zračenju i nemogućnost terapijskog postupka u istom aktu. Kao uzrok lažno negativnih rezultata navode se kolaps crijeva, nazočnost sadržaja, te percepcijske greške.

Metoda se stalno usavršava i danas je općeprihvaćena kao nadopuna neuspješne ili nepotpune kolonoskopije, u opstrukcijskim procesima i kao zamjena za endoskopsku kolonoskopiju u starijih i nemoćnih osoba (75,76). Prema smjernicama ACS za 2007. g. CTC se još nije preporučivala kao rutinska metoda u probiru KK (77). Udruženja američkih radiologa, gastroenterologa i onkologa u svibnju 2008. g. donose zajednički zaključak da ima dovoljno relevantnih istraživanja u kojima je točnost CTC u dijagnostici KK i adenomatoznih polipa signifikantne veličine komparabilna s endoskopskom kolonoskopijom i da se može koristiti u probiru i praćenju KK (78).

### 1.3. Akutna i subakutna opstrukcija debelog crijeva

Unatoč stalnim poboljšanjima metoda probira, KK se često manifestira kao hitna kirurška bolest, sa simptomima opstrukcije, perforacije ili krvarenja. Najčešće se radi o parcijalnoj ili kompletnoj opstrukciji (u 8-29% slučajeva KK), dok je perforacija rjeđa (2-9%) (79). KK je ujedno najčešći uzrok opstrukcije debelog crijeva. Preživljenje bolesnika nakon operacije opstrukcijskog KK je lošije od preživljenja nakon elektivne operacije, jer su hitne kirurške operacije udružene s većim postoperacijskim morbiditetom i mortalitetom (80,81). Lošije preživljenje u ovih bolesnika objašnjava se i većom učestalošću višeg stadija proširenosti KK u vrijeme kirurškog zahvata; ako se isključi postoperacijski mortalitet i uspoređuju isti stadiji bolesti opstrukcijskog i nekomplikiranog karcinoma nakon kurativne resekcije, razlike u preživljenju se znatno smanjuju (82). Ovakvim rezultatima naglašava se važnost agresivnijeg, kurativnog postupka u bolesnika s opstrukcijskim KK, t.j. radikalne kirurške resekcije prema onkološkim principima. Nakon kurativne resekcije nema rezidualnog makroskopski vidljivog tumora i resekcijski rubovi mikroskopski su bez tumorskih stanica. Palijativni kirurški zahvati rade se u slučajevima inoperabilnog, lokalno uznapredovalog tumora i kada opće stanje bolesnika ne dozvoljava radikalnu kiruršku resekciju.

Vrsta kirurškog zahvata ovisi o lokalizaciji i proširenosti bolesti, stanju debelog crijeva, općem stanju i dobi bolesnika i iskustvu kirurga. Rutinski se rade operacije u tri akta (dekompresijska kolostoma, resekcija tumora i anastomoza, zatim zatvaranje kolostome), u dva akta (primarna resekcija tumora s proksimalnom terminalnom stomom, zatim naknadna rekonstrukcija kontinuiteta debelog crijeva uz zatvaranje stome) i operacije u jednom aktu (primarna anastomoza nakon subtotalne ili segmentalne resekcije debelog crijeva). Svaki stupanj u operacijama u tri i dva akta prati izvjesni morbiditet i mortalitet koji u konačnici kumuliraju, uz česti izostanak kompletiranja slijeda, što u visokom postotku rezultira perzistiranjem stoma i smanjenjem kvalitete života. Stoga su danas operacije u tri akta gotovo napuštene. Dok je za desnostrane KK kao optimalna prihvaćena resekcija i primarna anastomoza (desna i proširena desna hemikolektomija s ileotransverzoanastomozom), za tumore distalno od spleničke fleksure kirurški pristup je još uvijek predmet rasprava.

Sve više se i u ovim slučajevima preferiraju operacije u jednom aktu, t.j. segmentalna resekcija ili subtotalna kolektomija s primarnom anastomozom, osim ako

je bolesnik hemodinamski nestabilan ili ako stanje debelog crijeva nije pogodno za primarnu anastomozu (83,84,85). Operacije u dva akta rade se u bolesnika sa sepsom, peritonitisom i s ASA (American Society of Anesthesiologists) stupnjem IV. Ni ove vrste operacija ne isključuju radikalnu resekciju, ako stanje bolesnika to dozvoljava (82).

Posljednjih godina se u akutnoj opstrukciji debelog crijeva koriste i samoekspandirajući metalni stentovi u svrhu dekompresije debelog crijeva i rješavanja akutne faze opstrukcije, te služe kao premosnica prema elektivnom kurativnom zahvatu. Brojna istraživanja pokazuju da su postavljanje stenta i naknadni elektivni zahvat bolje rješenje od hitne operacije (86,87). U slučajevima uznapredovalog, inoperabilnog KK stentovi mogu biti definitivni palijativni zahvat. S primjenom stentova, osim otvorene kirurške metode, moguće su i laparoscopske operacije, koje su praćene sa znatno nižim morbiditetom i bržim oporavkom (88). U opstrukciji rektuma, uzrokovanoj s proširenim KK, moguća je primjena prijeoperacijske neoadjuvantne kemoradioterapije, što dovodi do smanjenja stupnja proširenosti bolesti i čini mogućom kurativnu resekciju.

Brza i točna procjena proširenosti tumora je neophodna ne samo za prognozu bolesti nego i za planiranje optimalne terapije u svjetlu novih kirurških postupaka koji omogućuju agresivniji pristup i u akutnim stanjima, u svrhu definitivnog zbrinjavanja bolesnika u jednom aktu.

## 2. PROBLEMATIKA ISTRAŽIVANJA

U prijeoperacijskoj dijagnostici akutne i subakutne opstrukcije debelog crijeva uzrokovane KK, u literaturi se, uz anamnestičke podatke i klinički pregled, kao moguće rutinske dijagnostičke metode navode nativna snimka trbuha, irigografija (monokontrastna s barijem ili vodotopivim kontrastom i irigografija s dvostrukim kontrastom), hitna kolonoskopija i standardni CT abdomena. Na osnovi nativne snimke trbuha može se samo postaviti sumnja na opstrukciju debelog crijeva i ponekad predmijevati mjesto opstrukcije. Endoskopska kolonoskopija i irigografija su invazivne i tehnički zahtijevne metode, osobito za starije, nemoćne i bolesnike s akutnom simptomatologijom. Obje metode prikazuju samo lumen debelog crijeva, bez mogućnosti procjene dubine invazije stijenke, lokalne proširenosti tumora ili udaljenih metastaza. Pregled debelog crijeva proksimalno od opstrukcije kolonoskopijom nije moguć, dok je primjeren prikaz irigografijom uglavnom neuspješan. Osim toga, zbog artefakata uzrokovanih barijem, nakon irigografije nije moguć tehnički primjeren CT abdomena, a nazočnost barija u debelom crijevu otežava kirurški zahvat. Za pregled debelog crijeva proksimalno od opstrukcije najčešće se rade intraoperacijska palpacija, postoperacijska irigografija ili postoperacijska kolonoskopija. Standardni CT abdomena, prema objavljenim radovima (34,35) nema visoku točnost u dijagnostici KK.

Prognoza KK ovisi o dubini invazije stijenke, zahvaćenosti limfnih čvorova i postojanju presadnica, t.j. o stadiju bolesti u trenutku postavljanja dijagnoze. O tome ovisi i terapijski postupak, koji može biti kirurški, zračenje, kemoterapija ili njihova kombinacija. U bolesnika s akutnom i subakutnom opstrukcijom debelog crijeva uzrokovanom karcinomom sve je više mišljenja da je moguć i agresivniji kirurški pristup, te se prednost daje operacijama u jednom aktu, za što je neophodno brzo i točno utvrđivanje lokalizacije, veličine i proširenosti KK. O tome ovisi izbor kurativne ili palijativne operacije, laparoskopske ili otvorene metode, optimalnog mjesta incizije, opsega resekcije, postavljanja stome, privremene implantacije samoekspandirajućeg stenta, kao i metastazektomije u istom aktu s operacijom debelog crijeva.

Do sada nije bila moguća potpuna prijeoperacijska obrada i ocjena proširenosti opstrukcijskog KK jednom dijagnostičkom metodom.

Dijagnostička točnost CTC, kao novije metode za pregled debelog crijeva, u najvećem broju objavljenih radova ispitivana je u probiru KK, kao moguća alternativa

endoskopskoj kolonoskopiji. U istraživanjima na bolesnicima sa sumnjom na KK, oni s akutnom simptomatologijom su bili isključeni.

Kao rezultat čišćenja i distenzije debelog crijeva prije skeniranja, CTC bi mogla biti jedina metoda koja u jednom aktu i za kratko vrijeme i u bolesnika s akutnom simptomatologijom može omogućiti preciznu lokalizaciju, procjenu veličine i proširenosti KK, kao i prikaz debelog crijeva proksimalno od opstrukcije i na taj način omogućiti planiranje optimalnog terapijskog postupka. Komplikacije koje se mogu vidjeti CT kolonografijom, kao što su perforacija, peritumorski apsces i fistuliranje, također mogu utjecati na planiranje kirurškog zahvata. Preklapanja segmenata kod irigografije uzrok su percepcijskih grešaka, dok je CT kolonografijom moguć prikaz u bezbroj projekcija.

Višeslojni skeneri su zahvaljujući tankim slojevima (kolimacija  $\leq 1$  mm) pridonijeli točnosti procjene proširenosti KK. Optimalna distenzija crijeva u sklopu CT kolonografije također pridonosi točnosti procjene invazije stijenke, okolnih struktura i limfnih čvorova (39).

Uvidom u dostupnu literaturu (baze podataka: Medline, Embase, Current Contents i Science Direct; ključne riječi: CT colonography, colorectal cancer, colon obstruction, ileus i colorectal cancer staging) ni jedno ispitivanje do danas ne odnosi se na primjenu CTC u slučajevima akutne ili subakutne opstrukcije debelog crijeva.

U ovoj specifičnoj grupi bolesnika bilo je potrebno modificirati standardnu metodu pripreme bolesnika i insuflacije zraka. Umjesto standardnog peroralnog čišćenja 24 h prije pretrage (koje je u ovih bolesnika kontraindicirano), debelo crijevo se čistilo klizmama mlake vode kao u pripremi za hitnu irigografiju ili kolonoskopiju; umjesto insuflacije standardno preporučenih 1500-2000 ml zraka, količina zraka je ovisila o mjestu opstrukcije i već postojećoj količini zraka u debelom crijevu (vidljivo na topogramu).

### 3. CILJEVI ISTRAŽIVANJA

Točna procjena postojanja, lokalizacije i proširenosti KK u bolesnika sa simptomima akutne ili subakutne opstrukcije debelog crijeva mogla bi se postići jednom dijagnostičkom pretragom, CT kolonografijom. Stoga su ciljevi našeg istraživanja bili slijedeći:

1. Procijeniti tehničku izvedivost i (ne)invazivnost metode u bolesnika s kliničkom sumnjom na akutnu ili subakutnu opstrukciju debelog crijeva uzrokovanu KK;
2. Parametre standardnog protokola izmijeniti i prilagoditi akutnoj simptomatologiji;
3. Ocijeniti valjanost metode u utvrđivanju postojanja, lokalizacije i veličine opstrukcijskog KK u usporedbi s kirurškim i patohistološkim nalazom (PH nalazom);
4. Ocijeniti valjanost metode u procjeni proširenosti KK (TNM klasifikacija) u usporedbi s kirurškim, PH nalazom i kontrolnim MDCT abdomena;
5. Evaluirati debelo crijevo proksimalno i distalno od opstrukcije obzirom na sinkrone tumore, u usporedbi sa PH nalazom i kontrolnom kolonoskopijom;
6. Utvrditi osjetljivost metode za druge uzroke distenzije debelog crijeva i istovremene nalaze patologije drugih tkiva.



## 4. HIPOTEZE ISTRAŽIVANJA

U našem istraživanju smo postavili slijedeće hipoteze:

1. CTC je tehnički izvediva i neinvazivna metoda pregleda debelog crijeva i trbuha u bolesnika sa simptomima akutne ili subakutne opstrukcije debelog crijeva uzrokovane KK;
2. Čišćenje debelog crijeva klizmama mlake vode i insuflacija zraka u količini ovisno o mjestu opstrukcije omogućuju primjeren prikaz debelog crijeva;
3. Metoda je visoko osjetljiva i specifična u utvrđivanju postojanja, lokalizacije, uzroka opstrukcije i veličine tumora;
4. Metoda je visoko osjetljiva i specifična u procjeni proširenosti KK prema TNM klasifikaciji;
5. Metoda omogućuje prikaz mogućih sinkronih tumora proksimalno i distalno od opstrukcije;
6. Metoda omogućuje i prikaz druge (nekarinomske) patologije u debelom crijevu i izvan njega, što može utjecati i na planiranje kirurškog zahvata.

## 5. SADRŽAJ ISTRAŽIVANJA

U istraživanju su se napravili slijedeći postupci:

1. Klinička sumnja (povijest bolesti i klinički pregled) na akutnu ili subakutnu opstrukciju debelog crijeva uzrokovanu KK potvrdila se nativnom snimkom abdomena u stojećem položaju ili u položaju na lijevom boku;

2. Čišćenje crijeva kao priprema za kolonografiju radilo se klizmama mlake vode (umjesto za CTC standardno preporučenim peroralnim laksativima 24 h prije pretrage);

3. Topogram abdomena u supinaciji na MDCT-u;

4. Insufliranje sobnog zraka u debelo crijevo putem rektalnog katetera;

5. Topogram abdomena u pronaciji;

6. Nativno skeniranje abdomena u pronaciji;

7. Ponovni topogram u supinaciji;

8. Dodavanje zraka u debelo crijevo po potrebi (prema topogramu);

9. Skeniranje abdomena u supinaciji nakon iv. primjene kontrasta, čime završava pretraga za bolesnika;

10. Analiza aksijalnih nativnih i postkontrastnih presjeka u prozoru za debelo crijevo i prozoru za meka tkiva;

11. Formiranje 2D MPR iz rekonstrukcijskih aksijalnih 1 mm presjeka;

12. Određivanje lokalizacije tumora, mjerenje veličine tumora, procjena dubine prodora u stijenku i perikoličku mast, procjena broja i veličine limfonoda i postojanja metastaza (TNM klasifikacija) iz aksijalnih presjeka i MPR;

13. Pregled debelog crijeva proksimalno i distalno od opstrukcije iz aksijalnih presjeka i MPR;

14. Dvojbeni dijelovi debelog crijeva i patologija su se prikazali i 3D rekonstrukcijama;

15. Utvrdila se i druga (nekarinomska) patologija debelog crijeva i abdomena;

16. Kirurški nalaz kao zlatni standard za utvrđivanje i lokalizaciju tumora debelog crijeva;

17. PH nalaz kao zlatni standard za dijagnozu, veličinu, T i N proširenost KK, kao i za sinkrone tumore resektiranog crijeva;

18. Kontrolni MDCT abdomena u razdoblju do 12 mjeseci, kao zlatni standard za M proširenost KK: usporedbom kontrolnog MDCT i inicijalnog (MDCTC) može se vidjeti da li su presadnice postojale na inicijalnoj MDCTC, ali nisu prepoznate;

19. Kolonoskopski pregled preostalog debelog crijeva u razdoblju do 12 mjeseci, kao zlatni standard za sinkrone tumore. Pojašnjenje: ako se kolonoskopski nađe KK smatra se da je previđen na MDCTC [zbog duge (>5 godina) adenom-karcinom latencije i sporog rasta tumora]. Razdoblje do 12 mjeseci je izabrano jer se radi o standardno preporučenom praćenju za operirane bolesnike (78).

## 6. METODE ISTRAŽIVANJA

### 6.1. Ispitanici

U prospektivnoj studiji, bolesnicima kojima se na temelju povijesti bolesti, kliničke slike i nativne snimke abdomena postavila sumnja na akutnu ili subakutnu opstrukciju debelog crijeva uzrokovanu KK, učinjena je MDCTC. Akutnu opstrukciju karakterizira naglo nastala bol u trbuhu, pojačana peristaltika ili zastoj peristaltike, napuhanost, odsustvo stolice i vjetrova. U subakutnoj opstrukciji simptomi su slični, ali manjeg intenziteta, razvijaju se u tijeku više dana, peristaltika je poremećena, ali održana. Subakutna, parcijalna opstrukcija može prijeći u kompletnu opstrukciju praćenu akutnim simptomima. Zajedničko svim ispitanicima su manje ili više izraženi aerolikvidni nivoi na nativnoj snimci abdomena, kao kontraindikacija za peroralno čišćenje crijeva. Uključeno je 50 bolesnika oba spola neovisno o dobi, koji su potpisali informirani pristanak.

Isključeni su bolesnici sa sumnjom da je akutna ili subakutna opstrukcija debelog crijeva izazvana drugim, ne-tumorskim uzrocima, kao što su divertikulitis i/ili divertikularna stenoza, adhezije, volvulus, hernije.

Od bolesnika sa sumnjom na akutnu ili subakutnu opstrukciju debelog crijeva izazvanu karcinomom nisu uključivani agitirani bolesnici, osobe u terminalnim fazama malignih bolesti i oni u kojih je uz opstrukciju postojala i perforacija probavne cijevi.

**Ulazni parametri:** anamnestički podaci (poremećaj rada crijeva, hematokezija, anemija nepoznatog uzroka, gubitak tjelesne težine); klinički pregled (distenzija trbuha, lokalizirana bolnost i palpabilna tvorba); nativna snimka abdomena (proširenost crijevnih vijuga, aerolikvidni nivoi). U bolesnika kojima je učinjena kolonoskopija-kolonoskopski nalaz ili sumnja na opstrukcijsku tvorbu, bez podataka o lokalizaciji.

**Izlazni parametri:** tehnička izvedivost MDCTC (mogućnost skeniranja u pronaciji i supinaciji); MDCTC nalaz postojanja, lokalizacije i uzroka opstrukcije; ako se radi o karcinomu, mjerenje veličine i procjena proširenosti po TNM klasifikaciji; MDCTC nalaz debelog crijeva na sinkrone tumore proksimalno i distalno od opstrukcije; MDCTC nalaz vancrijevnog patologije; kirurški nalaz (postojanje i lokalizacija tumora, eksploracija jetre i peritoneuma na metastaze); PH nalaz (dijagnoza KK, veličina, T i N proširenost, u nekim slučajevima i M proširenost, sinkroni KK

reseciranog crijeva); MDCT abdomena tijekom praćenja (moguće previđene ili lažno pozitivne presadnice na MDCTC); kolonoskopija tijekom praćenja (moguće propušteni sinkroni tumori na inicijalnoj MDCTC).

## **6.2. Priprema – čišćenje debelog crijeva**

Umjesto standardne pripreme za CTC s peroralnim laksativima 24 h prije pregleda, debelo crijevo se čistilo samo klizmama mlake vode, zbog prilagodbe akutnoj simptomatologiji i prevencije pogoršanja simptoma opstrukcije. U položaju na lijevom boku pacijentima se u rektum postavila mlaznica klizme obložena glicerinom. Općenito se injiciralo 1-2 l vode. Poslije 5-10 min voda se izbacila sa stolicom.

## **6.3. CT protokol**

Nakon čišćenja crijeva klizmama i učinjenog topograma u supinaciji, ručno se pumpicom povezanom s rektalnim kateterom upuhivao sobni zrak u debelo crijevo dok je bolesnik ležao na lijevom boku. Količina insufliranog zraka ovisila je o mjestu i stupnju opstrukcije kao i o količini prisutnog zraka u crijevu prije pregleda (u prosjeku 500-1500 ml). Zrak se oprezno insuflirao jer je u slučajevima distalne opstrukcije kapacitet rektuma manji nego inače, što predstavlja moguću opasnost od perforacije.

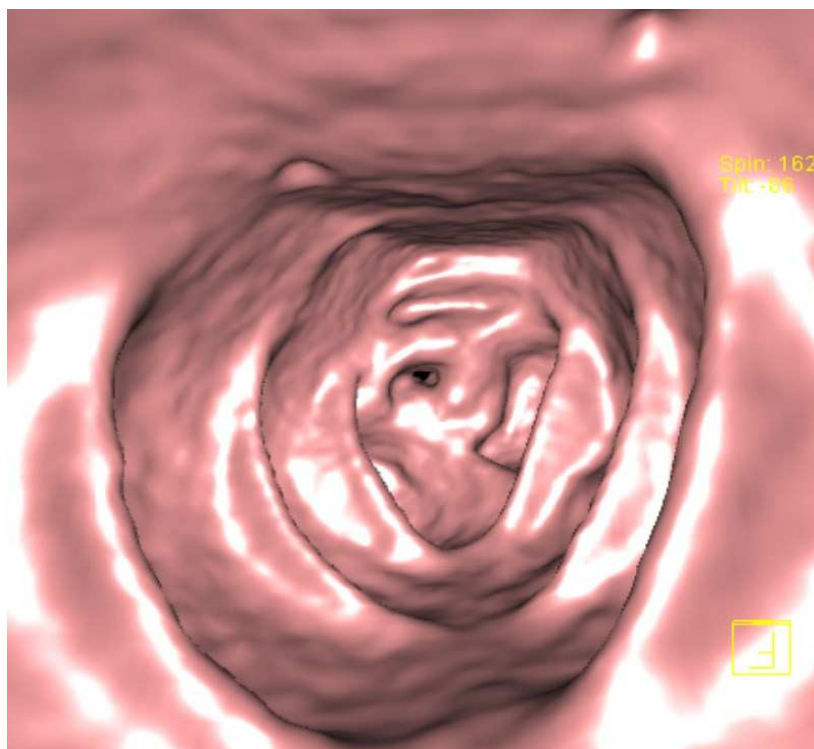
Optimalna proširenost debelog crijeva provjerila se topogramom u pronaciji nakon čega je slijedilo nativno skeniranje abdomena i zdjelice u pronaciji. Zatim se radilo skeniranje u supinaciji nakon iv. primjene kontrasta. Prethodnim topogramom u supinaciji provjerila se distenzija debelog crijeva i, po potrebi, insufliralo još zraka. Koristio se jodni izosmolarni iv. kontrast iopromid (Ultravist 300; Schering, Berlin, Njemačka) u prosječnoj količini od 100-140 ml (1,5 ml/kg tjelesne težine), uz brzinu injiciranja od 3,5 ml/s i odgodu od 60 s (portalna, venska faza).

CTC se radila na 16-slojnom spiralnom skeneru Somatom Sensation (Siemens, Erlangen, Njemačka) uz slijedeće parametre skeniranja: kolimacija 16 x 0,75 mm; 120 kV; 100-300 mA (automatski određeno aparatom); vrijeme rotacije rendgenske cijevi 0,5 s; pomak stola 9 mm i 18 mm po rotaciji. Slike su se rekonstruirale kao slojevi debljine 1 mm u supinaciji i 2 mm u pronaciji s rekonstrukcijskim pomakom od 0,7 mm. Takav pregled abdomena i zdjelice prosječne dužine 40 cm traje 11-22 s u jednom udahu.

Budući da je cilj ispitivanja procjena proširenosti KK u simptomatskih bolesnika, nije se koristio kolonografski protokol s malim dozama zračenja.

#### 6. 4. Analiza slika

Kompjutorska analiza slika radila se na radnim stanicama Wizard i Leonardo, Siemens. Za primarnu analizu koristili su se 2D aksijalni presjeci s MPR, što omogućava analizu lumena i stijenke debelog crijeva, procjenu lokalnog širenja bolesti i mogućih presadnica kao i patologiju drugih tkiva abdomena. 3D rekonstrukcije su se koristile samo u dvojbjenim slučajevima i za prikaz patološke promjene (**Slika 7**). 2D slike su se analizirale u prozoru za debelo crijevo kad se analizirao lumen [npr. prozor (W) 1000 Hounsfieldovih jedinica (HU), središnja vrijednost (L) -150 HU] i u prozoru za meka tkiva kad su se analizirali stijenka debelog crijeva i druga tkiva abdomena (npr. W 350 HU, L 30 HU).



**Slika 7. Virtualna kolonoskopija: 3D prikaz opstruktivskog KK.**

Da bi se precizno odredila lokalizacija, debelo crijevo je podijeljeno u 9 segmenata: rektum, rektosigmoid, sigmoidno debelo crijevo, silazno debelo crijevo, lijevalna fleksura, transverzum, hepatična fleksura, uzlazno debelo crijevo i cekum.

Analizirali su se postojanje, mjesto i uzrok opstrukcije, veličina tumora i proširenost tumora u skladu s TNM klasifikacijom (17), kao i moguće prisustvo sinkronih tumora.

U procjeni invazije stijenke koristila se modificirana T klasifikacija koja podrazumijeva tri stadija (T<sub>≤2</sub>, T<sub>3</sub> i T<sub>4</sub>) jer je poznato da CT uređaji, pa i višeslojni, ne mogu razlikovati T<sub>1</sub> i T<sub>2</sub> (89). CT kriteriji za T<sub>3</sub> stadij bili su nazubljeni rubovi tumora i tračci u perikoličko masno tkivo.

CT kriteriji za N<sub>1</sub> stadij tumorske invazije limfonoda su bar jedan limfonod čiji je dulji promjer ≥10 mm ili nakupine od tri limfonoda promjera manjeg od 10 mm, a za N<sub>2</sub> stadij su nakupine od četiri ili više limfonoda bez obzira na njihovu veličinu.

Rezultati dobiveni putem MDCTC su se usporedili s kirurškim i PH nalazima kao zlatnim standardom za postojanje, lokalizaciju, veličinu i lokalnu proširenost tumora.

## **6.5. Kirurški nalaz**

Operacije su rađene u Klinici za kirurgiju KBC Split. Vrsta zahvata ovisila je o nalazu MDCTC. Prijeoperacijskom procjenom i klasifikacijom po ASA statusu programirala se operacija u jednom ili dva akta.

1. Operacije u jednom aktu su: resekcija i primarna anastomoza, lijeva hemikolektomija, desna hemikolektomija, proširena desna hemikolektomija, subtotalna kolektomija s ileorekto- ili ileosigmoanastomozom i subtotalna kolektomija sa cekorekto- ili cekosigmoanastomozom.

2. Operacija u dva akta ili Hartmannova operacija radi se u bolesnika s opstrukcijskim ljevostranim karcinomom s lokalnim ili difuznim peritonitisom.

Intaroperacijski su se evidentirali lokalizacija i veličina tumora, makroskopski izgled seroze i moguće promjene na površini trbušnih organa. Resecirano debelo crijevo s mezokolonom stavilo se u 10% puferirani formalin i prosljedilo na PH analizu.

## **6.6. Patohistološka analiza**

Makroskopski i mikroskopski pregled reseciranog debelog crijeva s mezokolonom provodio se u Kliničkom zavodu za patologiju, sudsku medicinu i

citologiju KBC Split. Nakon 24 h fiksacije u 10% puferiranom formalinu materijal se makroskopski pregledao i uzeti su komadići tkiva za histološku analizu.

Makroskopski pregled je obuhvatio mjerenje dužine operiranog segmenta crijeva, mjerenje veličine tumora u tri dimenzije, makroskopski izgled tumora, određivanje opsega zahvaćenosti cirkumferencije crijeva, određivanje udaljenosti tumora od resekcijskog ruba te izoliranje i mjerenje veličine limfnih čvorova iz perikoličke masti.

Tkivo uzeto za histološku analizu nakon fiksacije i obrade uklopilo se u parafin i rezalo u slojeve debljine 4  $\mu$ m, a zatim je obojeno standardnom metodom hemalaun-eozin.

Mikroskopskim pregledom se utvrdio histološki tip i stupanj zrelosti tumora, stanje resekcijskih rubova, dubina invazije stijenke debelog crijeva i perikoličke masti te nalaz presadnica u limfnim čvorovima.

## **6.7. Praćenje**

U razdoblju do 12 mj nakon operacije trebalo je učiniti kontrolni MDCT abdomena i kolonoskopiju i nalaze usporediti s prijeoperacijskom MDCTC.

## **6.8. Statistička analiza**

Radi se o procjeni nove dijagnostičke metode (MDCTC), pri čemu su ispitivani parametri kategorijske i ordinalne varijable vezanih uzoraka (isti ispitanici evaluirani različitim metodama).

Osjetljivost, specifičnost, točnost, pozitivna i negativna prediktivna vrijednost metode za postojanje, lokalizaciju, T i N proširenost KK prikazala se i izračunala putem kontingencijskih tablica. Za M proširenost i dijagnostiku sinkronih tumora izračunala se točnost metode uz 95% CI.

Promjeri tumora su se mjerili na aksijalnim i MPR slikama i usporedili s PH nalazima. Statistička značajnost razlika u veličini tumora se izračunava pomoću McNemar testa, a značajnim se smatrao  $p < 0,05$ .

Temeljem probnog ispitivanja broj od 50 ispitanika je garantirao da će se parametri osjetljivost i specifičnost procijeniti s koeficijentom varijacije (standardna



pogreška veličine kao postotak te veličine) od oko 5 do 7% (za anticipirane osjetljivosti/specifičnosti u rasponu od 80 do 90%).

## **6.9. Etička načela**

Istraživanje je odobrilo Etičko povjerenstvo KBC Split. Bolesnici su potpisali informirani pristanak za dijagnostički pregled CTC-om.

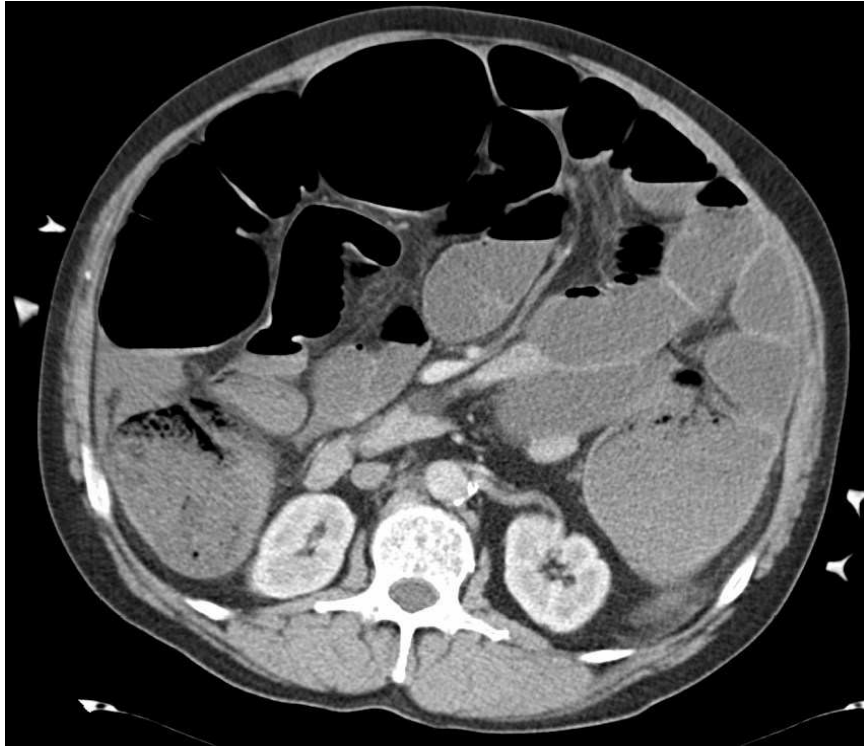
## 7. REZULTATI

U prospektivnoj studiji, u razdoblju od siječnja 2006. do listopada 2008. godine, MDCTC je učinjena u 50 bolesnika (14 žena i 36 muškaraca u dobi od 31-93 g., s medijanom od 70 g.) s radiološkim znacima subileusa ili ileusa debelog crijeva na nativnim snimkama abdomena i kliničkom sumnjom da je opstrukcija uzrokovana s KK. Bolesnici su upućeni s Kirurške (n=30) i Interne klinike (n=20). U 20 bolesnika je napravljena nepotpuna kolonoskopija (u 16 bolesnika opstrukcijski tumor nije dozvoljavao pregled preostalog dijela debelog crijeva, dok se u 4 bolesnika uopće nije uspjelo doći do mjesta opstrukcije). Radiolog je bio upoznat s mogućnošću postojanja tumora u bolesnika upućenih na MDCTC nakon kolonoskopije, ali je bio „slijep“ za lokalizaciju.

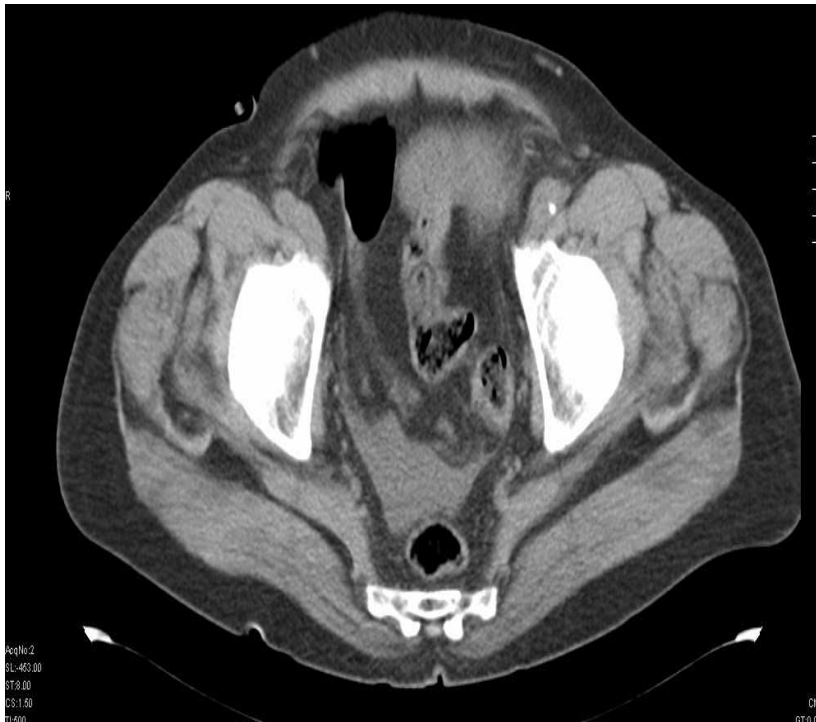### 7.1. Tehnička izvedivost MDCTC

MDCTC je izvedena u standardnim položajima pronacije i supinacije u 45/50 (90%) ukupnog broja bolesnika, odnosno u 41/44 (93,2%) bolesnika s KK. U pet bolesnika pretraga je učinjena samo u supinaciji, prije i nakon iv. primjene kontrasta. U ovih bolesnika skeniranje u pronaciji nije bilo moguće zbog prevelike napuhanosti debelog crijeva: u dva bolesnika s KK sigmoidnog debelog crijeva, u jednog bolesnika s KK transverzuma, u jednog bolesnika s postoperacijskom adhezijom sigmoidnog debelog crijeva i u jednog bolesnika s paralitičkim ileusom uzrokovanim subakutnim apendicitisom (**Slike 8,9,10 i 11**).

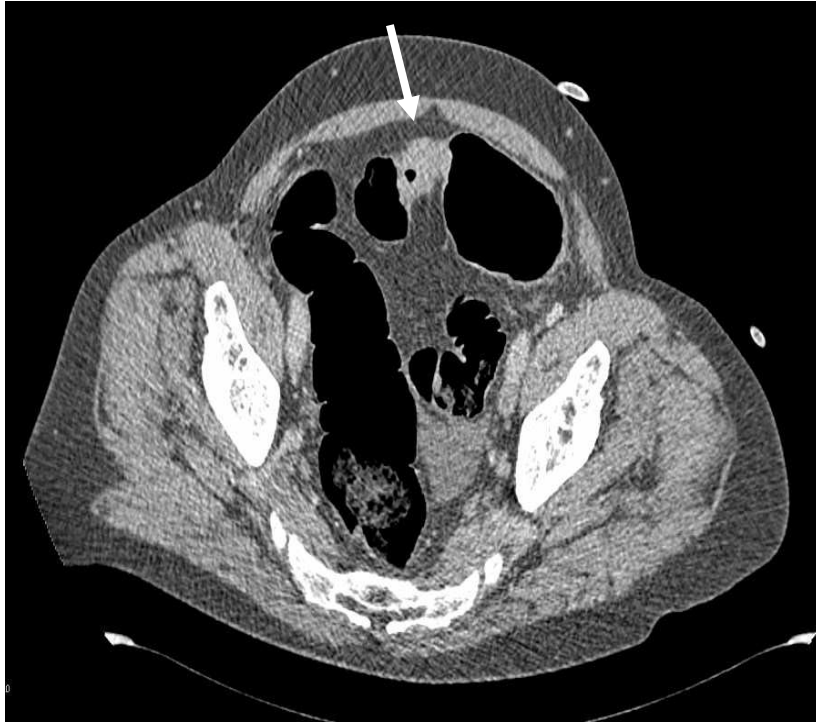Ni u jednog bolesnika nije bilo komplikacija pretrage (perforacija debelog crijeva, alergija na kontrast ili drugi incidenti).



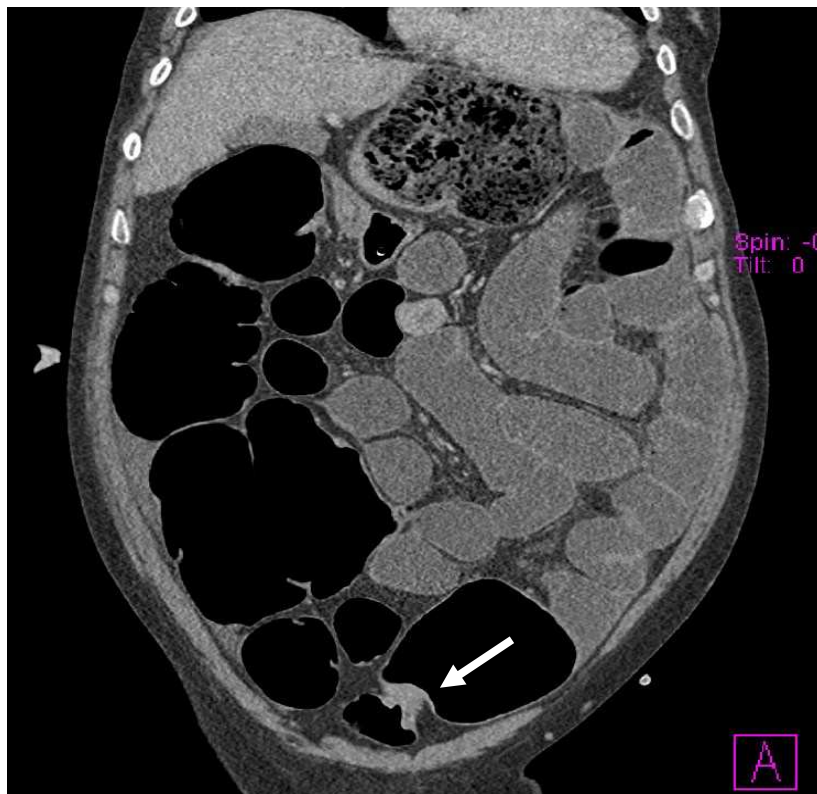**Slika 8. Aksijalni presjek abdomena: znaci ileusa debelog i tankog crijeva.**



**Slika 9. Aksijalni presjek male zdjelice prije insuflacije zraka: kolabirani rektum i aboralni dio sigmoidnog debelog crijeva.**



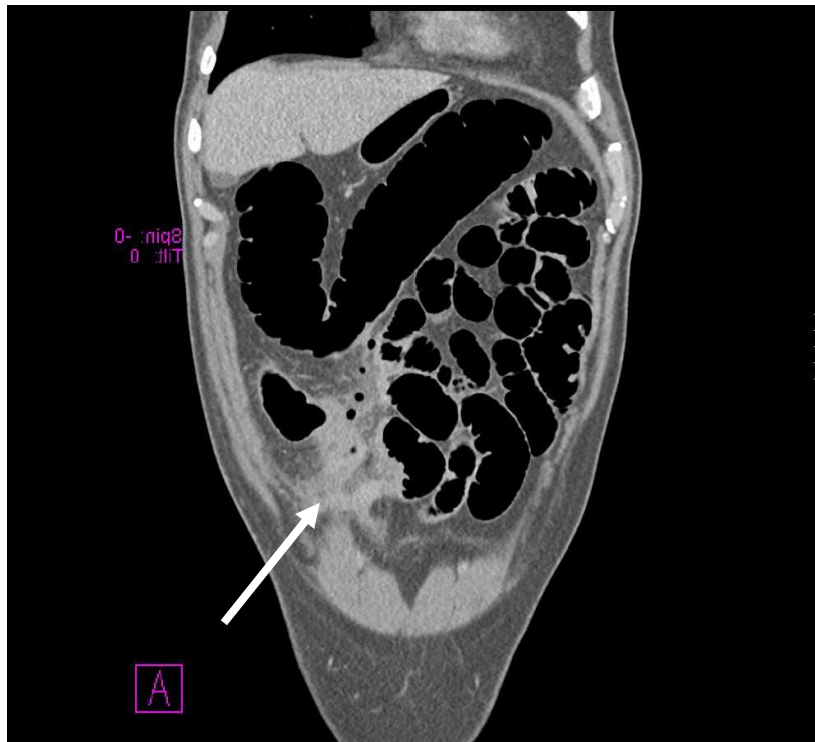**Slika 10. Aksijalni presjek male zdjelice nakon insuflacije zraka: jasan prikaz opstruktivskog KK sigmoidnog debelog crijeva.**



**Slika 11. MPR u frontalnoj ravnini: isti tumor sigmoidnog debelog crijeva, optimalna prostorna rezolucija.**

## 7.2. Dijagnostika, lokalizacija i veličina KK

Od 50 bolesnika s kliničkom sumnjom na opstrukciju debelog crijeva uzrokovanu KK u 48 (96%) je MDCTC-om dijagnosticirana opstrukcija, a u dva paraliza debelog crijeva. Svi bolesnici s opstrukcijom i jedan s paralitičkim ileusom su operirani i u svih je MDCTC nalaz potvrđen kirurški. Jedan bolesnik s paralitičkim ileusom zbog lokaliziranog peritonitisa (Slika 12) nije operiran, ali je kontrolni MDCT pokazao potpunu regresiju upalnih promjena nakon konzervativne terapije.



**Slika 12. MPR u frontalnoj ravnini: lokalizirani peritonitis (divertikulitis) kao uzrok paralitičkog ileusa.**

Uzroci opstrukcije i paralize debelog crijeva na temelju MDCTC, kirurškog, patohistološkog i kontrolnog MDCT abdomena prikazani su u **Tablici 1**.

**Tablica 1. Završna dijagnoza u 50 bolesnika s kliničkom sumnjom na opstrukciju debelog crijeva uzrokovanu KK**

Opstrukcija		Paralitički ileus	
<b>KK</b>	<b>44</b>	apendicitis	1
granulom	1	peritonitis	1
adhezija	1		
hernija	1		
apsces	1		
<b>Ukupno</b>	<b>48</b>		<b>2</b>

U skupini od 44 bolesnika s opstrukcijskim KK bilo je 13 (29,5%) žena u dobi od 31-83 g., s medijanom od 71 g. i 31 (70,5%) muškarac u dobi od 49-87 g., s medijanom od 72 g. Prema Mann-Whitney testu nije bilo statistički značajne razlike u dobi između žena i muškaraca ( $z=0,347$ ,  $p=0,728$ ). Svi su operirani i kirurški je u svih potvrđena dijagnoza KK postavljena MDCTC-om. U 42 od ovih bolesnika dijagnoza je potvrđena i patohistološki, dok je u dva bolesnika zbog proširenosti bolesti učinjen samo palijativni zahvat bez resekcije tumora: u jedne bolesnice su uz palijativnu transverzostomu zbog proširenog karcinoma sigmoidnog debelog crijeva istovremeno ekstirpirane i patohistološki potvrđene metastaze adenokarcinoma na trbušnoj stijenci i peritoneumu, dok je u drugog bolesnika prošireni tumor spleničke fleksure premošten palijativnom transverzosigmoanastomozom.

U pet bolesnika MDCTC-om je isključen KK kao razlog ileusa i postavljena je točna dijagnoza: u četiri bolesnika (sa subakutnim apendicitisom, ingvinalnom hernijom, apscesom descendensa i adhezijom sigme) dijagnoza je potvrđena kirurški, a u jednog se bolesnika nakon MDCTC nalaza (divertikulitis) odustalo od operacije i bolesnik je uspješno liječen konzervativno. U jedne je bolesnice opstrukcijski benigni tumor transverzuma (prema PH nalazu granulom), prijeoperacijskom MDCTC-om opisan kao KK bez znakova prodora u okolinu i udaljenih metastaza ( $T\leq 2$ ,  $N_0$ ,  $M_0$ ). Taj nalaz MDCTC smo smatrali lažno pozitivnim KK (**Tablica 2**).

**Tablica 2. Valjanost MDCTC u dijagnostici opstruktivskih KK**

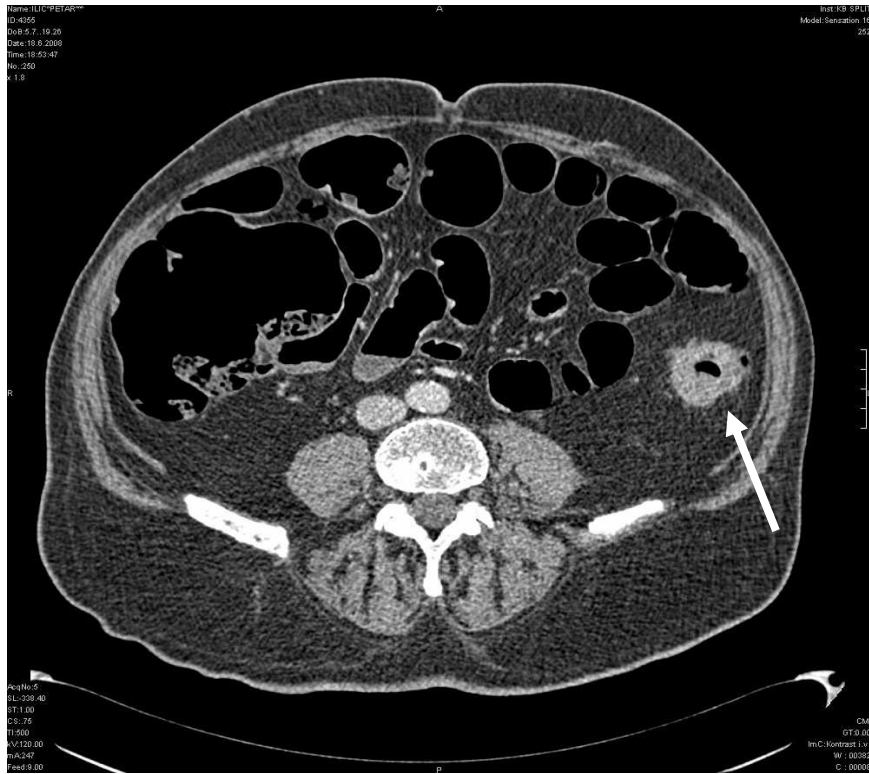
KK (MDCTC)	KK (Kirurški, PH nalaz i kontrolni MDCT)	
	+	-
+	44	1
-	0	5
<b>Ukupno</b>	<b>44</b>	<b>6</b>

Iz kontingencijske tablice slijedi da je osjetljivost MDCTC za opstruktivske KK 100%, specifičnost 83,3%, točnost 98%, pozitivna prediktivna vrijednost 97,8% i negativna prediktivna vrijednost 100%.

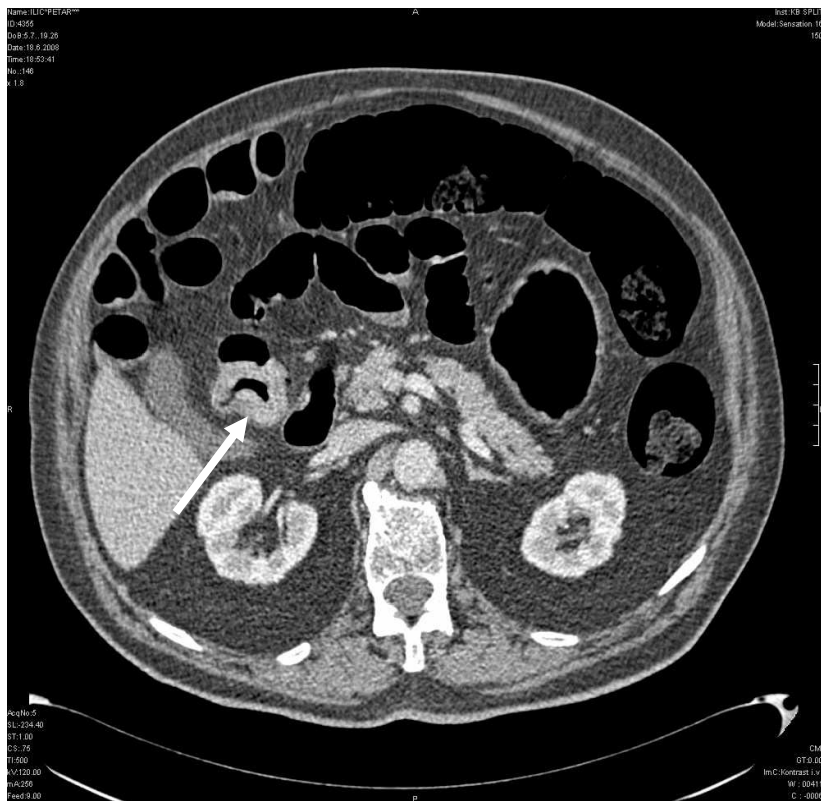
U 3/44 (6,8%) bolesnika s opstruktivskim KK, MDCTC-om su dijagnosticirani sinkroni tumori: u jednog bolesnika s KK descendensa dijagnosticiran je sinkroni KK ascendensa (**Slike 13,14 i 15**); u drugog je uz opstruktivski tumor srednje trećine sigmoidnog kolona dijagnosticiran i sinkroni KK oralne trećine sigme (**Slike 16 i 17**), dok je u jedne bolesnice s opstruktivskim KK oralne trećine sigmoidnog kolona dijagnosticiran i sinkroni tumor 5 cm aboralno od opstruktivskog (**Slike 18 i 19**). Svi sinkroni KK potvrđeni su kirurški i patohistološki. (**Tablica 3**).

**Tablica 3. Svi KK dijagnosticirani MDCTC-om (47 KK u 50 bolesnika)**

Opstruktivski	44
Sinkroni	3
Kirurški potvrđeni	47
PH potvrđeni	45
Inoperabilni - palijacija	2
<b>KK ukupno</b>	<b>47</b>



**Slika 13. Aksijalni presjek: opstruktivski KK silaznog debelog crijeva.**

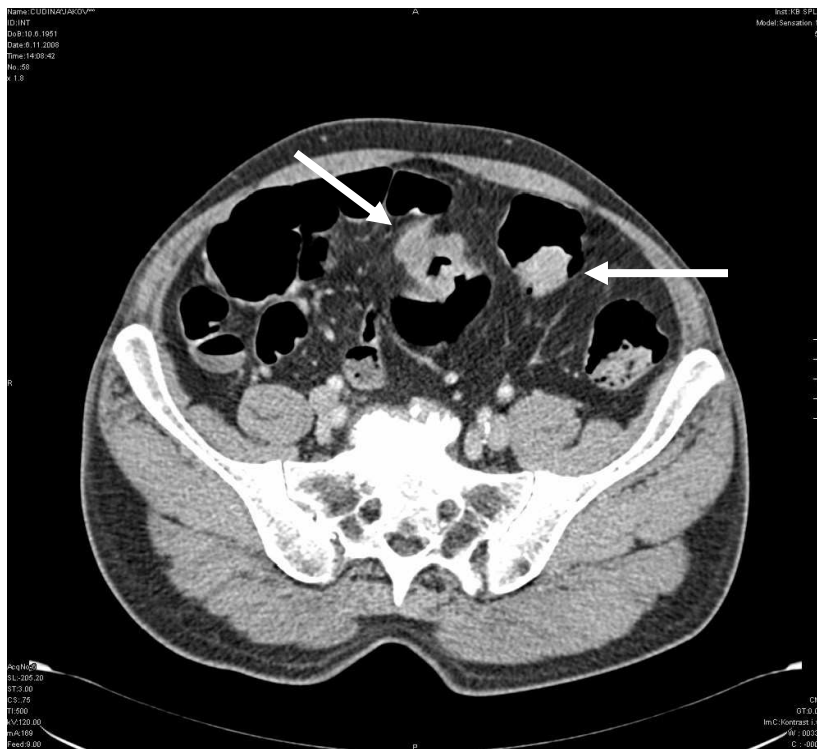

**Slika 14. Aksijalni presjek: sinkroni KK uzlaznog debelog crijeva.**

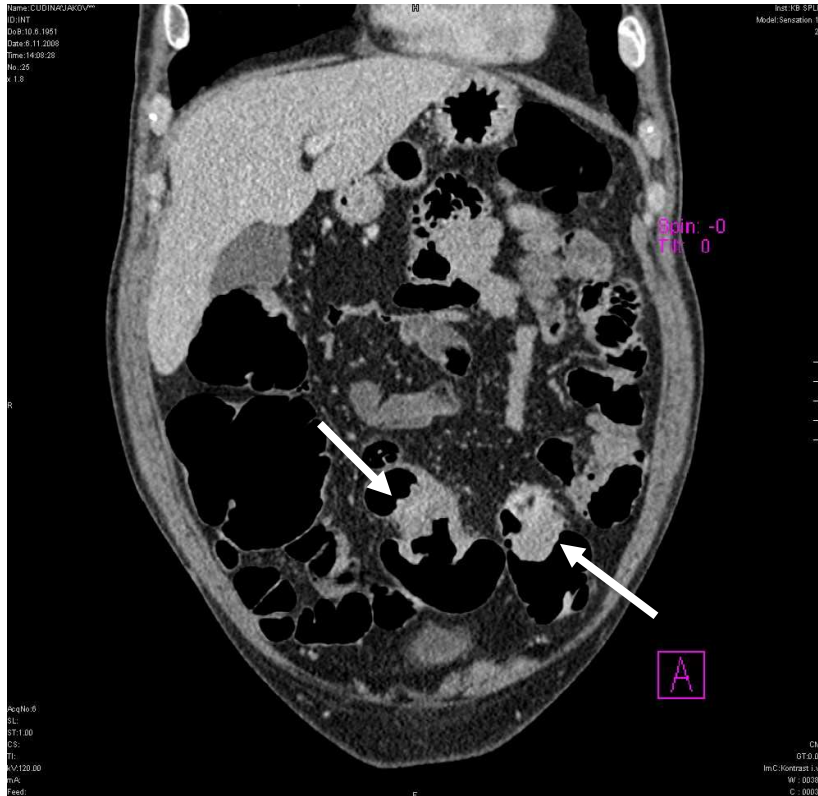



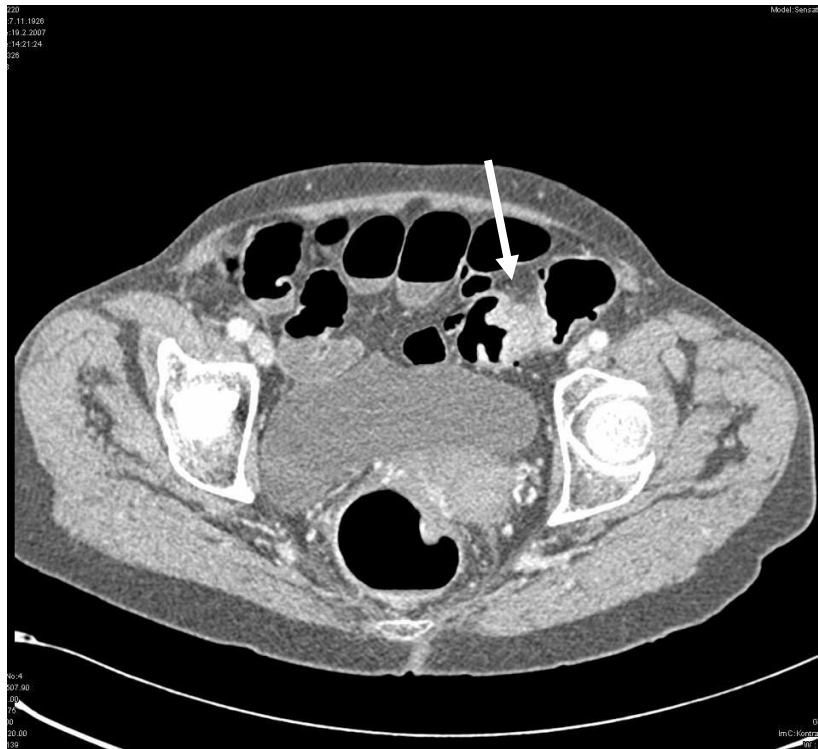**Slika 15. Kirurški preparat reseciranog debelog crijeva s dvostrukim KK.**



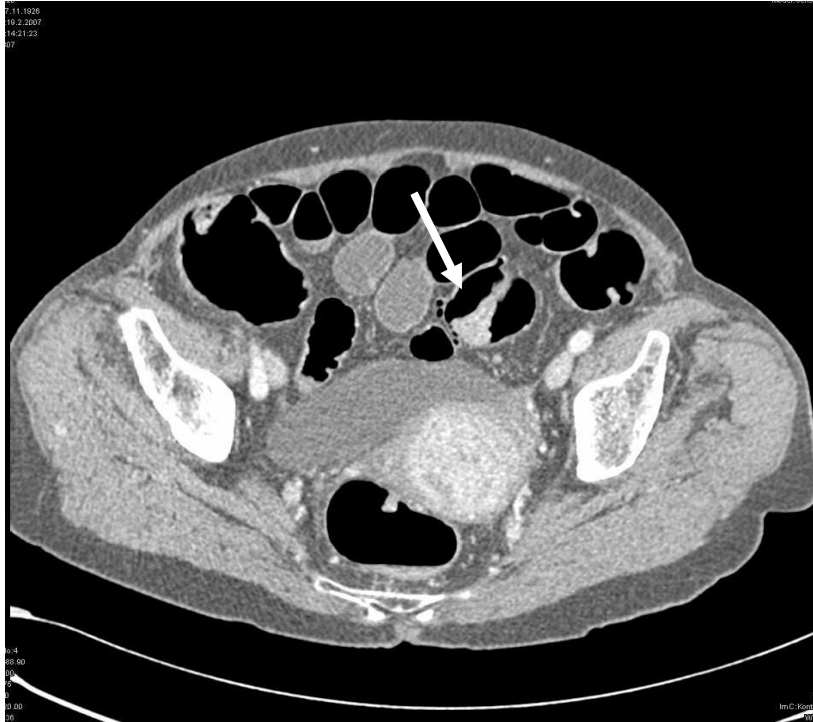**Slika 16. Aksijalni presjek: opstruktivski KK srednje trećine i sinkroni KK oralne trećine sigmoidnog debelog crijeva.**



**Slika 17. Isti bolesnik, MPR u frontalnoj ravni: prikazana su oba KK.**



**Slika 18. Aksijalni presjek male zdjelice: opstruktivski KK sigmoidnog debelog crijeva.**



**Slika 19. Isti bolesnik, aksijalni presjek male zdjelice: sinkroni KK sigmoidnog debelog crijeva aboralno od opstruktivskog.**

Osim visoke pouzdanosti MDCTC u postavljanju dijagnoze KK i utvrđivanju drugih uzroka distenzije debelog crijeva, kirurški je potvrđena točna lokalizacija svih KK. Većina KK (21/47; 44,7%) je lokalizirana u sigmoidnom debelom crijevu (**Tablica 4**).

**Tablica 4. Lokalizacija KK**

Lokalizacija	Broj KK (%)
Rektum	4 (8,5)
Rektosigmoidni kolon	7 (14,9)
Sigmoidni kolon	21 (44,7)
Descendens	4 (8,5)
Splenička fleksura	5 (10,5)
Transverzum	1 (2,1)
Hepatička fleksura	1 (2,1)
Ascendens	1 (2,1)
Cekum	3 (6,4)
<b>Ukupno</b>	<b>47*</b>

\* 44 opstruktivska i 3 sinkrona KK

Promjeri karcinoma utvrđeni MDCTC-om bili su 1,5-12 cm (medijan 4 cm), a patohistološki 1,5-8 cm (medijan 4 cm). Za dva bolesnika s MDCTC-om utvrđenom veličinom tumora od po 9 cm i jednog s tumorom veličine 12 cm nema patohistološke usporedbe, jer su u dvojice tumori bili inoperabilni, a u trećeg je veliki tumor rektuma operiran i patohistološki potvrđen nakon što je prijeoperacijskim zračenjem smanjen. Stoga su uspoređivane veličine 44 KK.

U 19 bolesnika MDCTC-om utvrđena veličina tumora bila je veća od patohistološke, u 9 manja, dok su u 16 bolesnika veličine bile jednake. Veličine su uspoređene McNemar testom, pri čemu su podijeljene u dvije skupine:  $\leq 4$  cm (24 MDCTC i 27 PH nalaz) i  $>4$  cm (20 MDCTC i 17 PH nalaz) (**Tablica 5**).

**Tablica 5. Veličine KK utvrđene MDCTC-om u usporedbi s PH nalazom**

MDCTC	PH		
	cm	$\leq 4$	$>4$
$\leq 4$		24	0
$>4$		3	17
		27	17

Razlike u veličini tumora nisu bile statistički značajne ( $p=0,25$ ).

### 7.3. Procjena T proširenosti KK

U usporedbi s PH nalazima MDCTC je točno procijenila T proširenost u 43/47 (91,5%) KK uz 95% CI 81,9-100% (**Tablica 6**). Dva tumora patohistološki klasificirana kao T2, MDCTC-om su klasificirana kao T3. Od četiri MDCTC-om klasificirana T4 tumora sva četiri su potvrđena kirurški (invazija okolnih organa), od kojih samo dva operabilna i patohistološki. Slijedi da je u usporedbi s kirurškim nalazom točnost metode za T proširenost 45/47 (95,7%) uz 95% CI 85,46-99,48%.

**Tablica 6. Valjanost MDCTC u ocjeni T proširenosti KK (n=47)**

MDCTC	PH nalaz				Točnost
	T1	T2	T3	T4	
T <sub>≤</sub> 2	2	2	0	0	
T3	0	2	37	0	91,5%
T4	0	0	0	2 (+2)*	

\* Četiri T4 potvrđena kirurški, samo dva patohistološki

Prema PH nalazima 37/47 (78,7%) KK bili su T3 stupnja proširenosti. Iz kontingencijske **Tablice 7** slijedi da je za T3 proširenost osjetljivost metode 100%, specifičnost 80%, točnost 95,7%, pozitivna prediktivna vrijednost 94,9% i negativna prediktivna vrijednost 100%.

**Tablica 7. Valjanost MDCTC u ocjeni T3 proširenosti KK**

T3 MDCTC	T3 PH nalaz	
	+	-
+	37	2
-	0	8
<b>Ukupno</b>	37	10

#### 7.4. Procjena N proširenosti KK

N proširenost se patohistološki utvrđivala u 44/47 karcinoma (od preostala tri karcinoma dva su bila inoperabilna, a treći je operiran nakon zračenja, s fibroziranim limfonodima). U 26/44 bolesnika patohistološki nije bilo malignih stanica u limfonodima (N0), dok su u 18 limfonodi bili zahvaćeni (13 kao N1 i 5 kao N2). U 9/44 (20,5%) bolesnika MDCTC je precijenila N proširenost u odnosu na PH nalaz (četiri N0 kao N1, tri N0 kao N2 i dva N1 kao N2), dok ju je potcijenila u 3/44 (6,8%) bolesnika (tri N1 kao N0). MDCTC je točno klasificirala zahvaćenost limfonoda u 32/44 bolesnika (19/26 N0, 8/13 N1 i 5/5 N2), što odgovara točnosti metode od 72,7% uz 95%

CI 56,9%-88,5%. Proizlazi da je u 12/44 (27,3%) bolesnika MDCTC pogrešno procijenila N proširenost KK (Tablice 8-12).

**Tablica 8. N proširenost KK prema MDCTC i PH nalazima**

MDCTC	PH nalaz			Ukupno
	N0	N1	N2	
N0	19	3	0	22
N1	4	8	0	12
N2	3	2	5	10
<b>Ukupno</b>	26	13	5	44

**Tablica 9. Valjanost MDCTC u ocjeni N0 proširenosti KK**

MDCTC	PH nalaz	
	N0	N1 + N2
N0	19	3
N1 + N2	7	15
<b>Ukupno</b>	26	18

**Tablica 10. Valjanost MDCTC u ocjeni N1 proširenosti KK**

MDCTC	PH nalaz	
	N1	N0 + N2
N1	8	4
N0 + N2	5	27
<b>Ukupno</b>	13	31

**Tablica 11. Valjanost MDCTC u ocjeni N2 proširenosti KK**

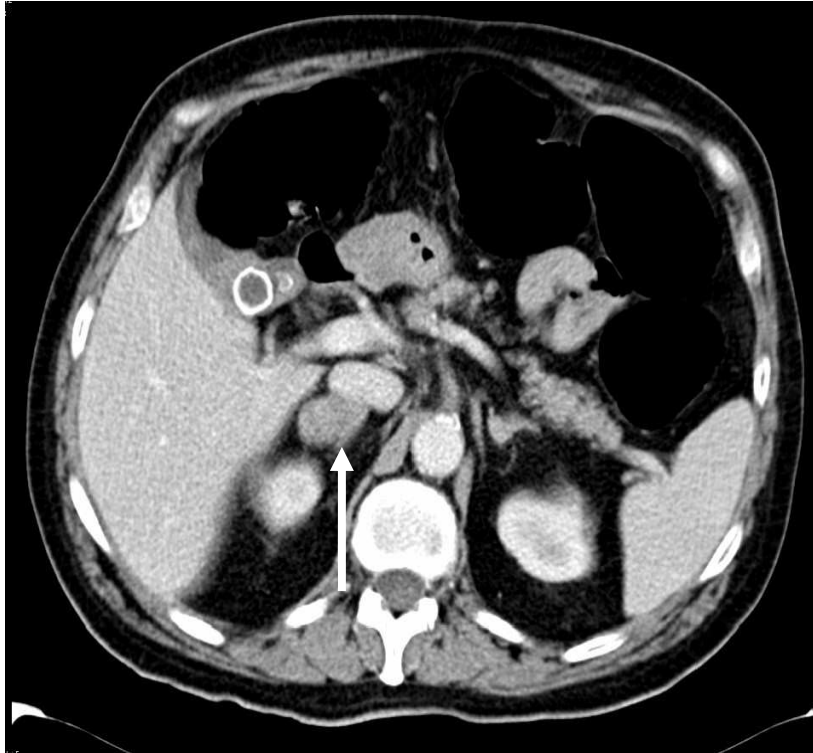
MDCTC	PH nalaz	
	N2	N0 + N1
N2	5	5
N0 + N1	0	34
Ukupno	5	39

**Tablica 12. Valjanost MDCTC u ocjeni N proširenosti (n=44)**

	N0 (%)	N1 (%)	N2 (%)
<b>Osjetljivost</b>	73,1	61,5	100
<b>Specifičnost</b>	83	87,1	87,2
<b>Točnost</b>	77,3	79,5	88,6
<b>Pozitivna prediktivna vrijednost</b>	86	66,7	50
<b>Negativna prediktivna vrijednost</b>	68	84,4	100

## 7. 5. Procjena M proširenosti KK

U 11/44 (25%) bolesnika s opstruktivnim KK, MDCTC-om su dijagnosticirane presadnice. Osam bolesnika imalo je presadnice u jetri: četiri bolesnika jednu, jedan bolesnik dvije i tri bolesnika brojne presadnice. Tri bolesnika s brojnim presadnicama u jetri imali su i druge presadnice: dva bolesnika u retroperitonealne limfonode i jedan u desnu nadbubrežnu žlijezdu i rebra (**Slika 20**). Bolesnica s jednom presadnicom u jetri imala je i presadnice na peritoneumu i lijevoj nadbubrežnoj žlijezdi. U jednog bolesnika presadnice su se očitovale karcinomom peritoneuma i ascitesom, u jednog jednim peritonealnim čvorom, dok su u jednog bolesnika s karcinomom rektuma na presjecima kroz plućne baze dijagnosticirane brojne presadnice u pluća. Od jedanaest bolesnika s presadnicama tri su patohistološki klasificirana kao T3N1, tri kao T3N0, tri kao T3N2, dok su dva inoperabilna MDCTC-om klasificirana kao T4N2.



**Slika 20. Aksijalni presjek abdomena u postkontrastnoj portalnoj, venskoj fazi: presadnica u desnu nadbubrežnu žlijezdu.**

Svi bolesnici s MDCTC dijagnosticiranim KK su operirani.

**Kirurškom eksploracijom** su u tri bolesnika uočene brojne, u jednog dvije, a u dva bolesnika po jedna presadnica u jetri, dok je karcinoma peritoneuma uočena u dva bolesnika i metastatski peritonealni čvor u jednog bolesnika. U 2 od 3 bolesnika s brojnim presadnicama u jetri potvrđeni su uvećani retroperitonealni limfonodi. Kirurški nisu viđene po jedna presadnica u jetri u dva bolesnika, presadnice u nadbubrežne žlijezde u dva bolesnika, te u rebra i parenhim plućnih baza u jednog bolesnika.

**Patohistološki** je potvrđena solitarna presadnica u jetri u jednog bolesnika nakon metastazektomije. Također su patohistološki potvrđeni i presadnica u trbušnoj stijenci u bolesnice s MDCTC-om dijagnosticiranom karcinomom peritoneuma, peritonealni metastatski čvor u jednog, kao i retroperitonealni čvorovi u dva bolesnika.

Od 44 operirana bolesnika s KK, 4 (dob 74-87 g.) su umrli u postoperacijskom periodu od 4.-13. dana (postoperacijski mortalitet 9,1%). Dva od ovih bolesnika su bila sa MDCTC-om utvrđenim i kirurški verificiranim brojnim presadnicama u jetri i retroperitonealnim limfonodima, dok su dva umrli bila bez MDCTC-om verificiranih



presadnica. Kao uzrok smrti u svih se navodi kardiorespiracijska insuficijencija, bez lokalnih komplikacija vezanih uz kirurški zahvat.

**Kontrolni MDCT abdomena** je učinjen u 36 od preostalih 40 bolesnika. Dva bolesnika s proširenom bolesti u terminalnoj fazi i palijativnim zahvatima, jedan starije životne dobi (87 g. u vrijeme operacije) i jedna bolesnica koja je preminula devet mjeseci nakon operacije, nisu učinili kontrolni CT. Kontrole su učinjene ovisno o proširenosti bolesti, prema onkološkom protokolu, u razdoblju od 2-14 mjeseci nakon kolonografije. Neki bolesnici zahtijevali su intenzivnije praćenje (bolesnici s presadnicama, sa sitnim cistama u jetri radi diferenciranja prema presadnicama), tako da je sedam bolesnika u tijeku jedne do dvije godine imalo dva i tri kontrolna CT pregleda abdomena.

Na kontrolnim CT pregledima bolesnika s presadnicama, u dvije bolesnice je uočeno povećanje presadnica u jetri nakon 5 i 10 mjeseci, u bolesnika s presadnicama na plućima nalaz je bio stacionaran nakon 4 mjeseca, ali je nakon 18 mjeseci dijagnosticirana progresija veličine presadnica, dok u bolesnika, kojem je učinjena metastazektomija solitarne presadnice u jetri, CT nakon 4 i 12 mjeseci nije dokazao druge presadnice u truhu. U bolesnika s kolonografski uočenim presadnicama u jetri, rebrima i desnoj nadbubrežnoj žlijezdi, CT nalaz učinjen nakon 2 mjeseca bio je potpuno sukladan, dok je u bolesnika kojem je odstranjen MDCTC-om otkriveni peritonealni čvor, kontrolni CT bio uredan. Bolesnica s MDCTC-om dijagnosticiranom jednom presadnicom u jetri, preminula je bez učinjenog kontrolnog CT abdomena. U ostalih 29 bolesnika bez MDCTC-om dijagnosticiranih presadnica, iste nisu viđene ni na kontrolnim CT pregledima abdomena.

Prema navedenim podacima, u svih 36 bolesnika s kontrolnim CT nalazom abdomena nije bilo lažno pozitivnih ni lažno negativnih nalaza presadnica na MDCTC, t.j. osjetljivost, specifičnost, točnost, pozitivna i negativna prediktivna vrijednost MDCTC u dijagnostici M proširenosti KK iznosi 100% (36/36) uz 95% CI 90,26-100%. Točnost metode na 40 bolesnika koji su preživjeli postoperacijski period iznosi 90% (36/40) uz 95% CI 76,34-97,25%.

## 7.6. Dijagnostika sinkronih KK

Od 44 operirana bolesnika, u 21-og je učinjena resekcija i primarna anastomoza, u 12 ileorekto-, ileosigmo-, cekorekto- ili cekosigmoanastomoza, u 4 desna hemikolektomija i ileotransverzoanastomoza, u 2 lijeva hemikolektomija, u 3 Hartmannova operacija, u 1-og palijativna transverzostoma i u 1-og palijativna transverzosigmoanastomoza.

U 7 bolesnika s ileorekto-, ileosigmo- ili cekorektoanastomozom kirurškom eksploracijom i patohistološkim pregledom reseciranog debelog crijeva nisu nađeni sinkroni tumori. U jednog bolesnika s ileosigmoanastomozom i prijeoperacijskom kolonoskopijom do opstrukcijskog KK, kolonoskopski i patohistološki nije bilo sinkronih tumora.

U 21 bolesnika je učinjena kolonoskopija u razdoblju od 3-24 mj. nakon operacije i ni u jednog nije nađen sinkroni karcinom.

Od 4 bolesnika kojima je učinjena desna hemikolektomija, 2 su prijeoperacijski pregledana kolonoskopski do opstrukcijskog tumora, čime je debelo crijevo u cijelosti pregledano kolonoskopski i patohistološki, također bez sinkronog tumora.

Iz prethodno navedenog proizlazi da je od 44 operirana bolesnika (4 su preminula u postoperacijskom razdoblju), u 31-og kolonoskopski i patohistološki isključen (MDCTC-om nedijagnosticiran) sinkroni tumor, iz čega slijedi da u njih nije bilo lažno negativnih nalaza na sinkrone tumore. Točnost metode na 40 bolesnika koji su preživjeli postoperacijski period iznosi 77,5% (31/40) uz 95% CI 62,1-92,9%.

## 7.7. Izvancrijevna patologija

Od 50 bolesnika kojima je učinjena MDCTC, u 18 (36%) su dijagnosticirana ukupno 23 patološka nalaza na drugim organima (isključujući presadnice): 12 bolesnika su imali ciste na bubrezima, 4 ciste na jetri, 2 kolelitijazu, a nefrolitijazu, adenom nadbubrežne žlijezde koji se prati već 4 godine, kalcifikat u jetri, konkrement u mokraćnom mjehuru i hijatalna hernija nađeni su u po jednog bolesnika. U svih bolesnika s cistama jetre potvrđen je na kontrolnom CT-u abdomena identičan nalaz, što je važno radi diferenciranja prema presadnicama.

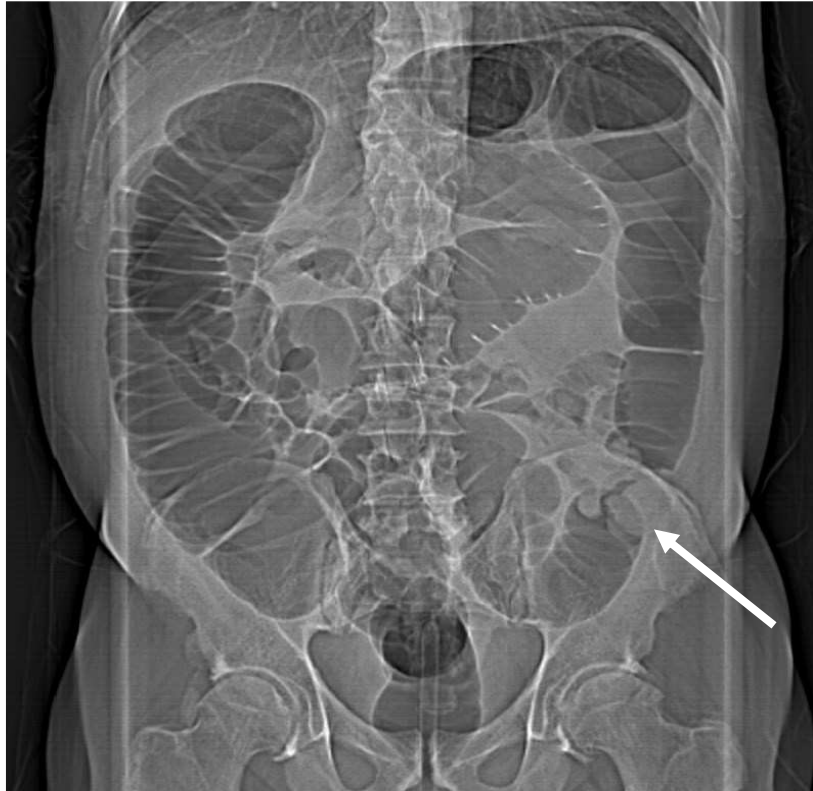
## 8. RASPRAVA

Prema podacima iz literature, CTC se do sada nije primijenjivala kao dijagnostička metoda u osoba s kliničkim znacima akutne i subakutne opstrukcije debelog crijeva. U ovih bolesnika rutinski se opstrukcija dijagnosticira hitnom irigografijom, dok se proširenost KK utvrđuje CT-om abdomena. U pregledu debelog crijeva iznad opstrukcije koriste se prijeoperacijska irigografija, intraoperacijska palpacija, intraoperacijska kolonoskopija, postoperacijska irigografija i postoperacijska kolonoskopija. Ovim radom pokazali smo da je u bolesnika s akutnom i subakutnom opstrukcijom debelog crijeva CTC metoda kojom se dijagnosticira, lokalizira i procjenjuje proširenost KK, uz istovremeni pregled debelog crijeva iznad opstrukcije, pa zamjenjuje i ujedinjuje sve prethodno navedene metode. Time se omogućava pravovremena odluka o optimalnom terapijskom postupku i sprječava da se proširenost KK i mogući sinkroni tumori utvrđuju na kirurškom stolu ili postoperacijski.

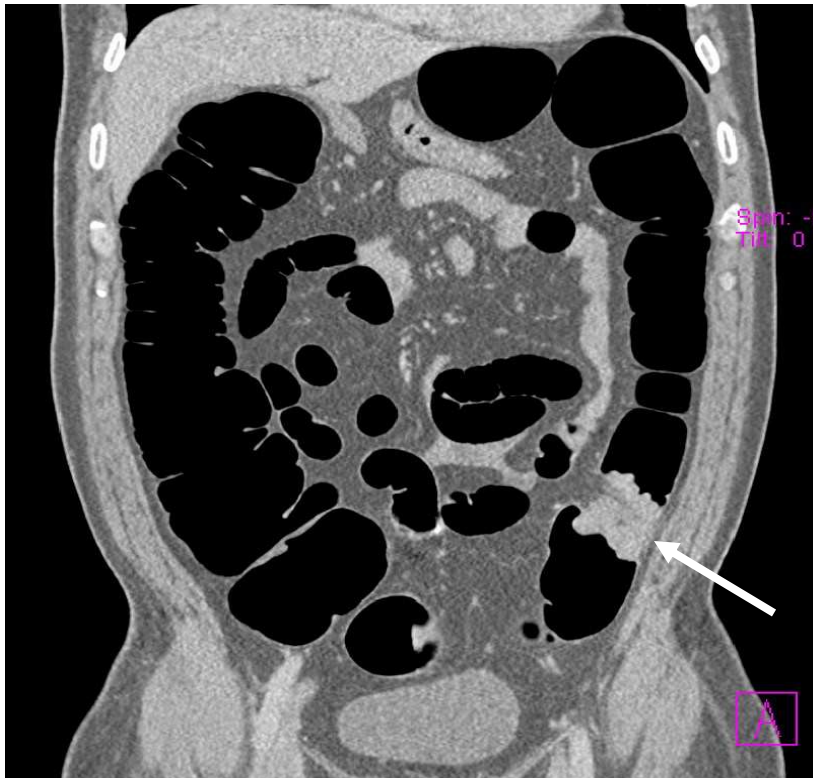
Radi prilagodbe akutnoj simptomatologiji, svim ispitanicima u ovom radu debelo crijevo je čišćeno klizmama mlake vode, identično pripremi za urgentnu kolonoskopiju i irigografiju. Ovaj način razlikuje se od standardog čišćenja peroralnim pripravcima i ne navodi se u literaturi kao priprema za CTC. Početna pretpostavka u našem radu bila je da u bolesnika sa simptomima akutne i subakutne opstrukcije debelog crijeva ne možemo očekivati potpuno čisto i "suho" crijevo, štoviše, može se očekivati ostatni sadržaj iznad opstrukcije.

U nekoliko bolesnika je debelo crijevo nakon čišćenja klizmama bilo gotovo potpuno bez sadržaja, što se dijelom može objasniti učinkovitošću metode čišćenja, ali i poremećenoj crijevnoj funkciji, prvenstveno dijareji, koja je prethodila simptomima opstrukcije (**Slike 21 i 22**). U ostalih bolesnika sadržaj iznad opstrukcije nije bio zapreka analizi stijenke na sinkrone tumore, što je prvenstveno rezultat primjerene proširenosti lumena debelog crijeva (**Slike 23 i 24**).

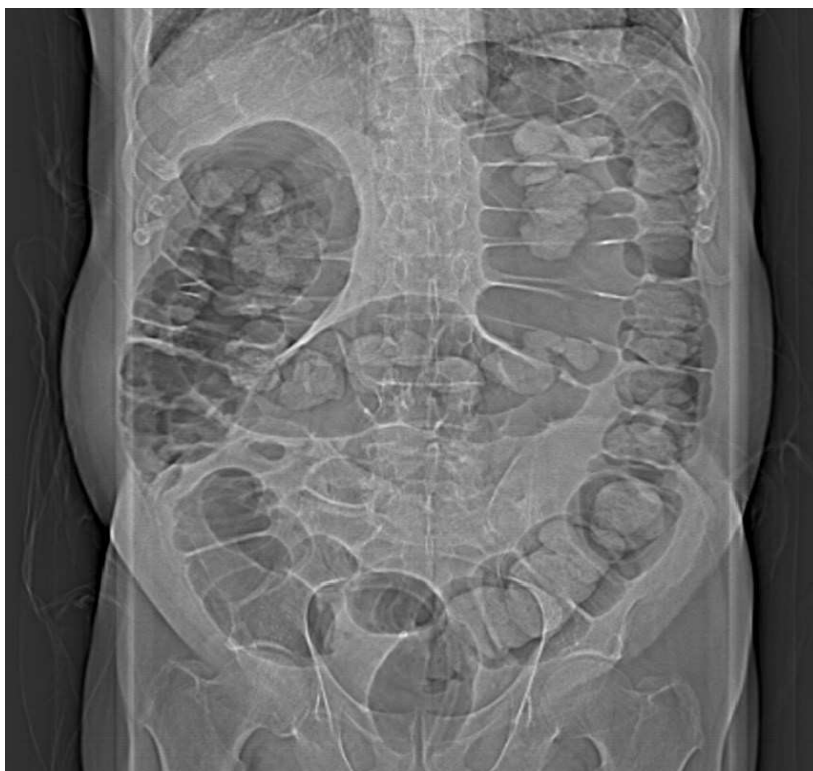
U dostupnoj literaturi je svega nekoliko radova koji se odnose na primjenu CTC u opstrukcijskih KK, koji se definiraju kao tumori koji se ne mogu proći endoskopom. U jednom od prvih radova, na jednoslojnom skeneru, navode se dobri rezultati u prikazu debelog crijeva proksimalno od opstrukcije, unatoč poteškoćama u čišćenju (90). U 26 od ukupno 29 bolesnika debelo crijevo iznad opstrukcije bilo je primjereno prikazano



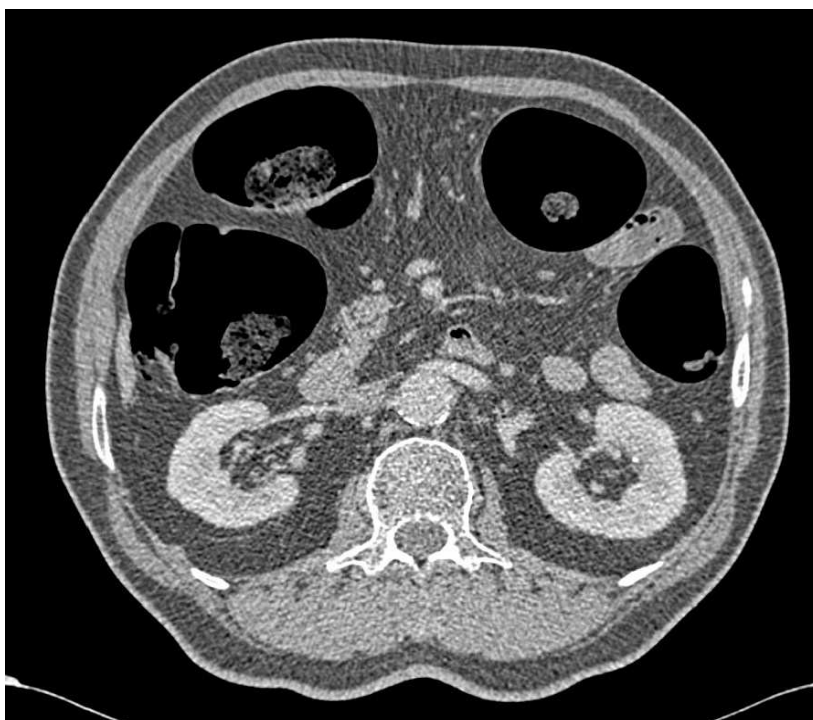
**Slika 21. Topogram u supinaciji: suspektan opstruktivski tumor silaznog debelog crijeva.**



**Slika 22. Isti bolesnik, MPR u frontalnoj ravnini: optimalno očišćeno debelo crijevo iznad opstruktivskog KK.**



**Slika 23. Topogram u supinaciji nakon insuflacije zraka u debelo crijevo: ostatni sadržaj u lumenu.**



**Slika 24. Aksijalni presjek abdomena: optimalna mogućnost analize stijenke debelog crijeva unatoč ostatnom sadržaju u lumenu.**

CTC-om, za razliku od irigografije kojom se ni u jednog bolesnika nije moglo primjereno prikazati. U drugom radu na 10 ispitanika navodi se primjeren prikaz debelog crijeva nakon nepotpune endoskopske kolonoskopije, s naglaskom na osobito dobru distenziju i prikaz desne polovice debelog crijeva, koja je kolonoskopski teže dostupna (91). Autori zaključuju da bi CTC, a ne irigografija dvostrukim kontrastom, mogla biti metoda izbora u nastavku nepotpune endoskopske kolonoskopije, što je danas i prihvaćeno kao jedna od glavih indikacija za CTC. Morrin i sur. su na jednoslojnom skeneru ispitivali točnost CTC u dijagnostici KK i drugih opstruktivskih kolorektalnih promjena (adhezije, strikture) u 34 bolesnika (92). Osjetljivost metode za KK je bila 100%, dok je specifičnost bila 95%, jer su u dva slučaja intraluminalni sadržaj i kolaps crijevne vijuge zamijenjeni za tumorsku masu. Visoka specifičnost metode u našem istraživanju u skladu je s već navedenim podacima iz literature, prema kojima se na višeslojnim skenerima smanjila mogućnost da se crijevni sadržaj proglašuje tumorom. Neri i sur. opisuju dobar prikaz debelog crijeva iznad opstrukcija uzrokovanih s KK, divertikularnim stenozama i perikoličkim fibrozama u 34 bolesnika, sa svega 1,4% segmenata debelog crijeva u kojima se vidio ostatni crijevni sadržaj (93).

U svim navedenim radovima debelo crijevo se čistilo peroralno, prema standardnom protokolu, tijekom 24-48 h, a bolesnici s akutnom simptomatologijom su bili isključeni.

U našem ispitivanju se dokazalo da je unatoč nemogućnosti peroralnog čišćenja debelog crijeva, moguća procjena postojanja sinkronih tumora proksimalno i distalno od opstruktivskog KK. Pravovremena identifikacija sinkrone patologije važna je za izbor operacije, čime se izbjegava moguće povećanje morbiditeta i mortaliteta udruženo s još jednim kirurškim zahvatom, što poboljšava preživljenje. Smatramo da sadržaj iznad opstruktivskog tumora ne ometa analizu stijenke debelog crijeva, ne samo zbog primjerene distenzije već i zbog visoke rezolucije 16-slojnog uređaja, kojim se i bez iv. kontrasta jasno razlikuju gustoća i struktura sadržaja od gustoće tumora. Davanjem kontrasta razlike su još izraženije. Time se metoda bitno razlikuje od kolonoskopije i irigografije u kojih sadržaj u lumenu onemogućava analizu stijenke debelog crijeva.

Bolesnici s KK imaju povećan rizik za sinkrone i metakrone karcinome (94). Sinkroni karcinomi su dva ili više karcinoma debelog crijeva koji postoje istodobno u vrijeme postavljanja dijagnoze, dok su metakroni oni koji se razvijaju u debelom crijevu šest mjeseci do više godina nakon resekcije primarnog. U 1298 bolesnika s KK koje su

Fante i sur. (94) pratili tijekom šest godina, učestalost sinkronih karcinoma bila je 2,5%, dok je učestalost sinkronih i metakronih karcinoma od prosječnih 4% bila statistički značajno veća u bolesnika s nasljednim nepolipoznim KK nego u bolesnika s prosječnim rizikom za nastanak KK (95). U istraživanju u našoj ustanovi, nakon učinjene cekosigmoanastomoze u 118 bolesnika, nađeno je 4,2% sinkronih karcinoma (96).

Učestalost sinkronih tumora od 6,8% u našem ispitivanju u skladu je s podacima iz literature o prevalenciji sinkronih tumora debelog crijeva od 1,8-6,8% (90,94). U retrospektivnom radu na 225 bolesnika s KK navodi se učestalost sinkronih tumora od 4% (97), pri čemu je točnost prijeoperacijske dijagnoze kolonoskopijom bila 55,6%, a irigografijom dvostrukim kontrastom 66,7%, što se objašnjava otežanom analizom lumena debelog crijeva iznad distalnog tumora. U sedam bolesnika sinkroni KK bio je lokaliziran na istom segmentu, dok je u dva bolesnika bio na različitim segmentima debelog crijeva. U našem ispitivanju dva sinkrona KK bila su lokalizirana na istom, a treći na različitom segmentu debelog crijeva.

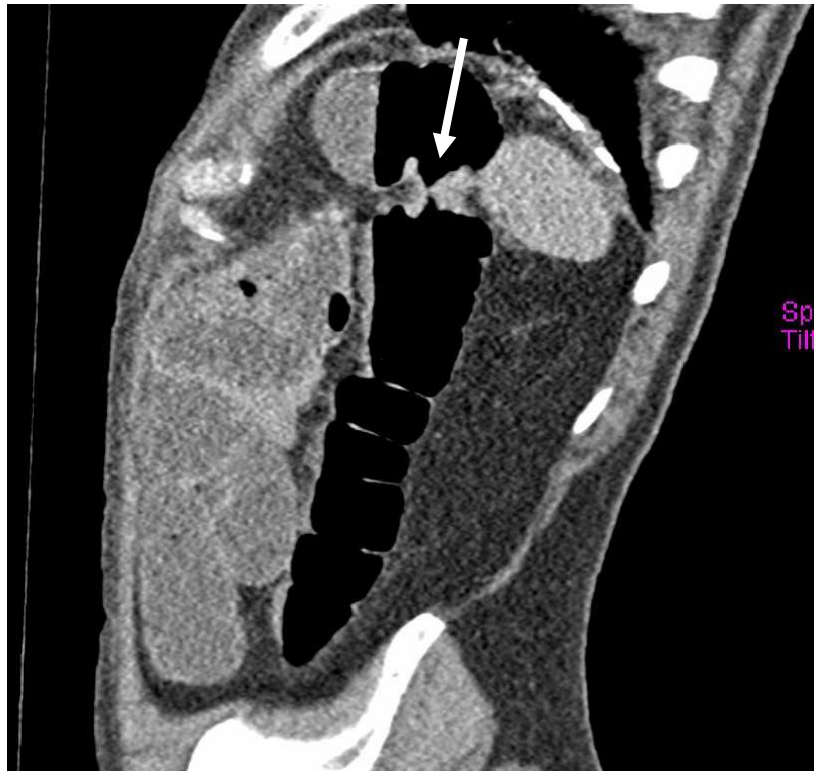U retrospektivnom istraživanju Chena i Sheen-Chena učestalost sinkronih karcinoma u 1780 bolesnika bila je 3% (98). Utvrđeno je da se sinkroni tumor nije kolonoskopski dijagnosticirao prije operacije u 30% slučajeva, dok intraoperacijskom palpacijom nije dijagnosticirano 40% sinkronih tumora. Kao najmanje točna prijeoperacijska dijagnostička metoda navodi se irigografija dvostrukim kontrastom kojom se propustilo dijagnosticirati 70% sinkronih KK. U navedenim ispitivanjima kolonoskopski se, u određenom postotku bolesnika, mogao proći distalni tumor i dijagnosticirati sinkroni. U našem radu, međutim, kolonoskopski se nije mogao proći ni jedan tumor, pa prema tome ni dijagnosticirati sinkroni iznad opstrukcije.

Uspjeli smo učiniti MDCTC u standardnim položajima pronacije i supinacije u 45/50 (90%) bolesnika sa sumnjom na opstrukcijski KK, usprkos postojanju akutne i subakutne abdominalne simptomatologije.

Standardni položaji pronacije i supinacije omogućavaju redistribuciju rezidualne tekućine i solidnog sadržaja i bolju distenziju pojedinih segmenata debelog crijeva u oba položaja (**Slika 25**) i tako povećavaju osjetljivost metode. Chen i sur. su na 23 ispitanika postigli bolju proširenost segmenata debelog crijeva u pronaciji u odnosu na supinaciju, ali je najbolji učinak postignut korištenjem oba položaja (99). Otuda i veća osjetljivost metode u dijagnostici polipa nakon skeniranja u oba položaja u odnosu na

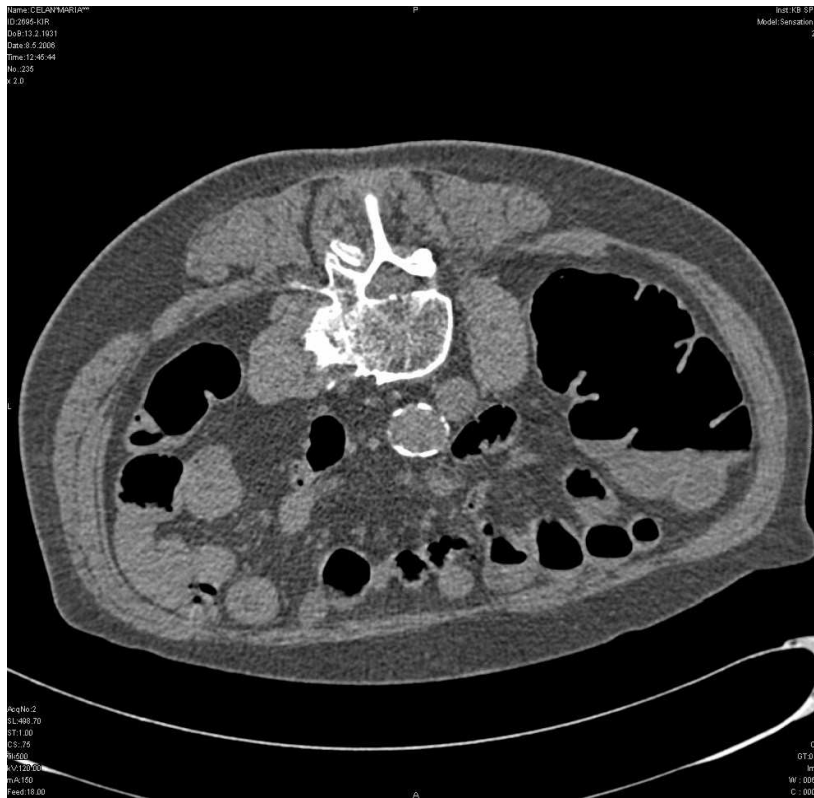
skeniranje u samo jednom položaju. Općenito se smatra da je distenzija rektosigmoida bolja u pronaciji, što navode i Fletcher i sur. u istraživanju na 180 ispitanika, u kojem učestali kolaps rektosigmoida u supinaciji zamjenjuje primjerena distenzija u pronaciji (100). U novijem radu u kojem se stupnjevala proširenost pojedinih segmenata debelog crijeva, utvrđena je bolja osjetljivost metode u dijagnostici polipa korištenjem oba položaja u odnosu na svaki položaj pojedinačno, pri čemu se bilježi značajno veća osjetljivost metode u dijagnostici polipa cekuma i transverzuma u supinaciji (101). I u našem radu, zbog kolapsa crijeva, skeniranjem u pronaciji nismo mogli identificirati jedan tumor transverzuma. Nakon skeniranja u supinaciji tumor je postao jasno vidljiv (Slike 26 i 27).

Pet bolesnika u našoj studiji nije moglo biti skenirano u pronaciji zbog znatno izražene proširenosti debelog crijeva iznad opstrukcije. Ipak se i skeniranjem samo u supinaciji postigao vrlo dobar nativni i postkontrastni prikaz debelog crijeva. Iako se radi o malom broju, može se zaključiti da je upravo u bolesnika u kojih je distenzija crijeva osobito izražena najmanje potrebna promjena položaja. Ovakvi rezultati smjernica su za buduća ispitivanja u kojima bi se u bolesnika s kompletnom

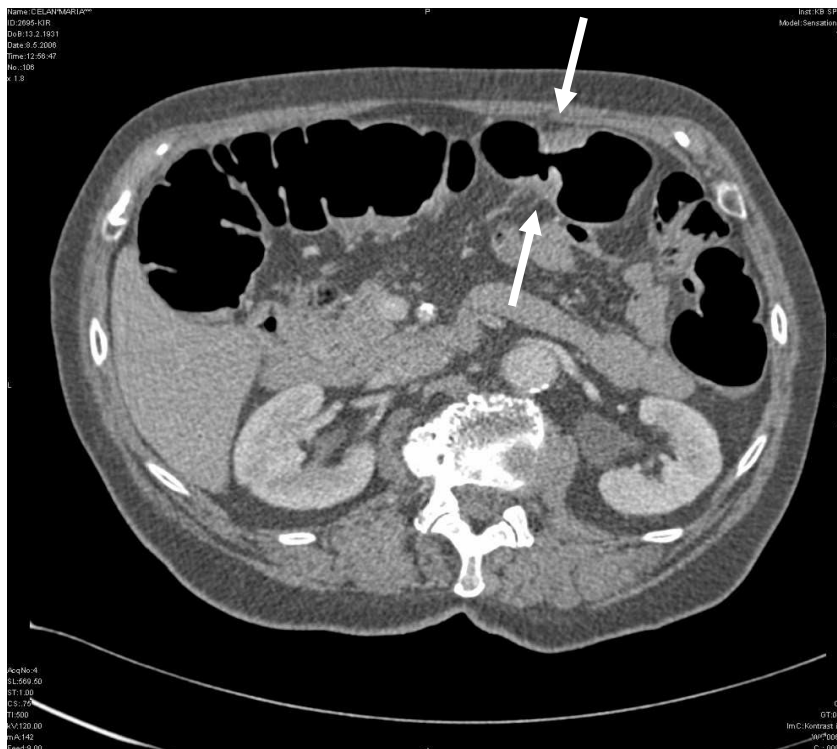

**Slika 25 . MPR u sagitalnoj ravnini iz aksijalnih presjeka u pronaciji: mali opstruktivski tumor uzrokuje ileus debelog i tankog crijeva.**





**Slika 26. Aksijalni presjek u pronaciji: kolabirano poprečno debelo crijevo.**



**Slika 27. Isti bolesnik, aksijalni presjek u supinaciji: jasno vidljiv opstruktivni tumor aboralne trećine poprečnog debelog crijeva.**

opstrukcijom debelog crijeva metoda mogla pojednostaviti. Trebalo bi, naime, razmotriti nativno i postkontrastno skeniranje abdomena samo u supinaciji, nakon insuflacije zraka u debelo crijevo, uz naknadnu promjenu položaja samo ako je potrebno. Dodatni položaj bio bi komplementaran lokalizaciji kolabiranog segmenta. Gryspeerdt i sur. u ispitivanju na jednoslojnom skeneru navode lijevi dekubitus kao alternativu položaju u pronaciji (102). Povod za studiju bile su poteškoće u skeniranju abdomena u pronaciji u starijih osoba, zbog neudobnosti i artefakata izazvanih disanjem. Nije bilo značajne razlike u proširenosti segmenata debelog crijeva i količini ostatnog sadržaja skeniranjem abdomena u položaju supinacija/pronacija i supinacija/lijevi dekubitus, dok je značajno više artefakata izazvanih disanjem bilo u položaju u pronaciji. Smatramo da se ne može prihvatiti lijevi dekubitus kao standard, jer u ljevostranih KK (koji su najčešći) u lijevom je dekubitusu upravo lijeva polovica debelog crijeva kolabirana, te se bolja distenzija postiže desnim dekubitusom. Osim toga, uvođenjem višeslojnih skenera vrijeme pretrage se skratilo, čime su se artefakti izazvani disanjem znatno smanjili. I u ovom radu navodi se kolaps transverzuma u nekih pacijenata u pronaciji.

Količina upuhanog sobnog zraka u našem radu je ovisila o mjestu opstrukcije i postojećoj količini zraka u debelom crijevu prije pretrage i varirala je od 500 do 2000 ml. Kao pokazatelj postojeće količine zraka služila je nativna snimka abdomena i topogram u supinaciji prije insuflacije. Zrak se upuhivao rektalnim kateterom promjera 12 French (F), za razliku od standardno preporučene primjene tankog gumenog katetera promjera 16-20 F (46, 59). Rektalnim kateterom za irigografiju brže se insufflira zrak u debelo crijevo i na taj način skraćuje vrijeme pretrage, što je bilo važno u skupini naših bolesnika. Iako u literaturi postoje radovi s primjenom i jednog i drugog katetera, tanki gumeni kateteri se preferiraju u probiru, kako bi insuflacija zraka bila manje neugodna, što bi metodu činilo prihvatljivijom za pacijente.

U većini objavljenih radova debelo crijevo se distendiralo ručnim upuhivanjem sobnog zraka. Standardni protokoli danas sve više preferiraju primjenu CO<sub>2</sub> putem mehaničkog insufлятора, što u naših bolesnika nije dolazilo u obzir zbog sumnje na opstrukciju debelog crijeva i time veću opasnost od perforacije izazvane hiperinflacijom. Stoga se sobni zrak morao pažljivo upuhivati, a istovremeno pratiti reakcije pacijenta i prekinuti insuflaciju kada se osjeti otpor prolazu zraka. Iako se standardno preporuča da insuflaciju zraka radi medicinska sestra ili izučeni tehničar, u ovom radu sve insuflacije je radio isključivo radiolog.

U našem radu nije zabilježen ni jedan slučaj perforacije debelog crijeva kao moguća komplikacija metode.

CTC se u početku proglašavala neinvazivnom metodom pregleda debelog crijeva, ali nakon što su u literaturi opisani slučajevi perforacije, danas se smatra minimalno invazivnom. Kamar i sur. su opisali perforaciju rektuma u bolesnika s opstrukcijskim karcinomom rektosigmoida, što su objasnili ručnom hiperinflacijom zraka u prisustvu opstrukcijske lezije i smanjenog kapaciteta rektuma, ali i lezijom stijenke zbog duboke biopsije tumora koja je učinjena dva tjedna ranije (103). Navodi se da je perforaciji mogla pridonijeti i upotreba rektalnog balon katetera (čime se postiže efekt zatvorene vijuge). Triester i sur. navode primjer perforacije stijenke uzlaznog debelog crijeva u tijeku CTC u bolesnika s Chronovom bolesti i strikturama terminalnog ileuma i debelog crijeva (104). Perforacija je objašnjena barotraumom inflamirane stijenke primjenom CO<sub>2</sub> putem mehaničkog insuflatora. Autor zaključuje da bi u bolesnika s lediranom stijenkom i/ili opstrukcijskim promjenama debelog crijeva bila primjerenija ručna insuflacija sobnog zraka zbog bolje kontrole, što je u skladu s protokolom u našem istraživanju.

U retrospektivnom multicentričnom ispitivanju na 11.870 ispitanika bilo je sedam (0,059%) perforacija debelog crijeva u tijeku CTC, što je značajno manje od učestalosti perforacija tijekom kolonoskopije (105). U šest slučajeva radilo se o simptomatskim osobama s visokim rizikom za KK, dok je jedan ispitanik bio asimptomatski s prosječnim rizikom za KK. Kao čimbenici rizika za perforaciju debelog crijeva navode se starija dob i postojanje patologije debelog crijeva, prije svega benigne ili maligne opstrukcijske lezije. Nakon što u multicentričnoj studiji na 11.707 ispitanika nije zabilježen ni jedan slučaj perforacije, Pickhardt i sur. su očekivano zaključili da je opasnost od perforacije u tijeku CTC iznimno niska, osobito u probiru asimptomatskih osoba. U drugoj seriji od 10.216 bolesnika sa simptomima bolesti debelog crijeva bila su dva slučaja perforacije, što odgovara učestalosti od 0,005% (106). Burling i sur. u multicentričnoj retrospektivnoj CTC studiji na 17.067 simptomatskih ispitanika navode učestalost perforacija od 0,05% (107). Pri tome nije bilo statistički značajne razlike u učestalosti perforacija udruženih s primjenom rektalnog balon katetera i onima bez njega. O primjeni rektalnog balona koji bi olakšao insuflaciju zraka u osoba s insuficijencijom analnog sfinktera vode se rasprave. Prevladava mišljenje da se može koristiti mali balon s kapacitetom od 15 ml (108), iako u mnogim ustanovama rektalni balon za irigografiju predstavlja dio standardnog

protokola (107). Prema svim navedenim radovima opasnost od perforacije je veća u prisustvu opstrukcijskih lezija, što potvrđuje potrebu za opreznom i postepenom insuflacijom zraka u naših bolesnika, u kojih smo koristili rektalni kateter za irigografiju, bez upotrebe balona.

Intravenski kontrast se, prema standardnom protokolu za CTC, rutinski ne koristi u asimptomatskih osoba u probiru KK, dok se preporuča ako postoji indikacija za prikaz izvancrijevnih struktura. Primjena iv. kontrasta u našem radu bila je neophodna za procjenu lokalne proširenosti tumora i postojanja udaljenih metastaza te dijagnosticiranje druge izvancrijeвне patologije. Pravovremenim dijagnosticiranjem metastaza omogućuje se optimalno onkološko i kirurško liječenje, u indiciranim slučajevima i operacije KK i metastaza u istom aktu, čime se smanjuje kumulativni morbiditet i mortalitet udružen s mogućim drugim zahvatom. Prema podacima iz literature 10-25% bolesnika s jetrenim metastazama kandidati su za kurativnu resekciju (109). Pomoću iv. kontrasta moguće je i razlikovanje KK od crijevnog sadržaja, što je važno u nativno dvojbjenim slučajevima. U jednom ispitivanju na četveroslojnom CT uređaju opažena je značajna razlika u postkontrastnoj gustoći polipa i karcinoma u odnosu na solidni crijevni sadržaj, dok se prekontrastno njihove gustoće statistički značajno ne razlikuju: gustoće benignih polipa prije i nakon primjene kontrasta su  $30 \pm 15$  HU i  $90 \pm 18$  HU, karcinoma  $43 \pm 15$  HU i  $124 \pm 18$  HU, dok je solidni fekalni sadržaj prije i nakon primjene kontrasta bio iste gustoće,  $43 \pm 15$  HU (110). Postkontrastna gustoća KK bila je značajno veća u odnosu na gustoću polipa, što se objašnjava izraženom patološkom vaskularizacijom karcinoma. Autor preporuča primjenu iv. kontrasta u simptomatskih bolesnika, osobito ako postoje stenozirajuće tvorbe s vjerojatnošću postojanja rezidualnog sadržaja iznad stenozе.

U literaturi je opisano nekoliko različitih protokola primjene iv. kontrasta u CTC. U jednom radu na 29 bolesnika s 30 KK nativno skeniranje se izvodilo u supinaciji, a postkontrastno u supinaciji i pronaciji (93). Time je dobiven prikaz jetre u tri faze, što autor smatra optimalnim. Osjetljivost metode u dijagnosticiranju jetrenih promjena (metastaza i hemangioma) bila je 100% za oba prikaza (nativni i postkontrastni), dok je osjetljivost metode samo nativnim prikazom bila svega 63%.

U drugom ispitivanju na 41 bolesniku s kolonoskopski i patohistološki dokazanim KK učinjena je CTC u dvije postkontrastne faze: arterijskoj (nakon 35 s) i

portalnoj (venskoj, nakon 70 s): u arterijskoj fazi se bolje prikaže KK, a u venskoj udaljene metastaze (89).

U našem radu nativno skeniranje abdomena i postkontrastno skeniranje u portalnoj, venskoj fazi imalo je visoku osjetljivost prikaza presadnica. Smatramo da je zbog mjerenja gustoće i procjene strukture žarišnih tvorbi nativna serija u bolesnika s KK neophodna. Najčešće sijelo presadnica KK je jetra. Intravenskim kontrastom u portalnoj, venskoj fazi postiže se optimalan prikaz jetrenih presadnica koje su u KK hipovaskulne i jasno se diferenciraju od kontrastom imbibiranog jetrenog parenhima. Primarni tumor debelog crijeva u svim slučajevima bio je jasno vidljiv već na nativnim presjecima i postkontrastno je samo potvrđen izraženom kontrastnom imbibicijom. Smatramo da bi skeniranje u tri položaja i/ili tri faze (nativna i dvije kontrastne) nepotrebno otežalo i odužilo pretragu uz ukupno veću dozu zračenja. Odgođene presjeka kroz jetru trebalo bi raditi samo ako na temelju nativnih i postkontrastnih presjeka u portalnoj fazi postoji sumnja na hemangiome. Naš protokol primjene kontrasta jednak je dvjema drugim studijama, u kojima se navodi 100% točnost u procjeni presadnica (111,112). Visoka točnost u evaluaciji presadnica u skladu je s tvrdnjama iz literature da višeslojni CT skeneri s tankim detektorima i skoro izotropnim slikama danas predstavljaju najbolju dijagnostičku metodu u procjeni proširenosti KK u trbuhu i toraksu, te da bi se magnetna rezonanca (MR) trebala primijeniti samo u slučaju alergije na jodne kontraste (109).

U našem radu je visoka osjetljivost metode u utvrđivanju postojanja i lokalizacije KK. U bolesnika s prethodnom kolonoskopijom kolonoskopski je, zbog dolihosigme, jedan tumor sigmoidnog debelog crijeva pogrešno proglašen tumorom oralnog dijela silaznog debelog crijeva. U literaturi se bilježi kolonoskopski pogrešna lokalizacija tumora u 11-21% slučajeva (113,114), najčešće zbog anatomskih varijacija u dužini crijeva. Prema Piscatelliju i sur., u seriji od 236 bolesnika, zbog pogrešne kolonoskopske lokalizacije kirurški pristup se morao mijenjati u 11% slučajeva (114). Može se zaključiti da u prijeoperacijskoj evaluaciji KK, zbog bolje prostorne rezolucije, CTC točnije lokalizira tumor od endoskopske kolonoskopije, što je važno u planiranju kirurškog zahvata.

Visoka osjetljivost metode u dijagnosticiranju KK u našoj studiji može se objasniti i tankim slojevima korištenim u skeniranju abdomena i analizi slika. Parametri našeg protokola (kolimacija 0,75 mm, rekonstrukcijska debljina sloja 1 mm) optimum su 16-slojnog CT uređaja. Tankim slojevima postiže se bolja kvaliteta MPR-a, koje su

osobito važne za procjenu lokalne proširenosti tumora i prikaz limfnih čvorova, kao i za prostornu rezoluciju i time preciznu lokalizaciju KK. Kakvi će biti parametri CT protokola ovisi o svakom uređaju pojedinačno, jer su se razvojem višeslojne CT tehnologije standardi mijenjali. Danas se za CTC preporuča da kolimacija ne bude >2,5 mm (108), odnosno da rekonstrukcijska debljina sloja ne bude >3 mm (59). Neki autori preporučuju da rekonstrukcijska debljina sloja bude 1,25 -2 mm (76). Jednoslojni skeneri, čija je slabija rezolucija uzrokovala dijagnostičke greške, danas ne mogu udovoljiti postojećim standardima, te bi se za CTC trebali koristiti isključivo višeslojni skeneri.

U našem radu smo navedene parametre CT protokola koristili za postkontrastne presjke u supinaciji koji su bili osnova za formiranje MPR. Analizom MPR procjenjuje se dubina tumorske invazije stijenke debelog crijeva, perikoličkog masnog tkiva i okolnih organa, kao i zahvaćenost limfonoda. Za nativno skeniranje u pronaciji koristili smo kolimaciju od 1,5 mm i rekonstrukcijsku debljinu sloja od 2 mm, što se uklapa u predložene standarde za adekvatan prikaz lumena debelog crijeva, a također omogućuje i primjerenu nativnu analizu mekih tkiva. S druge strane, povećanjem kolimacije u pronaciji, vrijeme skeniranja smo dvostruko smanjili u odnosu na skeniranje u supinaciji. Povećanjem kolimacije smanjili smo i apsorbiranu dozu zračenja. Proizlazi da smo korištenjem ovih parametara u pronaciji smanjili vrijeme pretrage i količinu zračenja, bez negativnog utjecaja na točnost metode.

Procjena lokalne proširenosti KK važna je za terapijski postupak i prognozu bolesti. U slučaju proširenih KK s invazijom okolnih organa rade se palijativni zahvati. Tumori klasificirani kao T1 i T2 pogodni su za lokalnu resekciju i laparoskopsku operaciju. Za T3 i T4 tumore rektuma indicirana je prijeoperacijska neoadjuvantna radiokemoterapija. Ako ova terapija bude indicirana i za karcinome ostalih dijelova debelog crijeva, pravovremena dijagnoza lokalne proširenosti KK imat će još veće značenje (34). Kao što je navedeno u Uvodu, primjenom stentova ovi bi postupci bili mogući i za KK sa simptomima akutne i subakutne opstrukcije.

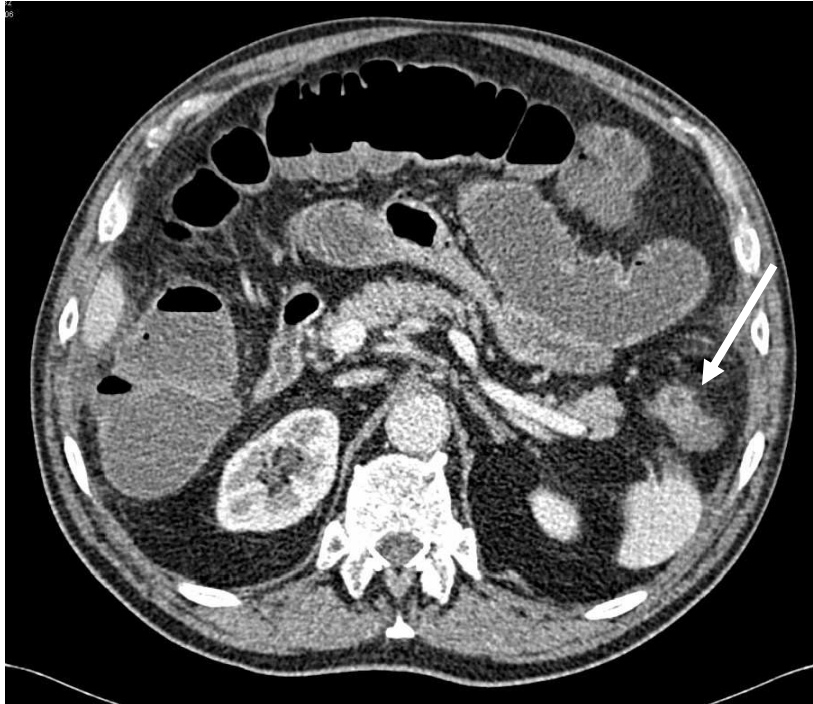CT abdomena je danas standardna dijagnostička metoda u prijeoperacijskoj ili poslijeoperacijskoj procjeni proširenosti KK, prije svega presadnica, pri čemu je KK najčešće već dijagnosticiran jednom od metoda pregleda debelog crijeva. Rezultati procjene lokalne proširenosti KK primjenom CT abdomena su kontroverzni. Konvencionalni CT skeneri nisu imali visoku točnost (oko 70% za T i 45% za N proširenost) (35). Prema McAndrewu i sur. točnost CT-a u procjeni jetrenih presadnica

KK bila je 75% i samo 19% u procjeni maligne invazije limfnih čvorova (33). U novijem radu na jednoslojnom spiralnom skeneru navodi se točnost od 36% i 51% za T proširenost, te 64% i 54% za N proširenost KK (34). Primjenom višeslojnih skenera poboljšala se točnost u procjeni lokalne proširenosti KK. Kulinna i sur. navode odlične rezultate u procjeni T i N proširenosti karcinoma rektuma (osjetljivost 98% i 96%) na 4-slojnom CT uređaju, prvenstveno zahvaljujući visokoj točnosti MPR (119). Međutim, rektum je tu bio distendiran vodom, što znači da se nije radilo o standardnom CT-u abdomena, u kojem je debelo crijevo kolabirano i ispunjeno peroralnim kontrastom.

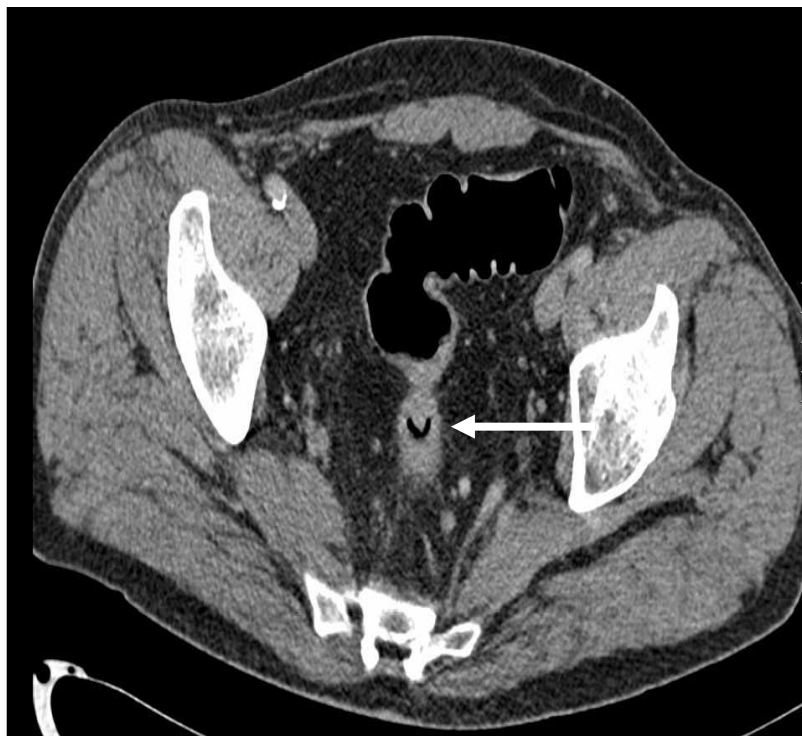Točnost CTC u procjeni proširenosti KK ispitivana je u nekoliko radova. U jednom od prvih, na jednoslojnom skeneru, ukupna točnost procjene proširenosti KK po Dukesu bila je 81% (92). Višeslojni skeneri su povećali točnost metode. U jednom istraživanju na 4-slojnom skeneru u 41 bolesnika točnost za T proširenost bila je 83% (89), a u drugom, također na 4-slojnom skeneru, točnost je bila 93%: tri T2 su klasificirani kao T3 i jedan T3 je klasificiran kao  $\leq T2$  (112). Pri tome su kriteriji za perikoličku tumorsku invaziju bili nazubljeni, nodularni i zaobljeni rubovi tumora. U radu na 16-slojnom skeneru Chung i sur. u 51 bolesnika navode točnost za T proširenosti KK od 95% (111). U ova dva istraživanja protokol iv. primjene kontrasta bio je jednak protokolu u našem radu.

Naši rezultati o točnosti metode za T proširenost KK slični su prethodno navedenim na višeslojnim skenerima. U našem radu 37/47 (78,7%) karcinoma su bili T3 stupnja proširenosti (**Slike 28,29 i 30**). Time se može potvrditi primjerenost naših CT kriterija za T3 stupanj: nazubljeni rubovi tumora i tračci u perikoličko masno tkivo bili su znak tumorske invazije. U dva bolesnika patohistološki stupanj proširenosti T2 klasificirali smo kao T3. Točno su klasificirana sva četiri T4 tumora. Prema nekim autorima visoka točnost u procjeni lokalne proširenosti KK metodom CTC na višeslojnim skenerima rezultat je kombinirane analize aksijalnih i MPR slika (116). Kako su karcinomi u našoj studiji pretežno bili T3 stupnja, smatramo da bi procjenu osjetljivosti metode za  $T \leq 2$  trebalo nadopuniti sa serijama neopstruktivskih karcinoma, gdje se može očekivati veći postotak karcinoma ovog stupnja.

Procjena tumorske invazije limfnih čvorova je osobito važna za učinkovitost liječenja i prognozu preživljenja. CT kriteriji maligne invazije limfonoda nisu jasno

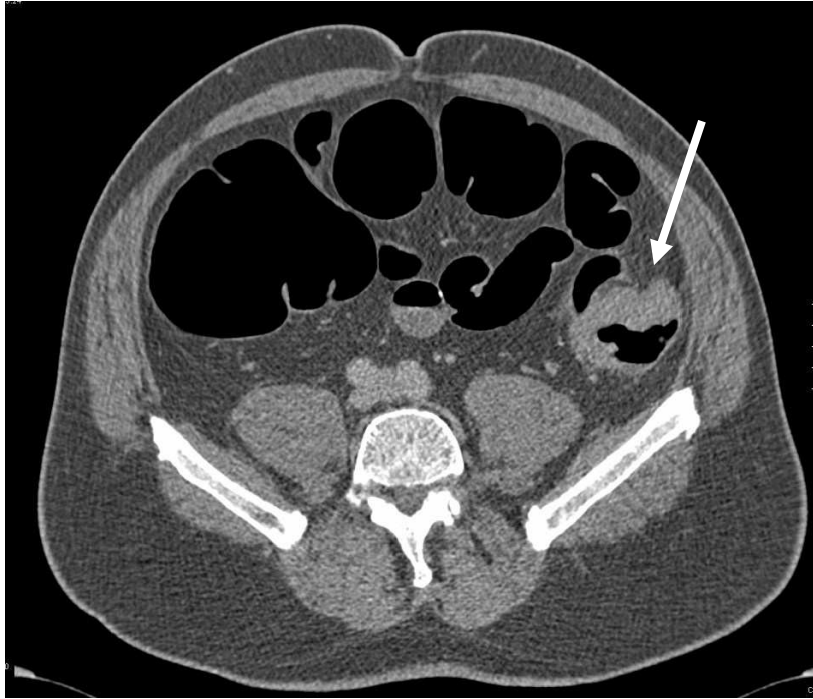


**Slika 28. Aksijalni presjek abdomena: mali opstruktivski KK silaznog debelog crijeva sa spikulacijama u perikoličko masno tkivo, točno klasificiran kao T3N0; znaci ileusa tankog i debelog crijeva.**



**Slika 29. Aksijalni presjek male zdjelice: opstruktivski KK rektosigmoidnog debelog crijeva, točno klasificiran kao T3N1.**



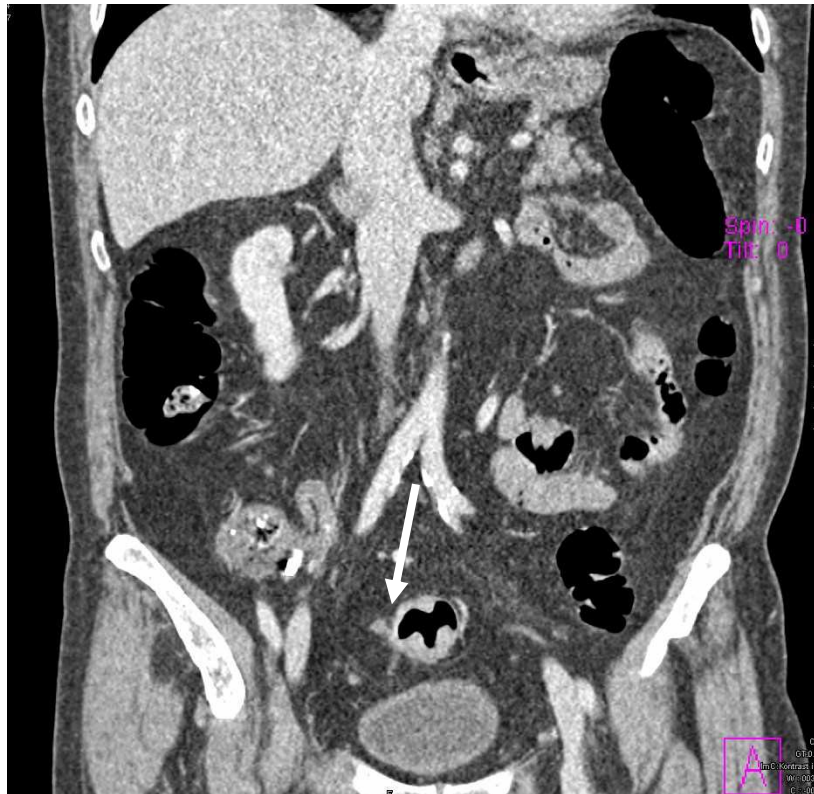

**Slika 30. Aksijalni presjek abdomena: nazubljeni rubovi tumora u perikoličkom masnom tkivu; KK je točno klasificiran kao T3N0.**

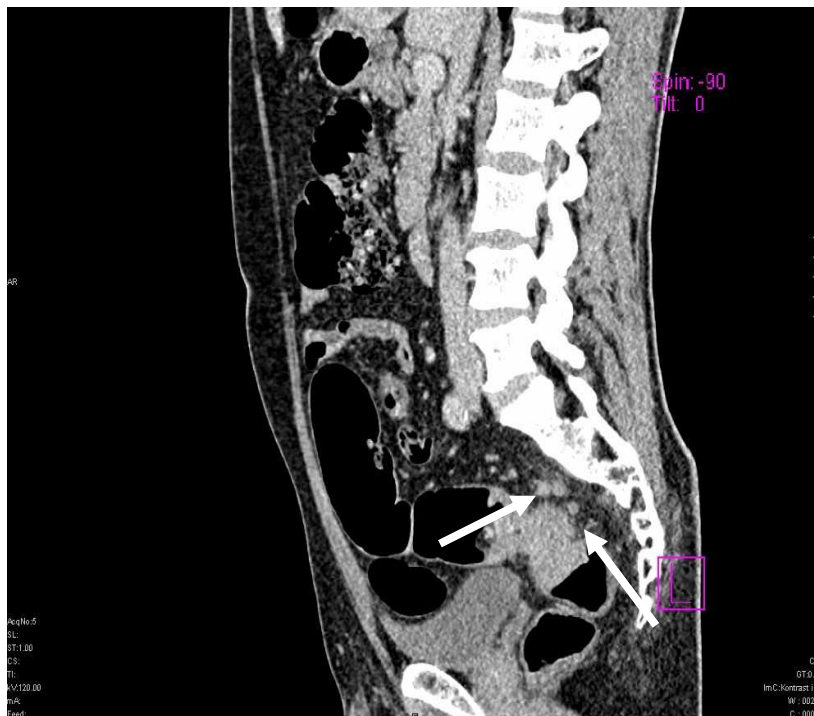
određeni. Dok se u većini radova značajnom smatra veličina limfonoda  $\geq 1$  cm u uzdužnom ili poprečnom promjeru, drugi preporučuju da se, npr. u slučaju karcinoma rektuma, malignim smatra svaki limfonod poprečnog promjera  $>3$  mm (115,117).

Filipponne i sur. (89) navode ukupnu točnost CTC za nodalne metastaze od 80%, osjetljivost od 90% i specifičnost 77%. U 12% bolesnika je N proširenost procijenjena CTC-om bila većeg stupnja od patohistološki utvrđene, a u 7% bolesnika manjeg. Točnost metode su poboljšali aksijalni presjeci uz MPR (80%), u odnosu na same aksijalne presjeke (59%), što je objašnjeno većom točnošću MPR u razlikovanju limfonoda od malih perikoličkih krvnih žila. U novijem radu na 4-slojnom MDCT skeneru navodi se točnost od 71%, osjetljivost od 86% i specifičnost od 55%, pri čemu su kriteriji za nodalnu zahvaćenost bili ne samo veličina ( $\geq 1$  cm) nego i nakupine od tri i više limfonoda  $<1$  cm (112). U radu na 16-slojnom MDCT skeneru s jednakim kriterijima za malignu invaziju limfonoda, ukupna točnost za N proširenost bila je 85% (111).

Ukupna točnost za N proširenost bolesti u našem ispitivanju od 72,7% komparabilna je s prethodno navedenim radovima. Pri procjeni N proširenosti postoji blaga tendencija povećanju stupnja proširenosti u odnosu na PH nalaz, što je sukladno većini radova i poznatim ograničenjima CT-a u evaluaciji maligne invazije limfonoda (Slike 31 i 32).



**Slika 31. MPR u frontalnoj ravni: limfonod u perikoličkom masnom tkivu uz KK.**



**Slika 32. MPR u sagitalnoj ravni: limfonodi u perikoličkom masnom tkivu uz KK.**

Poznato je da kriteriji veličine nisu uvijek pouzdani, jer sitni limfonodi mogu biti maligno izmijenjeni, a oni >1 cm mogu biti i benigni (reaktivni). Procjena maligne invazije limfonoda MDCTC-om, prema našim rezultatima, i dalje ostaje najmanje točna komponenta u procjeni proširenosti bolesti i izazov za moguća daljnja poboljšanja u dijagnostici.

Osim što je pouzdanost MDCTC u utvrđivanju i lokalizaciji KK u našem radu bila visoka, dokazana je i vrijednost metode u dijagnostici druge patologije debelog crijeva i struktura izvan njega. U pet bolesnika sa sumnjom na opstrukciju debelog crijeva, isključeno je postojanje tumora i postavljena točna dijagnoza, što je bitno utjecalo na terapijski pristup.

Procjena tkiva bazalnih dijelova toraksa, abdomena i zdjelice sastavni je dio interpretacije rezultata CTC. Korištenjem protokola s nativnim i postkontrastnim skeniranjem u našem radu su se precizno mogle procijeniti lezije mekih tkiva, za razliku od standardnog protokola za kolonografiju koji koristi niske doze zračenja bez primjene iv. kontrasta, što nije dovoljno za primjeren pregled tkiva izvan lumena debelog crijeva. Znanstvenici koji čine Radnu grupu za virtualnu kolonoskopiju (Working group on virtual colonoscopy) objavili su prijedloge za kategorizaciju dobivenih nalaza CTC, koji se odnose na promjene u lumenu debelog crijeva (colon-C) i struktura izvan njega (extracolonic-E) (118). Na ovaj način bi se ujednačili kriteriji za interpretaciju rezultata CTC, što bi omogućilo njihovu lakšu usporedbu i jedinstvene smjernice za daljnji postupak. Prema ovim kriterijima postoji pet kategorija promjena struktura izvan debelog crijeva, od E0 do E4. E0 znači nemogućnost procjene zbog tehnički lošeg prikaza, E1 je uredan nalaz, E2 su promjene manjeg stupnja važnosti koje ne zahtijevaju daljnji terapijski postupak, E3 su promjene koje zahtijevaju daljnju dijagnostičku obradu ili praćenje i E4 su značajne promjene koje se definiraju kao one koje, ako se ne liječe, imaju negativan utjecaj na zdravlje. U našem istraživanju najviše je promjena manjeg stupnja važnosti iz E2 skupine (bubrežne ciste, kolelitijaza), što je u skladu s navedenim podacima iz literature da je najviše nalaza izvancrijevne patologije od manjeg stupnja važnosti (119). U našem radu u E4 kategoriji su bile presadnice, uvećani limfonodi i perikoličko širenje tumora, što je sve povezano s primarnim KK.

## 9. ZAKLJUČCI

MDCTC je tehnički izvediva i neinvazivna radiološka metoda za istovremeni pregled debelog crijeva i ostalih organa trbuha u bolesnika sa simptomima akutne i subakutne opstrukcije debelog crijeva. Pojedini dijelovi standardnog tehničkog protokola trebaju se modificirati u skladu sa specifičnim kliničkim stanjem svakog bolesnika. Iako teoretski ovi ispitanici predstavljaju podgrupu s većim rizikom za perforaciju debelog crijeva, niti jedan zabilježen slučaj perforacije u našem radu tumačimo opreznom i postupnom ručnom insuflacijom zraka u debelo crijevo. Količina upuhanog zraka varirala je i modificirala se prema postojećoj količini zraka u debelom crijevu prije početka insuflacije, što je ovisilo o lokalizaciji KK i stupnju opstrukcije.

U 90% bolesnika pretraga se mogla izvesti u standardnim položajima pronacije i supinacije. Uspješan prikaz debelog crijeva u pet bolesnika samo u položaju supinacije smjernica je za daljnja ispitivanja o mogućem pojednostavljenju metode: u bolesnika s kompletnom opstrukcijom debelog crijeva snimati samo u supinaciji.

Priprema za pretragu čišćenjem crijeva klizmama mlake vode, što se razlikuje od standardno preporučenog peroralnim laksansima, omogućuje primjeren pregled debelog crijeva na opstrukcijski KK i sinkrone karcinome.

Metoda je visoko osjetljiva u utvrđivanju postojanja, lokalizacije i veličine KK, kao i presadnica. Visoka je i osjetljivost metode u dijagnostici sinkronih tumora iznad i ispod opstrukcije, čija je učestalost u našem istraživanju bila 6,8%.

Metoda je visoko osjetljiva u procjeni dubine tumorske invazije stijenke crijeva i okolnih struktura, što se prvenstveno odnosi na T3 stupanj proširenosti, dok su za T<sub>2</sub> stupanj potrebna daljnja ispitivanja zbog male zastupljenosti u ispitivanoj skupini.

Ukupna točnost metode u procjeni maligne invazije limfonoda je 72,7%. CT kriteriji za procjenu zahvaćenosti limfonoda ostaju otvoreni.

Ovom metodom se u jednom aktu može dijagnosticirati postojanje i proširenost KK u bolesnika s akutnom i subakutnom opstrukcijom debelog crijeva, što omogućava planiranje optimalnog terapijskog postupka, uključujući uvođenje radikalnijih kirurških zahvata. Time metoda ujedinjuje standardni CT abdomena i dijagnostičke metode za pregled debelog crijeva (irigografija, kolonoskopija), uz dodatnu mogućnost prikaza debelog crijeva iznad opstrukcije.

## 10. ZNANSTVENI DOPRINOS ISTRAŽIVANJA

Znanstveni doprinos istraživanja sastoji se u ocjeni izvedivosti i točnosti nove dijagnostičke metode – MDCTC – u specifičnoj grupi bolesnika sa simptomima akutne i subakutne opstrukcije debelog crijeva uzrokovane s KK, u kojih su dosadašnje standardne dijagnostičke metode iz više razloga nedostatne. Ovakvo ispitivanje je zahtijevalo modifikaciju metode i do sada nije opisano u literaturi.

Ispitivanjem je dokazano da je metoda tehnički izvediva i visoko osjetljiva u utvrđivanju i procjeni proširenosti KK zahvaljujući tehničkim mogućnostima višeslojnog CT uređaja, prvenstveno tankim slojevima (kolimacija 0,75 mm) koji omogućuju visoku rezoluciju MPR s posljedično optimalnim prikazom perikoličkog masnog tkiva i limfnih čvorova.

Ovo je, prema dobivenim rezultatima, jedina dijagnostička metoda koja u jednom aktu, brzim skeniranjem trbuha (10-20 s), daje sve podatke o lumenu debelog crijeva, proširenosti tumora, kao i patologiji drugih tkiva. Time je moguće pravovremeno planiranje optimalne terapije, uključujući i konačno zbrinjavanje bolesnika s akutnom i subakutnom simptomatologijom, izvođenjem operacije u jednom aktu.

Unapređenje radiološke dijagnostike neophodno je za uspješnu primjenu novih kirurških metoda, prvenstveno upotrebu stentova i laparoskopske kirurgije.

U ovoj specifičnoj grupi bolesnika standardna metoda se modificirala:

1. umjesto standardnog peroralnog čišćenja 24 h prije pretrage (koje je kontraindicirano), debelo crijevo se čistilo klizmama mlake vode, kao u pripremi za hitnu irigografiju ili kolonoskopiju;

2. umjesto insuflacije standardnih 1,5-2 l zraka, količina zraka je ovisila o mjestu opstrukcije i već postojećoj količini zraka u debelom crijevu.

## 11. SAŽETAK

Kompjutorizirana tomografska kolonografija je minimalno invazivna dijagnostička metoda kojom se pregledava lumen debelog crijeva, kao i kolonoskopijom i irigografijom s dvostrukim kontrastom, ali istovremeno i stijenka debelog crijeva, tkivo uz stijenku s limfnim čvorovima, kao i drugi organi u truhu. U slučajevima akutne i subakutne opstrukcije debelog crijeva, kao korisne dijagnostičke metode navode se nativna snimka trbuha, irigografija, standardni CT trbuha i kolonoskopija. O mogućoj primjeni CT kolonografije u takvih bolesnika nema podataka u dostupnoj literaturi.

**CILJ:** U prospektivnom ispitivanju i uz korištenje modificiranog protokola ocijeniti tehničku izvedivost multidetektorske kompjutorizirane tomografske kolonografije (MDCTC) u bolesnika sa sumnjom na akutnu ili subakutnu opstrukciju debelog crijeva uzrokovanu kolorektalnim karcinomom, te pri tome ocijeniti točnost metode u utvrđivanju postojanja, lokalizacije, veličine i proširenosti karcinoma, kao i prikaza debelog crijeva proksimalno i distalno od opstrukcije.

**METODE:** Istraživanje je odobrilo Etičko povjerenstvo KBC Split, a bolesnici su potpisali informirani pristanak. U 50 bolesnika (14 žena, 36 muškaraca; raspon 31-93 godine; medijan 70 godina) u kojih se na osnovi kliničkih simptoma i native snimke trbuha sumnjalo na opstrukciju debelog crijeva uzrokovanu karcinomom učinjena je kolonografija na 16-slojnom CT uređaju. Debelo crijevo je čišćeno klizmama mlake vode. Nakon native skeniranja trbuha u pronaciji, bolesnicima je intravenski dano 100-140 ml kontrasta, a skeniranje u supinaciji je učinjeno u portalnoj, venskoj fazi. Parametri CT protokola bili su: kolimacija 16 x 0,75 mm; 120 kV; 100-300 mA; vrijeme rotacije 0,5 s; rekonstrukcijska debljina sloja 1 mm s pomakom od 0,7 mm. Kirurški i patohistološki nalaz su služili kao zlatni standard. Točnost metode je određivana za T (tumorska invazija crijevne stjenke), N (zahvaćenost limfnih čvorova) i M (metastaze) proširenost.

**REZULTATI:** U 48/50 bolesnika distenzija crijeva je bila uzrokovana opstrukcijom, od kojih je u 44 (91%) uzrok opstrukcije bio kolorektalni karcinom (13 žena, 31 muškarac; raspon 31-87 godina; medijan 71 godina). MDCTC je točno locirala sve karcinome i uspješno otkrila sve netumorske uzroke distenzije crijeva. Ukupna točnost za T proširenost je bila 91,5%, za N 72,7% i za M 90%. Točno su prikazana i tri (6,8%) sinkrona tumora.

**ZAKLJUČAK:** MDCTC je tehnički izvediva i neinvazivna dijagnostička metoda u slučajevima akutne i subakutne opstrukcije debelog crijeva, s visokom točnošću pri evaluaciji debelog crijeva i procjeni proširenosti kolorektalnog karcinoma, što omogućava planiranje optimalnog kirurškog postupka.

## **Use of modified multidetector CT colonography for the evaluation of acute and subacute colon obstruction caused by colorectal cancer**

### **12. ABSTRACT**

Computed tomographic colonography is a minimally invasive technique that provides information about the lumen of the colon, like a colonoscopy or double-contrast barium enema, but also about the colon wall, pericolic tissue, lymph nodes, and other extracolonic pathology. In cases of acute and subacute colon obstruction, a plain abdominal radiograph, a contrast enema, a standard abdominal CT, and a colonoscopy have been reported as valuable diagnostic tools. The role of CT colonography in cases of acute or subacute colonic obstruction has yet to be evaluated.

**PURPOSE:** The purpose of the study was to prospectively evaluate the technical feasibility of the multidetector computed tomographic colonography (MDCTC) in patients in whom acute or subacute colon obstruction caused by colorectal cancer was suspected, using a modified procedure protocol, and also to establish the accuracy of MDCTC regarding the presence, location, size, and staging of the cancer, as well as colon evaluation proximal and distal to obstruction.

**METHODS:** This prospective study was approved by Ethic Committee of University Hospital Center Split; all participants gave written informed consent. On the basis of the clinical symptoms and a plain x-ray film of the abdomen, a 16 row CT colonography was performed in 50 patients (14 women, 36 men; range, 31-93 years; mean age, 70 years) if acute or subacute bowel obstruction was suspected. The colon was cleansed with lukewarm water enemas. Scans were performed in precontrast prone-position and in supine position after the administration of 100-140 ml of contrast agent intravenously in a single portal venous phase. Computed tomography parameters were: slice collimation, 16 x 0.75 mm; kV, 120; mAs, 100-250; rotation time of 0.5 s; reconstructed thickness 1.0 mm at intervals of 0.7 mm. The surgical and pathologic findings served as standards of reference. The accuracy of the method was assessed for T (tumor invasion of colon wall), N (nodal involvement), and M (metastases) staging.



**RESULTS:** In 48 of 50 patients, colon distention was caused by obstruction, and in 44 (13 women, 31 men; range 31-87 years; mean age, of 71 years) of these 48 patients (91%) obstruction was caused by colorectal cancer. MDCTC correctly located all the tumors and successfully revealed all noncancer causes of colon distention. The overall accuracy for T, N and M staging was 91,5%, 72,7% and 90%, respectively. Three (6.8%) synchronous colorectal cancers were correctly revealed by MDCTC.

**CONCLUSION:** MDCTC is a technically feasible and noninvasive method applied in cases of acute and subacute bowel obstruction, with a high accuracy in colon evaluation and in colorectal cancer staging, which allows the planning of the optimal surgical procedure.

### 13. LITERATURA

- 1 Jemal A, Siegel R, Ward E, Hao Y, Xu J, Murray T i sur. Cancer statistics, 2008. *CA Cancer J Clin.* 2008;58:71-96.
- 2 Boyle P, Leon ME. Epidemiology of colorectal cancer. *Br Med Bull.* 2002;64:1-25.
- 3 Boyle P, Ferlay J. Cancer incidence and mortality in Europe, 2004. *Ann Oncol.* 2005;16:481-8.
- 4 Ferlay J, Autier P, Boniol M, Heanue M, Colombet M, Boyle P. Estimates of the cancer incidence and mortality in Europe in 2006. *Ann Oncol.* 2007;18:581-92.
- 5 Levi F, Lucchini F, Negri E, La Vecchia C. Continuing declines in cancer mortality in the European Union. *Ann Oncol.* 2007;18:593-5.
- 6 Vodeća sijela raka: novi slučajevi, najčešća sijela raka prema spolu u 2006. godini. Hrvatski zavod za javno zdravstvo, Registar za rak. Dostupno na URL adresi: <http://www.hzjz.hr/rak/bilten2006/sijela.htm>. Datum objave informacije 03. studenog 2008. Datum pristupa informaciji 20. prosinca 2008.
- 7 Vogelstein B, Fearon ER, Hamilton SR, Kern SE, Preisinger AC, Leppert M i sur. Genetic alterations during colorectal-tumor development. *N Engl J Med.* 1988;319:525-32.
- 8 Winawer SJ. Natural history of colorectal cancer. *Am J Med.* 1999;106:3-6.
- 9 Calvert PM, Frucht H. The genetics of colorectal cancer. *Ann Intern Med.* 2002;137:603-12.
- 10 Ransohoff DF, Sandler RS. Clinical practice. Screening for colorectal cancer. *N Engl J Med.* 2002;346:40-4.
- 11 Winawer SJ, Fletcher RH, Rex D, Bond J, Burt R, Ferrucci J i sur. Colorectal cancer screening and surveillance: clinical guidelines and rationale-update based on new evidence. *Gastroenterology.* 2003;124:544-60.
- 12 Smiljanic S, Gill S. Patterns of diagnosis for colorectal cancer: screening detected vs. symptomatic presentation. *Dis Colon Rectum.* 2008;51:573-7.
- 13 Smith RA, Cokkinides V, Eyre HJ. Cancer screening in the United States, 2007: a review of current guidelines, practices, and prospects. *CA Cancer J Clin.* 2007;57:90-104.
- 14 Dukes CE. The classification of cancer of the rectum. *J Pathol.* 1932;35:323-32.

- 15 Astler VB, Coller FA. The prognostic significance of direct extension of carcinoma of the colon and rectum. *Ann Surg.* 1954;139:846.
- 16 Greene FL, Page DL, Fleming ID, Fritz A, Balch CM, Haller DG, Morrow M, ur. *AJCC Cancer Staging Manual.* 6. izd. New York: Springer-Verlag; 2002.
- 17 Sobin LH, Wittekind CH, ur. *UICC TNM classification of malignant tumors.* 6. izd. New York: Wiley-Liss; 2002.
- 18 O'Connell JB, Maggard MA, Ko CY. Colon cancer survival rates with the new American Joint Committee on Cancer sixth edition staging. *J Natl Cancer Inst.* 2004;96:1420-5.
- 19 Compton CC, Greene FL. The staging of colorectal cancer: 2004 and beyond. *CA Cancer J Clin.* 2004;54:295-308.
- 20 Rex DK, Rahmani EY, Haseman JH, Lemmel GT, Kaster S, Buckley JS. Relative sensitivity of colonoscopy and barium enema for detection of colorectal cancer in clinical practice. *Gastroenterology.* 1997;112:17-23.
- 21 Bressler B, Paszat LF, Vinden C, Li C, He J, Rabeneck L. Colonoscopic miss rates for right-sided colon cancer: a population-based analysis. *Gastroenterology.* 2004;127:452-6.
- 22 Pickhardt PJ, Nugent PA, Mysliwiec PA, Choi JR, Schindler WR. Location of adenomas missed by optical colonoscopy. *Ann Intern Med.* 2004;141:352-9.
- 23 van Rijn JC, Reitsma JB, Stoker J, Bossuyt PM, van Deventer SJ, Dekker E. Polyp miss rate determined by tandem colonoscopy: a systematic review. *Am J Gastroenterol.* 2006;101:343-50.
- 24 Lüning TH, Keemers-Gels ME, Barendregt WB, Tan AC, Rosman C. Colonoscopic perforations: a review of 30,366 patients. *Surg Endosc.* 2007;21:994-7.
- 25 Anderson ML, Pasha TM, Leighton JA. Endoscopic perforation of the colon: lessons from a 10-year study. *Am J Gastroenterol.* 2000;95:3418-22.
- 26 Leslie A, Virjee JP. Detection of colorectal carcinoma on double contrast barium enema when double reporting is routinely performed: an audit of current practice. *Clin Radiol.* 2002;57:184-7.
- 27 Toma J, Paszat LF, Gunraj N, Rabeneck L. Rates of new or missed colorectal cancer after barium enema and their risk factors: A population-based study. *Am J Gastroenterol.* 2008;103:3142-8.

- 28 Winawer SJ, Stewart ET, Zauber AG, Bond JH, Ansel H, Wayne JD i sur. A comparison of colonoscopy and double-contrast barium enema for surveillance after polypectomy. National Polyp Study Work Group. *N Engl J Med.* 2000;342:1766-72.
- 29 Rockey DC, Koch J, Yee J, McQuaid KR, Halvorsen RA. Prospective comparison of air-contrast barium enema and colonoscopy in patients with fecal occult blood: a pilot study. *Gastrointest Endosc.* 2004;60:953-8.
- 30 Blakeborough A, Sheridan MB, Chapman AH. Complications of barium enema examinations: a survey of UK Consultant Radiologists 1992 to 1994. *Clin Radiol.* 1997;52:142-8.
- 31 Smith RA, Cokkinides V, Eyre HJ; American Cancer Society. American Cancer Society guidelines for the early detection of cancer, 2003. *CA Cancer J Clin.* 2003;53:27-43.
- 32 Ferrucci JT. Double-contrast barium enema: use in practice and implications for CT colonography. *AJR.* 2006;187:170-3.
- 33 McAndrew MR, Saba AK. Efficacy of routine preoperative computed tomography scans in colon cancer. *Am Surg.* 1999;65:205-8.
- 34 Burton S, Brown G, Bees N, Norman A, Biedrzycki O, Arnaout A i sur. Accuracy of CT prediction of poor prognostic features in colonic cancer. *Br J Radiol.* 2008;81:10-9.
- 35 Thoeni RF. Colorectal cancer. Radiologic staging. *Radiol Clin North Am.* 1997;35:457-85.
- 36 Vining DJ, Gelfand DW, Bechtold RE, Scharling ES, Grishaw EK, Shifrin RY. Technical feasibility of colon imaging with helical CT and virtual reality. *AJR.* 1994;162 (Suppl):104.
- 37 Hara AK, Johnson CD, Reed JE, Ahlquist DA, Nelson H, MacCarty RL i sur. Detection of colorectal polyps with CT colography: initial assessment of sensitivity and specificity. *Radiology.* 1997;205:59-65.
- 38 Royster AP, Fenlon HM, Clarke PD, Nunes DP, Ferrucci JT. CT colonoscopy of colorectal neoplasms: two-dimensional and three-dimensional virtual-reality techniques with colonoscopic correlation. *AJR.* 1997;169:1237-42.
- 39 Dachman AH, Kuniyoshi JK, Boyle CM, Samara Y, Hoffmann KR, Rubin DT i sur. CT colonography with three-dimensional problem solving for detection of colonic polyps. *AJR.* 1998;171:989-95.

- 40 Hara AK, Johnson CD, McCarty RL, Welch TJ, McCollough CH, Harmsen WS. CT colonography: single- versus multi-detector row imaging. *Radiology*. 2001;219:461-5.
- 41 Munikrishnan V, Gillams AR, Lees WR, Vaizey CJ, Boulos PB. Prospective study comparing multislice CT colonography with colonoscopy in the detection of colorectal cancer and polyps. *Dis Colon Rectum*. 2003;46:1384-90.
- 42 Macari M, Bini EJ, Jacobs SL, Naik S, Lui YW, Milano A i sur. Colorectal polyps and cancers in asymptomatic average-risk patients: evaluation with CT colonography. *Radiology*. 2004;230:629-36.
- 43 Johnson CD, Chen MH, Toledano AY, Heiken JP, Dachman A, Kuo MD i sur. Accuracy of CT colonography for detection of large adenomas and cancers. *N Engl J Med*. 2008;359:1207-17.
- 44 Macari M, Lavelle M, Pedrosa I, Milano A, Dicker M, Megibow AJ, Xue X. Effect of different bowel preparations on residual fluid at CT colonography. *Radiology*. 2001;218:274-7.
- 45 Barish MA, Soto JA, Ferrucci JT. Consensus on current clinical practice of virtual colonoscopy. *AJR*. 2005;184:786-92.
- 46 Taylor SA, Laghi A, Lefere P, Halligan S, Stoker J. European Society of Gastrointestinal and Abdominal Radiology (ESGAR): Consensus statement on CT colonography. *Eur Radiol*. 2007;17:575-9.
- 47 Burling D, Taylor SA, Halligan S, Gartner L, Paliwalla M, Peiris C i sur. Automated insufflation of carbon dioxide for MDCT colonography: distension and patient experience compared with manual insufflation. *AJR*. 2006;186:96-103.
- 48 Harvey CJ, Renfrew I, Taylor S, Gillams AR, Lees WR. Spiral CT pneumocolon: applications, status and limitations. *Eur Radiol*. 2001;11:1612-25.
- 49 Rogalla P, Lembecke A, Ruckert JC, Hein E, Bollow M, Rogalla NE, Hamm B. Spasmolysis at CT colonography: butyl scopolamine versus glucagon. *Radiology*. 2005;236:184-8.
- 50 Hara AK, Johnson CD, MacCarty RL, Welch TJ. Incidental extracolonic findings at CT colonography. *Radiology*. 2000;215:353-7.
- 51 Gluecker TM, Johnson CD, Wilson LA, MacCarty RL, Welch TJ, Vanness DJ i sur. Extracolonic findings at CT colonography: evaluation of prevalence and cost in a screening population. *Gastroenterology*. 2003;124:911-6.

- 52 Rajapaksa RC, Macari M, Bini EJ. Prevalence and impact of extracolonic findings in patients undergoing CT colonography. *J Clin Gastroenterol.* 2004; 38:767-71.
- 53 Yee J, Kumar NN, Godara S, Casamina JA, Hom R, Galdino G i sur. Extracolonic abnormalities discovered incidentally at CT colonography in a male population. *Radiology.* 2005;236: 519-26.
- 54 van Gelder RE, Venema HW, Serlie IW, Nio CY, Determann RM, Tipker CA i sur. CT colonography at different radiation dose levels: feasibility of dose reduction. *Radiology.* 2002; 224:25–33.
- 55 Iannaccone R, Laghi A, Catalano C, Mangiapane F, Piacentini F., Passariello R. Feasibility of ultra-low-dose multislice CT colonography for the detection of colorectal lesions: preliminary experience. *Eur Radiol.* 2003;13:1297-302.
- 56 Baker SR. Abdominal CT screening: inflated promises, serious concerns. *AJR.* 2003;180:27-30.
- 57 Pickhardt PJ, Choi JR, Hwang I, Butler JA, Puckett ML, Hildebrandt HA i sur. Computed tomographic virtual colonoscopy to screen for colorectal neoplasia in asymptomatic adults. *N Engl J Med.* 2003;349:2191–200.
- 58 Yee J, Akerkar GA, Hung RK, Steinauer-Gebauer AM, Wall SD, McQuaid KR. Colorectal neoplasia: performance characteristics of CT colonography for detection in 300 patients. *Radiology.* 2001;219:685–92.
- 59 Macari M, Bini EJ. CT colonography: where have we been and where are we going? *Radiology.* 2005;237:819-33.
- 60 Lefere PA, Gryspeerdt SS, Dewyspelaere J, Baekelandt M, Van Holsbeeck BG. Dietary fecal tagging as a cleansing method before CT colonography: initial results polyp detection and patient acceptance. *Radiology.* 2002;224:393–403.
- 61 Iannaccone R, Laghi A, Catalano C, Mangiapane F, Lamazza A, Schillaci A i sur. Computed tomographic colonography without cathartic preparation for the detection of colorectal polyps. *Gastroenterology.* 2004;127:1300–11.
- 62 Jensch S, de Vries AH, Peringa J, Bipat S, Dekker E, Baak LC i sur. CT colonography with limited bowel preparation: performance characteristics in an increased-risk population. *Radiology.* 2008; 247:122-32.
- 63 Callstrom MR, Johnson CD, Fletcher JG, Reed JE, Ahlquist DA, Harmsen WS i sur. CT colonography without cathartic preparation: feasibility study. *Radiology.* 2001;219:693–8.

- 64 Taylor SA, Slater A, Burling DN, Tam E, Greenhalgh R, Gartner L i sur. CT colonography: optimisation, diagnostic performance and patient acceptability of reduced-laxative regimens using barium-based faecal tagging. *Eur Radiol.* 2008;18:32-42.
- 65 Taylor SA, Halligan S, Saunders BP, Basset P, Vance M, Bartram CI. Acceptance by patients of multidetector CT colonography compared with barium enema examinations, flexible sigmoidoscopy, and colonoscopy. *AJR.* 2003;181:913-21.
- 66 Juchems MS, Ehmann J, Brambs HJ, Aschoff AJ. A retrospective evaluation of patient acceptance of computed tomography colonography („virtual colonoscopy“) in comparison with conventional colonoscopy in an average risk screening population. *Acta Radiolog.* 2005;46:664-70.
- 67 Bosworth HB, Rockey DC, Paulson EK, Niedzwiecki D, Davis W, Sanders LL i sur. Prospective comparison of patient experience with colon imaging tests. *Am J Med.* 2006;119:791-9.
- 68 Fink M, Freeman AH, Dixon AK, Coni NK. Computed tomography of the colon in elderly people. *BMJ.* 1994;308:1018.
- 69 Johnson CD, Harmsen WS, Wilson LA, Maccarty RL, Welch TJ, Ilstrup DM i sur. Prospective blinded evaluation of computed tomographic colonography for screen detection of colorectal polyps. *Gastroenterology.* 2003;125:311–9.
- 70 Cotton PB, Durkalski VL, Pineau BC, Palesch YY, Mauldin PD, Hoffman B i sur. Computed tomographic colonography (virtual colonoscopy): a multicenter comparison with standard colonoscopy for detection of colorectal neoplasia. *JAMA.* 2004; 291:1713–9.
- 71 Mulhall BP, Veerappan GR, Jackson JL. Meta-analysis: computed tomographic colonography. *Ann Intern Med.* 2005;142:635-50.
- 72 Rosman AS, Korsten MA. Meta-analysis comparing CT colonography, air contrast barium enema, and colonoscopy. *Am J Med.* 2007;120:203-210.
- 73 Iannaccone R, Laghi A, Catalano C, Brink JA, Mangiapane F, Trenna S i sur. Detection of colorectal lesions: lower-dose multi-detector row helical CT colonography compared with conventional colonoscopy. *Radiology.* 2003; 229:775–81.
- 74 Johnson CD, MacCarty RL, Welch TJ, Wilson LA, Harmsen WS, Ilstrup DM i sur. Comparison of the relative sensitivity of CT colonography and double-contrast

- barium enema for screen detection of colorectal polyps. *Clin Gastroenterolog Hepatolog.* 2004;2: 314-21.
- 75 Taylor SA, Halligan S, Slater A, Marshall M, Bartram CI. Comparison of radiologists' confidence in excluding significant colorectal neoplasia with multidetector-row CT colonography compared with double contrast barium enema. *Br J Radiol.* 2006;79:208-15.
- 76 O'Hare A, Fenlon H. Virtual colonoscopy in the detection of colonic polyps and neoplasms. *Best Pract Res Clin Gastroenterol.* 2006;20:79-92.
- 77 Smith RA, Cokkinides V, Eyre HJ. Cancer screening in the United States, 2007: a review of current guidelines, practices, and prospects. *CA Cancer J Clin.* 2007;57:90-104.
- 78 Levin B, Lieberman DA, McFarland B, Andrews KS, Brooks D, Bond J i sur. Screening and surveillance for the early detection of colorectal cancer and adenomatous polyps, 2008: a joint guideline from the American Cancer Society, the US Multi-Society Task Force on Colorectal Cancer, and the American College of Radiology. *Gastroenterology.* 2008;134:1570-95.
- 79 Biondo S, Kreisler E, Millan M, Fraccalvieri D, Golda T, Martí Ragué J, Salazar R. Differences in patient postoperative and long-term outcomes between obstructive and perforated colonic cancer. *Am J Surg.* 2008;195:427-32.
- 80 Biondo S, Marti-Rague J, Kreisler E, Pares D, Martin A, Navarro M i sur. A prospective study of outcomes of emergency and elective surgeries for complicated colonic cancer. *Am J Surg.* 2005;189:377-83.
- 81 Coco C, Verbo A, Manno A, Mattana C, Covino M, Pedretti G i sur. Impact of emergency surgery in the outcome of rectal and left colon carcinoma. *World J Surg.* 2005;29:1458-64.
- 82 Smothers L, Hynan L, Fleming J, Turnage R, Simmang C, Anthony T. Emergency surgery for colon carcinoma. *Dis Colon Rectum.* 2003;46:24-30.
- 83 Družijanić N, Juričić J, Baković A, Kraljević D, Tomić I, Utrobičić A i sur. Caecosigmoidal anastomosis in the treatment of colon obstruction caused by neoplasm. *CMJ.* 1995;36:162-5.
- 84 Lee YM, Law WL, Chu KW, Poon RT. Emergency surgery for obstructing colorectal cancers: a comparison between right-sided and left-sided lesions. *J Am Coll Surg.* 2001;192:719-25.



- 85 Hennekinne-Mucci S, Tuech JJ, Bréhant O, Lermite E, Bergamaschi R, Pessaux P i sur. Emergency subtotal/total colectomy in the management of obstructed left colon carcinoma. *Int J Colorectal Dis.* 2006;21:538-41.
- 86 Stipa F, Pigazzi A, Bascone B, Cimitan A, Villotti G, Burza A i sur. Management of obstructive colorectal cancer with endoscopic stenting followed by single-stage surgery: open or laparoscopic resection? *Surg Endosc.* 2008;22:1477-81.
- 87 Targownik LE, Spiegel BM, Sack J, Hines OJ, Dulai GS, Gralnek IM i sur. Colonic stent vs. emergency surgery for management of acute left-sided malignant colonic obstruction: a decision analysis. *Gastrointest Endosc.* 2004;60:865-74.
- 88 Ng KC, Law WL, Lee YM, Choi HK, Seto CL, Ho JW. Self-expanding metallic stent as a bridge to surgery versus emergency resection for obstructing left-sided colorectal cancer: a case-matched study. *J Gastrointest Surg.* 2006;10:798-803.
- 89 Filippone A, Ambrosini R, Fuschi M, Marinelli T, Genovesi D, Bonomo L. Preoperative T and N staging of colorectal cancer: accuracy of contrast-enhanced multi-detector row CT colonography-initial experience. *Radiology.* 2004;231:83-90.
- 90 Fenlon HM, McAneny DB, Nunes DP, Clarke PD, Ferrucci JT. Occlusive colon carcinoma : virtual colonoscopy in the preoperative evaluation of the proximal colon. *Radiology.* 1999;210: 423-8.
- 91 Macari M, Berman P, Dicker M, Milano A, Megibow AJ. Usefulness of CT colonography in patients with incomplete colonoscopy. *AJR.* 1999;173:561-4.
- 92 Morrin MM, Farrell RJ, Raptopoulos V, McGee JB, Bleday R, Kruskal JB. Role of virtual computed tomographic colonography in patients with colorectal cancers and obstructing colorectal lesions. *Dis Colon Rectum.* 2000;43:303-11.
- 93 Neri E, Giusti P, Battolla L, Vagli P, Boraschi P, Lencioni R i sur. Colorectal cancer: role of CT colonography in preoperative evaluation after incomplete colonoscopy. *Radiology.* 2002;223: 615-9.
- 94 Fante R, Roncucci L, Di Gregorio C, Tamassia MG, Losi L, Benatti P i sur. Frequency and clinical features of multiple tumors of large bowel in the general population and in patients with hereditary colorectal carcinoma. *Cancer.* 1996;77:2013-21.
- 95 Piñol V, Andreu M, Castells A, Payá A, Bessa X, Jover R; Gastrointestinal Oncology Group of the Spanish Gastroenterological Association. Synchronous colorectal neoplasms in patients with colorectal cancer: predisposing individual and familial factors. *Dis Colon Rectum.* 2004; 47:1192-200.

- 96 Druzijanic N, Juricic J, Kraljevic D, Perko Z, Krnic D, Bilan K. Subtotal colectomy with caeco-sigmoid anastomosis in the treatment of left sided obstructive colon cancer: 10-years experience. *Hepatogastroenterology*. 2005; 52:174.
- 97 Takeuchi H, Toda T, Nagasaki S, Kawano T, Minamisono Y, Maehara Y, Sugimachi K. Synchronous multiple colorectal adenocarcinomas. *J Surg Oncol*. 1997;64:304-7.
- 98 Chen HS, Sheen-Chen SM. Synchronous and "early" metachronous colorectal adenocarcinoma: analysis of prognosis and current trends. *Dis Colon Rectum*. 2000;43:1093-9.
- 99 Chen SC, Lu DS, Hecht JR, Kadell BM. CT colonography: value of scanning in both the supine and prone positions. *AJR*. 1999;172:595-9.
- 100 Fletcher JG, Johnson CD, Welch TJ, MacCarty RL, Ahlquist DA, Reed JE i sur. Optimization of CT colonography technique: prospective trial in 180 patients. *Radiology*. 2000;216:704-11.
- 101 Yee J, Kumar NN, Hung RK, Akerkar GA, Kumar PR, Wall SD. Comparison of supine and prone scanning separately and in combination at CT colonography. *Radiology*. 2003;226:653-61.
- 102 Gryspeerdt SS, Herman MJ, Baekelandt MA, van Holsbeeck BG, Lefere PA. Supine/left decubitus scanning: a valuable alternative to supine/prone scanning in CT colonography. *Eur Radiol*. 2004;14:768-77.
- 103 Kamar M, Portnoy O, Bar-Dayyan A, Amitai M, Munz Y, Ayalon A i sur. Actual colonic perforation in virtual colonoscopy: report of a case. *Dis Colon Rectum*. 2004; 47:1242-6.
- 104 Triester SL, Hara AK, Young-Fadok TM, Heigh RI. Colonic perforation after computed tomographic colonography in a patient with fibrostenosing Chron's disease. *Am J Gastroenterol*. 2006;101:189-92.
- 105 Sosna J, Blachar A, Amitai M, Barneir E, Peled N, Goldberg SN i sur. Colonic perforation at CT colonography: assessment of risk in a multicenter large cohort. *Radiology*. 2006; 239:457-63.
- 106 Pickhardt PJ. Incidence of colonic perforation at CT colonography: review of existing data and implications for screening of asymptomatic adults. *Radiology*. 2006;239:313-6.

- 107 Burling D, Halligan S, Slater A, Noakes MJ, Taylor SA. Potentially serious adverse events at CT colonography in symptomatic patients: national survey of the United Kingdom. *Radiology*. 2006;239:464-71.
- 108 Tolan DJ, Armstrong EM, Burling D, Taylor SA. Optimization of CT colonography technique: a practical guide. *Clin Radiol*. 2007;62:819-27.
- 109 Martinez L, Puig I, Valls C. Colorectal liver metastases: Radiological diagnosis and staging. *Eur J Surg Oncol*. 2007;33:5-16.
- 110 Neri E, Vagli P, Picchiatti S, Vannozzi F, Linsalata S, Bardine A i sur. CT colonography: contrast enhancement of benign and malignant colorectal lesions versus fecal residuals. *Abdom Imaging*. 2005;30: 694-7.
- 111 Chung DJ, Huh KC, Choi WJ, Kim JK. CT colonography using 16-MDCT in the evaluation of colorectal cancer. *AJR*. 2005;184:98-103.
- 112 Mainenti PP, Cirillo LC, Camera L, Persico F, Cantalupo T, Pace L i sur. Accuracy of single phase contrast enhanced multidetector CT colonography in the preoperative staging of colo-rectal cancer. *Eur J Radiol*. 2006;60:453-9.
- 113 Hancock JH, Talbot RW. Accuracy of colonoscopy in localisation of colorectal cancer. *Int J Colorectal Dis*. 1995;10:140-1.
- 114 Piscatelli N, Hyman N, Osler T. Localizing colorectal cancer by colonoscopy. *Arch Surg*. 2005;140:932-5.
- 115 Zalis ME, Barish MA, Choi JR, Dachman AH, Fenlon HM, Ferrucci JT i sur. Working Group on Virtual Colonoscopy. CT colonography reporting and data systema consensus proposal. *Radiology*. 2005;236:3-9.
- 116 Jin KN, Lee JM, Kim SH, Shin KS, Lee JY, Han JK i sur. The diagnostic value of multiplanar reconstruction on MDCT colonography for the preoperative staging of colorectal cancer. *Eur Radiol*. 2006;16:2284-91.
- 117 Rifkin MD, Ehrlich SM, Marks G. Staging of rectal carcinoma: prospective comparison of endorectal US and CT. *Radiology*. 1989; 170:319-22.
- 118 Pickhardt PJ, Hanson ME, Vanness DJ, Lo JY, Kim DH, Taylor AJ i sur. Unsuspected extracolonic findings at screening CT colonography: clinical and economic impact. *Radiology*. 2008;249:151-9.
- 119 Kulinna C, Eibel R, Matzek W, Bonel H, Aust D, Strauss T i sur. Staging of rectal cancer: diagnostic potential of multiplanar reconstructions with MDCT. *AJR*. 2004;183:421-7.

## ŽIVOTOPIS

Rođena sam u Zagrebu 9. svibnja 1958. g. Osnovnu školu i Klasičnu gimnaziju završila sam u Splitu. Medicinski fakultet upisala sam u Zagrebu 1977. g. gdje sam i diplomirala 4. ožujka 1983. g. s prosječnom ocjenom 4,5. Pripravnički staž sam obavila u Kliničkom bolničkom centru u Splitu. Poslije položenog stručnog ispita radila sam u ambulantama Doma zdravlja i u Stanici za hitnu medicinsku pomoć u Splitu. Poslijediplomski studij iz Kliničke patofiziologije pri Medicinskom fakultetu u Rijeci upisala sam 1988. g. gdje sam i magistrirala 1992. g. s temom „Utjecaj koncentracije hemoglobina u krvi na difuzijski kapacitet pluća“. Od 1991. do 1993. g. bila sam zaposlena kao znanstveni novak u Jedinici za znanstveni rad Kliničkog bolničkog centra u Splitu na projektu „Hemodinamika i transfer faktor bolesti plućnog intersticija“. Od 1993. g. sam zaposlena u Kliničkom zavodu za dijagnostičku i intervencijsku radiologiju KBC Split. Specijalistički ispit iz radiologije sam položila 4.02.1997. g. Kao radiolog radila sam u svim dijagnostikama klasične radiologije, ultrazvučnoj i CT dijagnostici. Posljednjih godina najviše se bavim ultrazvučnom i CT dijagnostikom trbuha. Sudjelovala sam u nastavi Radiologije i Interne medicine na Medicinskom fakultetu u Splitu. Bila sam predavač na radiološkom i pozvani predavač na kirurškom kongresu.