

Značaj izražaja alfa-glatkomišićnog aktina u glomerulonefritisu

Saratlija-Novaković, Žana

Scientific master's theses / Magistarski rad

2009

Degree Grantor / Ustanova koja je dodijelila akademski / stručni stupanj: **University of Split, School of Medicine / Sveučilište u Splitu, Medicinski fakultet**

Permanent link / Trajna poveznica: <https://um.nsk.hr/um:nbn:hr:171:809129>

Rights / Prava: [In copyright](#) / [Zaštićeno autorskim pravom.](#)

Download date / Datum preuzimanja: **2024-07-21**



Repository / Repozitorij:

[MEFST Repository](#)



SVEUČILIŠTE U SPLITU
MEDICINSKI FAKULTET

Žana Saratlija Novaković, dr. med.

**ZNAČAJ IZRAŽAJA ALFA-GLATKOMIŠIĆNOG AKTINA U
GLOMERULONEFRITISU**

MAGISTARSKI RAD

Mentor:
prof. dr. sc. Merica Glavina Durdov

Split, srpanj, 2009.

Magistarska radnja je izrađena na Kliničkom zavodu za patologiju, sudsku medicinu i citologiju Kliničkog bolničkog centra Split.

Voditelj rada: Prof. dr. sc. Merica Glavina Durdov

ZAHVALE

Zahvaljujem svojoj mentorici prof. dr. sc. Merici Glavina Durdov, velikom čovjeku i prijatelju, na potpori, znanju i nesebičnoj pomoći u izradi ovog rada.

Hvala mojoj dragoj prijateljici i kolegici Liviji Puljak, bez koje bi ovaj rad bio još u povojima, na potpori, snazi, iznimnoj lucidnosti u trenutcima predaje i iznad svega velikom znanju.

Zahvaljujem prof. dr. sc. Damiru Sapunaru na pomoći oko statističke obrade podataka.

Zahvaljujem svim ostalim članovima istraživačkog tima koji su mi pomogli u provedbi istraživanja: prof. dr. sc. Draganu Ljutiću, prof. dr. sc. Marijanu Saragi, dr. Tomislavu Filipoviću, dr. Katarini Vukojević, dr. Zvonimiru Paštaru i dr. Antonii Bendić.

Zahvaljujem djelatnicima Klinike za interne bolesti, Klinike za dječje bolesti i Kliničkog zavoda za patologiju, sudsku medicinu i citologiju KBC Split, što su mi omogućili rad s podacima i uređajima za potrebe izvođenja ovog magistarskog rada.

Hvala mojoj obitelji što je uvijek uz mene.

SADRŽAJ

	Popis oznaka i kratica	4
1.	Uvod	5
1.1.	Embriologija bubrega	5
1.2.	Anatomija bubrega	6
1.3.	Histologija bubrega	6
1.4.	Fiziologija bubrega	8
1.5.	Patologija bubrega	9
1.6.	Klinička slika glomerulonefritisa	11
1.6.1.	Asimptomatski poremećaji laboratorijskih nalaza mokraće	11
1.6.2.	Akutni nefritički sindrom	13
1.6.3.	Nefrotski sindrom	13
1.6.4.	Akutno i brzoprogresivno bubrežno zatajenje	16
1.6.5.	Kronično bubrežno zatajenje	16
1.7.	Dijagnostički postupci u bolestima bubrega	17
1.7.1.	Analiza mokraće	17
1.7.2.	Ispitivanje bubrežnih funkcija	18
1.7.3.	Slikovne pretrage bubrega	18
1.7.4.	Perkutana bubrežna biopsija	20
1.7.5.	Liječenje glomerulopatija	22
1.8.	Funkcionalne molekule u glomerularnoj filtracijskoj barijeri	22
2.	Problematika i cilj istraživanja	26
3.	Hipoteza	29
4.	Tvoriva i postupci	30
4.1.	Histološka analiza bubrežnog tkiva	30
4.2.	Imunohistokemija	31
4.3.	Morfometrijska analiza	31
4.5.	Statistika	33
5.	Rezultati	34
6.	Rasprava	49
7.	Zaključak	52
8.	Sažetak	53
9.	Summary	55
10.	Literatura	57
11.	Životopis	64
12.	Dodatci	66

POPIS OZNAKA I KRATICA

AGMA	Alfa-glatkomišićni aktin
AT III	Antitrombin III
CT	Kompjuterizirana tomografija
CTCAE	Zajednički terminološki kriteriji za neželjene događaje (engl. common terminology criteria for adverse events)
dRR	Dijastolički krvni tlak
EM	Elektronska mikroskopija
FSGS	Fokalna segmentalna glomeruloskleroza
GBM	Glomerularna bazalna membrana
GGN	Gornja granica normale
GN	Glomerulonefritis
IFM	Imunofluorescentna mikroskopija
IVU	Intravenska urografija
KBZ	Kronično bubrežno zatajenje
KK	Klirens kreatinina
MR	Magnetska rezonancija
MS	Mokraćni sustav
NS	Nefrotski sindrom
PBS	Fosfatni pufer (engl. phosphate buffered saline)
SAT	Srednji arterijski tlak
SK	Serumski kreatinin
SM	Svjetlosna mikroskopija
sRR	Sistolički krvni tlak
UZ	Ultrazvučni pregled
VEGF	Vaskularni endotelni čimebnik rasta
VUR	Vezikoureteralni refluks
24hm	24-satna mokraća

1. UVOD

1.1. EMBRIOLOGIJA BUBREGA

Tijekom renalne ontogeneze izmjenjuju se tri različite generacije bubrega koje se vremenski djelomično preklapaju - predbubreg, prabubreg i definitivni bubreg.

Predbubreg je rudimentaran i bez funkcije. Tvori ga desetak nakupina stanica u vratnom području tzv. nefrotomi, od kojih nastaju rudimentarni kanalići; cijela struktura nestane krajem četvrtog tjedna embrionalnog razvoja. Prabubreg nastaje od intermedijarnog mezoderma gornjih prsnih do gornjih slabinskih segmenata. To je izduženi organ smješten s obje strane središnje crte. Početkom četvrtog tjedna razvoja pojave se u prabubregu prvi sekretorni kanalići, produže i oblikuju S petlju u koju urasta kapilarno klupko-glomerul.

Definitivni bubreg pojavljuje se u petom tjednu embrionalnog razvoja. Sekretorni kanalići nastaju iz metanefrogenog mezoderma, dok je mokraćovodni pupoljak osnova za mokraćovod, nakapnicu, male i velike bubrežne vrčeve i do 3 milijuna odvodnih sabirnih kanalića. Metanefrogeno tkivo oko distalnog kraja sabirnih cijevi zgusne se i inducira oblikovanje bubrežnih mjehurića koji se izdužuju u sekretorne kanaliće. Slobodni kraj sekretornih kanalića obuhvaća kapilarno klupko kao Bowmanova čahura i nastaje nefron koji je osnovna sekrecijska bubrežna jedinica (1). Razvoj glomerula odvija se u četiri stadija - stadij vezikula, S zavijeno tjelešce, kapilarna petlja i stadij maturacije. U svakom od razvojnih stadija imunohistokemijski se može pratiti pojava proteina karakterističnih za endotel, mezangij i podocyte. Endotelni biljezi izražavaju se nakon 25. tjedna trudnoće kad počinje sazrijevanje endotela koje traje do 35. tjedna trudnoće. Alfa-glatkomišićni aktin (AGMA) i nefrin - biljezi mezangijskih stanica, odnosno podocita prvi put se vide u stadiju S zavijenog tjelešca, tj. u 20-24. tjednu trudnoće. Za razliku od nefrina koji se izražava u zrelim podocitima, AGMA nije normalno izražen u mezangijskim stanicama odraslih (2).

Daljnijim razvojem nefrona distalni kraj sekretornog kanalića spoji se s jednim odvodnim kanalićem i uspostavi vezu sa sustavom odvodnih kanala. Produljenjem i savijanjem sekretnog kanalića oblikuju se proksimalni zavijeni kanalić, Henleova petlja i distalni zavijeni kanalić. Funkcija definitivnog bubrega započinje krajem prvog tromjesečja trudnoće. Mokraća se izlučuje u amnijsku šupljinu i miješa s amnijskom tekućinom. Plod guta amnijsku tekućinu koja dospijeva

u probavni sustav, resorbira se u krv, prolazi kroz bubrege i ponovno izlučuje u amnijsku tekućinu. Fetalni bubrezi ne izlučuju otpadne tvari, tu funkciju u trudnoći obavlja posteljica (1).

1.2. ANATOMIJA BUBREGA

Bubrezi su smješteni retroperitonealno između dvanaestog torakalnog i trećeg lumbalnog kralješka. Obavijeni su vezivnom čahuricom i obilnim masnim tkivom. Bubrežni je prosječno težak 135-150 g i dug 12 cm. Na konkavnoj strani nalazi se hilus kroz koji prolaze živci, arterije, vene i mokraćovod. Opskrba bubrega krvlju odvija se putem bubrežne arterije koja je ogranak trbušne aorte. Bubrežna arterija daje ogranke za prednji i stražnji dio bubrega, nadbubrežnu žlijezdu, nakapnicu i mokraćovod. Interlobarne arterije granaju se na granici kore i srži u arkuatne arterije od kojih kroz koru prema čahuri odlaze interlobularne arterije. Od njih se odvajaju dovodne arteriole, stvaraju glomerularna kapilarna klupka iz kojih nastaju odvodne arteriole. Svaka odvodna arteriola daje ogranke za peritubularnu kapilarnu mrežu proksimalnog i distalnog kanalića. Odvodne arteriole iz jukstamedularnih nefrona daju duge kapilare koje odlaze ravno u srž prateći Henleovu petlju i vraćaju se na granicu između kore i srži. U silaznom kraku kapilare imaju kontinuirani, a u uzlaznom kraku fenestrirani endotel. Vene slijede arterije, ali stvaraju obilne anastomoze. Limfne žile prate krvne žile i dreniraju limfu lijevo u paraaortalne limfne čvorove, a desno u parakavalne i interaortikokavalne limfne čvorove. Živci dolaze od vagusnog živca preko plexusa renalne arterije, te velikog splanhničkog živca i celijačnih ganglija (3-6).

1.3. HISTOLOGIJA BUBREGA

Nefron je osnovna bubrežna jedinica građena od glomerula, proksimalnog zavijenog kanalića, silaznog tankog i uzlaznog debelog kraka Henleove petlje, distalnog zavijenog kanalića, sabirnih kanalića i sabirne cijevi. Glomerul ili bubrežno tjelešce je promjera 200 μm i građen je od kapilarnog klupka okruženog Bowmanovom čahuricom. Unutrašnji list čahure čine podociti, stanice koje oblažu glomerularne kapilare, a vanjski list čini jednoslojni pločasti epitel uz bazalnu membranu. Između dva lista Bowmanove čahure je mokraćni prostor u kojem se skuplja glomerularni filtrat. Na žilnom polu glomerula nalaze se aferentna i eferentna arteriola, a na mokraćnom polu proksimalni zavijeni kanalić. Podociti su građeni poput hobotnice: voluminozno tijelo ima nekoliko dugih izdanaka razgranatih u brojne prstolike „nožice“ koje oblažu površinu glomerularnih kapilara i okružuju filtracijske pore široke 25 nm, prekrivene pukotinastom opnom

debljine 6 nm. Aktinski citoskelet održava oblik podocita i omogućava njihovu prilagodbu. Osim što sintetiziraju glomerularnu bazalnu membranu (GBM) i vaskularni endotelni čimbenik rasta (VEGF), podociti održavaju stijenku i oblik kapilarne petlje nasuprot visokom intraglomerularnom hidrostatskom tlaku. Između fenestriranog endotela i podocita je glomerularna bazalna membrana debela 0,1 μm . Elektronsko mikroskopski razlikuje se gusti srednji sloj i dva rijetka vanjska sloja koji su fibronektinom povezani s endotelnim stanicama i nožicama podocita. Gusti sloj tvori mreža kolagena tipa IV i laminina uloženi u matriks negativno nabijenog heparan-sulfata, proteoglikana koji onemogućava prolaz anionskim molekulama. Glomerularna bazalna membrana je selektivni makromolekulski filter koji predstavlja fizičku i ionsku prepreku prolasku bjelančevina (3, 7). Središnja potpora kapilarnom klupku je mezangij građen od matriksa u koji su uložene dvije vrste stanica različitog podrijetla, iz koštane srži i iz glatkih mišićnih stanica hilusnih arteriola. Stanice podrijetlom iz koštane srži (10%) su fagociti, IgA-antigen pozitivne stanice s Fc receptorom i monociti zaduženi za upalnu reakciju. Stanice podrijetlom iz glatkih mišićnih stanica hilusnih arteriola (90%) imaju nepravilan oblik s brojnim citoplazmatskim izdancima u kojima se nalaze gusti snopovi mikrofilamenata aktina, miozina i aktinina, a zadužene su za glomerularni protok i filtraciju (8-10). Mezangijske stanice sadržavaju receptore za angiotenzin II čija aktivacija smanjuje protok kroz bubreg i receptore za atrijski natriuretski čimbenik koji djeluje vazodilacijski, relaksira mezangijske stanice i povećava protok krvi i djelotvornu filtracijsku površinu. Mezangijske stanice obavljaju funkciju sinteze matriksa, endocitoze proteina i fagocitoze. Proksimalni zavijeni kanalić oblaže cilindrični epitel s brojnim mikrovilima koji tvore četkastu prevlaku. U apikalnom dijelu citoplazme između polazišta mikrovila su brojni mjehurići koji apsorbiraju bjelančevine u glomerularnom filtratu. Pinocitozni mjehurići udružuju se s lizosomima u kojima se makromolekule razgrađuju i kao monomeri vraćaju u krvni optok. Henleova petlja sudjeluje u koncentriranju mokraće i zadržavanju vode u organizmu. Sastoji se od debelog dijela silaznog kraka, tankog dijela silaznog kraka, tankog dijela uzlaznog kraka i debelog dijela uzlaznog kraka. Tanki dio silaznog kraka petlje potpuno je propustan za vodu, a uzlazni krak je nepropustan. U debelom dijelu uzlaznog kraka NaCl aktivnim prijenosom prenosi se u intersticij i održava gradijent hipertoničnosti potreban za koncentriranje mokraće. Osmotski tlak u intersticiju na vrhovima piramida je četiri puta veći od osmotskog tlaka krvi. Debeli uzlazni krak Henleove petlje ulazi u koru, nakon kratkog toka postaje zavijen i naziva se distalni zavijeni kanalić.

Ekstraglomerularne mezangijske stanice uz žilni pol glomerula dio su jukstaglomerularnog aparata. Na dodirnom mjestu distalnog kanalića i dovodne arteriole je tzv. gusta pjega čije su stanice osjetljive na koncentraciju iona i volumen vode u kanalićima, te potiču jukstaglomerularne stanice u dovodnoj arterioli na lučenje renina. Renin aktivira angiotenzinski sustav koji izaziva lučenje aldosterona i posljedično reapsorpciju soli i vode. Distalni kanalić izlučuje u mokraću vodik i amonijeve ione i tako regulira acidobaznu ravnotežu krvi. Iz distalnih zavijenih kanalića mokraća ulazi u sabirne kanaliće koje se udružuju u veće sabirne cijevi proširene na vrhovima piramida. Odvodni kanali imaju glavnu ulogu u koncentriranju mokraće. Pri smanjenom unosu vode, djelovanjem antidiuretskog hormona kojeg izlučuje neurohipofiza epitel sabirne cijevi postane propustan za vodu, te se voda zadržava u tijelu. Bubrežni intersticij je uzak odjeljak između mokraćnih kanalića, krvnih i limfnih žila. Građen je od vezivne strome, fibroblasta, kolagenih vlakana i osnovne tvari koja je, osobito u srži, bogata vrlo hidriranim proteoglikanima (3, 7).

1.4. FIZIOLOGIJA BUBREGA

Bubrezi imaju sekrecijsku, ekskrecijsku, apsorpcijsku, metaboličku i endokrinu ulogu.

Usklađenim djelovanjem pluća, bubrega i njihovih pufera održava se pH tjelesnih tekućina. Bubrezi izlučuju brzinom sukladnom nastanku brojne krajnje metaboličke proizvode nepotrebne organizmu, kao što su urea, mokraćna kiselina, kreatinin, te krajnje proizvode metabolizma hemoglobina i metabolite hormona. Bubrežima se odstranjuju strane tvari iz tijela poput lijekova, pesticida i kemijskih tvari unesenih hranom. Četiri glavna odsječka nefrona određuju sastav i volumen mokraće procesom selektivne reapsorpcije i sekrecije otopljenih tvari i vode. Ukupni volumen krvi prođe kroz bubrege za pet minuta. Hidrostatski tlak u glomerularnim kapilarama je 45 mmHg. Glomerularni filtrat nastaje zbog razlike između hidrostatskog tlaka krvi i zbroja onkotskog tlaka plazme s hidrostatskim tlakom u Bowmanovoj čahuri. Kemijski sastav glomerularnog filtrata sličan je plazmi, ali gotovo ne sadržava bjelančevine. Epitel proksimalnog zavijenog kanalića apsorbira glukozu, aminokiseline, 85% NaCl i vode, fosfate i kalcij. Glukoza, aminokiseline i Na⁺ prenose se aktivno uz pomoć natrijske crpke, a voda difuzijom u smjeru osmotskog gradijenta. Kreatinin i strane tvari izlučuju se u lumen kanalića. Glavna zadaća nefrona je apsorpcija vode s Na⁺, Cl⁻, ostalim anionima i otopljenim organskim tvarima. Dnevno se reapsorbira 25.200 mmol Na⁺ i oko 178 L vode. U proksimalnom kanaliću reapsorbira se 67%

i u Henleovoj petlji 20% glomerularnog filtrata. U distalnim djelovima nefrona djelovanjem hormona oblikuje se sastav i volumen mokraće. Mnoge organske tvari ne podliježu ultrafiltraciji jer su vezane za bjelančevine plazme, te se izlučuju samo sekrecijom. Endokrina uloga bubrega očituje se izlučivanjem renina, prostaglandina, kinina, 1,25-dihidroksi-vitamina D₃ i eritropoetina (11, 12)

1.5. PATOLOGIJA BUBREGA

Bubrežne bolesti dijele se na bolesti glomerula, kanalića, intersticija i krvnih žila. Bolesti glomerula najčešće su imunološki posredovane, a bolesti kanalića i intersticija izazvane toksičnim i infektivnim uzrocima. Bolesti glomerula se mogu klasificirati prema kliničkim sindromima, histološkoj slici ili uzroku bolesti. Glomeruli mogu biti oštećeni segmentalno ili globalno. Više od 80% glomerula zahvaćeno je u difuznoj, a pojedini glomeruli u fokalnoj glomerularnoj bolesti. Spektar patoloških promjena kojima glomerul reagira na oštećenje uključuje staničnu proliferaciju, leukocitnu infiltraciju, zadebljanje GBM-a, hijalinozu i sklerozu. Endokapilarno proliferira endotel i mezangij, a ekstrakapilarno parijetalni epitel i visceralni epitel Bowmanove čahure. U akutnoj upali hipercelularnost može biti uzrokovana difuznom infiltracijom leukocita. Zadebljanje GBM-a uzrokovano je nakupljanjem membranske tvari ili odlaganjem imunoglobulina, imunih kompleksa i fibrina. Hijalinoza i skleroza glomerula su ireverzibilna oštećenja nastala zbog odlaganja proteina plazme odnosno kolagena u mezangijski matriks, što dovodi do kolapsa kapilara, zatvaranja lumena i segmentalnog ili potpunog ožiljkavanja glomerula. Određena klinička slika nije povezana obavezno samo s jednim histološkim entitetom, tj. istu kliničku sliku mogu dati različite patološke promjene u glomerulima. Glomerul ima ograničenu mogućnost reagiranja na oštećenje tj. određeni broj histoloških uzoraka koji se mogu naći u različitim glomerularnim bolestima. Zbog anatomske povezanosti bubrežnih struktura, napredovanje jednog patološkog procesa s vremenom zahvati sve komponente bubrega i vodi u kronično bubrežno zatajenje (KBZ). Ovisno o tome je li bubreg jedini bolesni organ ili su glomeruli zahvaćeni u sklopu sistemske bolesti, razlikuju se primarni i sekundarni glomerulonefritisi. U primarne bolesti glomerula ubrajamo: akutni postinfekcijski glomerulonefritis (GN), brzoprogresivni GN, nefrotski sindrom minimalnih oštećenja, fokalnu glomerulosklerozu, mezangioproliferativni GN, membranoproliferativni GN, IgA nefropatiju, dok u sekundarne GN u sklopu drugih sistemskih bolesti ubrajamo: Alportov sindrom, benignu

obiteljsku hematuriju, kongenitalni nefrotski sindrom, lupusni GN, GN uz druge autoimune bolesti, Goodpastureov sindrom, dijabetičku glomerulopatiju i amiloidozu (13-15). U tablici 1 prikazana je patohistološka podjela GN i osnovna morfološka obilježja.

Tablica 1. Patohistološki oblici GN i osnovna obilježja

NEPROLIFERATIVNI GN Obilježeni izostankom umnažanja stanica	Bolest minimalnih promjena	SM i IFM= uredan nalaz EM= difuzni gubitak nožica podocita
	Fokalna segmentalna glomeruloskleroza (FSGS)	SM=fokalni ili segmentalni kolaps kapilara glomerula i/ili ožiljci IFM=negativna ili zrnati depoziti IgM i C3 komponente komplementa EM=gubitak nožica podocita
	Membranski GN	SM= zadebljala GBM IFM= zrnati depoziti IgG i C3 komponente komplementa EM= subepitelni imuni depoziti sa stvaranjem šiljaka GBM oko depozita i kasnijom inkorporacijom u membranu
	Difuzna globalna glomeruloskleroza	SM= ožiljci, fibroza i skleroza većine glomerula
PROLIFERATIVNI GN Obilježeni umnažanjem stanica	Difuzni proliferativni GN	Proliferacija stanica >80 % glomerula
	Fokalni proliferativni GN	Proliferacija stanica <80 % glomerula
	Mezangioproliferativni GN	Proliferacija mezangijskih stanica s povećanjem količine mezangijskog matriksa, te mogućom upalnom infiltracijom i imunim depozitima u mezangiju
	Membranoproliferativni GN	Difuzna proliferacija mezangijskih stanica s povećanjem količine mezangijskog matriksa, te interpozicija prema GBM s njezinim zadebljanjem i reduplikacij (tip I), odnosno gustim intramembranskim depozitima (tip II), infiltracija makrofaga
	GN sa stvaranjem polumjeseca	Stvaranje polumjeseca= proliferacija parijetalnih epitelnih stanica i makrofaga koji se nalaze u Bowmanovu prostoru IFM= linearni depoziti IgG i C3 (Tip I); zrnati depoziti IgG i komplementa (Tip II); bez depozita – pauciumuni (Tip III)
Bolesti odlaganja	Amiloid, krioglobulini, fibrilarni/imunotaktoidni GN	
Vaskulitisi Trombotička mikroangiopatija	Glomerularna mikrotromboza, vaskulitis, zadebljana stijenka arterija i arteriola	
Nasljedne / ultrastrukturne promjene GBM	ALPORTOV SINDROM Promjene GBM na EM u smislu stanjenja, zadebljanja, nepravilnosti, fragmentacije, duplikacije BOLESTI TANKIH MEMBRANA Promjene GBM na EM u smislu generaliziranog stanjenja na EM	

Kratice: **EM** elektronska mikroskopija, **SM** svjetlosna mikroskopija, **IFM** imunofluorescentna mikroskopija, **GN** glomerulonefritis, **GBM** glomerularna bazalna membrana. Preuzeto iz: Ponticelli C, Mihatsch MJ, Imbasciati E. 2005. Renal biopsy: indications for and interpretations. U: Davis AM et al (urednici). Oxford text book of clinical nephrology. Oxford University Press, 169-182.

Etiološki, bolesti glomerula mogu biti nasljedne ili stečene. Mutacije gena uzrokuju oštećenje određenog proteina filtracijske barijere, podocita ili GBM kao npr. u FSGS i većinom se manifestiraju u djetinjstvu (16, 17). Obiteljske glomerulopatije su rezultat genske mutacije strukturnog proteina kolagena (18-20). U većine primarnih i mnogih sekundarnih glomerulopatija patofiziološka podloga je imunološki mehanizam u kojem autoprotutijela, cirkulirajući imuni kompleksi, citotoksični limfociti ili citokini oštećuju glomerule (21, 22). U tubulointersticijskim nefropatijama primarno su oštećeni bubrežni kanalići i intersticij. Uzroci oštećenja su kemijski agensi, lijekovi, imunološke reakcije, metabolički poremećaji, infekcije i oštećenja u sklopu nasljednih bolesti ili novotvorina. U akutnoj upali nalazi se edem bubrežnog intersticija i miješani upalni infiltrat s mjestimičnom nekrozom epitela kanalića, dok u kroničnoj upali prevladava intersticijska fibroza, a kanalići pokazuju jednostavnu ili dilatacijsku atrofiju. Oštećenje tubulointersticija prate poremećaji apsorpcije, sekrecije, razmjene elektrolita i izostanak hormonskog učinka. Bolesti krvnih žila su esencijalna hipertenzija i vaskulitis u obliku hijalinog ili hiperplastičnog zadebljanja, odnosno fibrinoidne nekroze stijenki malih krvnih žila (21, 22).

1.6. KLINIČKA SLIKA GLOMERULONEFRITISA

Klinički se GN može manifestirati kao asimptomatski poremećaj laboratorijskih nalaza, akutni nefritički sindrom, nefrotski sindrom, akutno ili kronično bubrežno zatajenje.

1.6.1. ASIMPTOMATSKI POREMEĆAJI LABORATORIJSKIH NALAZA MOKRAĆE

Proteinurija, hematurija/eritrociturija, leukociturija i cilindri mogu se pojaviti pojedinačno ili u međusobnoj kombinaciji. Ukupna proteinurija do 150/mg /1.73 m²/24h smatra se fiziološkom u zdrave djece i odraslih (23). Asimptomatska proteinurija od 150 mg/1.73m²/24h do 1.66 g/1.73 m²/24h je najčešći poremećaj koji upozorava na bubrežnu bolest iako hipertenzije i edema nema, a uzrok mogu biti različite primarne i sekundarne bolesti glomerula, te toksično oštećenje epitela kanalića (24). Vrijednosti proteinurije iznad 40 mg/m²/h, definiraju se kao nefrotska proteinurija i praćene su simptomima koji ukazuju na oštećenje bubrega (25). Proteinurija prema etiologiji može biti ortostatska, prolazna, i trajna. Ortostatska je jedino prisutna kad je bolesnik u uspravnom položaju, uglavnom je blaga i neselektivna. Prolazna proteinurija je obično povezana sa vježbanjem, stresom, povišenom temperaturom i dehidracijom. Perzistirajuća proteinurija

ukazuje na bubrežnu bolest i zahtjeva obradu. Značajna proteinurija je glomerularna, tubularna ili proteinurija zbog suviška (26, 27).

Izolirana eritrociturija može biti posljedica oštećenja u bilo kojem dijelu mokraćnog sustava (MS). Prisustvo eritrocita u urinu može se definirati kao izolirana eritrociturija, mikro ili makro hematurija. Na bubrežno podrijetlo eritrociturije upućuje prisutnost eritrocitnih ili hemoglobinskih cilindara i deformirani blijedi eritrociti. Mikrohematurija se definira sa više od 1-2 eritrocita po vidnom polju analiziranog sedimenta mokraće ili više od 5 eritrocita po μL analiziranog sedimenta mokraće. Prolazna mikrohematurija je učestala sa prevalencijom od 0.5-4% i najčešće se nađe slučajno na rutinskom testiranju zdravih pojedinaca ili nakon epizode makrohematurije (24, 28). Uzroci hematurije mogu biti u samom mokraćnom sustavu ili izvan njega. Bubrežni mogu biti glomerularni (akutni postinfekcijski GN, Henoch-Schönlein GN, IgA nefropatija, mezangiokapilarni GN, lupus GN, benigna obiteljska hematurija, Alportov sindrom, tromboza renalne vene, papilarna nekroza, kortikalna nekroza) ili neglomerularni (trauma, hidronefroza, policistični bubrezi, vezikoureteralni refluks, intersticijski nefritis, hemolitičko-uremički sindrom, Wilmsov tumor). Ostali uzroci su kamenci, povećanje prostate, opstrukcija MS, trauma MS, pretjerano vježbanje, mokraćna infekcija, anemija srpastih stanica, antikoagulantna terapija i tumori MS (24, 28).

Leukociturija je znak infekcije MS. Više od 5 leukocita u svakom vidnom polju analiziranog sedimenta centrifugirane mokraće je znak upale MS, odnosno više od 10000 leukocita/ml analizirane mokraće. Ukoliko je mokraća dobivena suprapubičnom punkcijom, broj leukocita ne smije biti veći od 1000/ml. Prisutnost velikog broja leukocita može upućivati na infekciju/upalu, ali i na kontaminaciju zbog nepravilnog uzimanja uzorka mokraće. Različiti tipovi leukocita mogu se naći u mokraći pa tako su neutrofilni često viđeni kod infekcija MS ili kao posljedica kontaminacije mokraće mikroorganizmima iz područja anogenitalne regije, a također se mogu naći kod proliferativnih GN ili kod akutnog intersticijskog nefritisa. Eozinofili $>1\%$ su specifičan znak akutnog intersticijskog nefritisa. Limfociti u mokraći su povećani kod bolesnika sa transplantiranim bubregom i znakovima akutnog staničnog odbacivanja. Epitel MS može se naći kao fiziološka pojava, ali i u sklopu bubrežnih bolesti. Tubularni epitel se može naći u akutnoj tubularnoj nekrozi, pri odbacivanju transplantiranog bubrega, te nefritičkom i nefrotskom sindromu. Nalaz leukocitnih cilindara upućuje na upalu bubrega, a leukociturija prati tubulointersticijski nefritis, pijelonefritis, lupusni nefritis ili odbacivanje presatka u slučaju

transplantacije bubrega. Patološki cilindri u mokraći nalaze se u bolestima bubrežnog parenhima, pa eritrocitni i granulirani cilindri upućuju na glomerulopatiju, a leukocitni cilindri na tubulointersticijske bolesti. Kristali u mokraći mogu biti fiziološka pojava u ovisnosti o prehrani, koncentraciji i pH mokraće. Fosfatni, oksalatni i uratni kristali nastaju zbog supersaturacije mokraće tim solima, što je posljedica metaboličkih poremećaja ili zbog pretjeranog unosa tvari bogatih navedenim solima. Ipak, prisutnost kristala cistina, tirozina, leucina ili kolesterola je uvijek patološka. Prisutnost mikroorganizama u urinu je patognomoničan znak mokraćne infekcije. Lipidi se normalno ne nalaze u mokraći, ali su tipično prisutni u nefrotskom sindromu, policističnoj bubrežnoj bolesti i primarnom poremećaju metabolizma lipida kao što je Fabryjeva bolest (24, 29-32).

1.6.2. AKUTNI NEFRITIČKI SINDROM

Akutni nefritički sindrom obilježen je hematurijom, oligurijom, smanjenom glomerularnom filtracijom, edemom i prolaznom hipertenzijom. Najčešći uzroci su: idopatske primarne bolesti glomerula, postinfekcijski GN, membranoproliferacijski GN, mezangioproliferacijski GN, i IgA nefropatija, a od sekundarnih bubrežnih bolesti Henoch-Schönleinova purpura i sistemski eritematozni lupus, te Alportov sindrom (24).

1.6.3. NEFROTSKI SINDROM

Nefrotski sindrom (NS) označava proteinuriju >1.66 g na 1.73 m² tjelesne površine u 24 h, odnosno >40 mg/m² na sat, praćenu hipoproteinemijom (koncentracija serumskih proteina < 50 g/L), hipoalbuminemijom (koncentracija serumskog albumina <25 g/L), hiperlipidemijom, lipidurijom i edemima (33). Nefrotski sindrom jedan je od najčešćih indikacija za bubrežnu biopsiju kako u djece, tako i u odraslih (34). Prije postavljanja dijagnoze glomerularne bolesti treba isključiti prerenalne ili tubularne uzroke NS: Bence-Jonesovu proteinuriju, mioglobinuriju ili β_2 -mikroglobinuriju. Zbog promjene razine čimbenika zgrušavanja (fibrinogen i čimbenici koagulacije V, VII, VIII i IX su povišeni, dok su antitrombin III (AT III) heparin kofaktor i čimbenici XI i XII smanjeni) povećana je sklonost tromboembolijskim komplikacijama (33). Najčešće bubrežne bolesti povezane s NS su: bolest minimalnih promjena, fokalna segmentalna glomeruloskleroza, membranski GN, mezangioproliferacijski GN i sistemski eritematozni lupus (24). U tablici 2 prikazana je podjela NS-a.

Tablica 2. Podjela nefrotskog sindroma (NS)

Idiopatski (primarni) NS	NS nepoznatog uzroka i uglavnom zahvaća samo bubrege
Sekundarni NS	NS koji je udružen s poznatom ili slijedi poznatu bolest kao posljedica iste
Kongenitalni NS	NS koji se prezentira unutar prva 3 mjeseca života
Rani dojenački NS	Javlja se od 3 do 12 mjeseca života
Obiteljski NS	Koji se javlja u 2 ili više članova obitelji
Sindromični NS	Koji se javlja u sklopu sindroma u kojem jednu od sastavnica čini NS (Alport sindrom, „nail-patella“ sindrom)
Steroid osjetljiv NS	Normalizacija proteinurije unutar 4 tjedna od početka liječenja standardnom inicijalnom kortikosteroidnom terapijom
Steroid rezistentan NS	NS koji ne odgovara na terapiju kortikosteroidima
Relapsirajući NS	Dva ili više relapsa unutar 6 mjeseci (ili 4 i više unutar 12 mjeseci)
Steroid ovisan NS	Učestalo relapsirajući NS sa 2 ili više uzastopna relapsa godišnje

Modificirano prema Practical Nephrology and Clinical Conferences Handbook 36th Annual Meeting. J Ehrlich. Guidelines for the management of nephrotic syndrome. 2002.g. str 8-10.

1.6.4. AKUTNO I BRZOPROGRESIVNO BUBREŽNO ZATAJENJE

Osnovna karakteristika akutnog bubrežnog zatajenja je iznenadna oligurija ili anurija i/ili porast uree ili kreatinina u krvi koja se razvije u nekoliko tjedana, praćeno je promjenama metabolizma vode i elektrolita, te acidobazne ravnoteže. Diureza može biti očuvana, pa takvo zatajenje zovemo neoliguričnim i najčešće se vidi kod djece izložene kirurškom stresu, liječene aminoglikozidima ili koja su dobivala kontrastna sredstva. Akutno bubrežno zatajenje može nastati zbog smanjenja bubrežne prokrvljenosti, djelovanja nefrotoksina, taloženja tvari u kanalićima, opstrukcije mokraćnih putova, vaskulitisa ili primarne glomerularne bolesti. Prerenalni uzroci odgovorni su za 50% svih slučajeva, a uzrokovani su šokom, dehidracijom, krvarenjem ili potrošnom koagulopatijom. Renalni uzroci bubrežnog zatajenja nalaze se u 40% svih slučajeva zbog glomerularnih, intersticijskih ili vaskularnih bubrežnih bolesti. U odraslih najčešći uzroci su vaskulitis, akutno tubularno oštećenje i tubulointersticijski nefritis, a u djece Henoch-Schönleinova purpura, hemolitičko-uremički sindrom i akutni intersticijski nefritis. Ako hipoperfuzija potraje dulje vrijeme, prerenalno zatajenje postaje renalno zbog ishemičnog oštećenja bubrežnog parenhima. Postrenalni uzroci čine 10% svih slučajeva i uglavnom su povezani s opstrukcijom mokraćnih puteva zbog kamenca, tumora, hiperplazije prostate ili opstruktivne anomalije u djece.

Brzoprogresivno bubrežno zatajenje je bolest različite etiologije koju karakterizira izrazito buran klinički tijek s naglim razvojem bubrežnog zatajenja (pad diureze i porast dušičnih tvari u krvi, praćeni poremećajem elektrolita i acidobazne ravnoteže). Najozbiljniji poremećaj je hiperkalijemija koja može dovesti do srčanih aritmija i zastoja srca u diastoli, a ako unos tekućine nije kontroliran, dolazi do nakupljanja tekućine, razvoja edema, hipertenzije, plućnog edema i srčanog zatajenja (35-39).

1.6.5. KRONIČNO BUBREŽNO ZATAJENJE

Postupno i nepovratno propadanje nefrona dovodi do kroničnog bubrežnog zatajenja (KBZ). Bubrezi su mali i skvrčeni, bubrežna funkcija trajno smanjena i javljaju se simptomi renalne osteodistrofije. Često postoji anemija, hiperfosfatemija, hipokalcemija i nikturija zbog gubitka sposobnosti koncentriranja mokraće. Prvi znakovi uremije su umor, slabost i rastresenost. Povišena je razina serumske uree i kreatinina, izražena umjerena acidoza, u sedimentu mokraće

nalaze se voštani cilindri. Najčešći uzroci kroničnog zatajenja su: IgA nefropatija, FSGS, membranski GN, šećerna bolest, nefritis izazvan lijekovima i policistična bolest bubrega (24, 40, 41). Kod djece najčešći uzroci KBZ su kongenitalne anomalije bubrega i MS (vezikoureteralni refluks sa refluksnom nefropatijom, displazija/hipoplazija bubrega), a zatim slijede glomerularne bolesti (membranoproliferativni GN, FSGS, GN sistemskih bolesti) i nasljedne bubrežne bolesti (Alportov sindrom, policistična bolest bubrega, cistinoza, oksaloza i kongenitalni NS) (42).

1.7. DIJAGNOSTIČKI POSTUPCI U BOLESTIMA BUBREGA

1.7.1. ANALIZA MOKRAĆE

Analiza mokraće najjednostavnija je dijagnostička metoda za ispitivanje MS. Analizira se boja, izgled, specifična težina, pH, prisutnost proteina, glukoze, hemoglobina, bakterija, leukocita, eritrocita, cilindra, epitelnih stanica, kristala i protozoa.

U fiziološkim uvjetima nalazi se 150-200 mg proteina u 24-satnoj mokraći, od čega 30-60 mg Tamm-Horsfalova proteina (uromodulina) kojeg izlučuju stanice uzlaznog dijela Henleove petlje. Razlikuju se glomerularna proteinurija, tubularna proteinurija i proteinurija zbog suviška. Glomerularna proteinurija može biti selektivna i neselektivna. Selektivna je karakterizirana predominacijom albumina u usporedbi s drugim proteinima veće molekularne težine. Selektivnost glomerularne proteinurije obilježavaju proteini: albumin, IgG i transferin. Oštećenje tubularne reapsorpcije proteina male molekularne težine u proksimalnom kanaliću rezultira tubularnom proteinurijom kao što je Fanconijev sindrom. Najčešće se koriste 3 markera tubularne proteinurije: β_2 mikroglobulin, α_1 mikroglobulin i retinol vezajući protein. Proteinurija zbog suviška nastaje kad se u ultrafiltratu nađe mnogo proteina male molekularne težine i značajka je multiplog mijeloma, hemoglobinurije i mioglobinurije kad značajan porast proteina na filtracijskoj barijeri uzrokuje proteinuriju zbog preopterećenja (26, 27, 43). U fiziološkim uvjetima u sedimentu mokraće nalazi se do 5 eritrocita i 1-2 leukocita u svakom vidnom polju. Odljevi lumena distalnih kanalića su tzv. cilindri čiji je matriks sastavljen od istaloženog uromodulina. Razlikuju se eritrocitni, leukocitni i epitelni cilindri, a ako se ne može razaznati struktura stanica, radi se o grubo ili fino granuliranim cilindrima, te voštanim cilindrima. Citološkom analizom mokraće mogu se otkriti zloćudne stanice iz MS, dok nam elektroforeza proteina u urinu ukazuje na točno određenu frakciju proteina koja je dominantna (24, 27).

1.7.2. ISPITIVANJE BUBREŽNIH FUNKCIJA

Funkcija bubrega može se ispitati mjerenjem glomerularne filtracije, bubrežnog protoka plazme, sposobnosti koncentriranja mokraće i testiranjem regulacije ravnoteže vodikovih iona. Glomerularna filtracija izražava se klirensom određene tvari tj. volumena plazme koji se u jedinici vremena očisti od te tvari. Idealna mjera je klirens inulina koji se u potpunosti filtrira u glomerulima, a u kanalićima se ne izlučuje, niti resorbira. Kako u tijelu nema inulina, za mjeru glomerularne filtracije koristi se klirens endogenog kreatinina. Kreatinin se u kanalićima dodatno izlučuje pa je klirens kreatinina za 7% veći od klirensa inulina i iznosi 90 – 125 ml/min. Mjerenje se provodi skupljanjem 24-satne mokraće u kojoj se odredi količina izlučenog kreatinina i volumen mokraće, a istodobno se iz uzorka krvi izmjeri koncentracija serumskog kreatinina. Postoji više formula za izračun klirens kreatinina iz serumске koncentracije kreatinina, kao što su Cockcroft-Gaultova formula (44), a u djece Schwartzova formula (45).

1.7.3. SLIKOVNE PRETRAGE BUBREGA

Prikaz MS obično započinje ultrazvučnim pregledom (UZ). Pretraga je jednostavna i neinvazivna, a sam postupak nije ovisan o funkciji organa. Ultrazvučna metoda je korisna za procjenu veličine i oblika bubrega, stupnja hidronefroze, otkrivanje bubrežnih masa, cista i kamenaca, te intra/perirenalnih krvarenja. Služi za procjenu ostatne mokraće nakon mokrenja, te daje uvid u izgled mokraćnog mjehura i kanalnog sustava (ukoliko postoji dilatacija). Od značajne koristi je pri biopsiji bubrega, a moguća je i antenatalna dijagnoza nekih prirođenih mana MS. Dijagnostička vrijednost UZ ovisi o vještini liječnika ultrasoničara i bolesnikovoj suradnji. Color doppler UZ-om može se dijagnosticirati arteriovenska fistulu nakon bubrežne biopsije i isključiti veću bubrežnu ozljedu. U kombinaciji sa konvencionalnim UZ dobivamo informacije o funkciji presadka nakon bubrežne transplantacije, te se može vizualizirati tumorski tromb u bubrežnoj arteriji ili donjoj šupljoj veni. Power doppler UZ ima veliku specifičnost za dijagnozu akutnog pijelonefritisa, ali manju osjetljivost od CT. Ultrazvučna mikcijska cistografija uz primjenu kontrasta ima dijagnostičko značenje pri otkrivanju vezikoureteralnog refluksa (VUR) i mogla bi zamjeniti mikcijsku cistouretrografiju, kao i radionuklidnu cistografiju posebno u praćenju djece sa već prethodno dokazanim VUR. Dodatna upotreba color Doppler UZ doprinosi većoj osjetljivosti i specifičnosti u otkrivanju VUR (46). Nativna rentgenska snimka

prikazuje veličinu, oblik i položaj, bubrega, koristi se za dijagnostiku mineralnih i miješanih kamenaca u urotaktu (47). Intravenska urografija (IVU) daje odlične informacije o anatomiji, a u nešto manjoj mjeri i funkciji MS. Intravenski aplicirano kontrastno sredstvo koncentrira se u bubrežnim kanalićima i skuplja u odvodnom sustavu, a u određenim vremenskim razmacima snimaju se nefrogrami. Zbog brojnih nedostataka: zračenje, alergijske reakcije na primjenjeno kontrastno sredstvo, relativna invazivnost pretrage i slabiji prikaz nefrograma kod oslabljene bubrežne funkcije sve više ovu pretragu zamjenjuje upotreba UZ, nuklearnomedicinske pretrage i MR (magnetska rezonancija) (47-49). Retrogradna pijelografija je minimalno invazivni postupak u kojem se tijekom cistoskopije kroz ureteralni kateter aplicira kontrastno sredstvo. Anterogradna pijelografija je invazivna metoda kojom se perkutanom putem pod kontrolom ultrazvuka ili kroz postojeću nefrostomu postavi kateter u bubrežnu nakapnicu i aplicira kontrastno sredstvo. U cistografiji i mikcijskoj cistouretrografiji instilira se kontrastno sredstvo u mokraćni mjehur kroz transuretralni kateter ili suprapubičnom punkcijom mokraćnog mjehura, te snima prije, za vrijeme i nakon mokrenja (49). Metodu zbog mnogo manje izloženosti zračenju, te veće osjetljivosti kod djece zamjenjuje direktna radionuklidna cistografija (50, 51). Scintigrafski se uz pomoć radionuklida ^{99m}Tc -DTPA (dietilentriamin-pentaoctena kiselina) može procijeniti glomerularna funkcija i to svakog bubrega zasebno. Statička scintigrafija je tehnika izbora za evaluaciju bubrežnog parenhima (otkrivanje malih kortikalnih lezija) i pri tome se koristi ^{99m}Tc -DMSA (dimerkaptoantarna kiselina) koji se veže za stanice proksimalnih kanalića. Radionuklidna renografija se izvodi uz pomoć izotopa koji se ne zadržavaju u stanicama bubrega, već se slobodno filtriraju (^{99m}Tc -DTPA) ili secerniraju (^{99m}Tc -MAG3-merkptoacetiltriglicin). Indicirana je kod postavljanja dijagnoze i praćenja svih onih uropatija koje zahtjevaju evaluaciju individualne bubrežne funkcije kao i/ili evaluaciju ekskrecijske bubrežne funkcije (52).

Kompjutoriziranom tomografijom (CT) analiziraju se topografsko-anatomske odnose (tumori, retroperitoneum, trauma, krvarenja, apscesi), a magnetskom rezonancijom (MR) tekućine u cističnim lezijama, krvne žile, i mokraćni kanali. Primjenom uz bolus gadolinium pentetske kiseline i brzim uzastopnim snimanjem dobivaju se podatci o glomerularnoj filtraciji i tubulskoj funkciji. Problem je što MR nije uvijek lako dostupna, pretraga traje relativno duže u usporedbi s CT i kod djece manje od 6.g. uglavnom je potrebna sedacija bolesnika (53). U angiografskoj metodi kontrastno sredstvo injicira se kroz kateter uveden transfemoralno. Indikacije za angiografiju su sumnja na stenozu renalne arterije, embolizacija tumora itd. Danas se uglavnom

koristi metoda digitalne suptrakcijske angiografije koja uz pomoć računala obrađuje radiografski nalaz (47-49).

1.7.4. PERKUTANA BUBREŽNA BIOPSIJA

Perkutanom biopsijom uzima se uzorak bubrežnog parenhima pomoću igle za patohistološku analizu. To je dijagnostički zahvat u kojem se na temelju patohistološkog pregleda uzorka bubrežnog parenhima utvrđuje vrsta, aktivnost i stadij patološkog procesa. Osim toga, bubrežne biopsije pružaju uvid u rane patološke promjene u bubrežnoj kori koje je moguće imunohistokemijski analizirati i procijeniti funkcionalno i prediktivno značenje izražaja nekog tkivnog antigena. Perez-Aza, Iversen i Brun sredinom prošlog stoljeća započeli su sa perkutanom biopsijom bubrega. Prihvaćanje ove metode u svijetu otvorila se mogućnost dijagnosticiranja i novog klasificiranja nefropatija (54, 55). Tehnika zahvata pojednostavljena je uporabom Tru-cut ili Urocut igala i ultrazvučnim navođenjem optimalnog mjesta za biopsiju. Donji pol lijevog bubrega je najčešće mjesto biopsije i izvodi se u pronacijskom položaju bolesnika. Opća anestezija se primjenjuje kod pedijatrijske populacije. U većini slučajeva izvodi se da bi se odredila priroda i težina same bolesti, te izabrao najbolji modalitet liječenja. Također se izvodi iz prognostičkih razloga (npr. za evaluaciju nefrotoksičnosti pri primjeni kalcineurinskih inhibitora) ili za praćenje novih protokola liječenja. Indikacije i kontraindikacije za perkutanu bubrežnu biopsiju navedene su u tablici 3. Nakon biopsije potrebno je mirovati 24 h uz nadzor krvnog tlaka i sakupljanje mokraće. U tom razdoblju očituje se 98% svih komplikacija. Makrohematurija se javlja u 2-7% bioptiranih, perirenalni hematoma u 0,2-0,9%, a potreba za transfuzijom u 0,5-1% bioptiranih; smrtni ishod je vrlo rijedak i javlja se u 0,125% bioptiranih. Perkutana bubrežna biopsija je siguran postupak i ozbiljnije komplikacije su rijetke. Histološkom analizom uzorka biopsije dobiva se točna dijagnoza patološkog procesa na bubrezima uz procjenu aktivnosti i kroniciteta što je bitno za terapijski pristup i prognozu bolesti (56-59).

Tablica 3. Indikacije i kontraindikacije za perkutanu bubrežnu biopsiju

INDIKACIJE	
<ul style="list-style-type: none"> • Steroid rezistentni NS • NS u prvoj godini života • NS u adolescentnoj dobi (u djece od 1-10 godina najčešći uzrok je bolest minimalnih promjena pa se djeca najprije liječe «ex iuvantibus», a u slučaju neuspješne terapije učini se biopsija • NS sa simptomima nefritisa (hipertenzija, makrohaturija, neobjašnjivo smanjenje GF, nizak C3) • Kod praćenja NS liječenog ciklosporinom • NS nakon infekcije hepatitis B virusom ili druge kronične infekcije • Akutni nefritički sindrom s brzim pogoršanjem bubrežne funkcije • Asimptomatska proteinurija i/ili hematurija ako je proteinurija obilna uz pogoršanje bubrežne funkcije • Izolirana makrohaturija sa sumnjom na IgA nefropatiju ili nasljedni nefritis • Sindrom akutnog bubrežog zatajenja ako se bubrežna funkcija ne oporavlja za 3-4 tjedna • Sistemne bolesti kao sistemski eritematozni lupus s proteinurijom i pogoršanjem bubrežne funkcije, vaskulitis sa znakovima oštećenja bubrega • Bubrežni presadak zbog sumnje na recidiv osnovne bolesti, akutnu ili kroničnu reakciju odbacivanja, sumnja na antikalcineurinsku toksičnost • Kronično bubrežno zatajenje nepoznatog uzroka (ako bubrezi nisu skvrčeni) 	
KONTRAINDIKACIJE	
<p>Apsolutne</p> <ul style="list-style-type: none"> • poremećaj koagulacije • nesuradljivi bolesnik • nekontrolirana arterijska hipertenzija • maleni skvrčeni bubrezi • perinefritički apsces 	<p>Relativne</p> <ul style="list-style-type: none"> • velike ciste • novotvorina bubrega • trudnoća • infekcije mokraćnog sustava • pretilost • lijekovi koji utječu na hemostazu • samo jedan bubreg • potkovasti bubreg • izražena hidronefroza • abnormalno položen bubreg

Modificirano po: Vrhovac B. Interna medicina. 3. dopunjeno hrv. izdanje: Medicinska biblioteka 2003; str. 1129, tbl.X.1.1. i tbl. X..1.3.i ESPN Handbook 2002. Waldherr R, Zurowska A : Kidney biopsy, iz tbl. 1 , str 106. Indication for kidney biopsy in children.

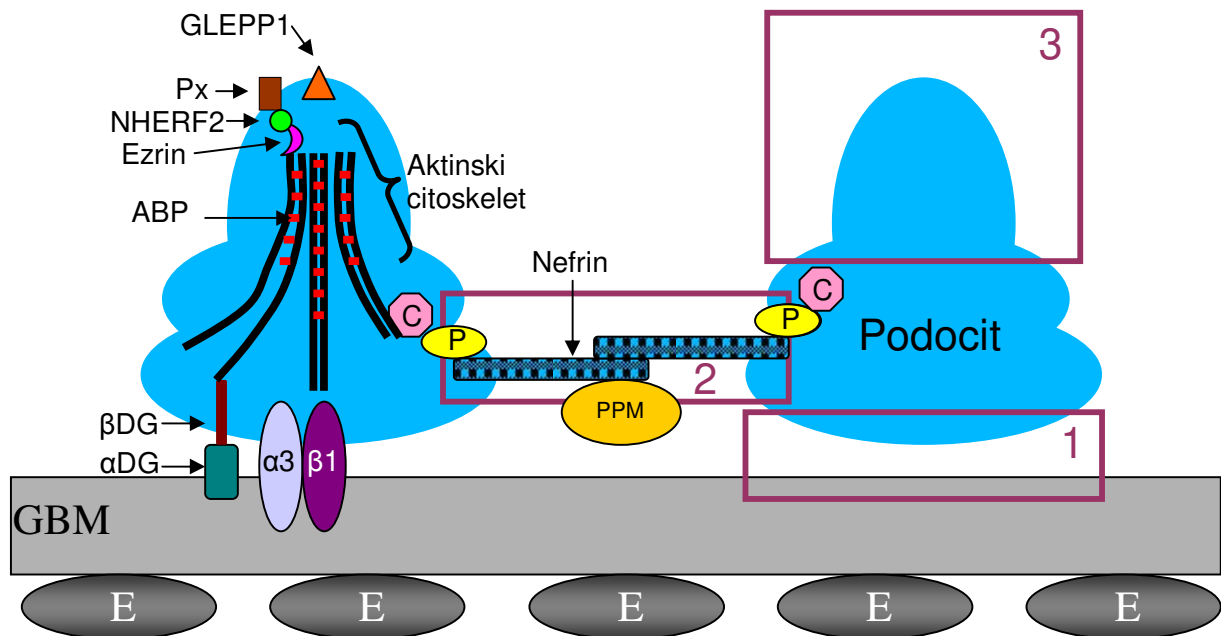
1.7.5. LIJEČENJE GLOMERULOPATIJA

Liječenje većine primarnih glomerulopatija usmjereno je na smanjenje upale koja je odgovorna za nastanak bolesti. Primjenjuju se kortikosteroidi, citostatici, plazmafereza za uklanjanje imunih kompleksa i drugi postupci pročišćavanja krvi, te suportivno-simptomatska terapija antihipertenzivima, hipolipemicima i nadoknadom bjelančevina. Sekundarne glomerulopatije liječe se u sklopu osnovne bolesti dok na genski uvjetovane glomerulopatije možemo djelovati simptomatski, a ukoliko se razvije terminalno bubrežno zatajanje u obzir dolazi dijaliza i transplantacija bubrega. U svjetlu novih saznanja pokušavaju se postaviti praktični kriteriji za liječenje pojedinih bubrežnih sindroma, (npr. NS sa histološkom slikom FSGS, koji je steroid rezistentan sa preporukom da se svi takvi bolesnici podvrgnu genskoj analizi. Posebno se preporuča genetsko testiranje za obiteljske oblike FSGS ako postoji mogućnost transplantacije bubrega sa živog donora) (16, 24, 25).

U posljednjem desetljeću razvoj i uporaba dijalize kod djece i transplantacija bubrega u prvim godinama života postale su opcija liječenja za djecu koja su umirala zbog kongenitalnog NS-finski tip. Kombinajska terapija je uglavnom učinkovitija od monoterapije kod multirezistentnog NS. Preporuka je da se što više bolesnika uključi u multicentrična studijska ispitivanja, te im se omogući najbolje liječenje uz intenzivnije praćenje (25).

1.8. FUNKCIONALNE MOLEKULE U GLOMERULARNOJ FILTRACIJSKOJ BARIJERI

Glomerularna filtracijska barijera sastoji se od fenestriranog endotela, GBM, podocita i pukotinaste membrane (Slika 1). Za očuvanje glomerularne filtracijske barijere od osnovne važnosti je interakcija susjednih podocita međusobno i s GBM. Narušena dinamika podocitnog aktinskog citoskeleta, površinskih podocitnih receptora i GBM dovodi do proširenja i skraćivanja podocitnih nožica, nalijeganja podocita na GMB ili odljepljivanja od GBM što se klinički može manifestirati proteinurijom sa ili bez NS i bubrežnim zatajenjem zbog razvoja glomeruloskleroze. Podocitne nožice imaju prema molekularnoj strukturi tri membranske domene čije su submembranske regije povezane međusobno aktinskim citoskeletom (60).



Slika 1. Podocit i glomerularna filtracijska barijera

1 bazalna domena, **2** junkcionalna domena (kompleks pukotinaste membrane), **3** apikalna domena, **ABP** aktin-vezujući proteini (alfa-aktinin 4, sinaptopodin), **C=CD2AP** (povezuje podocin i nefrin s aktinskim citoskeletom), **E** endotelne stanice, **GBM** glomerularna bazalna membrana, **GLEPP1** transmembranski protein s funkcijom receptora, **P** podocin, **PPM** proteini pukotinaste membrane (FAT, Neph-1, Neph-2, Neph-3, densin), **Px** podocalyxin, podoplanin i podoendin (održavaju negativni naboj i razmak između podocita i parijetalnih stanica), **α3β1** alfa-3 beta-1 integrin, **αDG** alfa dikstroglikan, **βDG** beta dikstroglikan (povezuju podocit s GBM).

Modificirano iz Sabljar Matovinović M. Podocyte injury in glomerular diseases. Izvor: <http://www.ifcc.org>. 2009; eJIFCC 20/01. Prema slici 3.3., str. 21.

Junkcionalna (engl. junctional) domena odnosi se na kompleks pukotinaste membrane i podocita, apikalna plazmina domena okrenuta je mokraćnom prostoru, a bazalna domena učvršćuje podocit u GBM. Pukotinasta opna građena je pretežno od transmembranskog proteina nefrina koji ima strukturnu i signalnu ulogu. Citoplazmatski kraj nefrina veže se na podocin i CD2-AP koji se veže na aktinska vlakna. Tijelo podocita vezano je preko α i β dikstroglikanskih kompleksa i $\alpha 3$ i $\beta 1$ integrina za određene matriksne proteine u GBM. Alfa i beta dikstroglikan povezani su s aktinskim citoskeletom i kad su prejako izraženi, mogu inducirati aberantni aktinski fenotip. Apikalna domena obložena je glikokaliksom u kojem su proteini podoplanin, podoendin i podokaliksin. Ektodomena podokaliksina je antiadhezina koji filtracijske pukotine održava otvorenima, dok je citoplazmatski dio, zajedno s ezrinom i NHERF2, povezan s aktinskim citoskeletom (61). Negativno nabijeni glikokaliks ograničava prolaz negativno nabijenih proteina, sprječava adherenciju parijetalnog epitela na podocite i održava razmak između susjednih podocita. U podocitnim nožicama aktinski citoskelet nalazi se iznad pukotinastih opni u obliku gustih aktinskih snopova, a neposredno ispod plazmaleme u obliku kortikalne aktinske mreže. U glomerularnim bolestima mezangijske stanice polimeriziranjem aktina oblikuju stres vlakna, izražavaju AGMA i u sklopu svoje hipertrofije poprimaju miofibroblastični fenotip (60, 62). Podociti su terminalno diferencirane stanice i normalno ne mogu proliferirati i izmjeniti svoj fenotip kao odgovor na ozljedu što ih čini najosjetljivijim dijelom glomerularne filtracijske barijere. Najčešći uzroci oštećenja podocita (bilo genetski, bilo stečeni) su poremećaji u sintezi nekih od proteina pukotinaste membrane, abnormalnosti GBM i adhezije podocita za GBM, abnormalnosti aktinskog citoskeleta i njemu pripadajućih proteina i poremećaji vezani uz proteine apikalne membranske domene (60, 63). U tablici 4 su prikazane mutacije pojedinih gena koje uzrokuju promjene u proteinima pukotinaste membrane, a histološki se prezentiraju kao FSGS.

Tablica 4. Mutacije gena koje su povezane sa fokalnom segmentalnom glomerulosklerozom (FSGS)

Simbol gena	Protein	Način nasljeđivanja	Histološka slika	Klinička slika
NPHS2	Podocin	AR	FSGS, Bolest minimalnih promjena	NS, steroid rezistentan, sa slabijim odgovorom na ciklosporin
NPHS1/ NPHS2	Nefrin/podocin	AR	FSGS	NS
ACTN4	Alfa-aktinin-4	AD	FSGS	NS, terminalno bubrežno zatajenje (TBZ). Javlja se u drugom desetljeću života, napreduje sporo
TRPC6	Prolazni receptor potencijalnog kationskog kanala 6	AD	FSGS	NS; Javlja se između 17-52. g. sa pojavom TBZ 10 g. od javljanja bolesti
PLCE1	Fosfolipaza C epsilon	AR	FSGS; Difuzna mezangijalna skleroza (DMS)	NS; steroid osjetljiv; Javlja se između 2. mjeseca i 9. g. života
WT1	Willm-ov tumor supresor protein	AD, „de novo“ mutacija	FSGS, DMS	Genitourinarne (GU) abnormalnosti, Willm-ov tumor, WAGR sindrom (Wilmsov tumor, aniridija, GU abnormalnosti, retardacija, hipospadija, obostrani kriptorhizam; Denys-Drash sindrom (GU abnormalnosti, bubrežno zatajenje, pseudohermafroditizam, Willm-ov tumor); Frasier-ov sindrom (muški pseudohermafroditizam i progresivna glomerulopatija)
LMXB1	Transkripcijski čimbenik 1 β za izražaj CD2AP i NPHS2	AD	FSGS	Distrofični nokti, odsutnost ili malformacije ivera, kontrakture u laktovima, glaukom, proteinurija
tRNA ^{Leu}	Nepoznat	Preko majke (mitohondropatija)	FSGS, tubulointersticijski nefritis	Gluhoća, diabetes mellitus Javlja se u djetinjstvu ili odrasloj dobi; MELAS sindrom (miopatija, encefalopatija, laktična acidoza, infarktu slične epizode) koji se prezentira u dojenačkoj dobi ili ranom djetinjstvu
COQ2	Koenzim Q2 homolog, važan za sintezu ubiquinona koji je prisutan u membranama svih stanica	AR	FSGS	Javlja se u dojenačkoj dobi ili ranom djetinjstvu i prezentira se neuromišićnim abnormalnostima
ITGB4	Integrin β 4	AR	FSGS	Uz bubrežne simptome prezentira se sa buloznom epidermolizom i atrezijom pilorusa

Modificirano prema Table 1, Gene mutations that are causally linked to focal segmental glomerulosclerosis; Woroniecki RP et al. Genetics of focal segmental glomerulosclerosis. In *Pediatr Nephrol* (2007) 22:638-644.

2. PROBLEMATIKA I CILJ ISTRAŽIVANJA

Aktin je citoskeletni polipeptid koji je biljeg miogene diferencijacije (64). Postoji šest glavnih izomorfni oblika tog kontraktilnog mikrofilamenta, teških po 45 kD. Alfa- i gama- mišićni aktin nalaze se u mišićnom tkivu, mioepitelu i miofibroblastima. Alfa-glatkomišićni aktin (AGMA), alfa-srčanomišićni aktin, alfa-poprečnoprugasti aktin i gama-glatkomišićni aktin su tkivno-specifični (65-67). Alfa-glatkomišićni aktin doprinosi mehaničkoj napetosti jer sudjeluje u kontrakciji krvnih žila u kojima je redovito izražen. U kori bubrega AGMA je izražen u glatkomišićnim stanicama stijenke krvnih žila, a vrlo slabo ili nimalo u glomerulima. Povezanost izražaja AGMA u bubregu s GN opisana je prije 15-tak godina na životinjskom modelu i u ljudi (Slika 2) (65). Fenotipska promjena mezangijskih stanica u «glomerularne miofibroblaste» očituje se povećanim izražajem AGMA i sintezom izvanstaničnog kolagena umjesto normalnog matriksa. U intersticiju fibroblasti i zrele tubularne epitelne stanice pod djelovanjem određenih čimbenika mogu proći epitelno-mezenhimalnu pretvorbu u miofibroblaste koji luče ekstracelularni matriks i omogućavaju početak (Slika 2a) i napredovanje (Slika 2b) intersticijske fibroze. Osim aktiviranih mezangijskih stanica, i podociti u glomerularnim poremećajima izražavaju AGMA (Slika 2c). Ta zapažanja potakla su ideju da rane patofiziološke prilagodbe bubrežnih stanica mogu upućivati prema novim terapijskim smjernicama u glomerularnim bolestima (68).

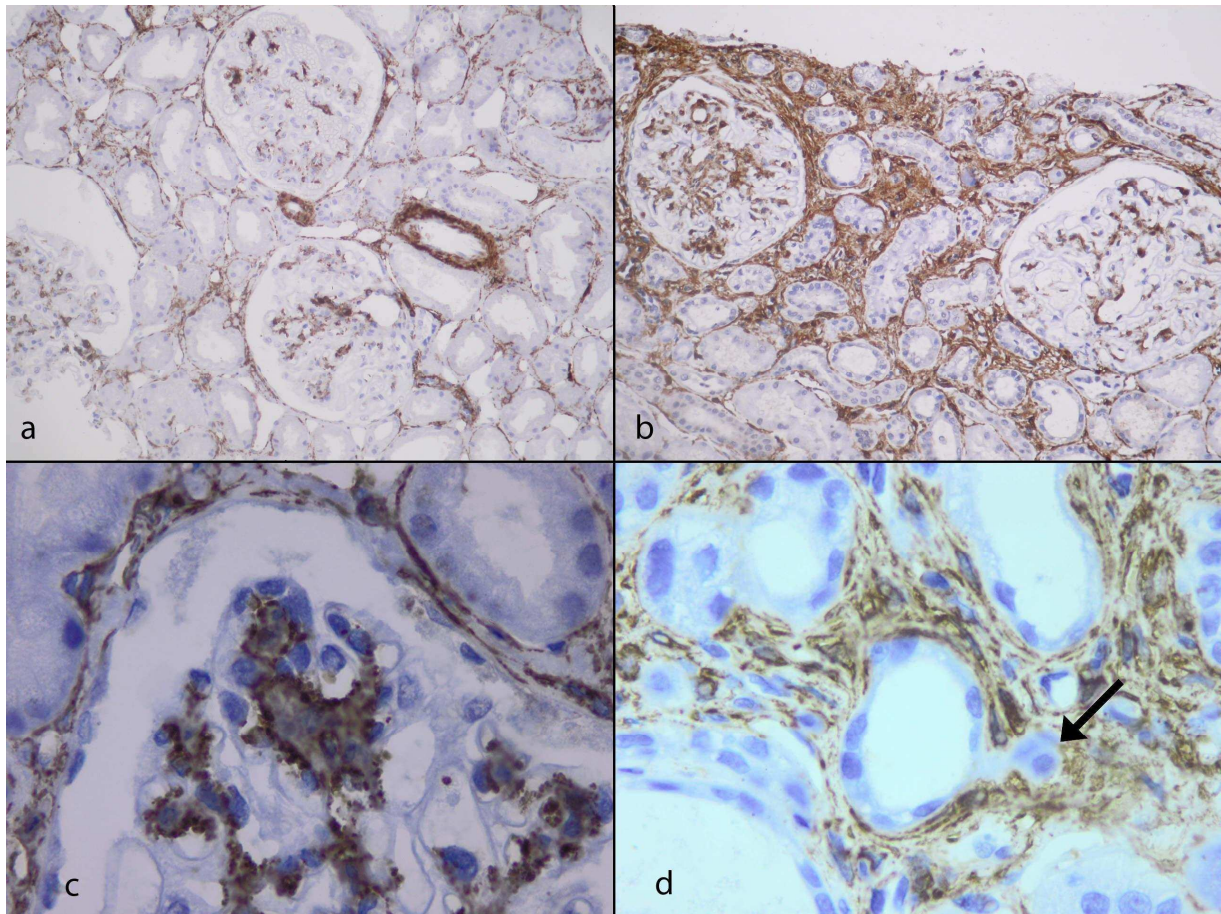
U eksperimentalnim uvjetima pokazano je da jetreni čimbenik rasta HGF i koštani morfogenetski čimbenik BMP-7, inače odgovorni za normalan razvoj fetalnog bubrega i održanje tubularnog epitela su inhibitori pretvorbe tubularnog epitela u miofibroblaste (69).

U štakorskom ili životinjskom modelu mezangioproliferativnog GN izazvanog autoprotutijelom na mezangijski Thy-1 antigen, utvrđen je prolazni pozitivni izražaj AGMA od 3. - 14. dana pokusa (70). U eksperimentalnom hipertenzivnom oštećenju bubrega u štakora mezangijske stanice mijenjaju fenotip i izražavaju AGMA, a promjena se može spriječiti uzimanjem antihipertenziva (71). Izražaj AGMA u intersticijskim miofibroblastima rani je znak intersticijske fibroze koja dugoročno vodi u slabljenje bubrežne funkcije. Rezultati nekoliko kliničkih studija pokazuju povezanost izražaja AGMA u glomerulima i intersticiju s vrstama glomerulopatija i promjenama u bubrežnoj funkciji. Povećan izražaj AGMA dokazan je i u proliferacijskim glomerulopatijama i nefritičkom sindromu (66, 68, 70). U nekim studijama IgA nefropatije utvrđeno je da je povećani izražaj AGMA u mezangijskim stanicama povezan s progresivnim

slabljem bubrežne funkcije (72). U studijama koje su istraživale FSGS povećani izražaj aktina u intersticiju bio je povezan s većom proteinurijom (73). U literaturi je malo podataka o povezanosti AGMA kao fenotipskog biljega aktivacije glomerulskih stanica i intersticijskih miofibroblasta s trenutnom glomerularnom funkcijom u različitim tipovima GN.

Cilj ovog istraživanja je ispitati je li izražaj AGMA povezan s tipom GN i promjenama bubrežne funkcije. Specifični ciljevi istraživanja su:

1. Utvrditi značajnost razlike u izražaju AGMA u glomerulima i intersticiju između skupina proliferacijskih i neproliferacijskih GN.
2. Utvrditi značajnost razlike izražaja AGMA u glomerulima i intersticiju obzirom na vrijednost serumskog kreatinina i klirensa kreatinina koji su pokazatelji bubrežne filtracije.
3. Utvrditi značajnost razlike AGMA u glomerulima i intersticiju obzirom na vrijednost krvnog tlaka.
4. Utvrditi značajnost razlike AGMA u glomerulima i intersticiju obzirom na vrijednost 24-satne proteinurije kao pokazatelja funkcije glomerularne filtracijske barijere.



Slika 2. Izražaj alfa-glatkomišićnog aktina (AGMA) u glomerulonefritisu

Različiti izražaji AGMA u glomerulima i intersticiju, **a** početne promjene i **b** uznapredovale promjene (100x), **c** izražaj AGMA na periferiji glomerularnog reznjica - u mezangijskim stanicama i podocitima (1000x), **d** početna intersticijska fibroza s pozitivnim izražajem AGMA u miofibroblastima i epitelno - mezenhimalna pretvorba tubularnog epitela (strelica) (1000x) SMA/HRP DAKO.

AGMA pozitivna područja su smeđe obojena.

3. HIPOTEZA

Izražaj AGMA povezan je s akutnim promjenama bubrežne funkcije, što se na razini glomerula očituje kao hiperfiltracija i obilnija proteinurija, a na razini intersticija kao povišena koncentracija kreatinina u serumu i snižen klirens kreatinina. Pretpostavljamo da će izražaj AGMA biti veći u bolesnika s proliferativnim tipom glomerulonefritisa, nego u bolesnika s neproliferativnim tipovima glomerulonefritisa.

4. TVORIVA I POSTUPCI

U razdoblju od siječnja 1994. do travnja 2007. godine izvršeno je 168 bubrežnih biopsija u KBC Split, 67 u djece (25 dječaka i 42 djevojčice) i 101 u odraslih bolesnika (37 muškaraca i 63 žene). Indikacije za biopsiju bile su: sumnja na glomerulopatiju, tubulopatiju ili pak akutno bubrežno zatajenje nejasna uzroka. Patohistološka dijagnoza postavljena je na temelju analize bubrežnog tkiva na Odjelu za patologiju Kliničkog zavoda za patologiju, sudsku medicinu i citologiju KBC Split i Odsjeku za elektronsku mikroskopiju Zavoda za patologiju Medicinskog fakulteta u Zagrebu (74). Iz povijesti bolesti pismohrane Klinike za dječje bolesti i Klinike za unutarnje bolesti KBC Split za svakog bolesnika prikupljeni su podaci o spolu, dobi, bubrežnom sindromu, patološkoj dijagnozi i kliničkim pokazateljima u vrijeme izvođenja biopsije-visini krvnog tlaka, koncentraciji serumskog kreatinina, klirensu kreatinina i 24-satnoj proteinuriji. Navedeni klinički pokazatelji analizirani su u kategorijama i apsolutnim vrijednostima. Iz studije su isključeni biopsirani bolesnici koji nisu imali patološku dijagnozu GN.

Analizirana je povezanost izražaja AGMA s patohistološkim nalazom i pokazateljima bubrežne funkcije.

4.1. ANALIZA BUBREŽNOG TKIVA

Za histološku, imunofluorescentnu (IF) i EM (elektronsko mikroskopsku) analizu korištena su dva cilindra bubrežnog tkiva. Jedan cilindar fiksiran je u Dubosque–Brasil fiksativu, dehidriran i uklopljen u parafin. Rezovi debljine 4 μm standardno su obojani hematoksilin-eozinom, perjordnom kiselinom/Schiffvim reagensom, impregnacijom srebrom po Jonesu i trikromnim bojenjem po Malloriju. Za imunoflorescentnu analizu drugi bubrežni cilindar istog bolesnika smrznut je i izrezan na preparate debljine 5 μm koji su fiksirani u acetonu 10 min i inkubirani s FITC-antiserumima (DAKO, Glostrup, Danska) na humana protutijela IgG, IgA, IgM i komponente komplementa C1q, C3 i C4 u trajanju od 60 minuta u tamnoj i vlažnoj komori. Imuni depoziti analizirani su na fluorescentnom mikroskopu Olympus 51 korištenjem HBO 200 žarulje i odgovarajućeg filtera. Za elektronsku mikroskopiju krajevi drugog cilindra odvojeni su skalpelom odmah nakon biopsije i fiksirani u 10% formalinu, postfiksirani u 1% osmijevom tetraoksidu, uklopljeni u Epon i izrezani na ultratomu Leiz. Rezovi su obojani željeznim citratom i uranil acetatom i analizirani pomoću elektronskog mikroskopa. U dijagnosticiranju je korištena klasifikacija bubrežnih bolesti Svjetske zdravstvene organizacije (75).

4.2. IMUNOHISTOKEMIJA

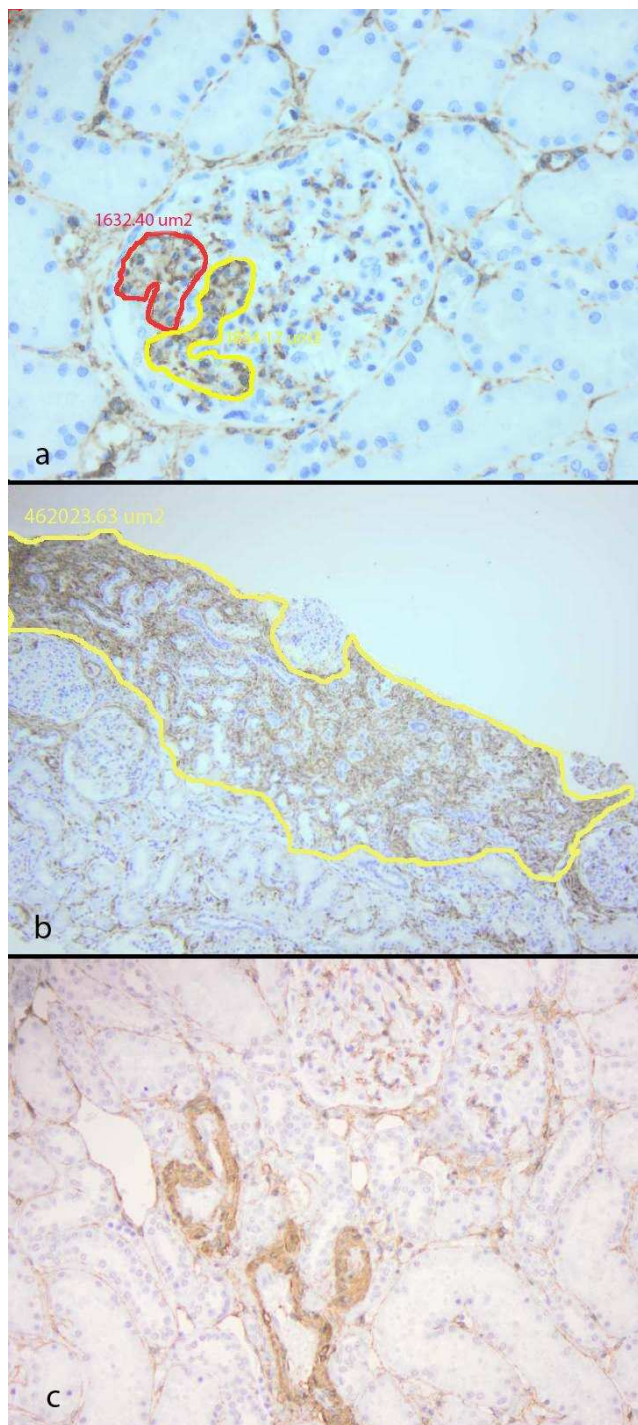
Za imunohistokemijsku analizu izražaja AGMA u bubrežnom parenhimu upotrebljeno je monoklonsko mišje protutijelo na humani alfa-glatkomišićni aktin (SMA klon 14, Dako, Glostrup Danska). Parafinski rezovi debljine 4 mm deparafinirani su u ksilolu i rehidrirani u gradijentu alkohola. Aktivnost endogene peroksidaze blokirana je 10-minutnom inkubacijom u 3% otopini vodikova peroksida. Primarno protutijelo razrijeđeno je u omjeru 1:150 i inkubirano 60 minuta. Nakon ispiranja u fosfatnom puferu (PBS) preparati su 30 minuta inkubirani sa sekundarnim protutijelom obilježenim enzimom peroksidazom (EnVision HRP). Nakon ispiranja u PBS apliciran je vizualizacijski sustav- kromogen diaminobenzidin i supstrat vodikov peroksid u trajanju od 10 minuta. Potom su preparati kontrastno obojeni hemalaunom, dehidrirani u gradijentu alkohola, izbistreni u ksilolu i pokriveni Canada balzamom.

4.3. MORFOMETRIJSKA ANALIZA

Za mjerenje izražaja AGMA u glomerulima i intersticiju upotrebljena je morfometrijska analiza slike uz pomoć računala (76). Za računalnu analizu korišteno je IBM-kompatibilno računalo s monitorom i mišem, grafička kartica tvrtke Microsoft SAD i digitalna kamera Olympus 4.1 Zoom povezana s Olympus BX41 mikroskopom (Olympus, Japan). Sustav je programiran (Analysis Soft Imaging System, SAD) za izračunavanje površine strukture čiji je perimetar prethodno obilježen.

Izmjerene su površine svih glomerula u preparatu, osim globalno skleroziranih, te je izračunata ukupna površina analiziranih glomerula i na srednjem povećanju (200x) je izmjerena i površina dijelova glomerula koji pokazuju izražaj glatkomišićnog aktina (Slika 3a). Omjer tih vrijednosti označava udio izražaja AGMA u glomerulima za svakog bolesnika.

Mikrofotografije cijelog preparata snimljene su na malom povećanju (40x), serijski pohranjene u radnu memoriju računala i morfometrijski analizirane. Najprije je izmjerena površina cijelog preparata u μm^2 , zatim je izmjerena površina intersticija u kojem se nalazi izražaj aktina u miofibroblastima. Omjer tih vrijednosti označava udio izražaja aktina u intersticiju za svakog bolesnika (Slika 3b). Unutrašnja pozitivna kontrola je izražaj aktina u mišićnom sloju bubrežnih arterija, a negativna kontrola preparat na koji nije bilo aplicirano primarno protutijelo. Kontrolni uzorak su biopsije 15 bolesnika nefrektomiranih zbog bubrežnog karcinoma, u kojima je analizirana kora bubrega koja nije zahvaćena tumorom (Slika 3c) (64).



Slika 3. Morfometrijska analiza izražaja AGMA u glomerulonefritisu

a Obilježavanje površine izražaja AGMA u glomerulu (400x) i **b** intersticiju (200x). Na slici **c** je bubrežni parenhim nakon nefrektomije zbog karcinoma bubrega u kojem je izražaj AGMA ograničen na stijenku krvnih žila, a u glomerulima i intersticiju neupadan (100x) SMA/HRP DAKO. AGMA pozitivna područja su smeđe obojena.

4.4. STATISTIKA

Odvojene statističke analize učinjene su za djecu i odrasle bolesnike. Korištena je neparametrijska Spearmanova korelacija, Mann-Whitney test i analiza varijance (ANOVA Kruskal-Wallis) uz podršku statističkog programa GraphPad Prism program (GraphPad software, Inc. San Diego, CA, SAD). Vrijednosti su izražene kao srednja vrijednost \pm standardna devijacija).

Izabrana razina statističke značajnosti je $p < 0.05$.

5. REZULTATI

Analiza prikupljenih podataka pokazala je da je u djece dobní raspon bio 1 - 17 godina (srednja dob 8,9 godina; medijan 9 godina), a u odraslih bolesnika 18 - 73 godine (srednja dob 45 godina, medijan 45 godina).

Indikacija za biopsiju postavljena je na temelju kliničke slike NS (56/168, 33%), proteinurije (28/168, 17%), akutnog bubrežnog zatajenja (20/168, 12%), kroničnog bubrežnog zatajenja (19/168, 11%) ili izolirane hematurije (16/168, 9,5%).

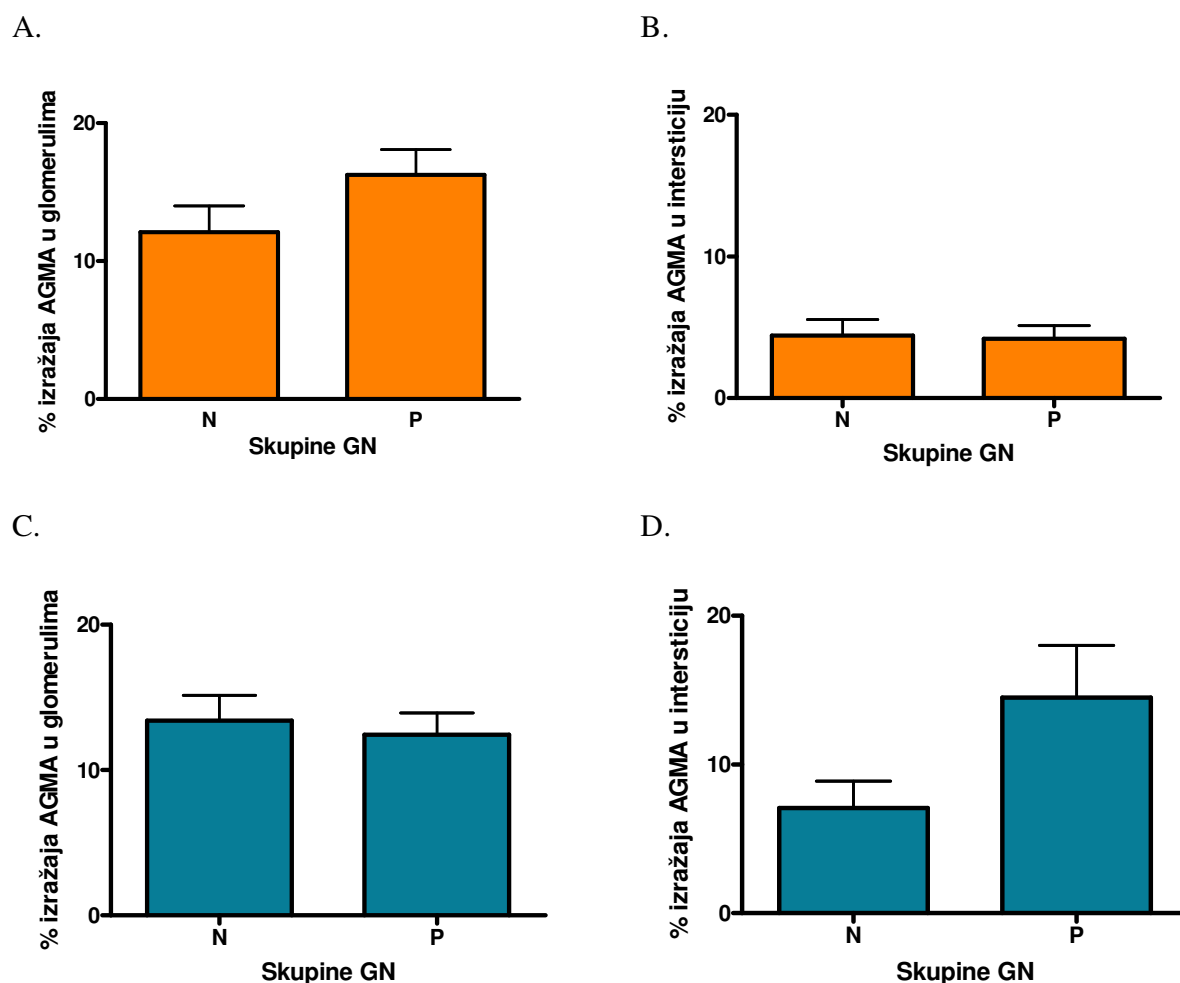
Patohistološkom analizom bioptičkog materijala GN je dijagnosticiran u 142 slučaja, 60 djece i 82 odraslih bolesnika. U tablici 5 prikazana je raspodjela patohistoloških dijagnoza obzirom na proliferacijsku i neproliferacijsku skupinu GN. U skupini proliferacijskih GN je 70% GN u djece i 53% GN u odraslih.

Tablica 5. Raspodjela proliferacijskih i neproliferacijskih GN u djece i odraslih bolesnika

	DJECA (N=60)	ODRASLI (N=82)
PROLIFERACIJSKI GN	46	52
IgA nefropatija	10	19
Mezangioproliferacijski GN	15	9
Henoch-Schöenlein purpura	4	6
Fokalni segmentalni GN	2	5
Brzoprogresivni GN	2	4
Endoproliferacijski GN	4	2
Lupus nefritis	3	3
Membranoproliferacijski GN	2	1
Alportov sindrom	1	
Churg-Strauss sindrom	1	
Fokalni segmentalni GN + pijelonefritis		1
Hemolitičko-uremični sindrom		1
Henoch Schönleinova purpura + akutni tubulointersticijski nefritis		1
Membranoproliferacijski GN + Alportov sindrom	1	
Tubulointersticijski nefritis + fokalni segmentalni GN	1	
NEPROLIFERACIJSKI GN	14	30
Membranski GN		16
Fokalna segmentalna glomeruloskleroza	1	11
Bolest minimalnih promjena	4	1
Fokalni GN (FGN)	3	
Fibrilarni GN	2	
Amiloidoza		1
Bolest tankih bazalnih membrana	1	
C1q nefropatija		1
IgM nefropatija	1	
Nasljedna nefropatija	1	
Membranski GN + tubulointersticijski nefritis	1	

Izražaj aktina u glomerulima i intersticiju

U djece izražaj AGMA u glomerulima i u intersticiju nije značajno različit između proliferacijskih i neproliferacijskih GN ($p=0.284$, Mann-Whitney test, odnosno $p=0.446$, Mann-Whitney test). Isto tako, u odraslih bolesnika izražaj AGMA u glomerulima i intersticiju se značajno ne razlikuje u skupini proliferacijskih GN i neproliferacijskih GN ($p=0,514$, Mann-Whitney test, odnosno $p=0.934$, Mann-Whitney test) (slika 4).



Slika 4. Prikaz izražaja AGMA u skupini proliferacijskih i neproliferacijskih GN

A) Postotak izražaja AGMA u glomerulima djece s GN, B) Postotak izražaja AGMA u intersticiju djece s GN, C) Postotak izražaja AGMA u glomerulima odraslih s GN, D) Postotak izražaja AGMA u intersticiju odraslih s GN.

Kratice: N=neproliferacijski GN, P=proliferacijski GN.

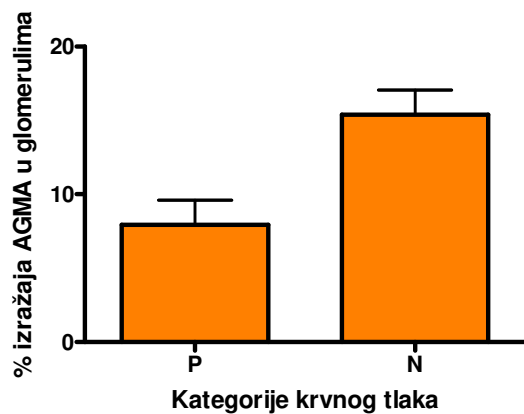
Krvni tlak

U djece je kategorizacija krvnog tlaka učinjena prema tjelesnoj visini i težini za dob uz pomoć percentilnih krivulja za visinu iz Centra za prevenciju i kontrolu bolesti (77) i podataka Nacionalnog zdravstvenog istraživanja iz 1999-2000. godine (78). Normalni krvni tlak imalo je 49 djece, visoki normalni 3, povišen 9, a bez podatka o krvnom tlaku bilo je 7 djece.

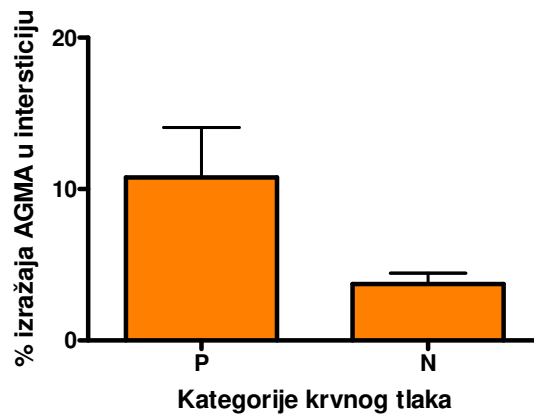
U odraslih bolesnika krvni tlak kategoriziran je kao normalan ili povišen po uobičajenim kriterijima za neželjene događaje (Dodatak 1) (34). Normalni krvni tlak imalo je 15 bolesnika, visoki normalni 13, povišen 56, a bez podatka o krvnom tlaku bilo je 17 bolesnika.

Slika 5 prikazuje povezanost izražaja AGMA u glomerulima i intersticiju s kategorijama krvnog tlaka u djece i u odraslih. Utvrđen je značajno veći intersticijski izražaj AGMA u djece koja su imala povišeni krvni tlak od djece koja su imala normalni krvni tlak ($p=0,001$, Mann-Whitney test). Nasuprot tome nije utvrđena značajna razlika u glomerularnom izražaju AGMA u djece s normalnim i povišenim krvnim tlakom ($p=0,504$, Mann-Whitney test). U odraslih bolesnika s normalnim ili povišenim krvnim tlakom nije nađena značajna razlika u izražaju AGMA ni u glomerulima ni u intersticiju ($p=1$, Mann-Whitney test, odnosno $p=0,692$, Mann-Whitney test).

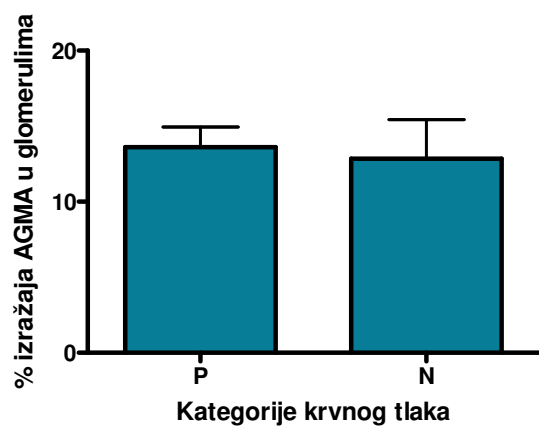
A.



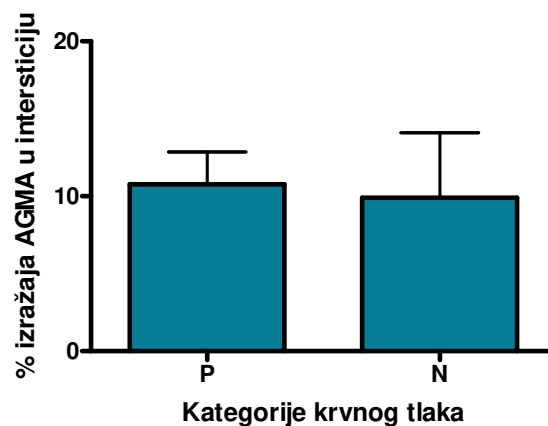
B.



C.



D.



Slika 5. Izražaj AGMA u intersticiju djece i odraslih s normalnim i povišenim krvnim tlakom.

Postotak izražaja AGMA u A) glomerulima i B) intersticiju djece s povišenim i normalnim krvnim tlakom. Postotak izražaja AGMA u C) glomerulima i D) intersticiju odraslih s povišenim i normalnim krvnim tlakom.

Kategorija P = povišen krvni tlak; kategorija N = normalan krvni tlak.

Srednji arterijski tlak (SAT) izračunat je po formuli: $SAT = [(2 \times \text{diastolički}) + \text{sistolički}] / 3$. Usporedbom vrijednosti srednjeg arterijskog tlaka, sistoličkog krvnog tlaka i dijastoličkog krvnog tlaka s postotkom izražaja AGMA u glomerulu, te u intersticiju nije nađena značajna povezanost u djece, ni u odraslih (tablica 6).

Tablica 6. Povezanost izražaja AGMA s apsolutnom vrijednošću krvnog tlaka u djece i odraslih

Spearman korelacija	Djeca	Odrasli
AG prema SAT	p=0,549	p=0,639
AG prema sRR	p=0,992	p=0,739
AG prema dRR	p=0,502	p=0,968
AI prema SAT	p=0,482	p=0,392
AI prema sRR	p=0,301	p= 0,492
AI prema dRR	p=0,239	p=0,778

Kratice: AG = alfa-glatkomišićni aktin u glomerulima I = alfa-glatkomišićni aktin u intersticiju, SAT = srednji arterijski tlak, sRR = sistolički arterijski tlak, dRR = dijastolički arterijski tlak

Serumski kreatinin

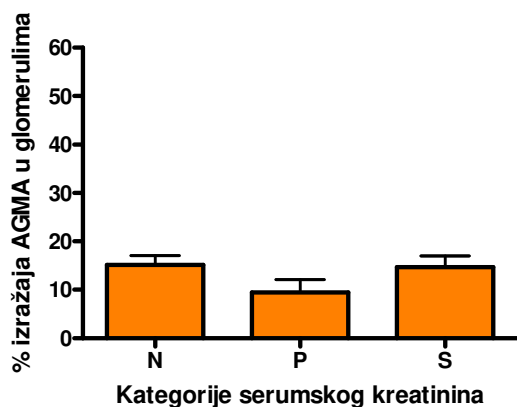
U vrijeme kad su bolesnici obrađeni referentni raspon serumskog kreatinina u Centralnom laboratoriju KBC Split bio je 63-107 $\mu\text{mol/L}$. Serumski kreatinin u djece kategoriziran je prema pedijatrijskom referentnom rasponu za serumski kreatinin kao normalan, povišen ili snižen (Dodatak 6) (79). Normalan serumski kreatinin imalo je 40 djece, povišen 13, snižen 8, a za sedmero djece nije pronađen podatak o vrijednosti serumskog kreatinina. Serumski kreatinin u odraslih kategoriziran je prema CTCAE, a u djece prema referentnim vrijednostima od Soldina i suradnika (Dodatak 2 i 6). Normalni kreatinin imalo je 38 bolesnika, povišen 45, a za 18 bolesnika nije pronađen podatak o vrijednosti serumskog kreatinina.

U djece i odraslih bolesnika izražaj AGMA uspoređen je s različitim kategorijama serumskog kreatinina (Slika 6). Izražaj AGMA u intersticiju je značajno veći u djece u kategoriji s povišenim nego normalnim serumskim kreatininom ($p=0.034$, ANOVA Kruskal –Wallis).

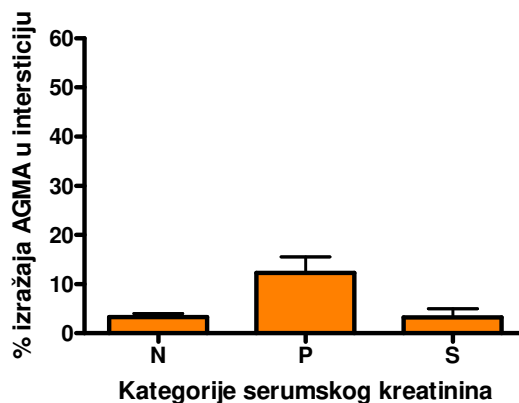
U djece s GN izražaj AGMA u glomerulima nije značajno različit obzirom na normalnu ili povišenu vrijednost serumskog kreatinina ($p=0.160$, ANOVA Kruskal-Wallis). Značajno veći izražaj AGMA u bubrežnom intersticiju imaju odrasli bolesnici sa stupnjem 3 porasta serumskog kreatinina u odnosu na bolesnike s normalnim serumskim kreatininom ($p=0,0009$, ANOVA Kruskal –Wallis). U dvoje bolesnika sa stupnjem 4 porasta serumskog kreatinina razlika se nije pokazala značajnom, vjerojatno zbog premalene skupine.

Glomerularni izražaj AGMA nije značajno različit u odraslih bolesnika s normalnim i povišenim serumskim kreatininom ($p=0,529$, ANOVA Kruskal –Wallis).

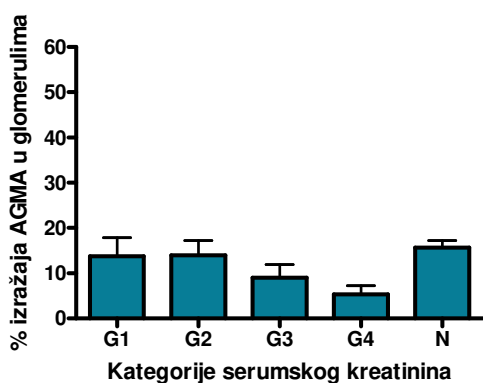
A.



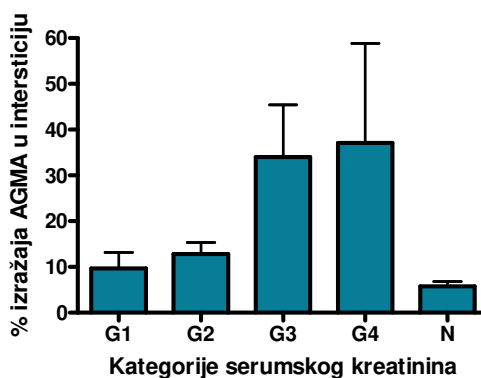
B.



C.



D.



Slika 6. Izražaj AGMA u glomerulima i intersticiju djece i odraslih bolesnika s GN i povišenim, normalnim ili sniženim serumskim kreatininom

Postotak izražaja AGMA u A) glomerulima i u B) intersticiju djece s povišenim, normalnim i sniženim serumskim kreatininom (Dodatak 6). Izražaj AGMA u C) glomerulima i D) intersticiju odraslih s normalnim i povišenim serumskim kreatininom (G1-G4, Dodatak 2).

Kratice: N = normalan, P = povišen, S = snižen serumski kreatinin, G = stupanj.

Uspoređen je izražaj AGMA u glomerulima i intersticiju s apsolutnom vrijednošću serumskog kreatinina (tablica 7).

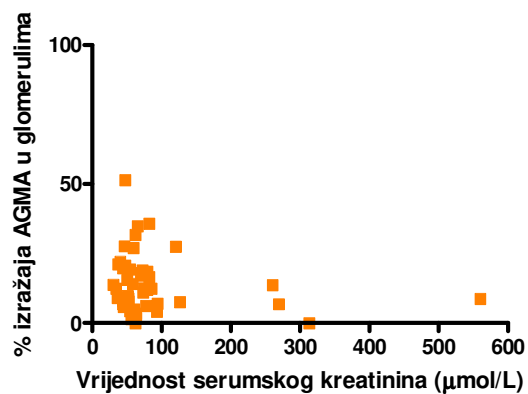
Tablica 7. Povezanost izražaja AGMA u glomerulima i intersticiju s apsolutnom vrijednošću serumskog kreatinina.

Spearman korelacija	Djeca	Odrasli
AG prema SK	$p=0,291$	$r=-0,395, p=0,0016^*$
AI prema SK	$r=0,454, p=0,0017^*$	$r= 0,5276, P<0,0001^*$

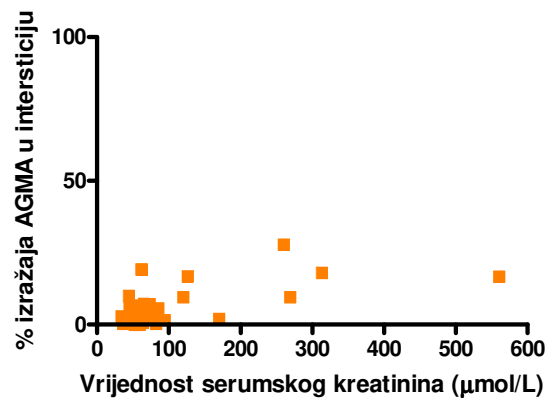
Kratice: AG alfa-glatkomišićni aktin u glomerulu, AI alfa-glatkomišićni aktin u intersticiju, SK serumski kreatinin

U djece nije nađena značajna povezanost izražaja AGMA u glomerulima i apsolutne vrijednosti serumskog kreatinina. U odraslih je utvrđena negativna povezanost između glomerularnog izražaja AGMA i apsolutne vrijednosti serumskog kreatinina ($p=0.0016$, Spearman $r=0.395$, ANOVA Kruskal-Wallis). U odraslih i u djece utvrđena je pozitivna povezanost između intersticijskog izražaja AGMA i apsolutne vrijednosti serumskog kreatinina (za djecu Spearman $r=0,454, p=0,0017$, ANOVA Kruskal –Wallis, a za odrasle $p<0.0001$, Spearman $r=0.5276$, ANOVA Kruskal –Wallis) (slika 7).

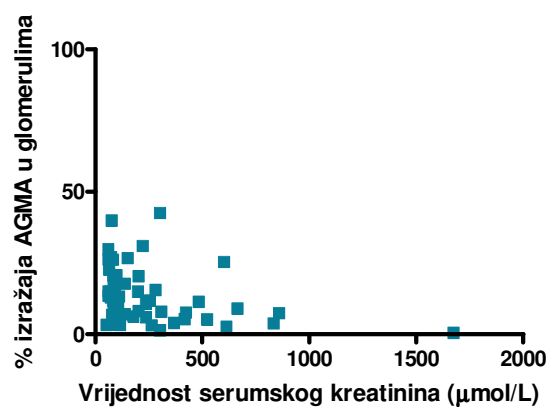
A.



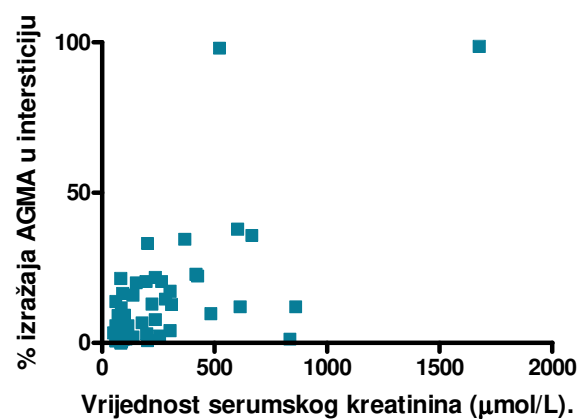
B.



C.



D.



Slika 7. Povezanost izražaja AGMA u glomerulima i intersticiju s apsolutnom vrijednosti serumskog kreatinina u djece i odraslih bolesnika s GN

Postotak izražaja AGMA u A) glomerulima i u B) intersticiju u djece s GN prema apsolutnoj vrijednosti serumskog kreatinina. Postotak izražaja AGMA u C) glomerulima i D) intersticiju odraslih bolesnika s GN prema apsolutnoj vrijednosti serumskog kreatinina.

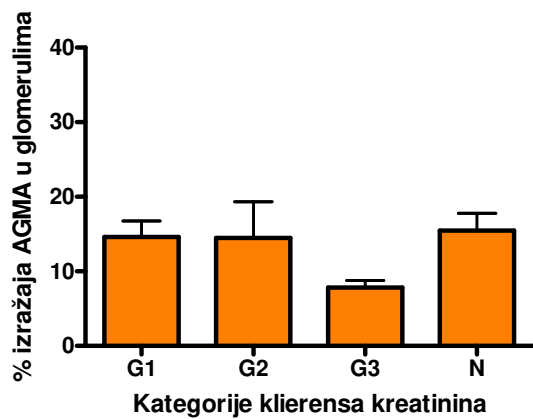
Klirens kreatinina

U djece je KK izračunat na temelju serumskog kreatinina i tjelesne visine uporabom Schwartz-ove metode (Dodatak 3) (80). Standardizirani KK za djecu korigiran je prema tjelesnoj površini i CTCAE kriterijima, te su vrijednosti KK kategorizirane. Normalan KK imalo je 14 djece, povišen 13, a podatak o vrijednosti KK nije imalo 12 djece.

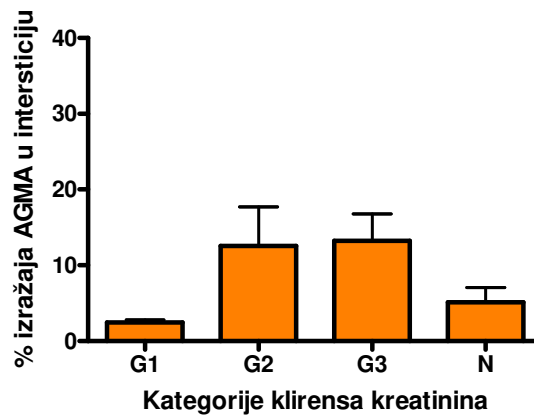
Kategoriziranje KK za odrasle bolesnike učinjeno je prema CTCAE kriterijima (Dodatak 4). Normalan KK imalo je 33 odrasla bolesnika, povišen 27, a 41 bolesnik nije imao podatak o vrijednosti KK.

Izražaj AGMA u glomerulima značajno se ne razlikuje u djece s normalnim i sniženim KK ($p=0,5495$), što je utvrđeno i za odrasle bolesnike ($p=0,975$). Nasuprot tome, izražaj AGMA u intersticiju je značajno veći u djece i odraslih bolesnika sa sniženim KK, nego u bolesnika s normalnim KK ($p=0,0152$, odnosno $p=0,0007$) (slika 8).

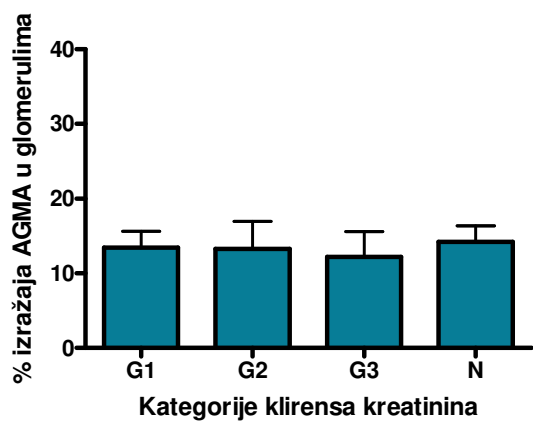
A.



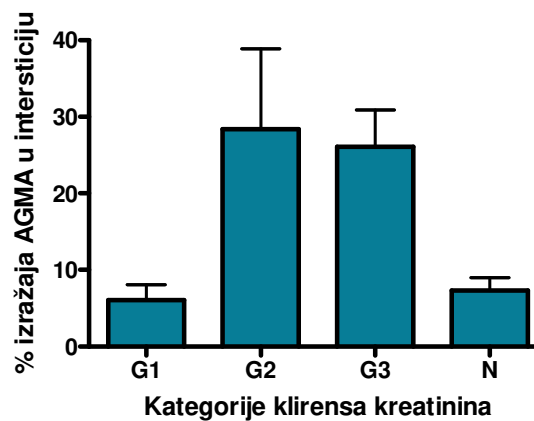
B.



C.



D.



Slika 8. Povezanost izražaja AGMA u glomerulima i intersticiju djece i odraslih s GN s normalnom ili sniženom vrijednosti KK izraženoj u stupnjevima (Dodatak 4)

Postotak izražaja AGMA u A) glomerulima i B) intersticiju djece s GN prema kategoriziranim vrijednostima KK. Postotak izražaja AGMA u C) glomerulima i D) intersticiju odraslih bolesnika prema kategoriziranim vrijednostima KK.

Kratice: G1 = stupanj 1, G2 = stupanj 2, G3 = stupanj 3, N = normalan klirens kreatinina

Rezultate analize povezanosti izražaja AGMA u GN s KK pokazuje tablica 8.

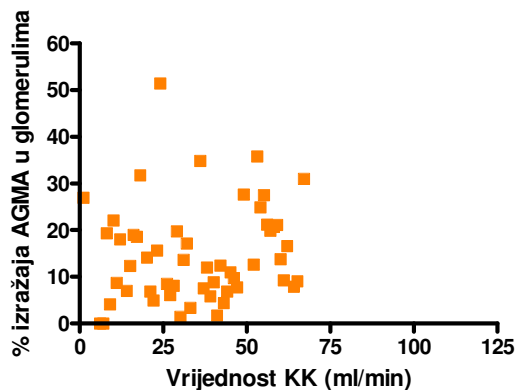
Tablica 8. Povezanost AGMA u glomerulima i intersticiju s vrijednošću KK u djece i odraslih s GN.

ANOVA	Kruskal-	Djeca	Odrasli
Wallis			
AG vs KK normalan ili snižen		p=0,5495	p=0,975
AI vs KK normalan ili snižen		p=0,0152*	p=0,0007*
Spearman korelacija			
AG vs KK apsolutna vrijednost		r=1, p<0,0001*	r=0,0581, p=0,643
AI vs KK apsolutna vrijednost		r= -0,3749, p=0,0087*	r=0,111, p=0,364

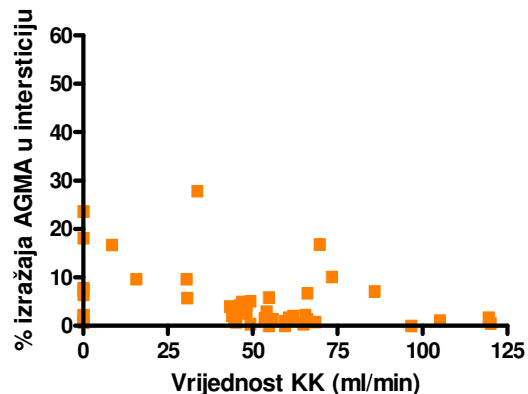
Kratice: AG = alfa-glatkomišićni aktin u glomerulima , AI = alfa-glatkomišićni aktin u intersticiju, KK = klirens kreatinina.

U djece je nađena značajna povezanost između izražaja AGMA u glomerulima i u intersticiju s apsolutnom vrijednošću KK (p=0.001 odnosno p=0.0087) (slika 9). Veći izražaj AGMA u intersticiju povezan je sa sniženom vrijednošću KK, a veći izražaj AGMA u glomerulima s normalnom ili povišenom vrijednošću KK.

A.



B.



Slika 9. Povezanost izražaja AGMA u (A) glomerulima i (B) intersticiju djece s GN i apsolutnom vrijednošću KK

U odraslih bolesnika nije utvrđena povezanost izražaja AGMA u glomerulima i intersticiju s apsolutnom vrijednošću KK ($p=0,643$, odnosno $p=0,364$).

24-satna proteinurija

U djece je 24-satna proteinurija korigirana prema tjelesnoj površini i kategorizirana unutar 95. percentilnog intervala kao normalna, a iznad 95. percentilnog intervala kao povišena (81). Rezultat mjerenja bio je normalan u 6 djece, povišen u 41, dok za 21 dijete podatci o 24-satnoj proteinuriji nisu nađeni. U odraslih je 24-satna proteinurija kategorizirana prema CTCAE kriterijima (Dodatak 5). Rezultat mjerenja bio je pozitivan u 73 odrasla bolesnika, dok u 28 bolesnika podatci o 24-satnoj proteinuriji nisu nađeni.

U djece i u odraslih usporedbom vrijednosti 24-satne proteinurije s izražajem AGMA u intersticiju i glomerulima nije nađena značajna razlika u kategoriziranim skupinama, ni u apsolutnim vrijednostima (tablica 9).

Tablica 9. Izražaj AGMA obzirom na vrijednost 24-satne proteinurije u djece i odraslih bolesnika s GN.

ANOVA Kruskal-Wallis	Djeca	Odrasli
AG prema 24h proteinurija, kategorizirana	P=0,699	p=0,754
AI prema 24h proteinurija, kategorizirana	P=0,843	p=0,430
Spearman korelacija		
AG prema 24h proteinurija, apsolutna	P=0,862	p=0,599
AI prema 24h proteinurija, apsolutna	P=0,291	p=0,29

Kratice: AG = alfa-glatkomišićni aktin u glomerulima, AI = alfa-glatkomišićni aktin u intersticiju

6. RASPRAVA

Eksperimentalna i klinička ispitivanja značaja izražaja kontraktilnog proteina AGMA u bolestima bubrežnog parenhima započela su prije 18 godina kad je uočeno da u oštećenju glomerularne mezangijske stanice pojačano izražavaju AGMA i da AGMA pozitivni miofibroblasti pokreću proces intersticijske fibroze (68, 70, 82). Od tada je većina istraživanja usmjerena na analizu izražaja glomerularnog i intersticijskog AGMA u proliferativnim i neproliferativnim GN, ali i drugim bubrežnim bolestima koje vode u kronično bubrežno zatajenje. Većina autora slaže se da je izražaj glomerularnog AGMA veći u proliferativnim GN (66, 72, 73, 83-85) i da je izražaj veći kako bolest napreduje, što ga čini nepovoljnim prognostičkim čimbenikom proliferativnih glomerulopatija (72, 84, 86, 87). Druga skupina autora navodi da je u proliferativnim GN, dijabetičkoj nefropatiji i odbačenim bubrežnim presatcima povećan izražaj intersticijskog AGMA koji je prognostički čak važniji od izražaja glomerularnog AGMA zbog utjecaja na težinu proteinurije, vrijednost serumskog kreatinina i konačnu intersticijsku fibrozu (73, 84-86, 88, 89). Opisana je povezanost IgA nefropatije, lupus nefritisa kao i drugih GN sa izražajem AGMA (72, 88, 90, 91). Alpers i suradnici su pokazali da je značajno veći izražaj AGMA u proliferativnim, nego u neproliferativnim GN (66). U našoj studiji nije pronađena razlika u izražaju glomerularnog i intersticijskog AGMA između proliferacijskih i neproliferacijskih GN kao ni određenih tipova GN, vjerojatno zbog malih skupina.

Odavno je prihvaćena činjenica da intersticijska fibroza vodi u progresivno bubrežno zatajenje. De Heer i suradnici navode da se u oštećenju bubrega stvaraju profibrinogeni citokini TGF- β -1, endotelin-1, angiotenzin II, čimbenik rasta fibroblasta, osteopontin i VEGF koji zajedno s upalnim stanicama utječu na povećanje broja AGMA pozitivnih fibroblasta u intersticiju, nakupljanje kolagena i fibronektina otpornog na metaloproteinaze i razlaganje dekorina kao ključne događaje u razvoju intersticijske fibroze (92). Uz nakupljanje intersticijskog kolagena, te povećan omjer TGF- β -1 i njegova antagonista dekorina, izražaj intersticijskog AGMA najbolje potvrđuje povezanost intersticijske fibroze s bubrežnom funkcijom. Novije studije ukazuju da većina miofibroblasta nisu intersticijski fibroblasti, cirkulirajuće preteče ili perivaskularne glatke mišićne stanice, nego upravo fenotipski izmjenjene zrele tubularne epitelne stanice koje su u bolesnim bubrezima pod djelovanjem TGF- β -1 doživjele epitelno-mezenhimalnu pretvorbu. U toj pretvorbi koja je patofiziološki temelj bubrežne intersticijske fibroze, epitelne stanice prolaze složen proces „reverzne embriogeneze“ u kojem će izgubiti adhezijske molekule, *de novo* izraziti

i reorganizirati aktin, te pojačano migrirati i invadirati kroz rupturiranu tubularnu bazalnu membranu. AGMA pozitivni miofibroblasti odgovorni su za povećano odlaganje izvanstaničnog matriksa i renalnu fibrogenezu. U ovoj studiji, u djece i odraslih bolesnika povećan izražaj AGMA u bubrežnom intersticiju povezan je s povećanjem vrijednosti serumskog kreatinina. Naši rezultati indirektno potvrđuju rezultate Rastaldija i suradnika koji su analizirali 133 humane biopsije s različitim renalnim bolestima i utvrdili da, neovisno o histološkoj dijagnozi, postoje tubularne stanice s epitelno-mezenhimalnom pretvorbom fenotipa čija je brojnost povezana s razinom serumskog kreatinina i stupnjem intersticijskog oštećenja (93).

U djece i odraslih bolesnika nije nađena povezanost serumskog kreatinina s glomerularnim izražajem AGMA. U odraslih je međutim utvrđena negativna povezanost između apsolutne vrijednosti serumskog kreatinina i izražaja glomerularnog AGMA koja se možda može objasniti glomerularnom hiperfiltracijom kao ranim mehanizmom prilagodbe na oštećenje u zrelih glomerula. U djece je trend jednak, ali povezanost nije statistički značajna ($p=0,291$). Rezultat možemo objasniti nezrelošću glomerula za adaptaciju. U našem uzorku ima četvero djece u dobi do 2 godine. Iako je konačan broj nefrona u bubregu određen do 36 tjedna gestacije, sazrijevanje nefrona traje sve do odrasle dobi (94).

Kategorizirana vrijednost KK povezana je s intersticijskim izražajem AGMA u djece i odraslih bolesnika tako da bolesnici s većim izražajem AGMA imaju snižen KK. U djece je apsolutna vrijednost KK pozitivno povezana s glomerularnim, a negativno s intersticijskim izražajem AGMA. Nasuprot ovome, u odraslih bolesnika nije nađena povezanost apsolutne vrijednosti KK sa glomerularnim, niti intersticijskim izražajem AGMA. Pretpostavljamo da je razlog boljem KK u djece miogena fenotipska prilagodba mezangijskih stanica i podocita zbog čega je trenutna glomerularna funkcija normalna ili čak povećana. Međutim, ovakavu direktnu negativnu povezanost ne nalazimo u odraslih bolesnika, za što nemamo pravog objašnjenja. Podatci iz literature povezuju jači izražaj glomerularnog AGMA u odraslih bolesnika s lošijom prognozom (84, 89). Utsunomiya i suradnici nakon petnaestgodišnjeg praćenja 27 bolesnika s IgA nefropatijom kojima je KK u trenutku biopsije bio normalan, utvrdili su značajno jači mezangijski izražaj AGMA u skupini u kojoj je bolest napredovala do terminalnog bubrežnog zatajenja, nego u skupini stabilnih bolesnika (72).

Hipertenziju u bubrežnih bolesnika pokušali smo objasniti analizom povezanosti izražaja glomerularnog i intersticijskog AGMA s vrijednostima krvnog tlaka jer je poznato da

glomerularne mezangijske stanice tijekom hipertenzivnog bubrežnog oštećenja mijenjaju svoj fenotip u miofibroblaste pri čemu je povećan izražaj AGMA u glomerulima (71). Na ukupnom uzorku nije dokazana veza između izražaja AGMA u glomerulima i intersticiju s vrijednošću krvnog tlaka, ali je pronađena pozitivna povezanost izražaja intersticijskog AGMA i povišenog krvnog tlaka u djece. U našoj studiji analizirano je devetero djece s povišenim krvnim tlakom.

Usporedbom izražaja AGMA u glomerulima i intersticiju s vrijednošću 24-h proteinurije, nije nađena značajna povezanost ni u djece, niti u odraslih. Time se može potvrditi poznata činjenica da je proteinurija prvenstveno povezana s promjenama u propusnosti glomerularne filtracijske barijere (95-97).

Istraživanje Chebotareve i suradnika pokazalo je da je, za razliku od glomerularnog, jačina izražaja intersticijskog AGMA u vezi s težinom proteinurije i visinom serumskog kreatinina, te je upravo povećani intersticijski AGMA loš prognostički pokazatelj (86). Rezultati studije koju je proveo Geleilate sa suradnicima, djelomično se poklapaju sa rezultatima Chebotareve jer je također utvrđena veza između izražaja intersticijskog AGMA i jačine proteinurije (73). Yonemoto je na skupini bolesnika koji boluju od dijabetesa tip II pokazao da proteinurija ovisi o jačini izražaja glomerularnog AGMA (89).

Izražaj AGMA u bubrežnom intersticiju povezan je s promjenama u bubrežnoj funkciji - povišenom vrijednosti serumskog kreatinina i sniženom vrijednosti KK u svih bolesnika -odraslih i djece. Izražaj AGMA u glomerulima odraslih bolesnika je značajno povezan sa normalnom ili sniženom vrijednosti serumskog kreatinina, što možda upućuje na stanje kompenzatorne hiperfiltracije kao reakcije na oštećenje glomerula. Povezanost nije bila značajna u djece, vjerojatno zbog nezrelosti glomerula i njihove sposobnosti za adaptaciju. Dvadesetčetiri-satna proteinurija nije povezana s izražajem AGMA u bubrežnoj biopsiji.

Izražaj AGMA u bubrežnom bioptatu, precizno izmjeren računalno potpomognutom kvantitativnom morfometrijskom analizom i u korelaciji s laboratorijskim promjenama, daje uvid u fine kompenzacijske mehanizme u oštećenom bubregu i doprinosi razumijevanju patofizioloških zbivanja u GN.

7. ZAKLJUČAK

- 1 Razlika u izražaju AGMA u glomerulima i intersticiju između proliferacijskih i neproliferacijskih GN nije statistički značajna.
- 2 Izražaj AGMA u intersticiju djece i odraslih bolesnika je značajno povezan s povećanjem serumskog kreatinina.
- 3 U odraslih bolesnika je izražaj AGMA u glomerulima negativno povezan s apsolutnom vrijednošću serumskog kreatinina, a u djece ta povezanost nije značajna.
- 4 Veći izražaj AGMA u intersticiju povezan je sa sniženim KK.
- 5 U djece je izražaj AGMA u glomerulima pozitivno povezan s apsolutnom vrijednošću KK, a u odraslih ta povezanost nije značajna.
- 6 Povišeni krvni tlak u djece pozitivno je povezan s izražajem intersticijskog AGMA.
- 7 Izražaj AGMA u glomerulima i intersticiju djece i odraslih nije značajno povezan sa 24-h proteinurijom.

8. SAŽETAK

Izražaj alfa glatkomišićnog aktina (AGMA) u fiziološkim uvjetima imunohistokemijski je ograničen na stijenku krvnih žila, a u glomerulima i intersticiju je slab ili negativan. U glomerulonefritisu (GN) može se dokazati pojačan izražaj AGMA u glomerulima i intersticiju. Cilj ovog rada je utvrditi izražaj AGMA u glomerulima i intersticiju u bolesnika s GN i ispitati njegovu povezanost s aktualnom bubrežnom funkcijom.

Analizirana su bubrežna tkiva i klinički podatci u 168 bolesnika, djece i odraslih, koji su od siječnja 1994. do travnja 2007. godine bili podvrgnuti perkutanoj biopsiji bubrega u Kliničkom bolničkom centru Split. Glomerulonefritis je histopatološki dijagnosticiran kod 142 bolesnika iz ove kohorte -u 60 djece (1-17 godina, medijan 9 godina) i 82 odraslih bolesnika (18-73 godine, medijan 45 godina). Za te su bolesnike prikupljeni klinički podatci i tkivo obojano indirektnom imunohistokemijskom metodom korištenjem mišjeg anti-AGMA protutijela. Obavljena je računalno potpomognuta morfometrijska analiza obojenog tkiva i analizirana je površina glomerula i intersticija u kojoj je došlo do izražaja AGMA. Izračunat je postotak izražaja AGMA u glomerulima i intersticiju za svakog bolesnika. Za utvrđivanje moguće povezanosti između izražaja glomerularnog i intersticijskog AGMA i vrijednosti krvnog tlaka, serumskog kreatinina, klirensa kreatinina i 24-satne proteinurije obavljena je opsežna statistička obrada podataka.

Rezultati su pokazali da se izražaj AGMA u glomerulima i intersticiju između proliferacijskih i neproliferacijskih GN značajno ne razlikuje ($p=0,284$ i $p=0,446$). U djece i odraslih veći izražaj intersticijskog AGMA povezan je s povećanjem serumskog kreatinina ($p=0,034$ i $p=0,0009$), kao i smanjenjem klirensa kreatinina ($p=0,0152$ i $p=0,0007$). Povećani izražaj AGMA u glomerulima prati normalna ili smanjena vrijednost serumskog kreatinina u odraslih ($p=0,0016$) i povećanje kreatinin klirensa u djece ($p<0,001$). Utvrđen je značajno veći intersticijski izražaj AGMA u djece s povišenim krvnim tlakom ($p=0,0014$). Nije pronađena značajna povezanost između izražaja AGMA i vrijednosti 24-satne proteinurije ($p=0,29$).

Izražaj AGMA u intersticiju povezan je sa smanjenjem bubrežne filtracije - višom vrijednosti kreatinina i smanjenjem klirensa kreatinina. Izražaj AGMA u glomerulima povezan je s normalnom ili čak povećanom bubrežnom filtracijom jer se u odraslih nalazi češće uz referentne vrijednosti serumskog kreatinina, a u djece uz referentne vrijednosti klirensa kreatinina. Djeca s povišenim krvnim tlakom imaju veći izražaj AGMA u intersticiju. Izražaj AGMA nema utjecaj na vrijednost 24-satne proteinurije. Izražaj AGMA u GN ukazuje na aktivaciju kompenzacijskih

mehanizama u smislu hiperfiltracije i na početnu ireverzibilnu fibrozu koju prati smanjenje bubrežne funkcije.

9. SUMMARY

Expression of alpha-smooth muscle actin (ASMA) in physiological conditions is limited to wall of blood vessels, when assessed by immunohistochemistry, while in glomeruli and interstitium it is weak or absent. In glomerulonephritis (GN) increased expression of ASMA can be found in glomeruli and interstitium. Aim of this study was to establish expression of ASMA in glomeruli and interstitium of patients with GN and to analyze its correlation with actual kidney function.

Kidney tissues and clinical data were analyzed in 168 patients, both children and adults, which underwent kidney biopsy at the Clinical hospital centre Split from January 1994 to April 2007.

Glomerulonephritis was histopathologically diagnosed at 142 patients from this cohort - in 60 children (age 1-17, median 9 years) and 82 adult patients (age 18-73, median 45 years). For these patients clinical data were collected and tissue stained with indirect immunohistochemical method, using mouse anti-ASMA antibody. Computer-assisted morphometric analysis of stained tissue was done, and surface of glomeruli and interstitium with ASMA expression was calculated. After that, percentage of expression of ASMA in glomeruli and interstitium was calculated for each patient. For assessment of possible correlation between expression of glomerular and interstitial ASMA and values of blood pressure, serum creatinine, creatinine clearance and 24-hour proteinuria detailed statistical analysis of data was performed.

Results showed that expression of ASMA in glomeruli and interstitium between proliferative and nonproliferative GN is not significantly different ($p=0,284$ and $p=0.446$). In children and adult patients greater expression of interstitial ASMA was linked with increase of serum creatinine ($p=0,034$ and $p=0,0009$), as well as decrease of creatinine clearance ($p=0,0152$ and $p=0,0007$). Increased expression of ASMA in glomeruli was accompanied with normal or decreased values of serum creatinine in adults ($p=0,0016$) and increase of creatinine clearance in children ($p<0,001$). Significantly higher interstitial expression of ASMA was found in children with increased blood pressure ($p=0,0014$). There was no statistical significant correlation between expression of ASMA and values of 24-hour proteinuria ($p=0,29$).

Expression of ASMA in interstitium is associated with decreased kidney function - higher values of serum creatinine and decrease of creatinine clearance. Expression of ASMA in glomeruli is associated with normal or even increased kidney filtration because in adults it is more often found with referent values of serum creatinine, and in children with referent values of creatinine clearance. Children with increased blood pressure have greater interstitial ASMA expression.

Expression of ASMA has no influence on values of 24-hour proteinuria. In GN expression of ASMA points to activation of compensatory mechanisms in the sense of hyperfiltration, and to initial irreversible interstitial fibrosis, that is accompanied by reduction of kidney function.

10. LITERATURA

1. Bonsib SM. Non-neoplastic diseases of the kidney. U: Bostwick DG, Cheng L, urednici. Urologic Surgical Pathology. 2. izdanje: Mosby Elsevier; 2008. str. 2-11.
2. Takano K, Kawasaki Y, Imaizumi T, Matsuura H, Nozawa R, Tannji M, et al. Development of glomerular endothelial cells, podocytes and mesangial cells in the human fetus and infant. *Tohoku J Exp Med* 2007;212(1):81-90.
3. Venkatachalam MA, Kriz W. Anatomy. U: Heptinstall RH, urednik. Pathology of the kidney. 4. izdanje. Baltimore, SAD: Little, Brown and Company; 1992. str. 1-32.
4. Tanagho EA, McAninch JW. Anatomy of the genitourinary tract. U: Tanagho EA, urednik. Smith's General urology. 16. izdanje. New York, SAD: The McGraw-Hill Companies; 2004. str. 1-7.
5. Anderson JK, Kabalin JN, Cadeddu JA. Surgical anatomy of retroperitoneum, adrenals, kidneys and ureters. U: Wein AJ, Kavousi LR, Novick AC, Partin AW, Peters CA, urednici. Campbell-Walsh Urology. 9. izdanje. Philadelphia, SAD: Saunders Elsevier; 2007. str. 24-33.
6. Krmpotić-Nemanić J. Mokraćni organi. U: Anatomija čovjeka. Zagreb, Hrvatska: Medicinska naklada; 1993. str. 831-836.
7. Junqueira LC, Carneiro J. Osnove histologije. 10. izdanje. Str: 383-402. Zagreb, Hrvatska: Školska knjiga d.d.; 2005.
8. Imasawa T, Utsunomiya Y, Kawamura T, Zhong Y, Nagasawa R, Okabe M, et al. The potential of bone marrow-derived cells to differentiate to glomerular mesangial cells. *J Am Soc Nephrol* 2001;12(7):1401-9.
9. Ito T, Suzuki A, Imai E, Okabe M, Hori M. Bone marrow is a reservoir of repopulating mesangial cells during glomerular remodeling. *J Am Soc Nephrol* 2001;12(12):2625-35.
10. Hugo C, Shankland SJ, Bowen-Pope DF, Couser WG, Johnson RJ. Extraglomerular origin of the mesangial cell after injury. A new role of the juxtaglomerular apparatus. *J Clin Invest* 1997;100(4):786-94.
11. Berne RM, Levy MN, Koeppen BM, Stanton BA. Fiziologija. 3. izdanje. Zagreb, Hrvatska: Medicinska naklada; 1996.
12. Guyton AC, Hall JE. Medicinska fiziologija. 10. izdanje. Zagreb, Hrvatska: Medicinska naklada; 2003.
13. Couser WG. Glomerulonephritis. *Lancet* 1999;353(9163):1509-15.

14. Falk RJ. Primary glomerular diseases. U: Brenner, Rector, urednici. The Kidney. Philadelphia: WB Saunders Co.; 2000.
15. Appel G, D'Agati VD. Secondary glomerular diseases. U: Brenner, Rector, urednici. The Kidney. Philadelphia: WB Saunders Co.; 2000.
16. Woroniecki RP, Kopp JB. Genetics of focal segmental glomerulosclerosis. *Pediatr Nephrol* 2007;22(5):638-44.
17. VanDeVoorde R, Witte D, Kogan J, Goebel J. Pierson syndrome: a novel cause of congenital nephrotic syndrome. *Pediatrics* 2006;118(2):e501-5.
18. Badenas C, Praga M, Tazon B, Heidet L, Arrondel C, Armengol A, et al. Mutations in the COL4A4 and COL4A3 genes cause familial benign hematuria. *J Am Soc Nephrol* 2002;13(5):1248-54.
19. Heidet L, Arrondel C, Forestier L, Cohen-Solal L, Mollet G, Gutierrez B, et al. Structure of the human type IV collagen gene COL4A3 and mutations in autosomal Alport syndrome. *J Am Soc Nephrol* 2001;12(1):97-106.
20. Van Agtmael T, Schlotzer-Schrehardt U, McKie L, Brownstein DG, Lee AW, Cross SH, et al. Dominant mutations of Col4a1 result in basement membrane defects which lead to anterior segment dysgenesis and glomerulopathy. *Hum Mol Genet* 2005;14(21):3161-8.
21. Alpers CE, Fogo AB. The Kidney and its collecting system. U: Kumar V, Abbas AK, Fausto N, Mithcell RN, urednici. 8. izdanje: Saunders Elsevier; 2007. str. 541-559.
22. Kumar V, Cotran RS, Robbins SL. Osnove patologije. Prema američkom 5. izdanju. Str: 437-471. Zagreb, Hrvatska: Školska knjiga; 2000.
23. Ehrich JHH. Proteinuria. U: ESPN Handbook; 2002. str. 88-94.
24. Sabljar Matovinović M, Kuzmanić D. Bubrezi i mokraćni sustav. U: Vrhovac B, urednik. Interna medicina. 3. izdanje. Zagreb, Hrvatska: Naklada Ljevak; 2003. str. 1121-1198.
25. Ehrich J. Guidelines for the management of nephrotic syndrome. Dostupno na: www.espn2002.com. U: Practical Nephrology and Clinical Conferences Handbook.; 2002. str. 8-10.
26. Vehaskari VM. Mechanism of orthostatic proteinuria. *Pediatr Nephrol* 1990;4(4):328-30.
27. Guignard JP, Santos F. Laboratory investigations. U: Pediatric nephrology. 5. izdanje. Philadelphia, USA.: Lippincott Williams & Wilkins; 2004. str. 399-419.
28. Kaltenis P. ESPN Handbook. Str. 85-94; 2002.

29. Pediatrics AAO. Practice Parameter: The Diagnosis, Treatment, and Evaluation of the Initial Urinary Tract Infection in Febrile Infants and Young Children. *Pediatrics* 1999;103:843-852.
30. Gavin JB, Kenneth Ff. Urinalysis. U: Massry, Glassock, urednici. *Textbook of Nephrology*. Baltimore: Williams & Wilkins; 1995. str. 1752-67.
31. Giovanni BF, Domenico F. Urinalysis and microscopy. U: Davidson, Cameron, Grunfeld, Kerr, Ritz, Winearls, urednici. *Oxford textbook of clinical nephrology*. Oxford: Oxford University Press; 1999. str. 21-38.
32. Souلامي K, V. B. Urine microscopy. U: ESPN Handbook; 2002. str. 103-104.
33. Saraga M. Nefrotski sindrom iza prve godine života. *Paediatr Croat* 2008;52(Supl 1):142-154.
34. Bazina M, Glavina-Durdov M, Scukanec-Spoljar M, Bazina A, Vukojevic K, Ljutic D, et al. Epidemiology of renal disease in children in the region of southern Croatia: a 10-year review of regional renal biopsy databases. *Med Sci Monit* 2007;13(4):CR172-6.
35. Thadhani R, Pascual M, Bonventre JV. Acute renal failure. *N Engl J Med* 1996;334(22):1448-60.
36. Albright RC, Jr. Acute renal failure: a practical update. *Mayo Clin Proc* 2001;76(1):67-74.
37. Singri N, Ahya SN, Levin ML. Acute renal failure. *Jama* 2003;289(6):747-51.
38. Hilton R. Acute renal failure. *Bmj* 2006;333(7572):786-90.
39. Moghal NE, Brocklebank JT, Meadow SR. A review of acute renal failure in children: incidence, etiology and outcome. *Clin Nephrol* 1998;49(2):91-5.
40. O'Callaghan CA. Chronic kidney disease--assessing the impact. *Qjm* 2009;102(6):431-3.
41. Go AS, Chertow GM, Fan D, McCulloch CE, Hsu CY. Chronic kidney disease and the risks of death, cardiovascular events, and hospitalization. *N Engl J Med* 2004;351(13):1296-305.
42. Ardissino G, Dacco V, Testa S, Bonaudo R, Claris-Appiani A, Taioli E, et al. Epidemiology of chronic renal failure in children: data from the ItalKid project. *Pediatrics* 2003;111(4 Pt 1):e382-7.
43. Bergon E, Granados R, Fernandez-Segoviano P, Miravalles E, Bergon M. Classification of renal proteinuria: a simple algorithm. *Clin Chem Lab Med* 2002;40(11):1143-50.
44. Cockcroft DW, Gault MH. Prediction of creatinine clearance from serum creatinine. *Nephron* 1976;16(1):31-41.

45. Schwartz GJ, Haycock GB, Spitzer A. Plasma creatinine and urea concentration in children: normal values for age and sex. *J Pediatr* 1976;88(5):828-30.
46. Leenen A. Diagnostic procedures in Paediatric Uroradiology. U: Becker W, Meller J, Zappel H, urednici. *Imaging in pediatric urology*; 2003. str. 69-76.
47. Hebrang A, Kusić Z. Radiološke i nuklearnomedicinske pretrage. U: Vrhovac B, Francetic I, Jaksic B, Labar B, Vucelic B, urednici. *Interna medicina*. 3. izdanje. Zagreb, Hrvatska: Naklada Ljevak; 2003. str. 215-227.
48. Hebrang A, Lovrenčić M. *Radiologija*. Str: 181-207. Zagreb, Hrvatska: Medicinska naklada; 2001.
49. Eberhardt SC, Hricak H. *Radiology of the urinary tract*. U: Tanagho EA, urednik. *Smith's general urology*. 16. izdanje. New York, SAD: The McGraw-Hill Companies; 2004. str. 62-111.
50. D'Errico G. The role of nuclear medicine in evaluation of vesicoureteral reflux and/or reflux nephropathy. *Rays* 2002;27(2):149-54.
51. Saraga M, Stanicic A, Markovic V. The role of direct radionuclide cystography in evaluation of vesicoureteral reflux. *Scand J Urol Nephrol* 1996;30(5):367-71.
52. Piepz A, Guermazi F. Radionuclide studies. U: *ESPN Handbook*; 2002. str. 116-119.
53. Avni F, Hall M. Imaging pediatric uronephropaties. U: *ESPN Handbook*; 2002. str. 114-115.
54. Perez-Aza A. La biopsie-punctural del rinon no megalico-consideraciones generales y aportacion de un nuevo metodo. 25: 121.: *Bol Liga Contra Cancer*; 1950.
55. Iversen P, Brun C. Aspiration biopsy of the kidney. *Am J Med* 1951;11(3):324-30.
56. Pasquariello A, Innocenti M, Batini V, Rindi S, Moriconi L. Routine immunofluorescence and light microscopy processing with a single renal biopsy specimen: 18 years' experience in a single centre. *J Nephrol* 2000;13(2):116-9.
57. Silva FG, D'Agati VD, Nadasdy T. Renal biopsy interpretation. U. New York, SAD: Churchill Livingstone; 1996. str. 32-70.
58. Feneberg R, Schaefer F, Zieger B, Waldherr R, Mehls O, Scharer K. Percutaneous renal biopsy in children: a 27-year experience. *Nephron* 1998;79(4):438-46.
59. Fuiano G, Mazza G, Comi N, Caglioti A, De Nicola L, Iodice C, et al. Current indications for renal biopsy: a questionnaire-based survey. *Am J Kidney Dis* 2000;35(3):448-57.


60. Sabljar Matovinović M. Podocyte injury in glomerular diseases. <http://www.ifcc.org>. 2009;eJIFCC 20/01.
61. Mundel P, Shankland SJ. Podocyte biology and response to injury. *J Am Soc Nephrol* 2002;13(12):3005-15.
62. Stephenson LA, Haney LB, Hussaini IM, Karns LR, Glass WF, 2nd. Regulation of smooth muscle alpha-actin expression and hypertrophy in cultured mesangial cells. *Kidney Int* 1998;54(4):1175-87.
63. Benzing T. Signaling at the slit diaphragm. *J Am Soc Nephrol* 2004;15(6):1382-91.
64. Dabbs D. Diagnostic immunohistochemistry. 2. izdanje. Str: 74: Churchill Livingstone; 2006.
65. Wang J, Zohar R, McCulloch CA. Multiple roles of alpha-smooth muscle actin in mechanotransduction. *Exp Cell Res* 2006;312(3):205-14.
66. Alpers CE, Hudkins KL, Gown AM, Johnson RJ. Enhanced expression of "muscle-specific" actin in glomerulonephritis. *Kidney Int* 1992;41(5):1134-42.
67. Gonlusen G, Ergin M, Paydas S, Tunali N. The expression of cytoskeletal proteins (alpha-SMA, vimentin, desmin) in kidney tissue: a comparison of fetal, normal kidneys, and glomerulonephritis. *Int Urol Nephrol* 2001;33(2):299-305.
68. Johnson RJ, Floege J, Yoshimura A, Iida H, Couser WG, Alpers CE. The activated mesangial cell: a glomerular "myofibroblast"? *J Am Soc Nephrol* 1992;2(10 Suppl):S190-7.
69. Liu Y. Epithelial to mesenchymal transition in renal fibrogenesis: pathologic significance, molecular mechanism, and therapeutic intervention. *J Am Soc Nephrol* 2004;15(1):1-12.
70. Johnson RJ, Iida H, Alpers CE, Majesky MW, Schwartz SM, Pritzl P, et al. Expression of smooth muscle cell phenotype by rat mesangial cells in immune complex nephritis. Alpha-smooth muscle actin is a marker of mesangial cell proliferation. *J Clin Invest* 1991;87(3):847-58.
71. Kimura K, Suzuki N, Ohba S, Nagai R, Hiroi J, Mise N, et al. Hypertensive glomerular damage as revealed by the expression of alpha-smooth muscle actin and non-muscle myosin. *Kidney Int Suppl* 1996;55:S169-72.
72. Utsunomiya Y, Kawamura T, Abe A, Imai H, Hirano K, Maruyama N, et al. Significance of mesangial expression of alpha-smooth muscle actin in the progression of IgA nephropathy. *Am J Kidney Dis* 1999;34(5):902-10.

73. Geleilate TJ, Costa RS, Dantas M, Coimbra TM. Alpha-smooth muscle actin and proliferating cell nuclear antigen expression in focal segmental glomerulosclerosis: functional and structural parameters of renal disease progression. *Braz J Med Biol Res* 2001;34(8):985-91.
74. Šćukanec-Špoljar M. Suvremena morfološka dijagnostika glomerularnih bolesti. *Pediatr Croat* 1994;38:109-116.
75. Churg J. Renal disease classification and atlas of glomerular diseases. 1. izdanje. Tokyo, Japan: Igaku-Shoin; 1982.
76. Soft Imaging System GmbH. User's guide analysis. Str: 64. In. Munster, Njemačka; 2001.
77. CDC. Growth Charts. Center for Disease Control and Prevention. Dostupno na: <http://www.cdc.gov/growthcharts/>. In; 2000.
78. Taylor EN, Forman JP, Farwell WR. Serum anion gap and blood pressure in the national health and nutrition examination survey. *Hypertension* 2007;50(2):320-4.
79. Soldin SJ, Brugnara C, Wong EC. Pediatric reference ranges. 4. izdanje. Washington, SAD: AACC Press; 2003.
80. Schwartz GJ, Furth SL. Glomerular filtration rate measurement and estimation in chronic kidney disease. *Pediatr Nephrol* 2007;22(11):1839-48.
81. Loghman-Adham M. Evaluating proteinuria in children. Dostupno na: <http://www.aafp.org>. In: American Academy of Physicians; 1998.
82. MacPherson BR, Leslie KO, Lizaso KV, Schwarz JE. Contractile cells of the kidney in primary glomerular disorders: an immunohistochemical study using an anti-alpha-smooth muscle actin monoclonal antibody. *Hum Pathol* 1993;24(7):710-6.
83. Groma V, Marcussen N, Olsen S. A quantitative immunohistochemical study of the expression of mesangial alpha-smooth muscle actin and the proliferation marker Ki-67 in glomerulonephritis in man. *Virchows Arch* 1997;431(5):345-50.
84. Kawasaki Y, Suzuki J, Sakai N, Tanji M, Suzuki H. Predicting the prognosis of renal dysfunction by renal expression of alpha-smooth muscle actin in children with MPGN type 1. *Am J Kidney Dis* 2003;42(6):1131-8.
85. Boukhalfa G, Desmouliere A, Rondeau E, Gabbiani G, Sraer JD. Relationship between alpha-smooth muscle actin expression and fibrotic changes in human kidney. *Exp Nephrol* 1996;4(4):241-7.

86. Chebotareva NV, Bobkova IN, Varshavskii VA, Golitsyna EP, Kozlovskaja LV. [The role of smooth muscle alpha-actin in development of renal fibrosis in patients with chronic glomerulonephritis]. *Ter Arkh* 2006;78(5):17-21.
87. Tamimi NA, Stevens PE, O'Donnell PL, Strange PG, Muchaneta-Kubara EC, El Nahas AM. Expression of cytoskeletal proteins differentiates between progressors and non-progressors in treated idiopathic membranous nephropathy. *Exp Nephrol* 1998;6(3):217-25.
88. Ranieri E, Gesualdo L, Grandaliano G, Maiorano E, Schena FP. The role of alpha-smooth muscle actin and platelet-derived growth factor-beta receptor in the progression of renal damage in human IgA nephropathy. *J Nephrol* 2001;14(4):253-62.
89. Yonemoto S, Machiguchi T, Nomura K, Minakata T, Nanno M, Yoshida H. Correlations of tissue macrophages and cytoskeletal protein expression with renal fibrosis in patients with diabetes mellitus. *Clin Exp Nephrol* 2006;10(3):186-92.
90. Pastorello MT, Costa RS, Ravinal RC, Coimbra M, dos Reis MA, Dantas M. Alpha-SM actin expression as prognostic indicator in IgA nephropathy (Berger's disease). *Dis Markers* 2005;21(1):21-7.
91. Shoji T, Nakanishi I, Suzuki A, Hayashi T, Togawa M, Okada N, et al. Early treatment with corticosteroids ameliorates proteinuria, proliferative lesions, and mesangial phenotypic modulation in adult diffuse proliferative IgA nephropathy. *Am J Kidney Dis* 2000;35(2):194-201.
92. De Heer E, Sijpkens YW, Verkade M, den Dulk M, Langers A, Schutrups J, et al. Morphometry of interstitial fibrosis. *Nephrol Dial Transplant* 2000;15 Suppl 6:72-3.
93. Rastaldi MP, Ferrario F, Giardino L, Dell'Antonio G, Grillo C, Grillo P, et al. Epithelial-mesenchymal transition of tubular epithelial cells in human renal biopsies. *Kidney Int* 2002;62(1):137-46.
94. Beckwith JB. *Pediatric Kidney*. U: Sternberg SS, urednik. *Histology for Pathologists: Lippincott-Raven*; 1997. str. 789-797.
95. Smoyer WE, Mundel P. Regulation of podocyte structure during the development of nephrotic syndrome. *J Mol Med* 1998;76(3-4):172-83.
96. Vernier RL, Steffes MW, Sisson-Ross S, Mauer SM. Heparan sulfate proteoglycan in the glomerular basement membrane in type 1 diabetes mellitus. *Kidney Int* 1992;41(4):1070-80.
97. Deckert T, Feldt-Rasmussen B, Djurup R, Deckert M. Glomerular size and charge selectivity in insulin-dependent diabetes mellitus. *Kidney Int* 1988;33(1):100-6.

11. ŽIVOTOPIS

Žana Saratlija Novaković, dr. med.



Akadska titula

2002. Doktor medicine

Fakultetsko obrazovanje

Medicinski fakultet u Splitu, Područni studij Sveučilišta u Zagrebu

Poslijediplomski znanstveni magistarski studij „Klinička medicina“

Poslijediplomski stručni magistarski studij „Urologija“

Radno iskustvo

KB Dubrava-lijebnički staž (2002-2003)

Dom zdravlja Splitsko-Dalmatinske županije, područna ambulanta-Šolta, liječnik obiteljske i hitne medicine (2004)

Odjel za onkologiju-KBC Split-znanstveni novak (2004-2006)

Odjel za urologiju KBC Split-specijalizant (2006-

Članstvo u udrugama i profesionalnim organizacijama

Hrvatski lijebnički zbor

Hrvatsko urološko društvo

Urološka udruga Split

Publikacije

1. Vrdoljak E, Omrcen T, **Novaković ZS**, Jelavić TB, Prskalo T, Hrepić D, Hamm W. Concomitant chemobrachyradiotherapy with ifosfamide and cisplatin followed by consolidation chemotherapy for women with locally advanced carcinoma of the uterine cervix--final results of a prospective phase II-study. *Gynecol Oncol.* 2006 Nov;103(2):494-9.
2. Baković D, Eterović D, Valic Z, **Saratlija-Novaković Z**, Palada I, Obad A, Dujčić Z. Increased pulmonary vascular resistance and reduced stroke volume in association with CO₂ retention and inferior vena cava dilatation. *J Appl Physiol.* 2006 Sep;101(3):866-72.
3. Vrdoljak E, Boban M, **Saratlija-Novaković Z**, Jović J. Long-lasting partial regression of glioblastoma multiforme achieved by edotecarin: case report. *Croat Med J.* 2006 Apr;47(2):305-9.
4. Baković D, Eterović D, **Saratlija-Novaković Z**, Palada I, Valic Z, Bilopavlović N, Dujčić Z. Effect of human splenic contraction on variation in circulating blood cell counts. *Clin Exp Pharmacol Physiol.* 2005 Nov;32(11):944-51.
5. Vrdoljak E, Boraska Jelavic T, **Saratlija-Novakovic Z**, Hamm W. Concomitant chemobrachyradiotherapy with ifosfamide and cisplatin followed by consolidation chemotherapy in the treatment of locally advanced adenocarcinoma or adenosquamous carcinoma of the cervix uteri. *Eur J Gynaecol Oncol.* 2005;26(6):602-4.
6. Glavina-Durdov M, Springer O, Capkun V, **Saratlija-Novaković Z**, Rozić D, Barle M. The grade of acute thymus involution in neonates correlates with the duration of acute illness and with the percentage of lymphocytes in peripheral blood smear. *Pathological study. Biol Neonate.* 2003;83(4):229-34.

12. DODATCI

DODATAK 1

Kategorije krvnog tlaka u odraslih

Oznaka	Naziv stupnja	Sistolički (mmHg)	RR	Dijastolički (mmHg)	RR
N	Normalan	120-129		80-84	
HN	Gornja granica normale	130-139		85-89	
G1	Stupanj 1; blaga hipertenzija	140-159		90-99	
G2	Stupanj 2; umjerena hipertenzija	160-179		100-109	
G3	Stupanj 3; teška hipertenzija	≥180		≥110	
IG1	Izolirana sistolička hipertenzija, stupanj 1	140-159		<90	
IG2	Izolirana sistolička hipertenzija, stupanj 2	160-179		<90	
IG3	Izolirana sistolička hipertenzija, stupanj 3	≥180		<90	

Hipertenzija: ako su sistolički i dijastolički tlak u različitoj kategoriji, uzima se viša kategorija
Iz: Common terminology criteria for adverse events, CTCAE (Str. 8)

DODATAK 2

Kategorije serumskog kreatinina u odraslih

Oznaka	Naziv stupnja	Brojčana vrijednost
L	Nizak (engl. Low)	<63
N	Normalan	63-107 umol/L
G1	Stupanj 1	>GGN -- 1.5xGGN = 108-160.5
G2	Stupanj 2	>1.5 - 3xGGN = 160.6-321
G3	Stupanj 3	>3 - 6xGGN = 322-642
G4	Stupanj 4	> 6xGGN = >643
G5	Stupanj 5	smrt
GGN = gornja granica normale		

Iz: Common terminology criteria for adverse events, CTCAE (Str. 42)

DODATAK 3

Schwartzova formula za izračun klirensa kreatinina u djece (45)

$$KK \text{ (ml/s)} = [(visina \text{ (cm)} \times konstanta) / (\text{serumski kreatinin } (\mu\text{mol/L}) \times 1,73)] / 60$$

Korištena konstanta za djecu = 38

DODATAK 4

Kategorije klirensa kreatinina u odraslih

Oznaka	Naziv stupnja	Brojčana vrijednost
N	Normalan	Referentna vrijednost KBC Split
G1	Stupanj 1	<75-50% GGN
G2	Stupanj 2	<50-25% GGN
G3	Stupanj 3	<25% GGN
G4	Stupanj 4	kronična intermitentna hemodijaliza ili indicirana transplantacija bubrega
G5	Stupanj 5	smrt
GGN = gornja granica normale		

Iz: Common terminology criteria for adverse events, CTCAE (Str. 42)

DODATAK 5

Kategorije 24 h proteinurije u odraslih

Oznaka	Naziv stupnja	Brojčana vrijednost
N	Normalan	< 0,15 g/24 h
G1	Stupanj 1	0,15 - 1,0 g/24 h
G2	Stupanj 2	> 1,0 - 3,5 g/24 h
G3	Stupanj 3	> 3,5 g/24 h
G4	Stupanj 4	nefrotski sindrom
G5	Stupanj 5	smrt

Iz: Common terminology criteria for adverse events, CTCAE (Str. 44)

DODATAK 6

Kategorije serumskog kreatinina u djece: referentne vrijednosti za dob navedene su u tablici; sve vrijednosti ispod referentnih smatrane su sniženim, a sve iznad povišenim vrijednostima serumskog kreatinina.

Jedinica	Referentni interval		
	spol	dob	interval
μmol/L	Muški, ženski	<1 mj.	44 - 106
	Muški, ženski	<3 g.	35 - 62
	Muški, ženski	4-6 g.	44 - 71
	Muški, ženski	7-13 g.	46-80
	Muški	14-19 g.	60-104
	Ženski	14 -19 g.	57-96
	Muški	≥20 g.	79-125
	Ženski	≥20 g.	63-107

Preuzeto iz: Soldin SJ, Hicks JM, Bailey J, Cook JF, Beatey J. Pediatric reference ranges for creatinine on the Hitachi 747 analyzer. Clin Chem. 1997;43,6:S198.