

Usporedba harmoničnog rezača i polimerskog klipa u laparoskopskoj varikocelotomiji u adolescenata sa simptomatskom varikocelom

Poljak, Karlo

Master's thesis / Diplomski rad

2024

Degree Grantor / Ustanova koja je dodijelila akademski / stručni stupanj: **University of Split, School of Medicine / Sveučilište u Splitu, Medicinski fakultet**

Permanent link / Trajna poveznica: <https://um.nsk.hr/um:nbn:hr:171:113386>

Rights / Prava: [In copyright](#)/[Zaštićeno autorskim pravom.](#)

Download date / Datum preuzimanja: **2025-02-21**



Repository / Repozitorij:

[MEFST Repository](#)



**SVEUČILIŠTE U SPLITU
MEDICINSKI FAKULTET**

KARLO POLJAK

**USPOREDBA HARMONIČNOG REZAČA I POLIMERSKOG
KLIPA U LAPAROSKOPSKOJ VARIKOCELEKTOMIJI U
ADOLESCENATA SA SIMPTOMATSKOM VARIKOCELOM**

DIPLOMSKI RAD

Akadska godina:

2023./2024.

Mentor:

Izv. prof. dr. sc. Zenon Pogorelić, dr. med.

Split, srpanj 2024.

Sadržaj

1. UVOD.....	1
1.1. Anatomija	2
1.1.1. Anatomija testisa i epididimisa.....	2
1.1.2. Anatomija funiculusa spermaticusa.....	5
1.2. Embriologija.....	6
1.2.1. Embriologija testisa	6
1.2.2. Descensus testisa	7
1.3. Varikocela.....	8
1.3.1. Definicija	8
1.3.2. Povijest	8
1.3.3. Epidemiologija.....	10
1.3.4. Nastanak varikocеле.....	11
1.3.5. Utjecaj varikocеле na neplodnost.....	11
1.3.6. Klinička slika varikocеле.....	12
1.3.7. Dijagnoza varikocеле.....	12
1.3.8. Liječenje varikocеле.....	13
1.4. Laparoskopske varikocелеktomija	15
2. CILJ ISTRAŽIVANJA.....	17
3. ISPITANICI I METODE.....	19
3.1. Ispitanici	20
3.2. Mjesto studije	21
3.3. Organizacija studije.....	21
3.4. Etička načela.....	21
3.5. Opis istraživanja	21
3.6. Mjere ishoda studije.....	22
3.7. Statistička obrada podataka	22
4. REZULTATI.....	23
5. RASPRAVA	27
6. ZAKLJUČCI.....	31
7. POPIS CITIRANE LITERATURE	33
8. SAŽETAK.....	41
9. SUMMARY.....	43
10. ŽIVOTOPIS.....	45
11. PRILOZI.....	47

POPIS KRATICA

CI – interval pouzdanosti (eng. Confidence Interval)

CO₂ – ugljični dioksid

EAU – engl. European Association of Urology

FSH – folikulostimulirajući hormon

GLM – generalized linear model

ITM – indeks tjelesne mase (eng. Body Mass Index)

IQR – Interkvartilni raspon

KBC – Klinički bolnički centar

LH – luteinizirajući hormon

LHRH – hormon koji stimulira oslobađanje luteina

LOS – Duljina hospitalizacije

RCT – randomizirani kontrolirani pokus (eng. Randomised Controlled Trial)

SD – standardna pogreška (eng. Standard Deviation)

SILS – eng. single incision laparoscopic surgery

SŽS – središnji živčani sustav

VAS – vizualno-analoga ljestvica (eng. The Visual Analog Scale)

WHO – Svjetska zdravstvena organizacija (eng. World Health Organization)

Zahvaljujem se...

Svom mentoru, prof. dr. sc. Zenonu Pogoreliću, na izdvojenom vremenu, pomoći i strpljenju tijekom pisanja ovoga rada.

Svojim dragim prijateljima, kolegama i curi Ivi koji su uvijek bili tu uz mene.

Na kraju, posebnu bih zahvalu izrazio svojoj obitelji, ocu Ivici, majci Nedi, bratu Neni, sestri Loreni i Westyu na bezuvjetnoj ljubavi i podršci koju su mi pružali u svim trenucima.

1. UVOD

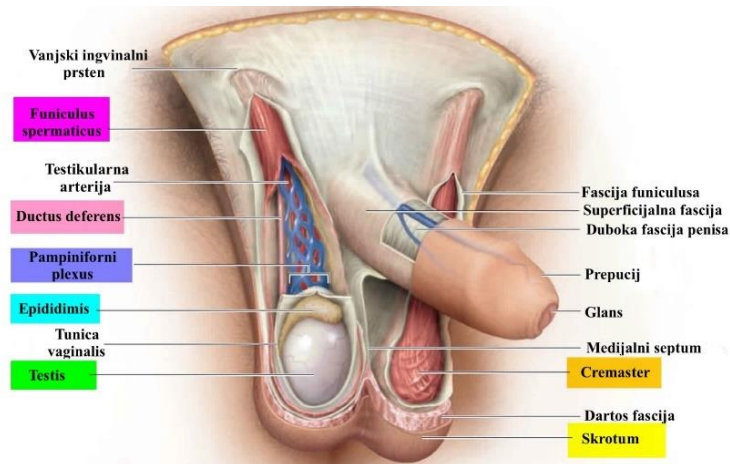
1.1. Anatomija

1.1.1. Anatomija testisa i epididimisa

Testis (sjemenik) je glavni muški spolni organ, smješten u mošnjama (lat. *scrotum*), u kojemu se odvija proces spermatogeneze (koji uključuje umnažanje i sazrijevanje spermija) te lučenje muških spolnih hormona. Definiran kao endokrina parna žlijezda, ovalna oblika, veličine četiri do pet centimetara, nalazi se ispod penisa, ispred i između bedara.

Testis je kao organ se sastoji od lateralne i medijalne strane – lat. *facies medialis et lateralis*, prednjeg i stražnjeg ruba – lat. *margo anterior et posterior* i kranijalnog i kaudalnog kraja – lat. *polus (extremitas) superior et inferior*. Prednji rub je konveksna oblika i gladak, a stražnji rub je pokriven epididimis (pasjemenik). Kroz *margo posterior* iz testisa u epididimis izlaze *ductuli efferentes*, a u testis ulaze krvne žile i živci. Lateralna strana je konveksna oblika usmjerena prema dolje i natrag. *Sinus epididymidis* se formira između testisa i epididimisa uvlačenjem seroze, sinus je ograničen s *lig. epididymidis superius et inferius*. *Facies medialis* je plosnat i usmjeren prema anterokranijalno. *Polus superior* je zaobljen i gleda prema naprijed, prekriven prednjim dijelom epididimisa (na njemu je pričvršćen lat. *appendix testis*). *Polus inferior* je fasciom spermaticom povezan za skrotum.

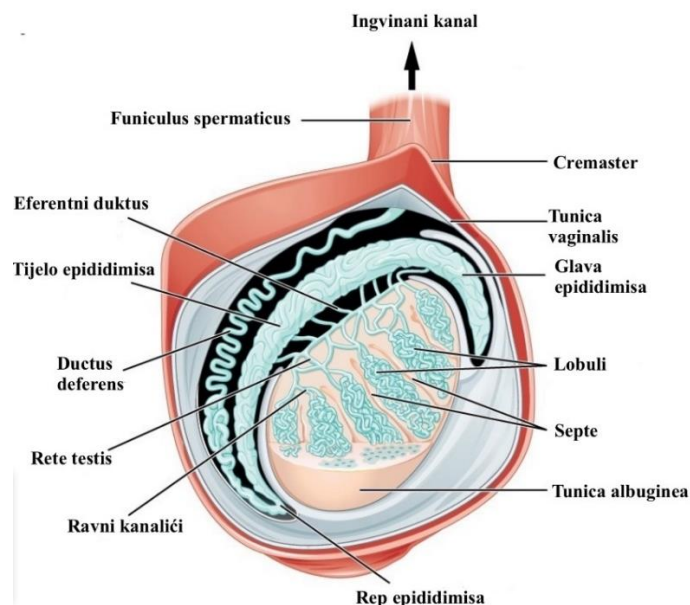
Tunica vaginalis obavija cijeli testis osim na mjestima gdje se nalazi pasjemenik i druge tvorbe *funiculus spermaticus*, a sastoji se od *laminae visceralis et parietalis*. *Hydrocele* je naziv za višak tekućine u vaginalnoj, u novorođenčeta fiziološki možemo naći tekućinu u vaginalnoj ovojnici (obično se resorbira tijekom prve godine života). Prekrivena *tunicom vaginalis* je *tunica albuginea*, čvrsta fibrozna membrana koja obavija testis i obavija *tunicu vasculosu* koja je sastavljena od rahlijeg vezivnog tkiva i ispunjena krvnim žilama. Na posteriornoj strani testisa nalazimo *mediastinum testis* od kojega se u tkivo testisa pružaju vezivne pregrade, *septula testis*, koje ga pritom dijele u manje režnjeve, lat. *lobuli testis* (1) (Slika 1).



Slika 1. Anatomija muških spolnih organa (testis i epididimis). Preuzeto i prilagođeno prema Health Jade. Scrotum [pristupljeno 15. siječnja 2024.]. Dostupno na:

<https://healthjade.net/scrotum/>

Od 300 režnjeva oblika piramide s bazom okrenutom periferno nalazi se u svakom testisu, od toga u svakom lobulu nalazimo dva ili više zavijena kanalića, lat. *tubuli seminiferi contorti* (uloga zavijenih kanalića je stvaranje spermija), tubuli se u vrhu svakog lobula spajaju u ravne kanaliće, lat. *tubuli seminiferi recti*. *Tubuli seminiferi recti* dalje oblikuju *rete testis* koja se nastavlja u šest do dvanaest izvodnih kanala, lat. *ductuli efferentes*, kojima spermiji dolaze do epididimisa (1) (Slika 2).



Slika 2. Poprječni presjek testisa i epididimisa. Preuzeto i prilagođeno prema Lecturio Medical. Testicles [pristupljeno 15. siječnja 2024.]. Dostupno na:

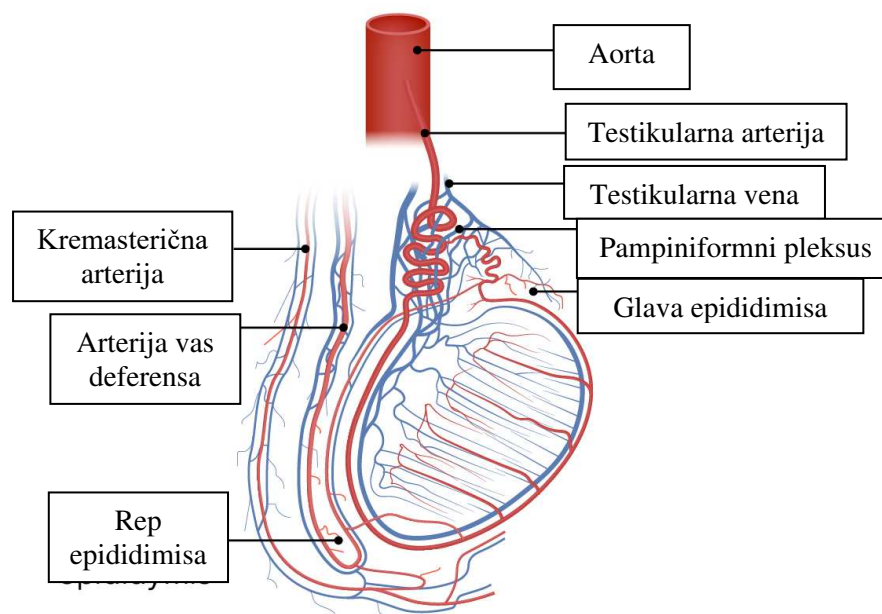
Preuzeto s <https://www.lecturio.com/concepts/testicles/>

Testikularna arterija (lat. *arteria testicularis*), ogranak abdominalne aorte, koja opskrbljuje testis krvlju, od abdominalne aorte se odjeljuje u visini L2 kralješka, pruža se duž stražnje trbušne stijenke, ispod peritoneja. Desna i lijeva testikularna arterija imaju sličan tijek. Desna arterija smještena s desne strane, prolazi preko donje šuplje vene, s prednje strane križa ureter, te uz *a. iliacu externu* dolazi do prednje trbušne stijenke zatim prolazi kroz *funiculus spermaticus* i dolazi do testisa kroz medijastinum. U testisu dolazi do anastomoze s dvije arterije *a. ductus deferens* i *a. cremasterica*. Ogranci tih krvnih žila se granaju u *tunica vasculosa* i granaju između zavijenih kanalića.

Plexus pampiniformis ima ulogu skupljanja venske krvi, nalazi se uz *a. testicularis* u *funiculusu spermaticusu*, dalje se pretvara u dvije ili tri konkomitantne vene koje dalje postaju jedna *v. testicularis*. Desna i lijeva testikularna vena se ulijeva u različite krvne žile gdje se lijeva ulijeva u *v. renalis sinistra*, a desna u *v. cavu inferior* (Slika 3).

Limfa iz testisa se ulijeva u lumbalne limfne čvorove (lat. *nodi lymphoidei lumbales*).

Testis se opskrbljuje simpatičkim živcima iz torakalnog dijela kralježnice (Th10–12). Ovi živci tvore *plexus testis* koji inervira arteriole testisa i regulira njihovu sfinktersku aktivnost. Osjetna vlakna idu zajedno sa simpatičkim i to u segmente Th8–Th10 kralježnične moždine što uzrokuje prenesenu bol u području dermatoma Th8–Th10 iznad i oko pupka (1–2).



Slika 3. Krvna opskrba testisa. Preuzeto i prilagođeno prema Lecturio Medical.

Testicles [pristupljeno 15. ožujka 2024.]. Dostupno na:

<https://www.lecturio.com/concepts/testicles>

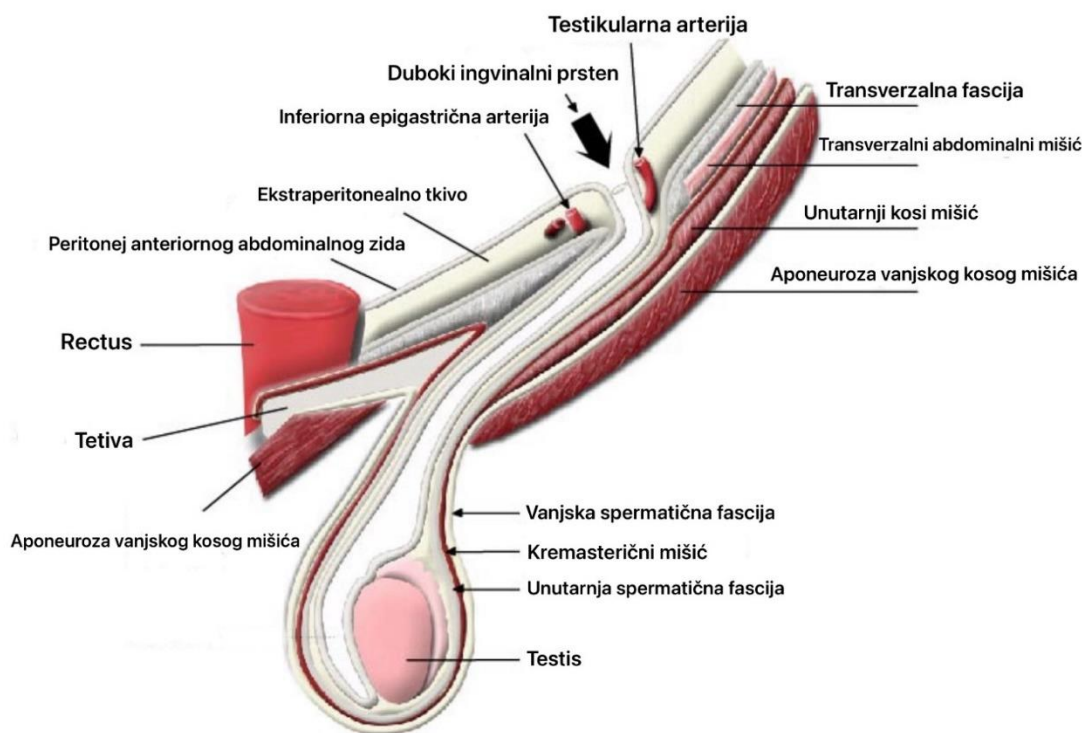
Epididimis je duguljasta tvorba koja prekriva stražnji rub testisa. Služi kao mjesto u kojem dolazi do potpunog sazrijevanja spermija. Prednji kraj mu je zadebljan i nazivamo ga glavom epididimisa (lat. *caput epididymis*), donji kraj nazivamo repom epididimisa (lat. *cauda epididymis*).

Glava epididimisa za testis je pričvršćena pomoću *ductuli efferentes*, a *lamina visceralis tunicae vaginalis* obavija glavu i vrat epididimisa. *Caput epididymis* izgrađen je od režnjića *lobuli epididymidis* koji su zapravo završetci izvodnih kanalića testisa. *Cauda epididymis* je vezivom pričvršćena za testis (nalazi se van tunicae vaginalis) i nastavlja se u *ductus deferens* koji se u svome početku zavija prema gore i naprijed. Tijelo epididimisa je vrlo zavijena cijev, *ductus epididymidis*, u koji se ulijevaju sjemenični izvodni kanalići (1–3).

1.1.2. Anatomija funiculusa spermaticusa

Sjemeni snop (lat. *funiculus spermaticus*) je cilindrična struktura koja povezuje testis s trbušnom šupljinom. Kroz njega prolazi sjemenovod (lat. *ductus deferens*) s krvnim žilama i živcima. Prednji dio *funiculosa* sadrži prednji sloj pampiniformnog venskog pleksusa, *art. testicularis*, limfne žile i autonomni živčani pleksus. Stražnji dio sjemenog snopa sadrži *ductus deferens*, *art. ductus deferentis* i stražnji sloj pampiniformnog venskog pleksusa.

Funiculus spermaticus je obavijen istim ovojnicama kao testis i epididimis koje se oblikuju descenzusom testisa, ingvinalnim kanalom, iz trbušne šupljine u skrotum. *Fascia spermatica externa* nastaje iz vlakana vanjskog kosog trbušnog mišića. *M. cremaster* stvoren od vlakana unutarnjeg kosog trbušnog mišića i njegova uloga je podizanje testisa prema *anulus inguinalis superficialis*, *fascia spermatica interna* nastavak je *fasciae transversalis* (1, 2) (Slika 4).



Slika 4. Presjek sjemenog snopa. Preuzeto i prilagođeno prema AnatomyTool. Fascia and structures of spermatic cord and testis [pristupljeno 9. travnja 2024.]. Dostupno na:

<https://anatomytool.org/content/rcsi-drawing-fascia-and-structures-spermatic-cord-and-testis-english-labels>

1.2. Embriologija

1.2.1. Embriologija testisa

Iako se spol embrija određuje genetski u trenutku fertilizacije, gonade ne poprimaju jasne muške odnosno ženske morfološke karakteristike do sedmog tjedna razvoja. Gonade isprva izgledaju kao par longitudinalnih spolnih nabora. Nastaju proliferacijom epitela i kondenzacijom mezenhima.

U naborima nema spolnih prastanica do šestog tjedna embrionalnog razvoja, one nastaju u epiblastu, migriraju kroz primitivnu prugu i do trećeg tjedna se nalaze među stanicama endoderma u stijenci žumanjčane vrećice blizu alantoisa. Tijekom četvrtog tjedna trudnoće, migriraju ameboidnim pokretom duž stražnjeg mezenterija stražnjeg crijeva. Dolaze do primitivnih gonada na početku petog tjedna i invadiraju spolne grebene u šestom tjednu. Ako ne dosegnu grebene, gonade se ne razvijaju. Stoga, primordijalne spolne stanice imaju indukcijski utjecaj na razvoj gonade u jajnik ili testis. Kratko prije i za vrijeme dolaska primordijalnih spolnih stanica, epitel spolnog grebena se dijeli, a epitelne stanice prodiru u potkožno tkivo. Ovdje tvore nekoliko nepravilnih oblika, primitivne spolne resice.

U oba muška i ženska embrija, ove resice su povezane s površinskim epitelom, i nemoguće je razlikovati muške i ženske gonade, odakle potječe naziv ove faze kao indiferentna faza.

Pod utjecajem SRY (eng. *sex-determining region Y*) gena na Y kromosomu, koji kodira testisni određujući faktor, primitivne spolne resice nastavljaju proliferirati i prodirati duboko u medularnu masu, tako da tvore testis ili medularne resice. Blizu hiluma žlijezde, resice se raspadaju u mrežu sitnih tubula koje kasnije daju rete testisa. Tijekom daljnjeg razvoja, gusti sloj vlaknastog vezivnog tkiva, *tunica albuginea*, odvaja testisne resice od površinskog epitela. Leydigove stanice, koje su nastale iz originalnog spolnog nabora, u osmom tjednu počinju s proizvodnjom testosterona što dovodi do diferencijacije spolovila. Testisni tračci postaju propusni u pubertetu kada poprime lumen i postaju tubuli, koji se zatim spajaju s kanalićima rete testisa koji se spajaju s eferentnim kanalićima. Eferentni kanalići razvijaju se od preostalih sekretornih kanalića mezonefrosa i spajaju rete testisa s Wolffovim kanalom od kojeg nastaje ductus deferens (4).

1.2.2. Descenzus testisa

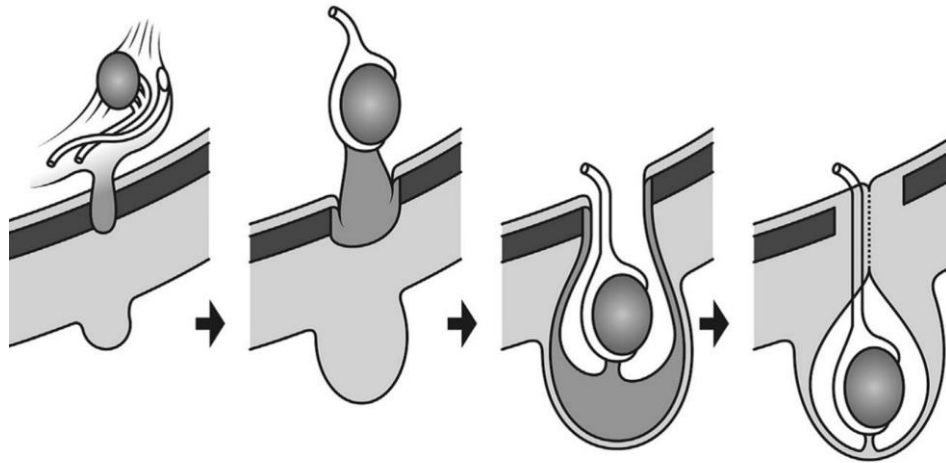
Tijekom embrionalnog i fetalnog života, i testisi i jajnici se spuštaju sa svojeg izvornog položaja na razini desetog torakalnog kralješka. Na njihovom inferiornom polu diferencira se *gubernaculum testis*, tračak gustog vezivnog tkiva koji se pruža od inferiornog kraja testisa sve do ingvinalnog kanala (4).

U muškaraca ingvinalni kanal oblikuje *funiculus spermaticus*. Tijekom osmog tjedna *processus vaginalis* se produžuje kaudalno sa sobom noseći kaudalni kraj gubernakuluma pritom prolazeći kroz tri sloja abdominalne stijenke. Prvi sloj, *fascia transversalis*, postaje *fascia spermatica interna funiculosa spermatica*, drugi sloj koji nastaje od mišićnih vlakana unutarnjeg kosog mišića postaje *fascia cremasterica* i naposljetku nailazimo na treći sloj vanjskog kosog mišića koji nazivamo *fascia spermatica externa*. Ingvinalni kanal započinje otvorom u transverzalnoj fasciji *annulus inguinalis profundus*, a završava inferomedijalno sa strukturom naziva *annulus inguinalis superficialis* (koja se nalazi u vanjskom kosom mišiću) (5).

Testis se spušta do ingvinalnog područja negdje oko 12. tjedna trudnoće, spušta se ingvinalnim kanalom za vrijeme 28. tjedna i u 33. tjednu dolazi u mošnjje.

Bez obzira na descenzus testisa potrbušnica se sa svake strane medijalne linije izbočuje u prednju trbušnu stijenku. Izbočenje slijedi put gubernakula i naziva se *processus vaginalis peritonei*. *Processus vaginalis* stvara ingvinalni kanal, pružajući se prema skrotalnim

izbočinama, zajedno s vlaknima mišića i fascijama trbušne stijenke,. Testis ubrzo nakon rođenja dopire skrotalno (4) (Slika 5).



Slika 5. Descenzus testisa. Preuzeto i prilagođeno prema Springer Link. Regulation of testicular descent [pristupljeno 13. travnja 2024.]. Dostupno na:

<https://link.springer.com/article/10.1007/s00383-015-3673-4>

1.3. Varikocela

1.3.1. Definicija

Varikocela (lat. *varicocele*) je proširenje vena pampiniformnog pleksusa u skrotumu. U većine oboljelih varikocela se nalazi na lijevoj strani zbog anatomskih razloga. Lijeva spermatična arterija ulijeva se u lijevu bubrežnu arteriju pod pravim kutom za razliku od desne koja se ulijeva u donju šuplju venu pod ostrim kutom tako da povišenje tlaka više utječe na lijevu spermatičnu venu. Klinički se očituje kao "glistasto" proširenje na lateralnoj strani skrotuma. Povezana je s povećanom neplodnosti u muškaraca (6).

Prevalencija varikocеле je 15–20% u općoj populaciji, 21–41% u muškaraca s primarnom neplodnošću i 75–81% u muškaraca sa sekundarnom neplodnošću što ju čini najčešćim uzrokom neplodnosti u muškaraca (7).

1.3.2. Povijest

Iako je varikocela vjerojatno postojala od davnina (smatra se da je varikocela uzrokovana čovjekovim uspravnim držanjem što potvrđuje proporcionalnost visine s pojavnosti varikocеле) u drevnim zapisima nema o njoj ni riječi. U drevnoj egipatskoj medicini, hernija i hidrokela su dobro opisane, ali varikocela nije spomenuta. Ipak, na slikama u grobnicama i na reljefima se mogu vidjeti slugе i radnici s ispupčenjima koja podsjećaju na skrotalne otekline. To sugerira da je varikocela bila poznata i u drevnom Egiptu (7–9).

Prvi opis varikokele datira iz prvog stoljeća nove ere u dijelu De Medicina. Rimski plemić Cornelius Celsus pripisuje Greima otkriće ove bolesti i opisuje nekoliko oblika kirurške intervencije (10).

U 16. stoljeću, Ambroïse Paré, najslavniji kirurg renesanse, opisao je varikocelu kao vaskularnu abnormalnost i pripisao je melankoličnoj krvi. Britanski kirurg Barfield prvi je predložio vezu između varikokele i neplodnosti u kasnom 19. stoljeću. Ubrzo nakon toga, drugi kirurzi izvijestili su o povezanosti varikokele s prekidom izlučivanja sperme i ponovnim uspostavljanjem plodnosti nakon popravka. Tijekom ranih 1900-ih, izvješća drugih kirurga nastavila su opisivati povezanost varikokele s neplodnošću. U 1950-ima, nakon izvješća o plodnosti nakon popravka varikokele u osobe za koju se zna da je azoospermična, ideja o kirurškoj korekciji varikokele kao klinički pristup određenim vrstama muške neplodnosti dobila je podršku među američkim kirurzima. Istraživanja su nastavljena, što je dovelo do mnogih objavljenih studija koje povezuju varikokele s oštećenom kvalitetom sjemena (11).

Britanski kirurg T. B. Curling jasno je istaknuo svoj stav u svom osnovnom radu o bolestima testisa kada je eliminirao termin cirkokele i umjesto njega koristio naziv varikocela za opis patološke dilatacije spermatičkih vena. Ovaj potez predstavljao je pojednostavljivanje patoanatomske terminologije. Kako je ranije spomenuto, dugo je postojala razlika između varikokele (koja se javlja kao blago osjetljive, površinske, varikozne vene koje su jasno vidljive na skrotumu) i cirkokele (koja se javlja kao dublje smještene i općenito veće promjene u pleksusu pampiniformis) (12).

Prema istraživanju Ribaevom, idiopatska ili spontana varikocela, koja se tipično javlja na lijevoj strani, pogađa 8% mladih muškaraca. Nadalje, Kocher primijetio je da u ljudi koji provode puno vremena stojeći, varikocela može napredovati. Vojni liječnici su rano prikupili podatke o varikoceli pregledavajući regrute za vojsku. Varikocela je često bio razlog za odbijanje regruta od vojne službe, a procjenjuje se da je 10% francuskih regruta odbijeno zbog varikokele (11).

Sekundarna ili simptomatska varikocela, koja se javlja kao posljedica začepjenja vena spermaticke tumorom u području bubrega ili nadbubrežne žlijezde, opisana je još u 18. stoljeću. F. Guyon izvijestio je o šest slučajeva varikokele povezanih s voluminoznim karcinomima bubrega 1881. godine (13, 14). H. Morris, koji je radio u Londonu 1884. godine, otkrio je istu pojavu u tumoru nadbubrežne žlijezde s lijeve strane i u tumoru bubrega s desne strane. U tom slučaju varikocela je u cijelosti nestala drugi dan nakon nefrektomije (15).

U 16. stoljeću Pierre Franco opisao je tehniku u kojoj se ogoljuje *funiculus*, na način da se vene podupiru srebrnom iglom i podvezuju (16).

U početku su se operacije varikokele izvodile na skrotumu, ali je Narath 1904. godine predložio da se vene podvezuju u višoj poziciji, u ingvinalnom kanalu. Ovu metodu su prihvatili liječnici u Južnoj Americi, gdje su je usavršili Ivanissevich, Bernardi i Palomo (17, 18).

Danas je dijagnostika varikokele također napredovala. Osim tradicionalnih metoda pregleda i palpacije, koriste se i skrotalna termografija, kolor doppler sonografija i spermogram. Ova poboljšanja u dijagnostici i liječenju varikokele omogućila su liječnicima da bolje razumiju ovu bolest i pruže učinkovitiju pomoć bolesnicima (19).

U 20. stoljeću došlo je do značajnog napretka u dijagnostici i liječenju varikokele. Dubin i Amelar su 1970. godine predložili sustav gradiranja varikokele, a Comhaire i Kunnen su 1976. godine razvili metodu selektivne retrogradne kateterizacije. Lima je 1978. godine uveo sklerozaciju kateterizacijom unutarnje testikularne vene (20, 21).

U 21. stoljeću došlo je do razvoja minimalno invazivnih metoda liječenja varikokele. Prvi rezultati laparoskopskih operacija varikokele s poštedom spermatične arterije objavljuje Hagood 1992. godine (22, 23).

Daljnim razvojem tehnike i korištenjem zakrivljenih instrumenata, 2008. godine prvi put se izvodi varikokelektomija sa pristupom peritonealnoj šupljini kroz samo jednu inciziju koja se nalazi u pupku (24).

Marte i suradnici su 2014. godine su napravili studiju o SILS (engl. *single incision laparoscopic surgery*) laparoskopskom varikokelektomijom u adolescenata u usporedbi s tradicionalnim postupkom. Rezultati su pokazali da SILS metoda ima značajne prednosti u odnosu na tradicionalnu metodu u pogledu poslijeoperacijske boli (25).

Prva varikokelektomija pomoću robotske tehnologije je izvedena 2005. godine. Hidalgo i suradnici su usporedili takvu operaciju sa standardnim zlatnim standardom te utvrdili nepostojanje razlike između duljine samih zahvata kao ni incidenciji unutaroperacijskih ili poslijeoperacijskih komplikacija. Međutim, troškovi upotrebe robota su daleko veći od troškova standardne metode (8, 26–28).

1.3.3. Epidemiologija

Svjetska zdravstvena organizacija (SZO) je u istraživanju prikupila podatke od 9043 muškarca. Učestalost varikokele je bila 25,4% u muškaraca s abnormalnim sjemenom i 11,7% u muškaraca s normalnim sjemenom (29). Više od 80% varikocela nije povezano s neplodnošću

(30, 31). Ipak, veća incidencija varikocela, 35–40%, zabilježena je u muškaraca koji se javljaju u kliniku za neplodnost s primarnom neplodnošću (32). Varikocelu nalazimo u 69–81% muškaraca sa sekundarnom neplodnošću (33).

Varikocela je u većini slučajeva lijevostrana (80–90%), a u rijetkim slučajevima nalazimo obostranu varikocelu (34, 35). Izolirana desnostrana varikocela je iznimno rijetka i u takvim slučajevima najčešće govorimo o nekavoj podležećoj patologiji u abdominalnom području. Ipak, ako nisu prisutni drugi simptomi maligne bolesti rijetko se utvrdi zloćudnost promjene u podlozi (34).

1.3.4. Nastanak varikocela

Smatra se da se varikocela razvijaju iz rezervnog protoka venske krvi u unutarnjoj spermatici veni koja uzrokuje povećanje pampiniformnog pleksusa (36, 37).

Postoje tri teorije o anatomskom uzroku. Prva teorija uključuje zatajenje antirefluksnog mehanizma na mjestu gdje se unutarnja spermatica vena spaja s lijevom bubrežnom venom uzrokujući refluks i retrogradni protok u testikularnoj veni. Zatim nailazimo na angulaciju na spoju lijeve unutarnje spermaticke vene i lijeve bubrežne vene. "Nutcracker" effect se javlja kada lijeva unutarnja spermatica vena se nalazi između gornje mezenterične arterije i aorte. Ovo uklještenje uzrokuje vensku kompresiju i opstrukciju spermaticke vene (38–41).

Postoji kompresija lijeve bubrežne vene između abdominalne aorte i gornje mezenterične arterije. To uzrokuje povećani venski tlak u lijevoj bubrežnoj veni, što rezultira opstrukcijom lijeve spermaticke vene (42).

Rijetki uzroci varikocela uključuju duboku vensku trombozu, arteriovenske malformacije bubrega i trombozu pampiniformnog pleksusa.

Pušenje duhana i mutacije u genu koji eksprimira glutation S-transferazu Mu 1 povećavaju rizik od muške neplodnosti (43).

1.3.5. Utjecaj varikocela na neplodnost

Varikocela je najčešći ispravljivi uzrok muške neplodnosti. Negativni učinak varikocela na spermioгенезу uvjetovan je brojnim faktorima poput povećane testikularne temperature i povećanog intratestikularnog tlaka, nakupljanja toksina, hipoksija i abnormalnosti hormonalnog profila (44–46).

Varikocela se karakterizira povećanom temperaturom skrotuma, vjerojatno zbog refluksa tople krvi iz trbušne šupljine. To je uzrokovano prije svega insuficijencijom zalistaka

unutarnje spermatične vene, a sekundarno disfunkcijom zalistka vanjske spermatične i kremasterične vene (44, 47).

Povećani tlak u venama može utjecati na protok krvi u testisima putem kompenzacijskog smanjenja arterijskog protoka potrebnog za održavanje homeostaze intratestikularnog tlaka. Jedno istraživanje je pokazalo da je u muškaraca s varikocelom prosječno povećanje tlaka u venskom pleksusu bilo 19,7 mm Hg u usporedbi s kontrolnom skupinom. Povećana koncentracija toksičnih metabolita u testisima (npr. kateholamini iz nadbubrežnih žlijezda) može uzrokovati kroničnu vazokonstrikciju i naknadnu disfunkciju spermatskog epitela (48).

1.3.6. Klinička slika varikocele

Bolesnik je najčešće bez simptoma, ali može doći do lagane skrotalne bolnosti ili nelagode koja se pojačava pri hodanju i naporu. Dijagnoza se postavlja na temelju kliničkog nalaza varikozno proširenih vena, doplerskim ultrazvukom i venografijom. Subklinička varikocela jedino se vidi ultrazvučno. U prvom stupnju varikocele dijagnoza se postavlja ultrazvukom. Pri drugom stupnju proširene vene se mogu palpirati pri uspravnom stajanju ili pri Valsalvinom pokusu, a treći stupanj karakterizira izduženi skrotum s glistastim snopom (49).

1.3.7. Dijagnoza varikocele

Muškarci se obično javljaju nakon otkrivanja promjene u skrotumu (oblika “vreće crva”), ili nakon otkrivanja razlike između volumena testisa tijekom samopregleda (50). Klinička dijagnoza ovisi o nalazu dilatiranih vena pri Valsalvinom postupku u stojećem položaju.

Varikocela koja se otkrije tijekom kliničkog pregleda trebala bi se potvrditi ultrazvučnim i Doppler ultrazvučnim pregledom prema preporukama Europskog udruženja urologije (EAU), pri čemu se prati veličina oba testisa. Upotreba orhidometra omogućuje procjenu postoji li hipoplazija testisa (51). Ultrazvuk se koristi za preciznije određivanje razlike u volumenima testisa. U adolescenata, testis manji od 2 mL ili koji je za 20% manji od drugog smatra se hipotrofičnim (52). Doppler ultrazvučni pregled ključan je za procjenu testikularnog volumena, vaskularizacije, oblika i prisutnosti venskog refluksa (53).

Povišene razine folikulstimulirajućeg hormona (FSH) i luteinizirajućeg hormona (LH) nakon izvedenog stimulacijskog testa hormonom koji stimulira oslobađanje luteinizirajućeg hormona (LHRH) mogu ukazivati na histopatološke promjene u testis (54).

Sekundarna varikocela može biti uzrokovana proširenjem tumora bubrega u renalnu venu i donju šuplju venu. Kad postoji sumnja da je uzrok varikocеле retroperitonealna masa, indicirana je uporaba magnetske rezonancije (55). Klinička klasifikacija varikocеле prikazana je u Tablici 1 (56).

Tablica 1. Klinička klasifikacija varikocеле

Stadij	Opis
Subklinička	ne palpira se i nije vidljiva u mirovanju ni pri izvođenju Valsalvinog postupka, ali se može prikazati ultrazvučno
1. stupanj	varikocela palpabilna samo pri izvođenju Valsalvinog postupka
2. stupanj	varikocela palpabilna bez izvođenja Valsalvinog postupka
3. stupanj	varikocela vidljiva bez palpacije

Preuzeto i prilagođeno iz Župančić B, Spolni organi. U: Sutlić Ž, Mijatović D, Augustin G, Dobrić I, i sur., urednici. Kirurgija. 1. izdanje [pristupljeno 13. travnja 2024.].

1.3.8. Liječenje varikocеле

U oko 20% adolescenata s varikocelom pojavljuju se problemi s plodnošću (31). Duže trajanje varikocеле izaziva progresivno negativno djelovanje na plodnost. Poslijeoperacijski nailazimo na pozitivan učinak na spermogram. Indikacije za kirurško liječenje varikocеле prikazane su u Tablici 2 (31, 57, 58).

Liječenje varikocеле danas uključuje kirurški zahvat. Svaka varikocela ne zahtijeva kirurški zahvat, samo one sa indikacijama u kojima dolazi do poboljšanja spermograma nakon varikocелеktomije (31, 57, 58). Postoji nekoliko kirurških zahvata koji se danas primjenjuju. Najčešće se radi operacija po Palomu, kojom podvežemo testikularnu arteriju i venu supraingvinalno, retroperitonealnim pristupom. Operacijom po Ivanissevichu, istim pristupom podvežemo venu, a sačuvamo testikularnu arteriju (59). Ingvinalni i subingvinalni (mikrokirurški) pristup daje najbolje rezultate u liječenju i smatra se zlatnim standardom (60). U novije vrijeme većina kirurga preferira laparoskopski pristup (61).

Tablica 2. Preporuke za liječenje varikocele

Preporučene indikacije za liječenje varikocele
varikocela sa hipoplastičnim testisom/testisima
bilateralne varikocele
patološki spermogram*
pridruženo stanje neplodnosti**
simptomatska varikocela

**podrazumijeva volumen ejakulata <1.5 mL, koncentracija spermija < 15 000 000/ mL, broj spermija <39 000 000/ ejakulat, ukupno pokretnih <40%, <4 normalne morfologije*

***hormonalni disbalans s povišenim FSH i/ili LH ili sniženim inhibinom B, nespušteni testis*

Preuzeto i prilagođeno iz Župančić B, Spolni organi. U: Sutlić Ž, Mijatović D, Augustin G, Dobrić I, i sur., urednici. Kirurgija. 1. izdanje [pristupljeno 13. travnja 2024.].

1.3.8.1. Ishodi liječenja

Ciljevi liječenja varikocele su mnogobrojni, ali se najčešće fokusiraju na smanjenje simptoma poput boli simptomatske varikocele te na dugoročno sprječavanje neplodnosti simptomatskih i asimptomatskih varikocela. Nakon operacije varikocele, istraživanja su pokazala da se u 40–100% bolesnika smanjuje hipotrofija testisa, što je povezano s poboljšanjem gustoće i pokretljivosti spermija (40). Stoga je važno prepoznati varikocelu kao mogući uzrok neplodnosti kako bi se mogla adekvatno liječiti, idealno već u mlađoj životnoj dobi (62).

1.3.8.2. Komplikacije

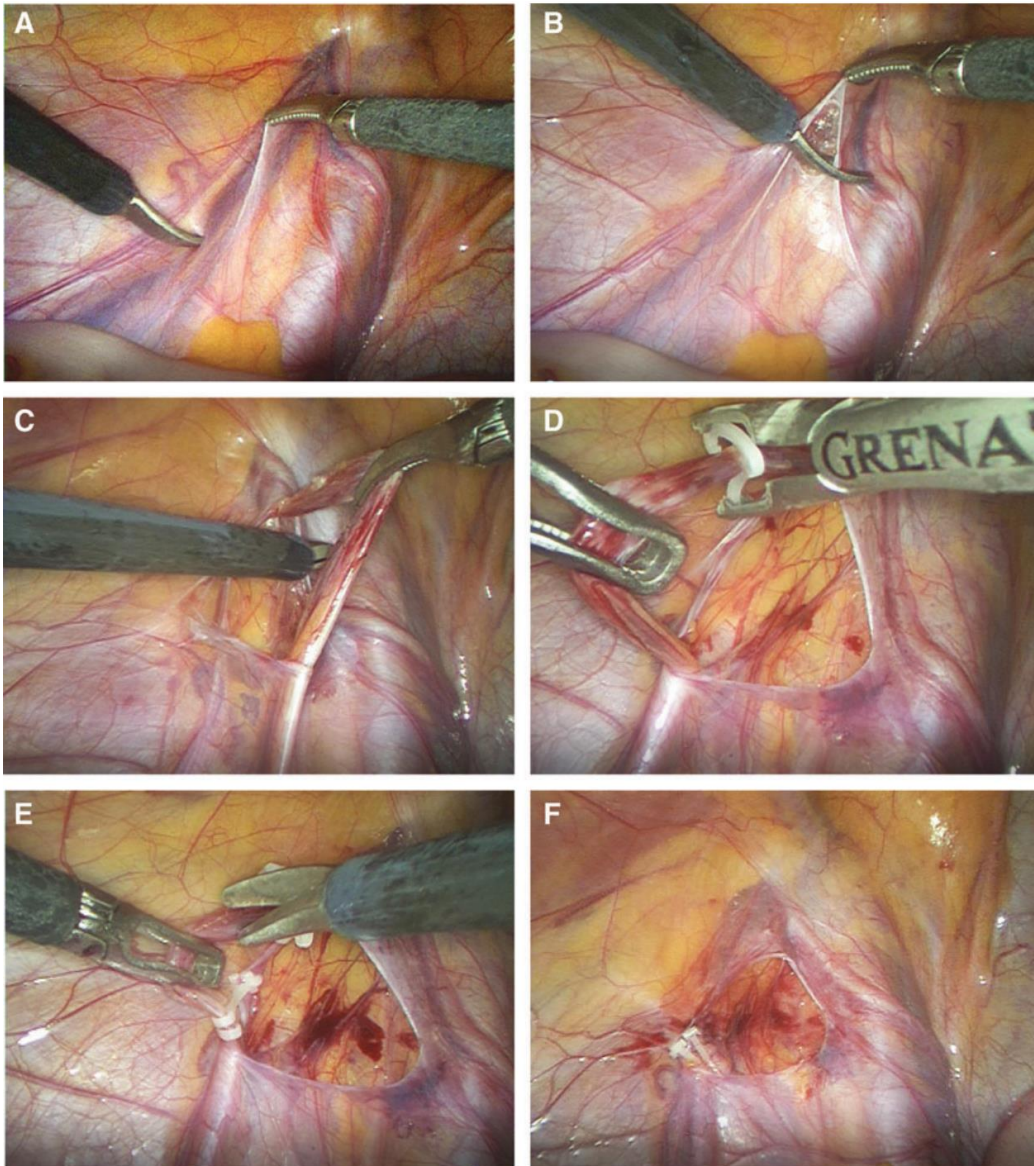
Tri najvažnije komplikacije varikoelektomije uključuju rekurentnu ili perzistentnu varikocelu, formiranje hidrokele i atrofiju testisa. Recidiv varikocele javlja se u rasponu od 1,5–3,5%, dok se hidrokela pojavljuje u 5–8% slučajeva (61, 63). U slučaju recidiva, potrebna je ponovna operacija, koja može biti izvedena istom ili drugačijom operativnom tehnikom (64).

Hidrokela se razvija zbog poremećaja drenaže tekućine unutar ovojnice testisa ili uslijed problema s limfnom drenažom. Liječenje hidrokele obično zahtijeva kirurški zahvat, poput operacije prema Winckelmannu (65). Ozljeđe testikularne arterije su rijetke, pojavljuju se u otprilike 1% mikrokirurških zahvata (66).

1.4. Laparoscopske varikocelektomija

Opća anestezija s laringealnom maskom ili endotrahealnim tubusom koristi se u svih bolesnika. Učini se incizija iznad pupka kroz koju se uvede Veress igla te se insuflira ugljikov dioksid (CO₂) do tlaka 8–12 mmHg. Prvi 5 mm troakar se postavlja kroz istu inciziju. Nakon ekspanzije trbušne šupljine, dodatna dva pet milimetarska troakara se postavljaju 1–2 cm ispod pupka, u lijevoj i desnoj klavikularnoj liniji, uz lateralni rub ravnog abdominalnog mišića (lat. *musculus rectus abdominis*)

Nakon identifikacije sjemenovoda i spermatičnih žila (*Slika 6a*), peritonej se otvara koristeći laparoscopske škare oko jedan centimetar iznad unutrašnjeg ingvinalnog prstena (*Slika 6b*). Poslije mobilizacije spermatičnih struktura odvajaju se spermatične krvne žile (*Slika 6c*). Nakon što smo izdvojili spermatične krvne žile i odvojili ih od limfatičkih puteva vene se mogu podvezati ligaturom, opskrbiti polimerskim kvačicama (*Slika 6d*) te prerezati endoskopskim škarama (*Slika 6e*) ili se za resekciju vena može koristiti harmonični rezač. Po završetku navedenog postupka smanjuje se intraabdominalni tlak na 5–6 mmHg da bi se pregledalo područje operacije i potvrdilo da nema krvarenja (*Slika 6f*), naposljetku se odstrane troakari i koža se zatvara jednostavnim šavovima (62).



Slika 6. Laparoscopska varikocelktomija.

Izvor: Arhiva Klinike za dječju kirurgiju KBC-a Split

2. CILJ ISTRAŽIVANJA

Način izvođenja operacije u liječenju varikokele izravno utječe na ishod operacijskog zahvata, stoga igra jednu od ključnih uloga u određivanju uspješnosti liječenja i nastanku poslijeoperacijskih komplikacija. Među dokazanim korisnim učincima laparoskopskog pristupa u liječenju varikokele ističu se brži oporavak, manja stopa recidiva, smanjenje broja komplikacija koje značajno produžuju trajanje liječenja, manji broj reoperacija, učinkovitije i racionalnije korištenje skupe bolničke opreme te značajno veće zadovoljstvo bolesnika. Danas su dostupne brojne laparoskopске tehnike varikokelektomije, ovisno o načinu opskrbe spermatičnih krvnih žila.

Cilj rada:

U ovoj studiji želimo usporediti čimbenike ishoda liječenja u adolescenata operiranih zbog simptomatske varikokele laparoskopskim pristupom između dva načina opskrbe spermatičnih krvnih žila (primjena harmoničnog rezača u odnosu na polimerski klip).

Hipoteze:

1. Nema značajne razlike u ishodima liječenja kao ni u učestalosti poslijeoperacijskih komplikacija (hidrocela, recidiv ili atrofija testisa) između ispitivanih skupina.
2. Nema značajne razlike u učestalosti reoperacija i ponovnog prijema u bolnicu između ispitivanih skupina.
3. Duljina trajanja operacijskog zahvata značajno je kraća u bolesnika u kojih je za opskrbu spermatičnih krvnih žila korišten harmonični rezač u odnosu na bolesnike u kojih je primijenjen polimerski klip.

3. ISPITANICI I METODE

3.1. Ispitanici

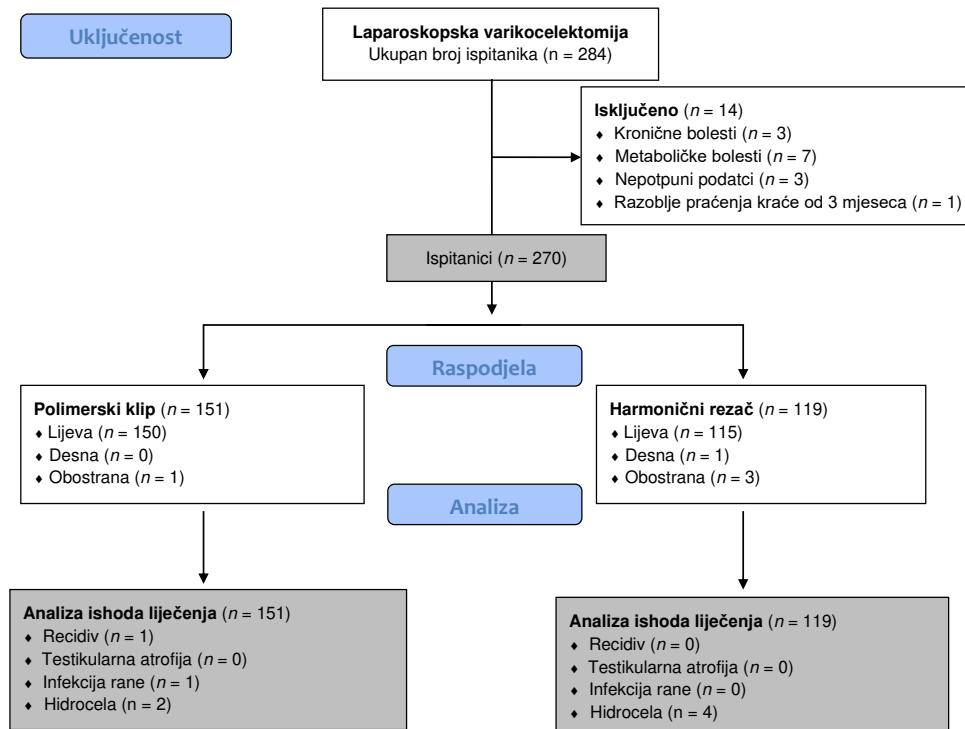
Ispitanici su adolescenti u dobi od 13 do 17 godina u kojih je učinjena laparoscopska varikoelektomija zbog varikoele u Klinici za dječju kirurgiju Kliničkog bolničkog centra (KBC) Split korištenjem harmoničnog rezača ili polimerskog klipa u razdoblju od 1. svibnja 2019. do 1. svibnja 2024.

Kriteriji uključenja:

1. Adolescenti muškog spola u dobi od 13 do 17 godina koji su operirani laparoscopskim pristupom zbog simptomatske varikoele u Klinici za dječju kirurgiju, a u kojih je za opskrbu spermatičnih krvnih žila korišten harmonični rezač ili polimerski klip.
2. Adolescenti koji su minimalno praćeni 3 mjeseca nakon operacijskog zahvata.

Kriteriji isključenja:

1. Adolescenti izvan gore navedenog dobnog raspona.
2. Adolescenti u kojih je učinjena otvorena retroperitonealna ili ingvinalna / subingvinalna mikrokirurška varikoelektomija.
3. Adolescenti s kroničnim, metaboličkim i endokrinološkim bolestima ili sistemskim infekcijama.
4. Adolescenti s nepotpunom dokumentacijom.



Slika 7. Dijagram tijeka studije

3.2. Mjesto studije

Istraživanje je provedeno u Klinici za dječju kirurgiju KBC-a Split.

3.3. Organizacija studije

Provedena je retrospektivna studija s prospektivnom rukom. Istraživanje je prema ustroju kvalitativno, dok je po intervenciji i obradi podataka eksperimentalnog, tj. pokusnog tipa. Retrospektivno su prikupljeni podatci o bolesnicima u kojih je učinjena varikocelktomija primjenom polimerskog klipa, dok su podatci o bolesnicima u kojih je za varikocelktomiju korišten harmonični rezač prikupljeni prospektivno. Izvor podataka jest Protokol studije koji se popunjava nakon svakog operacijskog zahvata iz anamnestičkih podataka, povijesti bolesti i operacijske liste. Za svakog bolesnika uključenog u studiju zabilježeni su slijedeći podatci: dob, tjelesna visina, tjelesna masa, indeks tjelesne mase. Također, analizirane su lateralizacija i stupanj varikocelct, indikacije za operacijski zahvat, rane i kasne komplikacije, stopa recidiva, ponovnog prijama u bolnicu, kao i duljina trajanja zahvata / anestezije i duljina bolničkog liječenja te stopa reoperacija.

3.4. Etička načela

Tijekom i nakon istraživanja štite se prava i osobni podatci ispitanika u skladu sa Zakonom o zaštiti prava bolesnika (NN 169/04, 37/08) i Zakonom o zaštiti osobnih podataka (NN 103/03-106/12), a istraživanje je usklađeno s odredbama Kodeksa liječničke etike i deontologije (NN 55/08, 139/15) te pravilima Helsinške deklaracije (1964.– 2013.). Pristupnik i njegov mentor uputili su zamolbu Etičkom povjerenstvu KBC-a Split za odobrenje provedbe naslovnog istraživanja, koje je studiju odobrilo rješenjem br. 500-03/23-01/227 od 27. studenog 2023.

3.5. Opis istraživanja

S obzirom na korištenu tehniku opskrbe spermatičnih krvnih žila bolesnici su podijeljeni u dvije skupine. U prvoj skupini pri laparoskopskoj varokocelctomiji korišten je nerepsorbirajući polimerski klip (Ligating Clips ML; Grena, Brentford, Ujedinjeno Kraljevstvo). U drugoj skupini bolesnika za varikocelctomiju je korišten resterilizirani harmonični rezač (Lotus, BOWA-electronic GmbH, Gomaringen, Njemačka). Nakon operacijskog zahvata svaki bolesnik ambulantno je praćen. Na prvom kontrolnom pregledu, nakon 7 dana odstranjeni su šavi, potom su bolesnici ambulantno praćeni nakon 1, 6 i 12 mjeseci

zbog detekcije kasnih komplikacija. Postupak laparoskopske varikocelatomije opisan je u uvodnom dijelu ovog rada (62).

3.6. Mjere ishoda studije

Primarna mjera ishoda bila je stopa komplikacija (pojava hidrocele, recidiva ili atrofije testisa) i analiza ishoda liječenja između dvije ispitivane skupine. Sekundarne mjere ishoda su stopa reoperacija, ponovnih prijama u bolnicu, duljine trajanja operacijskog zahvata i duljine bolničkog liječenja.

3.7. Statistička obrada podataka

Prikupljeni podaci uneseni su u programske pakete Microsoft Office za obradu teksta te Microsoft Excel za izradu tabličnog prikaza. Za statističku analizu korišten je statistički paket za socijalne znanosti (SPSS, verzija 28.0, IBM Corp., Armonk, NY, SAD) i Microsoft Excel (Windows verzija 11.0, Microsoft Corporation, Redmond, WA, USA). Kolmogorov–Smirnov test korišten je za testiranje normalnosti distribucije podataka. Distribucija kvantitativnih podataka izražena je srednjom vrijednosti i standardnom devijacijom (SD) ili medijanom i interkvartilnim rasponom (IQR), ovisno o distribuciji podataka. Apsolutni brojevi i postotci korišteni za opisivanje kategoričkih podataka. Za usporedbu kontinuiranih varijabli korišteni su t-test za nezavisne uzorke ili Mann-Whitney U test, ovisno o normalnosti distribucije podataka. Za usporedbu kategoričkih varijabli korišten Hi-kvadrat test. U slučajevima kada je frekvencija učestalosti pojedinih varijabli bila niska korišten je Fisherov egzaktni test. Razina statističke značajnosti postavljena je na $p < 0,05$.

4. REZULTATI

U promatranom studijskom razdoblju učinjeno je 270 laparoskopskih varikokelektomija. Od toga, 151 operacija (55,9%) izvedena je korištenjem polimerskog klipa, dok je harmonični rezač korišten za resekciji spermatičnih krvnih žila u ostalih 119 bolesnika (44,1%). Medijan dobi iznosio je je 16 godina (IQR 15; 17). U većini slučajeva, u obje skupine adolescenata, varikocela je bila s lijeve strane (n=265; 98,2%) s medijanom promjera vena od 3,5 mm (IQR 3,1; 4). Većina varikocela su klasificirane kao varikocela drugog (n=123; 45,5 %) i trećeg stupnja (n=135; 50%). Najčešće indikacije za varikokelektomiju, u obje skupine, bile su hipotrofija testisa (n=147; 54,4%), abnormalni spermogram (n=90; 35,2%) ili subjektivne tegobe (nelagoda, pritisak i bol) (n=76; 28,1%). Samo u četiri slučaja (1,5%) obostrana varikocela bila je indikacija za operacijski zahvat. Obje skupine bile su simetrične s obzirom na demografske i kliničke prijeoperacijske karakteristike (Tablica 3).

Tablica 3. Demografski i klinički podatci bolesnika

Varijable	Skupina I	Skupina II	p
	Polimerski klip (n = 151)	Harmonični rezač (n = 119)	
Dob (godina) <i>medijan (IQR)</i>	16 (15, 17)	16 (15, 17)	0,423*
Visina (cm) <i>medijan (IQR)</i>	181 (161, 189)	183 (163, 191)	0,752*
Tjelesna masa (kg) <i>Srednja vrijednost±SD</i>	69 ± 15,5	71 ± 12,3	0,824†
ITM (kg/m ²) <i>Srednja vrijednost±SD</i>	21,3 ± 4,1	22,1 ± 3,2	0,741†
Komorbidity, n (%)	6 (4)	5 (4,2)	0,924‡
Promjer vena (mm) <i>medijan (IQR)</i>	3,4 (3,1, 4)	3,7 (3,3, 4,2)	0,002*
Stadij varikocela, n (%)			
I	10 (6,6)	2 (1,7)	0,071§
II	72 (47,7)	51 (42,9)	
III	69 (45,7)	66 (55,4)	
Lateralizacija, n (%)			
Lijevo	150 (99,3)	115 (96,6)	0,216§
Desno	0 (0)	1 (0,8)	
Obostrano	1 (0,7)	3 (2,5)	
Indikacija za operaciju, n (%)			
Abnormalni spermogram	49 (32,5)	46 (40)	0,307‡
Testikularna hipotrofija	84 (55,6)	63 (53)	0,659‡
Subjektivne tegobe / bol	47 (31)	29 (24,4)	0,220‡
Bilateralna varikocela	1 (0,7)	3 (2,5)	0,323§

* Mann-Whitney U test; † t-test za nezavisne uzorke; ‡ Hi-kvadrat test; § Fisherov egzaktni test
ITM– Indeks tjelesne mase; IQR – Interkvartilni raspon; SD – Standardna devijacija

Nije pronađena značajna razlika između promatranih skupina s obzirom na dob ($P=0,423$), tjelesnu visinu ($P=0,752$), tjelesnu masu ($P=0,824$), ITM ($P=0,741$), učestalost komorbiditeta ($P=0,924$), stadij varikocele ($P=0,071$) ili indikaciji za operacijski zahvat ($P=0,754$). Jedina značajna razlika pronađena između dvije skupine se odnosi na promjer vena ($P=0,002$), ali ovaj rezultat nema kliničku značajnost.

Trajanje kirurškog zahvata (12 min (IQR 11, 15) naspram 15 min (IQR 12, 19), $p=0,029$) i anestezije (21,5 min (IQR 16, 29,5) naspram 28 min (IQR 23, 34), $P=0,003$) bilo je značajno kraće u skupini bolesnika u kojih je varikoelektomija učinjena korištenjem harmoničnog rezača u odnosu na bolesnike u kojih je korišten polimerski klip. Nije pronađena značajna statistička razlika između ispitivanih skupina bolesnika s obzirom na dužinu poslijeoperacijskog boravka u bolnici ($P>0,999$), stopu recidiva ($P>0,999$) i komplikacija ($P=0,703$). Nije bilo slučajeva testikularne atrofije u obje skupine. Nešto viša incidencija pojavnosti hidrocele zabilježena je u skupini bolesnika u kojih je laparoscopska varikoelektomija učinjena harmoničnim rezačem ($n=4$, 3,4%) u odnosu na one u kojih je korišten polimerski klip ($n=2$, 1,3 %) ($P=0,410$) (Tablica 4).

Tablica 4. Intraoperacijski nalaz i ishodi liječenja

Varijable	Skupina I	Skupina II	<i>p</i>
	Polimerski klip (<i>n</i> = 151)	Harmonični rezač (<i>n</i> = 119)	
Trajanje zahvata (min) <i>medijan (IQR)</i>	15 (12, 19)	12 (11, 15)	0,029*
Trajanje anestezije (min) <i>medijan (IQR)</i>	28 (23, 34)	21,5 (16, 29,5)	0,003*
Duljina hospitalizacije (dani); <i>medijan (IQR)</i>	1 (1, 1)	1 (1, 1)	>0,999†
Recidiv, <i>n</i> (%)	1 (0,7)	0 (0)	>0,999†
Komplikacije, <i>n</i> (%)			
Infekcija rane	1 (0,7)	0	>0,999†
Hidrocela	2 (1,3)	4 (3,4)	0,410†
Praćenje (mjesec) <i>medijan (IQR)</i>	29 (24, 33)	31 (26, 35)	0,651*

* Mann-Whitney U test; † Fisherov egzakti test; IQR – Interkvartilni raspon

Šest mjeseci nakon operacijskog zahvata, u većine bolesnika u kojih je učinjena laparoskopska varikoelektomija zabilježeno je umjereno ili značajno poboljšanje u spermogramu (n=85, 89,5%), samo u deset (10,5%) bolesnika nije došlo do poboljšanja nalaza spermograma. Subjektivne tegobe ili bol nestali su u većine bolesnika (n=71, 93,4%), svega pet bolesnika (6,6%) je i dalje osjećalo bol ili neugodu. Povećanje testikularnog volumena je zabilježeno u 132 adolescenta (89,8%). Kliničko poboljšanje pronađeno je u svih bolesnika koji su bili podvrgnuti laparoskopskoj varikoelektomiji zbog obostrane varikocela. Nema značajne razlike između dvije skupine kada je riječ o poslijeoperacijskim ishodima liječenja (Tablica 5).

Tablica 5. Poslijeoperacijski ishodi liječenja.

Parametar	Ishodi	Skupina I (Polimerski klip) (n = 151)		Skupina II (Harmonični rezač) (n = 119)		p*
		n	%	n	%	
<i>Spermogram</i>		49		46		
	Umjereno poboljšanje	11	22,5	10	21,7	0,741*
	Značajno poboljšanje	32	65,3	32	69,6	
	Bez poboljšanja	6	12,2	4	8,7	
<i>Subjektivne tegobe ili bol</i>		47		29		
	Umjereno poboljšanje	4	8,5	4	10,8	0,999*
	Značajno poboljšanje	40	85,1	23	79,6	
	Bez poboljšanja	3	6,4	2	9,6	
<i>Testikularna atrofija</i>		84		63		
	Umjereno poboljšanje	10	13,8	8	12,7	0,813†
	Značajno poboljšanje	65	75,0	49	77,8	
	Bez poboljšanja	9	11,2	6	9,5	
<i>Bilateralna varikocela</i>		1		3		
	Umjereno poboljšanje	0	0	1	33,3	0,999*
	Značajno poboljšanje	1	100	2	66,7	
	Bez poboljšanja	0	0	0	0	

* Fisherov egzaktni test; † Hi-kvadrat test

Napomena: Neki bolesnici su imali više od jedne indikacije za kiruršku intervenciju.

5. RASPRAVA

Ova studija nije pokazala značajne razlike u ishodima liječenja i učestalosti poslijeoperacijskih komplikacija između bolesnika koji su bili podvrgnuti laparoskopskoj varikocelatomiji harmoničnim rezačem ili polimerskim klipom. Učestalost poslijeoperacijske hidrocele bila je nešto veća u skupini operiranoj harmoničnim rezačem, ali nije statistički značajna. Poslijeoperacijski oporavak adolescenata bio je bez komplikacija, bez obzira na korištenu tehniku laparoskopske varikocelatomije. Učestalost ponovnih operacija i ponovnih hospitalizacija bila je jednaka u obje skupine. Osim toga, trajanje operacije i anestezije u skupini bolesnika podvrgnutih varikocelatomiji harmoničnim rezačem bilo je značajno kraće nego u skupini liječenoj polimerskim klipom.

U meta–analizi, Tandon i sur. identificirali su 1910 studija koje obuhvaćaju većinu kirurških tehnika za liječenje varikocele. Cilj meta–analiza je procijeniti kliničke ishode različitih kirurških pristupa u bolesnika. Učestalost recidiva bila je između 2,1% i 7,6% (recidiv je češći u embolizacijskim ili skleroterapijskim tehnikama). Testikularna atrofija nije zabilježena embolizacijskoj, skleroterapijskoj i laparoskopskoj tehnici. Poslijeoperacijska hidrocela varira između 0,8% i 11,4% te se češće javlja u laparoskopskoj varikocelatomiji. Sam laparoskopski pristup liječenju varikocele je definiran kao brza, sigurna i relativno jednostavna kirurška tehnika za liječenje varikocele (67).

Nekoliko je studija istraživalo elektrokirurške instrumente u izvođenju laparoskopske varikocelatomije. U pet različitih studija o laparoskopskoj varikocelatomiji u kojoj je korišten elektrokirurški instrument za resekciju spermatičnih žila, objavljeno je da je prosječno trajanje operacije bilo u rasponu od 15 do 43,5 minuta (68–74). Studija koju je proveo Koyle i sur. također je utvrdila da se samo trajanje postupka skрати nakon usavršavanja tehnike, smanjujući prosječno vrijeme operacije na 14,6 minuta u posljednje dvije godine studije (69). Njihov nalaz vrlo je sličan našim rezultatima, gdje je u adolescenata u kojih je primijenjen harmonični rezače kao tehnikom izbora, prosječno trajanje postupka iznosilo 12 minuta. Medijan duljine boravka u bolnici u ovoj studiji bio je 24 sata, jednak bez obzira na korištenu tehniku, jedina komplikacija prijavljena u laparoskopskoj varikocelatomiji pomoću harmoničnog rezača je bila pojava hidrocele s incidencijom od 3,4%. U nekoliko drugih studija zabilježeno je da je duljina hospitalizacije nakon varikocelatomije s elektrokirurškim instrumentima za resekciju krvnih žila između 21 i 31 sata (66, 70, 71, 74). Nasuprot tome, u studiji Wen–Lian Xie i sur. na 72 bolesnika, zabilježen je boravak u bolnici od tri do pet dana (73). Zabilježeno je da se stopa incidencije hidrocele kreće od 5–18% u nekoliko studija koje

su ispitivale elektrokirurške instrumente za resekciju krvnih žila (66, 69–72, 74). Nadalje, incidencija recidiva varikocela iznosila je od 0 do 3,8% u četiri različite studije (68–70, 73).

Druga tehnika promatrana u ovoj studiji, laparoskopna varikoelektomija s polimerskim klipom, sigurna je, jednostavna i isplativa metoda za liječenje varikocele (62). Više studija istraživalo je polimerske klipove, koji se koriste u laparoskopnoj varikoelektomiji, za podvezivanje spermatičnih krvnih žila. U nekoliko je studija navedeno da prosječno trajanje operacije iznosi oko 29 minuta (75–77). Nasuprot tome, studija Pogorelića i sur. zabilježila je prosječno vrijeme operacije od 12 minuta (62). Trajanje kirurškog zahvata za laparoskopnu varikoelektomiju s polimerskim klipom u ovoj studiji bilo je 15 minuta (tri minute dulje nego kod primjene harmoničnog rezača). Kao što je gore spomenuto, isti medijan vremena hospitalizacije od 24 sata zabilježen je u skupini adolescenata liječenih ligirajućim polimerskim klipom, kao i u drugoj skupini liječenoj harmoničnim rezačem. Osim toga, u ovoj su skupini zabilježena tri slučaja poslijeoperacijskih komplikacija, jedan slučaj infekcije rane s incidencijom od 0,7% i dva slučaja razvoja hidrocele s incidencijom od 1,3%. U skupini adolescenata u kojih je za podvezivanje spermatičnih krvnih žila korišten polimerski klip, također je zabilježen jedan slučaj recidiva s incidencijom od 0,7%. Druge studije koje su također prikazale bolesnike liječene tehnikom polimerskog klipa pokazale su sličnu duljinu boravka u bolnici s prosjekom od 24 sata (62, 75–77). Učestalost komplikacija varirala je između analiziranih studija, na primjer, prijavljeno je da je incidencija poslijeoperacijske hidrocele između 0–8,3% (62, 66, 75–77). Nasuprot tome, incidencija recidiva obično je bila 0%, iako je u studiji koju su objavili Kachrilas i sur., incidencija bila oko 10,4% (78). Što se tiče hematoma ili infekcija rana kao komplikacija laparoskopne varikoelektomije, incidencija varira između 0,8% i 1,7% (62, 76).

Budući da su rezultati liječenja slični u obje ispitivane skupine, postavlja se pitanje opravdanosti korištenja harmoničnog rezača, s obzirom da njegova cijena višestruko premašuje cijenu polimernih kopči. Nedavna studija jasno je pokazala da je reprocessuirani harmonični rezač jednako učinkovit i siguran za korištenje, kao i novi (79). Ponovna uporaba harmoničnog rezača, koji bi inače bio bačen, stoga može biti dobar argument u korist laparoskopne varikoelektomije jer skraćuje trajanje operacije i ne ostavlja strani materijal u ljudskom organizmu.

Prijeoperacijska obrada od velike je važnosti za odabir bolesnika za operaciju i izbjegavanje mogućih komplikacija u adolescenata koji ne zahtijevaju kirurško liječenje. Uz relativno visoku učestalost u muškoj populaciji od 14 do 20%, varikocela može dovesti do

problema s plodnošću u samo oko 20% bolesnika (61, 62, 77, 78). Od indikacija, hipotrofija testisa bila je najčešća u ovoj studiji, zatim abnormalni spermogram, subjektivna nelagoda ili bol te bilateralna varikocela. Slična raspodjela indikacija za varikoelektomiju u adolescenata nalazi se i u drugim studijama (61, 62, 68 80–83).

Ova studija ima određena ograničenja. Prvo ograničenje je retrospektivni dizajn studije, što znači da podatci o ispitanicima koji bi mogli biti važni za rezultate nisu dostupni. Osim toga, prikupljanje određenih podataka relevantnih za istraživanje, posebice spermograma, moglo bi predstavljati etički problem. Nadalje, činjenica da je ovo istraživanje provedeno u jednom centru znači da se rezultati možda neće moći generalizirati na opću populaciju. Naposljetku, nema randomizacije, tako da je moguća selekcijska pristranost odabira u studiji.

Stoga je potrebno rezultate ove studije ponoviti u većim, randomiziranim, prospektivnim, multicentričnim studijama kako bi se dobili pouzdaniji podatci koji bi mogli biti uključeni u standardizirane protokole za laparoskopsko liječenje varikocele na globalnoj razini.

6. ZAKLJUČCI

1. Ishod liječenja i učestalost poslijeoperacijskih komplikacija jednaki su u adolescenata u kojih je laparoscopska varikoelektomija učinjena pomoću harmoničnog rezača u odnosu na one u kojih je za podvezivanje spermatičnih krvnih žila korišten polimerski klip.
2. Duljina trajanja kirurškog zahvata i anestezije kraća je kada je laparoscopska varikoelektomija izvedena pomoću harmoničnog rezača.
3. Poslijeoperacijski oporavak bolesnika, kao i učestalost reoperacija i ponovnih prijema jednaki su u obje skupine bez obzira na operacijsku tehniku koja je korištena.

7. POPIS CITIRANE LITERATURE

1. Krmpotić-Nemanić J, Marušić A. Systemata Genitalia, Spolni organi. U: Krmpotić-Nemanić J, Marušić A, urednici. Anatomija čovjeka. 2. izdanje. Zagreb: Medicinska naklada; 2007. str. 376–84.
2. Moore KL, Dalley AF, Agur AM. Pelvis and perineum, Male Internal Genital Organs. U: Moore KL, Dalley AF, Agur AM, urednici. Clinically oriented anatomy 8. izdanje. Philadelphia: Wolters Kluwer; 2017. str. 1396–411.
3. Fanghänel J. Organa genitalia, spolni organi. U: Fanghänel J, Pera F, Anderhuber F, Nitsch R, urednici. Waldeyerova anatomija čovjeka. 1. izdanje. Zagreb: Golden marketing/Tehnička knjiga; 2009. str. 1061–5.
4. Banek Lj, Specijalna embriologija, Urogenitalni sustav. U: Sadler TW, Matekalo Draginović J, urednici. Langmanova Medicinska embriologija. 10. izdanje. Zagreb: Školska knjiga; 2008. str. 243–59.
5. Larsen WJ, Scott WJ, Development of the urogenital system. U: Larsen WJ, Sherman LS, S Steven Potter, Scott WJ, urednici. Human embryology. 3. izdanje. Philadelphia: Churchill Livingstone; 2001.; str. 275–83.
6. Damjanov I, Krušlin B, Bolesti muškog spolnog sustava, Cirkulacijski poremećaji. U: Damjanov I, Seiwerth S, Jukić S, Nola M, urednici. Patologija peto, prerađeno i dopunjeno izdanje. Zagreb: Medicinska naklada. 2018: str. 581.
7. Agarwal A, Sharma R, Harlev A, Esteves SC. Effect of varicocele on semen characteristics according to the new 2010 World Health Organization criteria: a systematic review and meta-analysis. *Asian J Androl.* 2016;18:163–70.
8. Marte A. The history of varicocele: from antiquity to the modern ERA. *Int Braz J Urol.* 2018;44:563–76.
9. Saber A. Ancient Egyptian surgical heritage. *J Invest Surg.* 2010;23:327–34.
10. Kang C, Punjani N, Lee RK, Li PS, Goldstein M. Effect of varicoceles on spermatogenesis. *Semin Cell Dev Biol.* 2022;121:114–24.
11. Glezerman M, Rakowszczyk M, Lunenfeld B, Beer R, Goldman B. Varicocele in oligospermic patients: pathophysiology and results after ligation and division of the internal spermatic vein. *J Urol.* 1976;115:562–5.
12. Androutsos G, Karamanou M, Pappa KI, Poulakou-Rebelakou E. The specialist in testicular diseases, Thomas Blizzard Curling (1811–1888), and his method of treatment of varicocele, among other methods of treatment in the 19th century. *Basic Clin Androl.* 2011;21:90–8.

13. González R. Proposal for describing procedures to correct varicocele. A new terminology. *Front Pediatr.* 2014;2:47.
14. Narath A. Zur radical operation der varikoccele. *Wien Klin Wochenschrift.* 1900;13:73–9.
15. Marmar JL. The evolution and refinements of varicocele surgery. *Asian J Androl.* 2016;18:171–8.
16. Gurlt EJ. *Geschichte der Chirurgie und ihrer Ausübung: Volkschirurgie, Alterthum, Mittelalter, Renaissance.* Hirschwald; 1898.
17. Homonnai ZT, Fainman N, Engelhard Y, Rudberg Z, David MP, Paz G. Varicocelectomy and male fertility: comparison of semen quality and recurrence of varicocele following varicocelectomy by two techniques. *Int J Androl.* 1980;3:447–58.
18. González R. Proposal for describing procedures to correct varicocele. A new terminology. *Front Pediatr.* 2014;2:47.
19. Nöske HD, Weidner W. Varicocele-a historical perspective. *World J Urol.* 1999:151–7.
20. Comhaire F, Kunnen M. Selective retrograde venography of the internal spermatic vein: a conclusive approach to the diagnosis of varicocele. *Andrologia.* 1976;8:11–24.
21. Lima SS, Castro MP, Costa OF. A new method for the treatment of varicocele. *Andrologia.* 1978;10:103–6.
22. Hagood PG, Mehan DJ, Worischek JH, Andrus CH, Parra RO. Laparoscopic varicocelectomy: preliminary report of a new technique. *J Urol.* 1992;147:73–6.
23. Donovan JF, Winfield HN. Laparoscopic varix ligation. *J Urol.* 1992;147:77–81.
24. Kaouk JH, Palmer JS. Single-port laparoscopic surgery: initial experience in children for varicocelectomy. *BJU Int.* 2008;102:97–9.
25. Marte A, Pintozzi L, Cavaiuolo S, Parmeggiani P. Single-incision laparoscopic surgery and conventional laparoscopic treatment of varicocele in adolescents: Comparison between two techniques. *Afr J Paediatr Surg.* 2014;11:201–5.
26. Corcione F, Esposito C, Cuccurullo D, Settembre A, Miranda N, Amato F, i sur. Advantages and limits of robot-assisted laparoscopic surgery: preliminary experience. *Surg Endosc.* 2005;19:117–9.
27. Shu T, Taghechian S, Wang R. Initial experience with robot-assisted varicocelectomy. *Asian J Androl.* 2008;10:146–8.
28. Hidalgo-Tamola J, Sorensen MD, Bice JB, Lendvay TS. Pediatric robot-assisted laparoscopic varicocelectomy. *J Endourol.* 2009;23:1297–300.

29. Pinto KJ, Kroovand RL, Jarow JP. Varicocele related testicular atrophy and its predictive effect upon fertility. *J Urol*. 1994;152:788–90.
30. Green KF, Turner TT, Howards SS. Varicocele: reversal of the testicular blood flow and temperature effects by varicocele repair. *J Urol*. 1984;131:1208–11.
31. Gorelick JJ, Goldstein M. Loss of fertility in men with varicocele. *Fertil Steril*. 1993;59:613–6.
32. Witt MA, Lipshultz LI. Varicocele: a progressive or static lesion? *Urology*. 1993;42:541–3.
33. Chehval MJ, Purcell MH. Deterioration of semen parameters over time in men with untreated varicocele: evidence of progressive testicular damage. *Fertil Steril*. 1992;57:174–7.
34. Gleason A, Bishop K, Xi Y, Fetzer DT. Isolated right-sided varicocele: Is further workup necessary? *AJR Am J Roentgenol*. 2019;212:802–7.
35. Li R, Liu J, Li Y, Wang Q. Effect of somatometric parameters on the prevalence and severity of varicocele: a systematic review and meta-analysis. *Reprod Biol Endocrinol*. 2021;19:11.
36. Arafa M, Henkel R, Agarwal A, Majzoub A, Elbardisi H. Correlation of oxidation-reduction potential with hormones, semen parameters and testicular volume. *Andrologia*. 2019;51:e13258.
37. Reesink DJ, Huisman PM, Wiltink J, Boeken Kruger AE, Lock TMTW. Sneeze and pop: a ruptured varicocele; analysis of literature, guided by a well-documented case-report. *BMC Urol*. 2019 ;19:14.
38. Lomboy JR, Coward RM. The Varicocele: Clinical presentation, evaluation, and surgical management. *Semin Intervent Radiol*. 2016;33:163–9.
39. AlQefari GB, Alduraibi KI, Almansour AA, Alghamdi A, Alsubhi MA. Nutcracker Phenomenon: A rare incidental finding. *Cureus*. 2022;14:e32822.
40. Penfold D, Leslie SW, Lotfollahzadeh S. Nutcracker Syndrome and Left Renal Vein Entrapment. 2024. In: *StatPearls [Internet]*. Treasure Island (FL): StatPearls Publishing; 2024.
41. Zhang H, Zhang N, Li M, Jin W, Pan S, Wang Z, i sur. Treatment of six cases of left renal nutcracker phenomenon: surgery and endografting. *Chin Med J*. 2003;116:1782–4.

42. Nastasi DR, Fraser AR, Williams AB, Bhamidi V. A systematic review on nutcracker syndrome and proposed diagnostic algorithm. *J Vasc Surg Venous Lymphat Disord.* 2022;10:1410–6.
43. Methorst C, Akakpo W, Graziana JP, Ferretti L, Yiou R, Morel-Journel N, i sur. Recommendations of the committee of andrology and sexual medicine of the AFU concerning the management of varicocele. *Prog Urol.* 2021;31:119–30.
44. Fujisawa M, Yoshida S, Kojima K, Kamidono S. Biochemical changes in testicular varicocele. *Arch Androl.* 1989;22:149–59.
45. Wright EJ, Young GP, Goldstein M. Reduction in testicular temperature after varicocelectomy in infertile men. *Urology.* 1997;50:257–9.
46. Kantartzi PD, Goulis ChD, Goulis GD, Papadimas I. Male infertility and varicocele: myths and reality. *Hippokratia.* 2007;11:99–104.
47. Naughton CK, Nangia AK, Agarwal A. Pathophysiology of varicoceles in male infertility. *Hum Reprod Update.* 2001;7:473–81.
48. Shafik A, Bedeir GA. Venous tension patterns in cord veins in normal and varicocele individuals. *J Urol.* 1980;123:383–5.
49. Šitum M, Gotovac J Bolesti krvnih žila u urologiji U: Šitum M, Gotovac J, Vrsalović Carević N, Dadić V, Librenjak D, Duvnjak M. urednici. *Urologija.* 2. izdanje. Zagreb: Medicinska naklada. 2012:171–2.
50. Vásquez F, Soler C, Camps P, Valverde A, García-Molina A. Spermogram and sperm head morphometry assessed by multivariate cluster analysis results during adolescence (12–18 years) and the effect of varicocele. *Asian J Androl.* 2016;18:824–30.
51. Esteves SC, Agarwal A. Afterword to varicocele and male infertility: current concepts and future perspectives. *Asian J Androl.* 2016;18:319–22.
52. Diamond DA, Zurakowski D, Bauer SB, Borer JG, Peters CA, Cilento BG Jr, i sur. Relationship of varicocele grade and testicular hypotrophy to semen parameters in adolescents. *J Urol.* 2007;178:1584–8.
53. Taşçi AI, Resim S, Caşkurlu T, Dinçel C, Bayraktar Z, Gürbüz G. Color doppler ultrasonography and spectral analysis of venous flow in diagnosis of varicocele. *Eur Urol.* 2001;39:316–21.
54. Aragona F, Ragazzi R, Pozzan GB, De Caro R, Munari PF, Milani C, i sur. Correlation of testicular volume, histology and LHRH test in adolescents with idiopathic varicocele. *Eur Urol.* 1994;26:61–6.

55. Belay RE, Huang GO, Shen JK, Ko EY. Diagnosis of clinical and subclinical varicocele: how has it evolved? *Asian J Androl.* 2016;18:182–5.
56. Rowe P, Comhaire F, Hargreave T, Mahmoud A. WHO manual for the standardized investigation, diagnosis and management. 2. izdanje. Cambridge: Cambridge University Press; 2000. str. 14–52.
57. Coolsaet BL. The varicocele syndrome: venography determining the optimal level for surgical management. *J Urol.* 1980;124:833–9.
58. Bogaert G, Orye C, De Win G. Pubertal screening and treatment for varicocele do not improve chance of paternity as adult. *J Urol.* 2013;189:2298–303.
59. Yiakoumos T, Kälble T. Varicocele in children and adolescents-conservative vs. surgical treatment? *Urologe A.* 2020;59:284–8.
60. Župančić B, Spolni organi. U: Sutlić Ž, Mijatović D, Augustin G, Dobrić I, i sur., urednici. *Kirurgija.* 1. izdanje. Zagreb: Školska knjiga; 2022. str. 844–5.
61. Jukic M, Todoric M, Todoric J, Susnjar T, Pogorelic Z. Laparoscopic versus open high ligation for adolescent varicocele: A 6-year single center study. *Indian Pediatr.* 2019;56:653–8.
62. Pogorelić Z, Sopta M, Jukić M, Nevešćanin A, Jurić I, Furlan D. Laparoscopic varicocelectomy using polymeric ligating clips and its effect on semen parameters in pediatric population with symptomatic varicocele: A 5-year single surgeon experience. *J Laparoendosc Adv Surg Tech A.* 2017;27:1318–25.
63. Owen RC, McCormick BJ, Figler BD, Coward RM. A review of varicocele repair for pain. *Transl Androl Urol.* 2017;6:S20–S29.
64. Nork JJ, Berger JH, Crain DS, Christman MS. Youth varicocele and varicocele treatment: a meta-analysis of semen outcomes. *Fertil Steril.* 2014;102:381–7.
65. Lurvey R, Durbin-Johnson B, Kurzrock EA. Adolescent varicocele: A large multicenter analysis of complications and recurrence in academic programs. *J Pediatr Urol.* 2015;11:186.e1–6.
66. Méndez-Gallart R, Bautista Casanovas A, Estévez Martínez E, Rodríguez-Barca P, Taboada Santomil P, Armas A i sur. Reactive hydrocele after laparoscopic Palomo varicocele ligation in pediatrics. *Arch Esp Urol.* 2010;63:532–6.
67. Tandon S, Bennett D, Mark Nataraja R, Pacilli M. Outcome following the surgical management of varicocele in children and adolescents: a systematic review and meta-analysis. *Ther Adv Urol.* 2023 20;15:17562872231206239.

68. Sasagawa I, Hirose Y, Matsuda K, Hoshi K, Ohta S. Laparoscopic varicocelectomy carried out with the ligasure device in 52 patients. *Curr Urol.* 2013;6:209–11.
69. Koyle MA, Oottamasathien S, Barqawi A, Rajimwale A, Furness PD 3rd. Laparoscopic Palomo varicocele ligation in children and adolescents: results of 103 cases. *J Urol.* 2004;172:1749–52.
70. Méndez-Gallart R, García-Palacios M, Rodríguez-Barca P, Estévez-Martínez E, Bautista-Casasnovas A. 15 years' experience in the single-port laparoscopic treatment of pediatric varicocele with Ligasure® technology. *Cir Pediatr.* 2023;36:33–9.
71. Méndez-Gallart R, Bautista-Casasnovas A, Estévez-Martínez E, Rodríguez-Barca P. Bipolar electrothermal vessel sealing system and 5-mm 2 expandable trocar approach in pediatric laparoscopic varicocelectomy: a successful time-effective technical refinement. *Surg Laparosc Endosc Percutan Tech.* 201;21:e256–9.
72. Marte A, Sabatino MD, Borrelli M, Cautiero P, Romano M, Vessella A, Parmeggiani P. LigaSure vessel sealing system in laparoscopic Palomo varicocele ligation in children and adolescents. *J Laparoendosc Adv Surg Tech A.* 2007;17:272–5.
73. Xie WL, Huang J, Han JL, Lin TX, Xu KW, Guo ZH, Jiang C. [Needle laparoscopic varicocelectomy]. *Zhonghua Nan Ke Xue.* 2005;11:813–4.
74. Méndez-Gallart R, Bautista-Casasnovas A, Estevez-Martínez E, Varela-Cives R. Laparoscopic Palomo varicocele surgery: lessons learned after 10 years; follow up of 156 consecutive pediatric patients. *J Pediatr Urol.* 2009;5:126–31.
75. Islam SR, islam M, Sarkar SA, Paran S. Outcome of laparoscopic varicocelectomy with mass ligation technique for symptomatic varicocele. *Arch Surg Clin Res.* 2019;3:65–9.
76. Maghraby HA. Laparoscopic varicocelectomy for painful varicoceles: merits and outcomes. *J Endourol.* 2002;16:107–10.
77. Syarief AN, Rahman IA, Sangadji ARS, Djojodimedjo T, Rizaldi F. A systematic review and meta-analysis on the efficacy of internal spermatic artery ligation during laparoscopic varicocelectomy in children and adolescents: Is it safe? *Arch Ital Urol Androl.* 2023;95:11627.
78. Kachrilas S, Popov E, Bourdounis A, Akhter W, El Howairis M, Aghaways I, i sur. Laparoscopic varicocelectomy in the management of chronic scrotal pain. *JSLS.* 2014;18:e2014.00302.

79. Mihanović J, Šikić NL, Mrklič I, Katušić Z, Karlo R, Jukić M, i sur. Comparison of new versus reused Harmonic scalpel performance in laparoscopic appendectomy in patients with acute appendicitis-a randomized clinical trial. *Langenbecks Arch Surg.* 2021;406:153–62.
80. Li Z, Hu S, Zhou R, Wang J. Comparison of the efficacy and safety of microscopic and laparoscopic surgery for varicocele. *World J Urol.* 2022;40:299–300.
81. Sasagawa I, Yazawa H, Suzuki Y, Tateno T, Takahashi Y, Nakada T. Laparoscopic varicolectomy in adolescents using an ultrasonically activated scalpel. *Arch Androl.* 2000;45:91–4.
82. Takago S, Nishida S, Nishida Y. The usefulness of nonabsorbable polymer clips for the closure of supra-aortic vessels' stump. *Gen Thorac Cardiovasc Surg.* 2022;70:825–7.
83. Saki Z, Kallidonis P, Noureldin Y, Kotsiris D, Ntasiotis P, Adamou C, i sur. Experimental studies of nonabsorbable polymeric surgical clips for use in urologic laparoscopy. *J Endourol.* 2019;33:730–5.

8. SAŽETAK

Cilj istraživanja: Cilj ove studije je ispitati čimbenike ishoda liječenja u adolescenata operiranih zbog simptomatske varikokele laparoskopskim pristup primjenom harmoničnog rezača u odnosu na adolescente koji su operirani primjenom polimerskog klipa.

Ispitanici i metode: U studiju je uključeno 270 adolescenata s medijanom dobi od 16 (raspon 13–17) godina. S obzirom na korištenu tehniku laparoskopske varikokelektomije bolesnici su podijeljeni u dvije skupine. U prvoj skupini (n=151) za resekciju spermatičnih krvnih žila korišten je polimerski klip, dok je u drugoj skupini (n=119) korišten harmonični rezač. Primarna mjera ishoda bila je učinak primijenjene laparoskopske tehnike na ishode liječenja (poslijeoperacijske komplikacije i nastanak recidiva). Sekundarne mjere ishoda bile su duljina trajanja operacijskog zahvata i anestezije te i duljina hospitalizacije.

Rezultati: Trajanje kirurškog zahvata (12 min (IQR 11, 15) u odnosu na 15 min (12, 19) $P=0,029$) i anestezije (21,5 min (16, 29,5) u odnosu na 28 min (23, 34) $P=0,003$) bilo je kraće u skupini adolescenata u kojih je laparoskopska varikokelektomija učinjena harmoničnim rezačem u odnosu na one u kojih je korišten polimerski klip. Nije pronađena statistički značajna razlika, između ispitivanih skupina, s obzirom na duljinu hospitalizacije, stopu recidiva ($P>0,999$) i komplikacija ($P=0,703$). Nije bilo slučajeva testikularne atrofije u obje skupine. Nešto viša incidencija pojavnosti hidrocele zabilježena je u skupini bolesnika u kojih je laparoskopska varikokelektomija učinjena harmoničnim rezačem (n=4, 3,4%) u odnosu na one u kojih je korišten polimerski klip (n=2, 1,3 %) ($P=0,410$). Na ponovnom pregledu šest mjeseci nakon zahvata utvrđeno je da većina bolesnika nakon laparoskopske varikokelektomije pokazala umjereno ili značajno poboljšanje u spermogramu (n=85, 89,5%), subjektivne tegobe ili bol nestale su u većine bolesnika (n=71, 93,4%), Testikularni volumen testisa značajno se povećao u 132 adolescenta (89,8%).

Zaključak: Laparoskopska varikokelektomija primjenom harmoničnog rezača ili polimerskog klipa sigurna je i učinkovita metoda liječenja simptomatske varikokele u adolescenata. Čimbenici ishoda liječenja nakon laparoskopske varikokelektomije podjednaki su bez obzira jeli za resekciju krvnih žila korišten polimerski klip ili ultrazvučni rezač. Primjenom harmoničnog rezača za resekciju spermatičnih krvnih žila skraćuje se ukupno vrijeme trajanja operacijskog zahvata i anestezije.

9. SUMMARY

Diploma thesis title: Comparison of harmonic scalpel and polymeric clip laparoscopic varicocelectomy in adolescents with symptomatic varicocele.

Background: The aim of this study is to investigate treatment outcomes in adolescents who underwent laparoscopic surgery with a harmonic scalpel for symptomatic varicocele compared with adolescents who underwent surgery with a polymer clip.

Methods: A total of 270 adolescents with a median age of 16 (interquartile range, IQR 13–17) years were included in the study. Taking into account the laparoscopic varicocelectomy technique used, the patients were divided into two groups. In the first group (n=151) a polymer clip was used, while in the second group (n=119) a harmonic scalpel was used to resect the spermatic vessels. The primary outcome measure was the effect of the laparoscopic technique used on treatment outcomes (postoperative complications and recurrence rates). Secondary outcomes were the duration of surgery and anesthesia and the length of hospital stay.

Results: The duration of the surgical procedure (12 min (IQR 11, 15) versus 15 min (12, 19) $P=0.029$) and anesthesia (21.5 min (16, 29.5) versus 28 min (23, 34) $P=0.003$) was shorter in the group of adolescents in whom laparoscopic varicocelectomy was performed with a harmonic scalpel than in the group in which a polymer clip was used. No statistically significant difference was found between the groups studied in terms of length of hospital stay, recurrence rate ($P>0.999$) and complications ($P=0.703$). There were no cases of testicular atrophy in either group. In the group of patients who underwent laparoscopic varicocelectomy with a harmonic scalpel, a slightly higher incidence of hydroceles was found (n=4, 3.4%) than in the group in which a polymer clip was used (n=2, 1.3%) ($P=0.410$). At six-month follow-up, it was found that the majority of patients showed moderate or significant improvement in spermiogram after laparoscopic varicocelectomy (n=85, 89.5%). In addition, the subjective discomfort or pain disappeared in the majority of patients (n=71, 93.4 %). The testicular volume increased significantly in 132 adolescents (89.8 %).

Conclusion: Laparoscopic varicocelectomy with polymer clip or ultrasonic scalpel is safe and effective in adolescents with symptomatic varicocele. Treatment outcomes after laparoscopic varicocelectomy are the same regardless of whether a polymer clip or an ultrasonic scalpel is used to resect the spermatic vessels. The use of an ultrasonic scalpel for resection of the spermatic vessels shortens the overall duration of surgery and anesthesia.

Prilog 1. Rješenje Etičkog povjerenstva KBC-a Split



KLINIČKI BOLNIČKI CENTAR SPLIT
ETIČKO POVJERENSTVO

Klasa: 500-03/23-01/227
Ur.broj:2181-147/01/06/LJ.Z.-23-02

Split, 27.11.2023.

IZVOD IZ ZAPISNIKA SJEDNICE ETIČKOG POVJERENSTVA KBC SPLIT 20/2023

8.

Prof.dr.sc. Zenon Pogorelić, dr. med. iz Klinike za dječju kirurgiju KBC-a Split je uputio Etičkom povjerenstvu zamolbu za odobrenje provedbe istraživanja:

Usporedba harmoničnog rezača i neapsorbirajućeg polimerskog klipa u laparoskopskoj varikocelotomiji u adolescenata sa simptomatskom varikocelom

Istraživanje za potrebe diplomskog rada i objave znanstvenog rada će u Klinici za dječju kirurgiju KBC-a Split provesti voditelj istraživanja prof.dr.sc. Zenon Pogorelić, dr.med. i suradnici dr.sc. Miro Jukić, dr.med., mr.sc. Tomislav Šušnjar, dr.med. i Karlo Poljak, student Medicinskog fakulteta u Splitu.

Nakon razmatranja zamolbe, donesen je sljedeći

Zaključak

Iz priložene dokumentacije razvidno je da je Plan istraživanja usklađen s odredbama o zaštiti prava i osobnih podataka ispitanika iz Zakona o zaštiti prava pacijenata (NN169/04, 37/08) i Zakona o provedbi Opće uredbe o zaštiti podataka (NN 42/18), te odredbama Kodeksa liječničke etike i deontologije (NN55/08, 139/15) i pravilima Helsinške deklaracije WMA 1964-2013 na koje upućuje Kodeks.

Etičko povjerenstvo odobrava i suglasno je s provedbom istraživanja.

PREDSJEDNIK ETIČKOG POVJERENSTVA
KLINIČKOG BOLNIČKOG CENTRA SPLIT
IZV.PROF. DR. SC. LUBO ZNAOR