

Metoda tekućinske citologije u dijagnostici intraepitelnih i invazivnih lezija vrata maternice

Jovanović, Stella

Master's thesis / Diplomski rad

2024

Degree Grantor / Ustanova koja je dodijelila akademski / stručni stupanj: **University of Split, School of Medicine / Sveučilište u Splitu, Medicinski fakultet**

Permanent link / Trajna poveznica: <https://um.nsk.hr/um:nbn:hr:171:700658>

Rights / Prava: [In copyright](#)/[Zaštićeno autorskim pravom.](#)

Download date / Datum preuzimanja: **2025-03-09**



Repository / Repozitorij:

[MEFST Repository](#)



SVEUČILIŠTE U SPLITU
MEDICINSKI FAKULTET

Stella Jovanović

**METODA TEKUĆINSKE CITOLOGIJE U DIJAGNOSTICI INTRAEPITELNIH I
INVAZIVNIH LEZIJA VRATA MATERNICE**

Diplomski rad

Akadska godina:

2023./2024.

Mentor:

doc. dr. sc. Dinka Šundov, dr. med.

Split, rujan 2024.

SADRŽAJ

ZAHVALA

POPIS KRATICA

1.	UVOD	1
1.1.	Rak vrata maternice	2
1.1.1.	Epidemiologija.....	2
1.1.2.	Etiopatogeneza.....	2
1.1.3.	Klinička slika	3
1.1.4.	Liječenje.....	3
1.2.	Dijagnostika lezija vrata maternice Papa testom	4
1.2.1.	Programi ranog otkrivanja raka vrata maternice	5
1.2.2.	Konvencionalni Papa test.....	5
1.2.3.	Metoda tekućinske citologije	7
1.2.4.	Vrste stanica u Papa testu.....	8
1.2.4.1.	Pločaste stanice	9
1.2.4.2.	Endocervikalne stanice	11
1.2.4.3.	Endometralne stanice	12
1.3.	Bethesda klasifikacija promjena vrata maternice.....	13
1.3.1.	Atipične pločaste stanice.....	15
1.3.2.	LSIL	16
1.3.3.	HSIL.....	16
1.3.4.	Invazivni pločasti karcinom	17
1.3.5.	Atipične glandularne stanice	17
1.3.6.	Adenokarcinom	18
2.	CILJ ISTRAŽIVANJA	20
2.1.	Primarni cilj	21
2.2.	Sekundarni ciljevi	21
3.	ISPITANICI I METODE.....	22
3.1.	Organizacija studije.....	23
3.2.	Ispitanice	23
3.2.1.	Kriteriji uključenja u istraživanje.....	23
3.2.2.	Kriteriji isključenja u istraživanje	23
3.3.	Mjesto studije.....	23
3.4.	Metode prikupljanja i obrade podataka.....	23
3.5.	Obrada i analiza materijala.....	24

3.5.1. Surepath metoda tekućinske citologije	24
3.5.2. Citološka analiza.....	26
3.6. Metode statističke obrade podataka	29
3.7. Etička načela	29
4. REZULTATI.....	30
5. RASPRAVA	40
6. ZAKLJUČCI.....	45
7. POPIS CITIRANE LITERATURE.....	47
8. SAŽETAK.....	52
9. SUMMARY	54
10. ŽIVOTOPIS.....	Pogreška! Knjižna oznaka nije definirana.

Želim se zahvaliti mentorici doc. dr. sc. Dinki Šundov na pomoći, smjernicama i stručnim savjetima tijekom izrade ovog diplomskog rada.

Hvala mojoj obitelji na potpori, razumijevanju i ohrabrenju, sa mnom ste slavili svaki moj prolaz kao da je vaš.

Hvala mom Tomi na ljubavi i strpljenju, uz tebe su mi duge noći učenja uvijek bile lakše.

Hvala mojim prijateljima i kolegama koji su mi uljepšali studentske dane.

POPIS KRATICA

SZO - Svjetska zdravstvena organizacija

HPV - humani papiloma virus

HZJZ- Hrvatski zavod za javno zdravstvo

HIV- virus humane imunodeficijencije

MIK- minimalno invazivna kirurgija

LBC- citologija temeljena na tekućini (engl. *liquid based cytology*)

FDA- uprava za hranu i lijekove (engl. *Food and Drug Administration*)

N/C omjer- omjer jezgra citoplazma

ASC- atipične skvamozne stanice (engl. *atypical squamous cells*)

ASCUS- atipične skvamozne stanice neodređenog značaja (engl. *atypical squamous cells of undetermined significance*)

ASC-H- atipične skvamozne stanice kod kojih se ne može isključiti HSIL (engl. *atypical squamous cells – cannot exclude an HSIL*)

CIN- cervikalna intraepitelnu neoplazija

HR-HPV- visokorizični HPV (engl. *high-risk HPV*)

LSIL- niskorizične intraepitelne lezije (engl. *low-grade squamous intraepithelial lesion*)

HSIL- visoki stupanj intraepitelnih lezija (engl. *high-grade squamous intraepithelial lesion*)

AGC- atipične žljezdane stanice (engl. *atypical glandular cells*)

CIS- carcinoma in situ

1. UVOD

1.1. Rak vrata maternice

Vrat maternice (cervix uteri) je donji, uski kraj maternice koji se svojim ušćem otvara u rodnicu i na taj način povezuje maternicu s porođajnim kanalom (rodnicom) (1). Rak vrata maternice je zloćudna bolest koja započinje displazijom stanica unutar epitela, razvija se sporo te ima rizik progresije u invazivni rak koji se širi u okolno tkivo i organe (2).

2020. godine Svjetska zdravstvena organizacija (SZO) pokrenula je program pod nazivom „Globalna strategija za eradicaciju raka vrata maternice kao javnozdravstvenog problema“. Ovim programom nastoji se u svim zemljama uvesti probir raka vrata maternice baziran na primarnom testiranju na humani papiloma virus (HPV). Strategija ovog programa je da se do 2030. godine diljem svijeta cijepi 90% djevojčica protiv HPV-a, 70% žena da prođe probir na karcinom vrata maternice HPV testiranjem te da 90% žena s lezijama vrata maternice budu odgovarajuće liječene (3).

1.1.1. Epidemiologija

Na svjetskoj razini, rak vrata maternice je četvrti najčešći rak među ženama. Ispred raka vrata maternice nalaze se samo rak dojke, debelog crijeva i pluća. U 2022. godini u svijetu je zabilježeno oko 660 000 novih slučajeva te 350 000 smrtnih slučajeva (4,5). Prema posljednjim dostupnim podacima Registra za rak Hrvatskog zavoda za javno zdravstvo (HZJZ) iz 2021. godine, u Hrvatskoj je dijagnosticirano 286 slučajeva raka vrata maternice (stopa 13,3/100 000). Ovo sijelo raka češće je u mlađoj populaciji. 37% žena oboljelih u 2021. godini bile su mlađe od 50 godina, s prosječnom dobi pri dijagnozi od 56 godina. U Hrvatskoj je u 2022. godini zabilježeno 109 smrtnih slučajeva od raka vrata maternice (stopa 5,5/100 000) (6). Najviše stope incidencije raka vrata maternice uočene su u području Subsaharske Afrike, Centralne Amerike i Jugoistočne Azije. Regionalne razlike u incidenciji pripisuju se manjoj dostupnosti cijepljenja, probira i liječenja (4).

1.1.2. Etiopatogeneza

Glavni čimbenik rizika u nastanku raka vrata maternice je dugotrajna HPV infekcija. HPV je DNA virus s više od 450 različitih genotipova koji se dijele na one visokog i niskog rizika. Virus niskog rizika nije vezan uz rizik razvoja karcinoma. HPV 16 ima najveći karcinogeni potencijal i povezan je s više od 60% karcinoma pločastog i žljezdanog epitela

vrata maternice, orofaringealne i anogenitalne regije. Tip 18 i 45 utječu na nastanak pločastih karcinoma i adenokarcinoma, a zajedno su povezani s razvojem 20% ovih karcinoma. Infekcija HPV-om najčešća je virusna spolno prenosiva bolest (7-9). Rizik za infekciju HPV-om, a time i za rak vrata maternice, veći je u osoba koje su (ili njihov partner) imale više seksualnih partnera. Rana dob prvog koitusa također povećava rizik za nastankom raka, kao i paritet (≥ 4 vaginalna poroda), pušenje, uzimanje oralnih kontraceptiva duže od 5 godina, već postojeća cervikalna displazija, ali i koinfekcije klamidijom, genitalnim herpesom i virusom humane imunodeficijencije (HIV). HIV može uzrokovati slabljenje imunološkog sustava i na taj način otežati liječenje HPV-a (7). Nova HPV infekcija, bez obzira na genotip, smatra se aktivnom HPV infekcijom koja proizvodi nove kopije virusa. Ova faza ne mora imati vidljive kliničke ili mikroskopske promjene, a većina infekcija nestane unutar 12 do 24 mjeseci zbog oslabljenosti virusa ili djelovanja imunološkog sustava domaćina. Infekcija može perzistirati u bazalnim stanicama uz sporo umnažanje virusa što predstavlja latentnu infekciju. U ovoj fazi HPV test je negativan, a rizik razvoja raka minimalan. Ukoliko HPV infekcija perzistira, raste rizik neoplastične transformacije (9).

1.1.3. Klinička slika

U ranim stadijima rak najčešće prolazi nezapaženo jer pacijentice uglavnom nemaju simptome ili su oni nespecifični i blagi. Ponekad prođe i nekoliko godina od pojave abnormalnih stanica do javljanja prvih simptoma. Paralelno s rastom tumorskih stanica i simptomi raka postaju sve izraženiji. U prvim stadijima ograničenim na vrat maternice najčešći simptomi su krvavi ili vodenasti vaginalni iscjedak neugodnog mirisa, vaginalno krvarenje nakon spolnog odnosa, između menstruacija ili u menopauzi, te obilnije menstruacije dužeg trajanja. Širenjem raka na okolna tkiva ili organe simptomi postaju izraženiji, a uglavnom su vezani za organ na koji se rak proširio. Javlja se otežano uriniranje, često s primjesama krvi u urinu, proljev, bolnost ili krvarenje iz rektuma pri defekaciji, opća slabost, gubitak težine i apetita, tupi bol u leđima, oticanje nogu ili bol u zdjelici i abdomenu (10).

1.1.4. Liječenje

Liječenje raka vrata maternice ovisi o kliničkom stadiju, zahvaćanju limfnih čvorova, komorbiditetima i čimbenicima rizika za recidiv bolesti. Najčešći oblici liječenja su kirurška resekcija, kemoterapija, zračenje ili kombinacija više metoda. Ovisno o stadiju bolesti, postoji

više oblika histerektomije, a često se koriste i tehnike minimalno invazivne kirurgije (MIK) - laparoskopski ili robotski (11). Rani stadiji bolesti najčešće se liječe kirurškom resekcijom. Uglavnom se izvode konizacija vrata maternice, radikalna trahelektomija, jednostavna i radikalna histerektomija s ili bez limfadenektomije (12). Stadij IA dijeli se u IA1 i IA2. U liječenju stadija IA1 koristi se konizacija hladnim nožem, postupak kojim se štedi plodnost, a koristi se samo u pacijentica s jako malim lezijama. Kod karcinoma ovog stadija koji imaju visok rizik za povratak bolesti, izvodi se potpuna histerektomija s ili bez bilateralne salpingooforektomije (13). Tradicionalno se radikalna histerektomija izvodi laparotomijski, pogotovo u bolnicama sa slabijim resursima. Za stadij raka IA2-IIA danas je najčešća uporaba tehnike MIK koje dolazi do manjeg gubitka krvi, skraćen je boravak u bolnici i niža stopa postoperativnih komplikacija, a pritom nema lošeg utjecaja na ukupno preživljenje (14). U stadiju IA2 izvode se modificirana radikalna histerektomija uz limfadenektomiju ili radikalna trahelektomija uz limfadenektomiju kojom se očuva plodnost. Kod neresektabilnih karcinoma ovog stadija, terapija izbora je zračenje. U liječenju raka vrata maternice stadija IB i IIA koristi se više modaliteta. Liječenje se započinje kombinacijom zračenja i kemoterapije. Kod nekih oblika bolesti može se izvoditi radikalna histerektomija uz zdjeličnu limfadenektomiju i kemoterapiju, s ili bez zračenja zdjelice. Poštedna operacija zbog očuvanja plodnosti temelji se na radikalnoj trahelektomiji. Kada se koristi zračenje, može se dati samo vanjska terapija zračenjem ili kombinacija vanjske i unutarnje terapije zračenjem. Lijekovi za kemoterapiju, kao što su cisplatin ili karboplatin, mogu se davati istovremeno s terapijom zračenjem. Kombinacija kemoterapije i zračenja ima najbolji učinak (13). Lokalno uznapredovali rak vrata maternice (stadij IIB, III, IVA) liječi se primarnom kemoradioterapijom. Kombiniraju se zračenje vanjskim snopom i visokodozna intrakavitarna brahiterapija s režimima temeljenim na platini, najčešće cisplatin i karboplatin (15). U završnom stadiju IVB liječenje je palijativno. Pacijenticama se radioterapijom nastoji zaustaviti krvarenje izazvano rakom. Često se u palijativne svrhe koristi kemoterapija bevacizumabom, samostalno ili u kombinaciji s drugim kemoterapeutima (16).

1.2. Dijagnostika lezija vrata maternice Papa testom

Konvencionalni test po Papanicolaou (Papa test) najstarija je, učinkovita metoda probira cervikalnih abnormalnosti. Koristi se za identifikaciju prekanceroznih i potencijalno kanceroznih lezija vrata maternice. Uzimanjem brisa za Papa test potrebno je uzorkovati spoj ektocervikalnog područja i endocervikalnog kanala (zona transformacije), obično pomoću

drvene špatule i endocervikalne četkice, razmazati uzorak na predmetno stakalce i fiksirati razmaz fiksativom (17).

Zona transformacije je područje epitela koje se nalazi između nativnog cilindričnog epitela endocervikalnog kanala i nativnog pločastog epitela ektocervikalnog područja. Everzija endocerviksa u područje ektocerviksa događa se najčešće u adolescenciji i u vrijeme prve trudnoće. Kao rezultat, cilindrični epitel na ektocerviksu izložen je kiselom vaginalnom okruženju, prolazi kroz fazu pločaste metaplazije te tako nastaje fiziološka zona transformacije. Tijekom ovog procesa, dinamička zona transformacije osjetljiva je na HPV infekciju. Zona transformacije varira veličinom i smještajem u cerviksu, a može djelomično ili potpuno ležati u endocervikalnom kanalu (18).

1.2.1. Programi ranog otkrivanja raka vrata maternice

Dvije su najčešće metode probira u otkrivanju raka vrata maternice: Papa test i cervikovaginalni HPV test. Uvođenjem programa probira raka vrata maternice došlo je do značajnog pada smrtnosti od raka vrata maternice u razvijenim zemljama (19).

Cervikovaginalno HPV testiranje uključuje provjeru prisutnosti 13 tipova HPV-a koji uzrokuju rak. Testiraju se stanice dobivene iz brisa vrata maternice ili vagine. Test je točan u približno 90% slučajeva u otkrivanju prekanceroza. Drugi test probira za rak vrata maternice je Papa test koji otkriva abnormalnosti stanica vrata maternice i ima točnost od 50% do 70% u otkrivanju prekanceroza. Probir raka vrata maternice preporučuje se najmanje svakih 5 godina za sve žene u dobi od 21 do 65 godina. Osobe s većim rizikom od raka vrata maternice (npr. one s prethodnim abnormalnim stanicama vrata maternice ili koje su imunosuprimirane) trebaju češće kontrole. Probir za rak vrata maternice može se prekinuti u dobi od 65 godina kod osoba s najmanje 3 uzastopna negativna Papa testa ili 2 uzastopna negativna HPV testa u zadnjih 10 godina, zatim u osoba bez abnormalnih nalaza tijekom prethodnih 10 godina, te ako pacijentica nema anamnezu raka vrata maternice te ako nije imunosuprimirana (20).

1.2.2. Konvencionalni Papa test

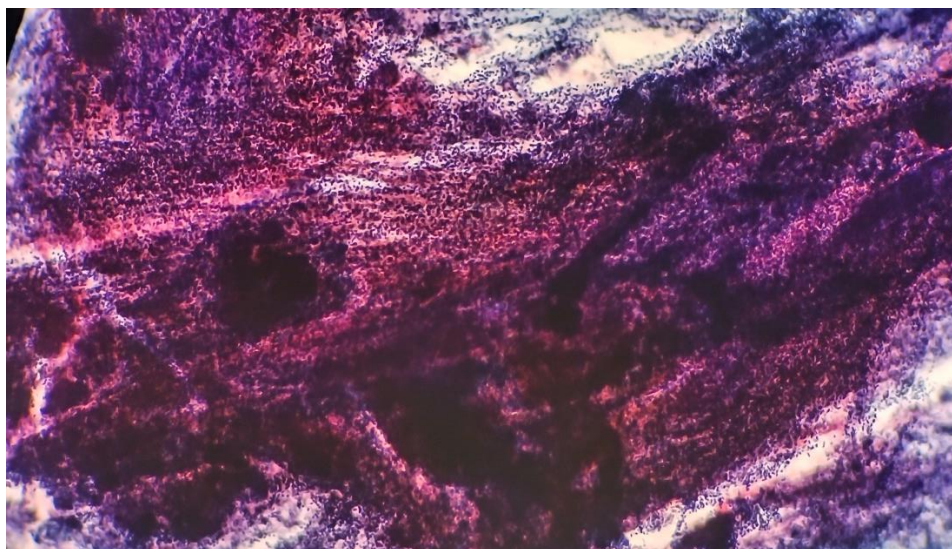
Konvencionalni (klasični) Papa test bio je prva metoda kojom su se analizirale stanice oljuštene s vrata maternice. Danas mnoge zdravstvene ustanove i dalje koriste konvencionalni Papa test kao citološki test za probir kojim se analiziraju stanice cervikovaginalnog epitela.

Stanice pločastog epitela sazrijevaju te se na površini epitela ljušte. Cilj Papa testa je uzeti bris iz zone transformacije odnosno skvamokolumnarnog spoja, uz najmanju moguću traumu cervikalnog i endocervikalnog epitela. Uzimanje brisa za Papa test izvodi se pomoću Cuscova spekuluma koji olakšava lociranje zone transformacije (spoj endocerviksa i ektocerviksa) te se endocervikalnom četkicom i Ayerovom ili drugom vrstom špatule uzima uzorak iz željenog područja. Uzorak se potom razmaže na predmetno staklo i fiksira u etilnom alkoholu, oboji metodom po Papanicolau te je spreman za mikroskopsku analizu (Slika 1) (21,22).



Slika 1 . Konvencionalni razmazi Papa testa (*izvor: Klinički zavod za patologiju, sudsku medicinu i citologiju, Odjel za kliničku citologiju, KBC Split*)

Mnoga su istraživanja utvrdila da je specifičnost konvencionalnog Papa testa oko 98%-99%, međutim, njegova se osjetljivost kreće od 50% do 75% ili manje. Nedostatak ove metode je visoka stopa neadekvatnosti koja iznosi od 5% do 25% (19). Uz stopu neadekvatnosti, problem konvencionalnog Papa testa je što se većina prikupljenog staničnog materijala gubi zbog nepravilnog uzimanja uzoraka i neadekvatnog prijenosa stanica s pribora za uzorkovanje (četkice, špatule) na stakalce. Veliki problem predstavlja što se sumnjive stanice koje su mikroskopski prisutne na stakalcu mogu previdjeti zbog upalne ili hemoragijske pozadine, a to povećava rizik lažno negativne dijagnoze (Slika 2) (23). Kao posljedica ovih nedostataka, lažno negativni rezultati se javljaju u oko 20% slučajeva, a najčešći uzrok su pogreške u tehnikama uzorkovanja (24).



Slika 2 . Konvencionalni razmaz papa testa; gusti preslojeni dio razmaza (*izvor: Klinički zavod za patologiju, sudsku medicinu i citologiju, Odjel za kliničku citologiju, KBC Split*)

1.2.3. Metoda tekućinske citologije

Kako bi se ispravili nedostaci konvencionalnog Papa testa, 1996. uvedena je citologija temeljena na tekućini (engl. *liquid based citology, LBC*). Prva generacija automatiziranih LBC-a, temeljena je na suspenziji stanica koja nastaje ispiranjem uzoraka u bočici s fiksativom, dok se na stakalcu stvara monosloj stanica. Ova stakalca je lakše analizirati nego tradicionalne briseve, a ostatak uzorka može se koristiti za dodatno testiranje (HPV kotestiranje) (25). Dvije LBC tehnologije prve generacije dobile su odobrenje Uprave za hranu i lijekove (engl. *Food and Drug Administration, FDA*): ThinPrep i SurePath. U posljednjih nekoliko desetljeća, ThinPrep i SurePath zamijenile su konvencionalni Papa test kao primarnu metodu, u većini programa probira raka vrata maternice.

U ThinPrep metodi, cervikalnom četkicom se prikuplja cervikalni uzorak, a četkica se potom ispire u bočici koja sadrži tekućinu za konzerviranje na bazi metanola. Četkica se nakon uzorkovanja ispire potiskujući čekinje prema dnu bočice uz rotaciju, što omogućava da se stanice oslobode. Četkica se nakon ispiranja u fiksativu baca. U laboratoriju se pomoću vakuumske filtracije stanice izoliraju iz tekućine i zatim se prebacuju na predmetno stakalce za koje prijanjaju uz pomoć zračnog tlaka. U SurePath metodi, za prikupljanje uzoraka vrata maternice, koristi se četkica s odvojivom glavom. Nakon prikupljanja uzorka, glava četkice se odvaja i stavlja u bočicu s tekućinom za konzerviranje na bazi etanola. U laboratoriju se uzorak centrifugira i na taj način stanice se raspršuju u tekućini (26).

LBC nudi niz prednosti u odnosu na konvencionalni Papa test, ali trošak testiranja ovim tehnikama, za koje je potreban skupi automatizirani uređaj, ograničava njihovo korištenje u siromašnim zemljama. Većina instrumenata potrebnih za LBC prve generacije, više nije potrebna za LiquiPrep, LBC sustav druge generacije. Kao rezultat toga, stvorena je jeftinija i lakša alternativa za probir raka vrata maternice. Sustav LiquiPrep sastoji se od stanične baze koja služi kao matrica membrane, bočice s tekućinom za fiksiranje i otopine za čišćenje. Ovaj je pristup prikladan za cervikalnu citologiju i u nerazvijenim zemljama zbog jednostavnog procesa pripreme i visoke stope detekcije u usporedbi s tradicionalnim Papa testom. Druge jeftine metode uključuju ručni LBC, poluautomatiziranu tehnologiju EziPrep, Turbitec (centrifugiranje na stakalcu s polilizinom), Papa spin (priprava brisa na bazi citospina) i citoskrin (na bazi centrifuge) (27). Vrlo važan napredak u odnosu na konvencionalni Papa test je to što LBC pruža čišću pozadinu, sa značajno manjim brojem upalnih stanica, stanica krvi, i minimalnim staničnim preklapanjem, bez puno detritusa, što omogućava bržu i adekvatniju analizu uzoraka u usporedbi s uobičajenim razmazima. Također, LBC ima mogućnost boljeg prikaza morfologije stanice, odnosno, prepoznavanja staničnih abnormalnosti (19).

Uzorci tekućinske citologije pogodni su za kompjuterski vođeni skrining. Od strane FDA odobrena su dva uređaja za skrining Papa testova: ThinPrep Imaging System (TIS) i FocalPoint (FP) Slide Profiler koji se može koristiti za skrining konvencionalnih i SurePath LBC uzoraka. FP uređaj rangira uzorke prema vjerojatnosti i stupnju abnormalnosti na stakalcu (kvintile 1-5, Q1-5). Kao dio uređaja, na kompjuterski vođenoj mikroskopskoj stanici, omogućena je automatsko vođenje kroz 10 vidnih polja od najvećeg značenja uz pristup informacijama o adekvatnosti uzorka i rangu stakalca (28).

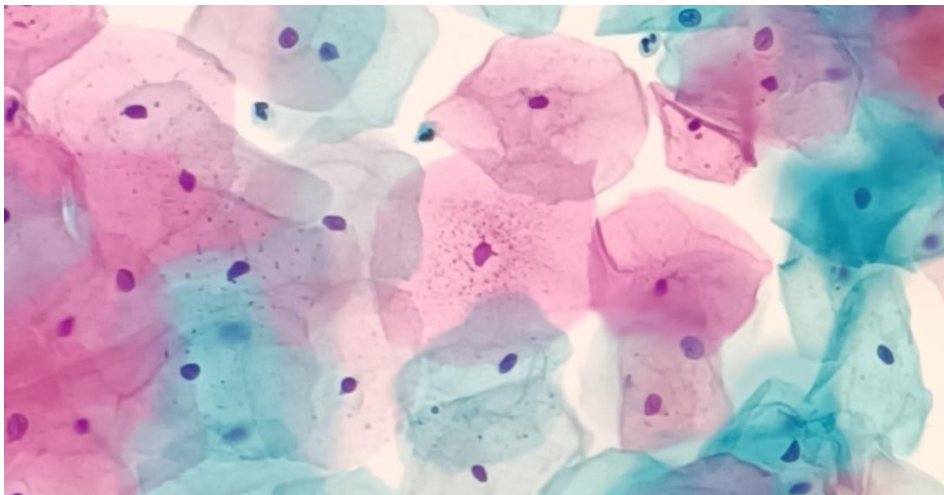
1.2.4. Vrste stanica u Papa testu

Papa testom analizira se postojanje abnormalnosti stanica s vrata maternice. U normalnom Papa testu mogu se naći parabazalne stanice, intermedijarne skvamozne (pločaste) stanice, superficijalne (površinske) skvamozne stanice te rijetko bazalne stanice, anuklearne skvamozne stanice, endocervikalne stanice te endometralne stanice. Boja pojedinih djelova stanice ovisi o vrsti bojila korištenog pri Papanicolau bojenju (29). Najčešće se koristi hematoksin kao optimalna nuklearna boja, u kombinaciji s Orange G 6 (OG 6) i EA 50 kojima se boji stanična citoplazma (30). Ovakvo bojenje proizvodi nježni raspon zelenih, plavih i ružičastih nijansi stanične citoplazme, a jezgra se hematoksinom boji plavo. Budući da su

boje na bazi alkohola, citoplazmatsko bojenje je nježno i prozirno, osim ako je prisutna keratinizacija, pri čemu se citoplazma boja gusto narančasto. Dobra fiksacija bitan je preduvjet za uspješnu upotrebu boje po Papanicolaou, posebno za prikaz dijelova jezgre. Osim normalnog nalaza Papa testa, mogu se pronaći i abnormalne stanice koje se mogu klasificirati kao atipične pločaste stanice, intraepitelne lezije pločastog epitela, atipične glandularne stanice te stanice pločastog karcinoma ili adenokarcinoma (29).

1.2.4.1. Pločaste stanice

U Papa testu žena generativne dobi najbrojnije su superficijalne i intermedijarne pločaste stanice (Slika 3).



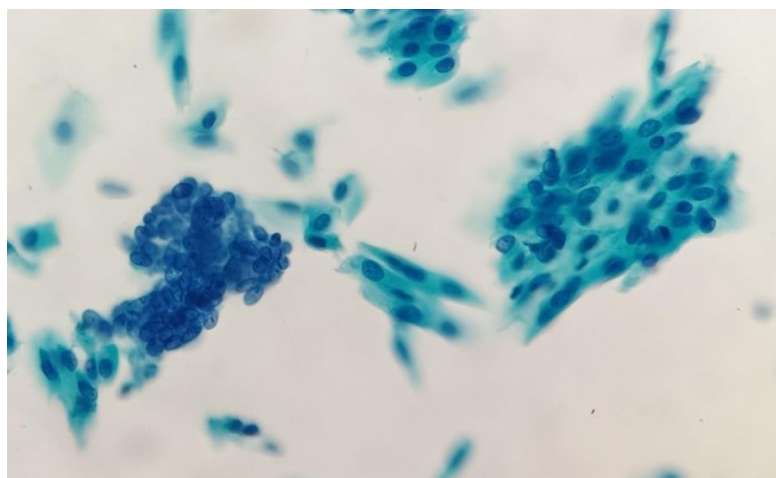
Slika 3. Superficijalne (crvene) i intermedijalne (zelene) stanice u Papa testu (*izvor: Klinički zavod za patologiju, sudsku medicinu i citologiju, Odjel za kliničku citologiju, KBC Split*)

Superficijalne pločaste stanice dio su najpovršnijeg sloja nekreatinizirajućeg epitela. Čine veliki dio stanica u žena generativne dobi. Obično su pojedinačne, a rijetko u nakupinama. To su velike poligonalne stanice veličine $1604 \mu\text{m}$ s plošnom, nježnom, prozirnom citoplazmom. Kod bojenja po Papanicolaou, citoplazma većine superficijalnih stanica obojana je nježno ružičasto i ima keratohijalinske granule u svojoj citoplazmi. Mala piknotička jezgra površine $10\text{-}15 \mu\text{m}^2$ smještena je centralno, a može postojati i jasan halo oko jezgre kao podsjetnik na njezinu nekadašnju veličinu. Veličina jezgre manja je od veličine eritrocita. Omjer N/C je oko 2-3%. Najvažnija razlika intermedijarnih i superficijalnih pločastih stanica je što intermedijarne imaju vezikularni, a superficijalne piknotični kromatin. Superficijalne

pločaste stanice najbrojnije su tijekom kasne proliferativne i ovulacijske faze menstrualnog ciklusa, kada je razina estrogena na vrhuncu.

Intermedijarne stanice su velike poligonalne stanice veličine od 1256 do 1618 μm . Nalaze se u stratum spongiosum (srednji sloj) pločastog epitela. Razlikujemo površinske i duboke stanice. Duboke intermedijarne stanice su veličinom slične parabazalnim stanicama, dok površinske intermedijarne stanice veličinom nalikuju superficijalnim pločastim stanicama. Citoplazma intermedijarnih stanica je nježna, prozirna i najčešće obojena blijedo zelenom bojom. Jezgra je smještena centralno, okruglog ili jajolikog oblika, površine 35 μm^2 , vezikularna s ravnomjerno raspršenim zrnastim kromatinom. Na nuklearnoj membrani se vidi Barrovo tjelešće. N/C omjer je vrlo nizak (oko 3-5%). Intermedijarna stanična jezgra služi kao referentna osnovna veličina za druge stanice u uzorcima cervikalne citologije. Jezgra je, također, ključna referenca u evaluaciji displazije. Displastična stanica ima 3-5 puta veću površinu od intermedijarne jezgre. Intermedijarne stanice vidljive su u izobilju kada je progesteron na visokoj razini. To se događa tijekom lutealne i rane folikularne faze menstrualnog ciklusa te u drugom i trećem tromjesečju trudnoće.

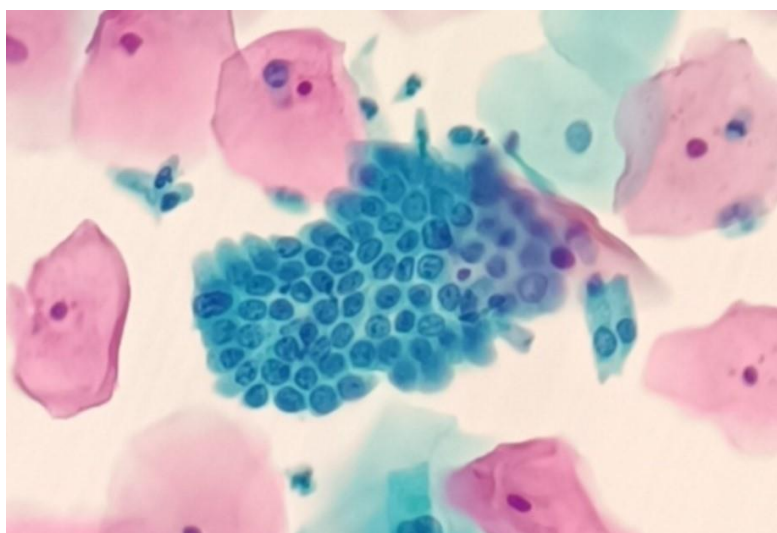
Parabazalne stanice imaju okrugle obrise s gustom zelenom citoplazmom. Jezgre zauzimaju otprilike polovicu stanice, okrugle su i imaju fino granulirani kromatin. N/C omjer je približno 20%. Nezrele parabazalne stanice prikazuju se u plažama dok su zrelije stanice disocirane. Prevladavaju u atrofičnim razmazima žena u postmenopauzi (Slika 4). U mlađih žena postnatalna atrofija ili oralna kontracepcija s visokim dozama progesterona izazivaju slične promjene (29,31).



Slika 4. Parabazalne stanice, rezervne stanice – atrofija (izvor: Klinički zavod za patologiju, sudsku medicinu i citologiju, Odjel za kliničku citologiju, KBC Split)

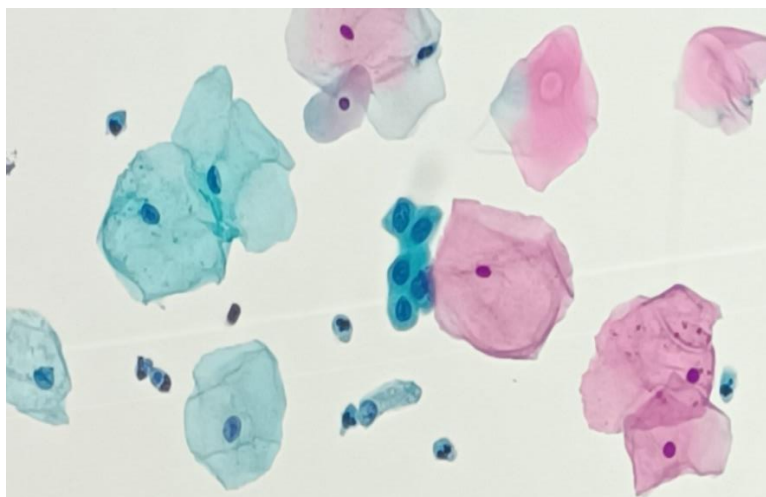
1.2.4.2. Endocervikalne stanice

Endocervikalne stanice su žljezdane stanice koje proizvode sluz i nalaze se unutar kanala vrata maternice (endocerviks). Veličina jezgre je varijabilna s prosječnom površinom od oko 50 μm^2 te je nešto veća od jezgre intermedijarnih pločastih stanica. U jezgri se nalazi fino zrnati i ravnomjerno raspoređeni kromatin, a često su prisutne i male jezgrice uz nuklearnu membranu. Citoplazma je difuzno vakuolizirana ili zrnasta. Stanice pokazuju polaritet; jezgre su smještene bazalno na jednom kraju citoplazme, a sluz na suprotnom. Citomorfologija ovisi o orijentaciji stanica na stakalcu. Gledano sa strane, postoji formacija ograde, a gledano „en face“ imaju klasičnu saćastu konfiguraciju (Slika 5).



Slika 5. Nakupina endocervikalnih cilindričnih stanica (*izvor: Klinički zavod za patologiju, sudsku medicinu i citologiju, Odjel za kliničku citologiju, KBC Split*)

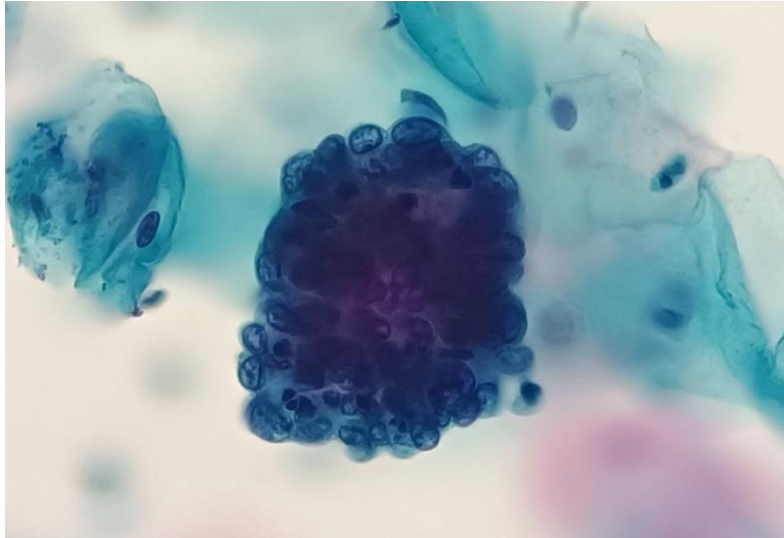
Pločaste metaplastične stanice mogu biti različitog stupnja diferencijacije; od nezrelih parabazalnih stanica do onih koje nalikuju diferenciranim intermedijarnim/superficialnim stanicama (Slika 6). Prosječna površina jezgre iznosi oko 50 μm^2 . Metaplazija je najčešće posljedica infekcije, upale ili traume, što uzrokuje promjenu u razvoju novih stanica koje zamjenjuju one izgubljene prethodnom traumom. Dolazi do zamjene jedne vrste zrelog epitela (u ovom slučaju endocervikalnog) s drugim (pločastim) kao zaštitni odgovor (32).



Slika 6. Metaplastične stanice sa zone transformacije (izvor: *Klinički zavod za patologiju, sudsku medicinu i citologiju, Odjel za kliničku citologiju, KBC Split*)

1.2.4.3. Endometralne stanice

Endometralne stanice spontano se ljušte i mogu biti epitelnog ili stromalnog podrijetla, a pojavljuju se izolirano ili u nakupinama. Žljezdane stanice endometrija uglavnom su manje od endocervikalnih stanica. Jezgra je jednaka ili malo manja od jezgre intermedijarnih pločastih stanica (površina $35 \mu\text{m}^2$), a N/C omjer je veći. Kromatin jezgre tipično je gust, heterogen, a može sadržavati ostatke apoptotičnog debrisa koji je nastao zbog degenerativnih promjena. Citoplazma je oskudna, a može biti gusta ili vakuolizirana. Oljuštene stromalne stanice obično su raspoređene u guste nakupine na rubovima kojih se nalazi žljezdani epitel. Takva karakteristična tvorba tipično se pojavljuje na kraju menstrualnog krvarenja i naziva se egzodus (Slika 7). Endometralne stanice mogu biti i pojedinačne. Spontano oljuštene stanice endometrija imaju drugačiju morfologiju od izravno uzorkovanih stanica donjeg segmenta maternice i endometrija (32).



Slika 7. Endometralne stanice (*izvor: Klinički zavod za patologiju, sudsku medicinu i citologiju, Odjel za kliničku citologiju, KBC Split*)

1.3. Bethesda klasifikacija promjena vrata maternice

Bethesda sustav klasifikacije za citološke nalaze Papa testova ima nekoliko kategorija kojima se definira vrsta uzorka, primjerenost uzorka, opća podjela, opisna dijagnoza i pomoćno testiranje. Neka izvješća imaju i dvije dodatne kategorije – računalno potpomognuta interpretacija Papa-testa te bilješke i komentari priloženi citološkom izvješću (33).

- Vrsta uzorka: definira je li uzorak konvencionalni ili na bazi tekućine
- Primjerenost uzorka: definira je li uzorak zadovoljavajući ili nezadovoljavajući za morfološku procjenu
 - Zadovoljavajući za procjenu: (opisati prisutnost ili odsutnost komponente endocervikalne zone/zone transformacije i bilo kojih drugih pokazatelja kvalitete, npr. djelomično prekrivanje krvlju, upale itd.)
 - Nezadovoljavajuće za analizu: (navesti razlog)
 - Uzorak odbijen/nije obrađen: (navesti razlog)
 - Uzorak obrađen i analiziran, ali nezadovoljavajući za procjenu abnormalnosti epitela zbog: (navesti razlog)
- Opća podjela nalaza:
 - Negativan nalaz na intraepitelnu leziju ili malignitet
 - Abnormalne epitelne stanice
 - Ostalo

- Opisna dijagnoza:
- Negativan nalaz na intraepitelne lezije ili malignitet: U ovoj kategoriji nema staničnih dokaza neoplazije, a uključuje neneoplastične, reaktivne promjene i mikroorganizme
 - Neneoplastični nalaz: neneoplastične promjene (skvamozna metaplazija, keratitičke promjene, metaplazija jajovoda, atrofija, promjene povezane s trudnoćom), reaktivne stanične promjene povezane s upalom, limfocitnim cervicitisom
 - Mikroorganizmi: *Trichomonas vaginalis*, bakterijska vaginoza, *Candida*, *Actinomyces*, stanične promjene u skladu s herpes virusom, stanične promjene u skladu s citomegalovirusom
 - Ostalo: endometralne stanice (u žena ≥ 45 godina)
- Abnormalni nalaz epitelnih stanica

Skvamozne stanice:

- atipične pločaste stanice (engl. *atypical squamous cells, ASC*)
- atipične pločaste stanice neodređenog značaja (engl. *atypical squamous cells of undetermined significance, ASCUS*)
- nalaz kod kojeg se ne može isključiti skvamozna intraepitelna lezija visokog stupnja (engl. *atypical squamous cells, cannot exclude high-grade squamous intraepithelial lesion, ASC-H*)
- Skvamozna intraepitelna lezija niskog stupnja (engl. *low-grade squamous intraepithelial lesion, LSIL*): blaga displazija ili cervikalna intraepitelna neoplazija (CIN) 1
- Skvamozna intraepitelna lezija visokog stupnja (engl. *high-grade squamous intraepithelial lesion, HSIL*): umjerena i teška displazija, CIN 2 i CIN 3
- Planocelularni karcinom

Žljezdane stanice

- Atipične stanice neodređenog značenja (engl. *atypical glandular cells, not otherwise specified, AGC NOS*): endocervikalne, endometralne, glandularne ili neodređene
- Atipične stanice, vjerojatno neoplastične (engl. *atypical glandular cells, favor neoplastic, AGC-FN*)
- Adenokarcinom in situ (*AIS*)
- Adenokarcinom: endocervikalni, endometralni, ekstrauterini ili neodređeni

- Ostale maligne neoplazme: (navesti)
- Dodatni testovi: navesti kratak opis metode ispitivanja i navesti rezultat
- Računalno potpomognuta interpretacija cervikalne citologije: ukoliko automatizirani uređaj pregledava uzorak, navesti uređaj i rezultat.
- Bilješke i komentari priloženi citološkom izvješću: Prijedlozi bi trebali biti sažeti i u skladu sa smjernicama za kliničko praćenje koje su objavile profesionalne organizacije (mogu biti uključene reference na relevantne publikacije) (32).

1.3.1. Atipične pločaste stanice

Atipične pločaste stanice su stanice s citološkim promjenama koje upućuju na skvamozne intraepitelne lezije, ali su kvalitativno ili kvantitativno nedostatne za definitivnu interpretaciju kao takve. Tumačenje lezije kao ASC postavlja se na temelju 3 značajke stanica: skvamozna diferencijacija, povećani N/C omjer i minimalne promjene jezgre koje mogu uključivati hiperkromaziju, grudanje kromatina, nepravilnosti i/ili multinukleaciju.

Atipične pločaste stanice neodređenog značenja su promjene koje upućuju na mogući LSIL. Jezgre su otprilike 2,5 do 3 puta veće od površine jezgre normalne intermedijarne pločaste stanice (približno 35 μm^2) ili dvostruko veće od jezgre pločaste metaplastične stanice (približno 50 μm^2). Lagano je povećan (N/C) omjer te je prisutna minimalna nuklearna hiperkromazija, nepravilnost u distribuciji kromatina te nepravilni nuklearni oblik. Nuklearne abnormalnosti povezane su s gustom narančastom citoplazmom (atipična parakeratoza), citoplazmatskim promjenama koje upućuju na citopatski učinak HPV-a (koilocitoza), uključujući i slabo definirane citoplazmatske haloe ili citoplazmatske vakuole koje nalikuju koilocitima, ali s odsutnošću ili minimalnim istodobnim promjenama jezgre.

Atipične skvamozne stanice kod kojih se ne može isključiti HSIL (engl. *atypical squamous cells – cannot exclude an HSIL, ASC-H*) čine manjinu ASC nalaza (manje od 10% svih ASC nalaza) u kojih citološke promjene upućuju na HSIL. Ove su stanice iznimno rijetke. Prepoznaju se kao atipična nezrela metaplazija, guste nakupine stanica, izrazito atipična reparacija, jaka atrofija i postradijacijske promjene vezane uz ostatni ili rekurentni karcinom (32).

1.3.2. LSIL

LSIL označava morfološke promjene koje upućuju na cervikalnu intraepitelnu neoplaziju prvog stupnja (CIN I), odnosno na blagu displaziju te promjene povezane s infekcijom HPV-om, najčešće u obliku koilocitoze (34). Oko 1,7% svih Papa testova tumači se kao LSIL, od kojih je većina (>80%) pozitivna na visoko rizični HPV (engl. *high risk HPV*, *HR-HPV*) (35). Stanice LSIL-a se pojavljuju samostalno, u nakupinama ili plažama. Stanica je velika, s obilnom, dobro definiranom citoplazmom. (N/C) omjer je blago povišen zbog povećanja površine jezgre u odnosu na jezgru normalnih intermedijarnih skvamoznih stanica. Jezgre su obično hiperkromatske uz anizonukleozu. Kromatin je ravnomjerno raspoređen i može varirati od grubo zrnatog do gustog, neprozirnog. Kontura nuklearne membrane je glatka, ali može biti i vrlo nepravilna s urezima. Karakteristično za LSIL je nalaz koilocitoze ili perinuklearne kavitacije koja se sastoji od široke, jasne perinuklearne zone i perifernog ruba gusto obojene citoplazme. Koilocitoza može, ali i ne mora biti prisutna. Stanice s koilocitom ili gustom narančastom citoplazmom moraju pokazivati i abnormalnosti jezgre da bi se mogla postaviti dijagnoza LSIL (32).

1.3.3. HSIL

HSIL je abnormalnost pločastih stanica koja obuhvaća CIN 2, CIN 3 te karcinom in situ (CIS). Pronađe se u oko 0,3% svih Papa testova, a gotovo svi (95%) su pozitivni na HR-HPV. HSIL ima višu stopu progresije do invazivnog karcinoma (35). Stanice HSIL su manje i pokazuju manju citoplazmatsku zrelost od stanica LSIL. Pojavljuju se pojedinačno, u plažama ili nakupinama sličnim sinciciju. Stupanj nuklearnog povećanja je varijabilniji nego u LSIL-u. Neke HSIL stanice imaju isti stupanj povećanja jezgre kao u LSIL, ali uz manju količinu citoplazme, što dovodi do značajnog povećanja omjera jezgre i citoplazme. Druge stanice imaju vrlo visoke omjere jezgre/citoplazme, ali stvarna veličina jezgri može biti znatno manja od one LSIL-a, ponekad čak i veličine normalne jezgre intermedijarnih stanica. Omjer jezgre i citoplazme veći je u HSIL-u u usporedbi s LSIL-om. Jezgre su hiperkromatske, ali mogu biti normokromatske ili čak hipokromatske. Kromatin može biti fino ili grubo zrnat i ravnomjerno raspoređen. Kontura nuklearne membrane je nepravilna i često pokazuje udubljenja ili ureze. Nukleoli su obično odsutni. Izgled citoplazme je varijabilan; može izgledati nezrelo, čipkasto i nježno ili gusto metaplastično. Povremeno je citoplazma zrela i gusto keratinizirana (keratinizirajući HSIL) (32).

1.3.4. Invazivni pločasti karcinom

Prema definiciji SZO, pločasti karcinom je invazivni epitelni tumor porijekla pločastih stanica različitog stupnja diferencijacije, HPV ovisan ili HPV neovisan. Najjednostavnija morfološka podjela pločastog karcinoma je na keratinizirajući i nekeratinizirajući, iako postoje i ostali histološki tipovi koji imaju svoju specifičnu morfologiju (36).

Keratinizirajući karcinom sastoji se od pločastih stanica koje se pojavljuju kao izolirane, pojedinačne stanice, a ponekad i u staničnim nakupinama. Stanice karcinoma su različite veličine i izgleda, često vretenaste s gustom narančastom citoplazmom. Jezgrine membrane mogu biti nepravilne, a često su prisutne brojne guste neprozirne jezgre. Uzorak kromatina, kada je vidljiv, grubo je zrnat i nepravilno raspoređen s razrijeđenim kromatinom. Makronukleoli se mogu vidjeti, ali rjeđe nego kod karcinoma pločastih stanica bez keratinizacije. Pridružene keratotičke promjene (hiperkeratoza ili parakeratoza) mogu biti prisutne, ali nisu dovoljne za dijagnozu karcinoma u odsutnosti nuklearnih abnormalnosti. Tumorska dijateza može biti prisutna, ali je obično manja nego u karcinomima pločastih stanica bez keratinizacije.

Karcinom pločastih stanica bez keratinizacije čine tumorske stanice koje se javljaju pojedinačno ili u sincicijskim nakupinama. Stanice imaju većinu značajki HSIL-a. Jezgre pokazuju izrazito nepravilnu raspodjelu grubo grudastog kromatina, a jezgrice mogu biti istaknute. Često je prisutna tumorska dijateza koja se sastoji od nekrotičnih ostataka i razgrađenih krvnih elemenata (32).

1.3.5. Atipične glandularne stanice

Atipične glandularne stanice (engl. *Atypical Glandular Cells, AGC*) su žljezdane stanice s citološkim značajkama koje su jače od upalnih ili reaktivnih promjena, ali se ne mogu klasificirati kao maligne (endocervikalni adenokarcinom in situ ili invazivni). AGC kategorija uključuje široki spektar promjena, od jakih reaktivnih i upalnih stanja do displazije i malignosti, uključujući promjene endocervikalnih i endometralnih stanica, što bi trebalo navesti u izvješću ukoliko je to moguće (37).

AGC – nespecificirane glandularne stanice (engl. *atypical glandular cells, not otherwise specified, AGC-NOS*) pojavljuju se u plažama i nakupinama, s gomilanjem,

preklapanjem jezgara i pseudostratifikacijom. Jezgre su povećane 3-5 puta u odnosu na jezgre normalnih endocervikalnih stanica. Prisutne su manje varijacije u veličini i obliku jezgre te blaga nuklearna hiperkromazija. Citoplazma je obilna s izraženim povećanjem (N/C) omjera. Jasno su izražene granice stanica.

Atipične endocervikalne stanice-vjerojatno neoplastične (AGC-FN), definiraju se kao žljezdane stanice koje se svojom morfologijom, bilo kvantitativno ili kvalitativno, ne mogu jasno kategorizirati kao endocervikalni adenokarcinom in situ ili invazivni adenokarcinom. Ove stanice pojavljuju se u plažama i nakupinama, s naguravanjem jezgara, preklapanjem i/ili pseudostratifikacijom. Jezgre su povećane i izdužene, a prisutna je hiperkromazija. Kromatin je grub i heterogen, a (N/C) omjer je povećan. Granice stanica su slabo definirane.

Atipične endometralne stanice od benignih se uglavnom razlikuju po veličini jezgre. Stanice su raspoređene u male skupine, obično 5 do 10 po skupini. Prisutna je hiperkromazija, a kromatin je heterogen. Citoplazma je oskudno vakuolizirana, a granice stanica su slabo definirane (32).

1.3.6. Adenokarcinom

Endocervikalni adenokarcinom in situ je neinvazivna endocervikalna žljezdana lezija visokog stupnja koju karakterizira povećanje jezgre, hiperkromazija, abnormalnost kromatina, pseudostratifikacija i mitotička aktivnost. Stanice se pojavljuju u plažama, trodimenzionalnim nakupinama, prisutna je pseudostratifikacija te nakupine u formi rozeta. Dolazi do preklapanja stanica i gubitka dobro definiranog uzorka saća. Pojedinačne abnormalne stanice mogu biti prisutne, ali nisu uobičajene. Stanične nakupine imaju palisadni raspored jezgara, s jezgrama i citoplazmom koje strše s periferije (izgled perjanice). Jezgre su povećane, različite veličine, ovalne ili izdužene. Prisutna je nuklearna hiperkromazija s ravnomjerno raspršenim, grubo granuliranim kromatinom. Česte su mitoze i apoptotička tijelešca. (N/C) omjer je povećan, a količina citoplazme i citoplazmatskog mucina je smanjena. Pozadina je tipično čista (bez tumorske dijateze), ali mogu biti prisutne abnormalne skvamozne stanice ako postoji i skvamozna lezija.

Endocervikalni adenokarcinom zadovoljava citološke kriterije AIS-a, ali može imati dodatne značajke koje upućuju na invazivnost karcinoma. Adenokarcinom karakteriziraju brojne abnormalne stanice, obično cilindrične konfiguracije. Pojavljuju se kao pojedinačne

stanice, dvodimenzionalne nakupine ili trodimenzionalne nakupine i sincicijski agregati. Povećane, pleomorfne jezgre pokazuju nepravilnu distribuciju kromatina, a nuklearna membrana je nepravilna. Citoplazma je obično fino vakuolizirana, a često je prisutna tumorska dijateza. Abnormalne pločaste stanice mogu biti prisutne, što upućuje i na skvamoznu leziju.

Endometralni adenokarcinom čine stanice koje se pojavljuju pojedinačno ili u malim, naguranim skupinama. U dobro diferenciranim tumorima, jezgre mogu biti samo neznatno povećane u usporedbi s normalnim stanicama endometrija, a postaju veće sa smanjenjem diferencijacije tumora. Jezgre pokazuju umjerenu hiperkromaziju i nepravilnu distribuciju kromatina, osobito u tumorima visokog stupnja. Citoplazma je obično oskudna, cijanofilna i često vakuolizirana. Kod pojedinačnih stanica ili malih nakupina tumorskih stanica mogu se naći intracitoplazmatski neutrofili. Sitno granularna ili vodenasta tumorska dijateza je ponekad prisutna, najčešće u konvencionalno pripremljenim uzorcima (32).

2. CILJ ISTRAŽIVANJA

2.1. Primarni cilj

- Utvrditi udio i raspodjelu intraepitelnih i invazivnih lezija u Papa testovima obrađenim SurePath metodom tekućinske citologije, s obzirom na citomorfološku dijagnozu i rezultate digitalne analize Papa testova, koji su obrađeni i analizirani na Odjelu za kliničku citologiju Kliničkog zavoda za patologiju, sudsku medicinu i citologiju, KBC Split, u razdoblju od 01. siječnja 2023. do 30. lipnja 2023. godine.

2.2. Sekundarni ciljevi

- Utvrditi raspodjelu abnormalnih nalaza Papa testa u odnosu na dob ispitanica.
- Utvrditi raspodjelu pozitivnih nalaza Papa testa prema vjerojatnosti abnormalnosti (kvintile Q1-5), procjenjenoj pri automatiziranoj digitalnoj analizi LBC uzoraka.
- Utvrditi udio prethodno negativnih nalaza Papa testa i učestalost uzoraka Papa testa bez endocervikalnih stanica (konvencionalni razmazi) te prikazati raspodjelu prethodno pozitivnih nalaza prema Bethesda kategorijama.
- Istražiti udio i raspodjelu perzistentnih pozitivnih nalaza pri kontrolnom Papa testu.
- Usporediti nalaze citološke analize s dostupnim patohistološkim nalazom kao zlatnim standardom.

3. ISPITANICI I METODE

3.1. Organizacija studije

Studija je strukturirana kao retrospektivno istraživanje koje uključuje pregled medicinske dokumentacije iz digitalne arhive Kliničkog zavoda za patologiju, sudsku medicinu i citologiju KBC-a Split. Istraživanje je prema ustroju kvalitativno, dok je po intervenciji i obradi podataka opisnog tipa.

3.2. Ispitanice

Pacijentice čiji je Papa test obrađen i analiziran na Odjelu za kliničku citologiju Kliničkog zavoda za patologiju, sudsku medicinu i citologiju, KBC Split, u razdoblju od 1. siječnja 2023. do 30. lipnja 2023.

3.2.1. Kriteriji uključenja u istraživanje

U istraživanje su uključene pacijentice s pozitivnim Papa testom, čiji su uzorci obrađeni SurePath metodom tekućinske citologije (LBC) te klasificirani prema Bethesda kategorijama.

3.2.2. Kriteriji isključenja u istraživanje

Iz istraživanja su isključene pacijentice koje su imale negativne citološke nalaze LBC Papa testa te pacijentice čiji je uzorak Papa testa uzet klasičnom metodom.

3.3. Mjesto studije

Istraživanje je provedeno na Odjelu za kliničku citologiju Kliničkog zavoda za patologiju, sudsku medicinu i citologiju, KBC Split.

3.4. Metode prikupljanja i obrade podataka

Podatci su prikupljeni pretraživanjem digitalne baze podataka Kliničkog zavoda za patologiju, sudsku medicinu i citologiju KBC Split. Uvidom u medicinsku dokumentaciju dobiveni su podatci o dobi ispitanica, prethodnim, pozitivnim i kontrolnim citološkim nalazima

te nalazu patohistološke analize. Podatci automatizirane digitalne analize dobiveni su iz izvješća FocalPoint Slide Profilera.

3.5. Obrada i analiza materijala

3.5.1. Surepath metoda tekućinske citologije

SurePath (SP) vrsta je LBC testa koja omogućava čuvanje tekućih uzoraka uz sve stanice koje su uzorkovane i prenesene u tekući medij, adekvatnu analizu zbog smanjenja tvari koje ju ometaju kao što su krv, upala i sluz, omogućava pripremu tankog sloja stanica što olakšava morfološku analizu te automatizaciju procesa obrade i serijskog bojanja (38).

Uzorkovanje je izvršeno u ginekološkoj ordinaciji u spekulima, čime se vizualizira vrat maternice, pomoću posebno dizajnirane četkice kojom se prikupi uzorak s transformacijske zone i duboko iz endocervikalnog kanala. Sama četkica za sakupljanje uzoraka je odvojiva od drške te se odlaže u vial (bočicu) koja sadrži konzervans na bazi etanola koji istovremeno čuva i fiksira uzorak (Slika 8).



Slika 8. Posebno dizajnirana četkica za uzorkovanje Papa testa LBC SurePath metodom i bočica za čuvanje uzorka (*izvor: Klinički zavod za patologiju, sudsku medicinu i citologiju, Odjel za kliničku citologiju, KBC Split*)

SurePath metoda se temelji na principu sedimentacije gradijenta gustoće. Pri tome se stanice/uzorak miješa kako bi se razbila sluz i velike stanične skupine te centrifugira s gradijentom gustoće kako bi se uklonili krv i detritus (39).

Obrada uzoraka definirana je zadanim protokolom Odjela za kliničku citologiju. Jedna serija uzoraka se sastoji od 48 SurePath Viala (bočica). SurePath viali stavljaju se u plastični spremnik na preklop te na orbitalnu miješalicu 1min i 30 sec. Početkom obrade uzoraka na Totalys MultiProcessoru automatski se počinju printati stakalca s barkodom za svaki SurePath Vial. Isprintana stakalca slažu se na četiri nosača stakalaca za plitice po 12 mjesta te stavljaju u komoricu za taloženje na svako stakalce (Slika 9). Nakon obrade u MultiProcessoru, plitice sa stakalcima i postavljenim komoricama za taloženje stavljaju se u Totalys SlidePrep. Ciklus bojenja po Papanicolaou započinje automatskim sparivanjem tuba i stakalaca i njihovim međusobnim povezivanjem. Svi uredno skenirani uzorci i stakalca bit će označeni zelenom bojom na zaslonu, a ukoliko je došlo do prekida lanca slijedivosti uzorci će biti označeni crvenom bojom. Nakon završetka procesa bojenja stakalca se dehidriraju u miješavini alkohola te fiksiraju u ksilolu. Uzorci se mogu sačuvati za dodatne analize pohranjeni u hladnjaku do 180 dana.



Slika 9. Automatizirana obrada uzoraka u multiprocesoru i priprema uzoraka za bojenje u SlidePrep uređaju (izvor: *Klinički zavod za patologiju, sudsku medicinu i citologiju, Odjel za kliničku citologiju, KBC Split*)

Nakon bojanja stakala slijedi uklapanje koje se vrši u digestoru. Stakalce se izvadi iz ksilola te se s nesterilnom gazom obriše donja strana stakalca. Na navlaženi uzorak pausterovom pipetom nanosi se tanak sloj sredstva za uklapanje te stavlja pokrovno stakalce.

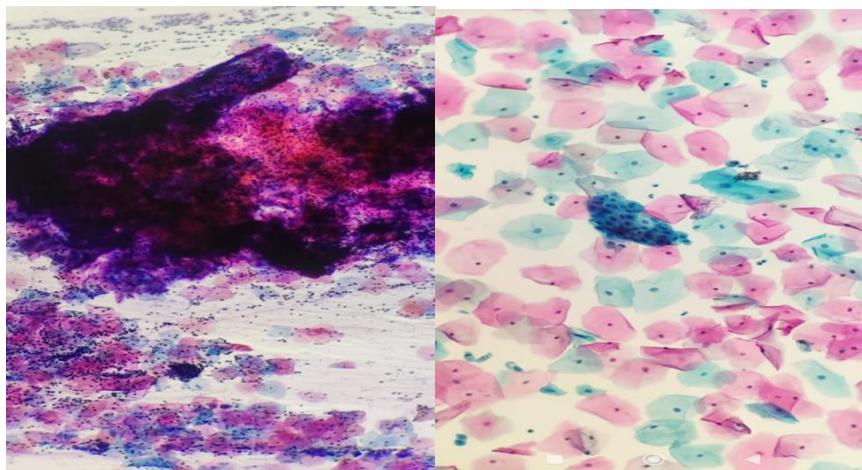
Uklopljena i osušena stakalca stavljaju se na nosač za stakalca za BD Focal Point te stavljaju instrument za digitalno analiziranje stanica BD Focal Point GS Imaging (Slika 10).

Kada aparat završi s digitalnom analizom, stakalca se slažu po rednom broju u kartonske mape te su spremna za daljnju analizu.



Slika 10. Focal Point Slide Profiler, automatski digitalni skrining (izvor: *Klinički zavod za patologiju, sudsku medicinu i citologiju, Odjel za kliničku citologiju, KBC Split*)

Razlika konvencionalnog razmaza Papa testa i SurePath LBC uzorka prikazana je na Slici 11.

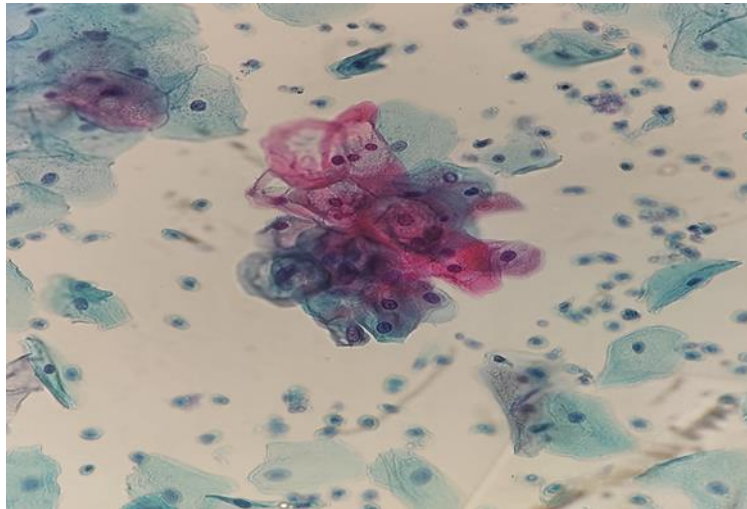


Slika 11. Podijeljeni uzorak Papa testa. Konvencionalni razmaz (lijevo), SurePath LBC (desno) (izvor: *Klinički zavod za patologiju, sudsku medicinu i citologiju, Odjel za kliničku citologiju, KBC Split*)

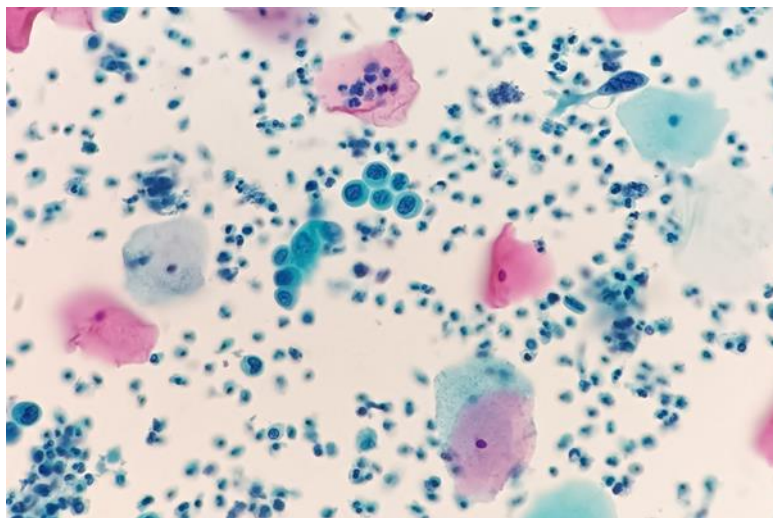
3.5.2. Citološka analiza

Citološkom analizom uzoraka Papa testa nalazi se klasificiraju kao negativni ili abnormalni. Prema Bethesda klasifikaciji abnormalni nalazi klasificiraju se kao abnormalnosti pločastog i žljezdanog epitela, prema definiranim morfološkim kriterijima. Kategorije abnormalnosti pločastog epitela uključuju ASC-US i ASCH te jasno definirane intraepitelne

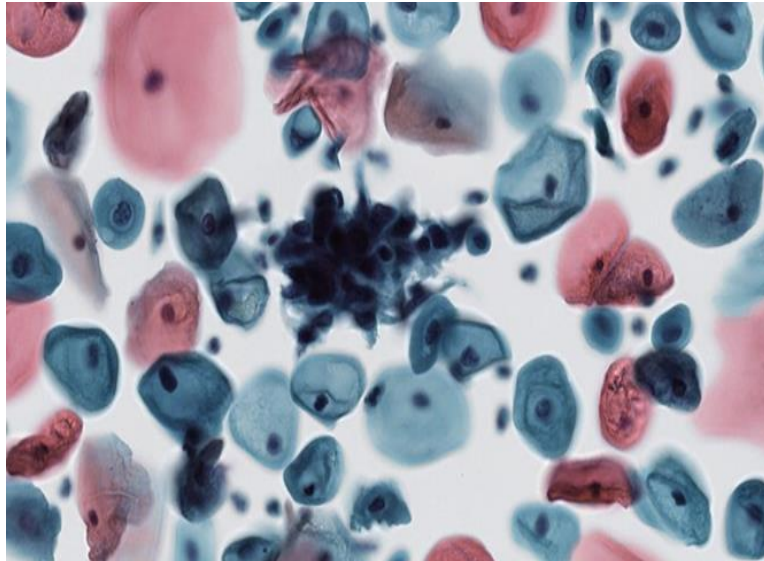
lezije koje se dijele na LSIL (Slika 12), HSIL (Slika 13 i 14) te invazivni pločasti karcinom (32).



Slika 12. LSIL (izvor: Klinički zavod za patologiju, sudsku medicinu i citologiju, Odjel za kliničku citologiju, KBC Split)

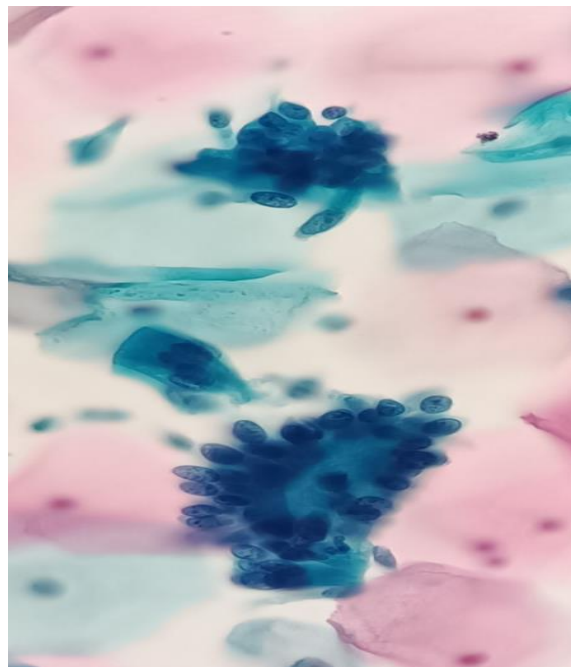


Slika 13. HSIL (izvor: Klinički zavod za patologiju, sudsku medicinu i citologiju, Odjel za kliničku citologiju, KBC Split)

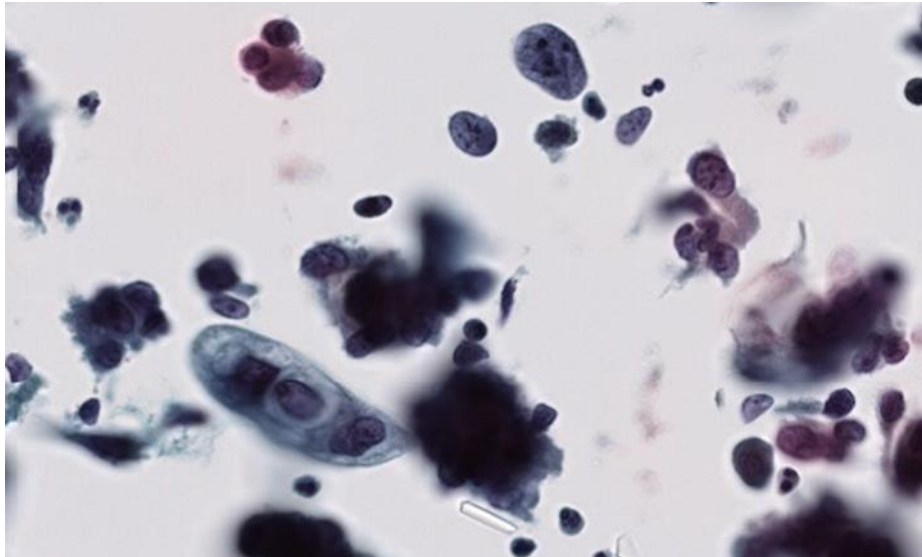


Slika 14. HSIL CIN3 – hiperkromatska nakupina (*izvor: Klinički zavod za patologiju, sudsku medicinu i citologiju, Odjel za kliničku citologiju, KBC Split*)

Lezije žljezdanog epitela klasificiraju se kao AGC NOS i vjerojatno neoplastične, adenokarcinom in situ (Slika 15) te invazivni adenokarcinom (Slika 16).



Slika 15. AIS – rozeta (*izvor: Klinički zavod za patologiju, sudsku medicinu i citologiju, Odjel za kliničku citologiju, KBC Split*)



Slika 16. Adenokarcinom (*izvor: Klinički zavod za patologiju, sudsku medicinu i citologiju, Odjel za kliničku citologiju, KBC Split*)

3.6. Metode statističke obrade podataka

Podaci su tablično i grafički prikazani pomoću računalnog programa Microsoft Office Excel 365. Statistička obrada podataka izvršena je korištenjem programskih paketa SPSS Statisticsfor Windows®. Podaci su prikazani kao aritmetička sredina uz standardnu devijaciju (SD) ili kao postotci. Statistička značajnost je postavljena na $P < 0,05$.

3.7. Etička načela

Tijekom i nakon istraživanja štite se prava i osobni podaci ispitanika u skladu sa Zakonom o zaštiti prava bolesnika (NN 169/04, 37/08) i Zakonom o zaštiti osobnih podataka (NN 103/03-106/12), a istraživanje je usklađeno s odredbama Kodeksa liječničke etike i deontologije (NN 55/08, 139/15) te pravilima Helsinške deklaracije (1964. – 2013.). Pristupnica i njezina mentorica uputili su zamolbu Etičkom povjerenstvu KBC-a Split za odobrenje provedbe naslovnog istraživanja, koje je studiju odobrilo rješenjem br. 2181-147/01-06/LJ.Z.-24-02.

4. REZULTATI

U razdoblju od 01. siječnja 2023. do 30. lipnja 2023. na Odjelu za kliničku citologiju Kliničkog zavoda za patologiju, sudsku medicinu i citologiju, KBC Split, obrađeno je i analizirano 11 210 uzoraka Papa testa, od čega je 878 uzoraka zaprimljeno kao konvencionalni razmaz, dok je 10 323 uzoraka zaprimljeno kao uzorak tekućinske citologije (SurePath LBC uzorak) (92,1% uzoraka).

Od ukupnog broja zaprimljenih uzoraka, 794 (7,1%) uzoraka dijagnosticirano je kao abnormalan nalaz, klasificirano prema Bethesda kategorijama kao intraepitelna ili invazivna lezija pločastog ili žljezdanog porijekla.

Intraepitelna lezija pločastog epitela dijagnosticirana je u 732 ispitanice (92,2%), dok je u 41 ispitanice dijagnosticirana lezija žljezdanog epitela (5,2%). U 22 ispitanice (2,6%) dijagnosticirane su i lezija pločastog epitela i promjene na žljezdanom epitelu. Iz daljnje analize isključeno je 8 uzoraka koji su dijagnosticirani kao abnormalan nalaz na konvencionalnom Papa razmazu.

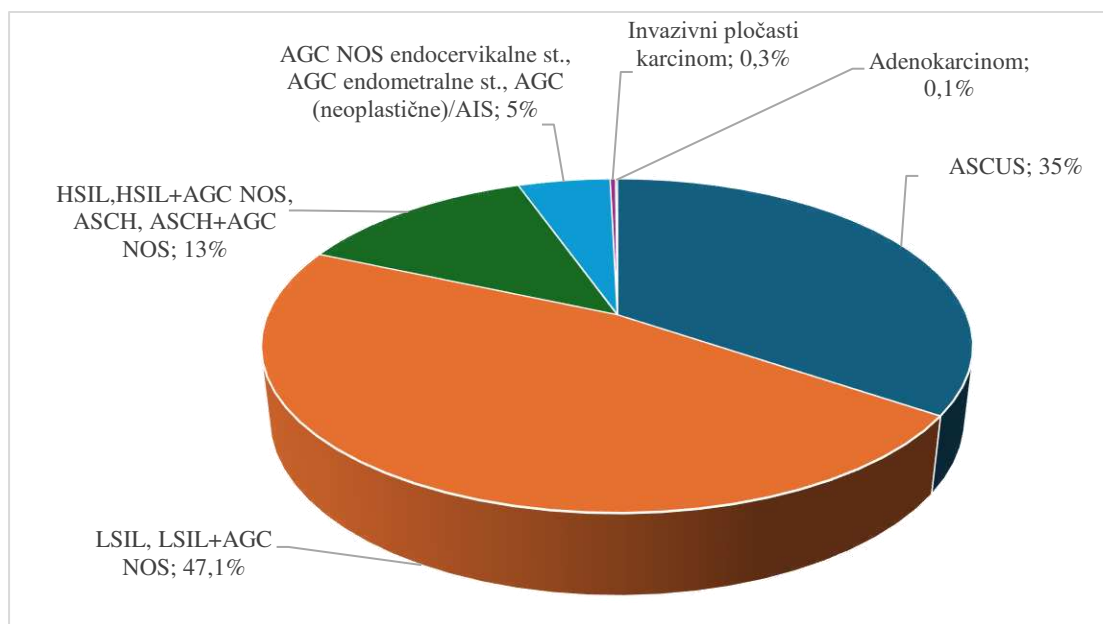
Medijan životne dobi ispitanica bio je 39 godina (Q1-Q3:29-50;min-max:18-87). Najveći broj pacijentica nalazio se u dobnoj skupini 21 do 30 godina (226, 28,5%), dok je druga najzastupljenija skupina bila ona od 31 do 40 godina (198, 24,9%). U dobnoj skupini ispitanica do dvadeset godina te starijih od 70 god bilo je najmanje abnormalnih nalaza (12, 1,5%; 25, 3,1%).

U tablici 1 opisana je istraživana skupina prema ispitivanim varijablama.

Tablica 1. Prikaz istraživanih varijabli u ispitivanoj skupini ispitanica

	<u>N(%)</u>
Dobne skupine (godina)	
≤20	12(1,5)
21-30	226(28,5)
31-40	198(24,9)
41-50	171(21,5)
51-60	107(13,5)
61-70	55(6,9)
>70	25(3,1)
Pozitivni Papa test-Bethesda kategorija	
ASCUS	274(34,5)
LSIL, LSIL+AGC NOS	374(47,1)
HSIL,HSIL+AGC-NOS,ASCH, ASCH+AGC-NOS	103(13)
AGC-NOS (endocervikalne), AGC (endometralne), AGC (neoplastične)/AIS	40 (5)
Invazivni pločasti karcinom	2(0,3)
Adenokarcinom	1(0,1)
FP Q1-5	
Q1	245(30,9)
Q2	109(13,7)
Q3	84(10,6)
Q4	80(10,1)
Q5	54(6,8)
Nije kategoriziran	222(28)
Prethodni Papa test	
Uredan	332(41,8)
ASCUS	44(5,5)
LSIL	108(13,6)
HSIL	19(2,4)
ASCH	8(1)
AGC NOS	4(0,5)
Nema prethodnog Papa nalaza	278(35)
VIN 3	1(0,1)
Prvi kontrolni Papa test	
Negativan	277(34,9)
ASCUS	60(,6)
LSIL	159(20)
HSIL	23(2,9)
ASCH	13(1,6)
AGC-NOS	2(0,3)
Nema	259(32,6)
VIN3	1(0,1)

Razdioba ispitanica s abnormalnim citološkim nalazom, prema kategorijama Bethesda klasifikacije (N=794), prikazana je na slici 17.



Slika 17. Razdioba ispitanica prema kategorijama Bethesda klasifikacije (N=794)

Prema Bethesda kategorijama, najzastupljenija citološka dijagnoza bila je pločasta intraepitelna lezija niskog stupnja - LSIL (N=374). U ovoj skupini (LSIL i LSIL+AGC NOS) bilo je 370 ispitanica s LSIL i 4 ispitanice koje su uz leziju pločastog epitela imale i promjene na žljezdanom epitelu (LSIL+AGC NOS).

U skupini Bethesda kategorije pločastih intraepitelnih lezija visokog stupnja (HSIL, HSIL+AGC NOS, ASCH, ASCH+AGC NOS) bilo je 56 ispitanica s HSIL, 6 ispitanica s HSIL+AGC NOS, 29 ispitanica s atipičnom pločastom lezijom suspektno visokog stupnja – ASCH i 12 ispitanica s ASCH + AGC NOS.

U skupini ispitanica s abnormalnim nalazom žljezdanog epitela (AGC NOS, endocervikalne stanice; AGC endometralne stanice, AGC - neoplastične stanice/AIS) bilo je 35 ispitanica s atipijama žljezdanog epitela neodređenog značenja, endocervikalnog porijekla - AGC NOS (endocervikalno), 3 ispitanice s abnormalnim žljezdanim stanicama

endometralnog porijekla i 2 ispitanice s intraepitelnom žljezdanom lezijom – AGC – neoplastične/AIS.

Zbog malog broja uzoraka, iz daljnje analize isključene su ispitanice s citološkom dijagnozom invazivnog pločastog karcinoma (N=2) i adenokarcinomom (N=1), prema Bethesda klasifikaciji.

U tablici 2 prikazana je povezanost dobnih skupina i pozitivnih citoloških nalaza prema Bethesda kategorijama.

Tablica 2. Prikaz broja (%) ispitanica prema dobnim skupinama u odnosu na Bethesda kategorije

	Bethesda kategorije				P*
	ASCUS	LSIL LSIL + AGC NOS	HSIL HSIL+AGC NOS ASCH ASCH+AGC NOS	AGC NOS (endocervikalno) AGC (endometralno) AGC (neoplastično)/AIS	
	N(%)				
Dobne skupine (godina)					<0,001
≤20	2(0,7)	10(2,7)	0	0	
21-30	54(19,7)	157(42)	13(12,6)	2(5)	
31-40	63(23)	101(27)	28(27,2)	6(15)	
41-50	69(25,2)	64(17,1)	25(24,3)	13(32,5)	
51-60	43(15,7)	33(8,8)	17(16,5)	14(35)	
61-70	29(10,6)	8(2,1)	12(11,7)	3(7,5)	
≥70	14(5,1)	1(0,3)	8(7,8)	2(5)	
Ukupno	274	374	103	40	

* χ^2 test

Postoji statistički značajna povezanost dobnih skupina s Bethesda kategorijama ($\chi^2=128;p<0,001$)

Udio dobne skupine 21 do 30 godina u Bethesda kategoriji LSIL i LSIL + AGC NOS iznosi 42% što je za 2 puta više nego u kategoriji ASCUS, za 3,3 puta više nego u Bethesda kategoriji pločastih lezija visokog stupnja (HSIL, HSIL+AGC NOS, ASCH, ASCH+AGC NOS) i za 8,4 puta više nego u Bethesda kategoriji lezija žljezdanog epitela (AGC NOS, endocervikalne stanice; AGC endometralne stanice, AGC - neoplastične stanice/AIS).

Udio dobne skupine 61 do 70 godina u Bethesda kategoriji LSIL, LSIL + AGC NOS iznosi 2,1% što je za 5 puta manje nego u Bethesda kategoriji ASCUS, za 5,6 puta manje nego u Bethesda kategoriji pločastih intraepitelnih lezija visokog stupnja (HSIL, HSIL+AGC NOS,

ASCH, ASCH+AGC NOS) i za 3,6 puta manje nego u Bethesda kategoriji lezija žljezdanog epitela (AGC NOS, endocervikalne stanice; AGC endometralne stanice, AGC - neoplastične stanice/AIS).

Uzorci svih ispitanica uključenih u istraživanje, nakon obrade u Multiprocessoru i bojenja uzoraka, prošli su kroz sustav automatskog digitalnog skrininga u BD Focal Point GS Imaging uređaju.

U tablici 3 prikazana je povezanost FP Q1-5 i pozitivnih nalaza prema Bethesda kategoriji

Tablica 3. Prikaz broja (%) ispitanica prema I FP Q1-5 u odnosu na Bethesda kategorije

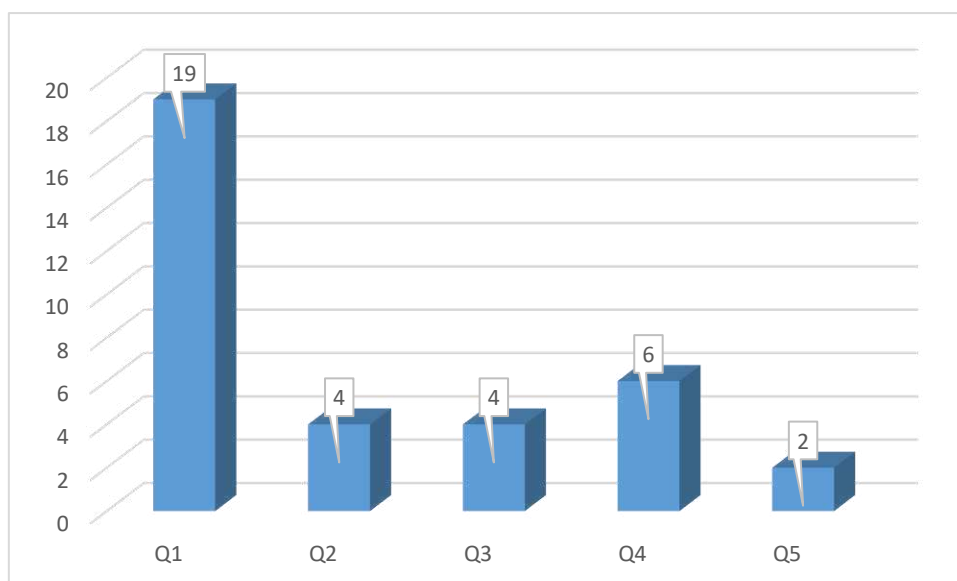
	Bethesda kategorije				P*
	ASCUS	LSIL LSIL + AGC NOS	HSIL HSIL+AGC NOS ASCH ASCH+AGC NOS	AGC NOS (endocervikalno) AGC (endometralno) AGC (neoplastično)/AIS	
	N(%)				
I FP Q1-5 (kvintile)					<0,001
Q1	60,7(35,4)	120(42,1)	44(65,7)	12(41,4)	
Q2	42(22,2)	53(18,6)	9(13,4)	5(17,2)	
Q3	27(14,3)	47(16,5)	5(7,5)	5(17,2)	
Q4	31(16,4)	39(13,7)	6(9)	4(13,8)	
Q5	22(11,6)	26(9,1)	3(4,5)	3(10,3)	
Ukupno	189	285	67	29	

* χ^2 test

Postoji statistički značajna povezanost FP Q1-5 s citološkom dijagnozom prema Bethesda kategorijama ($\chi^2=20,7$; $p=0,054$) na razini značajnosti od 95,5%.

Udio Q1 u Bethesda kategoriji pločastih lezija visokog stupnja (HSIL, HSIL+AGC NOS, ASCH, ASCH+AGC NOS) iznosi 65,7% i za 1,8 puta je veći nego u kategoriji ASCUS, za 1,6 puta je veći nego u Bethesda kategoriji LSIL i LSIL + AGC NOS i za 1,6 puta je veći nego u Bethesda kategoriji lezija žljezdanog epitela (AGC NOS, endocervikalne stanice; AGC endometralne stanice, AGC - neoplastične stanice/AIS).

Raspodjela ispitanica s lezijom pločastog epitela visokog stupnja po kvartilama (Q1-5) prikazana je na Slici 18.

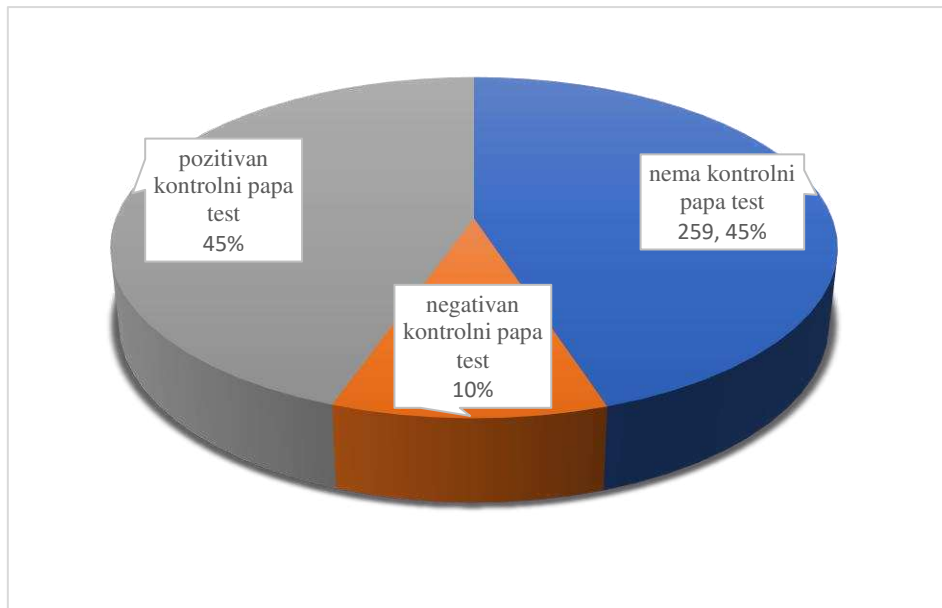


Slika 18. Raspodjela ispitanica s lezijom visokog stupnja po kvartilama (Q1-5)

Analizom Papa nalaza iz digitalne arhive Odjela za kliničku citologiju KBC Split, koji su prethodili pozitivnim nalazima ispitivanog razdoblja, utvrđeno je da je 779 (98%) uzoraka analizirano na konvencionalnom razmazu, a u 332 (41,8%) uzorka nije bilo abnormalnosti.

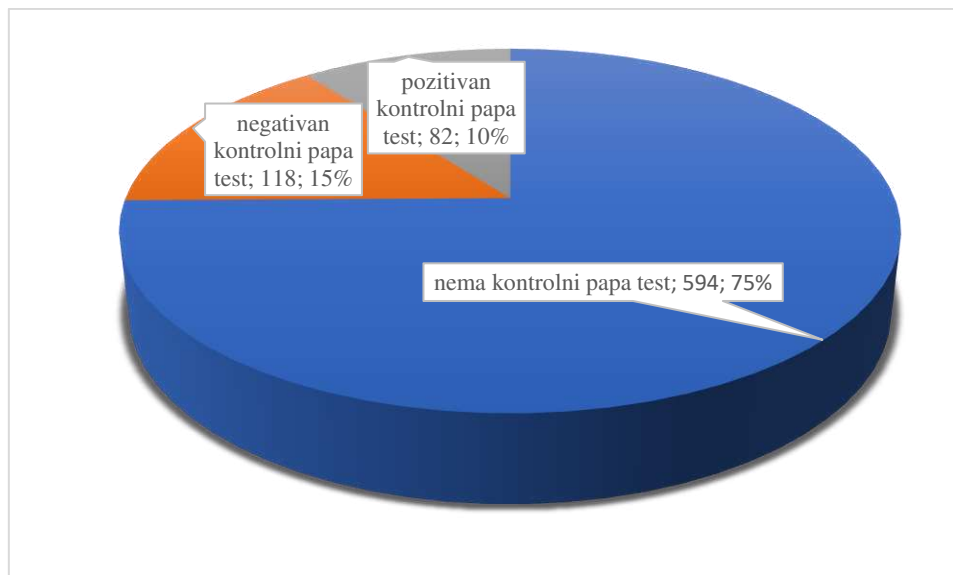
Analizirajući adekvatnost prethodno negativnih uzoraka, od 64 (19,3%) ova uzoraka, tri uzorka su bila preoskudna za analizu, bez endocervikalnih stanica, 58 (17,5%) uzoraka je dijagnosticirano kao uredan nalaz, ali bez endocervikalnih stanica, tri uzorka su bila prekrivena leukocitima i bez endocervikalnih stanica. Samo jedan LBC uzorak je dijagnosticiran kao negativan nalaz bez endocervikalne komponente. HSIL u SurePath LBC uzorku dijagnosticiran je u 1,4% ispitanica nakon prethodno negativnog nalaza konvencionalnog Papa testa. U 8,5% ispitanica dijagnosticiran je HSIL nakon prethodne ASCUS i LSIL dijagnoze na konvencionalnom Papa testu.

U daljnjem praćenju, 259 (45%) ispitanica nije imalo kontrolni Papa test u arhivi KBC-a Split. Perzistentne citološke abnormalnosti na prvom kontrolnom Papa testu imalo je 259 (45%) ispitanica, dok je negativan kontrolni Papa test dijagnosticiran u 10% ispitanica (Slika 19).



Slika 19. Prvi kontrolni Papa test ispitanica nakon abnormalnog nalaza

Pri slijedećoj citološkoj kontroli, perzistentne promjene nađene su u 82 (10%) ispitanica, a u 118 (15%) ispitanica nisu nađene abnormalnosti epitela u drugom kontrolnom Papa testu. U ostalih ispitanica nema evidencije o kontrolnom pregledu (Slika 20).

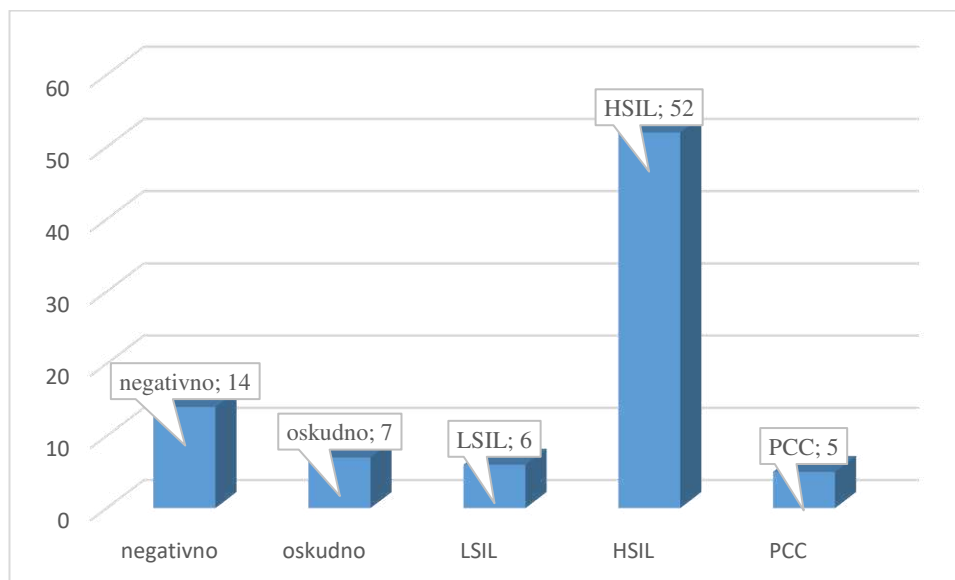


Slika 20. Drugi kontrolni Papa test ispitanica nakon abnormalnog nalaza

Nakon pozitivne citološke dijagnoze, 255 (32,1%) ispitanica je imalo patohistološki nalaz. Bioptički uzorak je bio preoskudan za patohistološku analizu u 13 (1,6%) ispitanica, odnosno oskudan s izraženim displastičnim promjenama, bez mogućnosti određivanja stupnja displazije u 5 (0,6%) ispitanica.

Od 374 ispitanice s citološkom dijagnozom intraepitelne lezije niskog stupnja (LSIL LSIL+AGC NOS), 108 (28,9%) ispitanica je imalo patohistološki nalaz biopsije, a pozitivan nalaz potvrđen je u 73 (67,6%) ispitanica. U 35 (32,4%) ispitanica je biopsijom potvrđena dijagnoza LSIL-a, dok je u 34 (31,5%) ispitanice u bioptičkom materijalu te na konizatu dijagnosticirana lezija visokog stupnja. Negativan nalaz biopsije uz kronične upalne promjene nađen je u 29 (29,9%) ispitanica. U ostalih ispitanica bioptički uzorak je bio preoskudan za adekvatnu analizu.

Nalazi patohistološke analize citološki dijagnosticiranih intraepitelnih lezija visokog stupnja (HSIL i ASCH) te invazivnih pločastih lezija bili su dostupni za 84 (80%) ispitanica. HSIL i invazivna pločasta lezija potvrđena je patohistološki u 57 ispitanice (67,8%), dok je u 6 ispitanica (7,1%) patohistološka dijagnoza je odgovarala LSIL-u. Citološki nalaz nije potvrđen u prvoj biopsiji u 14 (16,6%) ispitanica (Slika 21).



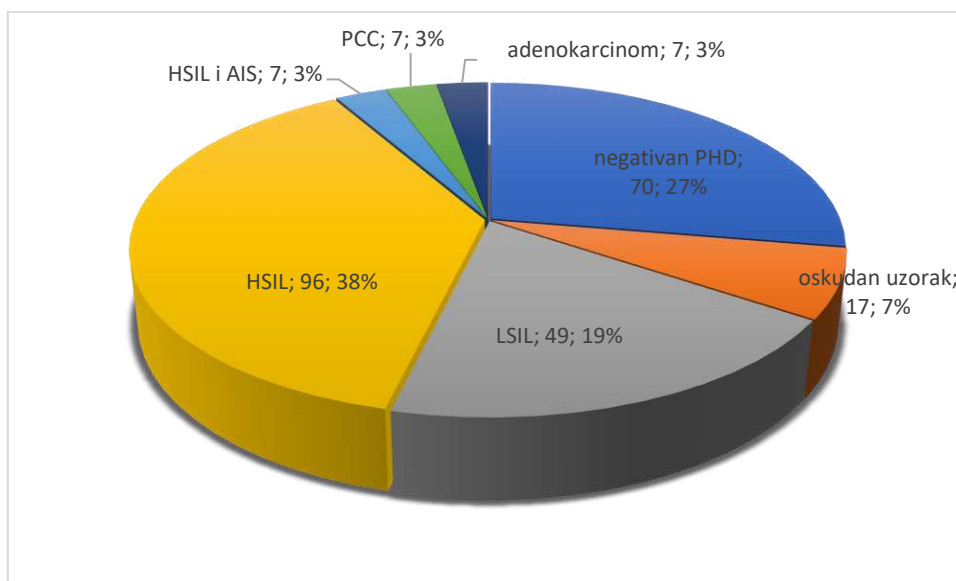
Slika 21. Raspodjela citološki dijagnosticiranih HSIL/ASCH i invazivnih pločastih lezija prema PHD nalazu.

U ponovljenim biopsijama i operativnom materijalu kod 53 ispitanice koje su imale perzistentan citološki, a negativan patohistološki nalaz, dodatnom patohistološkom analizom potvrđen je abnormalni nalaz u 47 (88,7%) ispitanica i to LSIL u 10 (1,3%) ispitanica, HSIL

u 29 (3,7%) ispitanica, HSIL s AIS-om u 5 (0,6%) ispitanica te mikroinvazivni i invazivni karcinom pločastog epitela u dvije ispitanice.

Kod 41 (0,05%) ispitanice citološkom analizom dijagnosticirane su lezije žljezdanog epitela, a patohistološki nalaz bio je dostupan u njih 28 (68,2%). Udio adenokarcinoma u ovoj kategoriji iznosio je 25% (7 ispitanica), od čega su tri adenokarcinoma bila porijekla endometrija, jedan metastaski adenokarcinom i tri endocervikalna karcinoma.

Na Slici 22. prikazana je ukupna raspodjela ispitanica prema patohistološkoj dijagnozi na bioptičkim i operativnim uzorcima.



Slika 22. Ukupna raspodjela prema patohistološkoj dijagnozi na bioptičkim i operativnim uzorcima

*547 žena nema patohistološki nalaz u digitalnoj arhivi nalaza KBC Split

5. RASPRAVA

Karcinom vrata maternice, kao četvrti karcinom po incidenciji i mortalitetu među ginekološkim karcinomima na razini svijeta, i dalje je važan javnozdravstveni problem. Karcinom pločastog epitela najčešći je histološki tip, a HPV infekcija čini glavni etiopatogenetski događaj koji dovodi do nastanka intraepitelne lezije te njezine potencijalne progresije u invazivni karcinom. Ključni korak u patogenezi je integracija HPV genoma u kromosome domaćina što dovodi do aktivacije E6 i E7 onkogeni koji degradiraju p53, inhibiraju apoptozu i stimuliraju staničnu proliferaciju suprimirajući RB1. Unatoč tome, danas je prepoznato da dio tumora, većim dijelom adenokarcinoma, koji čine 10-25% karcinoma vrata maternice, nije vezan uz HPV infekciju, a imaju vrlo agresivan klinički tijek. Problem je prepoznat i definiran u WHO klasifikaciji genitalnih tumora 2020. koja uvodi klasifikaciju tumora vrata maternice baziranu na prisutnosti ili odsutnosti HPV infekcije (40). U zemljama koje su uvele probir na karcinom vrata maternice baziran samo na primarnom HPV testiranju, kao potencijalni problem uočava se mogućnost propusta HPV negativnih karcinoma. Stoga, program rutinskog morfološkog skrininga ostaje važna komponenta u prevenciji karcinoma vrata maternice, a ciljevi ovog istraživanja fokusirani su na značaj uzorkovanja i metodologije u dijagnostici intraepitelnih i invazivnih lezija vrata maternice.

Prema podacima Registra za rak HZJZ, od karcinoma cerviksa 2021. godine oboljelo je 286 žena, s najvećom incidencijom u dobi od 55 do 64 godine. 2022. godine bilo je 109 smrtnih slučajeva kao posljedica invazivnog karcinoma cerviksa. Premaligne lezije visokog stupnja (CIS, uključujući i HSIL) 2020. godine dijagnosticirane su u 590 žena s najvećom incidencijom u dobi od 30 do 39 godina (6,41).

Prema rezultatima ovog istraživanja, u razdoblju od 01. siječnja 2023. do 30. lipnja 2023. godine, najviše dijagnosticiranih lezija visokog stupnja (28, 27,2%) bilo je u dobnoj skupini 31-40 godina, što je u skladu su s podacima Registra za rak HZJZ.

U ispitivanom razdoblju, u 794 (7,1%) ispitanica dijagnosticiran je abnormalan nalaz, klasificiran prema Bethesda kategorizaciji kao intraepitelna ili invazivna lezija pločastog ili žljezdanog porijekla. 92,1% uzoraka zaprimljeno kao SurePath LBC uzorak. Intraepitelna lezija pločastog epitela dijagnosticirana je u 732 ispitanice (92,2%), u 41 ispitanice dijagnosticirana je lezija žljezdanog epitela (5,2%), a u 22 ispitanice (2,6%) dijagnosticirane su i lezija pločastog epitela i promjene na žljezdanom epitelu. Iako je Papa test primarno zamišljen kao skrining test za pločaste lezije, dijagnostička vrijednost za žljezdane lezije se smatra suboptimalnom zbog manje učestalosti ovih lezija, problema uzorkovanja i nedostatka

iskustva. Incidencija pločastih karcinoma je u padu zbog uspješnosti skrininga, ali adenokarcinomi ne slijede ovaj trend, a imaju agresivniji klinički tijek, češće metastaziraju i imaju lošiju prognozu i odgovor na terapiju. Rana detekcija ovih lezija izazov je na konvencionalnim i na LBC uzorcima. U istraživanju Sunga i sur. prosječna dob ispitanica s atipijom žljezdanog epitela bila je 49 godina, dok je u ovom istraživanju najveći broj ispitanica bio u dobnoj skupini 51 do 60 godina (42).

Provedeno istraživanje pokazalo je da je, prema Bethesda kategorijama, najzastupljenija dijagnoza LSIL, dijagnosticiran u 374 ispitanica (47,1%). Druga dijagnoza po učestalosti bio je ASCUS u 274 (34,5%) ispitanica, a zatim slijede HSIL u 103 (13%) i AGC u 40 (5%) ispitanica. U 2 ispitanice dijagnosticiran je invazivni pločasti karcinom (0,3%) te u jedne adenokarcinom (0,1%). Uočena je statistički značajna povezanost dobničkih skupina s Bethesda kategorijama ($P < 0,001$) te je utvrđeno da je najveća učestalost dijagnoze LSIL (42%) u ispitanica dobne skupine od 21 do 30 godina. Rezultati istraživanja su u skladu s istraživanjem Zheng, Yang i suradnika koji su dokazali najveću pojavnost LSIL-a u ispitanica mlađih od 30 godina, a do istog zaključka došli su i Reinholdt i suradnici u svom istraživanju (43,44).

Iako je konvencionalni Papa test učinkovita metoda u skriningu karcinoma vrata maternice još od 50-ih godina prošlog stoljeća, u mnogim zemljama zamijenjen je testovima temeljenim na tekućinskoj citologiji (45). Procjena adekvatnosti konvencionalnog Papa testa temelji se na dovoljnom broju dobro očuvanih pločastih epitelnih stanica (8 000-12 000) i prisutnosti stanica transformacijske zone, a glavni nedostatak ove metode je gubitak materijala koji ostaje na špatuli, nepravilno uzimanje i razmazivanje uzorka na stakalce, veliki broj upalnih stanica i krvi te debeli, preslojeni razmaz. LBC uzorci dobiveni četkicama razlikuju se u načinu prijenosa uzorkovanog materijala. Specifičnost SurePath LBC metode je da posebno dizajnirana četkica ostaje u bočici sa fiksativom pri čemu je za analizu sačuvano 100% uzorkovanog materijala. Kriterij adekvatnosti uključuje najmanje 5 000 dobro očuvanih pločastih ili metaplastičnih stanica, osim kod žena nakon kemoterapije i/ili radioterapije, u postmenopauzi s atrofičnim promjenama ili nakon histerektomije. Osnovna prednost LBC metode u odnosu na konvencionalni Papa test je manja površina uzorka koji se analizira, jednoslojni razmaz s čišćom pozadinom te mogućnost čuvanja staničnog materijala za buduća testiranja (23,32). Sve se češće provodi i kotestiranje, odnosno istodobna citološka analiza i HPV testiranje iz jednog uzorka, što ubrzava proces pravovremene dijagnoze (9).

Skriniranje Papa razmaza subjektivan je i naporan proces koji zahtjeva stalnu koncentraciju. Manjak citotehnologa, zahtjevi za većom produktivnosti te opterećenost mogućnošću pogreške, izazov je u svakodnevnoj laboratorijskoj praksi. Razvojem digitalne tehnologije uz uvođenje tekućinske citologije, upotreba kompjuterski potpomognutog skrininga postala je stvarnost i rutina. Prema rezultatima validacijske studije za FocalPoint Guided Screening imaging sistem, nema dokaza razlike ovog sustava u odnosu na manualni skrining (46). U ovom istraživanju dokazana je statistički značajna povezanost FP Q1-5 kategorija s citološkom dijagnozom prema Bethesda kategorijama ($\chi^2=20,7; p=0,054$) na razini značajnosti od 95,5%. Udio Q1 u Bethesda kategoriji pločastih lezija visokog stupnja (HSIL, HSIL+AGC NOS, ASCH, ASCH+AGC NOS) iznosio je 65,7%.

U ovom istraživanju analizirani su, s obzirom na adekvatnost uzorka, nalazi Papa testa koji su prethodili pozitivnom SurePath uzorku, u ispitanica u kojih su ti nalazi bili dostupni. Konvencionalni nalaz imalo je 779 (98%) ispitanica, dok je njih 15 (2%) imalo prethodni LBC nalaz. Za 278 (35%) ispitanica nije bilo podataka o prethodnom nalazu. U 332 (41,8%) ispitanice prethodni Papa test je bio uredan. Analizirajući adekvatnost prethodno negativnih uzoraka, od 64 (19,3%) ova uzoraka, tri uzorka su bila preoskudna za analizu, bez endocervikalnih stanica, 58 (17,5%) uzoraka je dijagnosticirano kao uredan nalaz, ali bez endocervikalnih stanica, tri uzorka su bila prekrivena leukocitima i bez endocervikalnih stanica. Samo jedan LBC uzorak je dijagnosticiran kao negativan nalaz bez endocervikalne komponente. Iako prema Bethesda kriterijima adekvatnosti, nalaz stanica transformacijske zone nije nužan za adekvatnost uzorka, podatak je važan u kontroli kvalitete uzorkovanja (32).

Prema istraživanju Rozemeijera i sur. široka promjena SurePath LBC testa kao primarne metode povećala je vjerojatnost detekcije LSIL i HSIL CIN2⁺ lezija. Kako samo mali dio LSIL lezija progredira u karcinom, povećana detekcija LSIL lezija često se smatra pretjeranom dijagnostikom, dok su HSIL CIN2⁺ lezije češće povezane sa značajnim rizikom nastanka karcinoma i smatraju se klinički relevantnim (47). Veći udio LSIL lezija u ukupnom broju analiziranih SurePath uzoraka prikazali smo i u ovom istraživanju. Prema preporukama, medijan učestalosti za LSIL je 2,5% ukupno za sve načine obrade uzoraka, a izdvojeno za tekućinsku citologiju iznosi 2,9%, dok za HSIL kategorije iznosi 0,5%. Atipija na pločastom epitelu, koja uključuje atipiju neodređenog značenja (ASCUS) i atipiju suspektu na leziju visokog stupnja (ASCH), dijagnosticirana je u 321 ispitanice. Očekivana učestalost ASCH kategorije je manje od 10% svih uzoraka iz kategorije ASC. U ovom istraživanju, ASCH je dijagnosticiran u 38 (11,8%) ispitanica. Učestalost LSIL lezija bila je 3,3% te za HSIL lezije

0,9%, što je neznatno više od preporuka. U odnosu na ukupan broj analiziranih uzoraka, ASCUS je dijagnosticiran u 2,4% ispitanica što je unutar preporuka (32). Prema istraživanju Fremont-Smitha i sur omjer ASCUS-a i LSIL-a ukupno je smanjen za 28,9% za SurePath u odnosu na konvencionalni Papa test, dok je postotak slučajeva u kojima citološka dijagnoza korelira u potpunosti s biopsijom identičan za SurePath i konvencionalni Papa test. U slučajevima kod kojih citološka dijagnoza nije potvrđena biopsijom, revizija citoloških nalaza i bioptata potvrdila je obje početne dijagnoze što je objašnjeno načinom uzorkovanja ili regresijom promjena (48).

U 15-25% žena nakon citološke LSIL dijagnoze, daljnjom obradom se u biopsiji dijagnosticira HSIL lezija (32). U ovom istraživanju je uočeno da je od 374 ispitanica s citološkom dijagnozom intraepitelne lezije niskog stupnja (LSIL, LSIL+AGC NOS), 108 (28,9%) ispitanica imalo patohistološki nalaz biopsije, a pozitivan nalaz potvrđen je u njih 73 (67,6%). U 35 (32,4%) ispitanica je biopsijom potvrđena dijagnoza LSIL-a, dok je u 34 (31,5%) ispitanica u bioptičkom materijalu te na konizatu dijagnosticiran HSIL. Perzistentne citološke abnormalnosti na prvom kontrolnom Papa testu imalo je 259 (45%) ispitanica. Nakon ponovljenih pretraga (biopsije/konizacije) kod 53 ispitanice koje su imale perzistentan citološki, a negativan patohistološki nalaz, dodatnom patohistološkom analizom potvrđen je abnormalni nalaz u 47 (88,7%) ispitanica i to LSIL u 10 (1,3%) ispitanica, HSIL u 29 (3,7%) ispitanica, HSIL s AIS-om u 5 (0,6%) ispitanica te mikroinvazivni i invazivni karcinom pločastog epitela u dvije ispitanice. Chen i sur. u svom istraživanju naglašavaju važnost uzorkovanja i citološkog i bioptičkog materijala, a kao razlog nepodudarnosti citološke i patohistološke dijagnoze navode stvarnu progresiju lezija, dodatne infekcije drugim tipom HPV-a te dijagnostičke pogreške (49).

Nedostatak ovog istraživanja je činjenica da se istraživanje provelo samo u jednom kliničkom centru koji ima dostupnu SurePath tekućinsku citologiju uz digitalni skrining, na ograničenom broju uzoraka, u šestomjesečnom razdoblju. Kako metode tekućinske citologije u razvijenom svijetu sve više zamjenjuju konvencionalne razmaze Papa testova, a nalazimo se u eri digitalne transformacije u dijagnostici, postoji potreba za multicentričnim istraživanjima na većem broju ispitanica.

6. ZAKLJUČCI

1. U razdoblju od 01. siječnja 2023. do 30. lipnja 2023. obrađeno je i analizirano 11 210 uzoraka Papa testa, od čega je 92,1% uzoraka zaprimljeno kao SurePath LBC uzorak. Abnormalni nalaz Papa testa dijagnosticiran je u 7,1% uzoraka. Intraepitelne lezije činile su 92,2 % abnormalnih nalaza.
2. Najbrojnije skupine abnormalnih nalaza pločastog epitela su, prema Bethesda kategorijama, LSIL (47,1%) i ASCUS (34,5%). Intraepitelne lezije visokog gradusa čine 13% abnormalnih uzoraka.
3. Najveći broj ispitanica s abnormalnim Papa razmazom je u dobnoj skupini od 21 do 30 godina. Najučestalija Bethesda kategorija u ovoj dobnoj skupini je LSIL. Najveća zastupljenost intraepitelnih lezija visokog gradusa je u dobnoj skupini od 31 do 40 godina.
4. Dokazana je povezanost raspodjele po kvartilama (FP Q1-5) s citološkom dijagnozom prema Bethesda kategorijama, uzoraka Papa testova obrađenih FocalPoint digitalnom analizom. Udio Q1 kvintile u HSIL Bethesda kategoriji iznosio je 65,7%.
5. Prethodno negativni Papa testovi čine 41,8% analiziranih uzoraka od čega je 17,5% uzoraka bilo bez endocervikalnih stanica. HSIL u SurePath LBC uzorku dijagnosticiran je u 1,4% ispitanica nakon prethodno negativnog nalaza konvencionalnog Papa testa. U 8,55% ispitanica dijagnosticiran je HSIL nakon prethodne ASCUS i LSIL dijagnoze na konvencionalnom Papa testu. SurePath metoda tekućinske citologije s posebno dizajniranom četkicom prikuplja bogato celularni materijal duboko iz endocervikalnog kanala i transformacijske zone te omogućava analizu sveukupnog materijala u tankom sloju, s minimalnim primjesama koje ometaju analizu.
6. Perzistentne citološke abnormalnosti na prvom kontrolnom Papa testu imalo je 45% ispitanica, dok je kod pri slijedećoj citološkoj kontroli perzistentan nalaz bio prisutan u 10% ispitanica.
7. Pozitivan patohistološki nalaz kao potvrdu citološke LSIL dijagnoze imalo je 67,6% ispitanica. U 31,5% ispitanica s LSIL citološkom dijagnozom na biopsiji ili konizatu dijagnosticiran je HSIL. HSIL i invazivna pločasta lezija u Papa testu potvrđena je u 67,8% ispitanica u prvom bioptičkom materijalu, dok je u dodatnoj biopsiji ili na konizatu potvrđen u 88,7% ispitanica.

7. POPIS CITIRANE LITERATURE

1. Comprehensive Cancer Information - NCI [Internet] 2023. NCI Dictionary of Cancer Terms [pristupljeno 28. srpnja 2024.]. Dostupno na: <https://www.cancer.gov/publications/dictionaries/cancer-terms/def/cervix>
2. Comprehensive Cancer Information - NCI [Internet] 2023. What Is Cervical Cancer? [pristupljeno 28. srpnja 2024.]. Dostupno na: <https://www.cancer.gov/types/cervical>
3. Suba EJ, Donnelly AD, Duong DV, Gonzalez Mena LE, Neethling GS, i sur. WHO should adjust its global strategy for cervical cancer prevention. *BMJ Glob Health.* 2023;8:e012031.
4. World Health Organization [Internet] 2024. Cervical cancer [pristupljeno 28. srpnja 2024.]. Dostupno na: <https://www.who.int/news-room/fact-sheets/detail/cervical-cancer>
5. Buskwofie A, David-West G, Clare CA. A review of cervical cancer: incidence and disparities. *J Natl Med Assoc.* 2020;112:229-32.
6. Hrvatski zavod za javno zdravstvo [Internet]. Zagreb: 2023. Epidemiološki podaci [pristupljeno 28. srpnja 2024.] Dostupno na: <https://necurak.hzjz.hr/o-programu/epidemioloski-podaci/>
7. Johnson CA, James D, Marzan A, Armaos M. Cervical Cancer: An overview of pathophysiology and management. *Semin Oncol Nurs.* 2019;35:166-74.
8. Hrvatski zavod za javno zdravstvo [Internet]. Zagreb: 2023. Rak vrata maternice [pristupljeno 28. srpnja 2024.]. Dostupno na: <https://necurak.hzjz.hr/za-zene/rak-vrata-maternice/>
9. Perkins RB, Wentzensen N, Guido RS, Schiffman M. Cervical cancer screening: a review. *JAMA.* 2023;330:547–58.
10. Mayo Clinic [Internet]. 2023. Cervical cancer [pristupljeno 3. kolovoza 2024.] Dostupno na: <https://www.mayoclinic.org/diseases-conditions/cervical-cancer/symptoms-causes/syc-20352501>
11. Wipperman J, Neil T, Williams T. Cervical cancer: evaluation and management. *Am Fam Physician.* 2018;97:449-54.
12. Hill EK. Updates in cervical cancer treatment. *Clin Obstet Gynecol.* 2020;63:3-11.
13. PDQ Cancer Information Summaries [Internet]. Bethesda (MD): National Cancer Institute (US); 2002–. Cervical Cancer Treatment: Patient Version. 2024 Mar 1.
14. Ramirez PT, Frumovitz M, Pareja R, Lopez A, Vieira M, Ribeiro R, i sur. Minimally invasive versus abdominal radical hysterectomy for cervical cancer. *N Engl J Med.* 2018;379:1895-904.

15. Liu R, Wang X, Tian JH, Yang K, Wang J, Jiang L, i sur. High dose rate versus low dose rate intracavity brachytherapy for locally advanced uterine cervix cancer. *Cochrane Database Syst Rev.* 2014;2014:CD007563.
16. Tewari KS, Sill MW, Penson RT, Huang H, Ramondetta LM, Landrum LM, Oaknin A, i sur. Bevacizumab for advanced cervical cancer: final overall survival and adverse event analysis of a randomised, controlled, open-label, phase 3 trial (Gynecologic Oncology Group 240). *Lancet.* 2017;390:1654-63.
17. Behtash N, Mehrdad N. Cervical cancer: screening and prevention. *Asian Pac J Cancer Prev.* 2006;7:683-6.
18. IARC Technical Report, No. 45. Prendiville W, Sankaranarayanan R. Lyon (FR): International Agency for Research on Cancer; 2017.
19. Dasgupta S. The efficiency of cervical Pap and comparison of conventional Pap smear and liquid-based cytology: a review. *Cureus.* 2023;15:e48343.
20. Voelker RA. Cervical cancer screening. *JAMA.* 2023;330:2030.
21. Khakwani M, Parveen R, Azhar M. Comparison of PAP smear and liquid based cytology as a screening method for cervical carcinoma. *Pak J Med Sci.* 2022;38:1827-31.
22. Kamal M. Pap smear collection and preparation: key points. *Cytojournal.* 2022;19:24.
23. Hashmi AA, Naz S, Ahmed O, Yaqeen SR, Irfan M, Asif MG, i sur. Comparison of liquid-based cytology and conventional Papanicolaou smear for cervical cancer screening: an experience from Pakistan. *Cureus.* 2020;12:e12293.
24. O'Meara AT. Present standards for cervical cancer screening. *Curr Opin Oncol.* 2002;14:505-11.
25. Patel N, Bavikar R, Buch A, Kulkarni M, Dharwadkar A, Viswanathan V. A comparison of conventional Pap smear and liquid-based cytology for cervical cancer screening. *Gynecol Minim Invasive Ther.* 2023;12:77-82.
26. Rozemeijer K, Penning C, Siebers AG, Naber SK, Matthijsse SM, van Ballegooijen M, i sur. Comparing SurePath, ThinPrep, and conventional cytology as primary test method: SurePath is associated with increased CIN II+ detection rates. *Cancer Causes Control.* 2016;27:15-25.
27. Gupta R, Yadav R, Sharda A, Kumar D, Sandeep, Mehrotra R, Gupta S. Comparative evaluation of conventional cytology and a low-cost liquid-based cytology technique, EziPREPTM, for cervicovaginal smear reporting: A split sample study. *Cytojournal.* 2019;16:22.

28. Levi AW, Chhieng DC, Schofield K, Kowalski D, Harigopal M. Implementation of FocalPoint GS location-guided imaging system: experience in a clinical setting. *Cancer Cytopathol.* 2012;120:126-33.
29. Kamal M, Topiwala F. Nonneoplastic cervical cytology. *Cytojournal.* 2022;19:25.
30. Bancroft JD, Layton C, Bancroft's theory and practice of histological techniques. 8. izd. U: Suvarna K, Layton C, Bancroft JD, ur. Elsevier; 2019 str. 126-38.
31. Wisconsin State Laboratory of Hygiene [Internet] 2024. Normal cytology [pristupljeno 15. kolovoza 2024.]. Dostupno na: <https://www.slh.wisc.edu/clinical/cytology/resources-for-health-care-professionals/gynecologic-cytology-101/normal-cytology/>
32. Nayar R, Wilbur DC. The Bethesda system for reporting cervical cytology. 3. izd. New York; Springer; 2015.
33. Pangarkar MA. The Bethesda system for reporting cervical cytology. *Cytojournal.* 2022;19:28.
34. Mahovlić V, Vrdoljak-Mozetič D, Štemberger-Papić S, Barišić A, Verša-Ostojić D. Klasifikacija citoloških nalaza vrata maternice „Zagreb 2016“ – modifikacija klasifikacija „Zagreb 2002“ i „NCI Bethesda System 2014“. *Gynaecologia et perinatologia* [Internet]. 2016;25:153-8.
35. Alrajjal A, Pansare V, Choudhury MSR, Khan MYA, Shidham VB. Squamous intraepithelial lesions (SIL: LSIL, HSIL, ASCUS, ASC-H, LSIL-H) of uterine cervix and Bethesda system. *Cytojournal.* 2021;18:16.
36. Jain MA, Limaiem F. Cervical squamous cell carcinoma. Treasure Island: StatPearls Publishing; 2024.
37. Arshi J, Farci F. Atypical glandular cells (AGS). Treasure Island: StatPearls Publishing; 2024.
38. Bentz, J. S. Liquid-based cytology for cervical cancer screening. *Expert Review of Molecular Diagnostics.* 2005;5:857–71
39. Makde MM, Sathawane P. Liquid-based cytology: technical aspects. *Cytojournal.* 2022;19:41.
40. Santoro A, Inzani F, Angelico G, Arciuolo D, Bragantini E, Travaglini A, i sur. Recent advances in cervical cancer management: a review on novel prognostic factors in primary and recurrent tumors. *Cancers (Basel).* 2023;15:1137.
41. Hrvatski zavod za javno zdravstvo, homepage [Internet]. Zagreb: 2023. Incidencija raka u Hrvatskoj u 2021. godini [pristupljeno 10. rujna 2024.]. Dostupno na:

<https://www.hzjz.hr/periodicne-publikacije/incidencija-raka-u-hrvatskoj-u-2021-godini/>

42. Sung JA, Nikas IP, Kim H, Ryu HS, Lee C. Diagnostic distribution and pitfalls of glandular abnormalities in cervical cytology: a 25-year single-center study. *J Pathol Transl Med.* 2022;56:354-60.
43. Zheng B, Yang H, Li Z, Wei G, You J, Liang X, Zhao C. HPV test results and histological follow-up results of patients with LSIL cervical cytology from the largest CAP-certified laboratory in China. *J Cancer.* 2017;8:2436-41.
44. Reinholdt K, Juul KE, Dehlendorff C, Munk C, Kjaer SK, Thomsen LT. Triage of low-grade squamous intraepithelial lesions using human papillomavirus messenger ribonucleic acid tests-A prospective population-based register study. *Acta Obstet Gynecol Scand.* 2020;99:204-12.
45. Kitchen FL, Cox CM. Papanicolaou Smear. Treasure Island: StatPearls Publishing; 2024.
46. Colgan TJ, Bon N, Clipsham S, Gardiner G, Sumner J, Walley V, i sur. A validation study of the FocalPoint GS imaging system for gynecologic cytology screening. *Cancer Cytopathol.* 2013;121:189-96.
47. Rozemeijer K, Penning C, Siebers AG, Naber SK, Matthijsse SM, van Ballegooijen M, i sur. Comparing SurePath, ThinPrep, and conventional cytology as primary test method: SurePath is associated with increased CIN II+ detection rates. *Cancer Causes Control.* 2016;27:15-25.
48. Fremont-Smith M, Marino J, Griffin B, Spencer L, Bolick D. Comparison of the SurePath liquid-based Papanicolaou smear with the conventional Papanicolaou smear in a multisite direct-to-vial study. *Cancer.* 2004;102:269-79.
49. Chen EY, Tran A, Raho CJ, Birch CM, Crum CP, Hirsch MS. Histological 'progression' from low (LSIL) to high (HSIL) squamous intraepithelial lesion is an uncommon event and an indication for quality assurance review. *Mod Pathol.* 2010;23:1045-51.

8. SAŽETAK

CILJ ISTRAŽIVANJA: Rana dijagnoza preinvazivnih lezija konvencionalnim Papa testom ima brojna ograničenja, pa je citologija temeljena na tekućini uvedena kao adekvatnija metoda za obradu uzoraka vrata maternice. Glavna svrha ovog istraživanja bila je analizirati učestalost i distribuciju abnormalnih skvamoznih i žljezdanih lezija u uzorcima SurePath LBC-a prema Bethesda kategorijama i dobi pacijenata, kao i usporediti citološke dijagnoze s patohistološkim dijagnozama kao zlatnim standardom.

METODE: Od 1. siječnja 2023. do 30. lipnja 2023., 794 abnormalnih uzoraka SurePath LBC-a je uključeno u retrospektivnu analizu koja je provedena na Zavodu za patologiju, sudsku medicinu i citologiju KBC-a Split. Klinički podaci i rezultati morfološke i digitalne FP analize prikupljeni su iz digitalne medicinske dokumentacije Zavoda.

REZULTATI: Od 11 210 ispitanica, 794 (7,1%) uzoraka je dijagnosticirano kao abnormalan nalaz prema Bethesda klasifikaciji. U 92,2% uzoraka dijagnosticirana je intraepitelna lezija pločastog epitela. Prema Bethesda kategorijama, najzastupljenija citološka dijagnoza bila je LSIL (47,1%), zatim ASCUS (34,5%), HSIL (13%) i AGC (5%). LSIL se najčešće pojavio u dobnoj skupini od 21 do 30 godina. Medijan životne dobi ispitanica bio je 39 godina, a najveća zastupljenost lezija visokog stupnja prisutna je u dobnoj skupini od 31 do 40 godina. Dokazana je statistički značajna povezanost između Bethesda kategorija i dobi ispitanica ($p < 0,001$) te FP digitalne analize ($p = 0,054$). U 1,4% ispitanica dijagnosticiran je HSIL nakon prethodno negativnog konvencionalnog Papa razmaza. Perzistentan abnormalni citološki nalaz imalo je 45% ispitanica na prvom kontrolnom uzorku, a 10% na slijedećem kontrolnom uzorku. Patohistološki uzorak imalo je 255 (32,1%) ispitanica, a lezija visokog gradusa potvrđena je u 67,8% ispitanica na prvom bioptičkom uzorku te u 88,7% ispitanica na drugom bioptičkom uzorku ili konizatu.

ZAKLJUČAK: SurePath LBC metoda predstavlja napredak u području cervikalnog probira. Ovom metodom smanjena je stopa nezadovoljavajućih uzoraka, stanični materijal je optimalno očuvan i obojan, pozadina je čišća, na stakalcu je smanjeno područje za ručni ili digitalni skrining i moguće je kotestiranje ili pomoćno testiranje HPV-a. Napredne metode probira i rano otkrivanje intraepitelnih lezija smanjuju rizik od propuštanja dijagnoze abnormalnosti što kao posljedicu ima rano otkrivanje i liječenje cervikalnih lezija.

9. SUMMARY

DIPLOMA THESIS TITLE: Liquid based cytology used in the diagnosis of intraepithelial and invasive lesions of the cervix.

OBJECTIVES: Early diagnosis of preinvasive lesions by conventional pap smear technique has many limitations, so liquid based cytology was introduced as a better tool for processing cervical samples. The main purpose of this study was to analyze the frequency and distribution of abnormal squamous and glandular lesions in SurePath LBC samples according to Bethesda categories and the age of patients, as well as to compare cytological diagnoses to pathohistological diagnosis as a gold standard.

METHODES: From January 1st 2023 till June 30th 2023, 794 abnormal SurePath LBC samples were included in this retrospective analysis, which was done at the Department of Pathology, Forensic Medicine and Cytology, University Hospital of Split. Clinical data and results of morphologic and digital FP analysis were collected from the digital medical records of the Department.

RESULTS: Out of 11 210 patients, 794 (7,1%) cases were reported as epithelial cell abnormality, according to Bethesda classification. 92.2% of the samples were diagnosed with intraepithelial squamous lesion. The most common cytological diagnosis was LSIL (47.1%), followed by ASCUS (34.5%), HSIL (13%) and AGC (5%). The median age was 39 years and the highest prevalence of high grade lesions was recorded in the age group of 31 to 40 years. There was a statistically significant correlation between Bethesda category and age of the patients ($p < 0,001$) as well as FP digital analysis ($p = 0,054$). HSIL were reported in 1,4% patients with a previously negative conventional Pap smears. 45% of patients had persistent cytological abnormalities at the first citologic follow up and 10% at the second follow up. Histopathologic evaluation was made on 255 (32,1%) patients. High grade lesions were identified by histology in 67,8% of cases, and 88,7% at second biopsy or surcigal material.

CONCLUSION: The SurePath LBC technology has brought many benefits in the field of cervical screening, reducing the rate of unsatisfactory samples, offering optimal preservation of cellular material, cleaner background, possibility of digital screening and HPV co-testing or ancillary testing. The improved and early detaction of intraepithelial lesions minimise the risk of missing cases leading to early detection and treatment of cervical lesions.