

Istraživanje učinka terapije udanim valom na izvanzglobne reumatske bolesti

Klisović, Stjepan

Master's thesis / Diplomski rad

2016

Degree Grantor / Ustanova koja je dodijelila akademski / stručni stupanj: **University of Split, School of Medicine / Sveučilište u Splitu, Medicinski fakultet**

Permanent link / Trajna poveznica: <https://um.nsk.hr/um:nbn:hr:171:245012>

Rights / Prava: [In copyright](#)/[Zaštićeno autorskim pravom.](#)

Download date / Datum preuzimanja: **2024-11-25**



Repository / Repozitorij:

[MEFST Repository](#)



**SVEUČILIŠTE U SPLITU
MEDICINSKI FAKULTET**

Stjepan Klisović

**ISTRAŽIVANJE UČINKA TERAPIJE UDARNIM VALOM NA IZVAN-ZGLOBNE
REUMATSKE BOLESTI**

Diplomski rad

Akadska godina:

2015./2016.

Mentor:

Prof. dr. sc. Tonko Vlák, dr. med.

Split, srpanj, 2016.

**SVEUČILIŠTE U SPLITU
MEDICINSKI FAKULTET**

Stjepan Klisović

**ISTRAŽIVANJE UČINKA TERAPIJE UDARNIM VALOM NA IZVAN-ZGLOBNE
REUMATSKE BOLESTI**

Diplomski rad

**Akadska godina:
2015./2016.**

Mentor:

Prof. dr. sc. Tonko Vlasković, dr. med.

Split, srpanj, 2016.

Zahvaljujem se svojim roditeljima na njihovoj pomoći i žrtvovanju, prijateljima i curi što su bili sa mnom u teškim trenucima, a posebno bih se zahvalio svom mentoru prof. dr. sc. Tonku Vlaku koji je uvijek bio podrška i oslonac kroz cijeli rad.

SADRŽAJ

1	UVOD	1
1.1	Izvan-zglobne reumatske bolesti	2
1.2	Kalcificirajući tendinitis ramena	3
1.2.1	Funkcijska anatomija, etiologija, klinička slika i dijagnostika.....	3
1.3	Plantarni fascitis	6
1.3.1	Funkcijska anatomija, etiologija, klinička slika i dijagnostika.....	6
1.4	Petni trn	10
1.5	Metode liječenja	12
1.5.1	Kalcificirajući tendinitis ramena	12
1.5.2	Plantarni fascitis	13
1.5.3	Petni trn	15
1.6	Udarni val	16
2	CILJ ISTRAŽIVANJA	19
3	ISPITANICI I METODE	21
3.1	Ustroj istraživanja.....	22
3.2	Mjesto istraživanja.....	22
3.3	Subjekti istraživanja	22
3.4	Intervencije, mjerenja i druga opažanja.....	24
3.5	Statistička analiza	24
4	REZULTATI.....	25
5	RASPRAVA	30
6	ZAKLJUČCI.....	36
7	POPIS CITIRANE LITERATURE	38
8	SAŽETAK	42
9	SUMMARY	44
10	ŽIVOTOPIS.....	47

1 UVOD

1.1 Izvan-zglobne reumatske bolesti

Pod pojmom izvan-zglobne reumatske bolesti ili ekstraartikularni reumatizam spada velik broj poremećaja iz područja ortopedije i reumatologije. To su bolesti koje zahvaćaju izvanzglobne mekane strukture muskuloskeletnog sustava kao što su: mišići, tetive, insercije tetiva, fascije i burze. Iako se tim strukturama ne pridodaje mnogo značenja u svakodnevnim problemima patologije muskuloskeletnog sustava, one su jednako odgovorne za normalno i pravilno funkcioniranje, kao i mnoge druge bolesti. Često su izvor bolova, neugode i značajno umanjene kvalitete života. Uzroci ovih bolesti i poremećaja funkcije su različiti, a najčešće spominju sindrom prenaprezanja, akutna ili ponavljana trauma te sumirana mikrotrauma tijekom sportskih aktivnosti, posla, nepravilnog izvođenja pokreta, upale te genetske predispozicije [1]. Osnova nastanka svih kroničnih bolesti prenaprezanja lokomotornog sustava jest ponavljana trauma koja nadvladava sposobnost reparacije tkiva.

Izvan-zglobne reumatske bolesti se izdvaja od ostalih reumatoloških oboljenja i po svojim patofiziološkim karakteristikama: kod njih nalazimo kombinirane patofiziološke procese na mekim čestimama – lokaliziranje degenerativne promjene mekih tkiva, uz sekundarne karakteristike aseptične upale [1]. Bitna stavka koju liječnik treba pri tome razlikovati jest da li je sama bolest primarna ili sekundarna. U primarnu uključujemo samostalni klinički entitet, a u sekundarnoj je samo klinička manifestacija šire kliničke slike [2]. Svrstavanje bolesti u primarnu ili sekundarnu kategoriju je od velike važnosti, jer se time odabire daljni put u procesu liječenja, a značajno je i radi učinka na konačni ishod liječenja.

Za dijagnozu izvazglobnog reumatizma obično su dovoljni anamneza i klinički pregled. U kliničkoj slici dominiraju bol zahvaćene strukture, nerijetko se nađu lokalna oteklina i krepitacije, a rjeđe crvenilo iznad priležeće kože [2].

U dijagnostičkom postupku otkrivanja i dokazivanja ovih bolesti se mogu koristiti različite slikovne tehnike, kao što su nativni radiogram, kompjuterizirana tomografija, scintigrafija ili termografija. Najveću vrijednost pri tome imaju magnetska rezonanca i dijagnostički ultrazvuk [3]. Klasične radiološke pretrage često ne pomažu pri dijagnostici, kao ni uobičajeni laboratorijski testovi.

U skupinu bolesti, koje najčešće nazivamo izvanzglobnim reumatskim bolestima prema American Rheumatism Association kriterijima iz 1983. godine spadaju [1]:

- Jukstaartikularne promjene (burzitis, entezopatije)
- Poremećaji intervertebralnog diska
- Idiopatske bolesti
- Razni bolni sindromi (fibromijalgija, fibrozitis)

Podjelu oboljenja u ovoj skupini možemo napraviti i prema anatomskoj regiji, što je češći primjer u literaturi i svakodnevnoj praksi [2]:

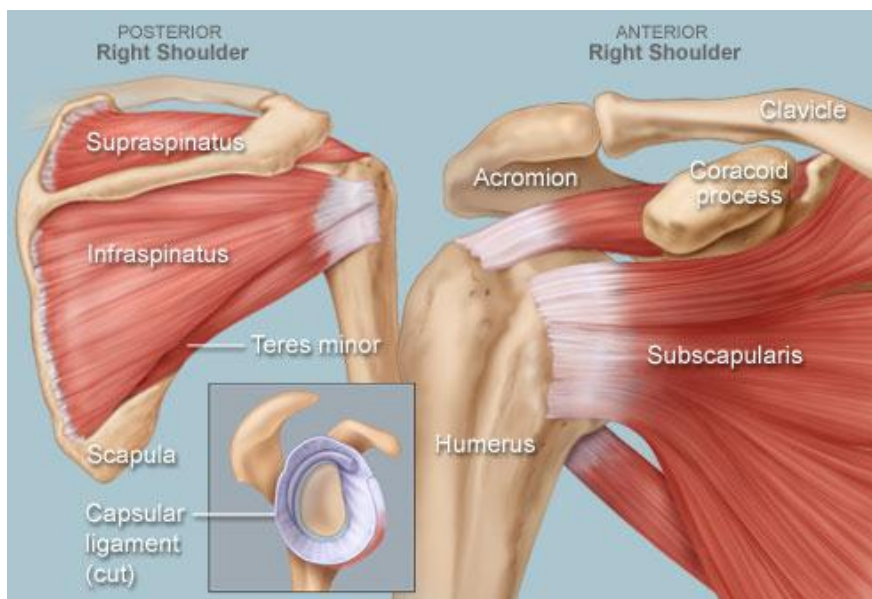
- Izvanzglobni reumatizam ramena
- Izvanzglobni reumatizam lakta
- Izvanzglobni reumatizam ručnog zgloba i šake
- Izvanzglobni reumatizam trupa
- Izvanzglobni reumatizam kuka
- Izvanzglobni reumatizam koljena
- Izvanzglobni reumatizam gležnja i stopala

1.2 Kalcificirajući tendinitis ramena

1.2.1 Funkcijska anatomija, etiologija, klinička slika i dijagnostika

Velik broj pacijenata svakodnevno odlazi do svog liječnika zbog bolova u ramenu. Poslije bolova u kralježnici, rame je najčešći krivac za muskuloskeletne tegobe. Bol u ramenu može izazvati mnogo različitih problema.

Kalcificirajući tendinitis nastaje prilikom odlaganja kalcijeva hidroskiapatita u tetive rotatorne manšete. Rotatorna manšeta je tetivno-mišićna ovojnica koju sačinjavaju četiri mišića: m.subskapularis, m.supraspinatus, m.infraspinatus i m.teres minor (Slika 1-1). Sva četiri mišića polaze s lopatice i hvataju se na koštane izbočine nadlaktične kosti. U starijih se ljudi često razvija degenerativna upala tetiva (tendinitis) rotatornog mišićja. Ozljeda ili bolest mišića rotatorne manšete uzrokuje nestabilnost ramenog zgloba koja kasnije dovodi do većih komplikacija [4].



Slika 1-1 Prikaz mišića rotatorne manšete (preuzeto s www.webmd.com)

Postoje dva različita tipa kalcificirajućeg tendinitisa ramena: degenerativna kalcifikacija i reaktivna kalcifikacija.

Istrošenost tijekom dugog niza godina je primarni razlog degenerativne kalcifikacije. Kako starimo, krvni protok kroz tetive rotatorne manšete se smanjuje, a kao rezultat manjeg protoka krvi se javlja slabljenje tetive. Tijekom dužeg niza godina, kako koristimo naša ramena, tetive postaju sve tanje i dolazi do pucanja tetive poput istrošenog konopa. Kalcijevi depoziti u tom slučaju su dio zacjeljujućeg procesa.

Reaktivna kalcifikacija je drugačije stanje od degenerativne kalcifikacije i značajno češće prouzroči bolove u bolesnika. Zbog lakšeg razumijevanja Uhthoff i Loehr su predložili teoriju u kojoj kalcificirajući tendinitis (KT) ima različite faze patološkog i kliničkog progresa [5]. U fazi formiranja, kojoj se ne zna točni okidač, dio tetive podliježe transformaciji fibroznog i hrskavičnog tkiva. Kalcifikacija se događa u transformiranom tkivu i kako se povećava depozit, a on započinje formirati strukturu kalcifikata.

Faza mirovanja je vrijeme kada su kalcijevi kristali formirani, koji tada mogu, ali i ne moraju biti bolni. Ako su dovoljno veliki mogu izazvat probleme mehaničke prirode.

Resorptivna faza započinje nakon određenog vremena i može uzrokovati upalu. Razvija se vaskularna mreža na periferiji depozita, gdje i makrofagi i monociti započinju reapsorpciju depozita tijekom ove faze. Kalcijevi depoziti mogu prodrijeti u subakromijalnu

burzu i uzrokovat bolne simptome. Postkalcificirajuća faza nastaje kada su depoziti reapsorbirani, a fibroblasti preslože kolagen u tetivi [5].

Pravi razlog pojave kalcifikata ramena nije poznat, ali generalno nije povezan s traumom i vrlo rijetko je dio sistemske bolesti.

Incidencija pojave kalcifikata u tetivama rotatorne manšete, bez simptoma, u populaciji iznosi 3 do 20%, prema različitim istaživanjima [6],[7]. Najveća incidencija je u odraslih između 30. i 50. godine života, dok je incidencija kalcificirajućeg tendinitisa u padu zadnjih 20-30 godina [8]. Najčešće je zahvaćena tetiva m.supraspinatusa, čak u 80% slučajeva, dok se kalcifikacije na tetivi m.infraspinatusa javljaju s učestalosti od 15%, a na tetivi m.subscapularisa u 5% slučajeva [9].

Primjećeno je da se u osoba ženskog spola ova stanja češće javljaju, te da je zahvaćenost njihovih tetiva češća nego u muškog spola, a depoziti su najčešće smješteni 1-2 cm proksimalno od insercije tetive na veliki tuberkulum [10].

Klinička simptomatska slika KT-a može znatno varirati, a primarno ovisi o fazi kalcifikacije [1],[2]. Ozbiljnost i priroda boli kolerira s veličinom i položajem kalcifikata.

Klinički simptomi mogu biti odustni tijekom prekalcifikacijske i formativne faze, a mnogi pacijenti dožive neizdrživu bol tijekom resorptivne faze. Tome pridonosi činjenica da je za ovu fazu karakteristična združenost ozbiljne upalne reakcije, oslobađanja upalnih medijatora (citokina), koji uzrokuju povećanje tlaka u depozitima zbog povećane likvefakcije [8]. Dominatna značajka ove faze je iznenadna bol u mirovanju, koja se pogoršava na pomicanje ruke u ramenom zglobu. Ako dođe do perforacije tetive i ekstravazacije likvefakcijskog depozita u subakromialni prostor, rezultat toga je onda burzitis uzrokovan kristalima.

Pacijent mirno drži zahvaćenu ruku u unutarnjoj rotaciji kako bi izbjegao bol i ima pritužbe na bol koja se širi ventralno i lateralno u proksimalni dio gornjeg ekstremiteta, djelomično u zglob šake i vrat, ovisno o lokaciji depozita.

Mišićna funkcija aktivne abdukcije zahvaćenog ramena je značajno smanjena u nekih pacijenata i može se prezentirati kliničkom simptomatologijom kao kod rupture m.supraspinatusa. Veliki kalcifikati mogu provocirati tipične tzv. „impingment“ simptome pri abdukciji ruke, indirektno, zbog upaljene burze ili direktno, sužavajući subakromialni prostor.

Ovi simptomi su karakterizirani bolnošću, koja se širi u proksimalni dio gornjeg ekstremiteta i bolnošću pri pokretima u luku od 60° do 120°. Zanimljivo je da se najjača bol bilježi tijekom noći kada pacijent leži na zahvaćenom ramenu, koje je onda zahvaćeno pritiskom te utopljeno, što pogoduje manifestaciji simptoma aseptične upale [1][2].

Klinička slika KT može se prezentirati na 3 načina:

1. Kronična relativno blaga bol s povremenim ispadima, što se povezuje s formirajućom fazom
2. Mehanički simptomi blokiranja zbog velikih kalcijevih depozita
3. Ozbiljnija i akutna bol, koja je povezana s inflamatornom fazom reapsorpcijske faze.

Za dijagnozu KT-a možemo koristiti različite pretrage. Standardna radiografija u anterior-posteriornom i aksilarnom prikazu može poslužiti za prikaz lokalizacije i morfologije depozita. Kako postoji mnogo različitih klasifikacija, znači da nijednom nije moguće točno postaviti dijagnozu samo pomoću radiološkog nalaza i simptomatologije pacijenta [11].

Pregled ultrazvukom se danas nameće kao najdirektniji i esencijalni pregled u postavljanju dijagnoze KT-a. Jednostavnost, sigurnost nalaza, trajanje pregleda i činjenica da se bolesnika ne izlaže nikakvom zračenju je ovu metodu promovirala kao najprikladniju [12]. Ultrazvuk visoke rezolucije, osim prikazivanja depozita, isto tako prikazuje i lokalizaciju i morfologiju tetive.

Magnetna rezonanca je dodatna, ali ne i esencijalna slikovna pretraga, ne pruža nam nikakve dodatne informacije u odnosu na ultrazvuk u većini slučajeva [12][13].

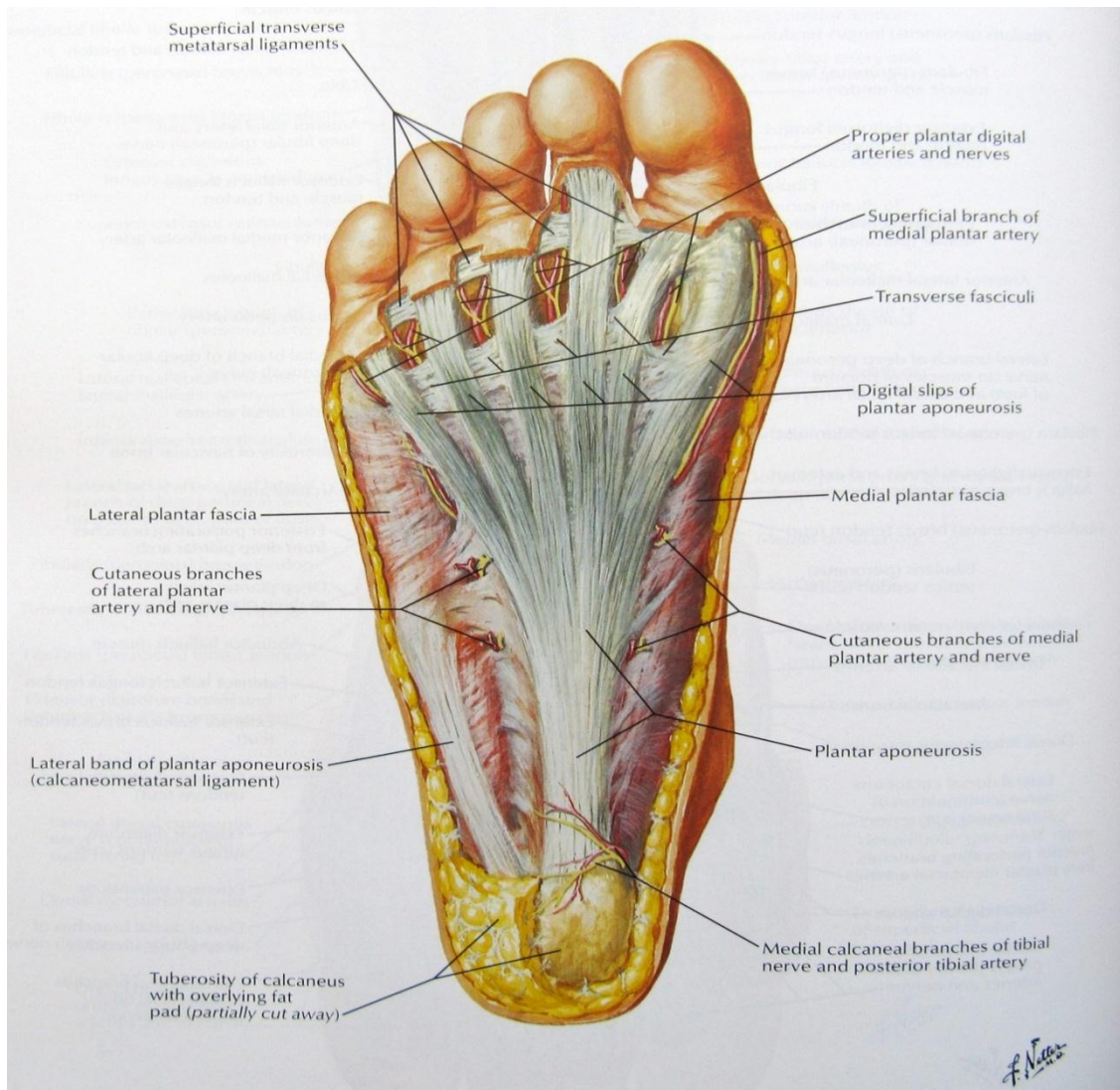
1.3 Plantarni fascitis

1.3.1 Funkcijska anatomija, etiologija, klinička slika i dijagnostika

Plantarni fascitis se prikazuje kao bolnost donjeg dijela petne kosti, koja nastaje kod akumuliranog oštećenja plantarne fascije i njenog pripoja na petnu kost. Plantarna fascija je vezivna opna koja se sastoji od fibroznih niti, koja ima funkciju da održava uzdužni svod stopala. Fibrozne niti plantarne fascije su produžeci Ahilove tetive, od kojih većina polazi s tuber calcanei petne kosti. Njezin početak na petnoj kosti ujedno je i najdeblji, a kako prolazi

preko donje strana stopala do metatarzalnih kostiju lepezasto se širi i progresivno se stanjuje. Dijeli se na tri komponente: medijalnu, srednju i lateralnu.

Lateralna se komponenta se širi i hvata se na proksimalni članak pete metatarzalne kosti. Najvažniji dio je srednji, koji polazi s medijalnog dijela petne izbočine te se razdvaja u pet tračaka. Tračci se hvataju na baze proksimalnih članaka prstiju (Slika 1-2).



Slika 1-2 Plantarna fascija - anatomija (preuzeto iz Netter's atlas of human anatomy. 5th edition) Plantarna fascija ima dvojak u ulogu pri biomehaničkim zbivanjima u stopalu za vrijeme hoda. Pri dodiru stopala s podlogom, plantarna se fascija isteže zbog dorzifleksije stopala u gležnarskom zglobu i istodobne dorzifleksije proksimalnih falanga prstiju. Svojim istezanjem stabilizira metatarzalne zglobove i amortizira reaktivne sile podloge. To je ujedno i aktivno opterećenje plantarne fascije, jer je izazvano kontrakcijom mišića ekstenzora stopala. Druga uloga fascije odvija se za vrijeme odraza noge od podloge. Težina se prenosi

na prednji dio stopala uzrokujući podizanje pete uz opružanje prstiju. To uzrokuje pasivno istezanje fascije koja podiže uzdužni stopalni luk radi pripreme za odraz. Ta funkcija plantarne fascije naziva se efekt dizalice [14].

Statičke kvalitete plantarne fascije utvrđene su pomnom mehaničkom analizom. Longitudinalnim opterećenjem plantarne fascije postmortalnih preparata stopala, silom istezanja od 90 kp, dobivena je vrijednost od 4% normalne fascijalne dužine kao krajnja sposobnost njezine prilagodbe na istezanje, a da pritom ne dođe prekida fascijalnog tkiva [15]. Međutim, u studijama in vivo uvidjelo se da je sposobnost prilagodbe fascije na istezanje manja nego na postmortalnim preparatima, jer iznosi samo 1.7% njezine normalne dužine [15][16]. Zaključak izveden iz istraživanja je relativna neotpornost fascije na snažnu silu istezanja, pa je vjerojatno zato, pri većim mehaničkim opterećenjima, fascija sklona razvoju sindroma prenaprezanja.

Glavna mehanička zbivanja odgovorna za normalnu funkciju stopala jesu supinacija i pronacija stopala. Razne morfološke i funkcionalne promjene stopala mogu uzrokovati produženu i/ili pretjeranu pronaciju, što uvjetuje da normalna sila mehaničkog opterećenja stopala nije potpomognuta primarnom strukturom, kostima i ligamentima, nego najveći dio mehaničkog naprezanja podnose zglobne čahure i plantarna fascija pa je stoga omogućen razvoj oštećenja tih struktura [14].[17].

Također je zamijećeno da su pronirano stopalo, udubljeno stopalo (pes cavus), prema van rotiran donji ekstremitet i valgus položaj stopala značajne morfološke promjene povezane s razvojem plantarnog fascitisa [14].[16],[17].

Iako mogu od ove vrste izvanzglobnih reumatskih bolesti mogu bolovati pacijenti svih dobnih skupina, plantarni fascitis je učestaliji kod mlađih atletičara, osoba srednje životne dobi s povećanim tjelesnim masenim indeksom i osoba čija zanimanje zahtjeva duže stajanje, pri čemu su muške osobe sklonije pojavljivanju bolesti [22].

Plantarni se fascitis klinički prikazuje kao bolno stopalo, odnosno kao bolnost donjeg dijela petne kosti. Opisani su različiti uzroci nastanka bolne pete kao što su: iritacija medijalne grane kalkanealnog živca [19], kompresivna neuropatija motorne grane živca za mišić aduktor malog prsta [19],[20], a stresne frakture kalkaneusa i kalkanearni priostitis mogu vrlo često pogrešno protumačiti kao plantarni fascitis [21].

Za razlikovanje plantarnog fascitisa od drugih mogućih uzroka bolne pete neobično su važne lokalizacija, značajka boli i povijest bolesti.

U slučaju plantarnog fascitisa točka najjače bolne osjetljivosti jest medijalni nastavak petne kvrge, tj. polazište medijalnog dijela plantarne fascije. Pri kliničkoj dijagnostici od velike je pomoći test pasivne dorzifleksije palca (s istodobnom dorzalnom fleksijom stopala ili bez nje), u kojem zbog istežanja plantarne fascije dolazi do pojačanja boli.

U pojedinim slučajevima bol se širi duž medijalnog svoda stopala, dok se otok javlja prilično rijetko. Kao i kod drugih sindroma prenaprezanja, bol je prisutna na početku aktivnosti, a smanjuje se tijekom aktivnosti, da bi se opet pojačala nakon aktivnosti.

Za plantarni je fascitis karakteristična vrlo jaka bol ujutro, prilikom ustajanja, koja nastaje nakon desetak koraka. Razlog jutarnje boli je ukrućivanje plantarne fascije tijekom noći [22]. Bol se opisuje kao intenzivna probadajuća ili pulsirajuća koja se pogoršava tijekom hodanja uz stepenice, stajanjem na vrhu prstiju i bosonogim hodanjem. Važno je pitati pacijenta koji se bavi fizičkom aktivnošću jesu li promijenili intenzitet ili podlogu na kojoj hodaju ili trče te jesu li mijenjali obuću.

Direktna bol na kompresiju pete, u smjeru od medijalno prema lateralno, upućuje nas na stress frakturu ili tendinitis stražnje tibijalne tetive i peroneusa. Ako se pacijent žali na bol, parestezije i utrnulost preko cijelog donjeg dijela stopala perkusijom na tarsalni tunel izazvat ćemo simptome sindroma tarsalnog tunela [22].

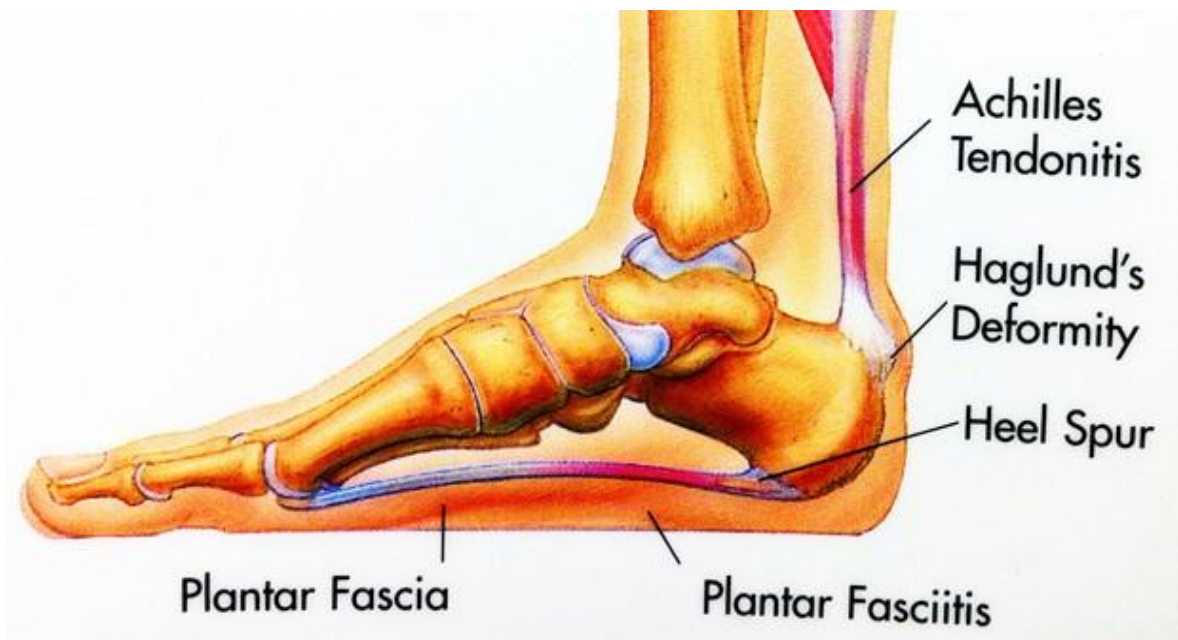
Sumnjamo li na rupturu plantarne fascije, osjetit ćemo defekt preko medijalnog kalkanealnog tuberkula s pridruženim ekhimozama i oticanjem [22].

Radiološke pretrage nisu uvijek potrebne da bi se dijagnosticirao plantarni fascitis. Odlučimo li se na klasični rendgenski pregled, na snimkama možemo primijetiti koštani petni izdanak uz konstataciju da se on često pojavljuje u bolesnika s plantarnim fascitisom, ali isto tako i u 15% osoba bez simptoma bolesti [16],[19],[23].

Novija su istraživanja pokazala da se na kosim medijalnim snimkama stopala od 45° mogu zamijetiti promjene korteksa i trabekula kalkaneusa, dok se na lateralnim snimkama stopala može uočiti zadebljanje petnog masnog tkiva i supfascijalnog prostora [22].

1.4 Petni trn

Petni trn je osteofit, koji je lokaliziran s prednje strane tuberositas calcanei, zauzimajući cijelu njezinu širinu ili otprilike 2 do 2.5 cm. Vrh petnog trna je uronjen u plantarnu fasciju direktno s njezina polazišta. Stanje ne mora uvijek izazivati simptome, ali isto tako može biti vrlo bolno čak onemogućavati kretanje pacijentu (Slika 1-3).



Slika 1-3 Plantarna fascija, plantarni fasciitis i nastanak petnog trna (engl. heel spur) (preuzeto s www.webmd.com)

Postoje tri tipa petnog trna :

1. Veliki i bez simptoma, zbog kuta rasta u kojem petni trn ne postane točka koja podnosi težinu ili su upalni procesi u mirovanju. Ovakvi slučajevi su obično slučajno nađeni tijekom rendgenskih pretraga stopala, bez kliničke manifestacije.
2. Veliki i bolni pri opterećenju, jer je vrh kalkaneusa promijenjen depresijom longitudinalnog luka i petni trn tada postaje točka koja podnosi najveću težinu uzrokujući nepodnošljivu bol.
3. Oni koji imaju samo rudiment proliferacija i čiji rub je iregularan i zupčast, obično praćen smanjenom gustoćom oko nastanka plantarne fascije, ukazujući na subakutni inflamatorni proces. Svi petni trnovi bez sumnje počinju na ovakav način, ali samo neki postanu simptomatski u ovoj fazi zbog drugih etioloških faktora.

Pravi uzrok nastanka petnog trna dosta dugo je bio nejasan, jer se vjerovalo da je razlog tome infekcija gonorejom (gonorejni trn), kakao su predložili Baer [25], Barker [26], Holzapfel [27], Swett [28] i ostali. Vin Lackum i Palomeque su bili među prvima koji su dali pretpostavku da je gonorejni trn pogrešan naziv za tu bolest [29]. Nekoliko godina kasnije Liberson piše članak o gonorejnom trnu i ukazuje da je razlog boli zbog koštane izrasline i upaljenog mekog tkiva iznad njega [30].

Kasnije se javljaju članci u kojima njihovi autori predlažu teoriju o sinergističkom djelovanju infektivnih bolesti i traume u nastanku petnog trna.

Blokhin 1937. izlaže 33 slučaja i ne pronalazi povezanost ateroskleroze, gonoreje i sifilisa u nastanku petnog trna, već tvrdi da je on rezultat funkcionalnog prenaprezanja i/ili abnormalnosti kostiju stopala, što će se kasnije potvrditi kao ispravna teorija [31].

Kritički osvrt na raskorak između povezanosti gonoreje i petnog trna je nastao kada su brojni autori primijetili da su pacijenti, koji su sudjelovali u istraživanju, bili većinom muškarci, srednje životne dobi, krupne i zdepaste građe. Preko 70% muškaraca je bilo pretilo i mnogi od njih su imali ravna stopala, a neki čak i everziju stopala. Zaključak koji se izvodi iz navedenog je nesumnjiva povezanost mehaničkog uzroka i petnog trna, a ne infekcija kako se do tada pretpostavljalo.

Plantarna fascije ima polazište s prednje strane tuberositas calcanei širine 2 cm. Iz toga polazišta prekriva čitavu površinu plantarne površine stopala i hvata se na 5 metatarzalnih glava gdje je široka 10 cm. Plantarna fascija djeluje poput luka, koji se širi preko cijele plantarne površine stopala. Rezultat toga je prekomjerna sila na longitudinalni luk, koji maksimalno opterećuje njezino polazište.

Ravna stopala i prekomjerna težina uzrokuju višak sile na petnu kost mjenjajući njezin anatomske vršak. Kroz duže razdoblje izaziva upalne procese u toj regiji rezultirajući sekundarnom proliferacijom i na kraju formiranju petnog trna. Glavni simptom, koji dominira kliničkom slikom, jest velika bolnost cijele plantarne površine stopala, koja se pojačava na pritisak progresivno postajući jača i često u potpunosti onesposobljava pacijenta.

Pri palpaciji, cijela plantarna površina pete je napeta, ali točka najveće bolnosti je s prednje strane tuberositas calcanei. Točka najveće bolnosti se na radiogramu najčešće nalazi odmah ispod petnog trna.

Među prvim patološkim procesima koji nastaju su fibroziranje s niskim intenzitetom s ili bez bolova, a javljaju se s prednje strane tuberositas calcanei. Prolongiranjem procesa razvijaju se osteofitične promjene i koštani depoziti koji se odlažu u prednjem dijelu tuberositasa.

Akumulacije novonastale kosti je samolimitirajuća i konačni oblik petnog trna može različito varirati u veličini i obliku. Najčešći oblik cijelog trna je trokutastog izgleda. Uobičajna medialno lateralna projekcija na radiogramu u dvije različite dimenzije ostavlja dojam da je petni trn poput malog čavla, gdje se on zapravo pruža preko cijele širine tuberositasa.

1.5 Metode liječenja

1.5.1 Kalcificirajući tendinitis ramena

Prva linija obrane kod liječenja KT ramena su konzervativne metode, kao farmakološko, tako i nefarmakološko liječenje (različiti oblici fizikalne terapije) [32],[33],[34]. To uključuje nesteroidne protuupalne lijekove, fizikalnu terapiju, punktiranje s monitoriranjem na ultrazvuku i terapiju udarnog vala [32],[33].

Medikamentna terapija izbora su nesteroidni protuupalni lijekovi, a ako pacijent ima neizdržive bolove pogotovo u resorptivnoj fazi, možemo tim lijekovima dodati i analgetike s centralnim djelovanjem (najčešće tramadol). Pacijenti koji se tuže na ekstremnu bol u resorptivnoj fazi, trebali bi nositi mitelu kako bi rasteretili i opustili mišiće ramena.

Medicinske terapijske vježbe nemaju veliki prioritet u akutnoj fazi, jer bi samo pojačale bolnost, ali pozicioniranje ruke te blaga mobilizacija ramena, imaju svoje mjesto u liječenju ovih bolesnika [35]. U načelu, kako bi postigli trenutno olakšanje koriste se subakromialne injekcije s lokalni anestheticima. Kada se primjenjuju u kombinaciji s kortikosteroidima ova metoda može pružiti čak poduže olakšanje boli [32],[36].

Istraživanje, koje su 2001. godine napravili Wolk i Wittenberg, pokazalo je dobre rezultate u 70% pacijenata, koji su liječeni s konzervativnim metodama u periodu od 60 mjeseci. Ostatak od 30% imalo je i dalje pritužbe na bol ili su zahtijevali dodatno liječenje.

Generalna je preporuka kod liječenja konzervativnom terapijom u trajanju od 3 do 6 mjeseci [33]. Duljina trajanja ponajviše je individualna, jer svaki pacijent ima specifičnu kliničku sliku i ozbiljnost boli određuje koliko će dugo trajati terapija. Shodno tome postoje određeni prognostički čimbenici koji imaju ključnu ulogu pri odlučivanju o primjeni operacije u liječenju bolesti.

Studija koja je napravljena na 420 pacijenata demonstrirala je da vrlo veliki kalcijevi depoziti locirani ispod prednje margine akromiona ili u lateralnoj projekciji medijalno ispod akromiona imaju vrlo lošu prognozu pri konzervativnom liječenju. Isto vrijedi za bilateralne kalcijske depozite [33].

S druge strane, depoziti u resorptivnoj fazi, koji su bili pahuljastog izgleda sa slabom definiranom periferijom na rendgenskim snimkama imaju dosta bolju prognozu [33].

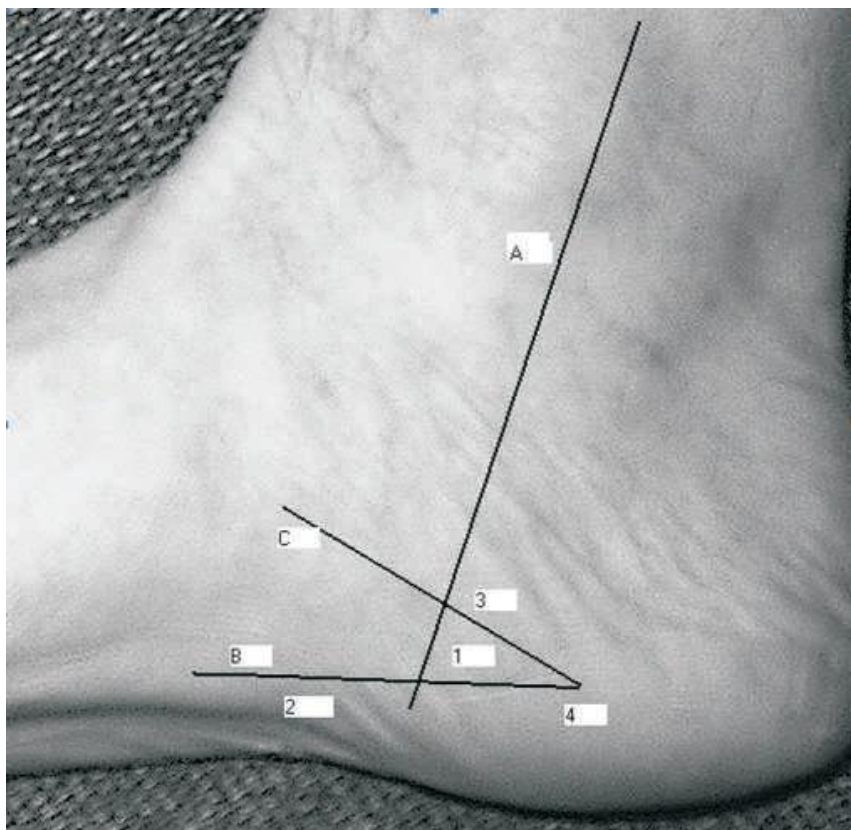
Ostali negativni prognostički faktori su nestajanje korakoakromialnog luka zbog lokalizacije depozita koji kasnije dovodi do ekstrinzičnog impingmenta. Rast depozita praćen otokom i upalom tetive tijekom resorptivne faze ili burzitisom rezultira pojačanom bolnošću kod pacijenata.

1.5.2 Plantarni fascitis

Liječenje plantarnog fascitisa usmjereno je kontroli upalnog procesa fascije, te ograničavanju i sprečavanju predisponirajućih funkcionalnih i biomehaničkih činilaca [24].

Upalni se proces kontrolira raznim lokalnim terapijskim mjerama. Za brzo ublažavanje boli korisna je masaža ledom 5 do 6 puta na dan po 5 do 10 minuta uz spoznaju da kod dugotrajnije primjene krioterapije ona daje sve slabije rezultate [18],[21].

Protuupalni lijekovi još uvijek se primjenjuju u kliničkoj praksi, kao oralni NSAR ili kao injekcije kortikosteroida s lokalnim anestetikom u područje kalkanearnog hvatišta plantarne fascije. Prilikom primjene steroidnih injekcija prijeko je potreban oprez zbog neželjenih posljedica, pa se preporučuje primjena najviše dviju injekcija steroida u proksimalni pripoj plantarne fascije u razmaku od mjesec dana [14],[21]. Zbog mogućih neželjenih posljedica (atrofija masnog tkiva, afekcija živca, nereagiranje na provedeno liječenje, infekcija), ne preporučuje se višekratna primjena u kraćem periodu [14],[18],[19],[20]. Također, vrlo je značajno pravilno odrediti mjesto injiciranja. Kod davanja kortikosteroida trebalo bi koristiti medijalni pristup, u tzv. sigurnoj zoni (Slika 1-4).



Slika 1-4 Orijentacijska anatomija:

A - stražnji rub medijalnog maleola, B - linija paralelna s plantarnom površinom kalkaneusa i plantarnom fascijom, C - linija koja predstavlja donju stijenku kalkaneusa, 1 - zona bolnosti kod plantarnog fascitisa, sigurna zona za injekciju kortikosteroida, 2 - zona širenja boli kod plantarnog fascitisa, 3 i 4 - zone širenja boli kod kalkanearnog periostitisa.

(Preuzeto iz: Blanco CE. et al. Arthroscopy 2001;17:517-522)

Zabilježena značajna poboljšanja redukcije upalnih simptoma u liječenju plantarnog fascitisa ima ortotska terapija. Svrha svake ortotske terapije je smanjenje napetosti plantarne fascije koja je uzrokovana pretjeranom i/ili produženom pronacijom stopala. Poboljšanje abnormalne pronacije postiže se podupiranjem uzdužnog stopalnog luka, točnim položajem kalkaneusa, potporom glavice prve metatarzalne kosti i konstrukcijom adekvatne petne potpore na obući.

Za korekciju biomehaničkih abnormalnosti stopala upotrebljava se i posebna tehnika učvršćivanja stopala flasterima i tkaninom, nazvana *low dye strapping technique* ili tehnika učvršćivanja stopala [18].

Kao dio programa rehabilitacije, a u cilju pospješivanja opsega pokreta u gležanjškome zglobu nakon plantarnog fascitisa predlaže se primjena pasivnih vježbi istezanja plantarne fascije, Ahilove tetive, kompleksa gastrocnemius-soleus te kratkih i dugim stopalnih mišića.

Općenito se danas smatra da se kod svih sindroma prenaprežanja na tetivama i fascijama ne radi toliko o upalnim koliko o degenerativnim promjenama. Zato se danas smatra da primjena NSAR ima uglavnom analgetski efekt, a lokalna primjena kortikosteroida zajedno s lokalnim anestetikom isto bi trebala zahvaliti povoljni efekt djelovanja prvenstveno primjeni anestetikom.

1.5.3 Petni trn

Kod liječenja petnog trna terapija ovisi o trenutnom stanju. Njezin cilj je zacjeljivanje oštećenih struktura, ublažavanje bolova, istezanje mekih struktura te jačanje mišića stopala i cijele noge.

Prilikom pacijentovog dolaska u ambulantu, potrebno je uzeti detaljnu anamnezu i povijest bolesti te napraviti standardni radiogram, kako bi bili sigurni da se radi o petnom trnu. Pacijenti koji imaju bol u peti, a ne traje dulje od 6 tjedana liječe se na sljedeći način: reduciranjem aktivnosti i vježbanja, izbjegavanjem mekih površina, istezanje gastrocnemiusa i soleusa sa zadržavanjem u ekstenziji po 20 do 30 sekundi. Ova primarna terapija bi se trebala primjenjivati 3 puta za svaku nogu, dva puta dnevno. Preporučeno je davanje nesteroidnih protuupalnih lijekova u trajanju od 14 dana [37]. Često se primjenjuju ortoze ili ulošci s rupom ili omekšanjem na peti, kako bi smanjili pritisak na petu.

Pri korištenju obuće s uzdignutom petom reduciramo stresnu aktivnost upaljene i iziritirane tetive, jer pomičemo centar ravnoteže prema naprijed smanjujući opterećenje na upaljenu i bolnu petu. Biomehanički pristup je i ovdje najvažniji u procesu liječenja i rehabilitacije.

Ukoliko se ne pokaže poboljšanje i olakšanje nakon 4 tjedna, treba se pristupiti davanju anestetika u bolno mjesto, takozvani „kortizonski koktel“, koji se najčešće sastoji od 2 mg deksametazona, 20 mg triamkinolona i 5 mg lidokaina. Totalni volumen od 1 ml se injicira u najnapetije mjesto na peti [37].

Pacijent nastavlja raditi vježbe istezanja mišića potkoljenice i ukoliko ne dođe do poboljšanja daje se druga kortizonska injekcija u napeto mjesto.

Kako bi osigurali dorzifleksiju stopala i istežanje, ispod koljena se postavlja noćna udlaga u kojoj stopalo ima poziciju od 90° u odnosu na nogu. Noćna udlaga drži plantarnu fasciju u istegnutom položaju i onemogućava njezinu kontrakciju kao ni kontrakciju Ahilove tetive [37]. Ne dođe li do poboljšanja u periodu od 2 tjedna, potrebno je napraviti laboratorijske nalaze kako bi isključili specifične artropatije. Ne pokažu li laboratorijski nalazi abnormalni rezultat postavljamo gips u trajanju od 6 tjedana i ne dođe li do poboljšanja sljedeći korak koji moramo razmotriti u liječenju je nažalost operacija.

1.6 Udarni val

Ideja o nastanku udarnog vala nastala je 1974. godine, kada je grupa fizičara promatrala utjecaj malih čestica i kiše na supersoničnim avionima, pri čemu su spoznali da šteta nije samo na vanjštini aviona već i unutar aviona [38].

U suradnji s urolozima i eksperimentalnim kirurzima istraživanja u trajanju od 5 godina urodila su plodom te se ta metoda liječenja počinje prvi put primjenjivati u litotripsiji bubrežnih kamenaca i prvi pacijent je uspješno izliječen 1980. godine. Od tada njegov razvoj rapidno i uspješno raste i kroz niz godina terapija udarnim valom počinje biti opcija u sve više polja medicine.

Medicinska primjena udarnog vala je poprilično izmijenila liječenje mnogih bolesti u medicini, tako da danas postoji stotine tisuća pacijenata, koji su dokaz tome.

Iako se još uvijek ne zna u potpunosti objasniti mehanizam zacjeljivanja kod nekih bolesti, poput epikondilitisa i petnog trna, prednosti udarnog vala su izbjegavanje operacije, sigurnost i efektivnost. Troškovi liječenja su vrlo razumni i prihvatljivi uspoređujući ih s operacijama.

Udarni valovi su zvučni valovi koje svakodnevno susrećemo u našim životima bez da ih primjetimo. Zvuk grmljavine, eksplozije, supersonični avioni koji probijaju zvučni zid su samo jedne od stvari preko kojih možemo osjetiti udarni val. Na takav način se prenosi energija preko velikih udaljenosti.

Udarne valove dijelimo na dvije kategorije s obzirom na njihove mogućnosti prenošenja mehaničke energije [39]. U prvoj kategoriji izazivaju uništavanje i mrvljenje tvrdog materijala poput betona, stakla ili uklanjanja ostataka iz cijevi. Udarni val koji se

primjenjuje u liječenju spada u ovu skupinu. Druga kategorija se koristi za prijenos signala u dubokim vodama, mjerenja udaljenosti zbog malog gubitka energija preko velikih udaljenosti.

Postoje tri različita tipa generatora udarnih valova [39].

Prvi tip je elektrohidraulični generator koji koristi vrh elektrode kao izvor. Elektrode su postavljene u polu elipsoidnom luku i visoka voltaža kruži njihovim vrhovima. U trenutku kada je generirana električna iskra između elektroda dolazi do otpuštanja udarnog vala kao rezultata vaporizacije vode između vrhova. Sferični udarni valovi koji su reflektirani od metalne elipsoide fokusirani su u zajedničku točku i prema tome možemo podešavati terapiju.

Drugi tip je elektromagnetski generator koji je sastavljen od elektromagnetske zavojnice i nasuprotne metalne membrane. Puštanjem struje kroz zavojnicu stvaramo jako magnetsko polje što inducira jaku struju na membrani. Udaljavanjem metalne membrane od zavojnice stvaramo spori, niskotlačni akustični puls. Za fokusiranje vala i fokusne točke koristimo akustične leće.

Treći generator formira akustične valove preko piezoelektričnog efekta. Od nekoliko stotina do nekoliko tisuća piezoelektričnih kristala je postavljeno u sferičnom luku. Struja visoke voltaže izaziva kontrakciju kristala s posljedičnim generiranjem niskotlačnog vala u okružujućoj vodi. Cijeli sistem je samofokusirajući zbog geometrijskog oblika sfere.

Udarni valovi se koriste za liječenje u urologiji i ortopediji, ali njihov princip rada u tim granama medicine je različit. Postoji udarni valovi karakterizirani visokim pozitivnim tlakom kratkim vremenom isporuke $<10\text{ns}$ i tenzičnim valovima.

Vrlo brza promjena tlakova udarnih valova (visok tlak, kratko vrijeme isporuke) stvara veliku tenzičnu silu na površini uzrokujući pucanje struktura. Taj efekt ponajviše ovisi o vrsti materijala i kao takav pokazao se vrlo dobrim u razbijanju bubrežnih kamenaca bez uzrokovanja oštećenja na kostima. Tenzilni dio udarnog vala odnosi se na stvaranje kavitacijskih mjehurića koji rastu pod utjecajem tenzilnog udara. Kada dođe do pucanja mjehurića to vodi daljnjem stvaranju udarnih valova.

Histološkim pretraživanjem Wang i suradnici su otkrili osteogenski potencijal udarnih valova i ulogu stimulacije u liječenju fraktura [40]. Njegova istraživanja na životinjama i mekim tkivima su pokazala pojačanu neovaskularizaciju na spoju tetiva-kost.

Smatra se da je učinkovitost udarnih valova dokazana na bolestima poput epikondilitisa, kalcificirajućim tendinitisima, a ostale bolesti pokazuju dobre i obećavajuće rezultate. Mnogo toga se još ima za naučiti i otkriti, ali izgleda da su mnogi odgovori i opcije skriveni u tajanstvenoj budućnosti.

2 CILJ ISTRAŽIVANJA

Istraživanje učinka terapije radijalnim udarnim valom (SWT = *Shock Wave Therapy BTL*), u bolesnika s izvanzglobnim reumatskim bolestima (IZRB) tijekom 10-mjesečnog liječenja i praćenja, u Kliničkom Bolničkom Centru (KBC) Split, na Zavodu za fizikalnu medicinu i rehabilitaciju s reumatologijom. Istražiti će se učinak terapije na smanjenje boli, vodećeg simptoma bolesti, u bolesnika s izvanzglobnim reumatskim bolestima.

3 ISPITANICI I METODE

3.1 Ustroj istraživanja

Prospektivna studija

3.2 Mjesto istraživanja

Zavod za fizikalnu medicinu i rehabilitaciju s reumatologijom KBC Split

3.3 Subjekti istraživanja

Istraživanje je provedeno u skupini od 49 bolesnika s IZRB, koji su pri tome bili podijeljeni u pet podskupina, s obzirom na zahvaćenost regije:

- RAME (n=21)
- LAKAT (n=3)
- KUK I NATKOLJENICA (n=5)
- KOLJENO (n=1)
- STOPALO (n=19)

Od ukupnog broja uključenih bolesnika (n=49), 15 ih nije zadovoljilo kriterije uključenja u analizu podataka po završenom liječenju.

Iz skupine bolesnika čije su tegobe bile vezane uz regiju ramena, isključeno je pet bolesnika. Od toga jedan s dijagnozom impigment sindroma, jedan s dijagnozom tendinitis bicepsa i tri pacijenta s dijagnozom smrznuto rame.

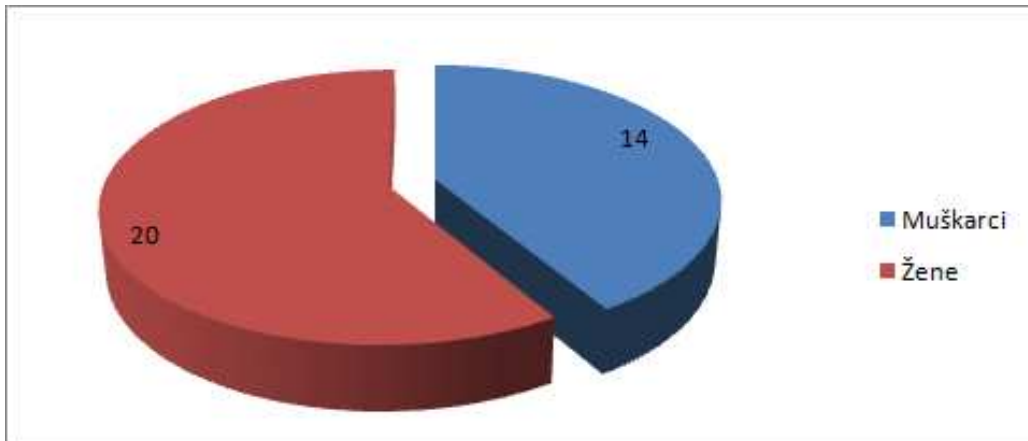
Tri ispitanika su isključena iz skupine koja je tegobe imala u vezi regije lakta i to dva s lateralnim, a jedan s medijalnim epikondilitisom.

Iz skupine bolesnika koji su tegobe imali vezene uz regiju kuka i natkoljenice isključeno je pet pacijenata: četiri s posttraumatskim kalcifikatima i jedan s tendinitisom natkoljenice.

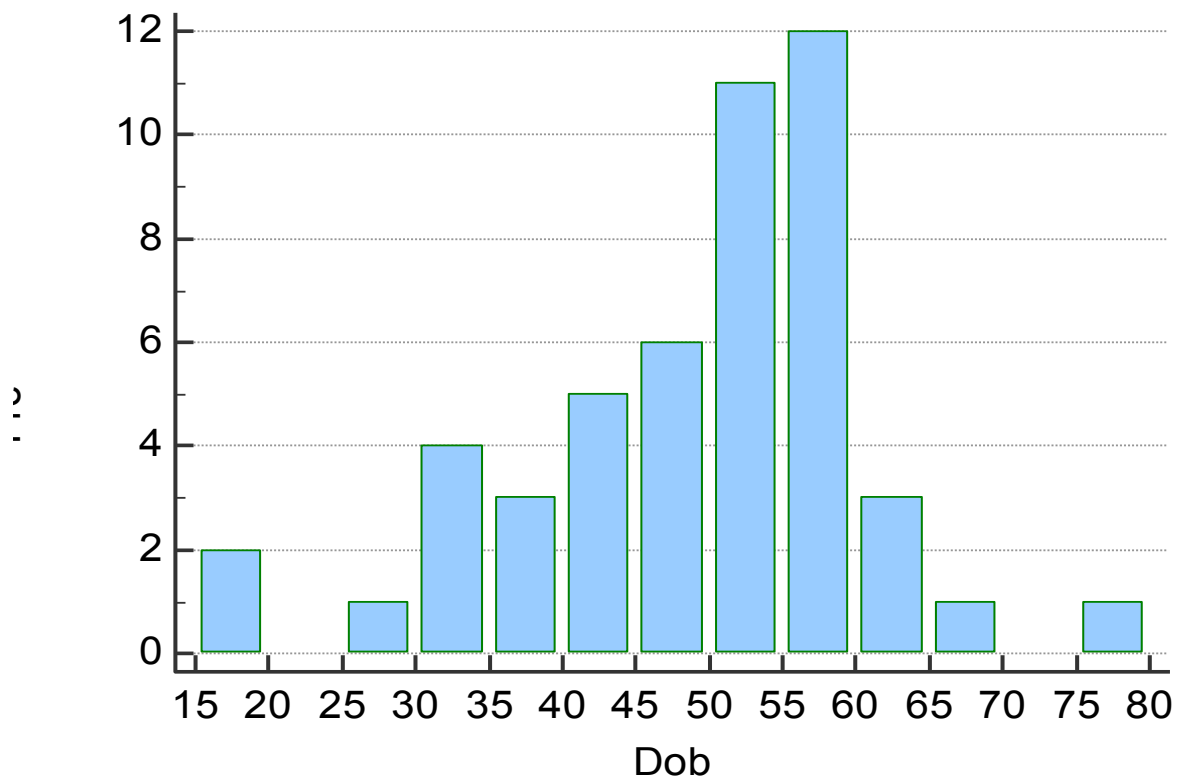
Konačno iz skupine bolesnika čije su tegobe bile vezane uz regiju koljena i stopala, isključen je po jedan ispitanik s osteoartritisom koljena i Mortonovim neurinomom.

Razlog ovakvog pristupa je bila želja za homogenizacijom ispitivane skupine bolesnika radi pojačavanja dobivene statističke značajnosti učinka terapije u studiji te dobivanja kvalitetnijih i vjerodostojnijih rezultata istraživanja

Za sve ispitanike u ovom istraživanju zabilježena je dob i spol. U istraživanje je bilo uključeno 14 muškaraca i 20 žena (Slika 3-1), prosječne životne dobi od 46.5 godina (raspon od 16 do 76).



Slika 3-1 Podjela ispitanika po spolu



Slika 3-2 Podjela ispitanika po dobi

Dob ispitanika je između 16 i 76 godina s najvećom incidencijom kod starijeg aktivnog stanovništva između 45 i 60 godina (Slika 3-2).

3.4 Intervencije, mjerenja i druga opažanja

Praćen je terapijski učinak liječenja radijalnim udarnim valom (SWT = *Shock Wave Therapy BTL*), koji je korišten kao monoterapijski oblik liječenja IZRB.

Ispitanici su prije i poslije terapije subjektivno procijenili osjećaj boli, bilježenjem vizualno-analognom skalom (VAS), što je izraženo u centimetrima (VAS bola, u cm): vrijednost od 0 cm – znači stanje bez bola, a vrijednost od 10 cm – znači stanje maksimalne boli.

Terapijski protokol korišten po preporuci proizvođača (Slika 3-3).

	Kalcificirajući tendinitis ramena	Plantarni fascitis	Petni trn
TIP	kontinuirani	kontinuirani	kontinuirani
PRITISAK	3 Bar	2.5 Bar	2.5 Bar
FREKVENCIJA	10 Hz	10 Hz	10 Hz
BROJ UDARACA	2000	2000	2000
FREKVENCIJA TRETMANA	svakih 5 do 10 dana	svakih 5 do 10 dana	svakih 5 do 10 dana
BROJ TRETMANA	3 - 5	3 - 5	3 - 5

Slika 3-3 Tablica terapijskih parametara primijenjenih na pacijentima

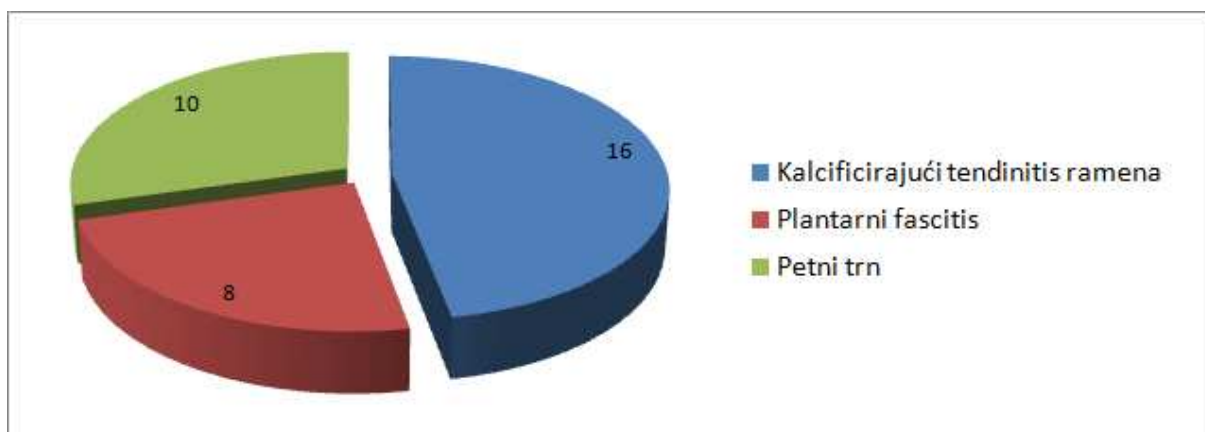
3.5 Statistička analiza

Prikupljeni podaci obrađeni su pomoću programa za statističku obradu podataka MedCalc (MedCalc Software 14.8.1.). Za prikaz srednjih vrijednosti dobi, spola, VAS-a bola korištena je aritmetička sredina i standardna devijacija. Razina statističke značajnosti određena je T-testom. Rezultati su smatrani statistički značajnima na razini $P < 0.05$.

4 REZULTATI

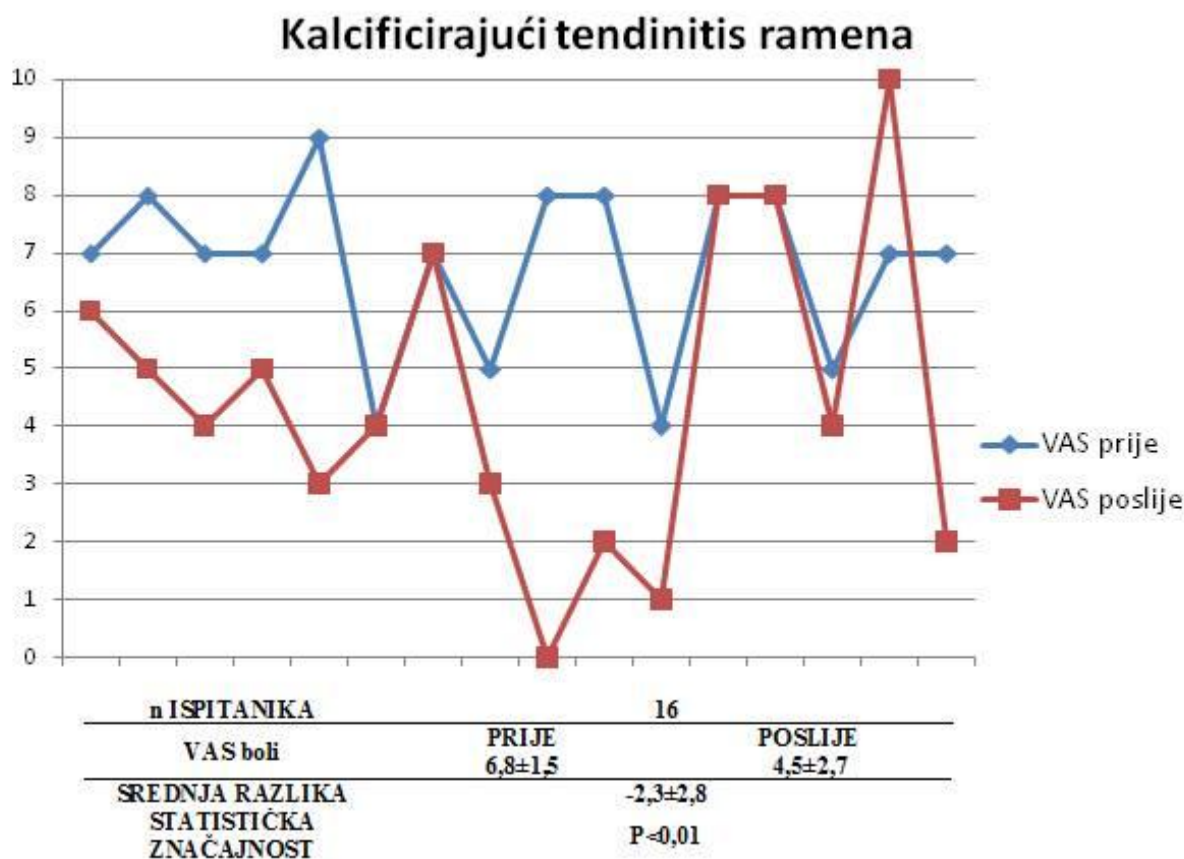
U istraživanje je na početku bilo uključeno 49 pacijenata, koji su zadovoljavali kriterije uključenja na početku istraživanja (Slika 4-1). Njih 15 na kraju nije zadovoljilo kriterije istraživanja, pa su njihovi rezultati zanemareni u prikazu učinka liječenja. Istraživanje je pokazalo da postoji statistički značajna učinkovitost SWT-a na bol u ispitivanih bolesnika s IZRB. Prosječno smanjenje boli na VAS po regijama je bilo kako slijedi:

- KALCIFICIRAJUĆI TENDINITIS RAMENA (n=16): VAS boli je smanjen sa 6.8 ± 1.5 na 4.5 ± 2.7 uz prosječnu razliku -2.3 ± 2.8 i $P < 0.01$.
- PLANTARNI FASCITIS (n=8): VAS boli je smanjen sa 6.0 ± 2.1 na 2.6 ± 2.3 uz prosječnu razliku -3.4 ± 2.4 i $P < 0.01$.
- PETNI TRN (n=10): VAS boli je smanjen sa 6.7 ± 1.8 na 2.4 ± 1.8 uz prosječnu razliku -4.3 ± 1.2 i $P < 0.0001$.
- Zbog malog broja bolesnika, učinak nije analiziran za regiju lakta, kuka i natkoljenice te koljena, kako je ranije obrazloženo.



Slika 4-1 Zastupljenost bolesnika u istraživanju, s obzirom na lokaciju IZRB

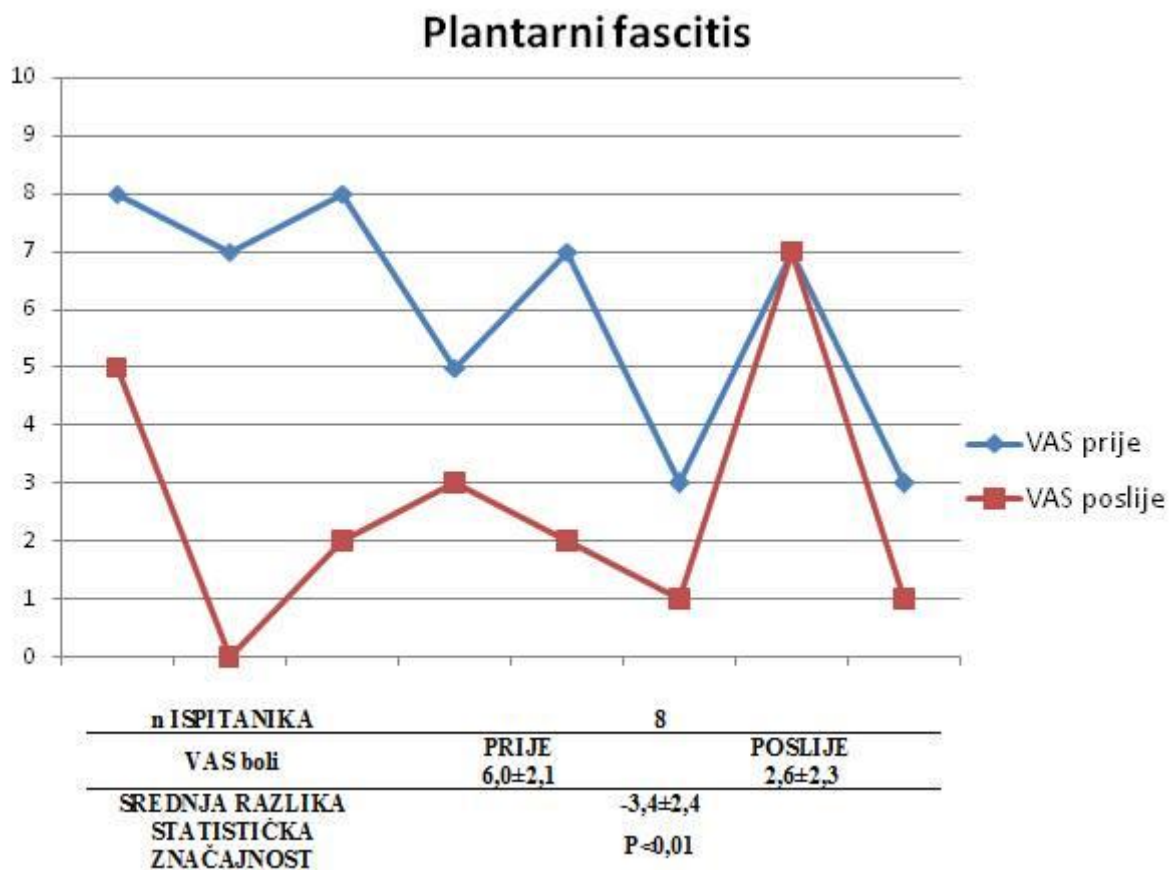
Istraživanje je pokazalo statistički značajnu terapijsku učinkovitost udarnog vala na bol u svim promatranim kliničkim stanjima, tj. manifestacijama po praćenim regijama.



Slika 4-2 Prikaz rezultata za kalcificirajući tendinitis ramena

Naša studija je dokazala da je statistički značajno prosječno smanjenje boli kod bolesnika s kalcificirajućim tendinitisom ramena sa 6.8 ± 1.5 na 4.5 ± 2.7 uz prosječnu razliku -2.3 ± 2.8 i uz statističku značajnost $P < 0.01$.

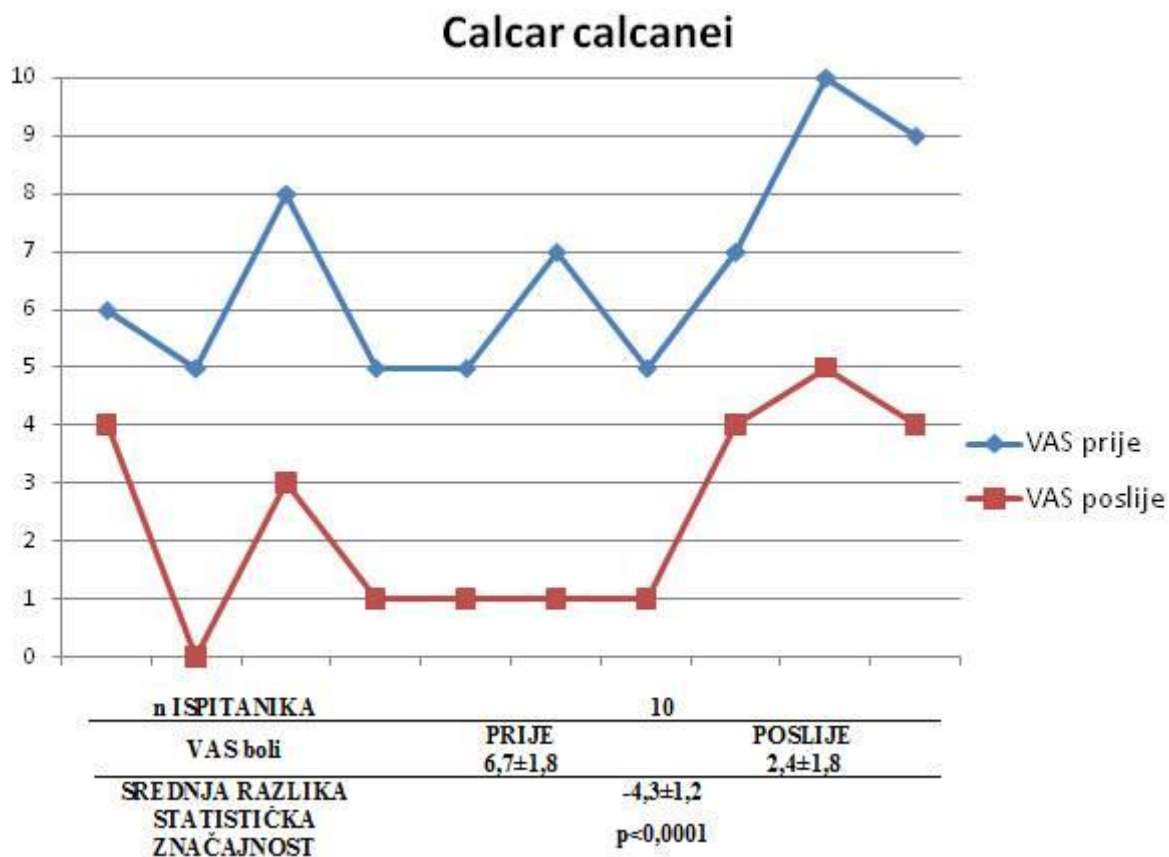
Većina pacijenata je imala olakšanje tegoba, nekolicina bez promjene, a jedan pacijent je čak naveo i novonastalo pogoršanje. Ne možemo točno odrediti je li tom pacijentu terapija udarnim valom stvarno pogoršala bolest, ali vjerojatnija je opcija da se nalazio u resorptivnoj fazi i da je to uzrok povećanja boli na VAS skali tijekom praćenog perioda liječenja.



Slika 4-3 Prikaz rezultata za plantarni fascitis

U našem istraživanju dokazano je statistički značajno smanjenje boli kod bolesnika s plantarnim fasciitisom sa 6.0 ± 2.1 na 2.6 ± 2.3 uz prosječnu razliku -3.4 ± 2.4 i statističku razinu značajnosti $P < 0.01$.

Jedan od praćenih pacijenta nije reagirao na terapiju, a pravi uzrok takve reakcije nismo mogli objasniti.



Slika 4-4 Prikaz rezultata za petni trn

U našem istraživanju dokazalo se statistički značajno smanjenje boli kod bolesnika s petnim trnom, sa 6.7 ± 1.8 na 2.4 ± 1.8 uz prosječnu razliku -4.3 ± 1.2 potvrđeno sa statistički značajnim porastom na razini $P < 0.0001$.

Za razliku od prethodno opisanih rezultata u drugim regijama, istraživanje rezultata za petni trn prikazuju poboljšanje kod svih praćenih pacijenata.

5 RASPRAVA

Cilj svake grane medicine je umanjiti bol pacijentu. Cilj ovog rada je bio dokazati efektivnost monoterapijski korištene terapije udarnim valom, pri čemu se procjena takve uspješnosti liječenja boli očitavala po završetku liječenja, subjektivnim ocjenjivanjem od strane pacijenata na vizualno-analognu skali.

Iako je posljednjih godina napravljen određen broj studija o upotrebi udarnog vala u IZRB, nažalost, randomizirane kontrolirane studije su rijetke, pa je u literaturi teško pronaći vrlo objektivne rezultate uspješnosti primjene ovog oblika nefarmakološkog liječenja boli.

Prema dostupnoj nam literaturi, proteklih godina je rađeno više studija, ali one nisu bile dizajnirane tako da bi mogli izvući zaključak s čvrstom snagom dokaza.

Udarni val je u terapijskom smislu liječenja boli nova tehnologija. Načelo djelovanja je poznato mnogo godina, ali nam i dalje nije poznat njezin točan potencijal i optimalan tretman kod nekih bolesti.

Mnogo je skepticizma oko određenih novih metoda liječenja, ali trebamo biti otvorenog uma u pronalasku optimalne terapije za liječenje boli u IZRB. U današnje vrijeme udarni val je sve češća i zadnja linija obrane bolesnika prije kirurškog zbrinjavanja, jer ima brojne prednosti nad kirurškom intervencijom u vidu [41]:

- nepostojanja poslijeoperacijske boli
- ranijeg oporavka funkcije
- nepostojanja mogućnosti infekcija kirurških rana
- bržeg vraćanja uobičajenim aktivnostima

Korištenje udarnog vala prije operacija nikada nije ugrozilo ili pogoršalo ishod operacije [42]. Negativna strana je znatno veća cijena od simptomatskog liječenja. U literaturi postoje različiti izvještaji o riziku točnije kontraindikacije u primjeni za vrijeme trudnoće, koagulacijskih bolesti ili u neposrednoj blizini pluća [39]. Točan uzrok kalcificirajućeg tendinitisa ramena nije poznat, iako degenerativni proces udružen s upalom ima veliku ulogu pri nastajanju ove IZRB [43].

Cilj neoperativnog tretmana je smanjiti i ukloniti bol te vratiti izgublenu funkciju.

Mnoge opcije liječenja koje su pri tome predložene kreću se od mirovanja ili istezanja, do različitih oblika fizikalne terapije i protuupalnih lijekova, a rjeđe i steroidnih injekcija

[43],[45],[46],[47],[48]. Krajnja opcija u liječenju je kirurška intervencija radi uklanjanja kalcijevih depozita i dekompresija subakromialnog prostora [49]. Učinkovitost navedenih tretmana je varijabilna. Štoviše, standardizirani tretmani ne pokazuju konstantne i dugoročne rezultate [49].

Prateći naše rezultate, dobivene ovim istraživanjem, mi možemo zaključiti kako je udarni val učinkovita metoda monoterapijskog liječenja u kalcificirajućem tendinitisu ramena.

Rompe i suradnici su napravili prospektivnu studiju od 40 pacijenata s KT-om ramena i praćenjem od 24 tjedna. Na kraju istraživanja zabilježena su subjektivna i objektivna poboljšanja i samo šest pacijenata od 40 (15%) nije imalo nikakvih poboljšanja [41]. U našoj studiji došlo je do statistički značajnog smanjenja boli po vizualno-analognoj skali.

Studije koje pokazuju pojačanu neovaskularizaciju na granici tetiva-kost s ranim otpuštanjem angiogenetskih medijatora i proliferirajućih faktora koji vode poboljšanoj krvnoj opskrbi i obnovi tkiva, što je vrlo značajan patofiziološki proces u liječenju bolnog stanja i upale [40]. Njihov zaključak je da terapija udarnog vala olakšava simptome povećanjem fokalne cirkulacije i regeneracijom oštećenog tkiva [50].

Uvažavajući podatke iz drugih studija, ali i naše rezultate, možemo reći kako je monoterapija udarnog vala u liječenju značajno bolja od placeba, ali je potrebno još bolje dizajniranih studija kako bi usporedili učinak udarnog vala s drugim metodama liječenja.

Plantarni fascitis je često patološko stanje koje zahvaća stopalo. Njegova etiologija je nejasna, ali svakako postoje predisponirajući faktori poput debljine, pes planusa, povećana pronacija stopala, repetitivni stres, kontraktura Ahilove tetive [20].

Velik je broj opcija koji se može preporučiti u liječenju te IZRB, poput: istežanja, krioterapije, petnih uložaka, noćnih udloga, ortotskih pomagala, protuupalnih lijekova, kortikosteroidne injekcije i imobilizacija [42].

Neoperativni tretmani pokazuju široki raspon uspješnosti liječenja i otklanjanju boli u 44% do 82% pacijenata, a neki od njih i značajne rizike poput rupture plantarne fascije poslije steroidnih injekcija [51].

Neki pacijenti s kroničnom boli, otporni na konzervativno liječenje, zahtijevaju kiruršku intervenciju poput resekcije i fasciotomije. Iako su kirurški zahvati povezani s

dugotrajnim liječenjem nisu se pokazali superiornim nad udarnim valom u istraživanju koji je Weil sa suradnicima proveo 2002. godine [52].

Kao što smo već spomenuli, točni terapijski mehanizam udarnog vala nije jasan. Smatra se kako je lokalna inflamatorna reakcija na inserciji plantarne fascije vodi stimuliranju uzlaznog dijela centralnog živčanog sustava. Hiperstimulacijom bolne točke udarnim valom aktiviramo silazna inhibitorna vlakna leđne moždine i supresiju boli [53].

Različiti ishodi randomiziranih kontrolnih studija su mogući u varijacijama studije, različitost studijske populacije, heterogenost terapijskih parametara, geometrija fokusa udarnog vala, generacije udarnog vala i ostali tretmani. Stoga često puta imamo različite rezultate liječenja.

U našem istraživanju pokazalo se statistički značajno smanjenje VAS boli tijekom tretmana s udarnim valom. Ne možemo sa sigurnošću potvrditi je li uzrok ovakvom poboljšanju proteklo vrijeme i regresija upale ili primjena udarnog vala zbog nedostatka kontrolne skupine.

Petni trn je bolest koja nam ukazuje na dugu prisutnost bursitisa i plantarne fascije. On sam po sebi nije bolan, jer nema živčanih završetaka, ali u nekim slučajevima može biti dovoljno izražen da uzrokuje mehaničku bol ili izazove kompresiju prve grane lateralnog plantarnog živca [50]. Vodeći se iskustvom u svakodnevno liječenju IZRB, čitajući literaturu, nedvojbeno je da načelno treba rukovoditi uobičajenim principima liječenja reumatskih bolesti [54],[55]. O načelima liječenja petnog trna pojedinačno gledano, a koristeći Cochrane Reivew Database možemo reći da nisu nađeni recentni podatci.

Istraživanje neoperativnog liječenja bolnog sindrom peta provedenog 1994. godine koje je uključivalo više dijagnoza, pokazuje stopu izlječenja od 89.5% [56]. Od ukupnih 87 radiografa, urađenih u tom istraživanju, zabilježeno je 45 petnih trnova. Pet ih nije odgovorilo na tretman liječenja, ali konačno gledano prisutnost petnog trna nije utjecalo na ishod liječenja [56]. Stoga je postavljena hipoteza da je to bio vrlo dobar odgovor na neoperativno liječenje. Kako sve dijagnoze nisu iste težine, one koje ne odgovoraju na neoperativno liječenje imaju trenutno dvije opcije: kirurško ili liječenje udarnim valom. Nažalost, pretragom baze podataka nismo našli istraživanja koji su se bavili s tom temom. U našem radu udarni val je pokazao odlične rezultate kod ovih bolesnika.

Rezultati našeg rada se s nekim od već objavljenih slažu, ali i razlikuju. Bitna stavka, koju moramo razlikovati kod bolesti u ovom radu je njihov način nastanka.

Isto tako, terapijski parametri korišteni u liječenju bolesti nisu nigdje statistički značajno dokazani već su empirijski predloženi. Veliki problem predstavlja mali broj kvalitetno dizajniranih kontroliranih studija s dobrom metodologijom rada i međusobna usporedivost podataka. Trend je da se svakih pet godina napravi reevaluacija pojedinog modaliteta nefarmakološkog liječenja, koristeći nove znanstvene studije, zbog napretka tehnoloških mogućnosti medicinskih uređaja, kako bi se napravili nužni postupnici.

Moguću slabost ove naše studije, gdje je udarni val korišten kao monoterapija, je njen dizajn i subjektivnost dobivenih rezultata. Stoga ova studija ne predstavlja randomiziranu studiju te ovakva studija nema čvrstih dokaza u usporedbi liječenja udarnim valom i drugih tehnika liječenja. Unutarnja vrijednost same studije tj. primjerenost odabranih mjera ishoda za testiranje hipoteze jest visoka iz razloga što su za testiranje hipoteze izabrane primjerene mjere ishoda – smanjenje boli, što ne dovodi u pitanje etičnost.

Ova studija se može upotrijebiti u usmjeravanju na daljnja istraživanja na istu ili sličnu temu.

Sukladno analiziranim rezultatima iz ovog istraživanja dobiveni su zaključci:

1. Prosječan bolesnik s izvanzglobnim reumatizmom je radno aktivna osoba u zrelim godinama (od 50 do 60 godina)
2. Među liječenim bolesnicima koji su sudjelovali u istraživanju zabilježen je veći udio ženskih osoba (59%) u odnosu na muške.
3. Terapija udarnom valom pokazala se učinkovitom kod smanjenja boli u kalcificirajućem tendinitisu, plantarnom fascitisu i petnom trnu.

Terapija udarnim valom pokazala se uspješnom metodom liječenja za sva ispitana područja. Zbog relativno malog broja ispitanika, što ujedno predstavlja i ograničenje ove studije, predlažem da se u budućnosti provede slična studija koja će uključiti veći broj ispitanika i usporediti terapiju udarnim valom s farmakološkim i nefarmakološkim liječenjem. Suočavajući se s eksponencijalnim porastom muskuloskeletnih bolesti, razumljivo je što ova problematika zaokuplja sve veći broj znanstvenika koji će opravdati visoku cijenu udarnog vala koja je velika prepreka u liječenju.

7 POPIS CITIRANE LITERATURE

- [1] Pivalica D. Ekstra-artikularni ili izvanzglobni reumatizam. U : Vlasković T, Martinović Kaliterna D. Rano prepoznavanje reumatskih bolesti. Split: Medicinski fakultet Sveučilišta u Splitu. 2011: str.133-9.
- [2] Grazio S. Najčešći klinički entiteti lokaliziranog izvanzglobnog reumatizma. Reumatizam 2013, Ožu; 60(2) str. 60-6.
- [3] Walker-Bone K , Cooper C. The epidemiology of soft tissue rheumatism disorders. U: Hazleman B, Riley G, Speed C, ur. Soft tissue rheumatology. Oxford : University Press. 2004:146-63.
- [4] Krmpotić-Nemanić J, Marušić A. Anatomija čovjeka. 2. promijenjeno i dopunjeno izdanje. Zagreb: Medicinska naklada; 2007, str.166-7.
- [5] Uthoff HK, Loehr JW. Calcific tendinopathy of the rotator cuff: pathogenesis, diagnosis, and management. *J Am Acad Orthop Surg.* 1997, 5(4):183-91.
- [6] Bosworth BM. Examination of the shoulder for calcium deposits. Technique of fluoroscopy and spot film roentgenography. *J Bone Jt Surg* 1941,23:567–77.
- [7] Welfling J, Kahn MF, Desroy M, Paolaggi JB, de Se`ze S. Calcifications of the shoulder. II. The disease of multiple tendinous calcifications. *Rev Rhum Mal Osteoartic* 1965,32(6):325–34.
- [8] Rupp S, Seil R, Kohn D. Tendinosis calcarea of the rotator cuff . *Orthopade.* 2000, 29(10):852-67.
- [9] Serafini G, Sconfienza LM, Lacelli F et-al. Rotator cuff calcific tendonitis: short-term and 10-year outcomes after two-needle us-guided percutaneous treatment--nonrandomized controlled trial. *Radiology.* 2009;252(1):157-64.
- [10] Bosworth BM. Calcium deposits in the shoulder and subacromial bursitis: a survey of 12122 shoulders. *JAMA* 1941,116:2477–82.
- [11] Maier M, Schmidt-Ramsin J, Glaser C, Kunz A, Küchenhoff H, Tischer T. Intra- and interobserver reliability of classification scores in calcific tendinitis using plain radiographs and CT scans. *Acta Orthop Belg* 2008,74(5):590–5.
- [12] Loew M, Sabo D, Wehrle M, Mau H. Relationship between calcifying tendinitis and subacromial impingement: a prospective radiography and magnetic resonance imaging study. *J Shoulder Elbow Surg* 1996,5(4):314–9.
- [13] Zubler C, Mengiardi B, Schmid MR, Hodler J, Jost B, Pfirrmann CW. MR arthrography in calcific tendinitis of the shoulder: diagnostic performance and pitfalls. *Eur Radiol* 2007,17(6):1603–10.
- [14] Kwong PK, Kay D, Voner RT i sur. Plantar Fasciitis: Mechanics and patomechanics of treatment. *Clin Sport Med* 1988;7:119-27.
- [15] Perry J. Anatomy and biomechanics of the hindfoot. *Clin Orthop* 1983;177:9-15.
- [16] Lapidus PW, Guidotti FO. Painfull heel reports of 323 patients with 364 painful heels. *Clin Orthop* 1965;39:178-86.

- [17] Leach RE, Dilorio E, Harney RA. Pathologic hindfoot condition in the athlete. *J. Bone Joint Surg* 1978; 177:166-9.
- [18] Marshall P. Overuse foot injuries in athletes and dancers. *Clin Sports Med* 1988; 7:175-91.
- [19] Bordelon RL. Subcalcaneal pain. A method of evaluation and plan for treatment. *Clin Orthop* 1983; 177:49-53.
- [20] McBryde AM. Plantar Fasciitis. *Instr Course Lect* 1984; 33:278-82.
- [21] Torg JS, Pavlov H, Torg E. Overuse injuries in sport: The Foot. *Clin Sports Med* 1987;6:291-320.
- [22] Buchbinder R. Clinical Practice. Plantar fasciitis. *N Engl J Med*. 2004;350:2159-66.
- [23] Shereff MJ, Johnson KA. Radiographic anatomy of the hindfoot. *Clin Orthop* 1983;177:16-22.
- [24] Amis J, Jennings L, Graham D, Graham CE. Painful heel syndrome: Radiographic and treatment assessment. *Foot & Ankle* 1988;9:91-5.
- [25] Baer, W. S.: Gonorrheal Exostosis of the Os Calcis, *Surg. Gynec. & Obst.*1906, 2:168 p.
- [26] Barker, L. F.: Bilateral Exostosis on the Inferior Surface of the Calcaneus, Gonorrheal in Origin (Pododynia Gonorrhoeica). *Bull. Johns Hopkins Hosp.* 1905, 16:384.
- [27] Holzapfel, K.: Kalkaneusexostosen nach Gonorrhoe, *Deutsche med. Wchnschr.* 1919., 45:994.
- [28] Swett, P. P., and Stoll, H. F.: Hereditary Syphilis as an Etiological Factor in Spurs on the Os Calcis, *Surg. Gynec. & Obst.*1916, 22:674.
- [29] von Lackum, W. H., and Palomeque, E. J. :Gonorrheal Spurs a Misnomer. *J. A. M. A.* 1930, 95:472.
- [30] Liberson, F.: Deep X-ray Therapy in the Treatment of Painful Heel with Report of 31 cases, *J. Urol.* 1932, 28:105.
- [31] Blokhin, V. N., Vinogradova, T. P. : Calcaneal Spurs, *Ortop. i travmatol.*1937, 11:96.
- [32] Hurt G, Baker CL Jr Calcific tendinitis of the shoulder. *Orthop Clin North AM* 2003; 34:567-75.
- [33] Ogon P, Suedkamp NP, Jaeger M, Izadpanah K, Koestler W, Maier D. Prognostic factors in nonoperative therapy for chronic symptomatic calcific tendinitis of the shoulder. *Arthritis Rheum* 2009, 60(10):2978–84.
- [34] Vlak T. Usporedno istraživanje učinkovitosti ultrazvuka i sonoforeze u liječenju sindroma bolnog ramena.. *Reumatizam* 1999 ; 47 (1): 5-11.
- [35] Vlak T. Konzervativno liječenje sindroma bolnog ramena. *Reumatizam* 2003; 50 (2):40 – 44
- [36] Rupp S, Sell R Tendinosis calcarea der Rotatorenmanschette. *Arthroscopy* 2003;16:185-201
- [37] Weil L, Gowlding P, Nutbrown N, Heel spur syndrome. A retrospective study of 250 patients undergoing a standardized method of treatment 1994; 4:69-78.
- [38] Brendel W. Shock waves: A new physical principle in medicine 1986 *Eur.sur.Res* 18: 177-80.
- [39] Ogden, J., Tóth-Kischkat, Schultheiss, R. Principles of shock wave therapy. *Clinical Orthopaedics and Related Research*, 2001;387: 8–17.

- [40] Wang C-J , Shock wave enhanced neovascularization at the tendon bone junction, an experiment in dog model:2000: 3rd ISMST congress
- [41] Gerdesmeyer L, Wagenpfeil S, Haake M, Maier M, Loew M, Wortler K, Lampe R, Seil R, Handle G, Gassel S, Rompe JD Extracorporeal shock wave therapy for the treatment of chronic calcifying tendonitis of the rotator cuff: a randomized controlled trial. *JAMA* 2003;290:2573–80.
- [42] Wolgin M, Cook C, Graham C, Mauldin D. Conservative treatment of a plantar heel pain: long-term follow-up. *Foot Ankle Int.* 1994;15:97-102.
- [43] Sellman JR. Plantar fascia rupture associated with corticosteroid injection *Foot Ankle Int* 1994. 15:376 -81.
- [44] Weil LS Jr, Roukis TS, Weil LS, Borrelli AH. Extracorporeal shock wave therapy for the treatment of chronic plantar fasciitis: indications, protocol, intermediate results, and a comparison of results to fasciotomy. *J Foot Ankle Surg* 41:166–72.
- [45] Davis, P. F., Severud, E., & Baxter, D. E. (1994.) Painful heel syndrome: Results of nonoperative treatment. *Foot and Ankle International*, 15(10), 531–35.
- [46] Vlak T. Načela liječenja reumatskih bolesti. U:Vlak T, Martinović Kaliterna D. Rano prepoznavanje reumatskih bolesti 2011.
- [47] Vlak T. Nefarmakološko liječenje. U:Vlak T, Martinović Kaliterna D. Rano prepoznavanje reumatskih bolesti 2011.
- [48] Vlak T, Jakelić K, Jajić I. Komparativno istraživanje učinkovitosti lasera i krioterapije u liječenju sindroma bolnog ramena. *Reumatizam* 1994; 41 (1):9-15.
- [49] Hsu, C. J., Wang, D. Y., Tseng, K. F., Fong, Y. C., Hsu, H. C., & Jim, Y. F. Extracorporeal shock wave therapy for calcifying tendinitis of the shoulder. *Journal of Shoulder and Elbow Surgery*, 2008;17(1).55–9.
- [50] Wang CJ. An overview of shock wave therapy in musculoskeletal disorders. *Chang Gung Med J* 2003;26:220-32.
- [51] Sellman JR. Plantar fascia rupture associated with corticosteroid injection *Foot Ankle Int* 1994;15:376–81.
- [52] Weil LS Jr, Roukis TS, Weil LS, Borrelli AH. Extracorporeal shock wave therapy for the treatment of chronic plantar fasciitis: indications, protocol, intermediate results, and a comparison of results to fasciotomy. *J Foot Ankle Surg* 41:166–172.
- [53] Melzack, R: Prolonged relief of pain by brief, intense transcutaneous somatic stimulation. *Pain*, 1975;1:357-73.
- [54] Vlak T. Načela liječenja reumatskih bolesti. U:Vlak T, Martinović Kaliterna D. Rano prepoznavanje reumatskih bolesti 2011: 139-85.
- [55] Vlak T. Nefarmakološko liječenje. U:Vlak T, Martinović Kaliterna D. Rano prepoznavanje reumatskih bolesti 2011: 185-213
- [56] Davis, P. F., Severud, E., & Baxter, D. E. (1994). Painful heel syndrome: Results of nonoperative treatment. *Foot and Ankle International*, 15;(10):531–35.

Cilj:

Istraživanje učinka terapije radijalnim udarnim valom (SWT=*Shock Wave Therapy*), provedeno je tijekom 10-mjesečnog praćenja bolesnika u KBC Split, a praćen je učinak na smanjenje boli, vodećeg simptoma bolesti, u bolesnika s izvanzglobnim reumatskim bolestima (IZRB).

Pacijenti i metode:

Praćen je terapijski učinak SWT-a (*model BTL-6000, 4Bar, 15Hz*), kao monoterapijskog oblika liječenja, na bol u skupini od 49 bolesnika s IZRB podijeljenih u pet podskupina, s obzirom na zahvaćenost regije: RAME (n = 21), LAKAT (n = 3), KUK I NATKOLJENICA (n = 5), KOLJENO (n = 1) i STOPALO (n = 19). Od ukupnog broja bolesnika, 15 ih nije zadovoljilo kriterije uključanja u analizu podataka po završenom liječenju. Bolesnici su bili prosječne životne dobi od 46.5 godina (raspon 16-76) te su prije i poslije terapije subjektivno procijenili osjećaj boli prema tzv. vizualno-analognoj skali (VAS).

Rezultati:

Istraživanje je pokazalo da postoji statistički značajna učinkovitost SWT-a na bol u ispitivanih bolesnika s IZRB. Razina statističke značajnosti određena je *paired samples* T-testom. Prosječno smanjenje boli na VAS po regijama je bilo kako slijedi: RAME (n = 16): smanjenje sa 6.8 ± 1.5 na 4.5 ± 2.7 uz prosječnu razliku -2.3 ± 2.8 i $P < 0.01$. STOPALO (n = 8): smanjenje sa 6.0 ± 2.1 na 2.6 ± 2.3 uz prosječnu razliku -3.4 ± 2.4 i $P < 0.01$. PETNI TRN (n = 10): smanjenje sa 6.7 ± 1.8 na 2.4 ± 1.8 uz prosječnu razliku -4.3 ± 1.2 i $P < 0.0001$. Zbog malog broja bolesnika, učinak nije analiziran za regiju lakta, kuka i natkoljenice te koljena. Nije zabilježena nijedna neželjena nuspojava liječenja.

Zaključak:

Monoterapija SWT je pokazala statistički značajnu učinkovitost na liječenje boli kod svih praćenih IZRB, te se zbog svoje učinkovitosti može preporučiti kao metoda izbora liječenja boli za sva ispitivana područja.

Diploma thesis title:

The effectiveness of radial shock wave therapy in extra-articular rheumatism

Objective:

The aim of this study was to evaluate the effect of radial shock wave therapy (SWT = Shock Wave Therapy) on reduction of pain, the leading symptom of the disease, in patients with extraarticular rheumatism.

Patients and methods:

The study followed the therapeutic effect of SW therapy (model BTL-6000, 4bar, 15Hz) as a monotherapeutic form of treatment in a group of 49 patients with extraarticular rheumatism divided into five regional sub-groups: SHOULDER (n = 24), ELBOW (n = 3), HIP AND THIGH (n = 5), KNEE (n = 1) and FEET (n = 19). Of the total number of patients, 15 did not meet the criteria for inclusion in the analysis of the data after completion of the monitoring. Patients had an average age of 46.5 years (range 16-76). Before and after therapy patients subjectively assessed the feeling of pain on the visual analogue scale (VAS).

Results:

The study showed statistically significant efficiency of SW therapy on pain reduction in extraarticular rheumatism. Statistical significance was determined by T-test. The average reduction of pain on the VAS scale was, by clinical entities: painful shoulder syndrome (n = 16) reduction in VAS pain from 6.6 ± 1.5 to 4.5 ± 2.7 with an average difference -2.3 ± 2.8 and $P < 0.01$. Feet (n = 8): VAS pain reduction from $6.0 (\pm 2.1)$ to 2.6 ± 2.3 with an average difference -3.4 ± 2.4 and $P < 0.01$. Heel spur (n = 10): VAS pain reduction from 6.7 ± 1.8 to 2.4 ± 1.8 with average difference -4.3 ± 1.2 and $P < 0.0001$. Due to the small number of patients, the effect is not analyzed for the region of the elbow, hip and upper leg and knee. There was no side effect of this treatment.

Conclusion:

Monotherapy SWT showed statistically significant efficacy in the treatment of pain in all monitored extraarticular diseases, and because of its effectiveness can be recommended as a method of choice for the treatment for all investigated areas.

OSOBNI PODACI

Ime i prezime: Stjepan Klisović

Adresa: Pujanke 83, 21000 Split, Republika Hrvatska

Mobitel: +385915972057

E-mail adresa: stjepanklisovic@gmail.com

Državljanstvo: hrvatsko

Datum i mjesto rođenja: 30.9.1991., Ust-Kamenogorsk Republika Kazahstan

ŠKOLOVANJE

1998. – 2006. Osnovna škola "Pujanki", Split

2006. – 2010. Opća gimnazija "Vladimir Nazor", Split

2010. – 2016. Medicinski fakultet Sveučilišta u Splitu

STRANI JEZICI

Profesionalno poznavanje engleskog jezika.

Osnovno znanje talijanskog i ruskog jezika.

AKTIVNOSTI

2007. – 2011. Volonter i educirani trener u udruzi "Help",

2008. – 2014. Aktivni volonter studentske udruge CroMSIC (*engl. Croatian Medical Students*)

2014. – 2016. Lokalni dužnosnik odbora za ljudska prava i mir

2016. Sudionik u organizaciji humanitarne zabave u prikupljanju novčanih sredstava za Odjel pedijatrije KBC-a Split