

Imunohistokemijski izražaj HIF-1 α u inicijalno metastatskim i inicijalno nemetastatskim tumorima testisa

Livaja, Tea

Master's thesis / Diplomski rad

2015

Degree Grantor / Ustanova koja je dodijelila akademski / stručni stupanj: **University of Split, School of Medicine / Sveučilište u Splitu, Medicinski fakultet**

Permanent link / Trajna poveznica: <https://um.nsk.hr/um:nbn:hr:171:547121>

Rights / Prava: [In copyright](#)/[Zaštićeno autorskim pravom.](#)

Download date / Datum preuzimanja: **2024-12-23**



Repository / Repozitorij:

[MEFST Repository](#)



**SVEUČILIŠTE U SPLITU
MEDICINSKI FAKULTET**

Tea Livaja

**IMUNOHISTOKEMIJSKI IZRAŽAJ HIF-1 α U INICIJALNO METASTATSKIM I
INICIJALNO NEMETASTATSKIM TUMORIMA TESTISA**

Diplomski rad

Akadska godina:

2014./2015.

Mentor:

prof.dr.sc. Katarina Vilović, dr.med.

U Splitu, srpanj 2015.

Sadržaj

1. UVOD	1
1.1. Anatomija testisa	2
1.1.1. Ovojnice testisa.....	2
1.1.2. Krvna , limfna i živčana opskrba testisa	2
1.2. Embriologija testisa	3
1.3. Histologija testisa	3
1.4. Fiziologija testisa	4
1.5. Tumori testisa	5
1.5.1. Epidemiologija.....	5
1.5.2. Etiologija.....	6
1.5.3. Patohistologija.....	6
1.5.3.1. Seminomi	6
1.5.3.2. Neseminomski tumori.....	7
1.5.4. Klinička slika	8
1.5.4.1. Inicijalno metastatska bolest	9
1.5.5. Dijagnostika	9
1.5.5.1. Procjena proširenosti bolesti	10
1.5.5.2. Određivanje stadija bolesti.....	10
1.5.6. Liječenje tumora testisa	12
1.5.6.1. Liječenje seminoma	13
1.5.6.2. Liječenje neseminomskih tumora	13
1.5.7. Prognoza	13
1.6. Čimbenik induciran hipoksijom	13
2. CILJ ISTRAŽIVANJA	15
3. MATERIJALI I METODE	17
3.1. Organizacija studije	18

3.2. Mjesto studije	18
3.3. Materijali	18
3.3.1. Metode prikupljanja i obrade podataka.....	18
3.3.2. Uzorci tkiva testisa.....	19
3.3.3. Imunohistokemijsko bojanje.....	19
3.4. Opis istraživanja	19
4. REZULTATI	21
4.1. Demografske i patohistološke karakteristike	22
4.2. Imunohistokemijski izražaj HIF-1α transkripcijskog čimbenika u tumorima spolnih stanica testisa	24
5. RASPRAVA	28
6. ZAKLJUČAK	31
7. POPIS CITIRANE LITERATURE	33
8. SAŽETAK	39
9. SUMMARY	41
10. ŽIVOTOPIS	43

Veliko hvala mojoj mentorici prof.dr.sc. Katarini Vilović, dr.med. na pruženom vremenu, strpljenju i stručnoj pomoći tijekom izrade ovog diplomskog rada te na brojnim savjetima za budućnost.

Hvala mojoj obitelji i prijateljima na razumijevanju i podršci kroz moje studentske dane.

Posebno zahvaljujem svojim roditeljima što su mi omogućili da studiram ono što želim, što su mi pružali neizmjernu ljubav i podršku tijekom ovih šest godina studiranja i pomogli mi da postanem ne samo liječnik, nego i čovjek.

1. UVOD

1.1. Anatomija testisa

Testis (*lat. testis*) je glavni muški spolni organ. To je parna žlijezda veličine 4 do 5 cm, ovalnog oblika, smještena u kožnoj vreći; mošnjama (*lat. scrotum*), koja visi slobodno ispred i između bedara, a ispod penisa. Testis ima dvije strane, medijalnu i lateralnu (*lat. facies medialis et lateralis*); dva ruba, prednji i stražnji (*lat. margo anterior et posterior*); te dva kraja, gornji i donji (*lat. polus superior et inferior*) (1).

1.1.1. Ovojnice testisa

Testis obavijaju tri ovojnice, izvana prema unutra: *tunica vaginalis*, *tunica albuginea* i *tunica vasculosa* (1).

Serozna ovojnica (*lat. tunica vaginalis*) predstavlja donji, distalni kraj vaginalnog nastavka (*lat. processus vaginalis*) potrbušnice, koji prati spuštanje fetalnog testisa iz abdomena u skrotum. Nakon migracije, proksimalni dio ovojnice, od unutarnjeg ingvinalnog prstena pa gotovo do testisa, obliterira i zaostaje zatvorena distalna vreća u kojoj je smješten testis (2). *Tunica vaginalis* gotovo u cijelosti obavija testis, osim na mjestima gdje epididimis i druge tvorbe spermatičnog snopa pristupaju na gornji kraj i stražnju površinu testisa (1). Sastoji se od vanjskog, parijetalnog i unutrašnjeg, visceralnog lista (*lat. lamina parietalis et visceralis*), između kojih se nalazi tanki sloj tekućine (2).

Tunica albuginea je čvrsta vezivna ovojnica građena uglavnom od kolagenih vlakana, koja u potpunosti ovija testis. Na stražnjoj strani testisa ovojnica je deblja i manje gusta te čini *mediastinum testis*, kroz koji prolaze krvne žile testisa (2).

Tunica vasculosa sastoji se od spleta krvnih žila i rijetkog vezivnog tkiva te obavija vezivne pregrade i režnjiće testisa (2).

1.1.2. Krvna, limfna i živčana opskrba testisa

Testis arterijskom krvlju opskrbljuje ogranak abdominalne aorte *a. testicularis* koja polazi malo ispod bubrežne arterije, u razini drugog lumbalnog kralješka (L2) i nastavlja svoj tijek ispod peritoneja po stražnjoj trbušnoj stijenci. Desna testikularna arterija ide nadesno, prelazi preko donje šuplje vene, križa ureter s njegove prednje strane te preko prednje strane vanjske ilijačne arterije pristupa na prednju trbušnu stijenu. Zatim, prolazi kroz ingvinalni kanal kao dio sjemenskog snopa (*lat. funiculus spermaticus*) te ulazi u testis kroz njegov mediastinum. Lijeva testikularna arterija ima sličan tok, samo s lijeve strane trbušne aorte. U

testisu, *a. testicularis* anastomozira s ogrankom nezakržljalog dijela pupčane arterije, *a. ductus deferentis*, i s ogrankom donje epigastrične arterije *a. cremasterica* (1).

Venska krv skuplja se u venski splet, *plexus pampiniformis*, koji se nalazi uz testikularnu arteriju u sjemenskom snopu. Poslije se venski splet reducira na dvije ili tri komitantne vene, te konačno u jednu testikularnu venu (*lat. vena testicularis*). Desna se vena ulijeva u donju šuplju venu, a lijeva u lijevu bubrežnu venu (1).

Limfa iz testisa drenira se u lumbalne limfne čvorove (*lat. nodi lympoidei lumbales*).

Testis inerviraju simpatički živci od desetog do dvanaestog segmenta prsnog dijela kralježnične moždine (Th10-Th12), koji oko testisa tvore *plexus testis* (1).

1.2. Embriologija testisa

Prva osnova spolnih žlijezda je par uzdužnih spolnih nabora (*lat. plicae genitales*) koji su smješteni medijalno od mezonefrosa. Spolne prastanice, koje migriraju u spolne nabore u šestom tjednu razvoja, induciraju razvoj spolnih nabora u spolne žlijezde: jajnik ili testis. Mezodermalni celomski epitel spolnog nabora, neposredno prije i tijekom dolaska spolnih prastanica, proliferira i urasta u mezenhim u obliku brojnih, primitivnih spolnih tračaka (3).

Spolne prastanice embrija, koji je genetski muškog spola, sadržavaju XY-par spolnih kromosoma. Pod utjecajem gena SRY (*engl. sex-determining region on Y*) na Y-kromosomu, primitivni spolni tračci nastavljaju proliferirati i prodiru duboko u mezenhim te nastaju medularni tračci ili tračci testisa. U četvrtom mjesecu razvoja tračci testisa se zaviju u obliku potkove, a krajevi im se nastavljaju u mrežu tankih tračaka stanica, koja čini *rete testis*. Sada se tračci testisa sastoje od spolnih prastanica i Sertolijevih potpornih stanica. Leydigove intersticijske stanice razvijaju se od mezenhima u spolnom naboru. U osmom tjednu trudnoće Leydigove stanice počinju izlučivati testosteron, koji djeluje na diferencijaciju spolnih kanala i vanjskih spolnih organa koji su karakteristični za muški spol. Tračci testisa ostaju neprohodni do puberteta kada dobivaju lumen i postaju sjemenski kanalići koji se nastavljaju u kanaliće *rete testis* i preko njega se spajaju s eferentnim kanalićima (*lat. ductuli efferentes*) proksimalnog dijela epididimisa, razvijenim od preostalih sekretnih kanalića mezonefrosa (3).

1.3. Histologija testisa

Testis je građen od oko 250 piramidnih odjeljaka, koji se nazivaju režnjići testisa. Svaki režnjić se sastoji od 1 do 4 vrlo zavijena sjemenska kanalića koja su uronjena u mrežu

rahloga vezivnog tkiva bogatog krvnim i limfnim žilama, živcima i intersticijskim (Leydigovim) stanicama. Svaki testis sadrži 250 do 1000 sjemenskih kanalića obloženih višeslojnim zametnim (sjemenskim) epitelom. Kanalići su zavijeni i na medijastinalnom kraju se suzuju i nastavljaju u kratke odsječke, nazvane ravni kanalići (*lat. tubuli recti*). Oni povezuju sjemenske kanaliće s mrežom međusobno povezanih kanala koji se nazivaju *rete testis*. Ta je mreža smještena u vezivnom tkivu medijastinuma i povezana s glavom epididimisa s 10 do 20 odvodnih kanalića (*lat. ductuli efferentes*). Sjemenski kanalići građeni su od ovojnice (*lat. tunica propria*), građene od vezivnog tkiva, izražene bazalne lamine i složenog zametnog ili sjemenskog epitela. Sjemenski epitel sadrži dvije vrste stanica: Sertolijeve ili potporne stanice i stanice koje čine spermatogenetsku lozu (4).

1.4. Fiziologija testisa

Testis ima dvije glavne funkcije: proizvodnju hormona i spermija (4).

Proizvodnja spermija, spermatogeneza, odvija se u svim sjemenim kanalićima testisa tijekom aktivnog spolnog života. Započinje prosječno u dobi od trinaest godina potaknuta gonadotropnim hormonima (LH i FSH) koje luči adenohipofiza (5).

Stvaranje spermija, važnih za oplodnju jajne stanice, odvija se u sjemenim kanalićima iz stanica zametnog epitela, spermatogonija, procesima stanične diobe, mitozom i mejozom; kao i završna diferencijacija spermija, koja se naziva spermiogeneza. Iz spermatogonija mitozom nastaju primarne spermatocite, koje se mejotički dijele i nastaju sekundarne spermatocite. One ulaze u drugu mejotičku diobu te nastaju spermatide iz kojih se na kraju diferenciraju spermiji (4).

Testisi proizvode nekoliko muških spolnih hormona, androgena, među kojima su testosteron, dihidrotestosteron i androstendion. Testosteron je glavni hormon testisa. Stvara se u intersticijskim Leydigovim stanicama tijekom dva životna razdoblja, u prvih nekoliko mjeseci života i u odrasla muškarca nakon puberteta (5). Testosteron je važan za spermatogenezu, diferencijaciju spola tijekom embrionalnog i fetalnog razvoja te za kontrolu sekrecije gonadotropina (4). Također je važan učinak testosterona na razvoj primarnih i sekundarnih spolnih obilježja u odrasla muškarca te na spuštanje testisa u skrotum (5).

1.5. Tumori testisa

Tumori testisa podjeljeni su u dvije velike patohistološke kategorije: tumore zametnih (germinativnih) stanica i tumore specijaliziranih stromalnih stanica (Leydigovih i Sertolijevih stanica) (6). Tumori zametnog epitela čine 95% tumora testisa, a preostalih 5% čine stromalni tumori. U tumore testisa spadaju i metastatski tumori koji su znatno rjeđi (7).

1.5.1. Epidemiologija

Tumori testisa čine samo 1% zloćudnih tumora u muškaraca, ali su najčešći solidni tumori u muškaraca između 15 i 35 godina (8). Također, postoji još jedan vršak pojavljivanja ovih tumora nakon 60. godine, kada se pojavljuju seminomi kao najčešći histološki tip tumora testisa (9).

Tumori testisa češće se javljaju u mladih muškaraca bijele rase nego u Afroamerikanaca, ali kod Afroamerikanaca se bolest javlja u višem stadiju i prognoza je lošija nego kod bijelaca (10).

Tumori testisa se nešto češće pojavljuju na desnoj strani, a u 1-2% oboljelih su bilateralni (8).

Učestalost tumora testisa je u značajnom porastu u posljednja četiri desetljeća. U Sjedinjenim američkim državama (SAD) se dijagnosticira oko 9 000 novih slučajeva svake godine. Američka udruga za rak (*American Cancer Society*) procjenjuje da će tijekom 2015. godine biti dijagnosticirano 8 430 novih slučajeva u SAD-u, a od čega 380 smrtnih slučajeva (11). Najviša incidencija tumora testisa je zabilježena u Skandinaviji, Švicarskoj i Njemačkoj, a najniža u Africi i Aziji (12). U Hrvatskoj je također zabilježen trend porasta broja oboljelih. Incidencija tumora testisa u Hrvatskoj, zabilježena 2008. godine, iznosila je 7/100 000, s ukupno 145 oboljelih. Stopa incidencije raka testisa na 100 000 stanovnika u Hrvatskoj je, prema podacima iz 2011. godine, iznosila 8.7/100 000, s ukupno 179 oboljelih. U Kliničkom bolničkom centru Split te je godine zabilježeno 17 bolesnika s tumorom testisa (9.5% svih slučajeva u Hrvatskoj) (13).

Tumori testisa postali su jedni od najizlječivijih solidnih neoplazmi zbog izvanrednog liječenja koje napreduje još od kasnih 70-ih godina prošlog stoljeća. U to vrijeme tumori testisa činili su 11% svih smrti od tumora u muškaraca između 25 i 34 godine, a petogodišnje preživljenje bilo je 64% (14). U 2011. godini u SAD-u, petogodišnje preživljenje bilo je preko 95% (15).

1.5.2. Etiologija

Etiologija tumora testisa nije još u potpunosti poznata (16). Međutim, postoji nekoliko čimbenika rizika koji se dovode u vezu s nastankom tumora testisa. Najvažniji među njima je kriptorhizam u kojem se tumor testisa razvije 10x češće nego u normalno spuštenom testisu. Važan čimbenik rizika je i disgeneza gonada (17).

Prethodna anamneza tumora testisa je jedan od važnijih čimbenika rizika za razvoj tumora testisa zametnog epitela. Oko 1-2% pacijenata s tumorom testisa razvit će drugi primarni tumor kontralateralnog testisa (18). Kao vrlo važan čimbenik u nastanku tumora testisa navodi se pozitivna obiteljska anamneza, osobito ako se radi o ocu ili bratu blizancu (19).

Genetička istraživanja su dokazala povećanu izražajnost određenih gena na kratkom kraku 12. kromosoma kod svih histoloških tipova tumora zametnog epitela testisa (20).

Ostali čimbenici rizika uključuju upale, virusne infekcije, traume, Klinefelterov sindrom te izloženost dietilstilbestrolu in utero (21). Posljednje studije su zabilježile povećanu incidenciju tumora testisa u ljudi zaraženih HIV-om (22).

1.5.3. Patohistologija

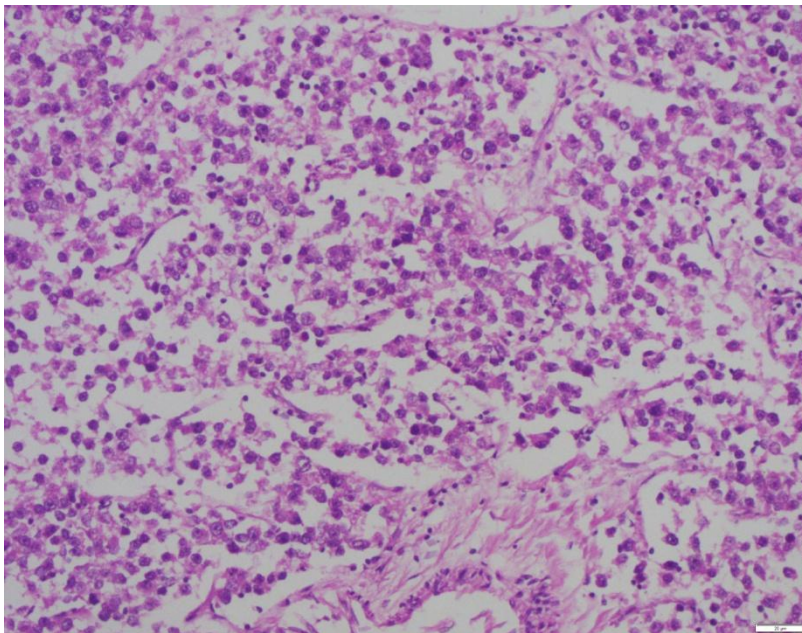
Tumori testisa u 95% slučajeva su podrijetlom iz stanica zametnog epitela, a patohistološki se dijele u dvije velike skupine: seminome i neseminomske tumore (23). Seminomi čine 35% slučajeva, a neseminomski tumori, u koje spadaju embrionalni karcinom, tumor žumanjčane vreće („yolk-sac“), koriokarcinom te teratom, čine 40% slučajeva (24). Ako u histološkom preparatu prevladava seminomska komponenta, a prisutna je i vrlo mala količina stanica neseminomskog tumora, ti se tumori svrstavaju u neseminomske i liječe se kao takvi (25).

Ostali tumori testisa mogu biti podrijetlom iz Sertolijevih i Leydigovih stanica te sarkomi, limfomi, leukemije i metastatski tumori (8).

1.5.3.1. Seminomi

Seminomi čine oko 35% svih zloćudnih tumora testisa (23). Tumor ne nalazimo prije puberteta, a većina pacijenata je između 25 i 45 godina (6). Seminomi su rijetki u dječaka mlađih od 10 godina, ali su najčešći patohistološki tip u muškaraca iznad 60 godina. Seminomski tumori nikad ne stvaraju tumorski biljeg α -fetoprotein (AFP). Serumski biljezi su najčešće uredni, osim ako su prisutne sinciciotrofoblastične gigantske stanice, tada je povišen β -hCG (10% slučajeva) (9).

Tri su histološka podtipa ovih tumora: klasični, anaplastični i spermatocitni seminom. Najčešći su klasični seminomi (85% slučajeva) (23). Tumorske stanice ovog tipa tumora su velike s obilnom citoplazmom, bogatom glikogenom, i hiperkromatskom jezgrom. Tipično je prisutna limfocitna infiltracija u vezivnim tračcima (Slika 1). Klasični seminomi izuzetno su osjetljivi na radio i kemoterapiju (6). Anaplastični seminomi (5-10% seminoma) građeni su od stanica s većim brojem mitozama i većim stupnjem nuklearnog pleomorfizma nego što je to kod klasičnog tipa. Spermatocitne seminome (5-10% seminoma) nalazimo u starijoj populaciji; većina pacijenata je starija od 50 godina (>50%) (6).



Slika 1. Seminomski tumor, HE, 40x.

1.5.3.2. Neseminomski tumori

Neseminomski tumori se, kao i seminomi, ne javljaju prije puberteta i najčešće se javljaju u dobi između 25 i 45 godina. Najčešći neseminomski tumor je embrionalni karcinom, koji čini 20% svih zloćudnih tumora testisa (Slika 2) (23). Izuzetno je zloćudan, a građen je od slabo diferenciranih, pleomorfnih stanica.

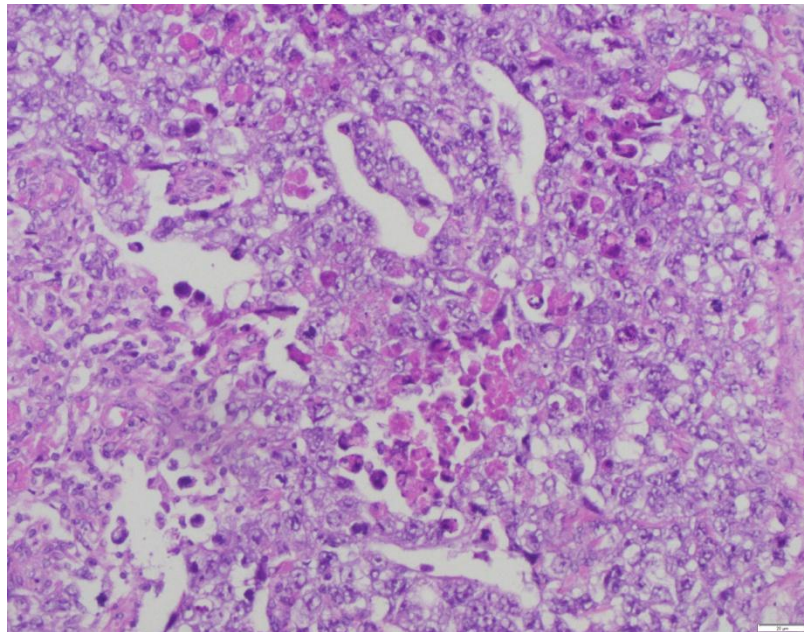
Teratom (5% svih bolesnika s tumorima testisa) je benigni tumor, građen od somatskih stanica koje potječu iz tri zametna listića: ektoderma, mezoderma i endoderma, a koji ima potencijal za razvoj metastaza. Prema Svjetskoj zdravstvenoj organizaciji teratomi se dijele na zrele teratome, nezrele teratome i teratome s malignom transformacijom (6). Zreli teratom se sastoji od diferenciranih staničnih komponenti kao što su hrskavica, žlijezdani epitel i živčano tkivo, dok nezreli teratom sadržava nediferencirano primitivno tkivo, u prvom redu nezrelo

neuralno tkivo. Teratom s malignom transformacijom je oblik teratoma u kojemu zrela i nezrela komponenta histološki nalikuju tumoru nezametnih stanica kao što je akutna leukemija, sarkom i neuroektodermalni tumor. Primarni tumor testisa koji je histološki zreli ili nezreli teratom u muškaraca nakon puberteta se smatra zloćudnim tumorom testisa i treba se liječiti kao takav (25).

Tumor žumanjčane vreće („yolk sac“) je najčešći tumor testisa u novorođenčadi i male djece. U odraslih je rijedak u čistom obliku, a nađe se kao komponenta miješanog tumora testisa u 40% slučajeva. Izlučuje tumorski biljag AFP, ali ne i β -hCG.

Koriokarcinom je rijedak neseminomski tumor koji čini 1% svih zloćudnih tumora testisa. Mikroskopski su vidljivi elementi sinciciotrofoblasta i citotrofoblasta (23). Vrlo je agresivan tumor sklon ranom hematogenom širenju. Povezan je s povišenim vrijednostima β -hCG-a (9).

Miješani tumori sadrže 2 ili više tipova zametnih stanica i čine 40% svih primarnih tumora testisa. Najčešća je kombinacija teratoma i embrionalnog karcinoma (teratokarcinom) (23).



Slika 2. Neseminomski tumor, embrionalni karcinom, HE, 40x.

1.5.4. Klinička slika

Tumor testisa se najčešće očituje kao bezbolna oteklina (8). Često se fizikalnim pregledom može napipati čvor ili masa koja se ne može odvojiti od testisa. Pacijenti s prethodno malim, atrofičnim testisima zamijetiti će povećanje testisa. Oko 30 do 40%

pacijenata se može tužiti na nelagodu i osjetljivost u sjemeniku, na tupu bol i osjećaj težine u donjem dijelu abdomena, perianalnoj regiji ili mošnjama; dok je akutna testikularna bol prisutna u 10% bolesnika (26). Ginekomastija, koja se javlja u 5% muškaraca s tumorom testisa zametnih stanica koji proizvodi β -hCG, kao što je koriokarcinom, je sistemna endokrina manifestacija tumora testisa (27).

1.5.4.1. Inicijalno metastatska bolest

Inicijalno metastatski tumori testisa su tumori koji se klinički primarno manifestiraju kao metastatska bolest. U 10% bolesnika prvi su znakovi vezani uz udaljene presadnice, limfogene ili hematogene (8). Simptomi su različiti ovisno o sjelju metastaza pa se tako tumori testisa inicijalno mogu prezentirati kao cervikalna limfadenopatija koja je znak metastaza u supraklavikularne limfne čvorove. Incidencija metastaza u vratne limfne čvorove je od 4,5 do 15%, a u 5% slučajeva radi se o inicijalnoj prezentaciji tumora testisa (28). Presadnice u retroperitonealnim limfnim čvorovima mogu se prezentirati kao bol u lumbalnoj regiji. Također, metastatska bolest se može manifestirati anoreksijom, mučninom, povraćanjem i gastrointestinalnim krvarenjem (retroduodenalne metastaze) (29). Kašalj, bol u prsištu, hemoptiza i dispneja znak su metastaza u pluća. Zahvaćenost središnjeg živčanog sustava se rijetko prezentira neurološkim simptomima. Bolovi u kostima su također rijetki (9). Zabilježen je neobičan slučaj metastatskog koriokarcinoma koji je zahvatio gušteraču, a klinički se inicijalno manifestirao bolovima u trbuhu, gubitkom tjelesne težine i žuticom (30). Inače, svi tumori zametnog epitela testisa imaju sklonost limfogenom širenju, ali za ne seminomske tumore testisa je vjerojatnije da će pokazati širenje hematogenim putem (31).

1.5.5. Dijagnostika

Najvažniji postupci koji se primjenjuju u dijagnosticiranju tumora testisa uključuju detaljnu anamnezu i klinički pregled (palpacija testisa), laboratorijske pretrage krvi (KKS, DKS, jetreni enzimi, urea, kreatinin, tumorski biljezi), ultrazvučni pregled testisa te rtg-pluća (8).

Fizikalni pregled testisa trebao bi početi bimanualnom palpacijom sadržaja skrotuma između palca i ostalih prstiju, počevši od normalnog kontralateralnog testisa, kako bi ispitivač mogao procijeniti veličinu, oblik i konzistenciju zdravog testisa te ga usporediti s bolesnim testisom (26). Palpacijom bolesnog testisa nađe se tvrdi čvor ili pak bezbolni uvećani testis (23). Fizikalni pregled trebao bi uključivati i palpaciju abdomena kako bi se isključilo postojanje uvećanih retroperitonealnih limfnih čvorova, znaka uznapredovale bolesti.

Također, kako bi se isključila uznapredovala bolest, treba palpirati supraklavikularne i ingvinalne limfne čvorove, ispitati postojanje bolnosti kostiju, ginekomastije te dispneje (26).

Jetreni enzimi povišeni su u slučaju metastaza u jetru, a urea i kreatinin zbog oštećene bubrežne funkcije uzrokovane uvećanim retroperitonealnim limfnim čvorovima (23).

Određivanje tumorskih biljega ima dijagnostičku, terapijsku i prognostičku vrijednost te se određuju prije početka, tijekom i nakon kirurškog i kemoterapijskog liječenja (32). Najvažniji tumorski biljezi tumora testisa su alfafetoprotein (AFP), humani korionski gonadotropin (β -hCG) i laktat dehidrogenaza (LDH). Serumske vrijednosti AFP i β -hCG povišene su u 80-85% slučajeva ne seminomskih tumora testisa. β -hCG i LDH mogu biti povišeni kod seminoma, ali AFP u čistom seminomu nije prisutan (26). Vrlo visoke vrijednosti tumorskih biljega upućuju na mogući razvoj metastatske bolesti (8).

Ultrazvuk testisa postao je nastavak fizikalnog pregleda jer se ovom pretragom mogu detektirati intratestikularne lezije veličine 1-2 mm i lako razlučiti tumor od epididimisa ili hidrokele. Seminomi se prikazuju kao dobro definirane hipoehogene lezije bez cističnih područja, dok se ne seminomi tipično prikazuju kao inhomogena područja s kalcifikacijama, cistama i nejasnim rubovima (33, 34). Primjena ultrazvuka u procjeni muške neplodnosti povremeno dovodi do slučajne dijagnoze nepalpabilnih tumora testisa (35, 36).

1.5.5.1. Procjena proširenosti bolesti

Kako bi procijenili stupanj proširenosti bolesti, potrebno je učiniti CT pluća, trbuha i male zdjelice (8). Najprije se radi CT trbuha i male zdjelice kako bi se utvrdilo postojanje regionalnih metastaza u retroperitonealne limfne čvorove (37). Preporuča se napraviti CT prsnog koša ako je RTG snimka prsnog koša abnormalna ili ako postoji sumnja na širenje bolesti u prsni koš. MR mozga i scintigrafija kostiju indicirni su pri sumnji na metastaze u mozak, odnosno kosti. PET *scan* je od ograničene koristi za određivanje početnog stadija kod pacijenata sa tumorom testisa zbog česte pojave lažno negativnih rezultata, stoga se koristi pri procjeni ostalih masa nakon primijenjene terapije (38).

1.5.5.2. Određivanje stadija bolesti

Stadij bolesti određuje se prema TNM klasifikaciji i vrijednostima tumorskih biljega AFP, β -hCG i LDH (39). TNM klasifikacija uključuje procjenu primarnog tumora (T), limfnog čvora (N) i udaljenih metastaza (M) (Tablica 1) te se, kombinacijom nje i serumskih vrijednosti navedenih tumorskih biljega, tumori testisa dijele u 3 stadija (Tablica 2) (8).

Tablica 1. TNM klasifikacija tumora testisa (8).

PRIMARNI TUMOR (T)	
Tx	Tumor se ne može odrediti
T0	Nema dokaza primarnog tumora
T1	Tumor je ograničen na testis i epididimis bez limfovaskularne invazije; tumor može invadirati albuginealnu tuniku, ali ne i vaginalnu tuniku
T2	Tumor ograničen na testis i epididimis uz limfovaskularnu invaziju ili tumor prodire kroz albuginealnu tuniku i zahvaća vaginalnu tuniku
T3	Tumor zahvaća spermatični snop s limfovaskularnom invazijom ili bez nje
T4	Tumor zahvaća skrotum s limfovaskularnom invazijom ili bez nje
LIMFNI ČVOROVI (N)	
N0	Nema zahvaćenih limfnih čvorova
N1	Zahvaćen jedan regionalni limfni čvor ili više njih < 2 cm u najvećem promjeru
N2	Zahvaćen jedan regionalni limfni čvor ili više njih > 2 cm < 5 cm u najvećem promjeru
N3	Zahvaćen limfni čvor > 5 cm u najvećem promjeru
UDALJENE PRESADNICE (M)	
M0	Nema udaljenih presadnica
M1	Neregionalne presadnice u limfnim čvorovima ili plućne presadnice
M2	Udaljene presadnice

Tablica 2. Podjela tumora testisa prema stadijima (8).

Stadij I	Tumor ograničen na testis ili su povišeni tumorski markeri bez morfološkog dokaza ostatne bolesti
Stadij II	Tumor se proširio na regionalne limfne čvorove
Stadij III	Supradijafragmalno širenje u limfne čvorove i udaljene presadnice

Prema *International Germ Cell Cancer Collaborative Group* (IGCCCG), s obzirom na sijelo presadnica i vrijednosti tumorskih biljega nakon orhidektomije, seminomi se dijele u dvije prognostičke skupine, skupinu s povoljnom prognozom i skupinu sa srednjom (intermedijarnom) prognozom; dok se neseminomi dijele u tri prognostičke skupine: povoljnu, srednju i nepovoljnu (Tablica 3) (32).

Tablica 3. Prikaz prognostičkih skupina bolesnika s tumorima testisa u odnosu na stupanj proširenosti i razinu tumorskih biljega (IGCCCG klasifikacija) (32).

PROGNOZA	NESEMINOMSKI TUMORI	SEMINOMSKI TUMORI
Nizak rizik	Primarni retroperitonealni ili testikularni tumor, odsutnost neplućnih visceralnih presadnica i AFP < 1000 ng/ml hCG < 5000 i.j./L LDH < 1,5 × gornja granica	Bilo koje sijelo primarnog tumora, odsutnost neplućnih visceralnih presadnica i uredan AFP bilo kakav hCG bilo kakav LDH
Srednji rizik	Primarni retroperitonealni ili testikularni tumor, odsutnost neplućnih visceralnih presadnica i AFP 1000 – 10000 ng/ml hCG 5000 – 50000 i.j./L LDH 1,5 – 10 × gornja granica	Bilo koje sijelo primarnog tumora, odsutnost neplućnih visceralnih presadnica i uredan AFP bilo kakav hCG bilo kakav LDH
Visoki rizik	Medijastinalni primarni tumor, odsutnost neplućnih visceralnih presadnica i AFP > 10000 ng/ml hCG > 50000 i.j./L LDH > 10 × gornja granica	Ne postoje seminomski tumori loše prognoze

1.5.6. Liječenje tumora testisa

Tumori testisa izuzetno dobro odgovaraju na terapiju, čak i ako je prisutna metastatska bolest. Temeljna metoda liječenja tumora testisa je radikalna orhidektomija ingvinalnim pristupom. Daljni terapijski postupci ovise o patohistološkom nalazu i kliničkom stadiju, odnosno stupnju proširenosti bolesti (8).

1.5.6.1. Liječenje seminoma

Bolesnici s tumorom ograničenim na testis (stadij I) nakon orhidektomije mogu se klinički pratiti ili se može, ako postoji rizik relapsa bolesti, provesti adjuvantno liječenje radioterapijom retroperitonealnih limfnih čvorova ili pak monokemoterapija karboplatinom. Kod tumora stadija II primjenjuje se postoperativno zračenje retroperitonealnih i ipsilateralnih zdjeličnih limfnih čvorova. U višim stadijima bolesti, ako su limfni čvorovi veći od 5 cm ili se radi o stadiju III, provodi se kemoterapija (PEB ili EP protokol- cisplatin, etopozid, bleomicin) (8).

1.5.6.2. Liječenje neseminomskih tumora

Nakon provedene orhidektomije, kod bolesnika u stadiju I s niskim rizikom prisutnosti subkliničkih metastaza, provodi se aktivno praćenje ili tzv. *nerve sparing* retroperitonealna limfadenektomija. Za procjenu rizika, a time i određivanja optimalnog terapijskog postupka ranih stadija bolesti, važan je podatak o prisutnosti limfovaskularne invazije u tumoru. Tako se bolesnicima u stadiju I bolesti, koji imaju prisutnu limfovaskularnu invaziju, preporučuje postoperativno liječenje kemoterapijom (PEB ili EP protokol). Svim bolesnicima u stadiju II (zahvaćeni retroperitonealni limfni čvorovi) i III indicirana je kemoterapija po PEB ili EP protokolu. Ako nakon kemoterapije zaostane rezidualna bolest na plućima ili u retroperitonealnim limfnim čvorovima, liječenje se nastavlja kirurškom resekcijom tumora ili drugom linijom kemoterapije (8).

1.5.7. Prognoza

Kod seminoma stopa izlječenja, ovisno o stadiju bolesti, iznosi 90-98%, a kod neseminoma, ovisno o stadiju bolesti i patohistološkom tipu tumora, iznosi 50-98% (8). U bolesnika sa seminomom niskog rizika petogodišnje preživljenje iznosi 86%, dok je u bolesnika sa seminomom srednjeg rizika petogodišnje preživljenje 72%. U bolesnika s neseminomskim tumorom niskog rizika petogodišnje preživljenje iznosi 92-94%, srednjeg rizika petogodišnje preživljenje je 80-83%, a kod onih visokog rizika petogodišnje preživljenje je 71% (40).

1.6. Čimbenik induciran hipoksijom

Prilagodba stanica i tkiva na niske vrijednosti kisika (hipoksiju) uključuje indukciju niza gena koji sudjeluju u angiogenezi, metabolizmu željeza, metabolizmu glukoze i

proliferaciji, odnosno preživljenju stanica. Glavni čimbenik koji posreduje u ovom odgovoru je čimbenik induciran hipoksijom (engl. *hypoxia-inducible factor-1*, HIF-1), transkripcijski čimbenik osjetljiv na kisik (41).

HIF-1 otkriven je identifikacijom kratke sekvence DNA, HRE (engl. *hypoxia response element*) na 3' kraku gena za eritropoetin, na koju se vezao u hipoksijskim uvjetima (42, 43). HIF-1 je heterodimer, izgleda uzvojnica-omča-uzvojnica, građen od dvije podjedinice; HIF-1 α podjedinice osjetljive na hipoksiju i HIF-1 β građevne podjedinice (44). HIF-1 α ima kratak vijek poluraspada ($t_{1/2}$ ~5min) i visoko je reguliran kisikom. U uvjetima normoksije HIF-1 α proteini se ubrzano razgrađuju pa se ne mogu ni otkriti (45). Tijekom hipoksije HIF-1 α postaje stabilan i premiješta se iz citoplazme u jezgru, gdje stvara dimere s HIF-1 β podjedinicom i tako nastaje HIF kompleks koji postaje transkripcijski aktivan (46, 47). Tako se aktivirani HIF kompleks povezuje s HRE na regulatornim regijama ciljnih gena i, vezujući transkripcijske koaktivatore, inducira ekspresiju tih gena (48).

HIF-1 igra vrlo važnu ulogu u staničnom odgovoru na sistemske vrijednosti kisika kod sisavaca (49). HIF-1, potičući transkripciju više od 60 različitih gena, djeluje na različite stanične procese, primjerice na eritropoezu i metabolizam željeza, angiogenezu, metabolizam glukoze, staničnu proliferaciju i preživljenje te apoptozu (41).

Hipoksija i ekspresija HIF-1 povezani su s razvojem i patofiziologijom brojnih bolesti u čovjeka, cerebralnom ishemijom, ishemijom miokarda i preeklampsijom. Prekomjerna ekspresija HIF-1 α pronađena je u brojnim karcinomima u čovjeka, vjerojatno kao posljedica intratumorske hipoksije (50). U uvjetima hipoksije u tumorima povećava se stabilnost i aktivnost HIF-1, koji se smatra pozitivnim faktorom tumorogeneze. Osim što sudjeluje u procesu nastanka tumora, HIF-1 se povezuje sa širenjem tumora, razvojem metastaza, rezistencijom na radio i kemoterapiju te lošim ishodom (41).

2. CILJ ISTRAŽIVANJA

Ciljevi diplomskog rada su:

1. analizirati demografske karakteristike pacijenta: prosječnu dob pacijenta u trenutku postavljanja dijagnoze i lateralizaciju tumora, tj. utvrditi koji je testis najčešće zahvaćen tumorom,
2. analizirati patohistološke karakteristike tumora: prosječnu veličinu tumora, širenje tumora, histološki tip tumora, resekcijske rubove sjemenskog snopa, limfovaskularnu invaziju te dodatni patohistološki nalaz,
3. utvrditi imunohistokemijski izražaj čimbenika HIF-1 α na parafinskim rezovima tumora spolnih stanica testisa,
4. odrediti postoji li razlika imunohistokemijskog izražaja čimbenika HIF -1 α između inicijalno metastatskih i inicijalno nemetastatskih tumora spolnih stanica testisa,
5. odrediti postoji li razlika u imunohistokemijskom izražaju čimbenika HIF-1 α između seminomskih i neseminomskih tumora testisa,
6. odrediti smještaj (jezgra ili citoplazma) imunohistokemijskog izražaja čimbenika HIF-1 α u tumorima spolnih stanica testisa.

3. MATERIJALI I METODE

3.1. Organizacija studije

Prema specifičnom ustroju provedeno istraživanje je povijesna presječna studija. S obzirom na vremensku orijentaciju radi se o retrospektivnoj studiji koja je prema obradi podataka opisnog, tj. deskriptivnog tipa.

3.2. Mjesto studije

Istraživanje je provedeno u Kliničkom zavodu za patologiju, sudsku medicinu i citologiju Kliničkog Bolničkog Centra u Splitu.

3.3. Materijali

Uvidom u medicinsku dokumentaciju u razdoblju od 2003. godine do 2015. godine izdvojeno je 17 pacijenata s inicijalno metastatskim tumorima te 16 pacijenata s inicijalno nemetastatskim tumorima spolnih stanica testisa koji su liječeni u Kliničkom bolničkom centru Split. U tom razdoblju je bilo ukupno 7 inicijalno metastatskih seminoma koji su izdvojeni za istraživanje, dok su 10 inicijalno metastatskih neseminoma, 6 inicijalno nemetastatskih neseminoma i 10 inicijalno nemetastatskih seminoma, izabrani nasumce. Iz arhive Kliničkog zavoda za patologiju, sudsku medicinu i citologiju KBC-a Split izdvojen je po jedan parafinski blok s uzorkom tumora od svakog pacijenta (ukupno 33 uzorka) za imunohistokemijsku analizu te isti broj patohistoloških (PHD) nalaza za analizu patohistoloških karakteristika ispitivanih tumora.

3.3.1. Metode prikupljanja i obrade podataka

Podatci su prikupljeni pregledom arhive medicinske dokumentacije na Zavodu za urologiju KBC-a Split te pregledom arhive patohistoloških nalaza i patohistoloških uzoraka u Kliničkom zavodu za patologiju, sudsku medicinu i citologiju KBC-a Split. Prikupljeni podatci, kao i rezultati analize obojanih preparata, uneseni su u programske pakete Microsoft Office za obradu teksta te Microsoft Excel za izradu tabličnog i grafičkog prikaza.

3.3.2. Uzorci tkiva testisa

Parafinski blokovi s uzorkom tumora testisa 33 pacijenta s potvrđenom dijagnozom tumora spolnih stanica testisa, izdvojeni su iz arhive Kliničkog zavoda za patologiju, sudsku medicinu i citologiju KBC-a Split.

3.3.3. Imunohistokemijsko bojanje

Komadići tumorskog tkiva uklopljeni u parafin izrezani su na rezove debljine 4-6 mikrometara i priliječeni na pozitivno nabijena predmetna stakalca (Superfrost Plus Adhesion Slides, Thermo Scientific).

Imunohistokemijski postupak je proveden u uređaju BenchMark ULTRA Automated IHC/ISH Slide Staining System, Ventana, Tucson, Arizona, USA. Nakon deparafinizacije u ksilolu na 72°C kroz 10 minuta i rehidracije kroz alkohole silazne koncentracije, rezovi su obrađeni Tris puferom (hidroksimetil aminometan) 52 min na 95°C. Endogena peroksidaza je inaktivirana inkubacijom u 3%-tnom H₂O₂ 4 minute na 36°C. Nakon toga presjeci su isprani u otopini fosfatnog pufera (PBS) i inkubirani su primarnim protutijelom za HIF-1 α (QC10952, Aviva Systems Biology, San Diego, USA) u vlažnoj atmosferi tijekom 32 minute. Nakon ispiranja u PBS-u, rezovi su inkubirani s odgovarajućim biotiniziranim sekundarnim protutijelom i vizualizirani DAB-om (kromogen diminobenzidin) (Ultraview Universal DAB Detection Kit, Ventana, Tucson, Arizona, SAD). Kao pozitivna kontrola korišten je karcinom dojke.

3.4. Opis istraživanja

Provedena studija je retrospektivno istraživanje koje uključuje 33 pacijenta s tumorom spolnih stanica testisa dijagnosticiranim u Kliničkom zavodu za patologiju, sudsku medicinu i citologiju KBC-a Split u razdoblju od 2003. do 2015. godine. Kriteriji uključenja u studiju su pacijenti s metastatskom bolešću, kao inicijalnom kliničkom prezentacijom tumora spolnih stanica testisa, seminomskih ili neseminomskih, te pacijenti sa seminomskim ili neseminomskim tumorima testisa koji se inicijalno ne prezentiraju metastatskom bolešću. U studiju nisu uključeni pacijenti s tumorom testisa nezametnog epitela (tumor Leydigovih stanica, tumor Sertolijevih stanica), sarkomom i limfomom testisa.

U istraživanju su rabljeni patohistološki nalazi pacijenata uključenih u studiju iz kojih su analizirani sljedeći parametri: godište, tj. dob pacijenta u trenutku postavljanja dijagnoze, lateralizacija tumora, veličina tumora (uzet je najveći promjer tumora izražen u cm), širenje tumora, histološki tip tumora, prisutnost tumora u resekcijskom rubu sjemenskog snopa,

prisutnost limfovaskularne invazije te dodatni patohistološki nalaz koji uključuje intratubularnu neoplaziju spolnih stanica.

Također su korišteni uzorci tkiva testisa uklopljeni u parafinske blokove iz kojih su izrađeni histološki preparati i imunohistokemijski obojani s primarnim protutijelom za HIF-1 α . Upotrebom svjetlosnog mikroskopa Olympus BX41 (Olympus, Tokio, Japan) analiziran je imunohistokemijski izražaj transkripcijskog čimbenika HIF-1 α u jezgri i u citoplazmi tumorske stanice. Kako niti u jednoj tumorskoj stanici analiziranih preparata nije uočen izražaj HIF-1 α u jezgri, tako je kao osnovni kriterij za pozitivan rezultat, tj. prisutnost izražaja HIF-1 α , uzeta djelomična, smeđe zrnata, obojenost citoplazme. Prema tom kriteriju u tumore s pozitivnim imunohistokemijskim izražajem HIF-1 α uvršteni su tumori kod kojih je bar dio tumorskih stanica imao citoplazmatsku obojenost na HIF-1 α .

4. RESULTATI

4.1. Demografske i patohistološke karakteristike

Rezultati analize demografskih i patohistoloških karakteristika pacijenata s inicijalno metastatskim i nemetastatskim tumorima spolnih stanica testisa prikazane su u Tablici 4.

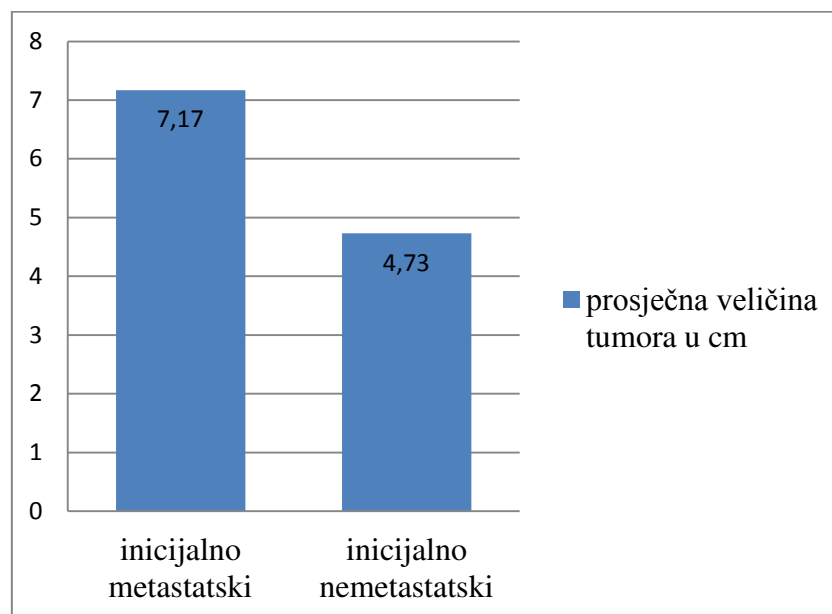
Tablica 4. Demografske i patohistološke karakteristike pacijenata s inicijalno metastatskim i nemetastatskim tumorima spolnih stanica testisa, (n-broj tumora).

Karakteristike pacijenta	Inicijalno metastatski ne seminom	Inicijalno nemetastatski ne seminom	Inicijalno metastatski seminom	Inicijalno nemetastatski seminom
Demografske karakteristike				
Dob, medijan (raspon)	29 (21-48)	29 (17-39)	38 (28-59)	39 (27-74)
Lateralizacija				
Lijevi testis, n (%)	2 (20%)	1 (17%)	1 (14%)	2 (20%)
Desni testis, n (%)	3 (30%)	2 (33%)	2 (29%)	2 (20%)
Nije naznačena, n (%)	5 (50%)	3 (50%)	4 (57%)	6 (60%)
Patohistološke karakteristike				
Prosječna veličina tumora (cm)	7,44 cm (raspon 3,0-21,5cm),	4,42 cm (raspon 1,1- 8 cm)	6,89 cm (raspon 0,7-14 cm)	5,03 cm (raspon 1,7-10 cm)
Invazija u okolna tkiva, prisutna, n (%)	4 (40%)	2 (33%)	4 (57%)	3 (30%)
Odsutna, n (%)	1 (10%)	1 (17%)	0	3 (30%)
Nije naznačena, n (%)	3 (30%)	1 (17%)	1 (14%)	0
Ograničen na testis, n (%)	2 (20%)	2 (33%)	2 (29%)	4 (40%)
Resekcijski rubovi sjemenskog snopa, pozitivni, n (%)	2 (20%)	0	0	0
Negativni, (%)	5 (50%)	2 (33%)	5 (71%)	6 (60%)
Nije naznačeno, n (%)	3 (30%)	4 (67%)	2 (29%)	4 (40%)
Seminom, n (%)			7 (41%)	10 (59%)
Neseminom, n (%)	10 (63%)	6 (37%)		
Miješani tip, n (%)	7 (44%)	6 (38%)		
Embrionalni karcinom, n (%)	1 (6%)	0		
Teratokarcinom, n (%)	1 (6%)	0		
Teratom, n (%)	1 (6%)	0		

Prisutna limfovaskularna invazija, n (%)	4 (40%)	0	2 (29%)	3 (30%)
Odsutna, n (%)	1 (10%)	2 (33%)	1 (14%)	2 (20%)
Nedeterminirana, n (%)	5 (50%)	4 (67%)	4 (57%)	5 (50%)
Dodatni patološki nalaz				
Intratubularna neoplazija spolnih stanica, prisutna n (%)	3 (30%)	5 (83%)	1 (14%)	7 (70%)
Nije naznačena, n (%)	7 (70%)	1 (17%)	6 (86%)	3 (30%)

Tablica 4. Demografske i patohistološke karakteristike pacijenata s inicijalno metastatskim i nemetastatskim tumorima spolnih stanica testisa, (n-broj tumora).

- Prosječna veličina inicijalno metastatskih tumora spolnih stanica testisa iznosila je 7,17 cm, a inicijalno nemetastatskih 4,73 cm (Grafikon 1.)



Grafikon 1. Prosječna veličina tumora spolnih stanica testisa izražena u centimetrima.

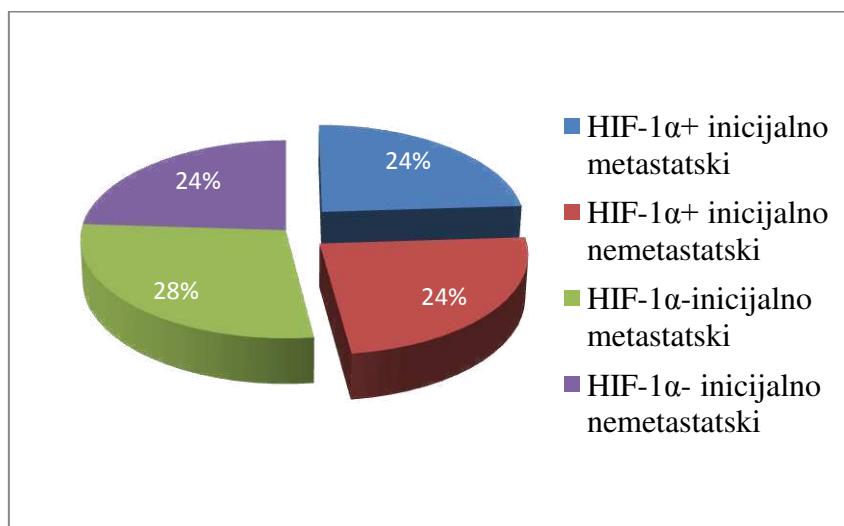
4.2. Imunohistokemijski izražaj HIF-1 α transkripcijskog čimbenika u tumorima spolnih stanica testisa

Rezultati imunohistokemijskog izražaja transkripcijskog čimbenika HIF-1 α u uzorcima tumora spolnih stanica testisa, dijagnosticiranih na Klinici za patologiju, sudsku medicinu i citologiju KBC-a Split u razdoblju od 2003.-2015.godine, prikazani su u Tablici 5.

Tablica 5. Imunohistokemijski (IHK*) izražaj HIF-1 α u uzorcima tumora spolnih stanica testisa (n- broj uzoraka).

	Inicijalno metastatski tumori spolnih stanica testisa (n 17)	Inicijalno nemetastatski tumori spolnih stanica testisa (n 16)
IHK * izražaj HIF-1 α		
Pozitivan, n (%)	8 (24%)	8 (24%)
Negativan, n (%)	9 (28%)	8 (24%)
ukupan broj HIF-1 α pozitivnih tumora, n (%)	16 (48%)	

- U 24% uzoraka inicijalno metastatskih, te u isto toliko inicijalno nemetastatskih tumora spolnih stanica testisa, pozitivan je imunohistokemijski izražaj HIF-1 α (Grafikon 2.)



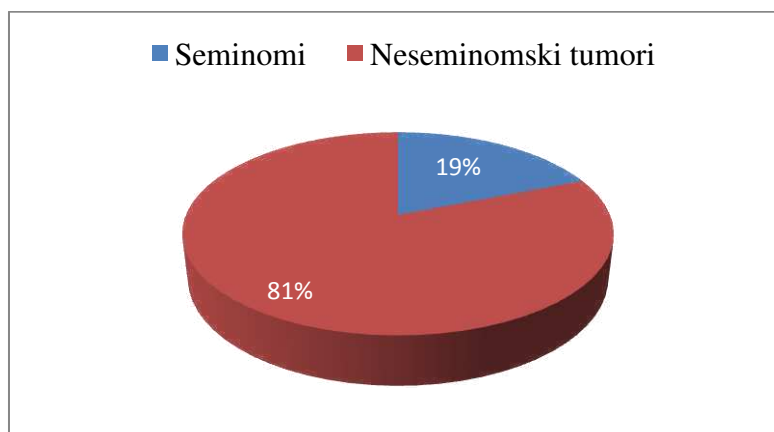
Grafikon 2. Udio uzoraka tumora spolnih stanica testisa s pozitivnim imunohistokemijskim izražajem HIF-1 α izražen u postocima.

- Rezultati imunohistokemijskog izražaja transkripcijskog čimbenika HIF-1 α u uzorcima ne seminomskih i seminomskih tumora testisa prikazani su u Tablici 6.

Tablica 6. Imunohistokemijski (IHK*) izražaj HIF-1 α u uzorcima ne seminomskih i seminomskih tumora spolnih stanica testisa (n- broj uzoraka).

	Neseminomski tumori (n 16)	Seminomi (n 17)
IHK* izražaj HIF-1 α pozitivan, n (%)	13 (81%)	3 (18%)
IHK* izražaj HIF-1 α negativan, n (%)	3 (19%)	14 (82%)

- Od ukupno 16 uzoraka tumora spolnih stanica testisa s pozitivnim imunohistokemijskim izražajem HIF-1 α , 81% su ne seminomski tumori, a 19% su seminomi (Grafikon 3.).



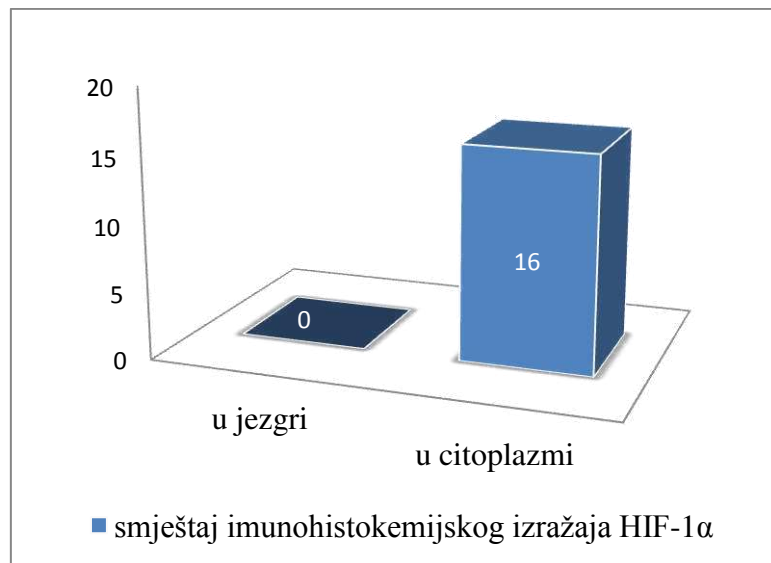
Grafikon 3. Udio ne seminomskih i seminomskih tumora spolnih stanica testisa s pozitivnim imunohistokemijskim izražajem HIF-1 α izražen u postotcima.

- Nije uočen imunohistokemijski izražaj HIF-1 α u jezgri niti jedne tumorske stanice HIF-1 α pozitivnih tumora spolnih stanica testisa (Tablica 7).

Smještaj IHK* izražaja HIF-1 α	Inicijalno metastatski tumori spolnih stanica testisa	Inicijalno nemetastatski tumori spolnih stanica testisa
u jezgri, n (%)	0	0
u citoplazmi, n (%)	8 (100%)	8 (100%)

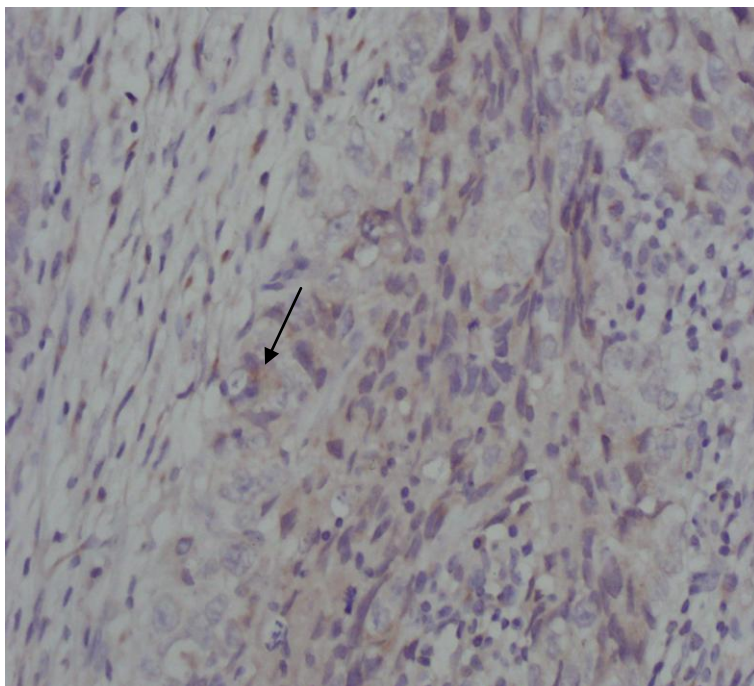
Tablica 7. Smještaj (jezgra ili citoplazma) imunohistokemijskog (IHK*) izražaja u HIF-1 α pozitivnim tumorima spolnih stanica testisa (n- broj uzoraka).

- Smještaj imunohistokemijskog izražaja HIF-1 α prikazan je Grafikonom 4.

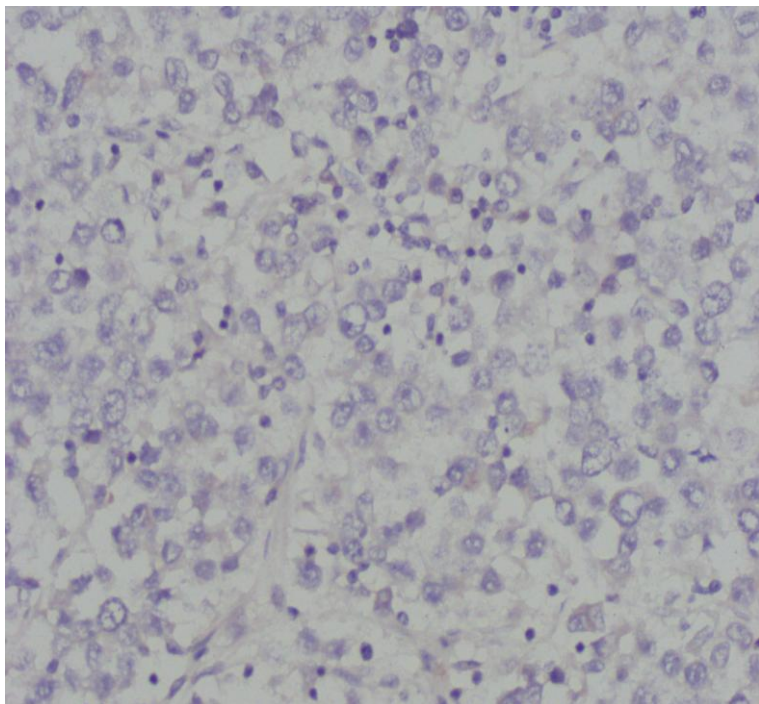


Grafikon 4. Smještaj imunohistokemijskog izražaja HIF-1 α tumora spolnih stanica testisa.

- Tako je za osnovni kriterij pozitivnosti na HIF-1 α uzeta djelomična zrnata, smeđa obojenost citoplazme tumorske stanice. Prema tome, svi tumori koji su uzeti kao pozitivni na HIF-1 α imali su izraženu citoplazmatsku obojenost bar dijela tumorskih stanica (Slika 3 i 4).



Slika 3. Neseminomski, inicijalno metastatski tumor, smeđkasto zrnato obojenje citoplazme (strelica), imunohistokemijsko bojanje na HIF-1 α , 40x.



Slika 4. Seminom inicijalno metastatski, nema obojenosti citoplazmi, imunohistokemijsko bojanje na HIF-1 α , 40x.

5. RASPRAVA

Tumori zametnih stanica testisa najčešće su neoplazme među muškarcima dobi između 15 i 35 godina (51). S tom značajkom se slažu i rezultati ovog istraživanja, gdje je većina ispitivanih tumora spolnih stanica testisa dijagnosticirana upravo u toj dobnoj skupini. Ovi tumori čine heterogenu skupinu podijeljenu na dva glavna patohistološka tipa, seminome i neoseminome. Njihov metastatski potencijal varira, ali znatan udio tumora, posebno neoseminoma, posjeduje sklonost metastaziranju (22). To pokazuju i rezultati ovog diplomskog rada prema kojima su se neoseminomi u većem broju prezentirali metastatskom bolešću.

Iako zasada još uvijek nije usvojen sustav klasifikacije tumora prema prognostičkim čimbenicima, dokazano je da su veličina primarnog tumora i infiltracija rete testisa neovisni prognostički čimbenici pojave okultnih metastaza (52). Infiltracija primarnog tumora u krvne i limfne žile (limfovaskularna invazija) je najvažniji prognostički čimbenik za pojavu metastaza i trebao bi biti procijenjen kod svih pacijenata s tumorom spolnih stanica testisa (53). Rezultati ovog istraživanja potkrepljuju te dokaze te su prema njima metastatski tumori u većem broju uzoraka pokazivali širenje u okolne strukture, primjerice infiltraciju rete testisa; te su imali prisutnu limfovaskularnu invaziju. Isto tako se i kod tumora, čija je prosječna veličina bila veća, radilo o tumorima koji su se prezentirali metastazama.

Patogeneza tumora spolnih stanica testisa još uvijek nije u potpunosti razjašnjena, ali se zna da različiti okolišni čimbenici imaju važnu ulogu u njihovom razvoju (54). Jedan od glavnih okolišnih čimbenika jest hipoksija, definirana kao razina tkivnog kisika $<7\%$ koncentracije u normalnom i dobro vaskulariziranom tkivu (55). Hipoksija potiče angiogenezu aktivacijom različitih proteina, uključujući i HIF-1 α , koji onda aktiviraju onkogene signalne puteve i inaktiviraju tumor supresore (56). Transkripcijski faktor HIF-1 α smatra se glavnim regulatorom koji je odgovoran za indukciju gena koji olakšavaju adaptaciju i preživljavanje stanica i čitavog organizma od normoksije do hipoksije (57). López-Lázarova studija iz 2007. godine pokazuje kako HIF-1 α igra vrlo važnu ulogu u, ne samo razvoju tumora, nego i u invaziji tih tumora i razvoju metastaza (58). Imunohistokemijske analize pokazale su tek zamjetljive vrijednosti HIF-1 α u benignim tumorima, povišene vrijednosti u primarnim malignim tumorima, i znatne vrijednosti u tumorskim metastazama, u odnosu na odsutnost u normalnom tkivu (59, 60). Prema tim podacima metastatski bi tumori trebali imati veću ekspresiju HIF-1 α nego nemetastatski tumori. Upravo na tome je temeljeno ovo istraživanje, gdje se, u obojenim preparatima tumorskog tkiva testisa, tumora koji su se inicijalno prezentirali metastatskom bolešću, promatrao imunohistokemijski izražaj HIF-1 α te se usporedio s njegovim izražajem u nemetastatskim tumorima. Prema rezultatima ovog diplomskog rada nema razlike u imunohistokemijskom izražaju HIF-1 α između inicijalno

metastatskih i nemetastatskih tumora spolnih stanica testisa, što je potrebno dodatno istražiti na većem uzorku.

Prema studiji Vranica i suradnika iz 2012. godine, ekspresija HIF-1 α pozitivna je u $\frac{1}{3}$ maligniteta (12/36, 33,3%), ali u niskom postotku stanica i bez obzira na histološki tip tumora, pri čemu je samo jezgrena obojenost razmatrana kao specifična (61). U ovom radu nije uočena jezgrina obojenost tumorskih stanica, ali jest smeđkasta zrnata obojenost citoplazme, i prema tome je izražaj čimbenika HIF-1 α , bio pozitivan u nešto većem broju uzoraka tumorskog tkiva testisa, te je uočena razlika u izražaju HIF-1 α između ne seminomskih i seminomskih tumora spolnih stanica testisa.

Prekomjerna ekspresija HIF-1 α pronađena je u različitim tumorima (41) te je u brojnim studijama zabilježena korelacija između prekomjerne ekspresije HIF-1 α i smrtnosti pacijenata, te loše prognoze i rezistencije na terapiju (62). Upravo bi ciljanje na signalne puteve HIF-1 α moglo biti novi pristup u terapiji tumora (41). Interakcija nekih novih lijekova sa signalnim putevima mogla bi blokirati funkciju HIF-1 α (60) i na taj način prevenirati invaziju tumora u okolne strukture te razvoj metastatske bolesti. Također bi se mogla povećati osjetljivost tumora na radio i kemoterapiju te se na taj način poboljšati prognoza i ishod pacijenata s tumorom. Zbog toga je potrebno usmjeriti daljnja istraživanja na razjašnjavanje važnosti djelovanja HIF-1 α u patogenezi tumora spolnih stanica testisa, a posebno na otkrivanje novih lijekova koji bi ciljali upravo na njegove signalne puteve.

6. ZAKLJUČAK

Zaključci ovog rada su:

1. prosječna dob pacijenata s ne seminomskim tumorom iznosila je 29 godina, a pacijenata sa seminomskim tumorom 39 godina,
2. tumori spolnih stanica testisa najčešće su bili smješteni u desnom testisu,
3. tumori koji su se inicijalno prezentirali metastatskom bolešću, u prosjeku su bili većih dimenzija od inicijalno nemetastatskih tumora. Prosječna veličina inicijalno metastatskog tumora iznosila 7,17 cm, a inicijalno nemetastatskog tumora spolnih stanica testisa 4,73 cm,
4. inicijalno metastatski tumori u većem postotku su pokazali širenje u okolne strukture, dok su inicijalno nemetastatski tumori više bili ograničeni na testis,
5. inicijalno metastatski tumori su u većem postotku bili histološkog ne seminomskog tipa tumora,
6. inicijalno metastatski tumori su u većem postotku uzoraka imali prisutnu limfovaskularnu invaziju nego inicijalno nemetastatski tumori spolnih stanica testisa,
7. analizom imunohistokemijskog izražaja HIF-1 α u uzorcima tumora spolnih stanica testisa, utvrđen je pozitivan imunohistokemijski izražaj HIF-1 α u istom broju uzoraka inicijalno metastatskih i nemetastatskih tumora spolnih stanica testisa,
8. uzorci ne seminomskih tumora imali su pozitivan imunohistokemijski izražaj HIF-1 α u većem broju (13/16) uzoraka, za razliku od seminomskih tumora koji su bili pozitivni u tek 3 uzorka (3/17),
9. nije uočen imunohistokemijski izražaj HIF-1 α u jezgri niti jedne tumorske stanice, već u citoplazmi kao smeđa zrnata obojenost.

7. POPIS CITIRANE LITERATURE

1. Krmpotić-Nemanić J, Marušić A. Anatomija čovjeka. 2., korigirano izdanje. Zagreb: Medicinska naklada; 2007. p. 378-81.
2. Standring S, Borley NR, Collins P, Crossman AR, Gatzoulis MA, Healy JC, et al., editors. Gray's Anatomy, The Anatomical Basis of Clinical Practice. 40th edition. London: Churchill Livingstone Elsevier; 2008. p. 1262-5.
3. Sadler TW. Langmanova Medicinska embriologija. 10. izdanje. Zagreb: Školska knjiga; 2008. p. 242-4.
4. Bradamante Ž, Kostović-Knežević Lj. Osnove histologije, udžbenik i atlas. Prema desetom američkom izdanju. Zagreb: Školska knjiga; 2005. p. 431-3.
5. Guyton AC, Hall JE. Medicinska fiziologija. 9. izdanje. Zagreb: Medicinska naklada; 1999. p. 876-83.
6. Rubin E, Farber JL. Pathology. 2nd edition. Philadelphia: J.B.Lippincott Company; 1994. p. 886-92.
7. Damjanov I, Jukić S, Nola M. Patologija. 3., prerađeno i dopunjeno izdanje. Zagreb: Medicinska naklada; 2011. p. 709-16.
8. Vrdoljak E, Šamija M, Kusić Z, Petković M, Gugić D, Krajina Z. Klinička onkologija. Zagreb: Medicinska Zaklada; 2013. p. 187-90.
9. Sachdeva K. Testicular cancer [Internet]. [Place unknown]: Medscape; [Date unknown] [updated 2015 Feb 16; cited 2015 Jun 8]. Available from: <http://emedicine.medscape.com/article/279007-overview>
10. McGlynn KA, Devesa SS, Graubard BI, Castle PE. Increasing incidence of testicular germ cell tumors among black men in the United States. *J Clin Oncol.* 2005 Aug; 23(24): 5757-61.
11. American Cancer Society. Cancer Facts & Figures 2015 [Internet]. Atlanta: American Cancer Society; 2015 [Accessed June 9, 2015]. Available from: <http://www.cancer.org/acs/groups/content/%40editorial/documents/document/acspc044552.pdf>
12. Bray F, Ferlay J, Devesa SS, McGlynn KA, Møller H. Interpreting the international trends in testicular seminoma and nonseminoma incidence. *Nat Clin Pract Urol.* 2006; 3: 532.
13. Hrvatski zavod za javno zdravstvo [Internet]. Bilten br.36. Incidencija raka u Hrvatskoj 2011. Zagreb, 2013 [cited 2015 Jun 2]. Available from: hzjz.hr/wp-content/uploads/2013/11/rak_2011.pdf
14. Einhorn LH. Treatment of testicular cancer: a new and improved model. *J Clin Oncol.* 1990; 8: 1777.

15. Siegel R, Ward E, Brawley O, Jemal A. Cancer statistics, 2011: The impact of eliminating socioeconomic and racial disparities on premature cancer deaths. *CA Cancer J Clin.* 2011; 61: 212.
16. Mostofi, F. K. Proceedings: Testicular tumors. Epidemiologic, etiologic, and pathologic features. *Cancer.* 1973; 32(5): 1186–201.
17. Muller, K. *Cancer Testis.* Thesis. Copenhagen: Munksgaard; 1962.
18. Travis LB, Fossa SD, Schonfeld SJ, McMaster ML, Lynch CF, Storm H. Second cancers among 40,576 testicular cancer patients: focus on long-term survivors. *J Natl Cancer Inst.* 2005 Sep; 97(18): 1354-65.
19. Holzik MF, Rapley EA, Hoekstra HJ, Sleijfer DT, Nolte IM, Sijmons RH. Genetic predisposition to testicular germ-cell tumours. *Lancet Oncol.* 2004; 5(6): 363-71.
20. Houldsworth J, Bosl GJ, Chaganti RSK. Biology and genetics of adult male germ cell tumors. In: Vogelzang N, Scardino PT, Shipley WU, Debruyne FMJ, Linehan WM, editors. *Comprehensive textbook of genitourinary oncology*, 3rd ed. Philadelphia: Lippincott Williams and Wilkins; 2006: 563.
21. Dieckmann KP, Pichlmeier U. Clinical epidemiology of testicular germ cell tumors. *World J Urol.* 2004; 22: 2.
22. Eble J, Sauter G, Epstein J, Sesterhenn I, editors. *Pathology and genetics of tumors of the urinary system and male genital organs.* Lyon: IARC Press, 2004.
23. Šitum M, Gotovac J i sur. *Urologija.* 2. dopunjeno i izmijenjeno izdanje. Zagreb: Medicinska naklada; 2011. p. 137-44.
24. DeVita VT, Lawrence TS, Rosenberg SA ,editors. *DeVita, Hellman, and Rosenberg's Cancer: Principles and Practice of Oncology.* 8th ed. Philadelphia PA: Lippincott Williams and Wilkins; 2008. p. 1463-88.
25. Donadio AC, Motzer RJ, Bajorin DF, Kantoff PW, Sheinfeld J, Houldsworth J, et al. Chemotherapy for teratoma with malignant transformation. *J Clin Oncol.* 2003; 21: 4285.
26. Steele G S, Richie J P. Clinical manifestations, diagnosis and staging of testicular germ cell tumors. [Internet].[Place unknown]. UpToDate; 2013. [Accessed June 14, 2015]. Available from: <http://www.uptodate.com/contents/clinical-manifestations-diagnosis-and-staging-of-testicular-germ-cell-tumors>
27. Tseng A Jr, Horning SJ, Freiha FS, et al. Gynecomastia in testicular cancer patients. Prognostic and therapeutic implications. *Cancer.* 1985; 56: 2534.

28. Rao Mk, Shetty Jk, Theerthanath S, Prajwal R. Metastatic seminoma with cervical lymphadenopathy as initial presentation and without retroperitoneal or mediastinal lymphadenopathy. *IJRRMS*. 2013; 3(3): 82–4.
29. Kabir Y, Kleynberg RL, Rotblatt MD, Miller JM, Feldman NR. The Case of the Missed Physical Examination: Testicular Carcinoma Presenting As a GI Bleed. *Journal of Clinical Oncology*. 2013 July; 31(20): 338-9.
30. Wang L, Pitman MB, Castillo C F-D, Dal Cin P, Oliva E. Choriocarcinoma involving the pancreas as first manifestation of a metastatic regressing mixed testicular germ cell tumor. *Modern Pathology: An Official Journal of the United States and Canadian Academy of Pathology, Inc.* 2004; 17(12): 1573–80.
31. Bhalla RK, Jones TM, Errington D, Roland NJ. Metastatic testicular seminoma- a case report. *Auris Nasus Larynx*. 2002 Apr; 29(2): 219-22.
32. International Germ Cell Consensus Classification: a prognostic factor-based staging system for metastatic germ cell cancers. International Germ Cell Cancer Collaborative Group. *J Clin Oncol*. 1997; 15(2): 594-603.
33. Benson CB. The role of ultrasound in diagnosis and staging of testicular cancer. *Semin Urol*. 1988; 6: 189.
34. Marth D, Scheidegger J, Studer UE. Ultrasonography of testicular tumors. *Urol Int*. 1990; 45: 237.
35. Toren PJ, Roberts M, Lecker I, et al. Small incidentally discovered testicular masses in infertile men--is active surveillance the new standard of care? *J Urol*. 2010; 183: 1373.
36. Eifler JB Jr, King P, Schlegel PN. Incidental testicular lesions found during infertility evaluation are usually benign and may be managed conservatively. *J Urol*. 2008; 180: 261.
37. Leibovitch I, Foster R, Kopecky K, Donohue JP. Improved accuracy of computerized tomography – based clinical staging in low stage nonseminomatous germ cell cancer using size criteria of retroperitoneal lymph nodes. *J Urol*. 1995; 154: 1759.
38. Huddart RA, O'Doherty MJ, Padhani A, et al., editors. 18fluorodeoxyglucose positron emission tomography in the prediction of relapse in patients with high-risk, clinical stage I nonseminomatous germ cell tumors: preliminary report of MRC Trial TE22--the NCRI Testis Tumour Clinical Study Group. *J Clin Oncol*. 2007; 25: 3090.
39. Fleming ID, Cooper JS, Henson DE, et al ., editors. *AJCC Cancer Staging Manual*. American Joint Committee on Cancer Staging Manual. 5th edition. Lippincott-Raven: Philadelphia; 1997. p. 226-7.

40. National Cancer Institute, at the National Institutes of Health [Internet]. Bethesda, MD: Testicular cancer/health professionals [cited 2015 Jun 26]. Available from: <http://www.cancer.gov/cancertopics/pdq/treatment/testicular/HealthProfessional>
41. Ke Q, Costa M. Hypoxia-Inducible Factor-1 (HIF-1). *Molecular Pharmacology*. 2006; 70(5): 1469–80.
42. Goldberg MA, Dunning SP, Bunn HF. Regulation of the erythropoietin gene: evidence that the oxygen sensor is a heme protein. *Science (Wash DC)*. 1988; 242: 1412–15.
43. Semenza GL, Nejfelt MK, Chi SM, Antonarakis SE. Hypoxia-inducible nuclear factors bind to an enhancer element located 3' to the human erythropoietin gene. *Proc Natl Acad Sci USA* . 1991; 88: 5680–4.
44. Wang GL, Jiang BH, Rue EA, Semenza GL. Hypoxia-inducible factor 1 is a basic-helix-loop-helix-PAS heterodimer regulated by cellular O₂ tension. *Proc Natl Acad Sci USA*. 1995; 92: 5510–4.
45. Salceda S, and Caro J. Hypoxia-inducible factor 1(HIF-1) protein is rapidly degraded by the ubiquitin-proteasome system under normoxic conditions. Its stabilization by hypoxia depends on redox-induced changes. *J Biol Chem*. 1997; 272: 22642-7.
46. Huang LE, Arany Z, Livingston DM, Bunn HF. Activation of hypoxia inducible transcription factor depends primarily upon redox-sensitive stabilization of its alpha subunit. *J Biol Chem*. 1996; 271: 32253–9.
47. Kallio PJ, Pongratz I, Gradin K, McGuire J, Poellinger L. Activation of hypoxia-inducible factor 1alpha: posttranscriptional regulation and conformational change by recruitment of the Arnt transcription factor. *Proc Natl Acad Sci USA*. 1997; 94: 5667–72.
48. Lando D, Peet DJ, Whelan DA, Gorman JJ, Whitelaw ML. Asparagine hydroxylation of the HIF transactivation domain a hypoxic switch. *Science (Wash DC)*. 2002; 295: 858–61.
49. Semenza GL. Regulation of mammalian O₂ homeostasis by hypoxia-inducible factor 1. *Annual Review of Cell and Developmental Biology*. 1999; 15: 551–78.
50. Talks KL, Turley H, Gatter KC, Maxwell PH, Pugh CW, Ratcliffe PJ, and Harris AL. The expression and distribution of the hypoxia-inducible factors HIF-1alpha and HIF-2alpha in normal human tissues, cancers, and tumor-associated macrophages. *Am J Pathol*. 2000; 157: 411–21.
51. Rajpert-de Meyts E, Hoei-Hansen CE. From gonocytes to testicular cancer: the role of impaired gonadal development. *Ann N Y Acad Sci*. 2007; 1120:168–80.
52. Warde P, Specht L, Horwich A et al. Prognostic factors for relapse in stage I seminoma managed by surveillance. *J Clin Oncol* 2002; 20: 4448–52.

53. Schmoll HJ, Souchon R, Krege S, Albers P, Beyer J, Kollmannsberger C, Wittekind C. European consensus on diagnosis and treatment of germ cell cancer: A report of the European Germ Cell Cancer Consensus Group (EGCCCG). *Annals of Oncology*. 2004; 15(9), 1377–99.
54. Diéz-Torre A, Silván U, Díaz-Núñez M, et al., editors. The role of microenvironment in testicular germ cell tumors. *Cancer Biol Ther*. 2010;10:529–36.
55. Lundgren K, Holm C, Landberg G. Hypoxia and breast cancer: prognostic and therapeutic implications. *Cell Mol Life Sci*. 2007; 64: 3233–47.
56. Mabeesh NJ, Amir S. Hypoxia-inducible factor (HIF) in human tumorigenesis. *Histol Histopathol*. 2007; 22: 559–72.
57. Semenza GL. Hypoxia-inducible factor 1: master regulator of O₂ homeostasis. *Curr Opin Genet Dev*. 1998; 8: 588–94.
58. López-Lázaro M. Why do tumors metastasize? *Cancer Biology and Therapy*. 2007; 6(2); 141–4.
59. Zhong H, De Marzo AM, Laughner E, Lim M, Hilton DA, Zagzag D, et al., editors. Overexpression of hypoxia-inducible factor 1 α in common human cancers and their metastases. *Cancer Res*. 1999; 59: 5830–5.
60. Harris AL. Hypoxia- a key regulatory factor in tumour growth. *Nat Rev Cancer*. 2002; 2: 38–47.
61. Vranic S., Hes O., Grossmann P., Gatalica Z. Low Frequency of HIF-1 α Overexpression in Germ Cell Tumors of the Testis. *Applied Immunohistochemistry & Molecular Morphology*. 2012; 21(2): 1.
62. Semenza GL. Targeting HIF-1 for cancer therapy. *Nat Rev Cancer*. 2003; 3:721–32.

8. SAŽETAK

Cilj istraživanja: Tumori testisa su relativno rijetki te čine tek 1-2% svih malignih tumora kod muškaraca. Unatoč tome, oni su najčešći maligni tumori muškaraca između 15 i 35 godina. Jednim od glavnih okolišnih čimbenika u patogenezi tumora testisa smatra se hipoksija, koja dovodi do aktivacije transkripcijskog faktora HIF-1 α . U brojnim studijama uočena je korelacija HIF-1 α i rezistencije na radio/kemoterapiju te metastatskog potencijala tumora. Prema tome, glavni cilj ovog istraživanja jest utvrditi i usporediti imunohistokemijski izražaj HIF-1 α između inicijalno metastatskih i nemetastatskih tumora testisa.

Materijali i metode: Retrospektivno istraživanje obuhvatilo je patohistološke nalaze 33 pacijenta dobivene nakon orhidektomije te histološki potvrđene dijagnoze tumora testisa pri Kliničkom zavodu za patologiju, sudsku medicinu i citologiju KBC-a Split. Iz PHD nalaza analizirani su sljedeći parametri: godište, lateralizacija tumora, veličina tumora, širenje tumora, histološki tip tumora, prisutnost tumora u resekcijskom rubu sjemenskog snopa, prisutnost limfovaskularne invazije te dodatni patohistološki nalaz koji uključuje intratubularnu neoplaziju spolnih stanica. Arhivski uzorci tumorskog tkiva u parafinskim blokovima opisanih pacijenta korišteni su za imunohistokemijsku analizu izražaja čimbenika HIF-1 α u tumorskim stanicama.

Rezultati: Od 33 uzorka tumora spolnih stanica testisa imunohistokemijski obojenih na HIF-1 α (17 inicijalno metastatskih, 16 inicijalno nemetastatskih), njih 16 (48%) bilo pozitivno na HIF-1 α . Od toga se u 8 slučajeva (24%) radilo o inicijalno metastatskim tumorima, te isto tako u 8 slučajeva (24%) o inicijalno nemetastatskim tumorima zametnih stanica testisa. Od 16 tumora pozitivnih na HIF-1 α , njih 13 (81%) spada u neseminomske tumore testisa, a preostala 3 (19%) su seminomski tumori. Prosječna veličina inicijalno metastatskih tumora spolnih stanica testisa iznosila je 7,17 cm, a inicijalno nemetastatskih 4,73 cm. Uočeno je da su širenje tumora u okolne strukture i limfovaskularna invazija bili prisutni u većem broju uzoraka inicijalno metastatskih tumora spolnih stanica testisa.

Zaključci: Analizom imunohistokemijskog izražaja HIF-1 α u tumorima spolnih stanica testisa nije utvrđena razlika u imunohistokemijskom izražaju HIF-1 α između inicijalno metastatskih i inicijalno nemetastatskih tumora testisa. U brojnim studijama uočena je povezanost imunohistokemijskog izražaja HIF-1 α s invazijom tumora i pojavom metastaza te s rezistencijom na radio/ kemoterapiju i loš ishod. Stoga su daljnja istraživanja usmjerena na otkrivanje novih lijekova koji bi za cilj djelovanja imali upravo puteve preko kojih svoju funkciju obavlja HIF-1 α .

9. SUMMARY

Diploma thesis title: Expression of HIF1 α in initially metastatic and non-metastatic germ cell tumors of the testis from 2003-2015 years.

Objectives and background: Testicular tumors are relatively rare, since they make 1-2% of all malignant tumors in the male population. However, they're the most common malignant tumors in men at ages 15 and 35 years. One of the key environmental factors in pathogenesis of germ cell tumors of the testis is hypoxia which triggers HIF-1 α activation. A correlation between HIF-1 α overexpression and treatment resistance, or metastatic potential has been noted in many studies. The aim of the present study was to analyze expression of HIF-1 α between initially metastatic and non-metastatic germ cell tumors of the testis.

Materials and Methods: In period from 2005 to 2015 pathohistological data of 33 patients, who underwent orchidectomy with confirmed diagnosis of germ cell tumor of the testis, were retrospectively reviewed. Data were collected from archives of the Department of Pathology, University Hospital Split. Pathohistological characteristics; patient's age, tumor lateralization, tumor size, tumor invasion, histological type, resection margins from the spermatic cord, limfovascular invasion and additional finding, were analyzed from PHD. Archival paraffin-embedded tumor tissue samples of described patients were used for immunohistochemical analysis of the HIF-1 α expression in tumor cells.

Results: Of the 33 immunohistochemically stained tissue samples, expression of HIF-1 α was present in 16 cases (48%), 8 initially metastatic (24%) and 8 (24%) initially non-metastatic germ cell tumors of the testis. 13 (81%) of 16 HIF-1 α positive tumors, were nonseminomas, and 3 (19%) were seminomas. Average size of initially metastatic tumors were 7,17 cm, and 4,73 cm of initially non-metastatic germ cell tumors of the testis. It has been noted that tumor extension and limfovascular invasion were present in a number of cases of initially metastatic germ cell tumors.

Conclusions: Analyzing the expression of HIF-1 α in testicular germ cell tumors, it has been established that there's no difference in HIF-1 α expression between initially metastatic and non-metastatic germ cell tumors of the testis. A connection between HIF-1 α overexpression and tumor extension, metastases appearance or treatment resistance and poor prognosis, has been noted in many studies. Hence, further studies are focused on finding novel therapeutic agents targeting signal-transduction pathways of HIF-1 α .

10. ŽIVOTOPIS

OSOBNI PODACI

Ime i prezime: Tea Livaja
Datum rođenja: 25. siječnja 1991.
Mjesto rođenja: Konjic, Bosna i Hercegovina
Državljanstvo: Hrvatsko
Narodnost: Hrvatica
Kućna adresa: Poljička cesta 5, 21 000 Split
e-mail: tea_livaja8@hotmail.com

OBRAZOVANJE

- 1997. - 2005. Osnovna škola „Blatine-Škrape“, Split
- 2005. - 2009. Zdravstvena škola-Split, smjer: farmaceutski tehničar
- 2009. - 2015. Medicinski fakultet Sveučilišta u Splitu, smjer doktor medicine

KONGRESNI SAŽECI

1. Mateljan I, Livaja T, Golubić M, Almić A, Begović I, Kokeza M, Gudelj K, Jurlina M, Poljak N, Vilović K. **EGFR/HER2 negative Acinic cell carcinoma arising in Nasal Cavity-case report.** In Book of Abstracts of the 8th ISABS Conference on Forensic, Anthropologic and Medical Genetics and Mayo Clinic Lectures in Translational Medicine. 2013 June 24-28; Split, Croatia

2. Kokeza M, Gudelj K, Livaja T, Mateljan I, Golubić M, Almić A, Begović I, Bušić Nj, Vilović K. **p53 and p16 (INK) in an unusual histopathological picture of lower lip lesion-case report.** In Book of Abstracts of the 8th ISABS Conference on Forensic, Anthropologic and Medical Genetics and Mayo Clinic Lectures in Translational Medicine. 2013 June 24-28; Split, Croatia

3. Golubić M, Almić A, Begović I, Kokeza M, Gudelj K, Livaja T, Mateljan I, Stipić R, Vilović K. **Non-traumatic mucosal neuroma of gallbladder non associated with MEN 2B- case report.** In Book of Abstracts of the 8th ISABS Conference on Forensic, Anthropologic and Medical Genetics and Mayo Clinic Lectures in Translational Medicine. 2013 June 24-28; Split, Croatia

4. Mateljan I, Livaja T, Vilović K. **Correlation between expression of immunohistochemical staining for CK7 and CD10 with Fuhrman grade in Clear Cell Renal Cell Carcinoma.** In Book of Abstracts of the 9th ISABS Conference on Forensic, Anthropologic Genetics and Mayo Clinic Lectures in Individualized Medicine. 2015 June 22-26; Bol, Croatia

5. Livaja T, Mateljan I, Golubić M, Vuko A, Vilović K. **Expression of HIF1 α in initially metastatic and non-metastatic germ cell tumors of the testis.** In Book of Abstracts of the 9th ISABS Conference on Forensic, Anthropologic Genetics and Mayo Clinic Lectures in Individualized Medicine. 2015 June 22-26; Bol, Croatia

VJEŠTINE I AKTIVNOSTI

- Demonstratorica na Katedri za anatomiju u akademskoj godini 2013./2014. i 2014./2015.
- Poznavanje stranih jezika: aktivno služenje engleskim jezikom, pasivno poznavanje njemačkog i španjolskog jezika.

ČLANSTVA

- 2012. - 2014. godine član CroMSIC- udruge (Croatian Medical Students' International Committee)
- 2014. godine predsjednica Odbora za edukaciju (eng. Standing Committee on Medical Education - SCOME)

OSTALE AKTIVNOSTI

- Od 1999. godine bavim se pjevanjem.
- Od 2014. godine bavim se plesom.
- Vozačka dozvola B kategorije.