

Usporedba hormonskog i HER2 statusa u primarnim i metastatskim karcinomima dojke

Fabris, Mila

Master's thesis / Diplomski rad

2016

Degree Grantor / Ustanova koja je dodijelila akademski / stručni stupanj: **University of Split, School of Medicine / Sveučilište u Splitu, Medicinski fakultet**

Permanent link / Trajna poveznica: <https://um.nsk.hr/um:nbn:hr:171:874495>

Rights / Prava: [In copyright](#)/[Zaštićeno autorskim pravom.](#)

Download date / Datum preuzimanja: **2024-07-06**



Repository / Repozitorij:

[MEFST Repository](#)



**SVEUČILIŠTE U SPLITU
MEDICINSKI FAKULTET**

Mila Fabris

**USPOREDBA HORMONSKOG I HER2 STATUSA
U PRIMARNIM I METASTATSKIM KARCINOMIMA DOJKE**

Diplomski rad

Akadska godina: 2016./2017.

Mentor: Prof. dr. sc. Snježana Tomić, dr. med.

Split, prosinac 2016.

**SVEUČILIŠTE U SPLITU
MEDICINSKI FAKULTET**

Mila Fabris

**USPOREDBA HORMONSKOG I HER2 STATUSA
U PRIMARNIM I METASTATSKIM KARCINOMIMA DOJKE**

Diplomski rad

Akadska godina: 2016./2017.

Mentor: Prof. dr. sc. Snježana Tomić, dr. med.

Split, prosinac 2016.

Zahvaljujem se mojoj dragoj mentorici prof.dr.sc.Snježani Tomić, dr.med. na nesebičnoj podršci i savjetima tokom cijelog studija. Hvala Vam na uloženom trudu, strpljenju i stručnoj pomoći prilikom izrade diplomskog rada, te što ste mi ujedno pružili primjer liječnika kakvog želim postati.

Mojoj majci Jelici...bila si moj najstrastveniji i najvjerniji navijač. Zahvaljujući tvojoj neiscrpnj snazi i bezuvjetnoj ljubavi moj san se ostvario. Hvala ti što sam ti uvijek bila prioritet, što si mi usadila uvjerenje da mogu postići sve što želim i što si najbolji uzor.

Mom blagom i strpljivom ocu Nikši...ti si moj kamen mudrosti, svojim primjerom si mi pokazao kakav čovjek želim biti. Hvala ti što si me čekao na hodniku Anatomije, nikad neću zaboraviti tvoj oslonac i tople riječi.

Mom bratu Damiru... stalno si me poticao da napredujem, neizmjereno se veselio mojim uspjesima i mamio osmijeh na lice kad je bilo teško. Uz tebe je sve bilo lakše, hvala ti.

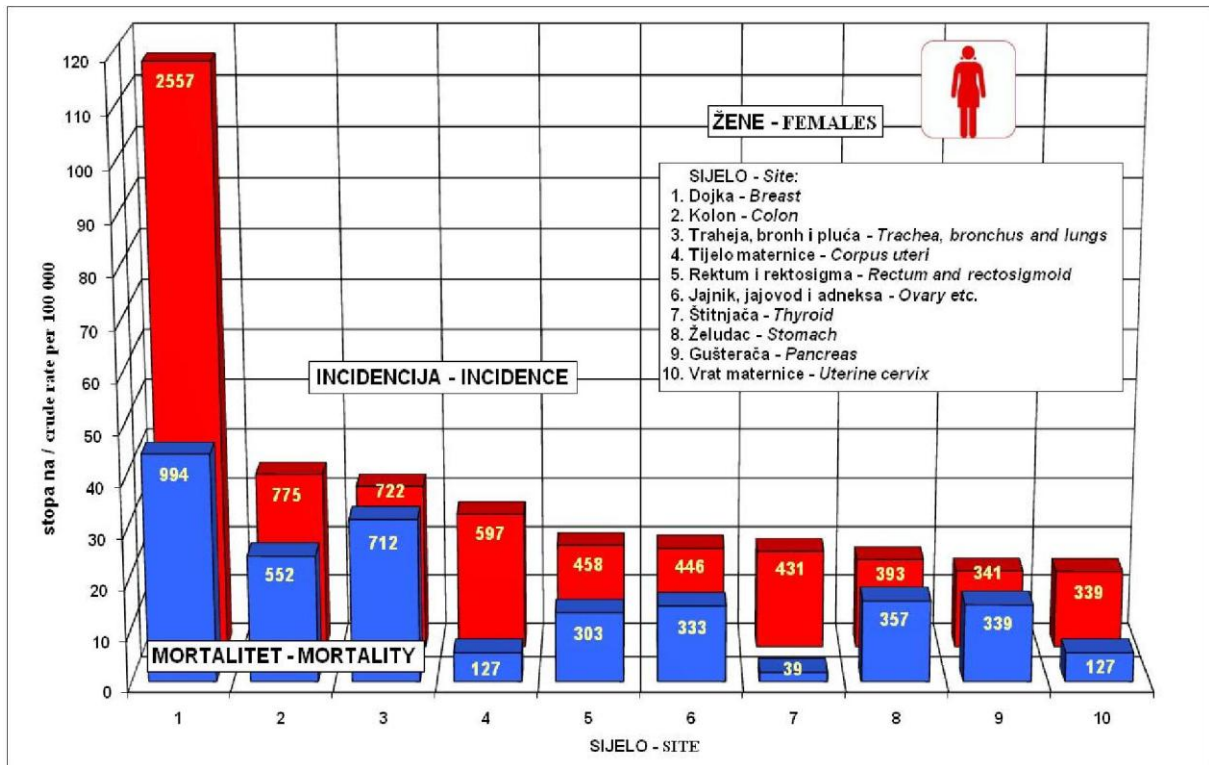
Mojoj baki Vidi, dida Nenadu i dida Vladi...anđeli moji, ostavili ste vječni trag ljubavi, uvijek ste u mojim mislima i djelima.

SADRŽAJ

1. UVOD	1
1.1. Epidemiologija karcinoma dojke	2
1.2. Etiologija	2
1.3. Kliničke osobitosti i dijagnostika	3
1.4. Histološka klasifikacija	4
1.5. Klinička klasifikacija	7
1.6. Molekularna klasifikacija	8
1.7. Prognostički i prediktivni čimbenici	9
1.8. Heterogenost karcinoma dojke	9
2. CILJEVI ISTRAŽIVANJA	11
2.1. Ciljevi istraživanja	12
3. MATERIJALI I METODE ISTRAŽIVANJA	13
3.1. Ispitanice	14
3.2. Imunohistokemijske analize	14
4. REZULTATI	16
5. RASPRAVA	20
6. ZAKLJUČCI	23
7. LITERATURA	25
8. SAŽETAK	29
9. SUMMARY	31
10. ŽIVOTOPIS	33

1.1. Epidemiologija karcinoma dojke

Karcinom dojke je najčešća maligna bolest i na drugom mjestu po smrtnosti od malignih tumora u žena (1). Prema podacima Registra za rak Republike Hrvatske koncem 60-ih godina broj registriranih bolesnica s rakom dojke kretao se oko 1000 novih slučajeva godišnje, dok se koncem 80-ih godina taj broj povećao na 1500 (slika 1.). Rak dojke u Republici Hrvatskoj je prema podacima iz 2013. godine na prvom mjestu i po incidenciji i mortalitetu u žena u dobi od 30 do 80 godina. U 2013 godini od raka je oboljelo 9796 žena, 2557 (26%) je oboljelo od karcinoma dojke, a 994 su umrle od raka dojke (2). U Republici Hrvatskoj se povećava stopa incidencije i smrtnosti uz porast broja bolesnica mlađe dobi. Poboljšanje preživljenja bolesnica s rakom dojke može se djelomično objasniti otkrivanjem većeg broja manjih tumora s povoljnijim histološkim značajkama tj. u ranoj dijagnostici (3).



Slika 1. Najčešća sijela raka u žena u 2013.godini (Preuzeto iz: HZJZ, Registar za rak, Incidencija raka u Hrvatskoj 2013, Bilten br.38).

Najveća incidencija karcinoma dojke je u Sjevernoj Americi i sjevernoj Europi a najmanja u Aziji i Africi (4).

1.2. Etiologija karcinoma dojke

Etiologija karcinoma dojke je multifaktorijalna. Osim genskih utjecaja vezanih za mutaciju tumorsupresorskih gena BRCA1 i BRCA2, utjecaj imaju i okolišni čimbenici:

visoko kalorijska prehrana, manjak fizičke aktivnosti, povećana konzumacija alkohola, pušenje, stres, izloženost ionizirajućem zračenju, kao i hormonski utjecaji vezani uz ranu menarhu, kasnu menopauzu, nuliparitet, prvi porod u kasnijoj životnoj dobi, te hormonsko nadomjesno liječenje (5).

1.3. Kliničke osobitosti i dijagnostika karcinoma dojke

Najčešći simptom karcinoma dojke je palpabilan čvor, kojeg može pratiti retrakcija kože, uvlačenje bradavice ili iscjedak. Rjeđe, jedini simptom može biti povećanje aksilarnih limfnih čvorova bez uočljivih abnormalnosti tkiva dojke (6).

Dijagnostičke slikovne metode koje se rutinski koriste u ranoj dijagnostici karcinoma dojke su: mamografija, ultrazvuk i magnetska rezonancija dojki.

Mamografija je široko dostupna dijagnostička metoda za detekciju karcinoma dojke u žena starijih od 40 godina (7).

Ultrazvuk dojke je metoda izbora za dijagnostiku bolesti dojke u žena mlađih dobnih skupina (do 40-e godine života) zbog zasjenjenosti dojki uzrokovane obilnijim žljezdanim parenhimom koji ih čini manje dostupnima mamografiji. Ultrazvuk dojke je metoda komplementarna mamografiji, a usporednom primjenom točnost nalaza povećava se do 98% (8). Magnetska rezonancija najsenzitivnija je metoda u dijagnostici karcinoma dojke, no njena primjena ograničena je na žene koje su nosioci mutacije BRCA1 i BRCA2 gena, a koristi se i u preoperativnoj dijagnostici lobularnih karcinoma (7). Za konačnu dijagnozu potrebna je patohistološka potvrda, koja je dio standardne preoperativne obrade.

1.4. Histološka klasifikacija

Na osnovu histoloških karakteristika invazivni karcinomi dojke se prema Histološkoj klasifikaciji Svjetske zdravstvene organizacije dijele u različite podtipove (9):

- Invazivni karcinom bez posebne oznake (NOS)
- Invazivni lobularni karcinom
- Tubularni karcinom
- Kribriiformni karcinom
- Mucinozni karcinom
- Karcinom s medularnim značajkama
- Karcinom s apokrinom diferencijacijom
- Karcinom s diferencijacijom tipa prstena pečatnjaka
- Invazivni mikropapilarni karcinom
- Metaplastični karcinom bez posebne oznake

Invazivni karcinom bez posebne oznake (NOS, DCIS) je najčešći oblik preinvazivnog karcinoma dojke. Riječ je o proliferaciji atipičnih epitelnih stanica, bez probijanja bazalne membrane kanalića i bez infiltracije strome. Zadnjih deset godina bilježi se porast NOS zahvaljujući mamografskom probiru s 5% na 15-30% (10). Podijeljen je u pet podtipova: papilarni, mikropapilarni, kribriiformni, solidni i komedo. Prva četiri zovu se još i non-comedo NOS, histološki i klinički su manje agresivni. Komedo NOS su brzoproliferativni, aneuploidni, imaju visoku ekspresiju HER2neu i agresivnijeg su ponašanja (11). Estrogenski receptori su pozitivni u 70% slučajeva, HER2 u oko 50% DCIS-a, a mutacija tumorsupresorskog gena p53 prisutna je u 25% slučajeva (12).

Invazivni lobularni karcinom in situ (LCIS) nastaje u terminalnoj duktulo-lobularnoj jedinici. Smatra se rizičnim čimbenikom, a ne direktnim prekursorom karcinoma dojke. Pacijentice sa LCIS-om imaju 7-12 puta veći rizik za razvoj raka od ostatka populacije (13). Rizik nastanka invazivnog karcinoma u istoj dojci (unilateralno) iznosi 18%, a kontralateralno 14%. Za razliku od DCIS-a, LCIS nije vidljiv na mamogramu, te se uglavnom otkriva kao „slučajan nalaz“ (14). Pojavljuje se često u mlađih bolesnica u premenopauzalnoj dobi.

Tubularni karcinom čini 2% invazivnih karcinoma. U usporedbi s duktalnim, tubularni se češće javlja kod starijih pacijentica, manji je po veličini (0,2-2 cm, većina 1 cm), i rjeđe zahvaća limfne čvorove. Mikroskopski se vidi šiljasti tubuli otvorenog lumena omeđeni sa jednim redom epitelnih stanica (izgled poput suze). Gotovo su uvijek ER i PR pozitivni, a

HER2 negativni. Imaju odličnu prognozu. Zahvaćenost aksilarnih limfnih čvorova je rijetka (8).

Invazivni karcinom nespecificiranog tipa (duktalni karcinom) obuhvaća najveću skupinu karcinoma dojke (40-70%). Tvrdi su na palpaciju, površina reza je sivo bijela sa žutim prugama. Oko 70-80% duktalnih karcinoma dojke imaju pozitivne estrogenske receptore i u 15-20% slučajeva su HER2 pozitivnog statusa (8).

Lobularni karcinom čini 5-15% invazivnih tumora dojke, posljednjih 20 godina u stalnom je porastu. Incidencija je povećana u žena iznad 50 godina što bi se moglo pripisati povećanoj upotrebi hormonske nadomjesne terapije (15). Srednja dob bolesnica sa invazivnim lobularnim karcinomom je 1-3 godine starije od bolesnica s invazivnim duktalnim karcinomom (8). Većina žena prezentira se s palpabilnom masom koja može zahvatiti bilo koji dio dojke iako se najčešće smještene centralno. Imaju visoku stopu multicentričnosti kao i pojavu kontralateralnih tumora (8-19%). Mikrokalcifikati se rjeđe javljaju. Građen je od malih atipičnih stanica koje formiraju jednorodne tračke unutar vezivne strome. Tračci se koncentrično redaju oko normalnih kanalića. Ovaj tip karcinoma je ER pozitivan u 70-95% slučajeva, PR pozitivan u 60-70% slučajeva, dok je HER2 rijetko pozitivan (8).

Medularni karcinom čini 1 do 7% karcinoma dojke. Mekan je i dobro ograničen pa se mamografski može zamijeniti s benignim tumorom. Makroskopski su često vidljiva područja nekroze i hemoragije, veličina uglavnom od 2 do 2,9 cm (16). Poznato je pet morfoloških karakteristika (dijagnostičkih kriterija): mikroskopski je karakteriziran sincicijalnim nakupinama stanica, gustim limfoplazmocitnim upalnim infiltratom, odsutnošću tubula i dobro je ograničen. Imunohistokemijski, ovi su tumori gotovo uvijek trostruko negativni. Ovaj tip tumora češće se javlja u žena s mutacijom BRCA gena (8).

Mucinozni karcinom je karakteriziran nalazom ekstracelularnog i intracelularnog mucina, čini 2% tumora i javlja se u starijih žena. Za postavljanje dijagnoze mucinoznog karcinoma, > 90% tumora mora imati mucinoznu morfologiju. Uglavnom je hormon ovisan, HER2 negativan. Prognoza te vrste karcinoma je dobra (8).

U patohistološkom opisu raka dojke treba navesti: veličinu tumora u dvije dimenzije, stupanj zloćudnosti (gradus), Ki 67 proliferacijski indeks, status hormonskih receptora, status HER2, odnos tumora prema reznim rubovima kirurškog zahvata, broj pregledanih i pozitivnih aksilarnih limfnih čvorova, te odnos tumora prema krvnim i limfnim žilama (17).

Histološki gradus prema Elston i Ellis-ovoj shemi određuje se za sve histološke tipove raka dojke prema tri histološka parametra: udio stvaranje žljezdanih tubula, pleomorfizam jezgara tumorskih stanica i broj mitozna na 10 vidnih polja velikog povećanja.

Svaki parametar ocjenjuje se pojedinačno bodovima od 1 do 3. Nakon zbrajanja bodova svih parametara određuje se stupanj diferenciranosti prema sljedećoj shemi:

- 3-5 bodova, dobrodiferencirani karcinom, gradus I
- 6-7 bodova, umjereno diferencirani karcinom, gradus II
- 8-9 bodova, slabo diferencirani karcinom, gradus III

Histološki gradus značajno je povezan s učestalošću recidiva i duljinom preživljenja (8).

1.5. Klinička klasifikacija

Za određivanje kliničkog stadija karcinoma dojke najčešće se koristi TNM klasifikacija, koja obuhvaća podatke o veličini tumora (T), statusu regionalnih limfnih čvorova (N) i udaljenim metastazama (M) (17).

- **T: primarni tumor**

- Tx: primarni tumor ne može se odrediti
- T0: ne može se dokazati primarni tumor
- TiS: neinvazivni (in situ) karcinom
- T1: tumor dojke promjera ≤ 2 cm
 - T1mic: mikroinvazija ≤ 0.1 cm
 - T1a: tumor >0.1 cm, a ≤ 0.5 cm
 - T1b: tumor >0.5 cm, a ≤ 1 cm
 - T1c: tumor >1 cm, a ≤ 2 cm
- T2: tumor dojke promjera >2 cm, a ≤ 5 cm
- T3: tumor dojke promjera >5 cm
- T4: tumor dojke bilo koje veličine s izravnom proširenošću na torakalnu stijenku ili kožu
 - T4a: zahvaćanje torakalne stijenke
 - T4b: edem kože (uključujući izgled kože poput narančine kore) ili ulceracija na koži dojke ili satelitski kožni čvorovi ograničeni na istu dojku
 - T4c: oboje (T4a i T4b)
 - T4d: upalni karcinom

- **N regionalni (ipsilateralni) limfni čvorovi**

- Nx: postojanje metastaza u regionalnim limfnim čvorovima nije moguće odrediti
- N0: bez metastaza u regionalnim limfnim čvorovima
- N1: metastaze u pomičnim aksilarnim limfnim čvorovima
- N2: metastaze u aksilarnim limfnim čvorovima koji su međusobno ili u odnosu na okolinu fiksirani
- N3: metastaze u istostranim infraklavikularnim, unutrašnjim mamarnim ili supraklavikularnim limfnim čvorovima

- **M udaljene metastaze**

- M0: bez udaljenih metastaza

- M1: prisutne udaljene metastaze

Klinički stadij bolesti

- Stadij 0: Tis
- Stadij IA: T1, N0, M0
- Stadij IB: T0-1, N1mi, M0
- Stadij IIA: T0-1, N1, M0 ili T2, N0, M0
- Stadij IIB: T2, N1, M0 ili T3, N0, M0
- Stadij IIIA: T0-3, N2, M0 ili T3, N1-2, M0
- Stadij IIIB: T4, bilo koji N, M0
- Stadij IIIC: bilo koji T, N3, M0
- Stadij IV: bilo koji T, bilo koji N, M1

(8).

1.6. Molekularna klasifikacija

Karcinom dojke je heterogena bolest i postojeća histološka klasifikacija je nedovoljna da bi potpuno odredila klinički tijek bolesti. Različiti ishod bolesti u pacijenata s istim histološkim tipom i gradusom nastaju upravo zbog molekularne različitosti tumora. Metodom transkripcijskog profiliranja definirano je 5 različitih podtipova karcinoma dojke: luminalni A, luminalni B, HER2 pozitivni, bazalni i podtip „nalik normalnoj dojci“ (18).

ER-pozitivna skupina obuhvaća luminalne tumore, koji uz ekspresiju gena za ER, ekspimiraju gene karakteristične za luminalne epitelne stanice (CK8/18). Naknadnim istraživanjem luminalni tumori razdvojeni su u 2 podskupine: luminalnu A, (karakteriziranu visokim stupnjem aktivacije ER puta), te luminalnu B (koja ima nižu ekspresiju ER, te visoku ekspresiju gena koji utječu na staničnu proliferaciju).

ER-negativnu skupinu čine tri biološki različite skupine tumora: HER2-pozitivna, bazalna i podskupina „nalik normalnoj dojci“. HER2-pozitivna podskupina većinom ima negativnu ekspresiju ER, te ekspimiraju gene vezene uz HER2 amplifikaciju. Dio tumora koji uz amplifikaciju HER2 gena, ima pozitivnu ekspresiju ER, metodom transkripcijskog profiliranja grupira se zajedno s tumorima luminalne B skupine. Karcinomi bazalnog podtipa karakterizirani su negativnošću za ER i HER2, a ekspimiraju gene karakteristične za bazalne/mioepitelne stanice: CK 5, CK17, integrin 4, laminin, P-cadherin i EGFR. Skupina tumora koja čini podtip "nalik normalnoj dojci" je najvjerojatnije artefakt nastao kontaminacijom uzorka okolnim vezivnim i masnim tkivom dojke.

Različiti podtipovi imaju različite čimbenike rizika, biološko ponašanje i različit odgovor na sistemsko liječenje. Korelacijom s kliničkim ishodom dokazano je da najbolju

prognozu imaju tumori luminalne A skupine, dok HER2 pozitivna i bazalna skupina imaju lošije preživljenje u odnosu na ostale podtipove (19).

Molekularna klasifikacija karcinoma dojke zahtijeva skupu tehnologiju, i visoko educirane molekularne biologe, te se u svakodnevnoj praksi koristi surogatna imunohistokemijska klasifikacija u kojoj se uz pomoć imunohistokemijskih biljega za estrogenske receptore, progesteronske receptore, HER2 receptor i proliferacijski biljeg Ki-67 karcinomi dojke klasificiraju u četiri skupine:

1. luminalna A: ER+/PR>20/HER2-/Ki-67≤20%
2. luminalna B: ER+/PR>20% i/iliKi-67>20%,i/ili HER2+
3. HER2 pozitivna: ER-/PR-/HER2+
4. trostruko negativna: ER-/PR-/HER2-

1.7. Prognostički i prediktivni čimbenici karcinoma dojke

Prognostički čimbenici pružaju informaciju o toku bolesti, ukazuju na rizik od ponovnog javljanja bolesti ili fatalnog ishoda. Klasični prognostički faktori temelje se na karakteristikama tumora i uključuju: veličinu, histološki tip, stupanj diferenciranosti (gradus), limfovaskularnu invaziju, udio neinvazivne komponente, status limfnih čvorova, te stadij proširenosti bolesti. Prediktivni čimbenici definiraju se kao čimbenici koji ukazuju na senzitivnost tj. rezistenciju na određenu terapiju. Najznačajniji prediktivni čimbenici su: estrogenski i progesteronski receptori, HER2 status i proliferacijski biljeg Ki67 (20).

1.8. Heterogenost karcinoma dojke

Zajednička karakteristika svih tumora je heterogenost. Stanice tumora se međusobno razlikuju po svojoj veličini, morfologiji, ekspresiji antigena, proliferaciji, staničnoj interakciji, sklonosti metastaziranju i kemoterapeutskoj osjetljivosti.

Dvije hipoteze se navode kao uzrok heterogenosti:

- „*Hipoteza o tumorskim matičnim stanicama*“ - tumorske matične stanice uzrokuju inicijaciju, progresiju i relaps bolesti. Ove stanice imaju sposobnost samoobnove i diferencijacije, i prekursori su različitih tipova stanica u tumoru. Prema ovoj teoriji tumorska progresija je posljedica metastaziranja tumorskih matičnih stanica.

- *Teorija „klonske evolucije“* - tumorske stanice vremenom mutiraju i prirodnom selekcijom opstaju najagresivnije stanice. Kako tumor napreduje, genetska nestabilnost i nekontrolirana proliferacija omogućuju stvaranje stanica s novim mutacijama i svojstvima, te stanice raka mogu postati invazivne i rezistentne na terapiju (21).

Zajedničko ovim dvjema teorijama je da tumori potječu iz jedne stanice u kojoj je došlo do višestrukih mutacija koje su rezultirale nekontroliranom proliferacijom stanica. Prema

prvoj teoriji matične stanice odgovorne su za nastanak i progresiju tumora, dok u drugoj to može biti bilo koja stanica (19).

Intratumorska heterogenost može biti povezana sa neadekvatnim odgovorom i razvojem rezistencije na liječenje (20).

U rutinskoj kliničkoj praksi, kod uznapredovalih stadija karcinoma s udaljenim presadnicama, hormonski i HER2 status određuje se kod primarnog tumora. Uzimanje bioptata presadnica još uvijek nije svakodnevna praksa, te se pacijenti s metastatskom bolesti često liječe prema imunohistokemijskom nalazu primarnog karcinoma. U dijelu bolesnica dolazi do promjene u ekspresiji receptora kod primarnih karcinoma dojke i njihovih udaljenih metastaza. Studije pokazuju razliku u ekspresiji hormonskih receptora od 5-54%, te razlike u ekspresiji HER2 receptora od 4 do 33.2% (20). Ne zna se je li razlika u ekspresiji biomarkera posljedica liječenja, heterogenosti i progresije tumora ili pogreške imunohistokemijskih testova (lažno pozitivni/lažno negativni) (22).

Kemoterapija se navodi kao jedan od čimbenika koji mogu mijenjati status hormonskih receptora kod primarnih tumora. Promjene u statusu receptora uočene su u pacijenata nakon primljene neoadjuvantne kemoterapije i terapije trastuzumabom (23).

Utvrđena je konverzija pozitivnih ER receptora u negativne nakon primjene antraciklinskih kemoterapeutika i konverzija u negativni HER2 status nakon primjene trastuzumaba. Iz navedenih razloga se preporučuje i ponovno imunohistokemijsko profiliranje rezidua bolesti nakon primljene terapije (24).

2. Cilj istraživanja

2.1. Ciljevi istraživanja

Osnovni cilj istraživanja bio je, primjenom metode imunohistokemije i *in situ* hibridizacije, na parnim uzorcima primarnih i metastatskih karcinoma dojke ispitati postojanje promjene ekspresije ER, PR i HER2 receptora u uzorcima metastatskog tumora u odnosu na primarni.

3. Materijali i metode

3.1. Ispitanice

Istraživanje je provedeno na Kliničkom zavodu za patologiju, sudsku medicinu i citologiju KBC-a Split.

U studiju su uključene sve bolesnice s karcinomom dojke, operirane u Klinici za kirurgiju KBC-a Split, u kojih se u razdoblju praćenja razvila metastatska bolest i učinjena je biopsija ili kirurško odstranjenje metastaskog sijela bolesti. U studiju su uključene bolesnice u kojih je napravljena biopsija ili resekcija metastaze u razdoblju od 01. siječnja 2011. godine do 30. rujna 2016. godine.

3.2. Imunohistokemijske analize

Uvidom u medicinsku dokumentaciju utvrđena je ekspresija estrogenskih i progesteronskih receptora, te HER2/neu status u uzorcima primarnog tumora i uzorka dobivenog biopsijom ili resekcijom metastaze. U slučajevima nepodudaranja rezultata imunohistokemijsko bojanje je ponovljeno na oba uzorka.

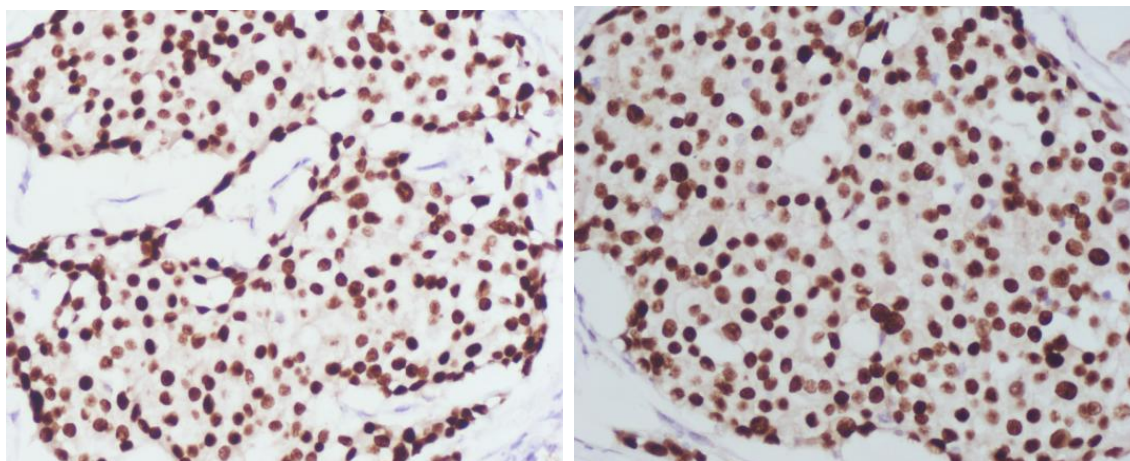
Uzorci primarnog tumora i metastaze su bojani imunohistokemijski, primjenom tzv. *ready to use* protutijela na estrogenske i progesteronske receptore i HER2 Pathway Ventana protutijela, prema uputi proizvođača (Ventana), strojem za automatsko bojanje (Ventana Benchmark Ultra).

Imunohistokemijska izraženost ER i PR receptora smatrana je pozitivnom ako je nađeno $\geq 1\%$ jezgara tumorskih stanica u invazivnoj komponenti tumora (slika 2) (25).

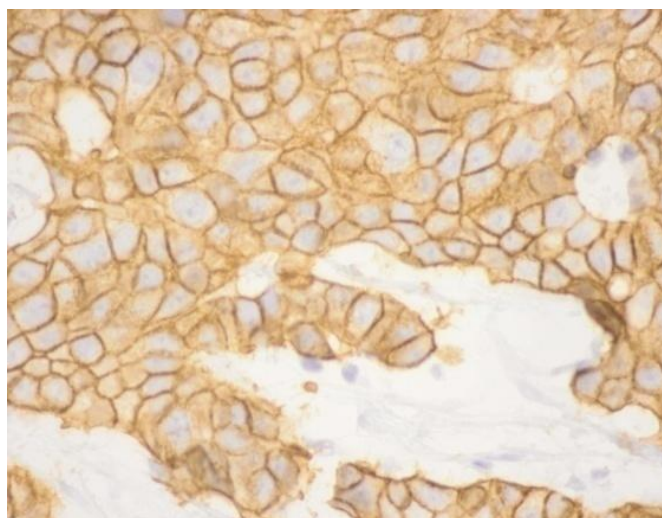
Ekspresija HER2/neu očitana je prema CAP smjernicama (tabela 1) (slika 3), a za tumore kod kojih je HER2 ekspresija imunohistokemijski bila svrstana kao slabo pozitivna (2+), učinjena je dodatna analiza primjenom Dual-color srebrne in situ hibridizacije (SISH engl. Silver in situ hybridization) (26).

Tabela 1. Način očitavanja rezultata Her2/neu testiranja imunohistokemijskom metodom.

Rezultat	Kriteriji
Negativan (SCORE 0)	Negativno ili nepotpuno, jedva vidljivo bojenje membrana u <10% invazivnih tumorskih stanica
Negativan (SCORE 1+)	Nepotpuno, jedva vidljivo bojenje membrana u >10% invazivnih tumorskih stanica
Dvosmislen (SCORE 2+)	Potpuno, slabo do umjereno membransko bojenje u >10% invazivnih tumorskih stanica
Pozitivan (SCORE 3+)	Potpuno, jako membransko bojenje u >10% invazivnih tumorskih stanica



Slika 2. Pozitivna ekspresija ER i PR u karcinomu dojke (400X)



Slika 3. Kompletno, jako membransko bojanje tumorskih stanica HER2 protutijelom (score 3+) (x400)

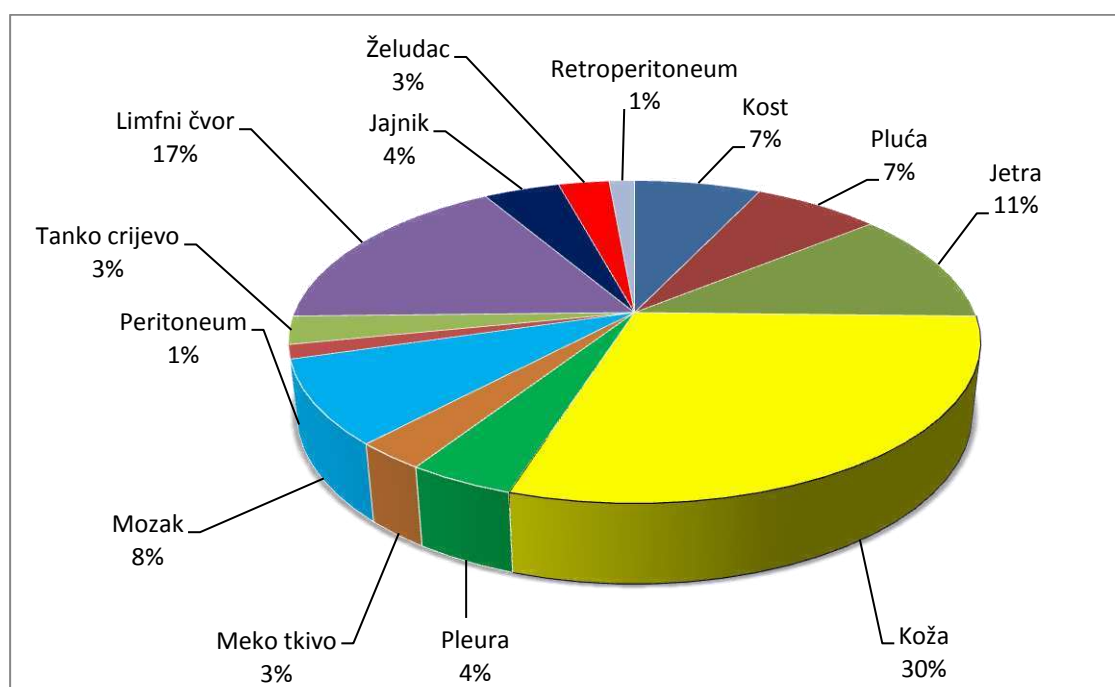
4. Rezultati

U studiju je uključena 71 bolesnica s karcinomom dojke operirana u Klinici za kirurgiju KBC-a Split, u kojih se u razdoblju praćenja od 01. siječnja 2011. godine do 30. rujna 2016. godine razvila metastatska bolest i učinjena je biopsija ili kirurško odstranjenje metastatskog sijela bolesti.

Tabela 2. Prikaz broja oboljelih žena s metastatskim karcinomom dojke po godinama

GODINA	BROJ PACIJENTICA
2016	11
2015	23
2014	19
2013	8
2012	10
UKUPNO	N=71

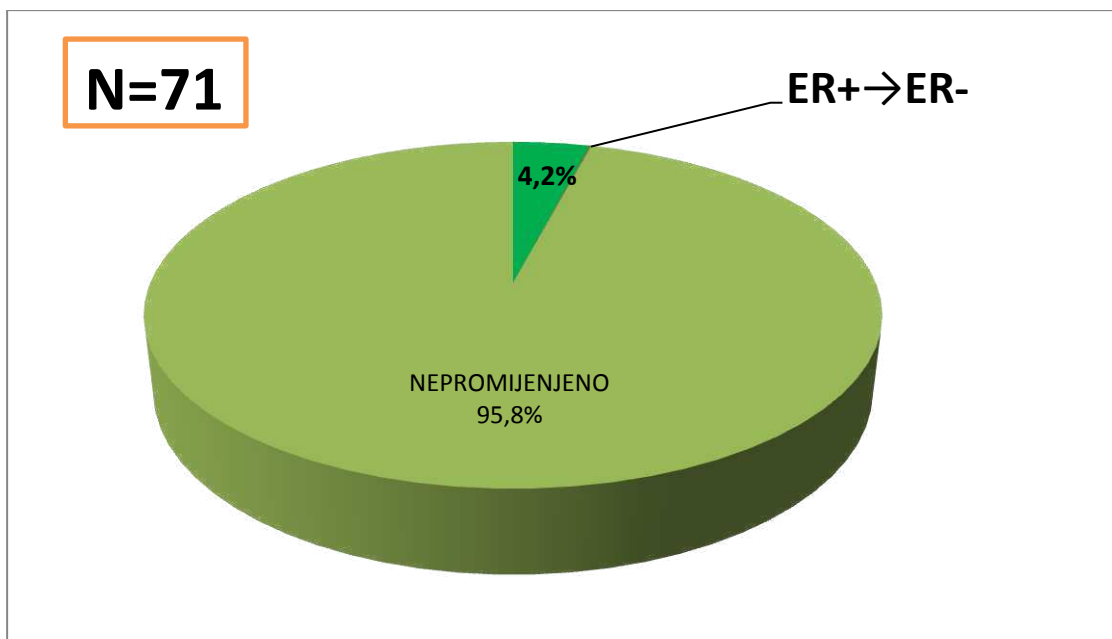
Najučestalije metastatsko sijelo iz kojeg je uziman uzorak bila je koža (30%), a nakon toga limfni čvorovi (17%) i jetra (11%) (slika 4).



Slika 4. Grafički prikaz učestalosti metastaza po lokacijama

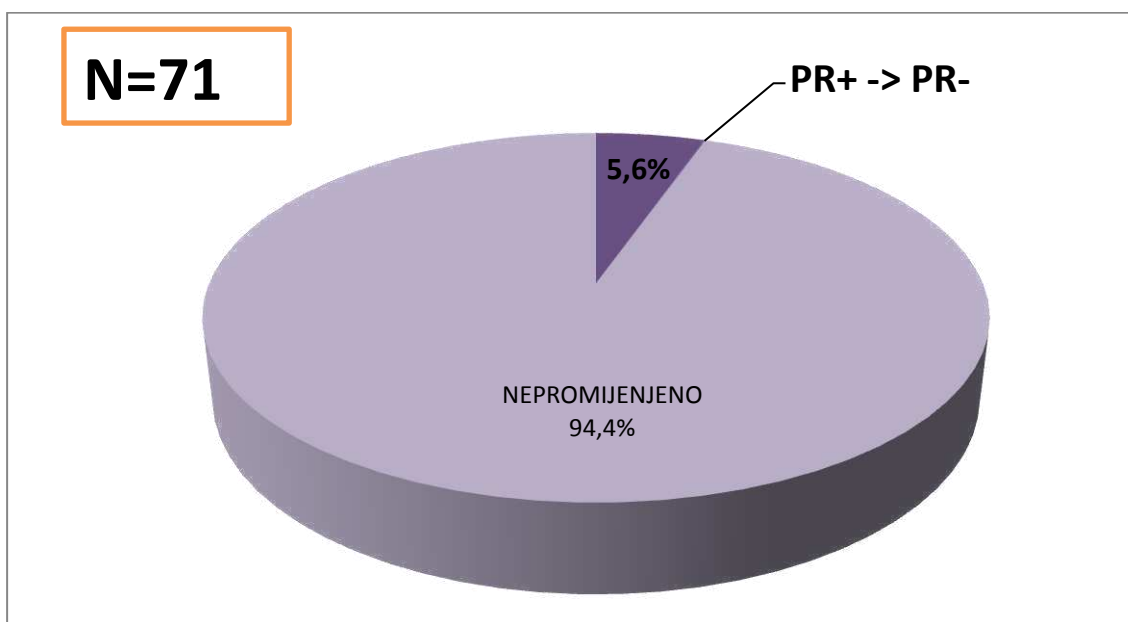
U 12 bolesnica (16,9% od ukupno 71 bolesnice) hormonski i/ili HER2 status promijenio se u metastatskom tumoru.

Promjena statusa estrogenskih receptora (iz pozitivnih u negativne) zabilježena je u 3 bolesnice (4,2%) s metastatskim karcinomom dojke (Slika 5).



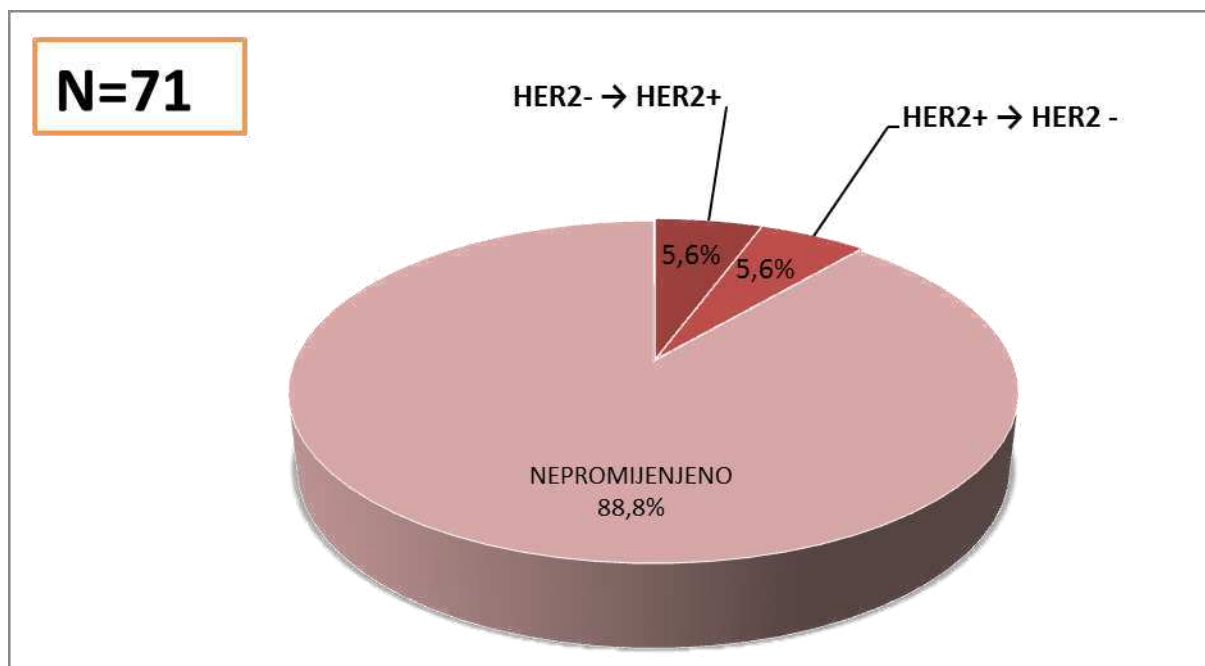
Slika 5. Grafički prikaz promjene ekspresije estrogenskih receptor kod primarnog i metastatskog karcinoma dojke

Promjena statusa progesteronskih receptora (iz pozitivnih u negative) zabilježena je u 4 pacijentice (5,6%) s metastatskim karcinomom dojke (Slika 6).



Slika 6. Grafički prikaz promjene ekspresije progesteronskih receptora kod primarnog i uznapredovalog karcinoma dojke

Promjena statusa HER2/neu receptora je zabilježena u 8 pacijentica (11,3%) s metastatskim karcinomom dojke. Od toga se u četiri uzorka status promijenio iz negativnog u pozitivni, a u preostale četiri bolesnice iz pozitivnog u negativni (Slika 7).



Slika 7. Grafički prikaz promjene ekspresije HER2/neu receptora kod primarnog i metastatskog karcinoma dojke

5. Rasprava

Unatoč velikom napretku u liječenju raka dojke, oko 20% žena s inicijalnim ranim stadijem raka dojke tijekom godina razviti će metastatsku bolest. Do nedavno se vjerovalo da metastatski tumori dojke imaju isti status hormonskih receptora i HER2 status kao i primarni tumori. Međutim, pokazalo se da se u dijelu žena mogu naći promjene bilo statusa estrogenskih i/ili progesteronskih receptora, bilo HER2 statusa. Poznavanje mogućnosti promjene ovih biomarkera ima veliku kliničku važnost, jer omogućava onkolozima da, sukladno promjeni markera prilagode plan liječenja bolesnicama s metastatskim karcinomom dojke. Upravo je to razlog zbog čega je testiranje metastatskih promjena postao zlatni standard u donošenju odluke o liječenju bolesnica s karcinomom dojke i uveden je u ASCO/CAP, ESMO i NCCN smjernice (27).

Promjene ekspresije receptora treba pažljivo tumačiti jer može biti, uzrokovano i lažno pozitivnim i lažno negativnim rezultatima, zbog neadekvatne fikacije i obrade uzoraka, varijabilnosti i odstupanja u proceduri imunohistokemijskog bojanje ili varijacija u interpretaciji rezultata. Kada su se u literaturi pojavili prvi radovi o razlici statusa hormonskih receptora i HER2 statusa u primarnih i metastatskih tumora, vjerovalo se da je razlog tome laboratorijska pogreška (28).

Promjena hormonskog statusa iz pozitivnog u negativni može biti posljedica razvoja rezistencije na hormonsko liječenje kojeg su ove bolesnice primale ili znak pojave novog, agresivnijeg klona, koji može nastati selekcijom agresivnog klona iz primarnog tumora ili razvojem novog klona (23).

U prilog teoriji da nije samo primjena hormonske terapije odgovorna za promjenu statusa hormonskih receptora govori i podatak da je u nekim radovima nađeno nepodudaranje vrijednosti hormonskih receptora i HER2 statusa u karcinomima dojki u presadnicama u regionalnim limfnim čvorovima, kao i različita ekspresija ER, PR i HER2 statusa u iglenim biopsijama uzetim iz različitih područja istog tumora dojke, što se može objasniti heterogenošću tumora nastalom tijekom tumorske progresije, neovisno o primijenjenom liječenju.

U ovu je studiju uključena 71 bolesnica s parnim uzorcima karcinoma dojke i biospije metastaze u razdoblju od 01.siječnja 2011. do 30. rujna 2016. Porast broja testiranih bolesnica tijekom godina i uključivanje biospije teže dostupnih metastatskih sjela u protokol liječenja upućuju na porast znanja o heterogenoj prirodi karcinoma dojke i postojanju promjena koje nastaju u metastatskim klonovima tijekom progresije bolesti.

Promjena ER, PR, i HER2 statusa između primarnog karcinoma dojke i metastatskih lezija dogodila se u 4,2%, 5,6% i 11,2% bolesnica.

Kako bi se isključila mogućnost laboratorijske greške, ili pogrešnog očitavanja, u svim slučajevima gdje je nađena nepodudarnost hormonskih receptora i HER2 statusa između primarnog i metastatskog tumora ponovljena je analiza na oba uzorka.

Prema rezultatima našeg istraživanja, zbog relativno malog broja uzoraka i samo 12 bolesnica u kojih je došlo do promjene, bilo HER2 statusa, bilo statusa hormonskih receptora, nije se mogla utvrditi povezanost između lokacije metastatskog sijela i promjene statusa, iako je prema radovima nekih autora promjena hormonskog statusa najčešća u koštanih, a HER2 statusa u jetrenim metastazama (23).

U našem istraživanju, promjena hormonskih receptora iz pozitivnih u negativne nađena je u četiri bolesnice (5,6%): estrogenskih u tri (4,2%), a progesteronskih u četiri bolesnice (5,6%) (u dvije je došlo do promjene statusa i estrogenskih i progesteronskih receptora, u jedne bolesnice nađena je promjena samo progesteronskih, u jedne samo estrogenskih receptora), što je sukladno podacima iz literature gdje promjena statusa estrogenskih receptora u objavljenim studijama varira od 5% do 25% za estrogenske receptore i 5% do 46% za progesteronske receptore (29). U našim uzorcima nismo našli niti jednu bolesnicu u koje je došlo do promjene statusa hormonskih receptora iz negativnih u pozitivne, najvjerojatnije zbog malog broja bolesnica s parnim uzorcima tumora uključenih u istraživanje. Promjena progesteronskih receptora nađena je u četiri, a estrogenskih u tri bolesnice što je u skladu sa podacima iz literature prema kojima je promjena progesteronskih receptora češća nego estrogenskih.

U našem je istraživanju u 8 (11,2%) bolesnica nađena promjena HER2 statusa, u četiri se HER2 status mijenjao iz pozitivnog u negativni, a u preostale četiri iz negativnog u pozitivni, što je u skladu s literaturnim podacima. Prema velikoj Švedskoj studiji, koja je obuhvatila 1070 bolesnica u desetogodišnjem razdoblju, HER2 status se promijenio u 14,5% bolesnica (29).

Promjena statusa bilo hormonskih receptora, bilo HER 2 statusa može značajno utjecati na odluku o liječenju bolesnica s metastatskim tumorima. Gubitak ekspresije bilo receptora, hormonskih receptora ili promjena pozitivnog u negativni HER2 status, može biti razlog neadekvatnog odgovora na primijenjeno endokrino liječenje ili anti HER2 terapiju. Obratno promjena statusa receptora ili HER2 statusa, pruža bolesnicama s metastatskim karcinomom dojke šansu da dobiju ciljano liječenje, što može značajno utjecati na ukupno preživljenje do progresije bolesti (30).

6. Zaključci

1. U ovom istraživanju u kojem su korišteni parni uzorci primarnog i metastatskog tumora 71 bolesnice s metastatskim karcinomom dojke, nađena je promjena statusa HER2 i/ili hormonskih receptora u 12 bolesnica (16,9%).

2. Promjena ekspresije estrogenskih receptora iz pozitivnih u negativne dogodila se u 4,6%, a progesteronskih receptora iz pozitivnih u negativne u 5,6% bolesnica. U niti jedne bolesnice nije nađena promjena hormonskih receptora iz negativnih u pozitivne.

3. U 11,6% bolesnica nađena je promjena HER2 statusa, u podjednakom omjeru iz pozitivnih u negativne i negativne u pozitivne.

4. Kako bi se isključila mogućnost laboratorijske greške, ili pogrešnog očitavanja, u svim slučajevima gdje je nađena nepodudarnost hormonskih receptora i HER2 statusa između primarnog i metastatskog tumora potrebno je ponoviti analizu na oba uzorka.

5. Promjena statusa hormonskih receptora ili HER2 statusa može značajno utjecati na odluku o liječenju bolesnica s metastatskim tumorima, pa je u bolesnica s metastatskom bolešću neophodno pokušati dobiti uzorak iz metastatskog sijela i na njemu ponoviti testiranje navedenih biomarkera.

7. Literatura

1. Pourteimoor V, Mohammadi-Yeganeh S, Paryan M. Breast cancer classification and prognostication through diverse systems along with recent emerging findings in this respect; the dawn of new perspectives in the clinical applications. *Tumour Biol.* 2016;20:20.
2. Hrvatski zavod za javno zdravstvo, Registar za rak, Incidencija raka u Hrvatskoj 2013. Bilten br38.
3. Znaor A, Hrvatski časopis za javno zdravstvo {internet}: Hrvatski zavod za javno zdravstvo, Služba za epidemiologiju kroničnih masovnih bolesti; 7. listopada 2011, Registar za rak. Dostupno na: <http://www.hczj.hr/index.php/hczj/article/viewFile/289/293>.
4. Kelsey JL, Berkowitz GS. Breast Cancer Epidemiology. *Cancer Research.* 1988;48(20):5615-23.
5. National cancer institute {internet}, Breast Cancer Risk in American Women: 24 September 2012. Dostupno na: <https://www.cancer.gov/types/breast/risk-fact-sheet>.
6. Turić M, Eljuga D. Klinička onkologija: Nakladni zavod Globus; 1996. 960 p.
7. Porrath S. A multimodality approach to breast imaging. Rockville, Maryland: AN ASPEN PUBLICATION; 1986. 324 p.
8. Harper P. Ultrasound Mammography. Baltimore, Maryland: International publishers in medicine and allied health; 1985. 135 p.
9. International Agency for Research on Cancer WHO {internet}: Tumors of the breast: 2016. Dostupno na: <http://www.iarc.fr/en/publications/pdfs-online/pat-gen/bb4/bb4-chap1.pdf>.
10. Fletcher CDM. Diagnostic histopathology of tumors. Churchill Livingstone: Edinburgh 2007 edition.
11. Silverstein MJ. Ductal Carcinoma In Situ of the Breast. *Annual Review of Medicine.* 2000;51(1):17-32.
12. Burstein HJ, Polyak K, Wong JS, Lester SC, Kaelin CM. Ductal Carcinoma in Situ of the Breast. *New England Journal of Medicine.* 2004;350(14):1430-41.
13. Fentiman IS. Detection and treatment of early breast cancer. United states of America: J.B. Lippincott Company, Philadelphia; 1990. 263 p.
14. Wu S, Jain S, Looking for C.U.R.E.: Breast carcinoma in situ; updated October 2010. Dostupno na: <http://lookingforcure.org/attachments/article/59/lcisdcis.pdf>.
15. Damjanov I, Jukić S, Nola M. PATOLOGIJA: Medicinska naklada Zagreb; 2014. 887 p.
16. Wargotz ES, Silverberg SG. Medullary carcinoma of the breast: a clinicopathologic study with appraisal of current diagnostic criteria. *Hum Pathol.* 1988;19(11):1340-6.

17. Vrdoljak E, Kusić Z, Petrović M, Gugić D, Krajina Z. Klinička onkologija. Zagreb: Medicinska naklada Zagreb; 2013. 301 p.
18. Pusztai L, Mazouni C, Anderson K, Wu Y, Symmans WF. Molecular classification of breast cancer: limitations and potential. *Oncologist*. 2006;11(8):868-77.
19. Sieuwerts AM, Kraan J, Bolt J, Van der Spoel P, Elstrodt F, Schutte M, i sur. Anti-epithelial cell adhesion molecule antibodies and the detection of circulating normal-like breast tumor cells. *J Natl Cancer Inst*. 2009;101(1):61-6.
20. Lakhani SR, Ellis IO, Schnitt SJ, Tan PH, van de Vijver MJ, i sur. WHO Classification of Tumours of the Breast. Fourth Edition ed: IARC: Lyon 2012.
21. Campbell LL, Polyak K. Breast Tumor Heterogeneity: Cancer Stem Cells or Clonal Evolution? *Cell Cycle*. 2007;6(19):2332-8.
22. Arslan C, Sari E, Aksoy S, Altundag K. Variation in hormone receptor and HER-2 status between primary and metastatic breast cancer: review of the literature. *Expert Opinion on Therapeutic Targets*. 2011;15(1):21-30.
23. Van de Ven S, Smit V, Dekker T, Nortier J, Kroep J. Discordances in ER, PR and HER2 receptors after neoadjuvant chemotherapy in breast cancer. *Cancer treatment reviews*. 2011;37(6):422-30.
24. Curtit E, Nerich V, Mansi L, Chaigneau L, Cals L, Villanueva C, i sur. Discordances in estrogen receptor status, progesterone receptor status, and HER2 status between primary breast cancer and metastasis. *The oncologist*. 2013;18(6):667-74.
25. Hammond ME, Hayes DF, Dowsett M, Allred DC, Hagerty KL, Badve S, i sur. American Society of Clinical Oncology/College of American Pathologists guideline recommendations for immunohistochemical testing of estrogen and progesterone receptors in breast cancer (unabridged version). *Arch Pathol Lab Med*. 2010;134(7):1543-2165.
26. Wolff AC, Hammond ME, Hicks DG, Dowsett M, McShane LM, Allison KH, i sur. Recommendations for human epidermal growth factor receptor 2 testing in breast cancer: American Society of Clinical Oncology/College of American Pathologists clinical practice guideline update. *J Clin Oncol*. 2013;31(31):3997-4013.
27. Sunil Badve YG-P. Tumor Heterogeneity in Breast Cancer. *Walters Kluwer Health*. 2015;22.
28. Yao Z, Lu L, Wang R, Jin L, Liu S, Li H, i sur. Discordance and clinical significance of ER, PR, and HER2 status between primary breast cancer and synchronous axillary lymph node metastasis. *Medical oncology*. 2014;31(1):1-7.

29. Kulka J, Szekely B, Lukacs LV, Kiss O, Tokes AM, Vincze E, i sur. Comparison of Predictive Immunohistochemical Marker Expression of Primary Breast Cancer and Paired Distant Metastasis using Surgical Material: A Practice-Based Study. *J Histochem Cytochem.* 2016;64(4):256-67.
30. Lindstrom LS, Karlsson E, Wilking UM, Johansson U, Hartman J, Lidbrink EK, i sur. Clinically used breast cancer markers such as estrogen receptor, progesterone receptor, and human epidermal growth factor receptor 2 are unstable throughout tumor progression. *J Clin Oncol.* 2012;30(21):2601-8.

8. Sažetak

Cilj istraživanja: Primjenom metode imunohistokemije i *in situ* hibridizacije, na parnim uzorcima primarnih i metastatskih karcinoma dojke ispitati postojanje promjene ekspresije ER,PR i HER2/neu receptora u uzorcima metastatskog tumora u odnosu na primarni.

Materijali i metode: U studiju je uključena 71 žena oboljela od karcinoma dojke, operirane na Klinici za kirurgiju KBC-a Split, u kojih se u razdoblju praćenja razvila metastatska bolest i učinjena je biopsija ili kirurško odstranjenje metastatskog sjela bolesti. U studiju su uključene bolesnice kod kojih je napravljena biopsija ili resekcija metastaze u razdoblju od 01. siječnja 2011. godine do 30. rujna 2016. godine. Uzorci primarnog tumora i metastaze bojani su imunohistokemijski, primjenom protutijela na estrogenske, progesteronske i HER2 receptore. U slučajevima nepodudaranja rezultata imunohistokemijsko bojanje ponovljeno je na oba uzorka.

Rezultati: U ovom istraživanju korišteni su parni uzorci primarnog i metastatskog tumora bolesnica s metastatskim karcinomom dojke, te je nađena promjena statusa HER2 i/ili hormonskih receptora u 12 bolesnica (16,9%). Promjena ekspresije estrogenskih receptora iz pozitivnih u negativne dogodila se u 4,6% slučajeva, a progesteronskih receptora iz pozitivnih u negativne u 5,6% bolesnica. U nijedne bolesnice nije nađena promjena hormonskih receptora iz negativnih u pozitivne. U 11,6% bolesnica nađena je promjena HER2 statusa, u podjednakom omjeru iz pozitivnih u negativne i negativnih u pozitivne.

Zaključak: Promjena statusa hormonskih receptora i/ili HER2 statusa može značajno utjecati na odluku o liječenju bolesnica s metastatskim tumorima, pa je u bolesnica s metastatskom bolešću neophodno pokušati dobiti uzorak iz metastatskog sjela i na njemu ponoviti testiranje navedenih biomarkera.

9. Summary

Diploma thesis title: Discordances in ER, PR and HER2neu receptors between primary and metastatic breast cancer patients.

Objectives: Investigate intraindividual correlation of estrogen (ER) receptor, progesterone (PR) receptor status, and HER2 status between primary breast cancer and metastatic breast cancer.

Patients and methods: We investigated 71 breast cancer patients for ER, PR and HER2 status of primary and metastatic lesions. Patients were identified with either biopsy of metastatic relapse or operated at the Department of Surgery, University Hospital of Split during the period from 1st, January 2011 to 30th, September 2016. Receptors statuses were assessed by immunohistochemistry reactions with antibodies for estrogen, progesterone receptor and HER2 receptors. In case of discordance between two assessments we repeated the process.

Results: Histopathological analysis of the specimen confirmed the diagnoses of metastatic breast cancer in 71 patients. Discordance in one or more receptors between primary breast cancer and metastatic breast cancer was found in 12 patients (16.9%). A switch in receptor status was identified for ER in 4.6% of tumors and PR in 5.6% of cancers, all conversions were from positive to negative. A change in HER2 was noted in 11.6% of lesions, equally from positive to negative and vice versa.

Conclusion: This study confirms that discordance in ER, PR and HER2 receptor expression between the primary breast tumor and the corresponding metastatic lesions is high. The change of receptor properties of primary breast cancers and metastases suggests that characterization of the metastasis is necessary for appropriate treatment planning.

10. Životopis

Opći podaci

Ime i prezime: Mila Fabris
Datum rođenja: 23.3.1991.
Mjesto rođenja: Split, Hrvatska
Državljanstvo: Hrvatsko
Narodnost: Hrvatica
Kućna adresa: Ruđera Boškovića 30
Telefon: +385 99 780 4023
e-mail: mila.fabris@hotmail.com

Obrazovanje

1997.-2005. Osnovna škola Split 3
2005.-2009. III. gimnazija Split
2009.-2016. Medicinski fakultet Sveučilišta u Splitu – smjer doktor medicine, Split,
Hrvatska

Znanja i vještine

Vozač B kategorije

Aktivno služenje engleskim jezikom

Pasivno služenje francuskim jezikom