

# Valjanost "Narrow-Band Imaging International Colorectal Endoscopic Classification" u predikciji patohistološke slike polipa debelog crijeva

---

**Miličić, Dražen**

**Master's thesis / Diplomski rad**

**2017**

*Degree Grantor / Ustanova koja je dodijelila akademski / stručni stupanj:* **University of Split, School of Medicine / Sveučilište u Splitu, Medicinski fakultet**

*Permanent link / Trajna poveznica:* <https://um.nsk.hr/um:nbn:hr:171:092805>

*Rights / Prava:* [In copyright](#)/[Zaštićeno autorskim pravom.](#)

*Download date / Datum preuzimanja:* **2024-07-23**



*Repository / Repozitorij:*

[MEFST Repository](#)



**SVEUČILIŠTE U SPLITU  
MEDICINSKI FAKULTET**

**Dražen Miličić**

**VALJANOST „NARROW-BAND IMAGING INTERNATIONAL COLORECTAL  
ENDOSCOPIC CLASSIFICATION“ U PREDIKCIJI PATOHISTOLOŠKE SLIKE  
POLIPA DEBELOG CRIJEVA**

**Diplomski rad**

**Akadska godina: 2016./2017.**

**Mentor:**

**doc.dr.sc. Željko Puljiz, dr.med.**

**Split, srpanj 2017.**

## SADRŽAJ:

1. UVOD .....	1
1.1. Polipi debelog crijeva.....	2
1.2. Klasifikacija polipa debelog crijeva.....	3
1.2.1. Neneoplastični polipi.....	3
1.2.2. Neoplastični polipi.....	7
1.3. Narrow-band imaging (slikovni prikaz uskopojasnim spektrom).....	15
1.3.1. Princip rada NBI tehnologije.....	15
1.3.2. Klinička korist od NBI tehnologije.....	17
1.3.3. NBI international colorectal endoscopic classification.....	18
2. CILJ ISTRAŽIVANJA .....	22
2.1.1. Ciljevi istraživanja.....	23
2.1.2. Hipoteza istraživanja.....	23
3. ISPITANICI I METODE .....	24
3.1. Sudionici istraživanja.....	25
3.2. Prijeoperacijska priprema pacijenata za kolonoskopsku pretragu.....	26
3.3. Oprema korištena u istraživanju.....	27
3.4. NICE klasifikacija polipa i tehnike polipektomije korištene u istraživanju.....	28
3.5. Statistička obrada podataka.....	33
4. REZULTATI.....	34
5. RASPRAVA .....	40
6. ZAKLJUČCI.....	48
7. POPIS CITIRANE LITERATURE .....	50
8. SAŽETAK .....	59
9. SUMMARY .....	62
10. ŽIVOTOPIS.....	65

*Zahvaljujem se svom mentoru doc.dr.sc. Željku Puljizu, dr.med. na susretljivosti, strpljenju i pomoći tijekom izrade ovog diplomskog rada.*

*Hvala mojim najbližima koji su bili uz mene i pružali mi podršku tijekom ovog akademskog putovanja.*



## **1. UVOD**

## 1.1. Polipi debelog crijeva

Polipi su egzofitične tvorbe sluznice debelog crijeva koje strše u lumen. Građeni su od izduljenih resica koje podsjećaju na pipce hobotnice (grč. „*polypus*“ – hobotnica). Polipi debelog crijeva često su pedunkularni, odnosno imaju tanki dio koji poput peteljke spaja zaobljeni dio polipa sa sluznicom. Nastaju ako se poremeti ravnoteža između dinamičkog procesa diobe stanica u dubljim dijelovima kripti debelog crijeva i ljuštenja stanica s luminalne površine. Ravnoteža se može poremetiti zbog ubrzane diobe ili zbog smanjenja ljuštenja stanica. (1).

Klinička slika kod pacijenata s polipima može biti asimptomatična ili se može prezentirati sideropeničnom anemijom zbog kroničnog krvarenja. Svaki polip koji se tijekom kolonoskopske pretrage odstrani, mora se poslati na određivanje patohistološke dijagnoze te se na temelju njenog nalaza postavlja konačna dijagnoza (1).

Rektalno krvarenje je čest simptom u slučaju polipa u području rektuma i sigmoidnog crijeva. Proksimalno smješteni polipi rijetko će dovesti do simptoma i najčešće se dijagnosticiraju korištenjem radioloških kontrastnih pretraga ili kolonoskopijom. Veliki vilozni adenomi mogu se prezentirati profuznim proljevom, uz izlučivanje sluzi i gubitak kalija, što može dovesti do hipokalijemije. Polipi mogu biti uzrok tenezmima, ako se nalaze u rektumu. Također, ako su vrlo veliki mogu biti uzrok crijevne opstrukcije (2).

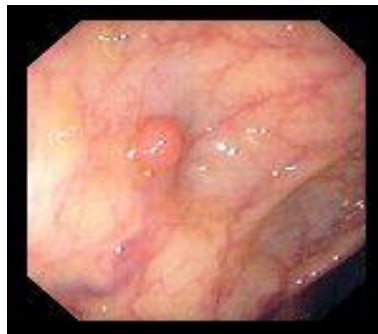## 1.2. Klasifikacija polipa debelog crijeva

Polipe debelog crijeva možemo podijeliti na neneoplastične i neoplastične polipe (3).

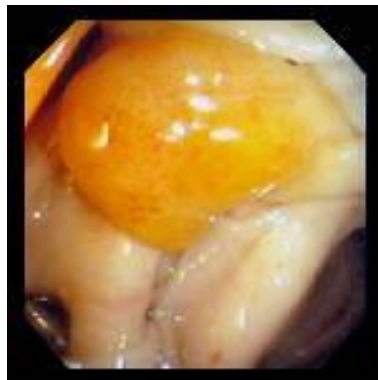
### 1.2.1. Neneoplastični polipi

Neneoplastični polipi mogu se podijeliti u nekoliko kategorija: hiperplastični, mukozni, upalni pseudopolipi, podsluznični, od kojih neki mogu biti neoplastični te hamartomi (3).

Hiperplastični polipi su najčešći neneoplastični polipi, međutim neki od ovih polipa mogu progredirati u veći stupanj displazije te naposljetku u karcinom (3).



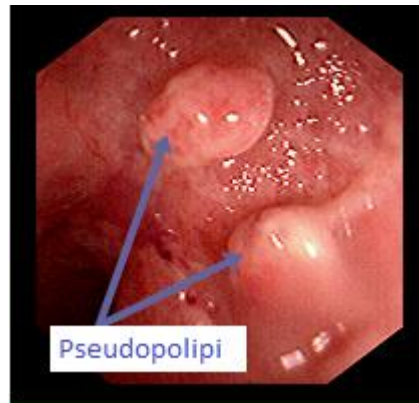
**Slika 1.** Hiperplastični polip (preuzeto s: <http://www.endoatlas.com/index.html>)



**Slika 2.** Hiperplastični polip koji nalikuje adenomatoznom polipu ili lipomu (preuzeto s: <http://www.endoatlas.com/index.html>)



Upalni pseudopolipi su tipično višestruki, često nitasti i raspršeni kroz upaljena područja debelog crijeva. Također mogu biti izolirani i semipedunkularni, ako se nalaze u područjima nedavne upalne aktivnosti. Ako je riječ o tipičnim upalnim pseudopolipima najbolje ih je ostaviti in situ (3).



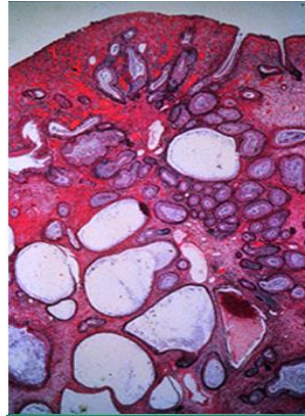
**Slika 3.** Pseudopolipi debelog crijeva u upalnoj crijevnoj bolesti (preuzeto s: <https://goo.gl/ikM5W3>)

Podsluznični (submukozni) polipi predstavljaju skupinu raznih podsluzničnih lezija, uključujući nakupine limfnog tkiva, lipome, leiomiome, pneumatozne ciste crijeva, hemangiome, fibrome, karcinoide, perineurome/fibroblastične polipe i metastatske lezije. Najčešći od ovih promjena jest lipom (3,4).

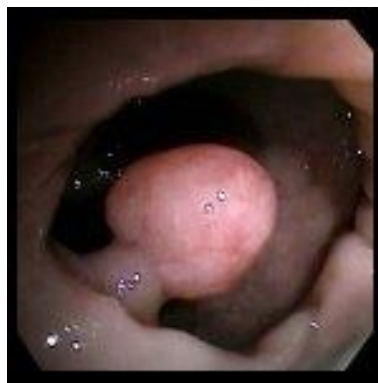Hamartomatozni polipi se tradicionalno klasificiraju kao neneoplastični, ali neki hamartomatozni polipi razviju displaziju i naposljetku dovedu do kolorektalnog karcinoma (3).

Juvenilni polipi su hamartomatozne lezije te su najčešće dijagnosticirani polipi u djece (1). Razlikovanje sporadičnih juvenilnih polipa i onih koji se javljaju u sklopu kliničke slike sindroma juvenilne polipoze predstavlja izazov za kliničare (5-8). Tipično se očituju hematokezijom, odnosno rektalnim krvarenjem. Makroskopski riječ je o glatkim polipima na kratkoj peteljci, prosječnog promjera jedan do tri centimetra, crvenkastosmeđe boje (1). Juvenilni polipi variraju u veličini od malih sesilnih čvorića do velikih pedunkularnih lezija veličine nekoliko centimetara (5,7). U približno 50% juvenilnih polipa koji se pronađu u

pacijenata s dijagnosticiranim sindromom juvenilne polipoze mogu se pronaći adenomatozne promjene koje mogu progredirati u karcinom (5,7,9). Kumulativni rizik razvitka kolorektalnog karcinoma u pacijenata s dijagnosticiranim sindromom juvenilne polipoze iznosi 17-22% u dobi od 35 godina te 68% u dobi od 60 godina (5, 10,11).

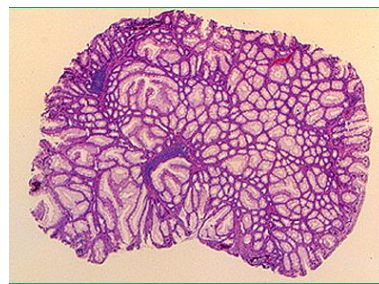


**Slika 4.** Histološki prikaz juvenilnog polipa kolona, malo povećanje. Vide se proširene cistične kripte i obilje blago upaljene lamine proprije (preuzeto s: <https://goo.gl/ikM5W3>)

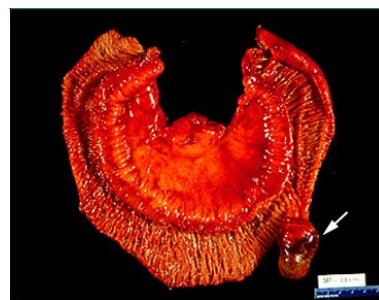

**Slika 5.** Pedunkularni juvenilni polip veličine 1 cm u području sigmoidnog kolona (preuzeto s: <http://www.endoatlas.com/index.html>)

Peutz-Jeghersovi polipi nastaju u sklopu autosomno dominantnog Peutz-Jeghersovog sindroma koji je karakteriziran višestrukim hamartomatoznim polipima gastrointestinalnoga trakta, mukokutanom pigmentacijom i povećanim rizikom od nastanka karcinoma probavnog sustava i drugih dijelova tijela (12-15). Polipi se u 60-90% slučajeva nalaze u području tankog crijeva, ali ih nalazimo i u drugim dijelovima probavnog sustava, uključujući želudac (15-30% slučajeva) i debelo crijevo (50-64% slučajeva) (12,16). Makroskopski polipi mogu imati sesilni, pedunkularni ili lobulirani izgled (12).



**Slika 6.** Histološki prikaz Peutz-Jeghersovog polipa, malo povećanje. Vidi se proliferacija glatkih mišića poput krošnje stabla obloženih normalnim epitelnim stanicama debelog crijeva (preuzeto s: <https://goo.gl/ikM5W3>)



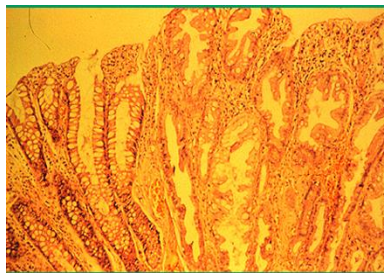
**Slika 7.** Makroskopski prikaz polipa odstranjenog pacijentu s Peutz-Jeghersovim sindromom (preuzeto s: <https://goo.gl/q8XTGy>)

### 1.2.2. Neoplastični polipi

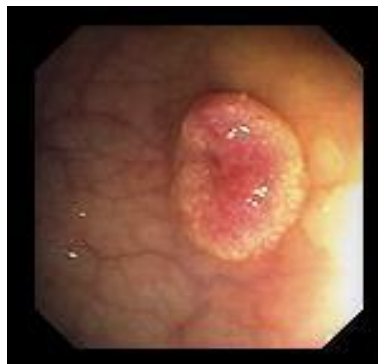U neoplastične polipe ubrajamo nazubljene polipe i adenomatozne polipe (3).

Nazubljeni polipi su heterogena grupa polipa s varijabilnim malignim potencijalom. U ovu skupinu polipa spadaju hiperplastični polipi, tradicionalni nazubljeni adenomi i sesilni nazubljeni polipi (poznati i kao sesilni nazubljeni adenomi) (3,17).

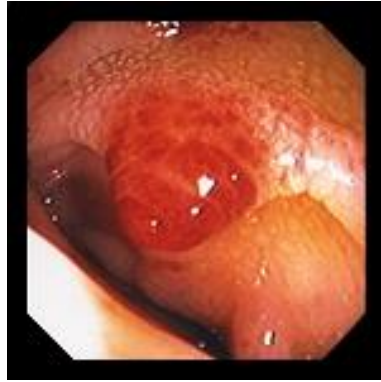Hiperplastični polipi makroskopski se uglavnom prezentiraju kao sesilni polipi promjera manjeg od 5 mm. Distalni mali hiperplastični polipi gotovo se nikad ne razvijaju u kolorektalni karcinom, ali se za velike hiperplastične polipe smatra da mogu biti prekursori sesilnih nazubljenih polipa koji mogu progredirati u kolorektalni karcinom (3).



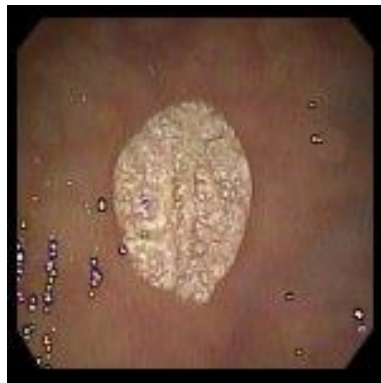
**Slika 8.** Histološki prikaz hiperplastičnog polipa kolona, srednje povećanje. Vidi se nazubljeni površinski obris i uvlačenje epitela kripti u lumen (preuzeto s: <https://goo.gl/ikM5W3>)



**Slika 9.** Ravni hiperplastični polip (preuzeto s: <http://www.endoatlas.com/index.html>)



**Slika 10.** Upaljeni hiperplastični polip (preuzeto s: <http://www.endoatlas.com/index.html>)



**Slika 11.** Sesilni hiperplastični polip (preuzeto s: <http://www.endoatlas.com/index.html>)

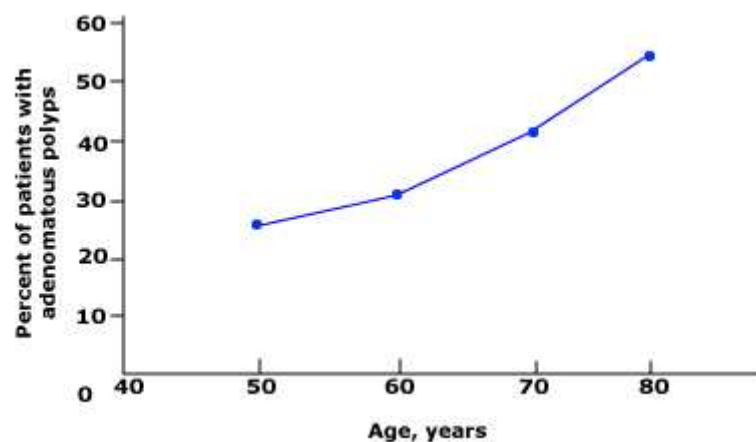
Veliki nazubljeni polipi/adenomi povezuju se s prisutnošću sinkronog kolorektalnog karcinoma (3, 18, 19).

Adenomi su benigni tumori koji nastaju kao posljedica neoplastične proliferacije epitelnih stanica (2). Displazija stanica može biti niskog ili visokog stupnja (1). Otprilike dvije trećine svih polipa debelog crijeva su adenomi (3,20). Rizik nastanka adenoma povećava se starenjem (1). Iako većina sporadičnih adenoma ne postaju maligni tijekom pacijentova života, zbog progresivnog nakupljanja genetskih promjena pokazuju sklonost progresiji u karcinom

(adenom-karcinom slijed) (2). Većina kolorektalnih karcinoma nastaje iz adenoma, ali samo mali dio adenoma progredira u karcinom (5% ili manje). Vrijeme potrebno da se iz adenomatoznog polipa razvije kolorektalni karcinom iznosi sedam do deset godina (3,20). Adenome prema kliničkoj slici možemo podijeliti u tri skupine:

- Uznapredovali adenom je bilo koji adenom s visokim stupnjem displazije, adenom >10 mm ili adenom s viloznom komponentom (3).
- Sinkroni (istovremeni) adenom je adenom dijagnosticiran u isto vrijeme kad i kolorektalna neoplazma (patološki uznapredovala lezija). U 30-50% slučajeva pacijenti s dijagnosticiranim jednim adenomom imati će najmanje još jedan sinkroni adenom (3,21).
- Metakroni (naknadni) adenom je adenom dijagnosticiran najmanje šest mjeseci nakon prethodnog adenoma (3).

Starija dob je glavni rizični čimbenik za nastanak adenomatoznih polipa debelog crijeva (Slika 12) (3). Rezultati kolonoskopskih probirnih studija u asimptomatskih ljudi sugeriraju da je prevalencija adenoma otprilike 25-30% s pedeset godina (3, 20,22-25).



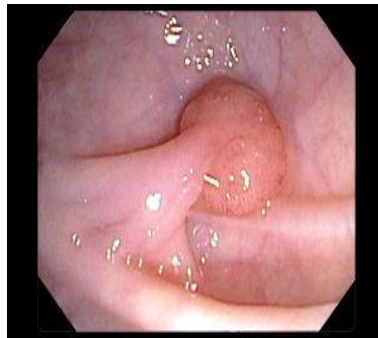**Slika 12.** Povećanje prevalencije adenomatoznih polipa starenjem

Adenomatozne polipe (adenome) možemo podijeliti na temelju endoskopskog prikaza na:

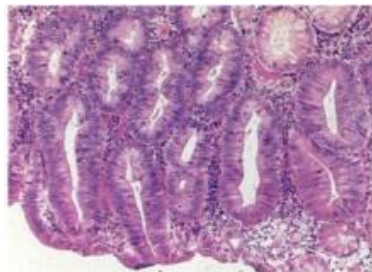
- Sesilne: sesilni adenomatozni polipi su polipi kod kojih je baza pričvršćena na stijenku debelog crijeva (3).
- Pedunkularne polipe (polipe na peteljci): ovo su polipi kod kojih je mukozna stabljika umetnuta između polipa i stijenke crijeva. Mali polipi (<5 mm) su rijetko pedunkularni (3).
- Ravne polipe: definiraju se kao polipi kojima je visina manja od jedne polovine promjera lezije. Potrebno je naglasiti da unatoč tomu što se većina adenoma nađe unutar povišenih lezija, 27-36% adenoma je relativno „ravno“ (3,26-29). Tijekom kolonoskopije, ovi adenomi mogu se pokazati teškim za detekciju i time mogu pridonijeti lažno negativnim kolonoskopskim pretragama (3).
- Niske lezije (engl. „*depressed lesions*“): kod ovih lezija postoji visoka vjerojatnost da kriju displaziju visokog stupnja ili su maligne, čak i kod malih lezija (3, 30-35).

Adenomi se prema svojoj histološkoj građi mogu podijeliti na tubularne, tubulovilozne i vilozne (1).

Tubularni adenomi čine više od 80% svih adenoma debelog crijeva. Karakterizira ih razgranana mreža adenomatoznog (žljezdano) epitela. Da bi se klasificirao kao tubularni, adenom mora imati više od 75% tubularne sastavnice (3). Ovi adenomi obično imaju peteljku kojom su spojeni sa sluznicom kolona, a izgleda su maline. Veličinom su pretežito manji od 2 cm. Žlijezde unutar lamine proprije adenoma oblaže pseudostratificirani epitel unutar kojega se mogu uočiti različiti stupnjevi displazije (1).



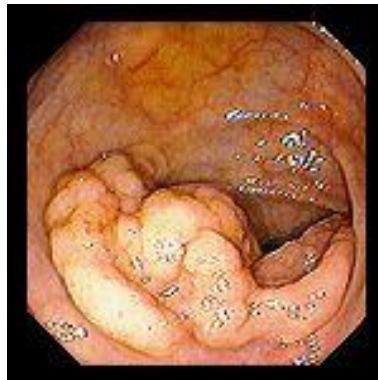**Slika 13.** Pedunkularni tubularni adenom veličine 1.5 cm u području uzlaznog kolona (preuzeto s: <http://www.endoatlas.com/index.html>)



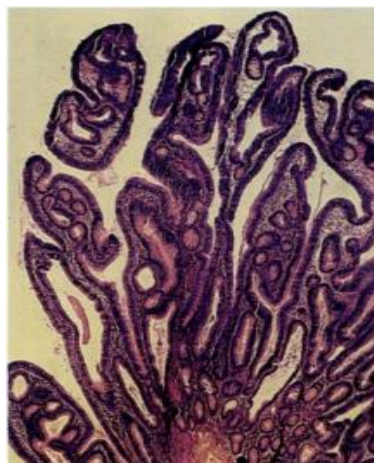
**Slika 14.** Histološki prikaz tubularnog adenoma (preuzeto s: <https://goo.gl/TJKQC6>)



Vilozni adenomi sačinjavaju 5-15% adenoma kolona. Njihovu histološku građu karakteriziraju dugačke žlijezde koje se pružaju od površine ravno do centra polipa. Da bi se klasificirao kao vilozni, adenom mora imati barem 75% vilozne sastavnice (3).



**Slika 15.** Sesilni vilozni adenom u području lijeve fleksure kolona (preuzeto s: <http://www.endoatlas.com/index.html>)



**Slika 16.** Histološki prikaz viloznog adenoma (preuzeto s: <http://www.endoatlas.com/index.html>)

Tubulovillozni adenomi građeni su od 26-75% vilozne sastavnice. Njihov udio u adenomima debelog crijeva iznosi 5-15% (3).

Visoki stupanj displazije adenoma predstavlja međukorak u progresiji iz adenomatoznog polipa niskog stupnja displazije u karcinom, a u nekim je studijama identificiran kao značajan rizični faktor za razvitak metakronog (naknadnog) kolorektalnog karcinoma (3, 36).

Adenomi su u pravilu asimptomatični, a najčešće se otkriju probirnim testovima. Mali adenomi tipično ne krvare te je zbog toga test na okultno krvarenje neosjetljiva metoda probira u njihovom slučaju. Rizik od krvarenja je veći kod uznapredovalih adenoma, zbog čega je i test na fekalno okultno krvarenje pozitivan (3, 37). Većina malih polipa očituje se minimalnim rastom (u prosjeku 0.5 mm/godinu) (3, 38).

Rizični faktori za razvitak visokog stupnja displazije i progresije polipa u karcinom su: vilozna histologija, rast polipa i visoki stupanj displazije epitela. (3, 39). Adenomatozni polipi >1 cm u promjeru predstavljaju rizični čimbenik jer mogu sadržavati kolorektalni karcinom te također predstavljaju rizik za razvitak metakronog (naknadnog) karcinoma debelog crijeva (3, 40). Pri endoskopskom pregledu 60–75% adenoma su manji od 1 cm te su kod njih karcinomi rijetkost (1,3,39,41). Udio adenoma koji pokazuju uznapredovale histološke značajke (visoki stupanj displazije ili više od 25% vilozne sastavnice) povećava se s veličinom polipa. Kod malih adenoma (<5 mm) njihov udio iznosi 1-2%, kod adenoma srednje veličine (5-10 mm) iznosi 7-12%, a kod velikih (>1 cm) udio adenomatoznih polipa koji pokazuju uznapredovalu histološku sliku iznosi 20-30% (3,40,42,43). Rizik nastanka karcinoma u adenomu raste s porastom udjela vilozne sastavnice (1). Adenomatozni polipi s više od 25% vilozne sastavnice predstavljaju rizični faktor za razvoj metakronog kolorektalnog karcinoma (3, 40).

Nakon pronalaska polipa gotovo je uvijek moguće odstraniti ga endoskopski. Smjernice za praćenje pacijenata kojima je odstranjen polip sadrže podatke o učestalosti ponavljanja pretraga, najčešće endoskopije:

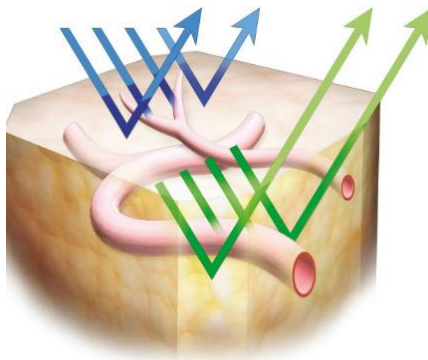
- Ponavljanje pretraga svakih pet godina, ako su pronađena jedan ili dva adenoma manja od jednog centimetra (2).
- Ponavljanje pretraga svakih tri godine ako se pronađu tri do četiri adenoma ili najmanje jedan adenom veći od jednog centimetra (2).
- Ponavljanje pretraga svakih godinu dana ako se pronađu pet ili više malih adenoma ili ako se pronađu tri ili više adenoma, od kojih je najmanje jedan veličine iznad jedan centimetar (2).

### **1.3. NARROW-BAND IMAGING (SLIKOVNI PRIKAZ USKOPOJASNIM SPEKTROM)**

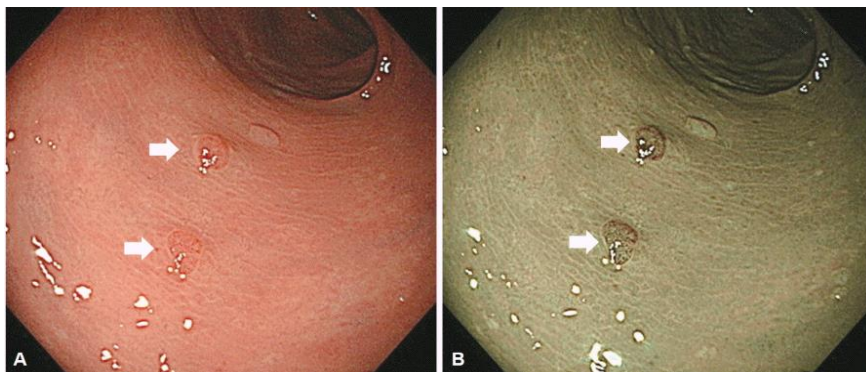
#### **1.3.1. PRINCIP RADA NBI TEHNOLOGIJE**

Slikovni prikaz uskopojasnim spektrom je visoko-rezolucijska endoskopska tehnika koja poboljšava optički izgled finih struktura sluznične površine bez korištenja boja. NBI (narrow-band imaging) se temelji na činjenici da dubina penetracije svjetla ovisi o valnoj duljini. Što je veća valna duljina, penetracija je dublja (44).

Za nastanak uskopojasnog spektra svjetlosti potreban je izvor svjetlosti, videoprocessor i optičke leće unutar endoskopa koje se koriste kao filter za bijelo svjetlo. Prolaskom bijele svjetlosti kroz optički filter nastaje uskopojasni spektar svjetlosti koji se sastoji od dvije valne duljine: 415 nm (plavo svjetlo) i 540 nm (zeleno svjetlo). Obje valne duljine izvrsno apsorbira hemoglobin. Uskopojasni spektar svjetlosti apsorbiraju krvne žile, odnosno hemoglobin, ali ga sluznica odbija. Svjetlost kraće valne duljine (plavo svjetlo) apsorbira se od strane kapilara na površini sluznice i prikazuje se smeđasto te je osobito korisna u detekciji tumora koji su često dobro vaskularizirani. Svjetlost veće valne duljine (zeleno svjetlo) biva apsorbirana od strane krvnih žila koje se nalaze u dubljem sloju sluznice i prikazuje se u cijan boji. Ova valna duljina omogućava bolju procjenu duboke vaskulature sumnjivih lezija. Na ovaj se način korištenjem NBI tehnologije povećava kontrast između krvnih žila i okolne sluznice, u odnosu na korištenje standardnog bijelog svjetla. NBI filter se može uključiti i isključiti te na taj način omogućuje endoskopičaru izmjenu između standardnog prikaza bijelim svjetlom i prikaza uskopojasnim spektrom (45,46).



**Slika 17.** Apsorpcija uskopojasnog spektra svjetlosti (preuzeto s: <https://goo.gl/HbXFTK>)



**Slika 18.** Kolonoskopski prikaz sluznice debelog crijeva korištenjem visoko-rezolucijskog bijelog svjetla (lijevo) i visoko-rezolucijskog NBI (desno). Neoplastične lezije su na lijevoj slici prikazane kao blijedo-crvenkasta područja, dok su desno korištenjem NBI tehnologije prikazane kao smeđasta područja (preuzeto s: <https://goo.gl/iTAkM7>)

### 1.3.2. KLINIČKA KORIST OD NBI TEHNOLOGIJE

NBI tehnologija omogućila je dobivanje poboljšanih slikovnih prikaza krvnih žila i površinskih uzoraka lezija, što je uvelike pridonijelo otkrivanju i dijagnozi kolorektalnih karcinoma te promijenilo ulogu uobičajenih dijagnostičkih metoda kao što su slikovni prikaz bijelim svjetlom i kromoendoskopija (47).

NBI ima nekoliko prednosti u odnosu na kromoendoskopiju: ne zahtijeva bojanje tkiva, jednostavan je za korištenje, omogućuje inspekciju cijelog endoskopskog polja, dok se u kromoendoskopiji boja često nejednoliko raspodijeli po sluznici. Također NBI tehnologija omogućuje visoko kontrastni prikaz površinske vaskulature sluznice, dok je vaskularni uzorak teže uočljiv koristeći kromoendoskopiju (44).

Svrha NBI tehnologije jest endoskopska predikcija histološke slike i razlikovanje neoplastičnih od neneoplastičnih lezija (47). Bolji slikovni prikaz može se postići kada se NBI koristi na endoskopu koji ima mogućnost optičkog povećanja (47,48). Videokolonoskop koji ima mogućnost prikaza uskopojasnim spektrom (NBI) i mogućnost optičkog povećanja omogućuje endoskopičaru prepoznavanje neoplastičnih lezija stavljajući naglasak na kapilarni uzorak, odnosno na neoplastičnu angiogenezu. Normalna sluznica debelog crijeva sastoji se od crijevnih kripti koje su okružene pravilnom mrežom kapilara. Promjene u vaskulaturi, kao što su smeđe, proširene i umrežene krvne žile, mogu se prepoznati u neoplastičnim lezijama (47, 49-51).

Rezultati meta-analize randomiziranih kontroliranih kliničkih pokusa koji su procjenjivali učinkovitost NBI u probirnoj kolonoskopiji, došli su do zaključka da je visoko-rezolucijska NBI kolonoskopija bolja od kolonoskopije bijelim svjetlom normalne rezolucije i jednako učinkovita kao visoko-rezolucijska kolonoskopija bijelim svjetlom za otkrivanje kolorektalnih polipa (47, 52, 53). Svjetlina i rezolucija kolonoskopskih slikovnih prikaza dobivenih koristeći NBI znatno su poboljšane dolaskom novih endoskopskih sustava na tržište (47).

### 1.3.3. NBI INTERNATIONAL COLORECTAL ENDOSCOPIC CLASSIFICATION

S obzirom da se endoskopi koji imaju mogućnost optičkog povećanja ne koriste često u kliničkoj praksi u državama izvan Japana, jednostavan klasifikacijski sustav za NBI tehnologiju s ili bez optičkog povećanja bio je potreban da bi se kolorektalne tumore moglo klasificirati uz pomoć korištenja videokolonoskopa s mogućnošću prikaza uskopojasnim spektrom (NBI) (47).

U 2011. godini, predložena je „NBI International Colorectal Endoscopic (NICE) classification“ od strane međunarodne grupe liječnika („Colon Tumor NBI Interest Group“) (Slika 19) (47).

NICE klasifikacija temelji se na tri kriterija: boja polipa, izgled krvnih žila polipa i izgled površinskog uzorka te dijeli polipe debelog crijeva u tri kategorije: 1. hiperplastični polip; 2. adenom; 3. duboki podsluznični invazivni karcinom (47).

NICE classification			
	Type 1	Type 2	Type 3
Color	Same or lighter than background	Browner relative to background (verify color arises from vessels)	Brown to dark brown relative to background; sometimes patchy whiter areas
Vessels	None, or isolated lacy vessels may be present coursing across the lesion	Brown vessels surrounding white structures <sup>a)</sup>	Has area(s) of disrupted or missing vessels
Surface pattern	Dark or white spots of uniform size, or homogeneous absence of pattern	Oval, tubular or branched white structures <sup>b)</sup> surrounded by brown vessels	Amorphous or absent surface pattern
Most likely pathology	Hyperplastic & sessile serrated polyp <sup>c)</sup>	Adenoma <sup>d)</sup>	Deep submucosal invasive cancer

NICE, narrow-band imaging (NBI) International Colorectal Endoscopic.

a) Can be applied using colonoscopes with/without optical (zoom) magnification;

b) These structures (regular or irregular) may represent the pits and the epithelium of the crypt opening;

c) In the World Health Organization classification, sessile serrated polyp and sessile serrated adenoma are synonymous;

d) Type 2 consists of Vienna classification types 3, 4, and superficial 5 (all adenomas with either low or high grade dysplasia, or with superficial submucosal carcinoma). The presence of high grade dysplasia or superficial submucosal carcinoma may be suggested by an irregular vessel or surface pattern, and is often associated with atypical morphology (e.g., depressed area).

**Slika 19.** NBI International Colorectal Endoscopic classification (preuzeto s: <https://goo.gl/iTAkM7>)

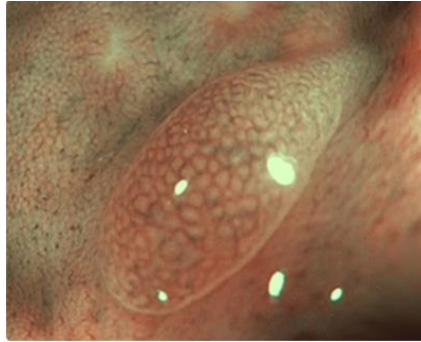
Kada bi bilo moguće odrediti histološku sliku polipa koristeći isključivo endoskopski slikovni prikaz, mali hiperplastični polipi ( $\leq 5$  mm) u rektosigmoidnom području mogli bi biti ostavljeni *in situ* te bi se na taj način smanjio rizik od polipektomije. Mali adenomi samo bi se odstranili, bez slanja na određivanje patohistološke dijagnoze, izbjegavajući na taj način troškove histološke evaluacije. Ovaj pristup (engl. „*resect and discard strategy*“), predložen u Ujedinjenom Kraljevstvu i Sjedinjenim Američkim Državama, za sada je ograničen na male polipe (1-9 mm) koji ne pokazuju histološke znakove malignosti i koji se mogu klinički razlikovati s visokim stupnjem pouzdanosti (54-56). Odstranjenje polipa bez histološke evaluacije nosi sa sobom rizik od previda malih invazivnih kolorektalnih karcinoma koji bi se u normalnim okolnostima liječili kirurškim putem (56, 57).

Prema preporukama Američkog društva za gastrointestinalnu endoskopiju (engl. „*American Society for Gastrointestinal Endoscopy*“), dva praga koja se moraju zadovoljiti kod endoskopske procjene histološke slike malih kolorektalnih polipa u stvarnom vremenu su:

1) Endoskopska tehnologija mora imati negativnu prediktivnu vrijednost od 90% ili više za adenomatoznu histologiju (kada se dijagnoza vrši s visokom pouzdanošću) da bi se rektosigmoidni polipi veličine  $\leq 5$  mm mogli ostaviti *in situ*, bez reseciranja (58).

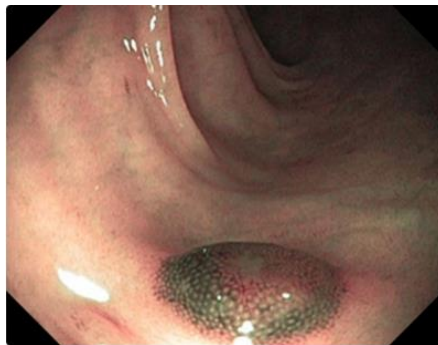2) Postpolipektomijski nadzorni intervali, određeni na temelju endoskopske predikcije histološke slike kolorektalnih polipa veličine  $\leq 5$  mm (histološka predikcija mora biti postavljena s visokom pouzdanošću) u kombinaciji s patohistološkom dijagnozom kolorektalnih polipa veličine  $>5$  mm, moraju se slagati s postpolipektomijskim nadzornim intervalima koji su određeni na temelju patohistološke dijagnoze svih otkrivenih polipa u 90% ili više slučajeva. Ovaj se prag mora zadovoljiti da bi se mogla primijeniti strategija „*resect and discard*“, odnosno da bi se mali polipi ( $\leq 5$  mm) mogli odstraniti bez slanja na određivanje patohistološke dijagnoze (58).



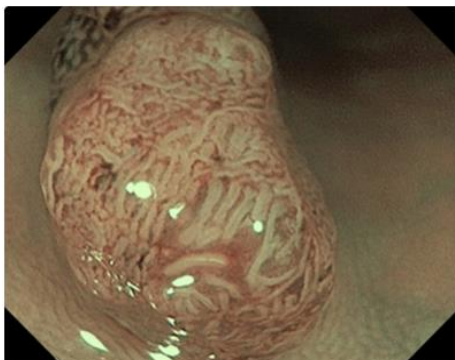


**Slika 20.** Tip 1 polipa po NICE klasifikaciji (hiperplastični polip). Boja polipa je svjetlija ili jednaka okolini (pozadini). Krvne žile nisu prisutne ili se mogu vidjeti izolirane, čipkaste krvne žile koje se protežu kroz leziju. Kružni površinski uzorak s malim točkama. Uzorak s tamnijim područjem u centru, okružen svjetlijom sluznicom (preuzeto s:

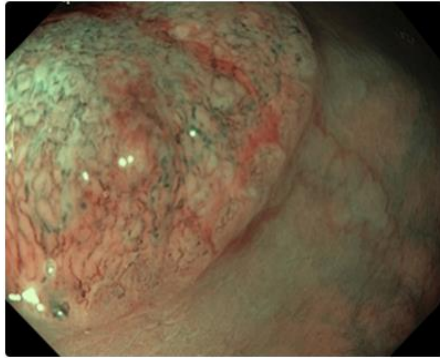
<https://goo.gl/RiqYrk>)



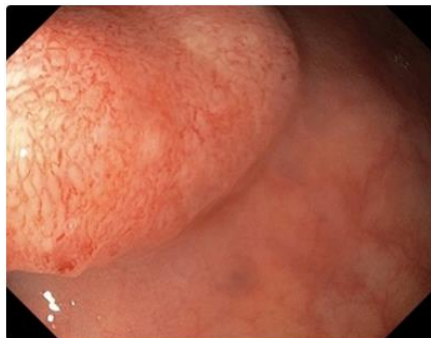
**Slika 21.** Tip 2 polipa po NICE klasifikaciji (adenom). Boja polipa je tamnija, više smeđa u odnosu na okolinu. U sredini se nalazi svjetlije područje okruženo debljim, smeđim krvnim žilama. Površinski uzorak je ovalan, tubularan ili spiralan (preuzeto s: <https://goo.gl/RiqYrk>)



**Slika 22.** Tip 2 polipa po NICE klasifikaciji (preuzeto s: <https://goo.gl/RiqYrk>)



**Slika 23.** Tip 3 polipa po NICE klasifikaciji (duboki podsluznični invazivni karcinom). Boja polipa je tamnija od okoline, smeđasta, ponekad s bijelim mrljama. Ima područja s prekinutim krvnim žilama ili područja bez krvnih žila. Amorfni ili odsutni površinski uzorak (preuzeto s: <https://goo.gl/RiqYrk>)



**Slika 24.** Tip 3 polipa po NICE klasifikaciji (preuzeto s: <https://goo.gl/RiqYrk>)

## **2. CILJ ISTRAŽIVANJA**

## **2.1. Cilj istraživanja i hipoteza**

### **2.1.1. Ciljevi istraživanja**

1. Primarni cilj je odrediti učinkovitost (valjanost) „Narrow-band imaging international colorectal endoscopic classification“ u razlikovanju dubokog podsluzničnog invazivnog karcinoma od adenoma te u razlikovanju adenoma od hiperplastičnih polipa.

2. Sekundarni ciljevi:

a) Odrediti učestalost polipa u pojedinim dijelovima debelog crijeva.

b) Odrediti rasprostranjenost pojedinih patohistoloških tipova polipa u pojedinim dijelovima debelog crijeva.

### **2.1.2. Hipoteza istraživanja**

Hipoteza ovog istraživanja jest: „Narrow-band imaging international colorectal endoscopic classification“ je dobar prediktor patohistološke slike polipa debelog crijeva. Hiperplastični polipi se mogu prepoznati ovom metodom i nakon toga se ne moraju odstranjivati. Ako se hiperplastični polipi iz raznih razloga ipak odstrane, ne moraju se slati na patohistološku analizu. Valjanost ove metode bi rezultirala značajnim uštedama.

### **3. ISPITANICI I METODE**

### 3.1. Sudionici istraživanja

Provedeno je prospektivno opažajno istraživanje na Zavodu za gastroenterologiju, Klinici za unutarnje bolesti Kliničkog bolničkog centra Split, Križine.

U istraživanje su uključeni ambulantni i bolnički pacijenti Zavoda za gastroenterologiju, Kliničkog bolničkog centra Split, koji su zbog raznih indikacija upućeni na kolonoskopsku pretragu.

Endoskopičari koji su sudjelovali u istraživanju i prikupljanju podataka su liječnici Zavoda za gastroenterologiju, Klinike za unutarnje bolesti Kliničkog bolničkog centra Split.

Dijagnostičke indikacije za kolonoskopsku pretragu uključuju probir na kolorektalni karcinom, procjenu simptoma koji upućuju na moguću bolest debelog crijeva ili distalni dio tankog crijeva (hematokezija, pozitivni test na fekalno okultno krvarenje, neobjašnjena sideropenična anemija), klinički značajan kronični proljev bez objašnjenja, kronična opstipacija uz prateću anemiju/gubitak na tjelesnoj masi, patološki nalaz slikovnih pretraga, traganje za sinkronim ili metakronim karcinomom u pacijenata s otprije dijagnosticiranim kolorektalnim karcinomom, procjena odgovora na liječenje u pacijenata s otprije dijagnosticiranom bolešću debelog crijeva (naprimjer upalna crijevna bolest) ili kod intraoperativne lokalizacije lezija (59).

U kontraindikacije za izvođenje kolonoskopske pretrage spadaju fulminantni kolitis, akutni divertikulitis, dokazana ili suspektna perforacija crijeva, nemogućnost dobijanja pristanka za izvođenje pretraga koje nisu hitne te situacija u kojoj su rizici izvođenja pretrage veći od njezine koristi (59).

### **3.2. Prijeoperacijska priprema pacijenata za kolonoskopsku pretragu**

Dan prije pretrage savjetuje se konzumiranje samo bistrih tekućina, kao što su voda, juha, kava/čaj bez mlijeka, voćni sokovi ili želatina. Pacijenti ne bi smjeli konzumirati bilo kakvu tekućinu dva sata prije pretrage (60).

Većina lijekova može se nastaviti uzimati te se na dan pretrage uzimaju s malim gutljajem vode. Nekim se lijekovima mora prilagoditi doza, kao što su metformin i inzulin. Pripravci željeza koji se uzimaju na usta moraju se prestati uzimati barem pet dana prije kolonoskopije, s obzirom da zbog tih pripravaka ostatni feces postaje crn, viskozan i teško odstranjiv (60). Pacijenti koji su sudjelovali u ovom istraživanju, a koji su bili na peroralnoj antikoagulantnoj terapiji, nekoliko dana prije pretrage dobili su zamjensku terapiju s niskomolekularnim heparinom. Za vrijeme izvođenja pretrage pacijenti su bili pri svijesti, odnosno nije korištena sedacija.

Pacijenti uključeni u istraživanje uzimali su pripravak za čišćenje crijeva MoviPrep. To je nisko-volumna elektrolitska otopina bazirana na polietilen glikolu (neapsorbirajući polimer visoke molekularne mase) i askorbinskoj kiselini. Jedno pakiranje sadrži tri litre otopine. Pacijenti su uzimali ovu količinu pripravka podijeljenu u dvije doze (eng. „split-dose lavage“). Prva polovica od ukupne doze uzima se večer prije pretrage, dok se druga polovica uzima na jutro kolonoskopske pretrage. Preporuka je da se druga polovica doze uzme pet sati prije kolonoskopije (60).

### 3.3. Oprema korištena u istraživanju

Videokolonoskop Olympus CF-H185L EVIS EXERA III radne duljine 1680 mm i Olympus CF-H185I EVIS EXERA III radne duljine 1330 mm. Oba videokolonoskopa imaju mogućnost prikaza uskopojasnim spektrom (NBI) i mogućnost elektroničkog povećanja u iznosu od dva puta. Ovi videokolonoskopi nemaju mogućnost optičkog povećanja.

Olympus EVIS EXERA III CV-190 video sustav koji omogućava jednostavan pristup svim funkcijama koje su ugrađene u EVIS EXERA III videokolonoskope, HDLCD monitor Olympus CV 190 HDTV i argon plazma koagulator – APC ERBE VIO 200D.



**Slika 25.** Videokolonoskop Olympus CF-H185L EVIS EXERA III (preuzeto s: <https://goo.gl/cv9bmi>)



### 3.4. NICE klasifikacija polipa i tehnike polipektomije korištene u istraživanju

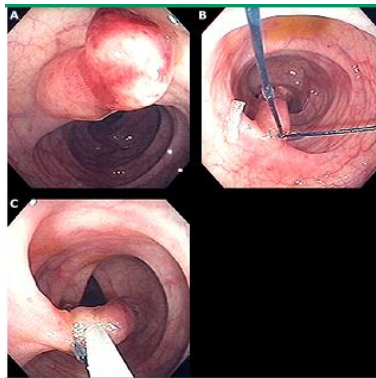
Svim polipima pronađenima u ispitanika za vrijeme kolonoskopske pretrage napravila se predikcija histološke slike in vivo koristeći NICE klasifikaciju. Nakon otkrivanja polipa uključio bi se prikaz uskopojasnim spektrom na videokolonoskopu i polip bi se klasificirao kao NICE tip 1 (hiperplastični polip), NICE tip 2 (adenom) ili NICE tip 3 (duboki podsluznični invazivni karcinom). Zatim bi se polip odstranio te bi se prikupljeni uzorci poslali na patohistološku analizu.

**Tablica 1.** NICE klasifikacija i kriteriji na temelju kojih određujemo histološki tip kolorektalnog polipa; prema „Colon Tumor NBI Interest Group“

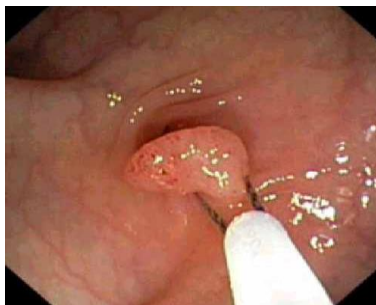	<b>TIP 1</b>	<b>TIP 2</b>	<b>TIP 3</b>
<b>Boja</b>	Jednaka ili svjetlija u odnosu na pozadinu	Više smeđa boja u odnosu na okolinu (potvrditi da boja potječe od krvnih žila)	Smeđa do tamno smeđa u odnosu na okolinu, ponekad su prisutna mrljasta bijela područja
<b>Krvne Žile</b>	Bez krvnih žila ili su prisutne izolirane krvne žile koje se poput čipke šire kroz leziju	Smeđe krvne žile koje okružuju bijele strukture	Prisutna područja s prekinutim ili odsutnim krvnim žilama
<b>Izgled površinskog uzorka</b>	Jednolike tamne ili bijele mrlje ili homogena odsutnost uzorka na površini	Ovalne, tubularne ili razgranane bijele strukture okružene smeđim krvnim žilama	Amorfni ili odsutni površinski uzorak
<b>Najvjerojatnija patohistološka dijagnoza</b>	Hiperplastični polip	Adenom	Duboki podsluznični invazivni karcinom

U ovom istraživanju najčešće korištene tehnike polipektomije bile su hladna biopsija kliještima, standardno izrezivanje omčom s monopolarnom kauterizacijom te endoskopska resekcija sluznice.

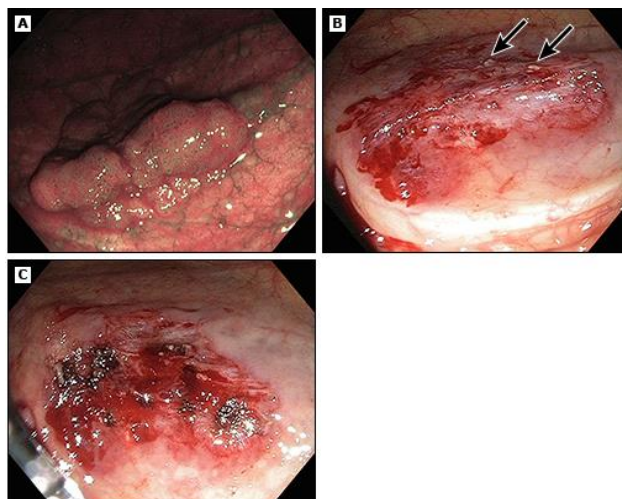
Izrezivanje omčom uobičajeno se koristi za polipe veličine 5-10 mm i tehnika je koja omogućuje najpotpunije odstranjivanje adenomatoznog tkiva. Male lezije (<5 mm) mogu se odstraniti odjednom koristeći biopsiju kliještima ili polipektomijom omčom (3,61). Endoskopska resekcija sluznice i endoskopska podsluznična disekcija tehnike su koje se koriste za odstranjenje velikih polipa (obično je riječ o polipima većim od 2 cm). Gotovo svi pedunkularni polipi bez invazivnog karcinoma mogu se odstraniti endoskopski. Ako polipa ima previše za odstranjivanje, moraju se uzeti reprezentativni uzorci. U određenim slučajevima nije moguća endoskopska resekcija i potrebna je kirurška intervencija (59).



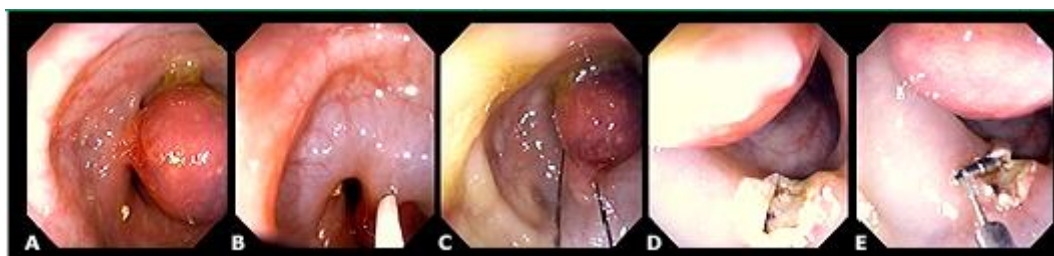**Slika 26.** Polipektomija omčom uz korištenje „endoloop“ postavljene na bazi polipa. Omča se postavlja iznad „endoloop“ i zatim se vrši izrezivanje polipa (preuzeto s: <https://goo.gl/BD9mrv>)



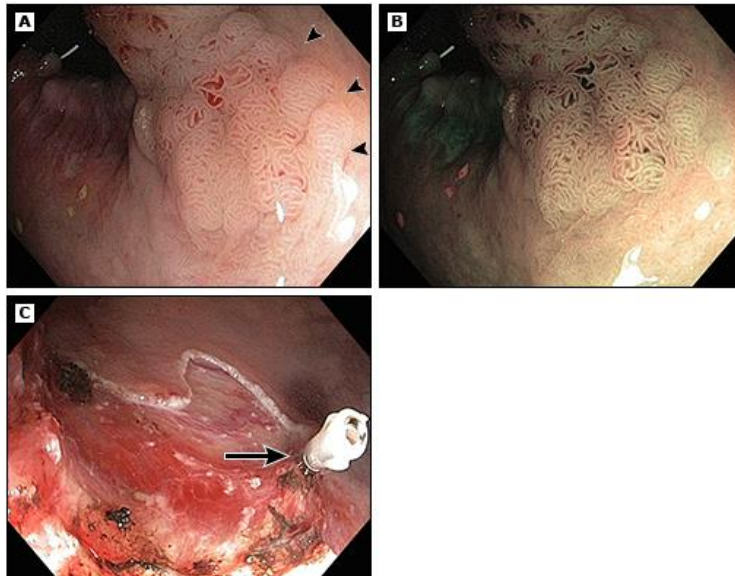
**Slika 27.** Polipektomija omčom u području sigmoidnog debelog crijeva (preuzeto s: <http://www.gastrolab.net/ya02634.jpg>)



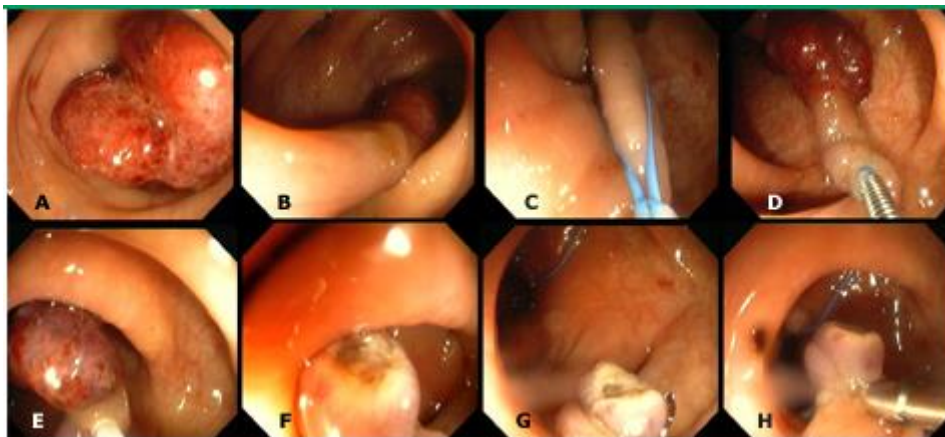
**Slika 28.** Adenom debelog crijeva prikazan NBI tehnologijom. Nakon „piecemeal“ resekcije vidljivi su ostatci tkiva koji su tretirani s argon plazma koagulacijom (preuzeto s: <https://goo.gl/BD9mrv>)



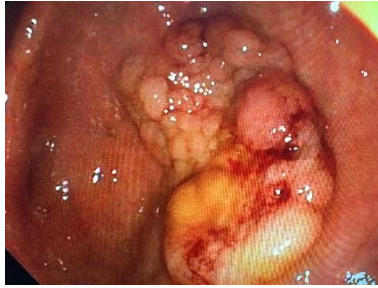**Slika 29.** Polip u području silaznog debelog crijeva veličine 2 cm na kratkoj peteljci. Profilaktički se injicirala otopina adrenalina 1:20 000 te se zatim napravila polipektomija omčom. Profilaktički su se postavile hemoklipse (preuzeto s: <https://goo.gl/BD9mrv>)



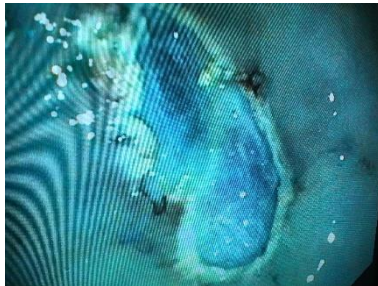
**Slika 30.** Adenom u rektumu s dobro ograničenim desnim rubom (strelice). Prikaz s visokorezolucijskom kolonoskopijom s bijelim svjetlom (A). Prikaz istog adenoma korištenjem NBI tehnologije (B). Prikaz nakon endoskopske resekcije. Vidi se čisti resekcijski rub i hemostatički klip (strelica) postavljen na vidljivoj krvnoj žili koja ne krvari (C) (preuzeto s: <https://goo.gl/BD9mrv>)



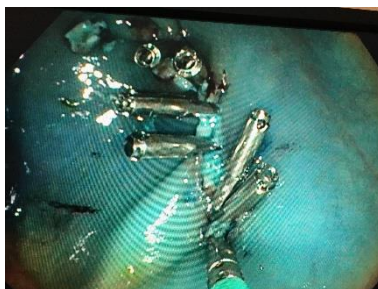
**Slika 31.** Resekcija polipa na dugoj peteljci veličine 2 cm u području sigmoidnog debelog crijeva. Polip se prvo obuhvaća s „endoloop“. Nakon zatvaranja „endoloop“ i podvezivanja peteljke, omča se postavlja blizu glave polipa i vrši se resekcija. Nakon zahvata prepoznala se vidljiva krvna žila na mjestu resekcije i postavio se hemoklip radi postizanja hemostaze (preuzeto s: <https://goo.gl/BD9mrv>)



**Slika 32.** Veliki sesilni polip u području sigmoidnog debelog crijeva (ljubaznošću doc.dr.sc. Željko Puljiz, dr.med.)



**Slika 33.** Prikaz sluznice sigmoidnog debelog crijeva nakon odstranjenja polipa s prethodne slike tehnikom endoskopske resekcije sluznice. Sluznica obojana metilenskim modrilom (ljubaznošću doc.dr.sc. Željko Puljiz, dr.med.)



**Slika 34.** Hemostaza postavljanjem klipsi u području odstranjenog polipa (ljubaznošću doc.dr.sc. Željko Puljiz, dr.med.)

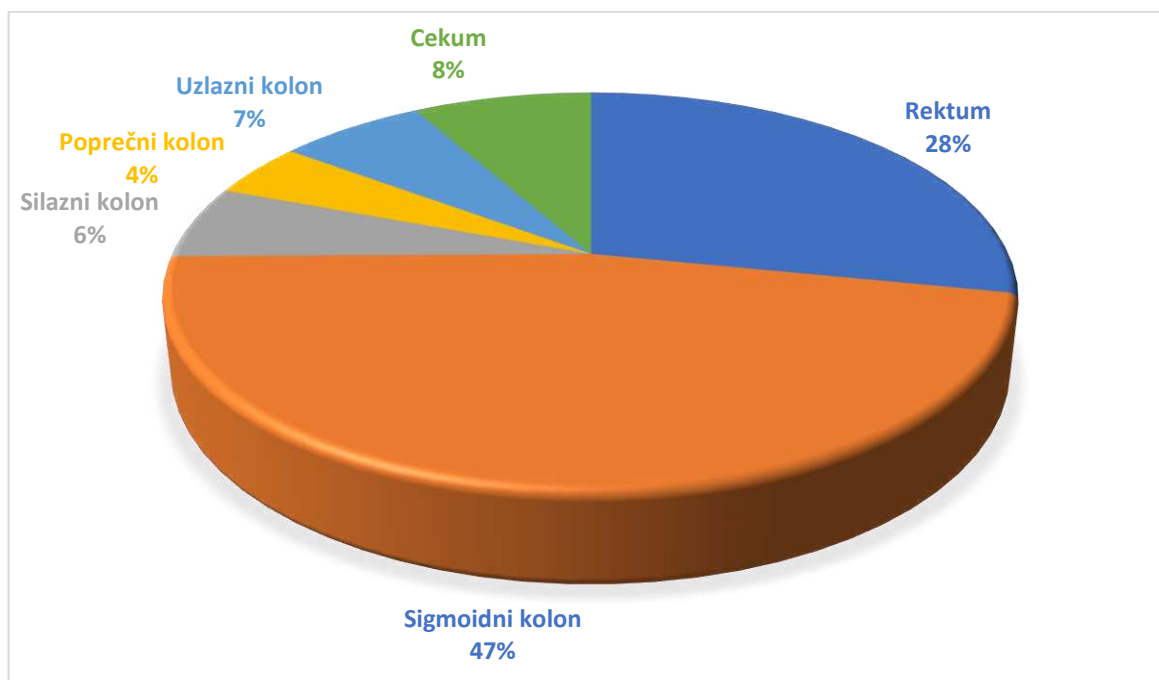
### 3.5. Statistička obrada podataka

Nakon endoskopske predikcije histološke slike kolorektalnih polipa koristeći NICE klasifikaciju i njihovog odstranjivanja, uzorci su poslani na određivanje patohistološke dijagnoze na Klinički zavod za patologiju, sudsku medicinu i citologiju Kliničkog bolničkog centra Split. Dobiveni patohistološki nalazi upisivali su se u program Microsoft Office Excel 2013, zajedno s histološkom slikom polipa određenoj po NICE klasifikaciji i ostalim podacima o pacijentima (spol pacijenta, dob pacijenta, broj polipa, lokalizacija polipa i veličina polipa). Dvije glavne mjere ishoda za prediktivnu učinkovitost (valjanost) NICE klasifikacije u endoskopskoj procjeni histologije polipa debelog crijeva bile su negativna prediktivna vrijednost za duboki podsluznični invazivni karcinom (NICE tip 3) i negativna prediktivna vrijednost za adenomatozne polipe (NICE tip 2). Patohistološka dijagnoza polipa korištena je kao zlatni standard za potvrdu endoskopske predikcije histološke slike kolorektalnih polipa. Sve su statističke analize provedene koristeći programski paket SPSS Statistics for Windows, verzija 23.0 (IBM, Armonk, NY). Parametrijski podatci su prikazani kao aritmetička sredina  $\pm$  standardna devijacija. Korišteni su Pearsonov  $\chi^2$  test za neparametrijske varijable, t test za nezavisne uzorke za izračunavanje razlika između skupina te Pearsonov test korelacije za parametrijske varijable. Vrijednost  $p < 0,05$  smatrala se statistički značajnom.

#### **4. REZULTATI**

U istraživanju je sudjelovalo 122 pacijenta, 77 muškaraca (63,2%) i 45 žena (36,8%). Prosječna dob ispitanika bila je  $65,6 \pm 11,9$  god.

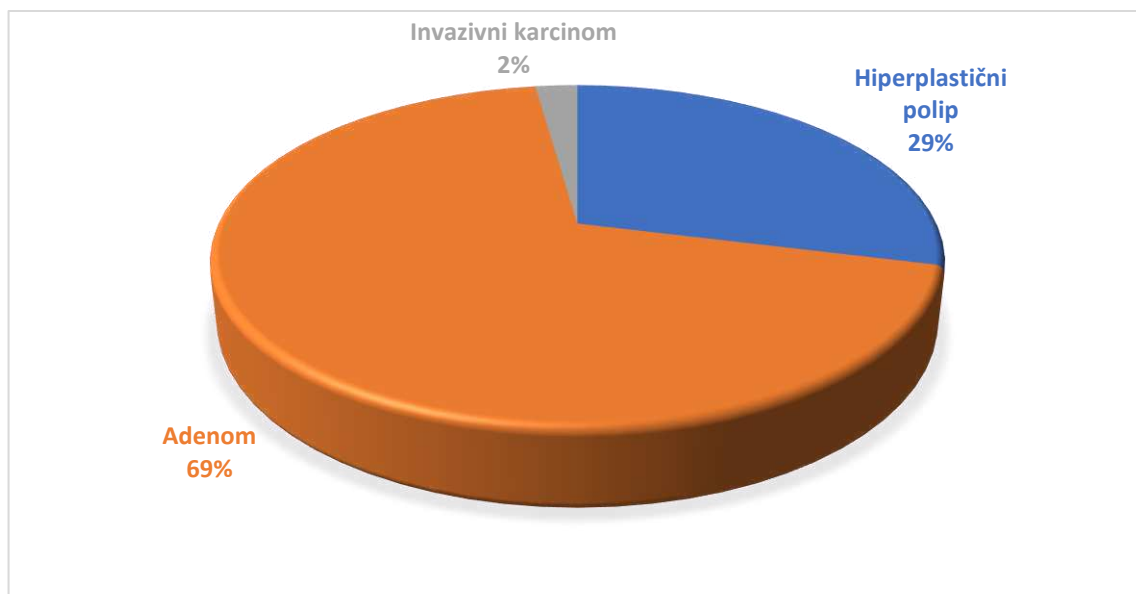
Ukupno je odstranjeno 135 polipa - 38 u rektumu, 63 u sigmoidnom kolonu, 8 u silaznom kolonu, 6 u poprečnom kolonu, 9 u uzlaznom kolonu te 11 u cekumu (Slika 35).



**Slika 35.** Učestalost polipa u pojedinim dijelovima debelog crijeva među ispitanicima

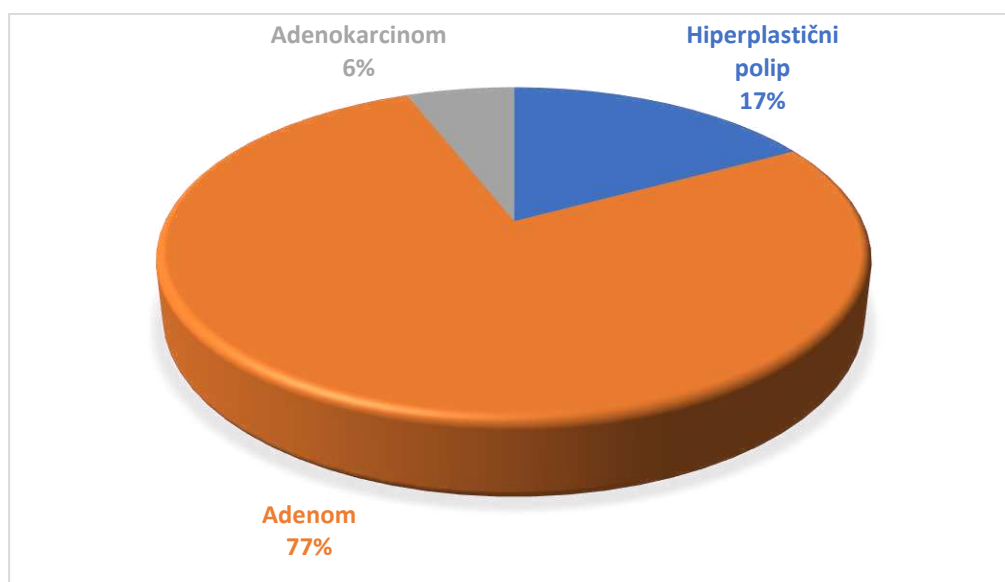


Od ukupnog broja polipa NICE klasifikacijom 39 je klasificirano kao hiperplastični polip (NICE tip 1), 93 kao adenom (NICE tip 2) te 3 kao podsluznični invazivni karcinom (NICE tip 3) (Slika 36).



**Slika 36.** Prevalencija NICE 1, 2 i 3 tipa polipa među ispitanicima

Naknadnom patohistološkom analizom uzoraka, 23 polipa pokazala su se kao hiperplastični polipi, 104 kao adenomi te 8 kao adenokarcinomi (Slika 37).



**Slika 37.** Prevalencija patohistološke dijagnoze hiperplastičnog polipa, adenoma i adenokarcinoma među ispitanicima

**Tablica 2.** Rasprostranjenost pojedinih patohistoloških tipova polipa u pojedinim dijelovima debelog crijeva

	Hiperplastični polip	Adenom	Adenokarcinom
Rektum	9 (39,2%)	26 (25%)	3 (37,5%)
Sigmoidni kolon	7 (30,4%)	54 (52%)	2 (25%)
Silazni kolon	2 (8,7%)	4 (3,8%)	2 (25%)
Poprečni kolon	1 (4,3%)	5 (4,8%)	0
Uzlazni kolon	1 (4,3%)	7 (6,7%)	1 (12,5%)
Cekum	3 (13,1%)	8 (7,7%)	0
<b>Ukupno</b>	<b>23</b>	<b>104</b>	<b>8</b>

**TABLICA 3.** Prikaz točno (\*) i pogrešno procijenjene histologije kolorektalnih polipa među ispitanicima koristeći NICE klasifikaciju u odnosu na zlatni standard (PHD nalaz). 107 (79,26%) procjena bilo je točno, a njih 28 (20,74%) pogrešno

		PHD			Ukupan broj
		Hiperplastični polip	Adenom	Adenokarcinom	
NICE klasifikacija	Hiperplastični polip	20*	18	1	39
	Adenom	3	85*	5	93
	Duboki podsluznični invazivni karcinom (adenokarcinom)	0	1	2*	3
<b>Ukupan broj</b>		<b>23</b>	<b>104</b>	<b>8</b>	<b>135</b>

Statističkom analizom podataka utvrđena je osjetljivost, specifičnost, pozitivna prediktivna vrijednost, negativna prediktivna vrijednost te točnost NICE klasifikacije kao metode razlikovanja dubokog podsluzničnog invazivnog karcinoma (NICE tip 3) od adenoma (NICE tip 2). Osjetljivost je iznosila 28,6 %, specifičnost 98,9%, pozitivna prediktivna vrijednost 66,7%, negativna prediktivna vrijednost 94,4% i točnost 93,6%. U izračunu su kao stvarna pozitivna vrijednost uzeti polipi s dubokim podsluzničnim invazivnim karcinomom koji

su točno klasificirani kao NICE tip 3 u odnosu na patohistološki nalaz. Kao stvarna negativna vrijednost uzeti su adenomatozni polipi točno klasificirani kao NICE tip 2 u odnosu na patohistološki nalaz.

Za razlikovanje adenomatoznih polipa od hiperplastičnih osjetljivost NICE klasifikacije kao metode predikcije patohistološke slike kolorektalnih polipa iznosila je 82,5%, specifičnost 87%, pozitivna prediktivna vrijednost 96,6%, negativna prediktivna vrijednost 52,6% i točnost 83,3%. U izračunu su kao stvarno pozitivna vrijednost uzeti adenomi koji su točno klasificirani kao NICE tip 2 u odnosu na patohistološki nalaz. Kao stvarno negativna vrijednost uzeti su hiperplastični polipi točno klasificirani kao NICE tip 1 u odnosu na patohistološki nalaz.

**Tablica 4.** Valjanost (učinkovitost) NICE klasifikacije u predikciji patohistološke slike kolorektalnih polipa među ispitanicima

<b>NICE klasifikacija kolorektalnih polipa</b>	<b>Razlikovanje dubokog podsluzničnog invazivnog karcinoma (NICE tip 3) od adenoma (NICE tip 2)</b>	<b>Razlikovanje adenomatoznih polipa (NICE tip 2) od hiperplastičnih (NICE tip 1)</b>
<b>Osjetljivost</b>	<b>28,6%</b>	<b>82,5%</b>
<b>Specifičnost</b>	<b>98,9%</b>	<b>87%</b>
<b>Pozitivna prediktivna vrijednost</b>	<b>66,7%</b>	<b>96,6%</b>
<b>Negativna prediktivna vrijednost</b>	<b>94,4 %</b>	<b>52,6%</b>
<b>Točnost</b>	<b>93,6%</b>	<b>83,3%</b>

Prosječna veličina polipa iznosila je  $1,55 \pm 1,52$  cm - hiperplastični polip  $0,47 \pm 0,21$  cm, adenom  $1,7 \pm 1,58$  cm te adenokarcinom  $2,68 \pm 1,38$  cm.

Postojala je statistički značajna razlika u veličini između hiperplastičnog polipa i adenoma ( $T= 7,64$ ,  $p < 0,001$ ) te statistički značajna razlika u veličini između hiperplastičnog polipa i adenokarcinoma ( $T= 4,5$ ,  $p=0,003$ ). Nije postojala statistički značajna razlika u veličini između adenoma i adenokarcinoma ( $T= 1,92$ ,  $p=0,089$ ).

Veličina polipa nije bila povezana s godinama života ( $r= 0,39$ ,  $p=0,651$ ).

Žene su imale u prosjeku veće polipe nego muškarci ( $1,87 \pm 0,24$  cm prema  $1,38 \pm 0,15$  cm), ali nije postojala statistički značajna razlika već tendencija značajnosti ( $p=0,054$ ).

Nije postojala statistički značajna razlika između patohistološke dijagnoze polipa i lokalizacije polipa ( $p=0,245$ ).

## **5. RASPRAVA**

U ovom istraživanju procijenili smo dijagnostičku učinkovitost NICE klasifikacije u razlikovanju adenomatoznih polipa od hiperplastičnih (NICE tip 1) te učinkovitost iste u razlikovanju dubokog podsluzničnog invazivnog karcinoma (NICE tip 3) od adenoma (NICE tip 2).

Većina kolorektalnih polipa pronađenih za vrijeme probirne koloskopije su mali polipi ( $\leq 5$  mm). U ovim se polipima rijetko nalaze uznapredovale histološke odlike (vilozna histologija ili visoki stupanj displazije). Prema trenutačnim smjericama, svi mali polipi pronađeni za vrijeme kolonoskopske pretrage moraju se odstraniti i poslati na patohistološku analizu, da bi se na temelju njihove histologije (adenomi ili hiperplastični polipi) mogao odrediti datum sljedeće koloskopije (nadzorni interval). Troškovi povezani s resekcijom i patohistološkom evaluacijom ovih polipa značajno doprinose ukupnom trošku kolonoskopske pretrage, posebno u državama gdje je kolonoskopija standardna metoda probira za kolorektalni karcinom (60). Također biopsija ili polipektomija povećava rizik od kolonoskopske pretrage. Rizik od krvarenja povećava se otprilike deset puta s resekcijom polipa (62). Više od 85% komplikacija kolonoskopske pretrage nastaje u okviru polipektomije (59, 63).

Kada bi se koristeći samo endoskopiju mogla postići točna procjena histologije malih polipa, rektosigmoidni hiperplastični polipi mogli bi se ostaviti *in situ* (engl. „*diagnose and leave*“ strategija), dok bi se mali polipi procijenjeni kao adenomi samo resecirali, bez slanja na patohistološku evaluaciju (engl. „*resect and discard*“ strategija). Ovakav bi pristup značajno smanjio troškove kolonoskopske pretrage, bez utjecaja na njezinu učinkovitost u smislu smanjenja rizika od razvitka kolorektalnog karcinoma (58). Prema jednom istraživanju koje je koristilo Markovljev simulacijski model za usporedbu odnosa cijene i učinkovitosti u slučaju slanja svih odstranjenih polipa na patohistološku analizu i u slučaju primjene „*resect and discard*“ strategije kod probirne koloskopije koristeći NBI za predikciju histološke slike kolorektalnih polipa, godišnja ušteda iznosila bi 33 milijuna američkih dolara na razini cijele populacije Sjedinjenih Američkih Država. Osnovne pretpostavke korištene u simulacijskom modelu bile su: 84% polipa klasificirano je kao adenom ili hiperplastični polip s visokom pouzdanošću koristeći NBI te su osjetljivost i specifičnost za adenomatoznu histologiju iznosili 94% odnosno 89% (64).

Prema smjernicama Američkog društva za gastrointestinalnu endoskopiju, da bi se mali rektosigmoidni polipi ( $\leq 5$  mm) mogli ostaviti *in situ* koristeći isključivo endoskopsku tehnologiju za predikciju histološke slike, tehnologija mora pokazati negativnu prediktivnu vrijednost od 90% ili više za adenomatoznu histologiju (58).

Prosječna veličina hiperplastičnih polipa odstranjenih za vrijeme istraživanja (23 hiperplastična polipa od ukupno 135 odstranjenih) iznosila je  $0,47 \pm 0,21$  cm, a 69,6% odstranjenih hiperplastičnih polipa nalazilo se u rektosigmoidinom području. NICE klasifikacija u ovom istraživanju nije zadovoljila prag od 90% ili više za negativnu prediktivnu vrijednost adenomatozne histologije te se nije pokazala kao učinkovita dijagnostička metoda u razlikovanju adenoma od hiperplastičnih polipa. Negativna prediktivna vrijednost za adenomatoznu histologiju u ovom istraživanju iznosila je 52,6%. Osjetljivost i specifičnost u razlikovanju adenoma od hiperplastičnih polipa iznosile su 82,5% i 87%. Pozitivna prediktivna vrijednost iznosila je 96,6% te točnost 83,3%. Niska negativna prediktivna vrijednost posljedica je točne procjene hiperplastične histologije u 20 od 38 slučajeva (za osamnaest polipa gradiranih po NICE klasifikaciji kao hiperplastični polip naknadnom patohistološkom analizom ispostavilo se da je riječ o adenomu).

Rezultati istraživanja kojeg su proveli Hewett i suradnici su pokazali da iskusni kolonoskopičar u 75% slučajeva malih kolorektalnih polipa, može razlikovati adenomatozne polipe od hiperplastičnih *in vivo* s visokom pouzdanošću koristeći NICE klasifikaciju. Točnost ovih rezultata iznosila je 89%, osjetljivost 98%, specifičnost 69%, pozitivna prediktivna vrijednost 87% i negativna prediktivna vrijednost 95% (65).

Istraživanja su pokazala učinkovitost NBI tehnologije u razlikovanju adenoma od hiperplastičnih polipa i prije razvitka NICE klasifikacije. U istraživanju kojeg je proveo Douglas K. Rex, osjetljivost kolonoskopske pretrage uz korištenje NBI u predikciji adenomatozne histologije polipa iznosila je 89%, specifičnost 87%, pozitivna prediktivna vrijednost 88% , negativna prediktivna vrijednost 95% i točnost 89%. Učinkovitost je bila veća kada su predikcije histološke slike postavljene s visokom pouzdanošću (55). Rastogi i suradnici uspoređivali su točnost visoko-rezolucijske kolonoskopije bijelim svjetlom i točnost NBI tehnologije bez optičkog povećanja u predikciji histološke slike kolorektalnih polipa. NBI je pokazao značajno veću osjetljivost i točnost (96% i 93%) u usporedbi s visoko-rezolucijskim bijelim svjetlom. Osjetljivost NBI u predikciji adenomatozne histologije iznosila je 96%, specifičnost 89% i točnost 93% (66). Rezultati istraživanja provedenog od strane Sana i

suradnika pokazali su da NBI kao dijagnostička metoda razlikovanja adenoma od hiperplastičnih polipa ima osjetljivost 96,4%, specifičnost 92,3%, negativnu prediktivnu vrijednost 90% i pozitivnu prediktivnu vrijednost 97,3% (67). Istraživanje provedeno u dva akademska medicinska centra u Sjedinjenim Američkim Državama pokazalo je da NBI ima osjetljivost 89,9%, specifičnost 68,1% i točnost 81,6% u predikciji adenomatozne histologije (68).

Sva prethodno navedena istraživanja provedena su od strane stručnjaka koji su uspjeli postići visoku učinkovitost koristeći NBI kao dijagnostičku metodu predikcije histološke slike polipa debelog crijeva (55, 65-68). Suprotno tim rezultatima, istraživanje koje su proveli Ladabaum i suradnici promatrajući učinkovitost NBI kao dijagnostičke metode u rukama endoskopičara koji nisu imali puno iskustva s NBI tehnologijom i nisu prošli službenu obuku u korištenju iste, pokazalo je puno nižu dijagnostičku učinkovitost NBI tehnologije (u istraživanju je korištena NICE klasifikacija) u razlikovanju adenoma od hiperplastičnih polipa *in vivo*. Samo su trojica gastroenterologa (od ukupno dvanaest koji su sudjelovali u istraživanju) postigli točnost  $\geq 90\%$  u korištenju NBI (NICE klasifikacije) kao prediktora histološke slike polipa debelog crijeva *in vivo*. Ovo istraživanje pokazalo je napredak u predikciji histološke slike kolorektalnih polipa kako je vrijeme odmicalo, odnosno učinkovitost u predikciji histološke slike polipa koristeći NBI bila je veća u skupini polipa koji su odstranjeni na kraju istraživanja u odnosu na skupinu polipa odstranjenu na početku istraživanja. U skupini rektosigmoidnih polipa koji su odstranjeni posljednji postignuta je negativna prediktivna vrijednost 90% ili više za adenomatozne polipe (69). Ovo istraživanje pokazuje koliko je bitna edukacija te iskustvo pri interpretiranju lokalnog nalaza za postavljanje točne dijagnoze.

Naši rezultati donekle odudaraju od rezultata prethodno navedenih autora. Mogući razlozi zbog kojih se pokazala razlika u negativnoj prediktivnoj vrijednosti jesu dob ispitanika, kao i mali broj ispitanika uključenih u istraživanje. Naime, poznato je iz literature kako je negativna prediktivna vrijednost obrnuto proporcionalna s prevalencijom (70). Prevalencija adenoma među ispitanicima iznosila je 77%. Ovako visoku prevalenciju adenoma možemo povezati s prosječnom dobi ispitanika koja je iznosila  $65,6 \pm 11,9$  god. Starija dob je glavni rizični faktor za razvitak kolorektalnih adenoma. Obdukcijaska istraživanja pokazala su porast prevalencije adenoma s godinama. U sedamdesetogodišnjih ljudi ona je iznosila 50% u odnosu na prevalenciju



od 1-4% u dvadesetogodišnjaka ili tridesetogodišnjaka (3,25, 71). Istraživanja su pokazala da su otprilike dvije trećine svih kolorektalnih polipa adenomi, što je u skladu s rezultatima dobivenim u ovom istraživanju (3, 20). Visoka prevalencija adenoma među ispitanicima u ovom istraživanju indirektno dovodi do pada negativne prediktivne vrijednosti u procjeni učinkovitosti NICE klasifikacije kao dijagnostičke metode razlikovanja adenoma od hiperplastičnih polipa.

Druga glavna mjera ishoda u ovom istraživanju bila je negativna prediktivna vrijednost dubokog podsluzničnog invazivnog karcinoma (NICE tip 3), odnosno dijagnostička učinkovitost NICE klasifikacije u razlikovanju polipa unutar kojih se razvio duboki podsluznični invazivni adenokarcinom u odnosu na adenomatozne polipe (NICE tip 2). Razlikovanje adenokarcinoma s dubokom podsluzničnom invazijom od adenomatoznih polipa i adenoma s površinskim podsluzničnim invazivnim karcinomom za vrijeme kolonoskopske pretrage ima veliku kliničku važnost zbog odabira odgovarajuće terapijske strategije. Točno dijagnosticiranje i odstranjenje adenoma i površinskih podsluzničnih invazivnih karcinoma dovesti će do izliječenja pacijenata, dok bi se pacijenti s dijagnosticiranim dubokim podsluzničnim invazivnim karcinomom liječili kirurškim zahvatom (72). Rezultati su pokazali osjetljivost 28,6%, specifičnost 98,9%, pozitivnu prediktivnu vrijednost 66,7%, negativnu prediktivnu vrijednost 94,4% i točnost 93,6%. Visoka negativna prediktivna vrijednost posljedica je točne procjene adenomatozne histologije u 85/90 slučajeva (za pet polipa gradiranih po NICE klasifikaciji kao adenom naknadnom patohistološkom analizom ispostavilo se da je riječ o adenokarcinomu s dubokom podsluzničnom invazijom). Na temelju ovih rezultata možemo zaključiti da je NICE klasifikacija relativno učinkovita dijagnostička metoda u razlikovanju polipa unutar kojih se razvio duboki podsluznični invazivni karcinom od adenoma, međutim moramo naglasiti kako se radi o malom uzorku te bi za potvrdu učinkovitosti trebalo uključiti puno veći broj ispitanika. Također treba naglasiti da niska prevalencija adenokarcinoma (6%) među ispitanicima u ovom istraživanju indirektno dovodi do rasta negativne prediktivne vrijednosti u procjeni učinkovitosti NICE klasifikacije kao dijagnostičke metode razlikovanja dubokog podsluzničnog invazivnog karcinoma od adenoma s obzirom na obrnuto proporcionalni odnos tih dviju vrijednosti, kao što je prethodno spomenuto.

Hayashi i suradnici proveli su istraživanje u kojemu su procjenjivali učinkovitost NICE klasifikacije u razlikovanju adenokarcinoma s dubokim podsluzničnim invazivnim karcinomom (NICE tip 3) od adenoma s niskim stupnjem displazije i od adenoma s visokim

stupnjem displazije/površinskim podsluzničnim invazivnim karcinomom (NICE tip 2). Kod predikcija patohistoloških slika kolorektalnih polipa postavljenih s visokom pouzdanošću osjetljivost je iznosila 91,8%, specifičnost 88,3%, pozitivna prediktivna vrijednost 88,1%, negativna prediktivna vrijednost 91,9% i točnost 90%. Ovo istraživanje nije provedeno *in vivo* već su korištene fotografije tumora debelog crijeva s obzirom na malu učestalost adenoma s visokim stupnjem displazije/površinskim podsluzničnim invazivnim karcinomom te dubokog podsluzničkog invazivnog karcinoma (72).

Naši rezultati pokazuju nisku osjetljivost u odnosu na prethodno navedeno istraživanje. Razlog ovako niske osjetljivosti također treba tražiti malom broju ispitanika (uzorak od samo osam adenokarcinoma). Ne treba isključiti ni nedostatak iskustva ispitivača u stupnjevanju maligniteta polipa koristeći NICE klasifikaciju.

Od ostalih rezultata istraživanja možemo istaknuti da je prosječna veličina polipa iznosila  $1,55 \pm 1,52$  cm - hiperplastični polip  $0,47 \pm 0,21$  cm, adenom  $1,7 \pm 1,58$  cm te adenokarcinom  $2,68 \pm 1,38$  cm. Postojala je statistički značajna razlika u veličini između hiperplastičnog polipa i adenoma ( $T=7,64$ ,  $p<0,001$ ) te statistički značajna razlika u veličini između hiperplastičnog polipa i adenokarcinoma ( $T=4,5$ ,  $p=0,003$ ). Ovakav rezultat je u skladu sa spoznajom da rast polipa (adenoma) znači i veći rizik razvitka visokog stupnja displazije te naposljetku nastanak karcinoma (3,39). Nije postojala statistički značajna razlika u veličini između adenoma i adenokarcinoma ( $T=1,92$ ,  $p=0,089$ ).

Žene su imale u prosjeku veće polipe nego muškarci ( $1,87 \pm 0,24$  cm prema  $1,38 \pm 0,15$  cm), ali nije postojala statistički značajna razlika već tendencija značajnosti ( $p=0,054$ ). Razlog ovakvog rezultata može se samo nagađati. Određena istraživanja pokazala su veću učestalost proksimalno smještenih kolorektalnih karcinoma i adenoma u žena (73, 74). Budući da se proksimalno smještene lezije slabije otkrivaju kolonoskopskom pretragom, moguće je da su određene kolorektalne lezije previđene na prethodnim probirnim kolonoskopijama te su lezije s vremenom narasle ili su prethodni probiri na kolorektalni karcinom rađeni fleksibilnom sigmoidoskopijom koja nije učinkovita u otkrivanju proksimalno smještenih lezija (74, 75). Unatoč pretpostavci da su polipi previđeni na prethodnim kolonoskopijama te da su rasli s vremenom, ovo

istraživanje nije pronašlo statistički značajnu povezanost između veličine polipa i godina života ( $r=0,39$ ,  $p=0,651$ ), no s obzirom na mali uzorak preciznost ovih rezultata je upitna.

Nije pronađena statistički značajna razlika između histologije polipa i njihove lokalizacije ( $p=0,245$ ). Hiperplastični polipi obično pokazuju veću učestalost u rektosigmoidnom području (1), međutim ovo je istraživanje pokazalo jednakomjernu rasprostranjenost hiperplastičnih polipa, adenoma i adenokarcinoma kroz cijelo debelo crijevo. S obzirom na maleni uzorak polipa u ovom istraživanju ove rezultate treba kritički promatrati.

Prednost provedenog istraživanja jest što je provedeno *in vivo*. Svim polipima otkrivenim za vrijeme kolonoskopije napravljena je predikcija histološke slike koristeći NICE klasifikaciju, zatim su polipi odstranjeni i poslani na patohistološku analizu. Istraživanje je provedeno u tercijarnoj zdravstvenoj ustanovi te je na ovaj način procijenjena korist i primjenjivost NICE klasifikacije u svakodnevnoj kliničkoj praksi. Videokolonoskopi korišteni u istraživanju imaju mogućnost elektroničkog povećanja od dva puta, no nemaju mogućnost optičkog povećanja. Ova činjenica također predstavlja prednost istraživanja, s obzirom da se kolonoskopi s mogućnošću optičkog povećanja rijetko koriste izvan Japana (47), a NICE klasifikacija je donešena s ciljem jednostavne i sveobuhvatne primjene u cijelom svijetu.

Provedeno istraživanje ima svojih nedostataka u usporedbi s drugim istraživanjima koja su procjenjivala učinkovitost NICE klasifikacije i NBI tehnologije u predikciji patohistološke slike polipa debelog crijeva. (55, 58, 64-69, 72). Liječnici koji su sudjelovali u prikupljanju podataka nisu podijeljeni u skupine na osnovi svog iskustva u korištenju NBI tehnologije i NICE klasifikacije. Rezultati istraživanja su pokazali da iskusni endoskopičari postižu veću učinkovitost u korištenju NBI tehnologije u predikciji histološke slike kolorektalnih polipa za vrijeme kolonoskopske pretrage u odnosu na endoskopičare koji ne koriste ili su vrlo malo koristili NBI tehnologiju. Broj kolonoskopskih pretraga koje se naprave godišnje od strane endoskopičara također je bitan faktor, koji se nije uzeo u obzir u ovom istraživanju. Vrlo bitnim čimbenikom u prethodnim istraživanjima pokazala se razina pouzdanosti s kojom je donešena procjena o histologiji polipa debelog crijeva *in vivo*, što također nije uzeto u obzir. Predikcije histologije koristeći NBI donešene s visokom pouzdanošću ( $\geq 90\%$  pouzdanosti u procjeni, što znači da je promatrani polip imao odlike samo jedne histologije, bez prisutnosti odlika druge histologije) pokazale su veću učinkovitost u odnosu na predikcije donešene s niskom razinom pouzdanosti ( $<90\%$  pouzdanosti u procjeni, što znači da je promatrani polip imao obilježja obje histologije ili se odlike histologije promatranog polipa nisu mogle točno odrediti). Naše istraživanje uz podatke iz literature ukazuje kako NICE klasifikacija kao dijagnostička metoda

može biti učinkovita u predikciji histološke slike kolorektalnih polipa, ali uz visoku pouzdanost u procjeni histologije i dovoljno iskustvo endoskopičara. Prema smjernicama Američkog društva za gastrointestinalnu endoskopiju, ako se histologija polipa ne može odrediti s visokom pouzdanošću polip se ipak treba odstraniti, a prikupljeni uzorci poslati na patohistološku analizu (58, 76). Ovo istraživanje nije promatralo učinkovitost NICE klasifikacije kao metode predikcije histološke slike ovisno o veličini polipa s obzirom na mali broj prikupljenih uzoraka (ukupno 135 odstranjenih polipa). Rezultati drugih istraživanja pronašli su razlike u osjetljivosti, specifičnosti, pozitivnoj prediktivnoj vrijednosti, negativnoj prediktivnoj vrijednosti i točnosti s obzirom na veličinu polipa (polipi <5 mm, polipi 6-9 mm i polipi > 1 cm). Na temelju provedenog istraživanja može se zaključiti da je NICE klasifikacija korisna dijagnostička metoda u kliničkoj procjeni kolonoskopskog nalaza kod bolesnika s polipima debelog crijeva, no zbog ranije navedenih ograničenja treba zadržati oprez pri interpretaciji dobivenih podataka u vidu negativne i pozitivne prediktivne vrijednosti te točnosti.

## **6. ZAKLJUČCI**

1. NICE klasifikacija pokazala se kao relativno učinkovita dijagnostička metoda u razlikovanju dubokog podsluzničnog invazivnog karcinoma od adenoma debelog crijeva *in vivo*.

2. NICE klasifikacija nije se pokazala kao učinkovita dijagnostička metoda u razlikovanju adenoma od hiperplastičnih polipa debelog crijeva *in vivo*.

3. Ukupno je odstranjeno 135 polipa - 38 u rektumu (28%), 63 u sigmoidnom kolonu (47%), 8 u silaznom kolonu (6%), 6 u poprečnom kolonu (4%), 9 u uzlaznom kolonu (7%) te 11 u cekumu (8%).

4. Patohistološkom analizom uzoraka, 23 odstranjena polipa pokazala su se kao hiperplastični polipi (17%), 104 kao adenomi (77%) te 8 kao adenokarcinomi (6%).

5. Nije postojala statistički značajna razlika između patohistološke dijagnoze polipa i lokalizacije polipa.

6. Postojala je statistički značajna razlika u veličini između hiperplastičnog polipa i adenoma te statistički značajna razlika u veličini između hiperplastičnog polipa i adenokarcinoma. Nije postojala statistički značajna razlika u veličini između adenoma i adenokarcinoma.

## **7. POPIS CITIRANE LITERATURE**

1. Tomić S, Razumović JJ, Kuzmić-Prusac I, Durdov MG, Forempoher G. Bolesti probavnog sustava. U: Damjanov I, Seiwerth S, Jukić S, Nola M, urednici. Patologija. 4. izdanje. Zagreb: Medicinska naklada; 2014. str. 419-65.
2. Lindsay J, Langmead L, Preston SL. Gastrointestinal disease. U: Kumar K, Michael C, urednici. Kumar and Clark's clinical medicine. 8th edition. London, UK: Elsevier; 2012. str. 229-303.
3. Macrae FA. Approach to the patient with colonic polyps. Uptodate.com [internet]. [ažurirano 14. srpnja 2017; citirano 22. travnja 2017.]. Dostupno na: <https://www.uptodate.com/contents/approach-to-the-patient-with-colonic-polyps>
4. Hornick JL, Fletcher CD. Intestinal perineuriomas: clinicopathologic definition of a new anatomic subset in a series of 10 cases. *Am J Surg Pathol.* 2005;29(7):859-65.
5. Chung DC, Adar T. Juvenile polyposis syndrome. Uptodate.com [Internet]. [ažurirano 15. prosinca 2015; citirano 4. svibnja 2017.]. Dostupno na: <https://goo.gl/dXkZZt>
6. Chow E, Macrae F. A review of juvenile polyposis syndrome. *J Gastroenterol Hepatol.* 2005;20(11):1634-40.
7. Syngal S, Brand RE, Church JM, Giardiello FM, Hampel HL, Burt RW. ACG clinical guideline: Genetic testing and management of hereditary gastrointestinal cancer syndromes. *Am J Gastroenterol.* 2015;110(2):223-62.
8. Brosens LA, Langeveld D, van Hattem WA, Giardiello FM, Offerhaus. Juvenile polyposis syndrome. *World J Gastroenterol.* 2011;17(44):4839-44.
9. Latchford AR, Neale K, Phillips RK, Clark SK. Juvenile polyposis syndrome: a study of genotype, phenotype, and long-term outcome. *Dis Colon Rectum.* 2012;55(10):1038-43.
10. Schreiberman IR, Baker M, Amos C, McGarrity TJ. The hamartomatous polyposis syndromes: a clinical and molecular review. *Am J Gastroenterol.* 2005;100(2):476-90.
11. Brosens LA, van Hattem A, Hylind LM, Lacobuzio-Donahue C, Romans KE, Axilbund J, i sur. Risk of colorectal cancer in juvenile polyposis. *Gut.* 2007;56(7):965-7.
12. Lembo AJ. Peutz-Jeghers syndrome: Epidemiology, clinical manifestations, and diagnosis. Uptodate.com [Internet]. [ažurirano 1. travnja 2014; citirano 4. svibnja 2017.]. Dostupno na: <https://goo.gl/q8XTGy>



13. Jeghers H, Mckusick VA, Katz KH. Generalized intestinal polyposis and melanin spots of the oral mucosa, lips and digits; a syndrome of diagnostic significance. *N Engl J Med.* 1949;241(26):1031-6.
14. Peutz JL. Over een zeer merkwaardige, gecombineerde familiale pollyposis van de sligmliezen van den tractus intestinalis met die van de neuskeelholte en gepaard met eigenaardige pigmentaties van huid-en slijmvliezen. *Ned Maandschr v Gen.* 1921;10:134-46.
15. Jeghers H, Mckusick VA, Katz KH. Generalized intestinal polyposis and melanin spots of the oral mucosa, lips and digits; a syndrome of diagnostic significance. *N Engl J Med.* 1949;241(25):993.
16. Utsunomiya J, Gocho H, Miyanaga T, Hamaguchi E, Kashimure A. Peutz-Jeghers syndrome: its natural course and management. *Johns Hopkins Med J.* 1975;136(2):71-82.
17. Rex DK, Ahnen DJ, Baron JA, Batts KP, Burke CA, Burt RW, i sur. Serrated lesions of the colorectum: review and recommendations from an expert panel. *Am J Gastroenterol.* 2012;107(9):1315-29.
18. Hiraoka S, Kato J, Fujiki S, Kaji E, Morikawa T, Murakami T, i sur. The presence of large serrated polyps increases risk for colorectal cancer. *Gastroenterology.* 2010;139(5):1503-10.
19. Li D, Jin C, McCulloch C, Kakar S, Berger BM, Imperiale TF i sur. Association of large serrated polyps with synchronous advanced colorectal neoplasia. *Am J Gastroenterol.* 2009;104(3):695-702.
20. Heitman SJ, Ronksley PE, Hilsden RJ, Manns BJ, Rostom A, Hemmelgarn BR. Prevalence of adenomas and colorectal cancer in average risk individuals: a systematic review and meta-analysis. *Clin Gastroenterol Hepatol.* 2009;7(12):1272-8.
21. Carlsson G, Petrelli NJ, Nava H, Herrera L, Mittelman A. The value of colonoscopic surveillance after curative resection for colorectal cancer or synchronous adenomatous polyps. *Arch Surg.* 1987;122(11):1261-3.
22. Rex DK, Lehman GA, Hawes RH, Ulbright TM, Smith JJ. Screening colonoscopy in asymptomatic average-risk persons with negative fecal occult blood tests. *Gastroenterology* 1991;100(1):64-7.

23. Rex DK, Lehman GA, Ulbright TM, Smith JJ, Pound DC, Hawes RH, i sur. Colonic neoplasia in asymptomatic persons with negative fecal occult blood tests: influence of age, gender, and family history. *Am J Gastroenterol*. 1993;88(6):825-31.
24. Rex DK. Colonoscopy: a review of its yield for cancers and adenomas by indication. *Am J Gastroenterol*. 1995;90(3):353-65.
25. Pendergrass CJ, Edelstein DL, Hyland LM, Philips BT, Lacobuzio-Donahue C, Romans K, i sur. Occurrence of colorectal adenomas in younger adults: an epidemiologic necropsy study. *Clin Gastroenterol Hepatol*. 2008;6(9):1011-5.
26. Rembacken BJ, Fujii T, Cairns A, Dixon MF, Yoshida S, Chalmers DM, i sur. Flat and depressed colonic neoplasms: a prospective study of 1000 colonoscopies in the UK. *Lancet*. 2000;355(9211):1211-4.
27. Saitoh Y, Waxman I, West AB, Popnikolov NK, Gatalica Z, Watari J, i sur. Prevalence and distinctive biologic features of flat colorectal adenomas in a North American population. *Gastroenterology*. 2001;120(7):1657-65.
28. O'Brien MJ, Winawer SJ, Zauber AG, Bushey MT, Sternberg SS, Gottlieb LS, i sur. Flat adenomas in the National Polyp Study: is there increased risk for high-grade dysplasia initially or during surveillance? *Clin Gastroenterol Hepatol*. 2004;2(10):905-11.
29. Soetikno R, Friedland S, Kaltenbach T, Chayama K, Tanaka S. Nonpolypoid (flat and depressed) colorectal neoplasms. *Gastroenterology*. 2006;130(2):566-76.
30. Howe JR, Bair JL, Sayed MG, Anderson ME, Mitros FA, Petersen GM, i sur. Germline mutations of the gene encoding bone morphogenetic protein receptor 1A in juvenile polyposis. *Nat Genet*. 2001;28(2):184-7.
31. Soetikno RM, Kaltenbach T, Rouse RV, Park W, Maheswari A, Sato T, i sur. Prevalence of nonpolypoid (flat and depressed) colorectal neoplasms in asymptomatic and symptomatic adults. *JAMA*. 2008;299(9):1027-35.
32. Kudo S, Tamure S, Nakajima T, Hirota S, Asano M, Ito O, i sur. Depressed type of colorectal cancer. *Endoscopy*. 1995;27(1):54-7.
33. Watanabe T, Sawada T, Kubota Y, Adachi M, Saito Y, Masaki T, i sur. Malignant potential in flat elevations. *Dis Colon Rectum*. 1993;36(6):548-53.

34. Colton CG, Sivak MV Jr. Flat adenomas and cancers. *Gastrointest Endosc.* 1995;42(2):182-4.
35. Kuramoto S, Oohara T. Flat early cancers of the large intestine. *Cancer.* 1989;64(4):950-5.
36. Atkin WS, Morson BC, Cuzick J. Long-term risk of colorectal cancer after excision of rectosigmoid adenomas. *N Engl J Med.* 1992;326(10):658-62.
37. Young GP. Fecal Immunochemical Tests (FIT) vs Office-Based Guaiac Fecal Occult Blood Test (FOBT). *Pract Gastroenterol.* 2004;28:46-56.
38. Bersentes K, Fennerty MB, Sampliner RE, Garewal HS. Lack of spontaneous regression of tubular adenomas in two years of follow-up. *Am J Gastroenterol.* 1997;92(7):1117-20.
39. O'Brien MJ, Winawer SJ, Zauber AG, Gottlieb LS, Sternberg SS, Diaz B, i sur. The National Polyp Study. Patient and polyp characteristics associated with high-grade dysplasia in colorectal adenomas. *Gastroenterology.* 1990;98(2):371-9.
40. Winawer SJ, Zauber AG, O'Brien MJ, Ho MN, Gottlieb L, Sternberg S, i sur. Randomized comparison of surveillance intervals after colonoscopic removal of newly diagnosed adenomatous polyps. The National Polyp Study Workgroup. *N Engl J Med.* 1993;328(13):901-6.
41. Konishi F, Morson BC. Pathology of colorectal adenomas: a colonoscopic survey. *J Clin Pathol.* 1982;35(8):830-41.
42. Butterly LF, Chase MP, Pohl H, Fiarman GS. Prevalence of clinically important histology in small adenomas. *Clin Gastroenterol Hepatol.* 2006;4(3):343-8.
43. Lieberman D, Moravec M, Holub J, Michaels L, Eisen G. Polyp size and advanced histology in patients undergoing colonoscopy screening: implications for CT colonography. *Gastroenterology.* 2008;135(4):1100-5.
44. Bergman JJ. Barrett's esophagus: Evaluation with narrow band imaging. *Uptodate.com* [Internet]. [ažurirano 17.travnja 2015; citirano 1.svibnja 2017]. Dostupno na: <https://goo.gl/AvS5dD>

45. National institute for health and care excellence [Internet]. Diagnostics Assessment Programme. Virtual chromoendoscopy for real-time assessment of colorectal polyps during colonoscopy. Final scope. 2016. [citirano 1.svibnja 2017]. Dostupno na: <https://www.nice.org.uk/guidance/GID-DG10004/documents/final-scope>
46. Narrow Band Imaging (NBI). Olympus-europa.com [Internet]. [citirano 2.svibnja 2017]. Dostupno na: <https://goo.gl/9inqU6>
47. Utsumi T, Iwatate M, Sano W, Sunakawa H, Hattori S, Hasuike N, i sur. Polyp Detection, Characterization, and Management Using Narrow-Band Imaging with/without Magnification. *Clin Endosc.* 2015;48(6):491-7.
48. Kudo S, Tamura S, Nakajima T, Yamano H, Kusaka H, Watanabe H. Diagnosis of colorectal tumorous lesions by magnifying endoscopy. *Gastrointest Endosc.* 1996;44(1):8-14.
49. Sano Y, Emura F, Ikematsu H. Narrow band imaging. U: Waye JD, Rex DX, Williams CB, urednici. *Colonoscopy. Principles and Practice.* Oxford: Blackwell; 2009. str. 514-26.
50. Sano Y, Ikematsu H, Fu KI, Emura F, Katagiri A, Horimatsu T, i sur. Meshed capillary vessels by use of narrow-band imaging for differential diagnosis of small colorectal polyps. *Gastrointest Endosc.* 2009;69(2):278-83.
51. Katagiri A, Fu KI, Sano Y, Ikematsu H, Horimatsu T, Kaneko K, i sur. Narrow band imaging with magnifying colonoscopy as diagnostic tool for predicting histology of early colorectal neoplasia. *Aliment Pharmacol Ther.* 2008;27(12):1269-74.
52. Pasha SF, Leighton JA, Das A, Harrison ME, Gurudu SR, Ramirez FC, i sur. Comparison of the yield and miss rate of narrow band imaging and white light endoscopy in patients undergoing screening or surveillance colonoscopy: a meta-analysis. *Am J Gastroenterol.* 2012;107(3):363-70.
53. Nagorni A, Bjelakovic G, Petrovic B. Narrow band imaging versus conventional white light colonoscopy for the detection of colorectal polyps. *Cochrane Database Syst Rev.* 2012; 1:CD008361.
54. Ignjatovic A, East JE, Suzuki N, Vance M, Guenther T, Saunders BP. Optical diagnosis of small colorectal polyps at routine colonoscopy (Detect InSpect ChAracterise Resect and Discard;DISCARD trial): a prospectiv ecohort study. *Lancet Oncol.* 2009;10(12):1171-8.

55. Rex. Narrow-Band Imaging Without Optical Magnification for Histologic Analysis of Colorectal Polyps. *Gastroenterology*. 2009;136(4):1174-81.
56. Iwatate M, Ikumoto T, Hattori S, Sano W, Sano Y, Fujimori T. NBI and NBI Combined with Magnifying Colonoscopy. *Diagn Ther Endosc*. 2012;2012:173269.
57. Kudo S, Lambert R, Allen JI, Fujii H, Fujii T, Kashida H, i sur. Nonpolypoid neoplastic lesions of the colorectal mucosa. *Gastrointest Endosc*. 2008;68(4):S3-S47.
58. Dayyeh BK, Thosani N, Konda V, Wallace MB, Rex DK, Chauhan SS, i sur. ASGE Technology Committee systematic review and meta-analysis assessing the ASGE PIVI thresholds for adopting real-time endoscopic assessment of the histology of diminutive colorectal polyps. *Gastrointest Endosc*. 2015;81(3):502.e1–502.e16.
59. Lee L, Saltzman JR. Overview of colonoscopy in adults. Uptodate.com [Internet]. [ažurirano 15. prosinca 2016; citirano 20.svibnja 2017.]. Dostupno na: <https://goo.gl/g86b8N>
60. A-Rahim YI, Falchuk M. Bowel preparation for colonoscopy and flexible sigmoidoscopy in adults. Uptodate.com [Internet]. [ažurirano 14. rujna 2016; citirano 23.svibnja 2017.]. Dostupno na: <https://goo.gl/jsgFDG>
61. Weston AP, Campbell DR. Diminutive colonic polyps: histopathology, spatial distribution, concomitant significant lesions, and treatment complications. *Am J Gastroenterol*. 1995;90(1):24-8.
62. Pohl H, Robertson DJ. Confidence With Narrow Band Imaging: Will It Change Our Practice of Polyp Resection? *Gastroenterology*. 2009;136(4):1149–51.
63. Whitlock EP, Lin JS, Liles E, Beil TL, Fu R. Screening for colorectal cancer: a targeted, updated systematic review for the U.S. Preventive Services Task Force. *Ann Intern Med*. 2008;149(9):638-58.
64. Hassan C, Pickhardt PJ, Rex DK. A Resect and Discard Strategy Would Improve Cost-Effectiveness of Colorectal Cancer Screening. *Clin Gastroenterol Hepatol*. 2010;8(10):865-9, 869.e1-3.
65. Hewett DG, Kaltenbach T, Sano Y, Tanaka S, Saunders BP, Ponchon T, i sur. Validation of a simple classification system for endoscopic diagnosis of small colorectal polyps using narrow-band imaging. *Gastroenterology*. 2012;143(3):599-607.e1.

66. Rastogi A, Keighley J, Singh V, Callahan P, Bansal A, Wani S, i sur. High Accuracy of Narrow Band Imaging Without Magnification for the Real-Time Characterization of Polyp Histology and Its Comparison With High-Definition White Light Colonoscopy: A Prospective Study. *Am J Gastroenterol.* 2009;104(10):2422–30.
67. Sano Y, Ikematsu H, Fu KI, Emura F, Katagiri A, Horimatsu T, i sur. Meshed capillary vessels by use of narrow-band imaging for differential diagnosis of small colorectal polyps. *Gastrointest Endosc.* 2009;69(2):278-83.
68. Rastogi A, Early DS, Gupta N, Bansal A, Singh V, Anstas M, i sur. Randomized, controlled trial of standard-definition white-light, high-definition white-light, and narrow-band imaging colonoscopy for the detection of colon polyps and prediction of polyp histology. *Gastrointest Endosc.* 2011;74(3):593-602.
69. Ladabaum U, Fioritto A, Mitani A, Desai M, Kim JP, Rex DK, i sur. Real-Time Optical Biopsy of Colon Polyps With Narrow Band Imaging in Community Practice Does Not Yet Meet Key Tresholds for Clinical Decisions. *Gastroenterology.* 2013;144(1):81-91.
70. Raslich MA, Markert RJ, Stutes SA. Selecting and interpreting diagnostic tests. *Biochemia Medica.* 2007;17(2):151-61.
71. Williams AR, Balasooriya BA, Day DW. Polyps and cancer of the large bowel: a necropsy study in Liverpool. *Gut.* 1982;23(10):835-42.
72. Hayashi N, Tanaka S, Hewett DG, Kaltenbach TR, Sano Y, Ponchon T, i sur. Endoscopic prediction of deep submucosal invasive carcinoma: validation of the narrow-band imaging international colorectal endoscopic (NICE) classification. *Gastrointest Endosc.* 2013;78(4):625-32.
73. Macrae FA. Colorectal cancer: Epidemiology, risk factors, and protective factors. Uptodate.com [Internet]. [ažurirano 9. lipnja 2017; citirano 21. lipnja 2017.]. Dostupno na: <https://goo.gl/ZzsyRs>
74. Schoenfeld P, Cash B, Flood A, Dobhan R, Eastone J, Coyle W, i sur. Colonoscopic screening of average-risk women for colorectal neoplasia. *N Engl J Med.* 2005;352(20):2061-8.

75. Doubeni C. Tests for screening for colorectal cancer: Stool tests, radiologic imaging and endoscopy. Uptodate.com [Internet]. [ažurirano 5. lipnja 2017; citirano 22. lipnja 2017.]. Dostupno na: <https://goo.gl/FLBUJ5>
76. Rastogi A. Optical Diagnosis of Small Colorectal Polyp Histology with High-Definition Colonoscopy Using Narrow Band Imaging. Clin Endos. 2013;46(2):120-9.

## **8. SAŽETAK**



**Cilj istraživanja:** Odrediti učinkovitost (valjanost) „Narrow-band imaging international colorectal endoscopic classification“ u razlikovanju podsluzničnog invazivnog karcinoma od adenoma te učinkovitost iste u razlikovanju adenoma od hiperplastičnih polipa. Odrediti učestalost polipa u pojedinim dijelovima debelog crijeva te odrediti rasprostranjenost pojedinih patohistoloških tipova polipa u pojedinim dijelovima debelog crijeva.

**Ispitanici i metode:** Provedeno je prospektivno opažajno istraživanje u kojem su uključena 122 pacijenta, 77 muškaraca i 45 žena, koji su zbog raznih indikacija upućeni na kolonoskopsku pretragu na Zavod za gastroenterologiju, Klinike za unutarnje bolesti Kliničkog bolničkog centra Split, Križine. Kolonoskopije su izvedene uz korištenje videokolonoskopa Olympus CF-H185L EVIS EXERA III i videokolonoskopa Olympus CF-H185I EVIS EXERA III. Svim ispitanicima zabilježen je spol, dob, broj polipa, veličina polipa i lokalizacija polipa. Svim otkrivenim polipima napravljena je endoskopska predikcija histološke slike koristeći NICE klasifikaciju, zatim su polipi odstranjeni i uzorci su poslani na patohistološku analizu koja je korištena kao zlatni standard. U obradi podataka korišten je programski paket SPSS Statistics for Windows, verzija 23.0 (IBM, Armonk, NY). Glavne mjere ishoda bile su negativne prediktivne vrijednosti za duboki podsluznični invazivni karcinom i adenom.

**Rezultati:** NICE klasifikacija pokazala se kao relativno učinkovita dijagnostička metoda u razlikovanju podsluzničnog invazivnog karcinoma od adenoma (osjetljivost je iznosila 28,6%, specifičnost 98,9%, pozitivna prediktivna vrijednost 66,7%, negativna prediktivna vrijednost 94,4% i točnost 93,6%), međutim nije pokazala dovoljnu učinkovitost u razlikovanju adenoma od hiperplastičnih polipa (osjetljivost je iznosila 82,5%, specifičnost 87%, pozitivna prediktivna vrijednost 96,6%, negativna prediktivna vrijednost 52,6% i točnost 83,3%). Od ostalih rezultata treba naglasiti činjenicu da je postojala statistički značajna razlika u veličini između hiperplastičnog polipa i adenoma ( $T= 7,64$ ,  $p<0,001$ ) i statistički značajna razlika u veličini između hiperplastičnog polipa i adenokarcinoma ( $T= 4,5$ ,  $p=0,003$ ). Nije postojala statistički značajna razlika u veličini između adenoma i adenokarcinoma ( $T= 1,92$ ,  $p=0,089$ ). Ukupno je odstranjeno 135 polipa - 38 u rektumu (28%), 63 u sigmoidnom kolonu (47%), 8 u silaznom kolonu (6%), 6 u poprečnom kolonu (4%), 9 u uzlaznom kolonu (7%) te 11 u cekumu (8%). Patohistološkom analizom uzoraka, 23 odstranjena polipa pokazala su se kao hiperplastični polipi (17%), 104 kao adenomi (77%) te 8 kao adenokarcinomi (6%). Nije postojala statistički značajna razlika između patohistološke dijagnoze polipa i lokalizacije polipa ( $p=0,245$ ).

**Zaključak:** Ovo je istraživanje ukazalo na određene koristi NICE klasifikacije kao dijagnostičke metode u predikciji histološke slike kolorektalnih polipa *in vivo* te je svakako potrebno u idućim istraživanjima uključiti veći broj ispitanika i izbjeći nedostatke koje smo primijetili u našem istraživanju.

## **9. SUMMARY**

**Diploma thesis title:** Validity of the „Narrow-band imaging international colorectal endoscopic classification“ in predicting the histology of colorectal polyps.

**Objectives:** To assess the effectiveness of the „Narrow-band imaging international colorectal endoscopic classification“ in differentiating between deep submucosal invasive cancer and adenomas and to assess its effectiveness in differentiating between adenomas and hyperplastic polyps. Object is also to determine the frequency of polyps in individual parts of the large intestine and to determine the distribution of the pathohistological types of polyps in individual parts of large intestine.

**Study design:** Prospective observational study.

**Patients and methods:** Total of 122 patients were prospectively enrolled in this study, 77 males and 45 females. All of these patients were referred to colonoscopy due to various indications. Colonoscopies were performed using Olympus CF-H185L EVIS EXERA III and Olympus CF-H185I EVIS EXERA III colonoscopes. Patient's gender, age, number of polyps, size of each polyp and localization of each polyp were recorded. All of the detected polyps were viewed under NBI and after the endoscopic prediction of polyp histology using the NICE classification was made, polyps were resected and retrieved individually for pathological examination. The criterion standard for validation of real-time predictions was the pathologist's report of polyp histology. All statistical analysis were performed with SPSS statistics for Windows, version 23. The primary outcome measures for the predictive validity of the NICE classification for endoscopic assessment of the histology of colorectal polyps was the negative predictive value of an adenomatous prediction and the negative predictive value of deep submucosal invasive cancer.

**Results:** NICE classification has proven to be relatively effective diagnostical method in differentiating between deep submucosal invasive cancer and adenomas (the sensitivity was 28.6%, specificity was 98.9%, positive predictive value was 66.7%, negative predictive value was 94.4% and accuracy was 93.6%), however it has not proven to be effective in differentiating between adenomas and hyperplastic polyps (the sensitivity was 82.5%, specificity was 87%, positive predictive value was 96.6%, negative predictive value was 52.6% and accuracy was 83.3%). There was statistically significant difference in size between hyperplastic polyp and adenoma ( $T= 7.64, p<0.001$ ) and statistically significant difference in size between hyperplastic polyp and adenocarcinoma ( $T= 4.5, p=0.003$ ). There was no statistically significant difference in size between adenoma and adenocarcinoma ( $T= 1.92, p=0.089$ ). Total of 135 polyps were

resected - 38 in rectum (28%), 63 in sigmoid colon (47%), 8 in descending colon (6%), 6 in transverse colon (4%), 9 in ascending colon (7%) and 11 in cecum (8%). According to the pathohistological diagnosis of the retrieved samples, the prevalence of hyperplastic polyps amongst patients was 17% (23 polyps). The prevalences of adenomas and adenocarcinomas were 77% (104 polyps) and 6% (8 polyps), respectively. There was no statistically significant difference between the pathohistological diagnosis of polyps and localization of polyps ( $p=0.245$ ).

**Conclusion:** This study has pointed out certain benefits of the NICE classification as a diagnostical method for real-time prediction of the colorectal polyp histology. Further clinical studies with greater number of patients included should be conducted to assess the generalizability of this classification. It is also necessary to avoid limitations noted in our study.

## **10. ŽIVOTOPIS**

## **Opći podaci**

**Ime i prezime:** Dražen Miličić

**Datum rođenja:** 29.02. 1992.

**Mjesto rođenja:** Split, Hrvatska

**Državljanstvo:** Hrvatsko

**Narodnost:** Hrvat

**Kućna adresa:** Nikole Tesle 25

**Telefon:** +385 98 942 8252

**Elektronska pošta:** dmilicic23@gmail.com

## **Obrazovanje**

1999.–2007. Osnovna škola „Spinut“ Split

2007.–2011. IV. gimnazija „Marko Marulić“ Split

2011.–2017. Medicinski fakultet Sveučilišta u Splitu-smjer doktor medicine, Split, Hrvatska

## **Znanja i vještine**

Vozačka dozvola B kategorije

Aktivno služenje engleskim jezikom („Certificate of Proficiency in English“) (C2)

Aktivno služenje programskim paketom „Microsoft office“