

# Pojavnost i preživljenje oboljelih od sarkoma maternice u KBC-u Split u razdoblju od 1993. do 2018. godine

---

Ćubelić, Mateja

Master's thesis / Diplomski rad

2018

Degree Grantor / Ustanova koja je dodijelila akademski / stručni stupanj: **University of Split, School of Medicine / Sveučilište u Splitu, Medicinski fakultet**

Permanent link / Trajna poveznica: <https://um.nsk.hr/um:nbn:hr:171:076885>

Rights / Prava: [In copyright](#) / [Zaštićeno autorskim pravom.](#)

Download date / Datum preuzimanja: **2024-11-19**



Repository / Repozitorij:

[MEFST Repository](#)



**SVEUČILIŠTE U SPLITU**  
**MEDICINSKI FAKULTET**

**Mateja Čubelić**

**POJAVNOST I PREŽIVLJENJE OBOLJELIH OD SARKOMA MATERNICE**  
**U KBC-U SPLIT U RAZDOBLJU OD 1993. DO 2018. GODINE**

**Diplomski rad**

**Akadska godina:**

**2017./2018.**

**Mentor:**

**Prof. prim. dr. sc. Deni Karelović, dr. med.**

**Split, srpanj 2018.**

**SVEUČILIŠTE U SPLITU**  
**MEDICINSKI FAKULTET**

**Mateja Čubelić**

**POJAVNOST I PREŽIVLJENJE OBOLJELIH OD SARKOMA MATERNICE**  
**U KBC-U SPLITU U RAZDOBLJU OD 1993. DO 2018. GODINE**

**Diplomski rad**

**Akadska godina:**

**2017./2018.**

**Mentor:**

**Prof. prim. dr. sc. Deni Karelović, dr. med.**

**Split, srpanj 2018.**

## SADRŽAJ

1. UVOD.....	1
1.1. EPIDEMIOLOGIJA.....	2
1.2. ETIOPATOGENEZA.....	2
1.3. PATOLOGIJA I KLASIFIKACIJA.....	3
1.4. KLINIČKA SLIKA.....	12
1.5. DIJAGNOSTIKA.....	13
1.6. LIJEČENJE.....	13
1.7. PROGNOZA I PREŽIVLJENJE .....	17
2. CILJ ISTRAŽIVANJA.....	19
3. MATERIJALI I METODE.....	21
4. REZULTATI.....	23
4.1. DOB OBOLJELIH PACIJENTICA.....	24
4.2. POJAVNOST OBOLJELIH PO GODINAMA.....	25
4.3. PRIKAZ PACIJENTICA PREMA PATOHISTOLOŠKOM NALAZU.....	26
4.4. PRIKAZ PACIJENTICA PREMA FIGO STADIJU.....	28
4.5. PRIKAZ PACIJENTICA PREMA PREŽIVLJENJU PO STADIJIMA BOLESTI.....	29
5. RASPRAVA.....	31
6. ZAKLJUČCI.....	36
7. LITERATURA.....	38
8. SAŽETAK.....	47
9. SUMMARY.....	49
10. ŽIVOTOPIS.....	51

*Zahvaljujem mentoru prof. prim. dr. sc. Deniju Kareloviću na strpljenju i susretljivosti te stručnoj pomoći prilikom izrade diplomskog rada. Hvala prof. dr. sc. Eduardu Vrdoljaku na mogućnosti korištenja podataka Klinike za onkologiju KBC-a Split za izradu ovog rada.*

*Hvala mojoj obitelji na bezuvjetnoj ljubavi i podršci! Hvala prijateljima i Nikoli na potpori i ohrabrenju.*



## 1. 1. EPIDEMIOLOGIJA

Sarkomi maternice vrlo su rijetki tumori koji čine 1 % zloćudnih novotvorina ženskog spolnog sustava te između 3 i 7 % svih tumora maternice [1]. Vrlo su agresivni oblici tumora sa stopama preživljenja u rasponu od 17 do 55 % [2]. Najčešće se javljaju između 40. i 60. godine života [3]. Pokazuju dvostruko veću učestalost kod žena s afro-karipskim podrijetlom u odnosu na bijelu rasu [4]. Lejomiosarkomi su najčešći sarkomi maternice, praćeni endometrijskim stromalnim sarkomima, nediferenciranim endometrijskim sarkomima i Müllerovim adenosarkomima [5]. Stopa incidencije raka tijela maternice 2013. godine u Republici Hrvatskoj iznosi 597 na 100 000 žena [6].

## 1. 2. ETIOPATOGENEZA

Čimbenici rizika nisu poznati u potpunosti, međutim utvrđeno je da postoje pojedine genske mutacije uključujući p53 i Rb koje su posebno povezane s povećanim rizikom za lejomiosarkom [7,8]. Također, neke studije upućuju na veći rizik kod žena koje u anamnezi imaju pretilost, diabetes mellitus, mlađu dob menarhe i izloženost tamoksifenu [9,10]. Neki od predisponirajućih čimbenika za sarkome maternice uključuju ionizirajuće zračenje, izlaganje određenim kemikalijama i genske sindrome poput Neurofibromatoze tipa 1 i Li-Fraumenovog sindroma [11]. Nedavne studije o sarkomima mekih tkiva dokazale su povezanost liječenja zračenjem u dječjoj dobi te mutacije u fumarantnoj hidratazi (nasljedna lejomiomatoza s karcinomom bubrežnih stanica) s lejomiosarkomom [12]. Dokazano je da većina lejomiosarkoma nije povezana s postojećim lejomiomima i nema bioloških dokaza koji bi povezivali lejomiosarkome s benignim tumorima glatkih mišića uterusa [9]. Prethodna radioterapija zdjelice osobito je povezana s karcinosarkomima i nediferenciranim sarkomima te se javlja u ranijoj dobi od onih koji nastaju de novo [13,14]. Molekularna osnova lejomiosarkoma slabo je poznata i ne može se povezati ni s jednom poznatom genskom mutacijom. Međutim studije su pokazale da je za nastanak važan stanični ciklus 30 regulatornih gena koji bi se mogle koristiti i u terapijske svrhe [15,16]. Posebno provedeno istraživanje otkrilo je prekomjernu ekspresiju regulacijskih gena CDC7, CDC20, GTSE1, CCNA2, CCNB1 I CCNB2 u 84 % slučajeva lejomiosarkoma [17]. Patogeneza endometrijskih stromalnih sarkoma povezana je s kromosomskim preuređivanjima,

gubitkom heterozigotnosti tumorsupresorskih gena i deregulacijom WNT signalnog puta [18].

### 1. 3. PATOLOGIJA I KLASIFIKACIJA

Sarkomi su skupina tumora koji nastaju iz mezenhimalnog tkiva, tj. glatkog mišićnog ili vezivnog tkiva uterusa. Postoji više klasifikacija sarkoma uterusa. Po najnovijoj klasifikaciji Ginekološko-onkološke grupe (GOG) podijeljeni su u dvije skupine: Ne-epitelne i Miješane epitelno/ne-epitelne tumore [19]. Povijesno gledano karcinosarkom maternice ili Miješani Mullierov tumor karakteriziran je i proučavan kao sarkom, ali trenutni podaci pokazuju da je to tumor više epitelnog nego mezenhimalnog podrijetla, tako da se više ne svrstava u skupinu sarkoma [20]. Razlika između sarkoma i ostalih tumora maternice klinički je teška i oslanja se na histološke i imaging značajke pojedinog podtipa [19]. Histološka klasifikacija temelji se na tipu karcinomskih stanica i njihovom pretpostavljenom tkivu podrijetla. Međunarodno društvo ginekoloških patologa i Svjetska zdravstvena organizacija 2014. godine predložili su novu klasifikaciju po kojoj se sarkomi maternice dijele prema tome je li tumor isključivo ne-epitelni, odnosno „čisti“ mezenhimalni sarkom ili miješanog epitelnog podrijetla [21]. Patološku klasifikaciju sarkoma uterusa i razliku stare i nove klasifikacije prikazuje tablica 1. Klasifikacija sarkoma maternice Ginekološko-onkološke grupe prikazana je u tablici 2. Klasifikaciju Svjetske zdravstvene organizacije (WHO) iz 2013. prikazuje tablica 3.

Tablica 1. Patološka klasifikacija sarkoma maternice

<b>STARA KLASIFIKACIJA</b>	<b>NOVA KLASIFIKACIJA</b>
Karcinosarkom (MMMT)	Metaplastični karcinom
Endometrijski stromalni sarkom	Niski stupanj Visoki stupanj
Lejomiosarkom	Niski stupanj Visoki stupanj
Adenosarkom	Adenosarkomi sa sarkomatoidnim prerastanjem
Nediferencirani ili neklasificirana skupina	Visoki stupanj nediferenciranosti (HGUS)



Tablica 2. GOG (Gynecologic Oncology Group) klasifikacija sarkoma maternice

<b>1. NE - EPITELNI TUMORI</b>
a. Endometrijski stromalni tumori
1. Stromalni nodul
2. Stromalni sarkom niskog stupnja zloćudnosti
3. Stromalni sarkom visokog stupnja zloćudnosti
b. Tumor glatkog mišićnog tkiva nesigurnog zloćudnog potencijala
c. Lejomiosarkomi
1. Epitelioidni
2. Miksoidni
d. Miješani endometrijski stromalni i glatki mišićni tumor
e. Loše diferencirani (nediferencirani) endometrijski sarkom
f. Ostali tumori mekog tkiva
1. Homologni
2. Heterologni
<b>2. MIJEŠANI EPITELNO/NE-EPITELNI TUMORI</b>
a. Adenosarkomi
1. Homologni
2. Heterologni
3. S visokim stupnjem stromalnog porasta
b. Karcinosarkomi (maligni miješani mesodermalni tumor ili maligni miješani Müllerov tumor)
1. Homologni
2. Heterologni

Tablica 3. Klasifikacija sarkoma maternice Svjetske zdravstvene organizacije – WHO (2014.)

<b>LEJOMIOSARKOM</b>
Epiteloidni lejomiosarkom Miksoidni lejomiosarkom
<b>ENDOMETRIJSKI STROMALNI I PRIDRUŽENI TUMORI</b>
Endometrijski stromalni nodul Endometrijski stromalni sarkom niskog stupnja malignosti Endometrijski stromalni sarkom visokog stupnja malignosti Nediferencirani sarkomi maternice Tumor maternice povezan sa sex cord tumorima jajnika
<b>RAZNI MEZENHIMALNI TUMORI</b>
Rabdomiosarkom Perivaskularni epiteloidni stanični tumor (benigni, maligni)
<b>OSTALI</b>

### 1. 3. 1. Lejomiosarkom

Lejomiosarkom najčešće se prezentira kao solitarna, slabo ograničena, često velika (>10cm) i opipljiva intramuralna masa. Mekane je konzistencije s izrazitim područjima krvarenja i nekroze. Podrijetlo mu je u miometriju iako se može širiti i zauzimati kavum maternice. Redovito se uočava vaskularna invazija [22]. Tumorsko tkivo je građeno od vretenastih mišićnih stanica s jako izraženom nuklearnom atipijom i visokim mitotičkim indeksom, više od 15 mitoza u 10 vidnih polja [23]. Opisana su još dva rijetka oblika lejomiosarkoma, epiteloidni i miksoidni. Patohistološki se razlikuju od klasičnih lejomiosarkoma po blaže izraženoj atipiji stanica te nižim mitotičkim indeksom, do 3 mitoze u 10 vidnih polja, a nekroza može izostati [24]. U znatnom broju slučajeva (40-50%) lejomiosarkom eksprimira estrogenske, progesteronske i androgenske receptore. Osim toga, ekspimiraju glatkomišićne markere uključujući desmin, h-kaldesmin, histon deacetilazu 8 (HDCA8) i glatkomišićni aktin [25].

### 1. 3. 2. Endometrijski stromalni sarkomi (ESS)

Stromalni sarkomi endometrija čine skupinu tumora koji potječu iz stanica endometrijske strome. Po najnovijoj klasifikaciji ginekoloških zloćudnih bolesti Svjetske zdravstvene organizacije iz 2014. godine podijeljeni su u četiri kategorije: 1. Endometrijski stromalni nodul, 2. Endometrijski stromalni sarkom niskog stupnja zloćudnosti, 3. Endometrijski stromalni sarkom visokog stupnja zloćudnosti i 4. Nediferencirani sarkomi maternice [26].

*Endometrijski stromalni nodul* (ESN) prezentira se kao dobro ograničena neoplazma bez kapsule. Smješten je intramuralno ili submukozno, a doseže veličinu od 1 do 22 cm u promjeru [27]. Na prerezu je obično žute boje i mekane konzistencije. Moguća je prisutnost krvarenja i nekroze te područja cistične degeneracije [28,29]. Mikroskopski je građen od malih monotoničnih stanica, okrugle do ovalne jezgre i male citoplazme nalik normalnom endometriju proliferativne faze [28]. Obično ima nizak mitotički indeks, većinom <5 mitoza na 10 vidnih polja, iako može biti prisutan i veći broj mitoza ne isključujući dijagnozu. Histopatološki se smatra benignom vrstom tumora [29,30].

*Endometrijski stromalni sarkom niskog stupnja zloćudnosti* (LGESS) češće je zastupljen nego ESN [30]. Makroskopski se očituje kao konfluentna, meka masa žućkaste boje na prerezu, s područjima jasno vidljive infiltracije miometrija uz prisutne krvne žile. U slučaju širenja izvan maternice formira infiltrirajuće mase, dobro opipljive tvorbe nalik čvrstim nitima u parauterinom području [31-33]. Histološke osobine LGESS i ESN gotovo su istovjetne, osim što LGESS invadira miometriju u obliku nepravilnih jezičaka često s limfovaskularnom invazijom [26]. Građen je od malih stanica s okruglom do ovalnom jednolikom jezgrom uz oskudnu citoplazmu. Uobičajena mitotička aktivnost je <5 mitoza na 10 vidnih polja, s time da veći broj mitoza ne isključuje dijagnozu [31]. Nekroza može biti prisutna i najčešće bude ograničena i ishemijskog tipa [34]. Obično su pozitivni na CD10, estrogenske i progesteronske receptore, ali mogu biti pozitivni na aktin, keratin i kalretinin [35]. U više od 30 % oboljelih nalazimo metastaze u limfnim čvorovima, a opisano je širenje u paraaortalne limfne čvorove [36]. Smatra se nisko malignom neoplazmom [30].

*Endometrijski stromalni sarkom visokog stupnja zloćudnosti* (HGESS) raznovrsan je kliničko-patološki entitet i relativno je novog datuma. U prošlosti je mitotički indeks korišten za razlikovanje LGESS od HGESS te su tumori s >10 mitoza u 10 vidnih polja bili

klasificirani kao HGESS [28]. Međutim pokazalo se da mitotička aktivnost nije pouzdan pokazatelj kliničkog ponašanja [30,37]. Trenutačno ga klasifikacija Svjetske zdravstvene organizacije (WHO) iz 2014. godine prepoznaje kao maligni tumor endometrijskog stromalnog podrijetla s izraženom morfoloijom okruglih stanica povezane s niskom razinom, najčešće fibromiksoidne, komponente vretenaste stanice. Tipično nosi fuziju gena YWHAE-NUTM2A/B (YWHAE-FAM22) [31]. U prosjeku su veliki od 3 do 9 centimetara s dobro uočljivim širenjem u područje miometrija. Mikroskopski pokazuje miometrijsku invaziju u obliku jezičaka s izrazito okruglim stanicama koje mogu biti popraćene područjima građenim od vretenastih stanica [34]. Okrugle stanice uobičajeno tvore pseudoglandularne, pseudopapilarne i obrasce nalik rozetama [38,39]. Sadrže nepravilne jezgre koje su tipično veće od onih koje nalazimo u LGESS. Može biti prisutan i nuklearni pleomorfizam, ali je manjeg stupnja nego kod nediferenciranog sarkoma maternice. Karakterizira ga brza mitotička aktivnosti, >10 mitozu u 10 vidnih polja, nekroza tumorskih stanica i limfovaskularna invazija [34, 38]. Opisana je progresija iz LGESS u HGESS [40]. Imunohistokemijski, ovisno o prevladavajućoj komponenti stanica, mogu eksprimirati ciklin D1, CD10, progesteronske i estrogenske receptore [35]. Najnovija istraživanja prepoznala su još jednu skupinu ESS koja nosi fuziju gena ZC3H7B-BCOR s visokom morfološkom atipijom stanica i agresivnijim kliničkim ponašanjem od LGESS te se smatra HGESS, iako još nije svrstan u klasifikaciju Svjetske zdravstvene organizacije [41-43]. Tipično se prikazuju kao ružičaste do sivo-bijele mesnate neoplazme, prosječne veličine 7,7 cm, a moguće je pojavljivanje u obliku višestrukih intrauterinih tumora ili polipa. Stanice su okrugle s ovalnom, vretenom ili okruglom površinom jezgre, a gotovo svi imaju mitotički indeks >10 mitozu u 10 vidnih polja. Nekroza je najčešće infarktne tipa, a limfovaskularnu infuziju pokazuje više od polovice. Dominantno su pozitivni za CD10, a ekspresiju ciklina D1 pokazuje 80 % tumora [42-44].

*Nediferencirani sarkom maternice (UUS)* prethodno je opisivan kao oblik HGESS [37,45], ali se trenutno zbog svoje morfoloije i kliničkog ponašanja svrstava u odvojenu skupinu [26]. Prezentira se kao intramuralna ili polipoidna masa veličine >10 cm popraćene zonama nekroze i krvarenja [31]. Tipično potječe iz endometrija i ponekad koegzistira s LGESS-om. USS je tumor visokog stupnja zloćudnosti s izraženom staničnom atipijom i visokom razinom mitotičke aktivnosti [46,47]. Mikroskopski se uočavaju multinuklearne stanice ili stanice s bizarnim jezgrama. Mitotički je indeks >10 mitozu u 10 vidnih polja,

vidljiva je nekroza stanica i limfovaskularna invazija [37]. Različito eksprimiraju CD10, ER, PR, SMA, desmin i keratin [35].

### 1. 3. 3. Adenosarkom

Adenosarkom maternice rijedak je miješani mezenhimalni tumor niskog stupnja zloćudnosti [48]. Obično je prisutan u obliku dobro ograničene, mekane polipoidne, lobulirane mase popraćene rascjepima i cistama. Najčešće je endometrijskog podrijetla, ali može nastati iz endocerviksa ili miometrija s prosječnom veličinom od 5 cm [48,49]. Može ispunjavati cijelu šupljinu maternice ili prolabirati kroz cervikalni kanal. Redovito su prisutna područja nekroze i krvarenja [50]. Sastavljen je od benigne epitelne komponente i maligne mezenhimalne komponente [48,51]. Ovakva je bifazična diferencijacija glavna mikroskopska karakteristika adenosarkoma [52]. Epitelna komponenta obično bude endometrioidnog tipa, iako se može naći mucinozna, serozna ili skvamozna komponenta [48,49]. Povremeno i epitelna komponenta može sadržavati staničnu atipiju. Stromalnu ili mezenhimalnu komponentu karakteriziraju vretenaste i okrugle stanice koje se koncentriraju tvoreći perižljezdane manžete s prosječnim indeksom mitoze  $>9$  na 10 vidnih polja [48]. Uz prisutnost hipercelularnih periglanduralnih manžeta  $>2$  mitoze na 10 vidnih polja dovoljno je za dijagnozu adenosarkoma [48]. U 10 – 25 % slučajeva adenosarkom posjeduje heterologne elemente uključujući rabdomioblaste, elemente hondrosarkoma, liposarkoma ili glatkih mišićnih stanica [48,49]. Adenosarkom s više od 25 % udjela histološki čistog sarkoma bez žljezdane komponente naziva se adenosarkom sa sarkomatoznim prerastanjem [48]. Sarkomska je komponenta tipično visokog gradusa, udružena s miometrijskom i vaskularnom invazijom [53]. Nema imunohistokemijskih markera koji su patognomonični za adenosarkom. Gubitak ER i PR češće je povezan sa sarkomatoznim prerastanjem [54].

### 1. 3. 4. Karcinosarkom (Maligni miješani Mullerov tumor)

Karcinosarkom se obično prezentira kao velika, polipoidna masa koja ispunjava materničnu šupljinu, a često prolabira kroz cervikalni kanal. Na prerezu je mesnatog izgleda s područjima krvarenja, nekroze i cističnim promjenama. Može biti prisutna izrazita

miometralna invazija [55]. Postoje dvije populacije stanica unutar karcinosarkoma: karcinomska ili epitelna komponenta (glavni element) i sarkomatozna ili mezenhimalna komponenta. Sarkomatozni dio može biti homolognog tipa, građen od tkiva materničnog podrijetla ili heterolognog tipa, građen od tkiva ne-ginekološkog podrijetla, najčešće hrskavice ili kosti [20]. Obično su homologne komponente karcinosarkoma sastavljene od vretenastih stanica bez očite diferencijacije, često slične fibrosarkomima ili pleomofrnim sarkomima [55]. Smatrano je kako je heterologni tip sarkoma agresivnije prirode, ali suvremene studije ne podržavaju tu teoriju [20]. Poznato je da je upravo epitelna komponenta odgovorna za metastaziranje i relaps bolesti [56,57]. Postoji više dokaza za epitelno podrijetlo karcinosarkoma uključujući obrazac širenja koji je sličan ostalim malignim karcinomima maternice. Također, tumor morfološki, kao i unutar limfovaskularnih prostora i udaljenih metastaza, obično sadrži epitelno tkivo, a mnogo rjeđe kombinaciju mezenhimalne i epitelne komponente, dok se čista sarkomska komponenta nalazi rijetko [57]. Nedavno objavljeni podaci upućuju na to da karcinosarkome izgrađuju stanice u kojima je došlo do epitelno-mezenhimalne tranzicije [58].

### 1. 3. 5. Ostali sarkomi maternice

*Perivaskularni epiteloidni stanični tumor* (PEComa) rijetka je mezenhimalna neoplazma. Fenotipske značajke dijeli s angiomiolipomima, tumorima svijetlih stanica i limfagiolejomiozama. Maternica je drugo najčešće mjesto podrijetla tumora, nakon retroperitoneuma [59]. Makroskopski, većina PEC-oma opisuje se kao nodularne ili multinodularne lezije s lokalizacijom u području miometrija ili subseroze maternice, prosječne veliče oko 12 cm. Mikroskopski mogu biti građeni od vretenastih stanica, epiteloidnih stanica ili imati kombinirano vretenasto-epiteloidnu citomorfologiju [59]. Na temelju 6 visokorizičnih kriterija (tumor >5 cm, infiltrativni uzorak rasta, visoka celularnost, indeks mitoze >1 na 50 vidnih polja, nekroza i vaskularna invazija) podjeljeni su u tri skupine: benigni, maligni i s nesigurnim zloćudnim potencijalom. Tumori su klasificirani kao maligni ako pokazuju 2 ili više gore navedenih kriterija [60,61].

### 1. 1. 6. FIGO klasifikacija

Međunarodna federacija ginekologa i opstetričara (FIGO) jest 2008. godine revidirala službenu klasifikaciju proširenosti bolesti sarkoma maternice. Do tada se stupnjevanje bolesti temeljilo na FIGO kriterijima za karcinome trupa maternice iz 1988. godine. Zbog njihove relativne rijetkosti do tada se malo napora ulagalo u njihovu zasebnu klasifikaciju. Ipak, odbor za ginekološku onkologiju prepoznao je da stara klasifikacija nije dovoljna jer je sve više informacija o sarkomima maternice bilo poznato te se postavila nužnost sastavljanja nove, vlastite klasifikacije za ove neoplazme [2].

Razvijene su i odobrene tri nove klasifikacije: (1) stadij bolesti za lejomiosarkome, (2) stadij bolesti za endometrijske stromalne sarkome (ESS) i adenokarcinome i (3) stadij bolesti za karcinosarkome maternice (maligne miješane Mullerove tumore). Prve dvije klasifikacije potpuno su nove, dok se klasifikacija stadija bolesti karcinosarkoma postavlja u skladu s novom FIGO klasifikacijom karcinoma endometrija [2]. FIGO klasifikacije su prikazane u tablicama 4, 5 i 6.

Tablica 4. FIGO klasifikacija – lejomiosarkomi

<b>LEJOMIOSARKOMI</b>	
I	Tumor ograničen na uterus
IA	Tumor ≤ 5 cm
IB	Tumor > 5 cm
II	Tumor se širi na zdjelicu
IIA	Tumor zahvaća adneксе
IIB	Tumor zahvaća ekstrauterino zdjelično tkivo
III	Tumor zahvaća abdominalno tkivo
IIIA	Jedno mjesto
IIIB	Više od jednog mjesta
IIIC	Zahvaća zdjelične i/ili paraaortalne limfne čvorove
IVA	Tumor zahvaća mokraćni mjehur i/ili rektum
IVB	Udaljene presadnice

Tablica 5. FIGO klasifikacija – endometrijski stromalni sarkomi i adenosarkomi

<b>ENDOMETRALNI STROMALNI SARKOMI I ADENOSARKOMI</b>	
I	Tumor ograničen na uterus
IA	Tumor ograničen na endometrij bez invazije miometrija
IB	Tumor invadira ≤ polovine miometrija
IC	Tumor invadira > od polovine miometrija
II	Tumor se širi na zdjelicu
IIA	Tumor zahvaća adneксе
IIB	Tumor zahvaća ekstrauterino zdjelično tkivo
III	Tumor zahvaća abdominalno tkivo
IIIA	Jedno mjesto
IIIB	Više od jednog mjesta
IIIC	Zahvaća zdjelične i/ili paraaortalne limfne čvorove
IVA	Tumor zahvaća mokraćni mjehur i/ili rektum
IVB	Udaljene presadnice



Tablica 6. FIGO klasifikacija – karcinosarkomi

<b>KARCINOSARKOMI (kao karcinomi endometrija)</b>	
I	Tumor ograničen na uterus
IA	Tumor invadira ≤ polovine miometrija
IB	Tumor invadira > od polovine miometrija
II	Tumor zahvaća cervikalnu stromu
III	Tumor se širi izvan uterusa
IIIA	Tumor zahvaća serozu uterusa i/ili adneksa
IIIB	Tumor se širi u rodnicu i/ili parametrija
IIIC1	Zahvaća zdjelčne limfne čvorove
IIIC2	Zahvaća paraaortalne limfne čvorove
IVA	Tumor zahvaća sluznicu mokraćnog mjehura i/ili rektuma
IVB	Udaljene presadnice uključujući ingvinalne i/ili intraabdominalne limfne čvorove

#### 1. 4. KLINIČKA SLIKA

Klinički se svi sarkomi maternice prezentiraju na sličan način. Prevladavajući simptomi prema učestalosti pojavljivanja jesu nepravilno vaginalno krvarenje, palpabilna masa u maloj zdjelici te prisustvo zdjelčne boli [62,64]. Endometrijski stromalni sarkomi u 25 % slučajeva asimptomatski su ili se otkriju kao slučajni nalaz tijekom histerektomije [30,63]. Kod adenosarkoma se uz neki od navedenih simptoma često opisuje abnormalan vaginalni iscjedak [65]. Mnogo rjeđe se mogu prezentirati hematoperitoneumom zbog rupture tumora ili simptomima širenja izvan maternice, kao i metastazama [66].

## 1. 5. DIJAGNOSTIKA

Dijagnostika započinje anamnezom i kliničkim pregledom. Anamnestički ne postoje specifični simptomi za sarkom uterusa, dok se kliničkim pregledom može naći povećana maternica ili palpabilna masa u maloj zdjelici [67].

Trenutačno je vaginalni ultrazvuk slikovna metoda izbora za postavljanje sumnje na sarkom kojom procjenjujemo vaskularizaciju, protoke kroz sumnjive promjene i indeks otpora krvnih žila tumorske mase ( $<0,39$ ) [67,68]. Uz ultrazvuk, magnetska rezonanca nudi visoku dijagnostičku osjetljivost i specifičnost te je njeno korištenje preporučeno za prikaz širenja i lokalne infiltracije tumora [67]. Napredni oblici magnetske rezonance koji koriste tehnike difuzijskog ponderiranog snimanja (DWI) i kvantifikaciju pojavnog difuzijskog koeficijenta korisni su kao pomoć pri razvrstavanju pacijentica u dvije skupine: one s niskim rizikom i vjerojatnom benignom bolesti te one s visokim rizikom i vjerojatnom malignom bolesti [69,70].

Daljnje dijagnostičke pretrage zahtijevaju uzorkovanje reprezentativnog dijela tkiva najčešće core-biopsijom ili kiretažom i njihovu histološku analizu. Slikovne metode kao i invazivne dijagnostičke metode ne mogu isključiti dijagnozu sarkoma maternice [67]. Pri dijagnosticiranju lejomiosarkoma korisne su razine izoenzima serumske laktat dehidrogenaze (LDH), osobito porast izoenzima tipa 3 [71].

Konačna dijagnoza temelji se na patohistološkom nalazu i najčešće se postavlja postoperativno. Uzorci se moraju analizirati imunohistokemijski te ukoliko je potrebno, obraditi postupcima molekularne patologije [31,67].

Kada je sarkom maternice patohistološki potvrđen, taj nalaz treba slijediti računalna tomografija (CT) prsnog koša i abdomena zbog visokog potencijala metastaza.

Pacijentica s dokazanim sarkomom maternice treba biti prezentirana na interdisciplinarnom timu zbog složenosti liječenja [67].

## 1. 6. LIJEČENJE

Liječenje sarkoma maternice složeno je i zahtijeva multidisciplinarni pristup. Totalna abdominalna histerektomija s obostranom adneksektomijom standardni je pristup liječenja. Ponekad ga slijedi liječenje radioterapijom, kemoterapijom ili hormonskom

terapijom. Do sada vrijednost adjuvantne terapije u liječenju sarkoma maternice nije potpuno razjašnjena [72]. Pacijentice s dokazanim sarkomom maternice trebaju biti prezentirane na multidisciplinarnom timu koji se, na temelju obilježja tumora, uključujući stadij bolesti i histološki tip kao i opće stanje, dob i komorbiditete pojedine pacijentice, odlučuje za trenutno najbolju dostupnu opciju liječenja.

#### 1. 6. 1. Liječenje lejomiosarkoma

**Kirurško liječenje.** Zlatni standard kirurškog liječenja je totalna abdominalna histerektomija s obostranom adnektomijom. Mogućnost očuvanja jajnika treba razmotriti pojedinačno kod premenopausalnih pacijentica koje su negativne na hormonske receptore, bez ugrožavanja preživljenja. Limfadenektomija se ne izvodi rutinski zbog malog rizika metastaza u limfne čvorove. Ipak, suspektne limfne čvorove treba ukloniti [1,73]. Citoredukcija se provodi kod simptomatskih pacijentica s opsežno uznapredovalim tumorima [73]. Pacijenticama s neoperabilnim tumorima treba indicirati druge oblike liječenja [75].

**Adjuvantna terapija.** Lejomiosarkom se smatra kemosenzitivnim podtipom sarkoma, iako je optimalan izbor kemoterapeutika i doziranje još u fazi evaluacije [72]. Adjuvantnu kemoterapiju treba indicirati samo pojedinim slučajevima, ovisno o prisutnosti drugih čimbenika rizika (npr. stadij tumora) [67]. Citotoksična kombinacija gemcitabina i docetaksela trenutna je strategija liječenja uznapredovalih ili recidivirajućih lejomiosarkoma [74]. Nedavna istraživanja pokazuju Trabektedin kao dobar izbor za drugu liniju liječenja [72]. Adjuvantna radioterapija dolazi u obzir postoperativno kod lokalno uznapredovalog tumora ograničenog na zdjelicu, a provodi se metodom vanjske radioterapije (EBRT) [75]. Hormonska je terapija indicirana kod lejomiosarkoma pozitivnih na estrogenske ili progesteronske receptore. Lijekovi izbora jesu Medroksiprogesteron acetat i Megestrol acetat [75]. Trenutno je jedini odobreni pametni lijek u liječenju lejomiosarkoma pazopanib, inhibitor VEGF-1-3 i PDGFR $\alpha$  [72].

### 1. 6. 2. Liječenje endometrijskog stromalnog sarkoma niskog stupnja zloćudnosti (LGESS)

**Kirurško liječenje.** Histerektomija s obostranom adneksektomijom terapija je izbora kod početnih stadija LGESS-a. Rizik metasataza u limfne čvorove je manji od 10 %, stoga rutinska limfadenektomija nije indicirana, osim kod pronalaska suspektnih limfnih čvorova [72,75]. Dodatna kirurška resekcija treba biti individualizirana na temelju kliničkog stanja i intraoperativnog nalaza. Neoperabilni oblici zahtijevaju druge oblike terapije [75].

**Adjuvantna terapija.** Gotovo 80 % LGESS-a eksplicira estrogenske i progesteronske receptore te mogu imati dobar odgovor na liječenje hormonskom terapijom [72]. Adjuvantna hormonska terapija može biti indicirana postoperativno kod svih stadija bolesti. Poželjno je korištenje inhibitora aromataze, a od ostalih lijekova koriste se Megestrol acetat, Medroksiprogesteron acetat ili GnRH analozi [75]. Terapija zračenjem (EBRT) indicira se u stadijima II-IVA, dok se kod IVB stadija preporuča palijativna radioterapija uz hormonsku blokadu estrogenskih receptora [75]. Sistemna kemoterapija može biti indicirana kod uznapredovalih stadija u slučaju neuspjeha hormonske terapije, iako je stopa odgovora niska. Dokazi podupiru upotrebu trabektedina u navedenim slučajevima [76].

### 1. 6. 3. Liječenje endometrijskog stromalnog sarkoma visokog stupnja zloćudnosti (HGESS) i nediferenciranog sarkoma maternice (USS)

**Kirurško liječenje.** Terapija izbora kirurškog liječenja obuhvaća histerektomiju s obostranom adneksektomijom. Limfadenektomija nije indicirana, osim u slučajevima pronalaska suspektnih limfnih čvorova [75]. Opseg kirurškog liječenja moguće je mijenjati ovisno o intraoperativnom i kliničkom nalazu. Terapija kod pacijentica s neoperabilnim tumorom uključuje radioterapiju ili kombinaciju radioterapije i sistemnog liječenja [75].

**Adjuvantna terapija.** Nisu provedene prospektivne studije za adjuvantne tretmane, a dosad provedena istraživanja pružila su vrlo ograničene informacije o vrijednosti dodatnog liječenja [72]. Nastavak liječenja nakon kompletne resekcije tumora može uključivati praćenje, sistemsku terapiju ili hormonsku terapiju, dok se kod uznapredovalih stadija (II, III) i nepotpune resekcije preporuča adjuvantna sistemna terapija samostalno ili

u kombinaciji s perkutanom radioterapijom (EBRT) [75]. Za liječenje se primjenjuje monoterapija doksorubicinom i kombinacija lijekova gemcitabin/docetaksel ili doksorubicin/olaratumab [75].

#### 1. 6. 4. Liječenje adenosarkoma

**Kirurško liječenje.** Kirurški pristup uključuje totalnu histerektomiju s obostranom adneksektomijom. Limfadenektomiju nije potrebno rutinski provoditi. Provodi se jedino ukoliko se postavi sumnja na zahvaćenost limfnih čvorova tumorskim tkivom [77]. U slučajevima uznapredovalog stadija proširenosti, cilj je kirurškog liječenja postizanje maksimalnog smanjenje opsega tumorskog tkiva [67].

**Adjuvantna terapija.** Zbog izrazito rijetke pojavnosti do danas ne postoje studije koje bi podupirale upotrebu radioterapije za liječenje adenosarkoma maternice [72]. Budući da je klasificiran kao tumor niskog maligniteta, malo je vjerojatno da bi citotoksična terapija bila osobito korisna [72]. Uloga adjuvantne kemoterapije zahtijeva daljnja istraživanja [77]. Hormonska terapija ima ograničenu ulogu u liječenju i čini se da u rijetkim slučajevima dovodi do pozitivnog odgovora. Potrebna su daljnja istraživanja na tom području [72,77].

#### 1. 6. 5. Liječenje karcinosarkoma

**Kirurško liječenje.** Početna je terapija karcinosarkoma totalna histerektomija s obostranom adneksektomijom uz peritonealni ispirak za citološku analizu, biopsiju omentuma i peritoneja. U prisutnosti većih tumorskih masa u obzir uvijek treba uzeti opciju maksimalne moguće kirurške resekcije (debulking). Minimalno invazivna kirurgija poželjan je pristup ukoliko je tehnički izvediva [75]. Limfadenektomija je preporučena zbog visokog postotka zahvaćanja limfnih čvorova (14 – 38 %), korisnosti u određivanju stadija proširenosti te mjerljive koristi za preživljenje [78].

**Adjuvantna terapija.** Adjuvantna terapija treba biti individualizirana. Preporučeni pristup za sve stadije obuhvaća liječenje sistemnom kemoterapijom ili kombinacijom sistemne kemoterapije i radioterapije [75]. Prema trenutnim smjernicama kombinacija ifosfamid/paklitaksel terapija je izbora za liječenje sistemnom terapijom [75]. Zbog velike toksičnosti ifosfamida provedene su studije koje pokazuju visoku stopu odgovora (54 %) na liječenje kombinacijom paklitaksel/karboplatin pa se razmatra mogućnost uvođenja te

kombinacije za adjuvantnu terapiju prvog izbora [75,79]. Optimalan je izbor radioterapije vaginalna brahiterapija, ali se može koristiti eksterna radioterapija kao i njihova kombinacija [75]. Trenutačno ne postoje dokazi koji bi upućivali na korisnost hormonske terapije u liječenju karcinosarkoma [67].

#### 1. 6. 6. Liječenje recidivirajuće i metastatske bolesti

Lokalnim recidivom smatra se ponovna pojava bolesti u području vagine ili zdjelice bez nalaza udaljenih metastaza slikovnim metodama. Pristup lokalnom recidivu najčešće započinje kirurškom eksploracijom i resekcijom uz mogućnost intraoperativne radioterapije (IORT), iako može započeti i perkutanom radioterapijom ili sistemnom terapijom bez kirurškog zahvata. Postoperativno liječenje može uključivati sistemsku terapiju ovisno o patohistološkom nalazu ili adjuvantnu perkutanu radioterapiju (EBRT) koja se može kombinirati s brahiterapijom [75].

Kod pacijentica s izoliranom metastazom treba procijeniti radi li se o resektabilnoj ili neresektabilnoj presadnici. Prikladan je izbor liječenja kirurška resekcija ili neka druga ablativna metoda (npr. radiofrekventna ablacija) nakon koje treba razmotriti opciju sistemske terapije ili radioterapije (EBRT). Za neresektabilne metastaze primjenjuje se sistemna terapija ovisno o patohistološkom nalazu, u kombinaciji s radioterapijom ili nekom ablativnom metodom. U slučaju pozitivnog odgovora treba razmotriti mogućnost kirurške resekcije [75].

Za liječenje metastatske bolesti preporučena je sistemna terapija samostalno ili u kombinaciji s palijativnom vanjskom radioterapijom, ili najbolja dostupna potporna terapija [75,80].

### 1. 7. PROGOZA I PREŽIVLJENJE

Sarkomi maternice imaju lošiju prognozu u odnosu na ostale tumore trupa maternice. Prognoza pacijentice ovisi o FIGO stadiju, životnoj dobi, veličini tumora, patohistološkom tipu, histološkom i nuklearnom gradusu, invaziji miometrija, limfovaskularnoj invaziji, peritonealnoj citologiji, statusu hormonskih receptora i drugim biološkim biljezima. FIGO stadij najjači je prognostički faktor za sve sarkome maternice [81]. Ukupno petogodišnje

preživljenje iznosi 50 – 55 % za ranije, a 8 – 12% za uznapredovale stadije [81]. Specifična stopa petogodišnjeg preživljenja za FIGO stadije I, II, III i IV iznosi redom 51 %, 13 %, 10%, 3 % [82]. Relaps bolesti se očekuje u 44 % slučajeva [83]. Endometrijski stromalni sarkomi imaju bolju prognozu od ostalih histoloških tipova, posebice lejomiosarkoma [84]. Unatoč napretku u dijagnostici i liječenju, preživljenje oboljelih od sarkoma maternice nije se promijenilo zadnjih 25 godina [83].

## **2. CILJ ISTRAŽIVANJA**



Cilj istraživanja bio je retrospektivno ispitati pojavnost, dob, patohistologiju, FIGO stadij, način liječenja i preživljenje pacijentica oboljelih od sarkoma maternice u Klinici za ženske bolesti i porode KBC-a Split u razdoblju od 1. 1. 1993. do 31. 12. 2017. godine.

### **3. MATERIJALI I METODE**

U istraživanje su uključene pacijentice liječene u Klinici za ženske bolesti i porode KBC-a Split s dijagnozom sarkoma maternice u razdoblju od 1993. do 2018. godine. Retrospektivno je analizirana medicinska dokumentacija povijesti bolesti iz Klinike za ženske bolesti i porode te Klinike za onkologiju KBC-a Split. Izdvojene su epidemiološke i kliničke karakteristike, načini liječenja te preživljenje bolesnica.

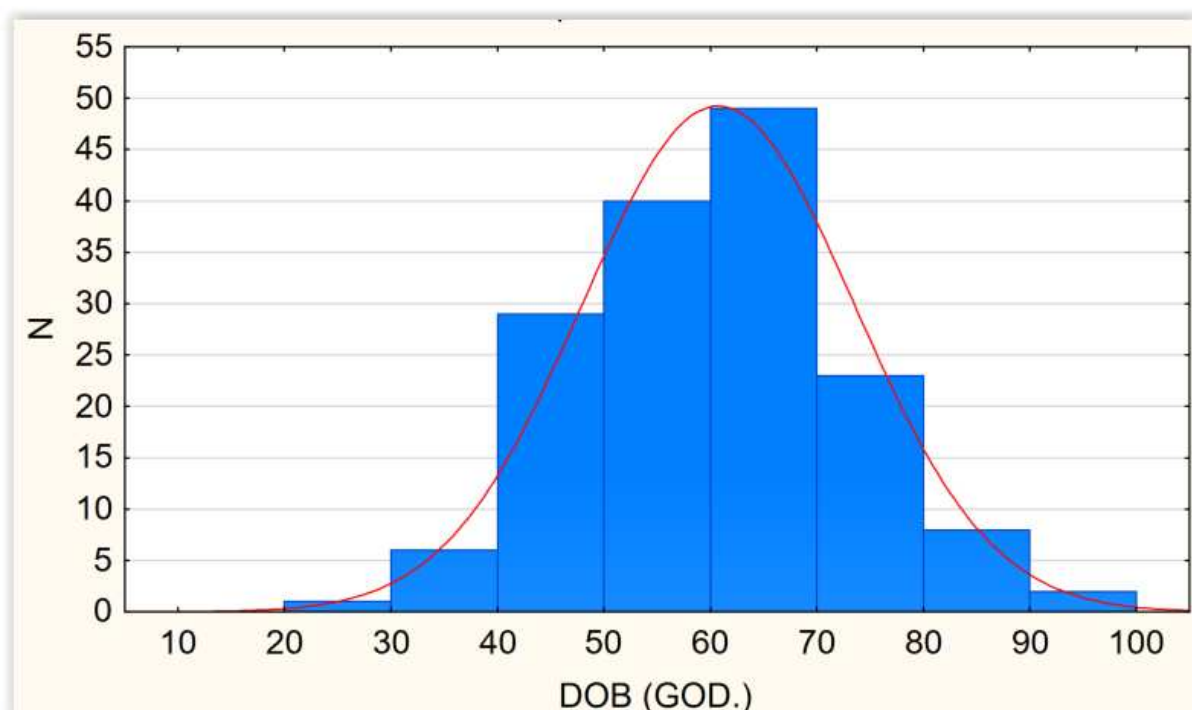
Promatrani parametri jesu: godina dijagnosticiranja sarkoma, dob pacijentice u trenutku postavljanja dijagnoze, patohistološka dijagnoza, FIGO stadij proširenosti bolesti i preživljenje u mjesecima.

Podaci će biti prikazani grafički ili tabelarno. Korištena je deskriptivna statistika, a kumulativno preživljenje prikazano je pomoću Kaplan-Meierove analize.

#### **4. REZULTATI**

#### 4. 1. DOB OBOLJELIH PACIJENTICA

U retrospektivnoj studiji provedenoj na Klinici za ženske bolesti i porode KBC-a Split bilo je 158 bolesnica oboljelih od sarkoma maternice. U dobnoj skupini 20 – 30 godina bila je samo 1 pacijentica, u dobnoj skupini 30 – 40 godina bilo je 6 pacijentica, a u dobnoj skupini 40 – 50 godina bilo je 29 oboljelih pacijentica. U dobnoj skupini 50 – 60 godina bilo je 40 pacijentica, u dobnoj skupini 60 – 70 godina bilo je 49 oboljelih, dok su u dobnoj skupini 70 – 80 godina bile 23 pacijentice. U dobnoj skupini 80 – 90 godina bilo je 8 pacijentica, a u dobnoj skupini 90 – 100 godina bile su 2 oboljele pacijentice. Slika 1. prikazuje raspodjelu pacijentica po dobnim skupinama.

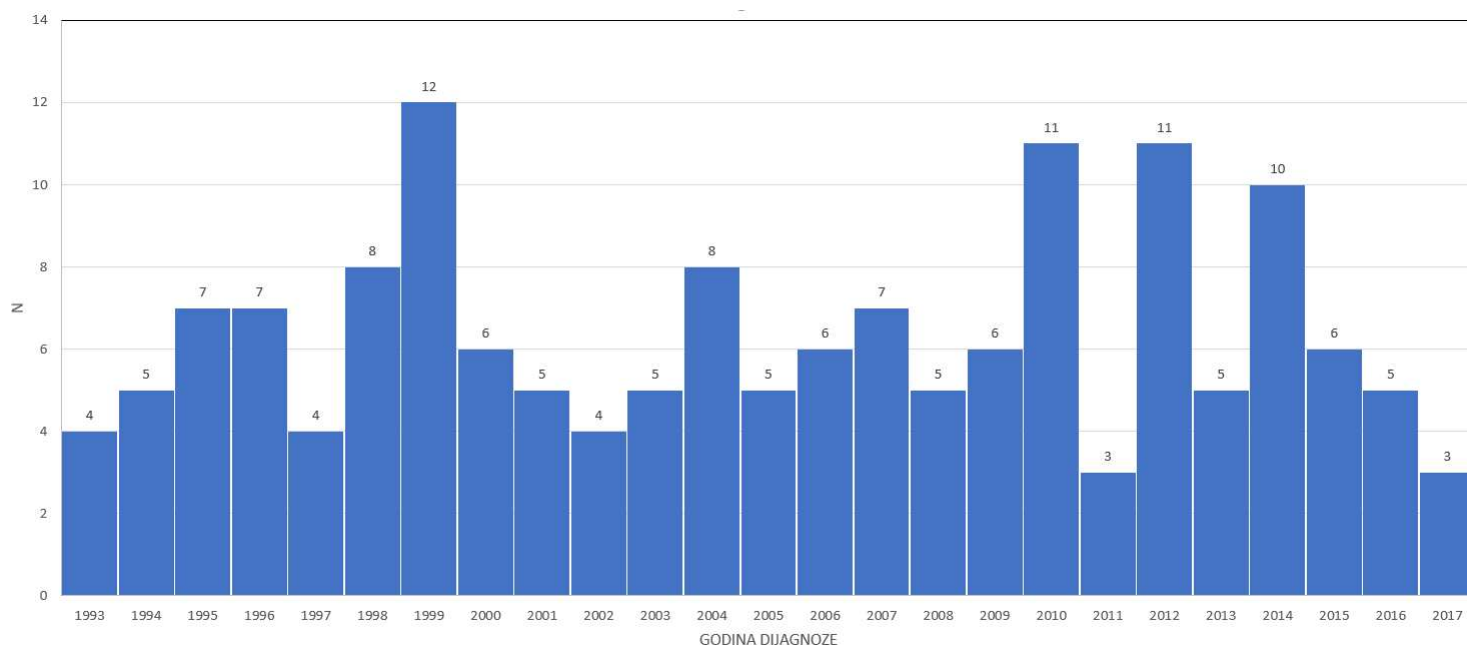


Slika 1. Raspodjela pacijentica prema dobnim skupinama

Najviše pacijentica nalazi se u dobnoj skupini 60 – 70 godina života. Najmlađa oboljela imala je 21 godinu, a najstarija oboljela pacijentica imala je 92 godine. Prosječna dob u trenutku dijagnosticiranja sarkoma maternice iznosi 60,7 godina ( $SD \pm 12,8$ ).

## 4. 2. POJAVNOST OBOLJELIH PO GODINAMA

Provedeno istraživanje obuhvaćalo je razdoblje od ukupno 25 godina u kojem je dijagnosticirano 158 bolesnica. Prema petogodišnjim razdobljima, od 1993. godine do 1998. godine dijagnosticirano je ukupno 27 oboljelih pacijentica, u razdoblju od 1998. do 2003. godine dijagnosticirano je 35 oboljelih žena, dok je u razdoblju od 2003. do 2008. godine dijagnosticirana 31 oboljela pacijentica, u razdoblju od 2008. do 2013. godine dijagnosticirano je 36, a u razdoblju od 2013. do 2018. godine ukupno 29 oboljelih od sarkoma maternice. Na slici 2. grafički je prikaz broja pacijentica prema svakoj godini dijagnosticiranja.



Slika 2. Raspodjela pacijentica prema godini dijagnosticiranja

Najviše je pacijentica dijagnosticirano tijekom 1999. godine, njih ukupno 12. Najmanji broj oboljelih pacijentica zabilježen je 2003. i 2017. godine, po 3 pacijentice u svakoj godini. Prema dobivenim rezultatima na grafičkom se prikazu može uočiti da su tijekom dvadesetpetogodišnjeg razdoblja prilično jednolično, uz blage varijacije, raspodijeljeni novootkriveni sarkomi maternice.

#### 4. 3. PRIKAZ PACIJENTICA PREMA PATOHISTOLOŠKOM NALAZU

Prema patohistološkim nalazima bilo je 48 pacijentica (30,38 %) oboljelih od lejomiosarkoma.

Oboljelih od endometrijskog stromalnog sarkoma bilo je ukupno 18 (11,39 %). Od toga je 6 pacijentica (3,80 %) imalo ESS niskog stupnja malignosti, 5 pacijentica (3,16 %) imalo je ESS visokog stupnja malignosti i 1 pacijentica (0,63 %) s nediferenciranim ESS. Ostalih 6 pacijentica (3,80 %) obrađivane su samo pod dijagnozom ESS.

Prema patohistološkim nalazima, oboljelih od miješanih epitelno/ne-epitelnih sarkoma bilo je ukupno 90 (56,96 %). Od adenosarkoma su oboljele 23 ispitanice (14,56%). Najviše pacijentica nalazilo se u skupini oboljelih od karcinosarkoma, njih 56 (35,44 %). Ostale pacijentice iz te skupine, njih ukupno 11, obrađivane su pod dijagnozom miješanog mezodermalnog tumora, od toga su 2 (1,27 %) svrstane u skupinu homolognog tipa tumora, a njih 8 (5,06 %) u skupinu heterolognog tipa tumora, dok 1 pacijentica (0,63 %) nije uvrštena ni u jednu skupinu.

Od ostalih mezenhimalnih tumora u ispitivanje su uključene 2 pacijentice (1,27 %) s patohistološkim nalazom perivaskularnog epiteloidnog staničnog tumora.

Tablica 7. Prikaz patohistoloških nalaza s ukupnim brojem bolesnica i njihovim udjelom u ukupnom broju ispitanica

	<b>PHD NALAZ</b>	<b>N</b>	<b>%</b>
<b>1.</b>	Lejomiosarkom	48	30,37975
<b>2.</b>	ESS	6	3,79747
<b>3.</b>	LGESS	6	3,79747
<b>4.</b>	HGESS	5	3,16456
<b>5.</b>	UUS	1	0,63291
<b>6.</b>	Miješani mezodermalni tumori	1	0,63291
<b>7.</b>	Miješani mezodermalni tumor – homologni tip	2	1,26582
<b>8.</b>	Miješani mezodermalni tumor – heterologni tip	8	5,06329
<b>9.</b>	Adenosarkom	23	14,55696
<b>10.</b>	Karcinosarkom	56	35,44304
<b>11.</b>	PECom	2	1,26582
	<b>ukupno</b>	<b>158</b>	<b>100,00</b>



#### 4. 4. PRIKAZ PACIJENTICA PREMA FIGO STADIJU

Prema FIGO klasifikaciji proširenosti sarkoma maternice stadij I ustanovljen je kod 89 oboljelih pacijentica (56,33 %). Stadij II bolesti ustanovljen je kod 24 pacijentice (15,19%). Stadij III ustanovljen je kod 20 pacijentica (12,66 %), dok je stadij IV ustanovljen kod 19 oboljelih žena (12,03 %). FIGO stadij nije bio dostupan kod 6 pacijentica (3,80 %) uključenih u studiju. Na tablici 8. prikazan je ukupan broj i udio pacijentica po FIGO stadijima.

Tablica 8. Prikaz pacijentica prema FIGO klasifikaciji

<b>FIGO</b>	<b>N</b>	<b>%</b>	<b>FIGO</b>	<b>N</b>	<b>%</b>
<b>I</b>	2	1,26582	<b>I</b>	<b>89</b>	<b>56,32912</b>
<b>IA</b>	33	20,88608			
<b>IB</b>	42	26,58228			
<b>IC</b>	12	7,59494			
<b>II</b>	7	4,43038	<b>II</b>	<b>24</b>	<b>15,18988</b>
<b>IIA</b>	6	3,79747			
<b>IIB</b>	11	6,96203			
<b>III</b>	1	0,63291	<b>III</b>	<b>20</b>	<b>12,65823</b>
<b>IIIA</b>	8	5,06329			
<b>IIIB</b>	6	3,79747			
<b>IIIC</b>	5	3,16456			
<b>IV</b>	2	1,26582	<b>IV</b>	<b>19</b>	<b>12,02531</b>
<b>IVA</b>	7	4,43038			
<b>IVB</b>	10	6,32911			
<b>n/a</b>	6	3,79747			
<b>ukupno</b>	<b>158</b>	<b>100,00</b>			

#### 4. 5. PRIKAZ PACIJENTICA PREMA PREŽIVLJENJU PO STADIJIMA BOLESTI

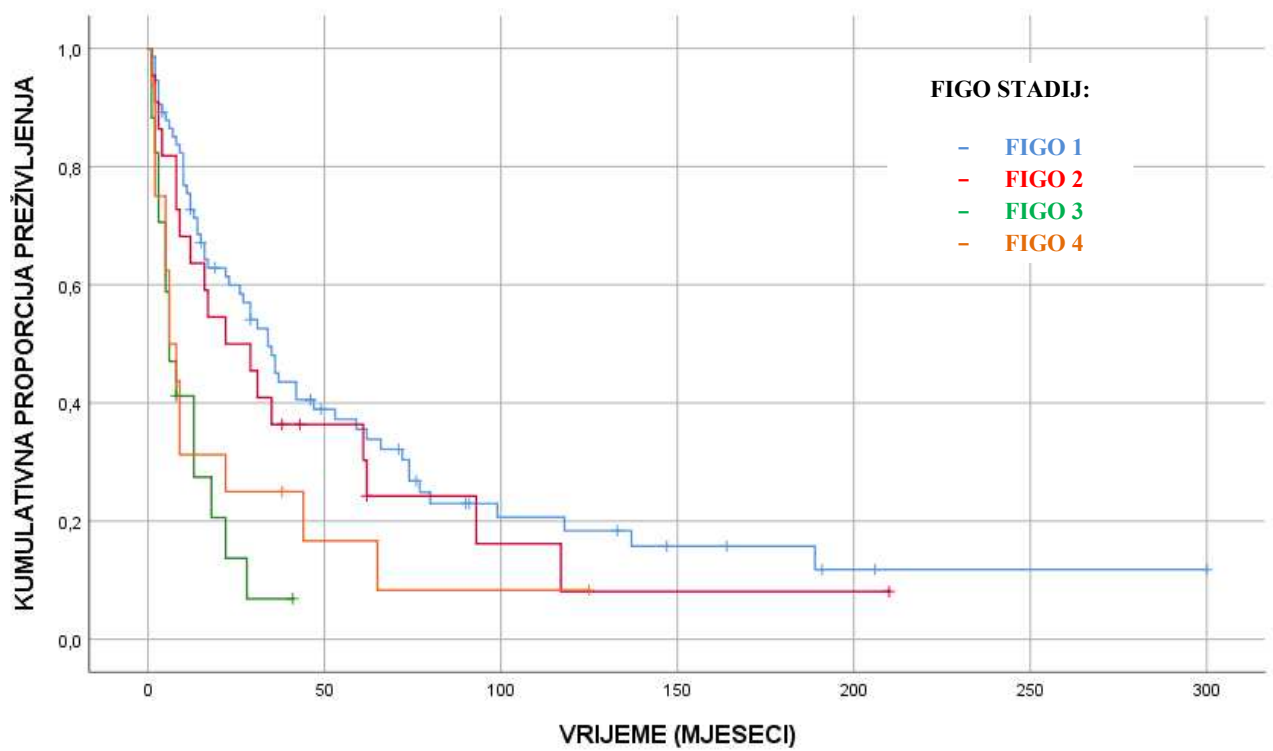
Kod 158 ispitanih slučajeva sarkoma maternice u razdoblju od 1993. do 2018. godine preživljenje je promatrano od trenutka dijagnoze do 01. siječnja 2018. godine. Podaci o zadnjoj kontroli bili su dostupni za 129 pacijentica. Do 2018. godine umrle su 103 pacijentice (79,8 %), a preživjelo ih je 26 (20,2 %). Od 74 pacijentice s FIGO I stadijem preživjelo je njih 18 (24,3 %), što čini najveći udio u ukupnom broju preživjelih pacijentica. Od 22 pacijentice s FIGO II stadijem preživjele su 4 (18,2 %), a od 17 pacijentica s FIGO III stadijem preživjele su njih 2 (11,8 %). Od 16 pacijentica s FIGO IV stadijem bolesti preživjele su 2 pacijentice (12,5 %).

Median preživljenja za sarkome maternice iznosi 22 mjeseca (SD  $\pm$ 4,471; 95 % CI: 13,2 – 30,8 mjeseci). Tablica 9. prikazuje median preživljenja u mjesecima po FIGO stadijima s pripadajućim standardnim devijacijama.

Tablica 9. Prikaz mediana preživljenja po FIGO stadijima

<b>FIGO</b>	<b>Median preživljenja (mjeseci)</b>	<b>Standardna devijacija</b>
<b>I</b>	34,000	4,437
<b>II</b>	22,000	8,795
<b>III</b>	6,000	2,058
<b>IV</b>	6,000	2,000
<b>ukupno</b>	22,000	4,471

Analizom preživljenja po Kaplan-Meieru utvrđena je statistički značajna razlika u duljini preživljenja ispitanica u odnosu na FIGO stadij (Log Rank:  $\chi^2 = 19,9$ ;  $p < 0,001$ ). Dobiveni rezultati pokazuju da prognoza pacijentice ovisi o FIGO stadiju proširenosti bolesti. Kaplan-Meierova krivulja preživljenja bolesnica po stadijima bolesti prikazana je na slici 3.



Slika 3. Kaplan-Meierova krivulja preživljenja pacijentica po stadijima bolesti



Sarkomi maternice skupina su vrlo agresivnih, ali rijetkih tumora s niskim stopama preživljenja. Njihova niska pojavnost, različite histopatološke karakteristike i nekoliko promjena u klasifikacijama tijekom vremena otežavaju proučavanje te skupine neoplazmi [4]. Prema istraživanju provedenom na Klinici za ženske bolesti i porode u KBC-u Split u dvadesetpetogodišnjem razdoblju najviše oboljelih pacijentica nalazi se u dobnoj skupini od 60 do 70 godina života, s prosječnom dobi u trenutku dijagnoze od 60,7 godina [Slika 1.]. Sharma i suradnici zabilježili su 50 slučajeva na Klinici za ginekologiju i onkologiju u Indiji u razdoblju od 2000. do 2008. godine te u svom istraživanju navode da se sarkomi maternice najčešće pojavljuju između 40 i 60 godina života, sa srednjom vrijednosti od 50 godina [3]. Studija provedena u Norveškoj na 418 pacijentica sa sarkomom maternice pokazuje da je srednja dob u trenutku dijagnoze iznosila 50,6 godina [12]. Hosh i suradnici u dosad najvećoj studiji na temelju broja pacijentica provedenoj 2016. godine na uzorku od 13 089 oboljelih navode kako je najveći udio oboljelih u dobnoj skupini od 50 do 60 godina života, sa srednjom dobi od 62,8 godina kod bijele rase [4]. Dobiveni rezultati ukazuju na činjenicu da je dobna skupina od 50 do 60 godina vrlo rizična za oboljenje od sarkoma maternice. Različite vrijednosti srednje dobi u studijama pokazuju odraz utjecaja etioloških čimbenika koji prevladavaju u geografskim područjima ispitivanih populacija. Etiološki čimbenici koje povezujemo s većim rizikom oboljevanja od sarkoma maternice, među kojima su pretilost, mlađa dob menarhe, izloženost tamoksifenu, ionizirajućem zračenju ili određenim kemikalijama, vrlo vjerojatno su različito zastupljeni među ispitivanim skupinama pacijentica [9,10,11]. Jedan je od bitnih, ali slabo istraženih čimbenika, genska predispozicija koja zahtijeva dodatne studije kako bi se doznala njena konačna uloga u etiopatogenezi sarkoma maternice. Istraživanje u Meksiku objavljeno 2013. godine pokazuje da je srednja dob u trenutku dijagnoze za njihove pacijentice bila 51,6 godina [85]. Rezultati Hoshove studije pokazuju da je srednja dob u trenutku dijagnoze veća kod bijele rase nego kod crne i ostalih rasa [4], što se može objasniti različitom genetskom podlogom etničkih skupina.

U razdoblju od 25 godina zabilježeno je 158 pacijentica oboljelih od sarkoma maternice na Klinici za ženske bolesti i porode i na Klinici za onkologiju i radioterapiju KBC-a u Splitu. Raspodjela pacijentica tijekom petogodišnjih razdoblja prilično je jednolična bez obzira na napredak prijeoperacijske dijagnostike, kao i boljeg razumijevanja patologije sarkoma maternice tijekom vremena [Slika 2.]. Cantu de Leon i suradnici zabilježili su 109 slučajeva sarkoma maternice, uključujući karcinosarkom, u svom

istraživanju tijekom razdoblja od 26 godina, objavljenom 2013. godine [85]. Retrospektivna studija iz Turske uključuje 57 pacijentica s dijagnozom sarkoma maternice u razdoblju od 13 godina [86], dok je u istom razdoblju u studiji provedenoj u Saudijskoj Arabiji zabilježeno 36 slučajeva sarkoma maternice [87]. Potikul i njegovi suradnici su, u studiji koja obuhvaća razdoblje od 21 godinu provedenoj na Tajlandu, zabilježili svega 46 sarkoma maternice [88] što nam svakako pokazuje manju zastupljenost u toj geografskoj regiji. Razlike u broju novootkrivenih pacijentica na različitim geografskim područjima ukazuju da zastupljenost sarkoma maternice opada prema Dalekom istoku. Razlike su odraz prevladavajućeg stila života u pojedinim regijama, kao i različite izloženosti etiološkim čimbenicima te genske podloge pojedinih etničkih skupina.

Prema rezultatima dobivenim u ovom istraživanju karcinosarkom je najzastupljeniji patohistološki podtip sarkoma maternice i čini trećinu ispitanih slučajeva [Tablica 7.]. Iako novije klasifikacije smatraju karcinosarkom neoplazmom više endometrijskog nego mezenhimalnog prodrijetla [20], većina retrospektivnih studija o sarkomima maternice još ih uvijek uključuje, ponajviše zbog njihovog agresivnijeg ponašanja u usporedbi s karcinomima endometrija. Hosh i suradnici u svojoj studiji također navode karcinosarkom kao najzastupljeniji podtip koji predstavlja oko polovice slučajeva (53,1 %) [4]. Iste godine Potikul i suradnici u svom istraživanju navode karcinosarkom kao najčešći tip koji čini otprilike polovicu svih ispitanih slučajeva (54,3 %), a drugi je zastupljeni lejomiosarkom koji zauzima oko trećine nalaza (32,6%) [88]. Studija provedena u Sveučilišnoj bolnici Kanarskih otoka 2009. godine zabilježila je karcinosarkom u najviše ispitanih slučajeva (48,3 %) koji slijedi lejomiosarkom (20,2 %) [89]. Naše istraživanje potvrdilo je karcinosarkom kao najzastupljeniji tip sarkoma maternice, a slijedi ga lejomiosarkom [Tablica 7.] što je u skladu s ostalim provedenim studijama koje su iznijele različite rezultate sa sličnom učestalošću karcinosarkoma i lejomiosarkoma. U usporedbi s rezultatima drugih studija naši rezultati pokazuju manju razliku u zastupljenosti tih dvaju najčešćih podtipova (karcinosarkom 35,4 %, lejomiosarkom 30,4 %) [Tablica 7.]. Suprotno drugim studijama istraživanje provedeno na Medicinskom fakultetu Sveučilišta Ege u Turskoj navodi Endometrijski stromalni sarkom kao drugi po učestalosti u ispitivanoj populaciji, nakon karcinosarkoma [86].

U provedenoj studiji najviše oboljelih pacijentica, njih 89 (56,3 %), dijagnosticirano je u FIGO I stadiju bolesti. Najveći broj pacijentica, ukupno 42 (26,6 %), zabilježen je u FIGO IB stadiju bolesti. Slijedi ga FIGO II stadij s 24 pacijentice (15,2 %) [Tablica 8.].

Sharma i suradnici u svojoj retrospektivnoj studiji u razdoblju od 8 godina na uzorku od 50 oboljelih navode da je najveći broj pacijentica, njih 27 (54 %), dijagnosticirano u FIGO I stadiju bolesti. Drugi je stadij po zastupljenosti FIGO III i obuhvaća 12 uključenih pacijentica [3]. Rezultati istraživanja provedenog u Turskoj na uzorku od 57 pacijentica tijekom razdoblja od 12 godina pokazuju sličnu raspodjelu sarkoma maternice po FIGO stadijima kao i rezultati naše studije. Ukupno 29 pacijentica (50,9 %) dijagnosticirano je u FIGO I stadiju, a po zastupljenosti ga slijedi FIGO II stadij bolesti s 13 oboljelih pacijentica (22,8%) [86]. Nedostatak naše studije i ostalih navedenih studija mali je uzorak ispitanih slučajeva koji je utjecao na dobivene rezultate. Studija provedena u Sveučilišnoj bolnici Mansoura na temelju SEER baze podataka, koja sadrži 18 registara, pokazuje da je najveći udio dijagnosticiranih slučajeva (35,9 %) zabilježen u FIGO I stadiju. U odnosu na prethodno navedene studije prednost je te studije vrlo veliki uzorak od 13 089 ispitanih slučajeva. Hosh i suradnici ustanovili su da se sarkomi maternice najčešće otkrivaju u lokaliziranoj fazi bolesti što se poklapa s rezultatima prethodno navedenih studija. U njihovom istraživanju drugi stadij po zastupljenosti jest FIGO IV (21,1 %) [4]. Benito i suradnici su, na temelju retrospektivne analize povijesti bolesti 89 pacijentica liječenih na Zavodu za ginekološku onkologiju Sveučilišne bolnice Kanarskih otoka, također zaključili da je najveći udio dijagnosticiran u FIGO I stadiju (57,3 %), a potom ga slijedi FIGO III stadij (22,5 %) [89]. Studija provedena na Tajlandu u razdoblju od 1994. do 2014. godine navodi istu raspodjelu s 26 pacijentica (56,5 %) u FIGO I stadiju te 13 pacijentica (28,3 %) u FIGO III stadiju bolesti od ukupno 46 pacijentica u ispitivanom uzorku [88]. Navedeni rezultati pokazuju da se sarkomi maternice najčešće otkrivaju u lokaliziranoj fazi, što je svakako posljedica veće osviještenosti ženske populacije, žene češće obavljaju ginekološke preglede, kao i boljih, uznapredovalih i dostupnih dijagnostičkih metoda.

Provedeno istraživanje ispitalo je preživljenje oboljelih od sarkoma maternice u razdoblju od 25 godina i preživljenje oboljelih pacijentica ovisno o FIGO stadiju bolesti. Od 158 ispitanih slučajeva sarkoma maternice u razdoblju od 1993. do 2018. godine umrle su 103 pacijentice (79,8 %), a 26 pacijentica (20,2 %) preživjelo je do siječnja 2018. godine. Median preživljenja iznosi 22 mjeseca (SD  $\pm$ 4,471). Dobivenim rezultatima pokazano je da prognoza oboljelih pacijentica ovisi o FIGO stadiju i time je potvrđeno da je FIGO stadij važan prognostički kriterij za sarkome maternice [Tablica 9. i Slika 3.]. Terek i suradnici u studiji provedenoj u razdoblju od 12 godina na 57 ispitanica navode da je u razdoblju od 80 mjeseci umrlo 15 ispitanica (26,32 %). Srednja duljina preživljenja iznosi 61,17 mjeseci

(SD  $\pm$ 5,101). Analizom preživljenja po Kaplan-Meieru utvrđena je statistički značajna povezanost između FIGO stadija i preživljenja ( $p < 0,005$ ) [86]. Potikul i suradnici pokazali su da median preživljenja oboljelih od sarkoma maternice u njihovom istraživanju na uzorku od 46 pacijentica u razdoblju od 21 godine iznosi 22,3 mjeseca [88]. Rezultati retrospektivne studije koja je uključivala 77 dijagnosticiranih slučajeva sarkoma maternice u razdoblju od 26 godina na Odjelu ginekološke onkologije Meksičkog nacionalnog instituta za tumore pokazuju da je 38 pacijentica (49,3%) umrlo, dok je 39 pacijentica (50,7%) bilo živo po završetku studije. Potvrdili su statistički značajnu povezanost u preživljenju pacijentica ovisno o kliničkom stadiju ( $p < 0,002$ ). Pacijentice dijagnosticirane u ranijem stadiju pokazuju bolje preživljenje [85]. Hosh je sa svojim suradnicima u studiji provedenoj u Sveučilišnoj bolnici Mansoura na temelju SEER baze podataka s 18 registara pokazao da su starija dob, crna rasa i klinički uznapredovali stadij tumora povezani s lošijom prognozom i preživljenjem. Prednost je takve studije pred ostalima veliki broj ispitanica, njih ukupno 13 089 [4]. Sve navedene studije pokazuju povezanost kliničkog stadija bolesti i preživljenja, stoga su potrebna daljnja istraživanja etiologije sarkoma za bolje razumijevanje patologije, a zatim i uloge prevencije i liječenja.



## **6. ZAKLJUČCI**

1. Prosječna dob u trenutku dijagnosticiranja sarkoma maternice bila je 60,7 godina.
2. Najveći broj oboljelih pacijentica nalazi se u dobnoj skupini od 60 do 70 godina.
3. Nema značajne razlike u pojavnosti sarkoma maternice tijekom razdoblja od 25 godina.
4. Najčešće dijagnosticiran histološki tip bio je karcinosarkom (35,44 %), a slijedi ga lejomiosarkom (30,38 %).
5. Najveći broj pacijentica dijagnosticiran je u FIGO I stadiju bolesti.
6. Median preživljenja za sarkome maternice iznosi 22 mjeseca (SD  $\pm$ 4,471).
7. Analizom preživljenja po Kaplan-Meieru utvrđena je statistički značajna razlika u duljini preživljenja ispitanica u odnosu na FIGO stadij ( $p < 0,001$ ).



1. Major FJ, Blessing JA, Silverberg SG, Morrow CP, Creasman WT, Currie JL i sur. Prognostic factors in early stage uterine sarcoma: A Gynecologic Oncology Group study. *Cancer* 1993;71:1702-9.
2. Prat J. FIGO staging for uterine sarcomas. *Int J Gynaecol Obstet.* 2009;104(3):177-8.
3. Sharma DN, Rath GK, Kumar S, Kumar L, Bhatla N, Gandhi AK i sur. Clinical outcome of patients with uterine sarcomas. *J Cancer Res Ther.* 2011;7:270-4.
4. Hosh M, Antar S, Nazzal A, Warda M, Gibreel A, Refky B. Uterine sarcoma: analysis of 13,089 cases based on surveillance, epidemiology, and end results database. *Int J Gynecol Cancer.* 2016;26(6):1098-104.
5. Koivisto-Korander R, Martinsen JI, Weiderpass E, Leminen A, Pukkala E. Incidence of uterine leiomyosarcoma and endometrial stromal sarcoma in Nordic countries: results from NORDCAN and NOCCA databases. *Maturitas.* 2012;72(1):56-60.
6. Incidencija raka u Hrvatskoj 2013. Bilten br. 38. Zagreb: Hrvatski zavod za javno zdravstvo; 2015
7. Gonzalez KD, Noltner KA, Buzin CH, Gu D, Wen-Fong CY, Nguyen VQ i sur. Beyond Li Fraumeni Syndrome: clinical characteristics of families with p53 germline mutations. *J Clin Oncol.* 2009;27(8):1250-6.
8. Kleinerman RA, Tucker MA, Tarone RE, Abramson DH, Seddon JM, Stovall M i sur. Risk of new cancers after radiotherapy in long-term survivors of retinoblastoma: an extended follow-up. *J Clin Oncol.* 2005;23(10):2272-9.
9. Felix AS, Cook LS, Gaudet MM, Rohan TE, Schouten LJ, Setiawan VW i sur. The etiology of uterine sarcomas: a pooled analysis of the epidemiology of endometrial cancer consortium. *Br J Cancer.* 2013;108(3):727-34.
10. Lavie O, Barnett-Griness O, Narod SA, Rennert G. The risk of developing uterine sarcoma after tamoxifen use. *Int J Gynecol.* 2008;18:352-6.
11. Skubitz KM, D'adamo DR. Sarcoma. *Mayo Clin Proc.* 2007;82(11):1409-32.
12. Abeler VM, Røyne O, Thoresen S, Danielsen HE, Nesland JM, Kristensen GB. Uterine sarcomas in Norway. A histopathological and prognostic survey of a total population from 1970 to 2000 including 419 patients. *Histopathology.* 2009;54(3):355-64.
13. Pothuri B, Ramondetta L, Martino M, Alektiar K, Eifel PJ, Deavers MT i sur. Development of endometrial cancer after radiation treatment for cervical carcinoma. *Obstet Gynecol.* 2003;101:941-5.

14. Varela-Duran J, Nichomovitz LE, Prem KA, Dehener LP. Postirradiation mixed mullerian tumours of uterus. *Cancer* 1980;45:1625-31.
15. Shan W, Akinfenwa PY, Savannah KB, Kolomeyevskaya N, Laucirica R, Thomas DG i sur. A small-molecule inhibitor targeting the mitotic spindle checkpoint impairs the growth of uterine leiomyosarcoma. *Clin Cancer Res.* 2012;18(12):3352-65.
16. Beck AH, Lee CH, Witten DM, Gleason BC, Edris B, Espinosa I i sur. Discovery of molecular subtypes in leiomyosarcoma through integrative molecular profiling. *Oncogene.* 2010;29(6):845-54.
17. Barlin JN, Zhou QC, Leitao MM, Bisogna M, Olvera N, Shih KK i sur. Molecular subtypes of uterine leiomyosarcoma and correlation with clinical outcome. *Neoplasia.* 2015;17(2):183-9.
18. Chiang S, Oliva E. Cytogenetic and molecular aberrations in endometrial stromal tumors. *Hum Pathol.* 2011;42(5):609-17.
19. Hanley KZ, Birdsong GG, Mosunjac MB. Recent developments in surgical pathology of the uterine corpus. *Arch Pathol Lab Med.* 2017;141(4):528-41.
20. Hecht JL, Mutter GL. Molecular and pathologic aspects of endometrial carcinogenesis. *J Clin Oncol* 2006;24(29):4783-91.
21. Memarzadeh S, Mundt AJ, Berek JS. Uterine sarcoma: Classification, clinical manifestations and diagnosis. UpToDate [Internet], Wolters Kluwer Health 10. travnja 2013. Dostupno na: <https://www.uptodate.com/contents/uterine-sarcoma-classification-clinical-manifestations-and-diagnosis> Datum zadnjeg pristupa: 26. svibnja 2018.
22. Kurman R.J. Pathology of the Female Genital Tract, 4th ed. New York: Springer Verlag; 2001. 499 p.
23. Chiang S, Oliva E. Recent developments in uterine mesenchymal neoplasms. *Histopathology.* 2013;62(1):124-37.
24. Kurman RJ, Norris HJ. Mesenchymal tumors of the uterus. VI. Epithelioid smooth muscle tumors including leiomyoblastoma and clear-cell leiomyoma: a clinical and pathologic analysis of 26 cases. *Cancer.* 1976;37(4):1853-65.
25. Akhan SE, Yavuz E, Tecer A, Iyibozkurt CA , Topuza S, Tuzlali S i sur. The expression of Ki-67, p53, estrogen and progesterone receptors affecting survival in uterine leiomyosarcomas. A clinicopathologic study. *Gynecol Oncol.* 2005;99(1):36-42.
26. Kurman RJ, Carcangiu ML, Herrington CS, Young, RH. WHO Classification of Tumors of Female Reproductive Organs. 4th ed. Lyon, France: IARC Press; 2014. 307 p.

27. Tavassoli FA, Norris HJ. Mesenchymal tumours of the uterus. VII. A clinicopathological study of 60 endometrial stromal nodules. *Histopathology*. 1981;5(1):1-10.
28. Norris HJ, Taylor HB. Mesenchymal tumors of the uterus. I. A clinical and pathological study of 53 endometrial stromal tumors. *Cancer*. 1966;19(6):755-66.
29. Dionigi A, Oliva E, Clement PB, Young RH. Endometrial stromal nodules and endometrial stromal tumors with limited infiltration: a clinicopathologic study of 50 cases. *Am J Surg Pathol*. 2002;26(5):567-81.
30. Chang KL, Crabtree GS, Lim-Tan SK, Kempson RL, Hendrickson MR. Primary uterine endometrial stromal neoplasms. A clinicopathologic study of 117 cases. *Am J Surg Pathol*. 1990;14(5):415-38.
31. Oliva E, Carcangiu ML, Carineli SG, et al. Tumours of the uterine corpus - mesenchymal tumours. In: Kurman RJ, Carcangiu ML, Herrington CS, Young, RH. *WHO Classification of Tumors of Female Reproductive Organs*. 4th ed. Lyon, France: IARC Press; 2014. p. 141-5.
32. Conklin CM, Longacre TA. Endometrial stromal tumors: the new WHO classification. *Adv Anat Pathol*. 2014;21(6):383-93.
33. Fekete PS, Vellios F. The clinical and histologic spectrum of endometrial stromal neoplasms: a report of 41 cases. *Int J Gynecol Pathol*. 1984;3:198-212.
34. Lee CH, Nucci MR. Endometrial stromal sarcoma - the new genetic paradigm. *Histopathology*. 2015;67(1):1-19.
35. Hoang L, Chiang S, Lee CH. Endometrial stromal sarcomas and related neoplasms: new developments and diagnostic considerations. *Pathology*. 2018;50(2):162-77.
36. Riopel J, Plante M, Renaud MC, Roy M, Têtu B. Lymph node metastases in low-grade endometrial stromal sarcoma. *Gynecol Oncol*. 2005;96(2):402-6.
37. Evans HL. Endometrial stromal sarcoma and poorly differentiated endometrial sarcoma. *Cancer*. 1982;50(10):2170-82.
38. Lee CH, Mariño-Enriquez A, Ou W, Zhu M, Ali RH, Chiang S i sur. The clinicopathologic features of YWHAЕ-FAM22 endometrial stromal sarcomas: a histologically high-grade and clinically aggressive tumor. *Am J Surg Pathol*. 2012;36(5):641-53.

39. Amant F, Tousseyn T, Coenegrachts L, Decloedt J, Moerman P, Debiec-rychter M. Case report of a poorly differentiated uterine tumour with t(10;17) translocation and neuroectodermal phenotype. *Anticancer Res.* 2011;31(6):2367-71.
40. Aisagbonhi O, Harrison B, Zhao L, Osgood R, Chebib I, Oliva E. YWHAЕ Rearrangement in a Purely Conventional Low-grade Endometrial Stromal Sarcoma that Transformed Over Time to High-grade Sarcoma: Importance of Molecular Testing. *Int J Gynecol Pathol.* 2017. Aug 31
41. Chiang S, Lee CH, Stewart CJR, Oliva E, Hoang LN, Ali RH i sur. BCOR is a robust diagnostic immunohistochemical marker of genetically diverse high-grade endometrial stromal sarcoma, including tumors exhibiting variant morphology. *Mod Pathol.* 2017;30(9):1251-61.
42. Hoang LN, Aneja A, Conlon N, Delair DF, Middha S, Benayed R i sur. Novel high-grade endometrial stromal sarcoma: A morphologic mimicker of myxoid leiomyosarcoma. *Am J Surg Pathol.* 2017;41(1):12-24.
43. Lewis N, Soslow RA, Delair DF, Park KJ, Murali R, Hollmann TJ i sur. ZC3H7B-BCOR high-grade endometrial stromal sarcomas: a report of 17 cases of a newly defined entity. *Mod Pathol.* 2018;31(4):674-84.
44. Panagopoulos I, Thorsen J, Gorunova L, Haugom L, Bjerkehagen B, Davidson B i sur. Fusion of the ZC3H7B and BCOR genes in endometrial stromal sarcomas carrying an X;22-translocation. *Genes Chromosomes Cancer.* 2013;52(7):610-8.
45. Oliva E, Clement PB, Young RH. Endometrial stromal tumors: an update on a group of tumors with a protean phenotype. *Adv Anat Pathol.* 2000;7(5):257-81.
46. Cheung AN, Ng WF, Chung LP, Khoo US. Mixed low grade and high grade endometrial stromal sarcoma of uterus: differences on immunohistochemistry and chromosome in situ hybridisation. *J Clin Pathol.* 1996;49(7):604-7.
47. Amant F, Woestenborghs H, Vandenbroucke V, Berteloot P, Neven P, Moerman P i sur. Transition of endometrial stromal sarcoma into high-grade sarcoma. *Gynecol Oncol.* 2006;103(3):1137-40.
48. Clement PB, Scully RE. Mullerian adenosarcoma of the uterus: a clinicopathologic analysis of 100 cases with a review of the literature. *Hum Pathol.* 1990;21(4):363-81.
49. McCluggage WG. Mullerian adenosarcoma of the female genital tract. *Adv Anat Pathol.* 2010;17(2):122-9.

50. Eichhorn JH, Young RH, Clement PB, Scully RE. Mesodermal (Müllerian) adenosarcoma of the ovary: a clinicopathologic analysis of 40 cases and a review of the literature. *Am J Surg Pathol*. 2002;26(10):1243-58.
51. Pinto A, Howitt B. Uterine adenosarcoma. *Arch Pathol Lab Med*. 2016;140(3):286-90.
52. Friedlander ML, Covens A, Glasspool RM, Hilpert F, Kristensen G, Kwon S i sur. Gynecologic Cancer InterGroup (GCIIG) consensus review for Mullerian adenosarcoma of the female genital tract. *Int J Gynecol Cancer*. 2014;24(9 Suppl 3):S78-82.
53. Verschraegen CF, Vasuratna A, Edwards C, Freedman R, Kudelka AP, Tornos C i sur. Clinicopathologic analysis of Mullerian adenosarcoma: the M.D. Anderson Cancer Center experience. *Oncol Rep*. 1998;5(4):939-44.
54. Soslow RA, Ali A, Oliva E. Mullerian adenosarcomas: an immunophenotypic analysis of 35 cases. *Am J Surg Pathol*. 2008;32(7):1013-21.
55. Ferguson SE, Tornos C, Hummer A, Barakat RR, Soslow RA. Prognostic features of surgical stage I uterine carcinosarcoma. *Am J Surg Pathol*. 2007;31(11):1653-61.
56. Artioli G, Wabersich J, Ludwig K, Gardiman MP, Borgato L, Garbin F. Rare uterine cancer: carcinosarcomas. Review from histology to treatment. *Crit Rev Oncol Hematol*. 2015;94(1):98-104.
57. Sreenan JJ, Hart WR. Carcinosarcomas of the female genital tract. A pathologic study of 29 metastatic tumors: further evidence for the dominant role of the epithelial component and the conversion theory of histogenesis. *Am J Surg Pathol*. 1995;19(6):666-74.
58. Kalluri R, Weinberg RA. The basics of epithelial–mesenchymal transition. *J Clin Invest* Jun 2009;119(6):1420-8.
59. Acosta AM, Adley BP. Predicting the Behavior of Perivascular Epithelioid Cell Tumors of the Uterine Corpus. *Arch Pathol Lab Med*. 2017;141(3):463-69.
60. Folpe AL, Mentzel T, Lehr HA, Fisher C, Balzer BL, Weiss SW. Perivascular epithelioid cell neoplasms of soft tissue and gynecologic origin: a clinicopathologic study of 26 cases and review of the literature. *Am J Surg Pathol*. 2005;29(12):1558-75.
61. Folpe AL, Kwiatkowski DJ. Perivascular epithelioid cell neoplasms: pathology and pathogenesis. *Hum Pathol*. 2010;41(1):1-15.



62. Perri T, Korach J, Sadetzki S, Oberman B, Fridman E, Ben-baruch G. Uterine leiomyosarcoma: does the primary surgical procedure matter?. *Int J Gynecol Cancer*. 2009;19(2):257-60.
63. Baker P, Oliva E. Endometrial stromal tumours of the uterus: a practical approach using conventional morphology and ancillary techniques. *J Clin Pathol*. 2007;60(3):235-43.
64. Pecorelli S. Revised FIGO staging for carcinoma of the vulva, cervix, and endometrium. *Int J Gynaecol Obstet*. 2009;105(2):103-4.
65. Clement PB, Oliva E, Young RH. Mullerian adenosarcoma of the uterine corpus associated with tamoxifen therapy: a report of six cases and a review of tamoxifen-associated endometrial lesions. *Int J Gynecol Pathol*. 1996;15(3):222-9.
66. D'angelo E, Prat J. Uterine sarcomas: a review. *Gynecol Oncol*. 2010;116(1):131-9.
67. Denschlag D, Thiel FC, Ackermann S, Harter P, Juhasz-Boess I, Mallmann P i sur. Sarcoma of the Uterus. Guideline of the DGGG (S2k-Level, AWMF Registry No. 015/074, August 2015). *Geburtshilfe Frauenheilkd*. 2015;75(10):1028-42.
68. Nagai T, Takai Y, Akahori T, Ishida H, Hanaoka T, Uotani T i sur. Novel uterine sarcoma preoperative diagnosis score predicts the need for surgery in patients presenting with a uterine mass. *Springerplus*. 2014;3:678.
69. Li HM, Liu J, Qiang JW, Zhang H, Zhang GF, Ma F. Diffusion-weighted imaging for differentiating uterine Leiomyosarcoma from degenerated leiomyoma. *J Comput Assist Tomogr*. 2017;41(4):599-606.
70. Sato K, Yuasa N, Fujita M, Fukushima Y. Clinical application of diffusion-weighted imaging for preoperative differentiation between uterine leiomyoma and leiomyosarcoma. *Am J Obstet Gynecol*. 2014;210(4):368.e1-8.
71. Goto A, Takeuchi S, Sugimura K, Maruo T. Usefulness of Gd-DTPA contrast-enhanced dynamic MRI and serum determination of LDH and its isozymes in the differential diagnosis of leiomyosarcoma from degenerated leiomyoma of the uterus. *Int J Gynecol Cancer*. 2002;12(4):354-61.
72. Benson C, Miah AB. Uterine sarcoma - current perspectives. *Int J Womens Health*. 2017;9:597-606.
73. Kapp DS, Shin JY, Chan JK. Prognostic factors and survival in 1396 patients with uterine leiomyosarcomas: emphasis on impact of lymphadenectomy and oophorectomy. *Cancer*. 2008;112(4):820-30.

74. Ricci S, Giuntoli RL, Eisenhauer E, Lopez MA, Krill L, Tanner EJ 3rd i sur. Does adjuvant chemotherapy improve survival for women with early-stage uterine leiomyosarcoma?. *Gynecol Oncol*. 2013;131(3):629-33.
75. National Comprehensive Cancer Network (NCCN) [Internet]; *NCCN Clinical Practice Guidelines in Oncology*. 2018. Dostupno na: [http://www.nccn.org/professionals/physician\\_gls/f\\_guidelines.asp](http://www.nccn.org/professionals/physician_gls/f_guidelines.asp). Datum zadnjeg pristupa: 1. veljače 2018.
76. Le Cesne A, Cresta S, Maki RG, Blay JY, Verweij J, Poveda A i sur. A retrospective analysis of antitumour activity with trabectedin in translocation-related sarcomas. *Eur J Cancer*. 2012;48(16):3036-44.
77. Nathenson MJ, Ravi V, Fleming N, Wang WL, Conley A. Uterine Adenosarcoma: a Review. *Curr Oncol Rep*. 2016;18(11):68.
78. Vorgias G, Fotiou S. The role of lymphadenectomy in uterine carcinosarcomas (malignant mixed mullerian tumours): a critical literature review. *Arch Gynecol Obstet*. 2010;282(6):659-64.
79. Powell MA, Filiaci VL, Rose PG, Mannel RS, Hanjani P, Degeest K i sur. Phase II evaluation of paclitaxel and carboplatin in the treatment of carcinosarcoma of the uterus: a Gynecologic Oncology Group study. *J Clin Oncol*. 2010;28(16):2727-31.
80. Karavasilis V, Seddon BM, Ashley S, Al-muderis O, Fisher C, Judson I. Significant clinical benefit of first-line palliative chemotherapy in advanced soft-tissue sarcoma: retrospective analysis and identification of prognostic factors in 488 patients. *Cancer*. 2008;112(7):1585-91.
81. Gadducci A. Prognostic factors in uterine sarcoma. *Best Pract Res Clin Obstet Gynaecol*. 2011;25(6):783-95.
82. Oláh KS, Dunn JA, Gee H. Leiomyosarcomas have a poorer prognosis than mixed mesodermal tumours when adjusting for known prognostic factors: the result of a retrospective study of 423 cases of uterine sarcoma. *Br J Obstet Gynaecol*. 1992;99(7):590-4.
83. Naaman Y, Shveiky D, Ben-Shachar I, Shushan A, Mejia-gomez J, Benshushan A. Uterine sarcoma: prognostic factors and treatment evaluation. *Isr Med Assoc J*. 2011;13(2):76-9.
84. Tropé CG, Abeler VM, Kristensen GB. Diagnosis and treatment of sarcoma of the uterus. A review. *Acta Oncol*. 2012;51(6):694-705.

85. Cantú de León D, González H, Pérez Montiel D, Jaime Coronel , Carlos Pérez-Plasencia, Verónica Villavicencio-Valencia i sur. Uterine sarcomas: review of 26 years at The Instituto Nacional de Cancerologia of Mexico. *Int J Surg.* 2013;11(7):518-23.
86. Terek MC, Akman L, Hursitoglu BS, Sanli UA, Ozsaran Z, Tekindal MA i sur. The retrospective analysis of patients with uterine sarcomas: A single-center experience. *J Cancer Res Ther.* 2016;12(1):309-13.
87. Sait HK, Anfinan NM, El Sayed ME, Alkhayyat SS, Ghanem AT, Abayazid RM i sur. Uterine sarcoma. Clinico-pathological characteristics and outcome. *Saudi Med J.* 2014;35(10):1215-22.
88. Potikul C, Tangjitgamol S, Khunnarong J, Srijaipracharoen S, Thavaramara T, Pataradool K. Uterine Sarcoma: Clinical Presentation, Treatment and Survival Outcomes in Thailand. *Asian Pac J Cancer Prev.* 2016;17(4):1759-67.
89. Benito V, Lubrano A, Arencibia O, Andújar M, Alvarez E, Medina N i sur. Clinicopathologic analysis of uterine sarcomas from a single institution in the Canary Islands. *Int J Gynaecol Obstet.* 2009;107(1):44-9.

## **8. SAŽETAK**

**Cilj istraživanja:** Cilj istraživanja bio je retrospektivno ispitati pojavnost i preživljenje pacijentica oboljelih od sarkoma maternice na Klinici za ženske bolesti i porode KBC-a Split u razdoblju od 25 godina.

**Materijali i metode:** Retrospektivnom analizom povijesti bolesti iz Klinike za ženske bolesti i porode i Klinike za onkologiju KBC-a Split zabilježeno je ukupno 158 pacijentica s dijagnozom sarkoma maternice u razdoblju od 1993. do 2018. godine. Ispitani parametri jesu: godina dijagnosticiranja sarkoma, dob pacijentice u trenutku dijagnoze, patohistološka dijagnoza, FIGO stadij proširenosti bolesti i preživljenje u mjesecima.

**Rezultati:** Prosječna dob u trenutku dijagnosticiranja sarkoma maternice iznosi 60,7 godina te se najviše pacijentica nalazi u dobnoj skupini od 60 do 70 godina. Najmlađa bolesnica imala je 21 godinu, a najstarija 92 godine života. Nije zabilježena značajna razlika u pojavnosti sarkoma maternice tijekom razdoblja od 25 godina. Prema patohistološkim nalazima najčešće dijagnosticiran histološki tip je karcinosarkom (35,44 %), a zatim lejomiosarkom (30,38 %). Prema FIGO klasifikaciji stadij I utvrđen je kod 89 pacijentica, stadij II kod 24 pacijentice, stadij III kod 20 pacijentica i stadij IV kod 19 pacijentica. Od 158 ispitanih slučajeva sarkoma maternice u razdoblju od 1993. do 2018. godine umrle su 103 pacijentice (79,8 %), a preživjelo ih je 26 (20,2 %). Median preživljenja za sarkome maternice iznosi 22 mjeseca (SD  $\pm 4,471$ ). Analizom preživljenja po Kaplan-Meieru utvrđena je statistički značajna razlika u duljini preživljenja ispitanica u odnosu na FIGO stadij ( $p < 0,001$ ).

**Zaključci:** Prosječna dob u trenutku dijagnosticiranja bila je 60,7 godina. Najveći je broj oboljelih pacijentica u dobnoj skupini od 60 do 70 godina. Nema značajne razlike u pojavnosti sarkoma maternice tijekom razdoblja od 25 godina. Najčešće dijagnosticiran histološki tip bio je karcinosarkom (35,44 %), a slijedi ga lejomiosarkom (30,38 %). Najveći broj sarkoma dijagnosticiran je u FIGO I stadiju bolesti. Median preživljenja iznosi 22 mjeseca (SD  $\pm 4,471$ ). Analizom preživljenja po Kaplan-Meieru utvrđena je statistički značajna razlika u duljini preživljenja ispitanica u odnosu na FIGO stadij ( $p < 0,001$ ).

## **9. SUMMARY**

**Aims and Objectives:** The aim of the study was to retrospectively examine the occurrence and survival of patients with uterine sarcoma at the Department of Gynecology and Obstetrics, University Hospital Split for a period of 25 years.

**Materials and Methods:** The medical records from Department of Gynecology and Obstetrics, University Hospital Split and Department of Oncology, University Hospital Split were analyzed retrospectively and a total of 158 patients with a diagnosis of uterine sarcoma were recorded between 1993. and 2018. The following parameters had been analysed: current year at the time of diagnosis of sarcoma, the patient's age at the time of diagnosis, the pathohistological diagnosis, the FIGO stage of the tumor and the survival in years.

**Results:** The median age at the time of diagnosis was 60.7 and the highest number of patients was in the age group of 60 to 70 years. The youngest patient was 21 and the oldest was 92 years old. There was no significant difference in the appearance of the uterine sarcoma over a period of 25 years. According to the pathohistological findings the most commonly diagnosed histological type was carcinosarcoma (35.44%) and then leiomyosarcoma (30.38%). According to FIGO classification stage I was determined in 89 patients, stage II in 24 patients, stage III in 20 patients and stage IV in 19 patients. Out of the 158 cases of uterine sarcoma in the period from 1993 to 2018, 103 patients died (79.8%) and 26 (20.2%) survived. The survival median for uterine sarcoma was 22 months (SD  $\pm$  4.471). Survival analysis by Kaplan-Meier showed statistically significant difference in the survival length compared to FIGO stage ( $p < 0.001$ ).

**Conclusion:** The median age at the time of diagnosis was 60.7 years. The highest number of patients was in the age group of 60 to 70 years. There was no significant difference in the appearance of the uterine sarcoma over a period of 25 years. The most commonly diagnosed histological type was carcinosarcoma (35.44%) followed by leiomyosarcoma (30.38%). The patients with FIGO stage I were the most common. The survival median for uterine sarcoma was 22 months (SD  $\pm$  4.471). Survival analysis by Kaplan-Meier showed statistically significant difference in the survival length compared to FIGO stage ( $p < 0.001$ ).





## OSOBNI PODACI

Ime i prezime: Mateja Čubelić

Adresa: Put Plokita 42a, 21 000 Split, Republika Hrvatska

Telefon: mobilni + (385 99) 692 2642

e-adresa: cubelic.mateja@gmail.com

Državljanstvo: hrvatsko

Datum i mjesto rođenja: 30. prosinca 1993., Split, Republika Hrvatska

## ŠKOLOVANJE

2000. – 2008. Osnovna škola *Bol*, Split, Republika Hrvatska

2008. – 2012. IV. gimnazija *Marko Marulić*, Split, Republika Hrvatska

2012. – 2018. Medicinski fakultet Sveučilišta u Splitu, smjer doktor medicine, Republika Hrvatska

Demonstrator na katedri Kliničkih vještina

## STRANI JEZICI

engleski jezik, talijanski jezik