

Učestalost hipodoncije trećih trajnih molara u adolescenata

Mišković, Veronika

Master's thesis / Diplomski rad

2018

Degree Grantor / Ustanova koja je dodijelila akademski / stručni stupanj: **University of Split, School of Medicine / Sveučilište u Splitu, Medicinski fakultet**

Permanent link / Trajna poveznica: <https://um.nsk.hr/um:nbn:hr:171:125125>

Rights / Prava: [In copyright](#) / [Zaštićeno autorskim pravom.](#)

Download date / Datum preuzimanja: **2024-07-25**



Repository / Repozitorij:

[MEFST Repository](#)



SVEUČILIŠTE U SPLITU
MEDICINSKI FAKULTET

Veronika Mišković

UČESTALOST HIPODONCIJE TREĆIH TRAJNIH MOLARA U
ADOLESCENATA

Diplomski rad

Akadska godina:

2017./2018.

Mentor:

doc. dr. sc. Danijela Kalibović Govorko, dr. med. dent.

Split, srpanj 2018.

SVEUČILIŠTE U SPLITU
MEDICINSKI FAKULTET

Veronika Mišković

**UČESTALOST HIPODONCIJE TREĆIH TRAJNIH MOLARA U
ADOLESCENATA**

Diplomski rad

Akadska godina:

2017./2018.

Mentor:

doc. dr. sc. Danijela Kalibović Govorko, dr. med. dent.

Split, srpanj 2018.

SADRŽAJ:

1. UVOD.....	1
1.1. Razvoj denticije	2
1.1.1. Vrste denticije	2
1.1.2. Odontogeneza.....	4
1.2. Anomalije razvoja tvrdih zubnih tkiva	9
1.3. Anomalije broja zuba.....	14
1.3.1. Hipodoncija	15
1.3.2. Prevalencija hipodoncije	18
1.3.3. Hipodoncija trećeg trajnog molara	20
2. CILJ I HIPOTEZA ISTRAŽIVANJA	22
3. MATERIJAL I METODE	24
3.1. Statistički postupci	25
4. REZULTATI	26
5. RASPRAVA.....	31
6. ZAKLJUČCI	34
7. POPIS CITIRANE LITERATURE	36
8. SAŽETAK	39
9. SUMMARY.....	42
10. ŽIVOTOPIS.....	45

Najveće hvala mojim roditeljima, djedu, baki, sestri, ujaku, dečku i prijateljicama na ljubavi, bezuvjetnoj podršci i razumijevanju koje su mi pružali tijekom čitavog školovanja i općenito u životu. Bez njih ništa ne bi bilo isto i zato im hvala na svemu!

Također se zahvaljujem i svojoj mentorici, doc. dr. sc. Danijeli Kalibović Govorko, na strpljenju, pomoći, savjetima, potpori i razumijevanju tijekom izrade ovog diplomskog rada.

1. UVOD

Treći trajni molari su zubi karakteristični za trajnu denticiju. Smješteni su najdistalnije u zubnom luku te najkasnije niču (1). Veličina ljudskih čeljusti evolucijski se smanjuje, a posljedica tih promjena je pomanjkanje mjesta za smještaj svih zuba, posebice trećih trajnih molara. Zbog pomanjkanja prostora oni mogu djelomično niknuti i često ostaju više ili manje pokriveni gingivom uz stvaranje džepa u kojem se zadržava hrana, što dovodi do pojave perikoronitisa. Zbog mehaničke zapreke, primjerice drugog molara ili ramusa mandibule, ali i zbog nepoznatih razloga mogu ostati i sasvim zadržani u kosti. Njihova prisutnost u kosti pritom može biti posve asimptomatska, ali i simptomatska – mogu pritiskati okolne strukture i izazvati bol, resorpciju susjednih zuba i brojne druge probleme (2).

Kao evolucijska prilagodba na promjene veličine čeljusti sve je češća pojava hipodoncije (kongenitalnog manjka zubi). Ta anomalija uglavnom pogađa genetski labilne zube, u trajnoj denticiji najčešće upravo treće molare (3). Provedena su razna istraživanja o prevalenciji hipodoncije, međutim, u većinu njih nisu bili uključeni treći molari jer se njihov nedostatak počeo smatrati normalnom varijacijom (4).

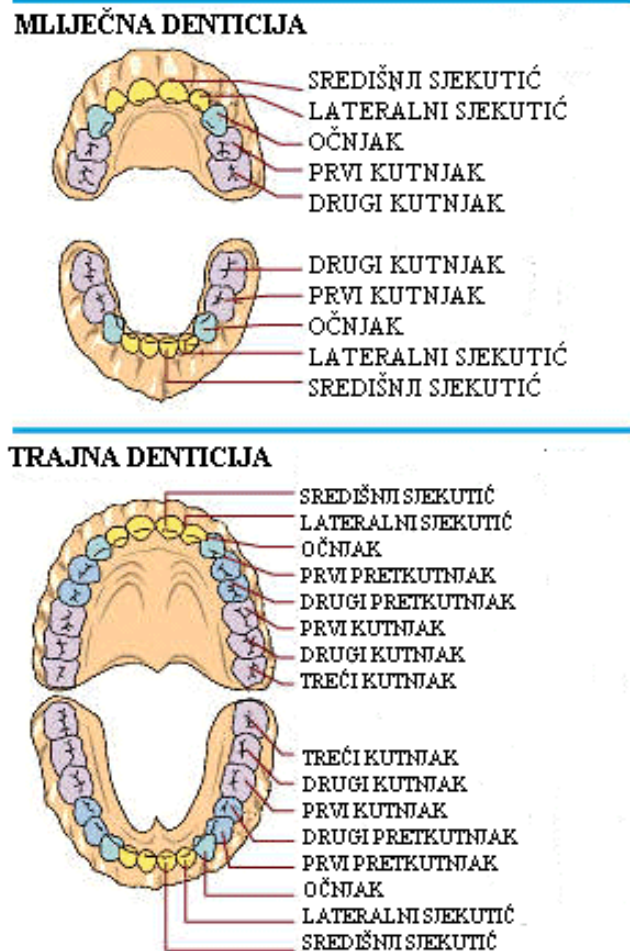
1.1. Razvoj denticije

1.1.1. Vrste denticije

U humanoj denticiji javljaju se dvije generacije zuba, mliječni i trajni zubi. Zubi su podijeljeni u tri (mliječni) ili četiri (trajni) skupine prema svojoj morfologiji, smještaju u zubnom nizu i funkciji (1). Sjekutići (lat. *dentes incisivi*) služe za rezanje i odgrizanje hrane što im omogućavaju njihovi oštri incizalni bridovi. Očnjaci (lat. *dentes canini*) trgaju hranu svojom oštricom zuba (1). Mogućnost trganja hrane omogućava i činjenica da su očnjaci relativno najjači zubi u čeljusti jer duljinom korijena nadmašuju sve ostale zube. Pretkutnjaci (lat. *dentes praemolares*) i kutnjaci (lat. *dentes molares*) namijenjeni su usitnjavanju, drobljenju i mljevenju hrane što im na okluzalnim plohama omogućavaju kvržice, dvije do tri u pretkutnjaka, a četiri do pet kvržica u kutnjaka.

Mliječni zubi (lat. *dentes decidui*) prva su generacija zuba koja se pojavljuje u ustima. Važni su jer potiču rast i razvoj čeljusti u svim dimenzijama te osiguravaju dovoljno mjesta za sljedeću generaciju – trajnu denticiju (1). Izuzetno je važna je i njihova uloga u razvoju govora djeteta. Mliječnih zuba ukupno ima dvadeset, po deset u svakoj čeljusti. Razdoblje nicanje je varijabilno i obuhvaća razdoblje od šestog do tridesetog mjeseca života. Mliječna

denticija sastoji se od sjekutića, očnjaka i kutnjaka, pa je formula mliječne denticije: 2I, C, 2M. Za mliječnu denticiju karakteristične su i fiziološke dijasteme koje omogućavaju nesmetanu izmjenu zuba i smještaj trajnih nasljednika (5).



Slika 1. Mliječna i trajna denticija

(preuzeto i obrađeno s: <https://kids.britannica.com/students/assembly/view/54068>, 25.2.2017.)

Druga generacija zuba su trajni zubi ili *dentēs permanentes*. Trajni zubi započinju nicanje oko 6.godine djetetova života. Nicanjem najčešće prvog trajnog molara započinje razdoblje mješovite denticije, koje traje do oko 12.godine. U razdoblju mješovite denticije u ustima se nalaze zubi obje denticije. Trajna denticija kompletira se nicanjem trećeg trajnog molara najčešće u razdoblju od 15. do 20.godine života (5).

Nicanje trajnih zuba također je podložno individualnim varijacijama.

Trajnu denticiju čini ukupno 32 zuba, po 16 zuba u svakoj čeljusti. Za razliku od mliječne denticije, u trajnoj denticiji postoje i pretkutnjaci. Iako kutnjaci morfološki imaju

svoje mliječne prethodnike, nasljednicima mliječnih kutnjaka smatraju se pretkutnjaci koji dolaze na njihovo mjesto, dok se trajni kutnjaci nalaze distalnije prema ramusu mandibule. Broj kutnjaka je ono što je također razliku u odnosu na mliječnu denticiju. U mlijećnoj denticiji postoje dva kutnjaka po pojedinom kvadrantu, dok trajnu denticiju karakteriziraju tri kutnjaka. Formula trajne denticije je 2I, C, 2P, 3M (1).

1.1.2.Odontogeneza

Odontogeneza ili razvoj zuba započinje stvaranjem zubnog zametka, a završava zatvaranjem apeksa nakon nicanja zuba. Trajanje odontogeneze je individualno za pojedini zub, ovisno je o denticiji kojoj pripada, veličini krune i broju korjenova (3).

Mliječna denticija počinje se razvijati u četvrtom tjednu intrauterinog života, a završava apeksogenezom drugog mliječnog kutnjaka (3 godine) (5). Trajna denticija se počinje razvijati u stadiju kape, između 10. i 14. tjedna intrauterinog života kad se s lingvalne strane dentalne lamine svakog zubnog zametka odvajaju dodatni i novi epitelni pupoljci koji čine osnovu trajnih zubi, ponajprije prvih trajnih molara i središnjih sjekutića, a završava apeksogenezom trećeg trajnog kutnjaka (22 godine) (5). Dakle, odontogeneza traje od četvrtog tjedna intrauterinog života do dvadesetih godina života (3).

Zub tijekom svog razvoja mora proći kroz stadije koji se nastavljaju jedan na drugi:

- Stadij inicijacije
- Stadij proliferacije
- Stadij histodiferencijacije i morfodiferencijacije
- Stadij apozicije
- Stadij mineralizacije
- Stadij nicanja

Zubi nastaju iz ektoderma i ektomezenhima koji ima podrijetlo iz neuralnog grebena. Primitivna usna šupljina – stomatodeum prekrivena je epitelom ektodermalnog podrijetla od kojeg kasnije nastane zubni organ. Ispod epitela, odijeljeno bazalnom membranom, nalazi se ektomezenhimsko tkivo iz kojega se kasnije stvara zubna papila, preteča zubne pulpe te zubna vrećica.

U fazi inicijacije dolazi do migracije mezenhimskih stanica iz kranijalnog neuralnog grebena u područje prvog ždrijelnog luka što potiče proliferaciju (zadebljavanje) jednoslojnoga epitela primitivne usne šupljine. Dolazi do formiranja epitelnih ploča koje se

spajaju u primarnu epitelnu traku, a daljnjom proliferacijom iz nje nastaju vestibularna i zubna gredica (lamina vestibularis i lamina dentalis). Iz vestibularne gredice razvija se vestibulum tj. predvorje usne šupljine, a na zubnoj gredici formiraju se točkasta zadebljanja (dentalne plakode) iz kojih u fazi proliferacije nastanu zubni zameci. Dakle, proliferacijom epitelnih stanica dolazi do njihovog urastanja u mezenhim koji se posljedično počinje zgušnjavati. Kao rezultat toga, formiraju se zametci zuba. Nastaje ih po deset u svakoj čeljusti, po jedan za svaki mliječni zub. Međutim, zubni pupoljci mliječnih zuba ne razvijaju se istovremeno, nešto ranije se pojavljuju u donjoj čeljusti, prvo medijalno, zatim postupno prema distalno (3).

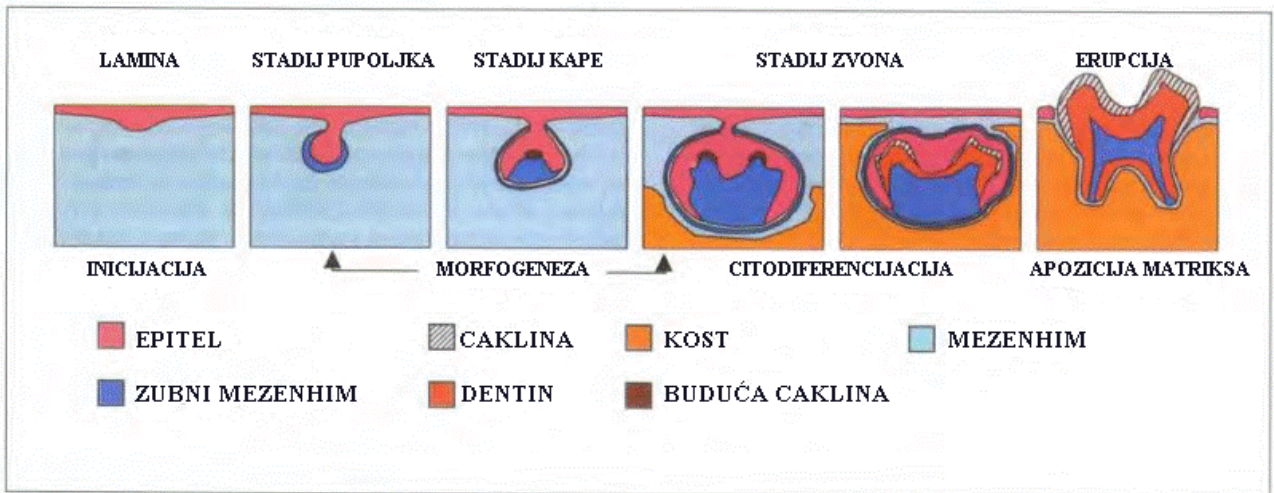
U nastavku faze proliferacije, stadiju kape, proliferacija stanica zubnog pupoljka nije ravnomjerna pa nastaje oblik zametka koji podsjeća na kapu obješenu na dentalnu laminu. Zubni zametak u ovom stadiju sastoji se od zubnog organa, zubne papile i zubne vreće ili dentalnog folikula iz kojeg se stvara potporno tkivo zuba – parodont. Zubni organ se izdužuje, a sastoji se od vanjskog i unutarnjeg caklinskog epitela čije spojište čini cervikalnu petlju (mjestu budućeg vrata zuba), dok se između njih nalazi zvjezdasti retikulum (3). U ovoj fazi zubni zametak se odvaja od dentalne lamine koja neposredno prije odvajanja proliferira prema distalno pa se u tom dijelu lamine (adicijska lamina) razvijaju pupoljci trajnih kutnjaka koji nemaju svoje mliječne prethodnike. Osim prema distalno, dentalna lamina proliferira i prema oralno gdje nastaju zameci trajnih nasljednika koji imaju svoje mliječne prethodnike te se taj dio lamine naziva sukcesijska lamina (3).

Od 14. tjedna intrauterinog života budući zub prolazi kroz stadij zvona. U njemu se stanice zubnog organa počinju diferencirati i preuzimati svoju funkciju koju će imati u razvijenom zubu. Dakle, prolaze proces histodiferencijacije, a uz to zubni organ poprima i oblik budućeg zuba što se naziva morfodiferencijacija. U zubnom organu, uz već spomenuta tri sloja, nastaje i *stratum intermedium*, sloj između zvjezdastog retikuluma i unutarnjeg caklinskog epitela. Samo stanice koje su povezane sa *stratum intermediumom* i unutarnjim caklinskim epitelom mogu se diferencirati u ameloblaste koji će stvoriti caklinu. Povećava se i zubna papila koja je okružena zubnim organom i od njega odijeljena bazalnom membranom. Samo od stanica povezanih s bazalnom membranom unutar papile mogu nastati preodontoblasti iz kojih nastaju odontoblasti koji stvaraju dentin. U fazi apozicije i mineralizacije počinju amelogeneza i dentinogeneza. Ti procesi počinju kad preameloblasti i preodontoblasti postanu ameloblasti i odontoblasti te započnu sa sekretornom fazom organskog matriksa. U dentinu se kristali kalcijeva hidroksiapatita, nakon odlaganja

organskog matriksa, odlažu oko kolagenih vlakana i u njima. Zrela caklina tako postaje najtvrđe tkivo u organizmu (6).

Kada dentinogeneza i amelogeneza dosegnu razinu cervikalne petlje počinje se stvarati korijen zuba. Od stanica cervikalne petlje nastane Hertwigova korijenska ovojnica koja proliferira između dentalnog folikula i dentalne papile. Hertwigova ovojnica ne raste apikalno, već se produžuje dok se kruna i razvijeni dio korijena pomiču okluzalno. Njen donji rub se savija prema sredini i nastane epitelna dijafragma na mjestu primarnog apikalnog otvora. Ona se steže kako se zub pomiče okluzalno sve dok se konačno ne zatvori apikalni otvor, najmanje 1,5 godinu nakon nicanja mliječnih zubi. Apeksogeneza kod jednokorijenskih trajnih zuba završi dvije do tri godine nakon što zub nikne, a kod višekorijenskih potrebno je i tri do četiri godine da se zatvori apeksni otvor. Što se tiče nastanka višekorijenskih zuba, kod njih cervikalna petlja formira horizontalne epitelne produžetke koji izgledaju poput jezičaka. Broj epitelnih jezičaka označava broj budućih korjenova (3).

Nicanje zuba je pomak zuba, uglavnom u aksijalnom smjeru, od svog mjesta razvitka u kosti do njegove funkcionalne pozicije u usnoj šupljini, odnosno do kontakta s antagonistom. Nicanje se može podijeliti u tri faze: preeruptivnu, eruptivnu i posteruptivnu. U preeruptivnu fazu uključeni su pokreti u koštanom tkivu od početka odontogeneze do izbijanja kroz sluznicu usne šupljine. Mukozna penetracija počinje kada se razvije polovina do tri četvrtine korijena zuba. Eruptivna faza obuhvaća kretanje zuba od izbijanja kroz sluznicu do ostvarivanja kontakta s antagonistom. Početak ove faze klinički je vidljiv po zadebljanju i uvećanju sluznice i bijelom ishemičnom tragu na mjestu gdje će izbiti incizalni brid ili vrh kvržice. Posteruptivna faza obuhvaća funkcionalne pokrete zuba tijekom cjelokupnog životnog ciklusa zuba (3).



Slika 2. Odontogeneza

(preuzeto i obrađeno s:

[http://intranet.tdmu.edu.ua/data/kafedra/internal/stomat ter dit/classes stud/en/stomat/ptn/pro paedeutics%20of%20child%20therapeutic%20dentistry/2/02.%20topographic%20anatomy%20of%20deciduous%20teeth%20at%20various%20.htm](http://intranet.tdmu.edu.ua/data/kafedra/internal/stomat%20ter%20dit/classes%20stud/en/stomat/ptn/pro%20paedeutics%20of%20child%20therapeutic%20dentistry/2/02.%20topographic%20anatomy%20of%20deciduous%20teeth%20at%20various%20.htm), 13.11.2017.)

Kao i svi ostali zubi, treći trajni molari također prolaze navedene faze razvoja. Budući da se u usnoj šupljini pojavljuju najkasnije i njihov razvoj počinje posljednji (5).

Gornji treći molari počinju mineralizirati u razdoblju od sedme do devete godine. Razvoj krune završava u razdoblju od dvanaeste do šesnaeste godine, dok korijenu trebaju tri do četiri godine da završi svoj razvoj budući da su to većinom višekorijenski zubi. Dakle, razvoj korijena zuba – apeksogeneza završena je u razdoblju od osamnaeste do dvadeset i pete godine (5).

Donji treći molari počinju mineralizirati nešto kasnije od gornjih, od osme do desete godine. Kruna se razvije u dobi od dvanaeste do šesnaeste godine, a završetak razvoja korijena, kao i kod gornjih molara, možemo očekivati od osamnaeste do dvadeset i pete godine života (5).

GORNJI ZUBI						
MLIJEČNI ZUBI	SREDIŠNJI SJEKUTIĆ	LATERALNI SJEKUTIĆ	OČNJAK	PRVI KUTNJAK	DRUGI KUTNJAK	
Početak mineralizacije	14 tj	16 tj	17 tj	15,5 tj	19 tj	
Formirana kruna	1,5 mj	2,5 mj	9 mj	6 mj	11 mj	
Formiran korijen	1,5 god	2 god	3,25 god	2,5 god	3 god	
DONJI ZUBI						
Početak mineralizacije	14 tj	16 tj	17 tj	15,5 tj	18 tj	
Formirana kruna	2,5 mj	3 mj	9 mj	5,5 mj	10 mj	
Formiran korijen	1,5 god	1,5 god	3,25 god	2,5 god	3 god	
GORNJI ZUBI						
TRAJNI ZUBI	SREDIŠNJI SJEKUTIĆ	LATERALNI SJEKUTIĆ	OČNJAK	PRVI PRETKUTNJAK	DRUGI PRETKUTNJAK	TREĆI KUTNJAK
Početak mineralizacije	3-4 mj	10-12 mj	4-5 mj	1,5-1,75 god	2-2,25 god	oko rođenja
Formirana kruna	4-5 god	4-5 god	6-7 god	5-6 god	6-7 god	2,5-3 god
Formiran korijen	10 god	11 god	13-15 god	12-13 god	12-14 god	7-8 god
						14-16 god
						18-25 god
DONJI ZUBI						
Početak mineralizacije	3-4 mj	3-4 mj	4-5 mj	1,5-2 god	2,25-2,5 god	oko rođenja
Formirana kruna	4-5 god	4-5 god	6-7 god	5-6 god	6-7 god	2,5-3 god
Formiran korijen	9 god	10 god	12-14 god	12-13 god	13-14 god	7-8 god
						14-15 god
						18-25 god

Slika 3. Vremenska crta razvoja ljudskih zuba

(preuzeto i obrađeno s:

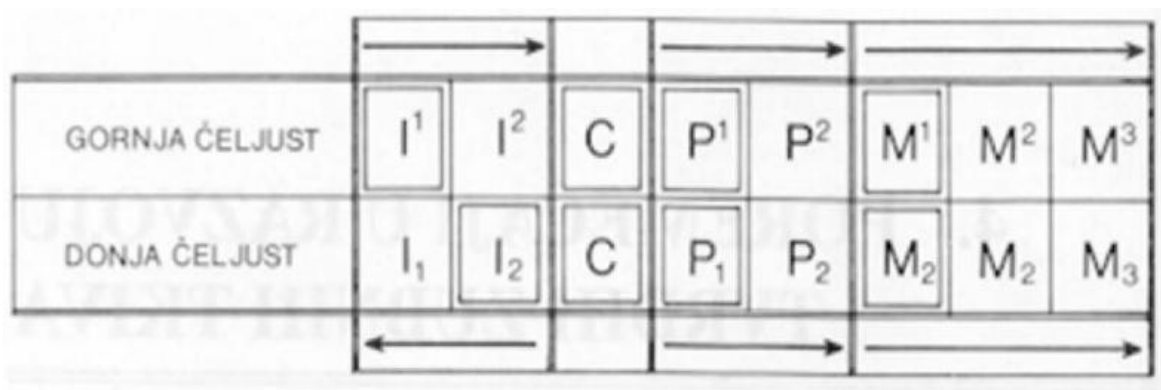
[http://intranet.tdmu.edu.ua/data/kafedra/internal/stomat ter dit/classes stud/en/stomat/ptn/pro paedeutics%20of%20child%20therapeutic%20dentistry/2/02.%20topographic%20anatomy%20of%20deciduous%20teeth%20at%20various%20.htm](http://intranet.tdmu.edu.ua/data/kafedra/internal/stomat%20ter%20dit/classes%20stud/en/stomat/ptn/pro%20paedeutics%20of%20child%20therapeutic%20dentistry/2/02.%20topographic%20anatomy%20of%20deciduous%20teeth%20at%20various%20.htm), 13.11.2017.)

1.2. Anomalije razvoja tvrdih zubnih tkiva

Zubi tijekom svog razvoja prolaze kroz više stadija da bi postigli konačan broj, oblik i veličinu. Razvijaju se pod kontrolom nasljednih i okolišnih čimbenika. Različiti genetski, sustavni i lokalni čimbenici, pojedinačno ili u kombinaciji, mogu ugroziti proces odontogeneze te dovesti do promjena koje se očituju kao anomalije odnosno poremećaji razvoja zuba (3).

Anomalije zuba mogu se podijeliti na poremećaje broja, oblika, veličine, položaja, nicanja i građe. Poremećajima mogu biti pogođeni svi ili samo pojedini zubi u usnoj šupljini, međutim neki od njih su ipak nešto češće zahvaćeni.

Engleski paleontolog Butler 1939. proučavao je pojavnost poremećaja pojedinih zubi kod sisavaca i osmislio teoriju razvojnih polja koju je Dahlberg prilagodio ljudskom zubalu (6). Prema toj teoriji, zubi su podijeljeni u polja, i to u: polje sjekutića, polje očnjaka, polje pretkutnjaka i polje molara (slika 4.). U svakom polju ključni, prvi zub najčešće je genetski stabilan, dok distalniji zubi pokazuju manju genetsku stabilnost te se nazivaju genetski labilnim zubima i češće su zahvaćeni anomalijama (slika 4.).



Slika 4. Shema genetske stabilnosti zubi. Preuzeto i obrađeno iz (6).

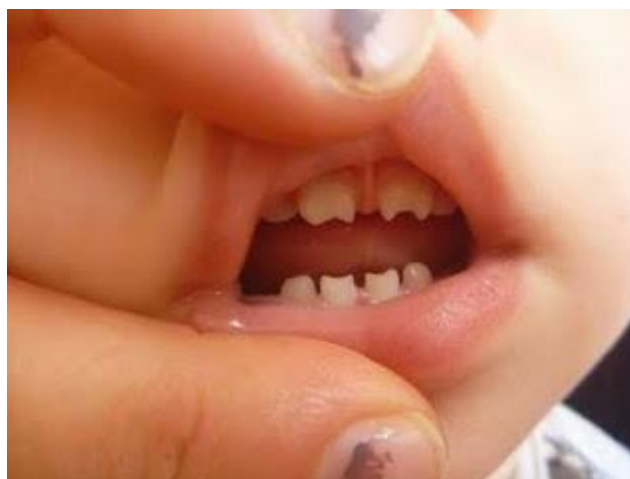
Genetski stabilni zubi označeni su kvadratima, a strelice nam pokazuju smjer smanjenja genetske stabilnosti, odnosno povećanja genetske labilnosti. U gornjoj čeljusti genetski stabilni su središnji incizivi, kanini, prvi premolari te prvi molari. Genetski labilni su lateralni sjekutići, drugi premolari te drugi i treći molari. U donjoj čeljusti situacija je vrlo slična, uz iznimku u polju inciziva. Lateralni donji incizivi pokazali su se genetski stabilnijima od središnjih donjih inciziva (6).

Anomalije razvoja zubi mogu se podijeliti u pet skupina prema fazama odontogeneze:

- Poremećaji u inicijalnom stadiju odontogeneze
- Poremećaji za vrijeme morfodiferencijacije zubnog zametka
- Poremećaji za vrijeme apozicije tvrdog zubnog tkiva
- Poremećaji za vrijeme mineralizacije cakline i dentina
- Poremećaji za vrijeme nicanja zuba (6)

Poremećaji koji se dogode u najranijoj fazi razvoja zuba, inicijaciji, očituju se u promjenama broja zubnih zametaka. Tako može nastati smanjen broj zubi te se javlja anodoncija, oligodoncija ili hipodoncija ili povećan broj zubi – hiperodoncija.

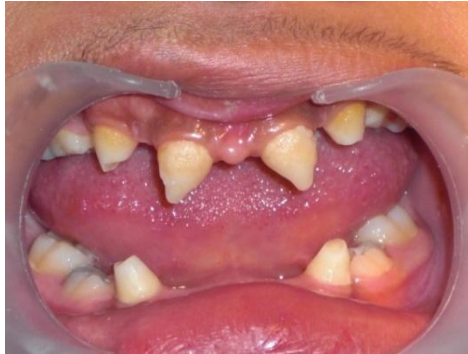Poremećaji koji se javljaju za vrijeme morfodiferencijacije mogu utjecati na oblik, broj i veličinu zuba, bez oštećenja funkcije ameloblasta i odontoblasta (6). Što se tiče veličine, zubi mogu biti mikrodontni ili makrodontni, odnosno manji ili veći nego što je uobičajeno. Mogu imati duge (rizomegalija) ili kratke korjenove (rizomikrija). Broj zuba može se činiti ili biti klinički promijenjen zbog nastanka geminacije, konkrescencije ili fuzije zuba. Oblik zuba promijenjen je u anomalija dens invaginatius, dens evaginatius, konični zub, lopatasti sjekutić, pandžasti zub, taurodontizam, dilaceracija. Mogu se javiti caklinske perle ili prekobrojne kvržice (Carabellijeva i Bolkova kvržica) te prekobrojni korjenovi (radix bifida, radix entomolaris, radix paramolaris). Uz kongenitalni sifilis pojavljuju se Hutchinsonov sjekutić te malinasti kutnjak koji imaju tipičnu morfologiju (6).



Slika 5. Hutchinsonov sjekutić – primjer anomalije oblika zuba

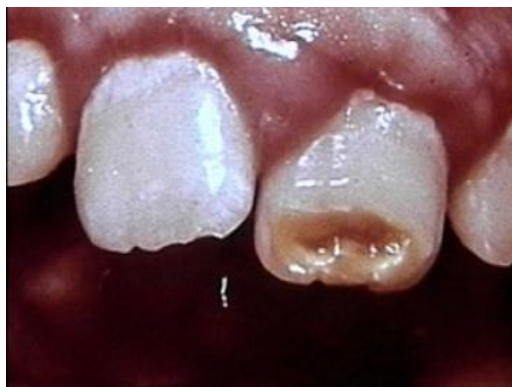(preuzeto i obrađeno s: <http://www.healthgala.info/2017/12/Hutchinson-teeth-Pictures-Symptoms-Causes-Diagnosis-Treatment.html>, 13.1.2018.)

Anomalije razvoja tvrdih zubnih tkiva mogu pojaviti kao izolirano svojstvo ili u sklopu pojedinih sindroma. U hipohidrotičnom tipu ektodermalne displazije, uz aplaziju žlijezda lojnica i znojnica, javlja se i hipodoncija ili oligodoncija te taurodontizam. U ustima su najčešće prisutni očnjaci i prvi kutnjaci, ali oni su mali, koničnog oblika (3).



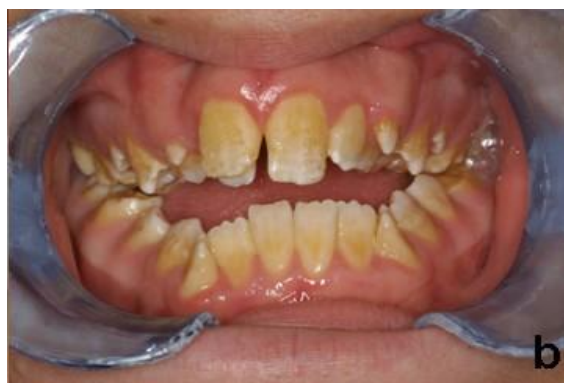Slika 6. Primjer stanja denticije kod ektodermalne displazije (preuzeto i obrađeno s: <http://smalldentalimplants.blogspot.hr/2010/10/1-ectodermal-dysplasia-are-minis-best.html>, 17.2.2018.)

Poremećaji koji utječu na apoziciju tvrdog zubnog tkiva rezultirat će hipoplazijom cakline, amelogenesis imperfectom, dentinogenesis imperfectom te odontogenesis imperfectom. Do hipoplazije dolazi zbog zastoja u izmjeni tvari (prvenstveno kalcija i fosfora) za vrijeme apozicije mineralnih tvari. Moguće je da upalne promjene u periapeksu mliječnih zuba ometaju proces mineralizacije trajnog nasljednika pa nastanu hipoplastične promjene na kruni trajnih nasljednika što se očituje kao Turnerov zub (6).



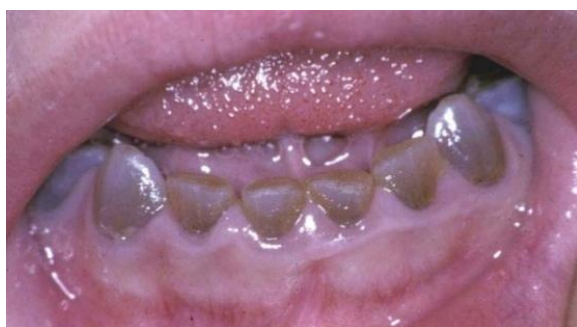Slika 7. Turnerov zub (preuzeto i obrađeno s: <https://www.studyblue.com/notes/n/developmental/deck/850896>, 13.1.2018.)

Amelogenesis imperfecta je skupina nasljednih anomalija koja zahvaća caklinu, uglavnom kod obje denticije i postoje četiri tipa. Dentinogenesis imperfecta je pak skupina nasljednih anomalija koje zahvaćaju dentin. Postoje tri tipa, uz još dva tipa dentinske displazije (3).



Slika 8. Amelogenesis imperfecta

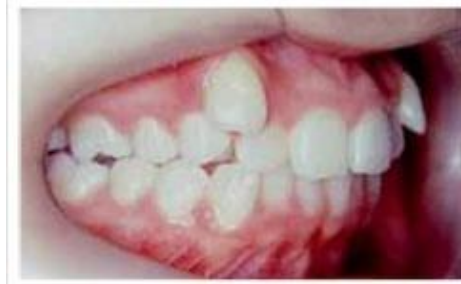(preuzeto i obrađeno s: https://en.wikipedia.org/wiki/Amelogenesis_imperfecta, 13.1.2018.)



Slika 9. Dentinogenesis imperfecta

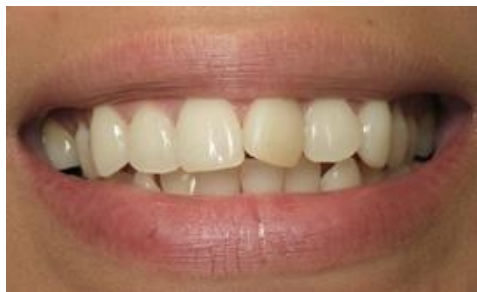(preuzeto i obrađeno s: <https://es.slideshare.net/latiatuca/dentinogenesis-imperfecta>, 13.1.2018.)

Nicanje zuba također može biti poremećeno pa može doći do ektopične erupcije, najčešće kod zuba koji niču kasnije od ostalih. To su mahom gornji očnjaci koji tada niču na neuobičajenoj poziciji. Uzroci anomalija nicanja zuba su nasljeđe, malene čeljusti, pogrešna pozicija zametka trajnog zuba, zbijenost zuba, hiperdoncije, traume, prerani gubitak mliječnog prethodnika, perzistentni mliječni zub, ili parafunkcije (3).



Slika 10. Ektopični gornji očnjak. Preuzeto i obrađeno iz (7).

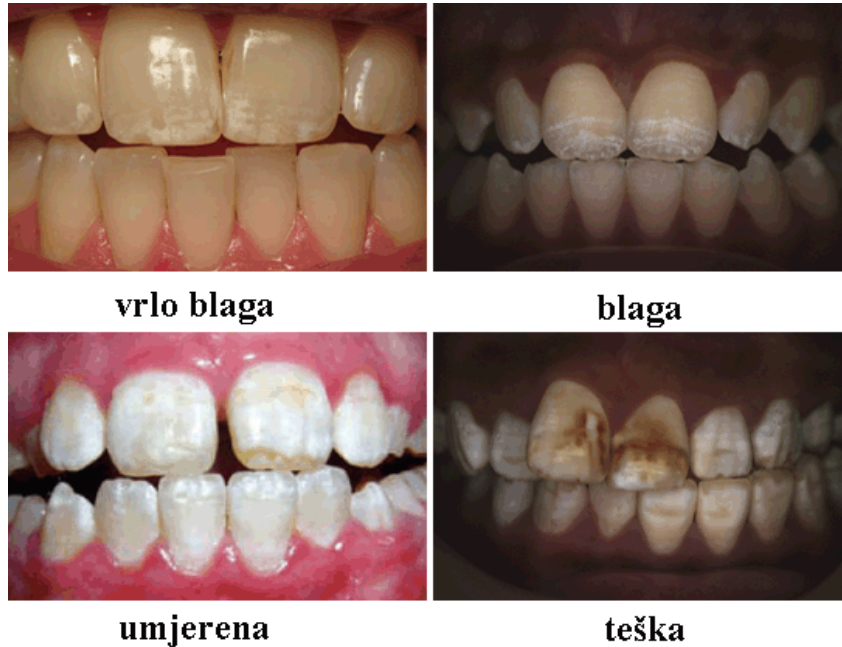Anomalije položaja zubi očituju se kao transpozicija zuba, rotacija zuba, infraokluzija ili supraokluzija, ektopično nicanje, dijasteme, impakcije te promjene inklinacije zuba. Transpozicija zuba je zamjena pozicije dva zuba unutar jednog kvadranta, uglavnom unilateralno, češće u maksili. Najčešće su zahvaćeni gornji očnjak i prvi premolar, rjeđe lateralni sjekutić i očnjak, dok je posebno rijetka transpozicija koja ne uključuje očnjak. Rotacija zuba događa se unutar alveole oko longitudinalne osi zuba s učestalošću 2,1 – 5,1%, zahvaća uglavnom sjekutiće ili premolare. U supraokluziji je zub koji je izrastao iznad okluzalne ravnine, a u infraokluziji zub koji je potpuno iznikao, a ne doseže okluzalnu ravninu. Promjena inklinacije zuba u odnosu na njegovu vertikalnu os može biti u mezijalnom, distalnom, lingvalnom (retruzija) ili vestibularnom (protruzija) smjeru (3).



Slika 11. Rotiran zub. Preuzeto i obrađeno iz (8).

Anomalije boje zuba nastaju tijekom mineralizacije tvrdih zubnih tkiva i također su poremećaj građe tvrdih zubnih tkiva, a nastaju kad se u kristaliće hidroksiapatita ugrađuju različite tvari. Kod pretjerane količine fluorida u vodi i hrani nastane dentalna fluoroza u obliku bjelkastih ili smeđih opalescencija i erozija caklinske površine. Kod fetalne eritroze zubi su žućkaste boje zbog bilirubina i biliverdina nastalih iz hemoliziranih eritrocita nataloženih u tvrda zubna tkiva. Kod kongenitalne porfirije zubi su crvenkastosmeđi zbog hematorporfirina. Zbog upotrebe tetraciklina ili od strane majke tijekom trudnoće ili djeteta do pet godina dolazi do obojenja zuba jer se tetraciklin odlaže u dentin i manjim dijelom u

caklinu. Ovisno o preparatu, obojenje može biti različito, od žućkastoga do sivo-smeđega. Danas se više ne preporučuje upotreba tih lijekova kod trudnica i male djece pa se ova pojava rijetko može vidjeti (3).



Slika 12. Dentalna fluoroza

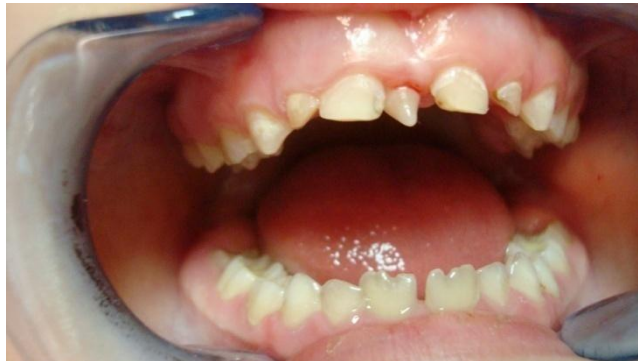(preuzeto i obrađeno s: <https://foodconsumer.org/16/general-health/diseases/dental-fluorosis-rise-0713171207/>, 13.1.2018.)

1.3. Anomalije broja zuba

Anomalije broja zubi nastaju u inicijalnom stadiju odontogeneze, a očituju se smanjenim ili povećanim brojem zubnih zametaka. Mogu se pojaviti u mliječnoj i u trajnoj denticiji.

Pojava većeg broja zuba nego što je uobičajeno, naziva se hiperdoncija. Nastaje zbog povećane proliferacije bazalnog dijela stanica epitela dentalne lamine. Najčešća je u području gornjih lateralnih sjekutića i pretkutnjaka, češće kod muškaraca i u gornjoj čeljusti. Može biti simetrična ili asimetrična. Uzrok je nasljeđe. S obzirom na oblik, zub koji je prekobrojan može biti normalnog oblika (suplementni ili dodatni zub) ili neuobičajenog oblika (dentoid). Najčešći prekobrojni zub je meziodens koji se nalazi u medijalnoj liniji, između središnjih

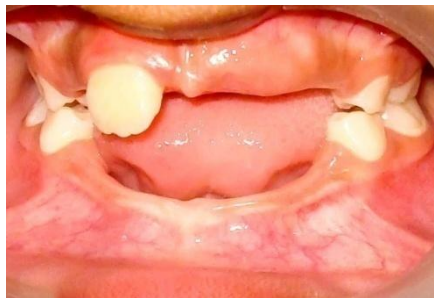sjekutića. Meziodens najčešće ostaje impaktiran, otkrije ga se rendgenski te je čest razlog dijasteme između središnjih sjekutića (2).



Slika 13. Meziodens. Preuzeto i obrađeno iz (9).

Do stvaranja manjeg broja zubnih zametaka nego što je uobičajeno, dolazi zbog greške u inicijaciji zubnog zametka. S obzirom na broj zuba koji nedostaju, razlikujemo anodonciju, oligodonciju i hipodonciju.

Anodoncija je potpuni nedostatak zuba. Nedostatak više od šest zuba nazivamo oligodoncija, a nedostatak do šest zuba hipodoncija.



Slika 14. Oligodoncija – manjak više od šest zuba

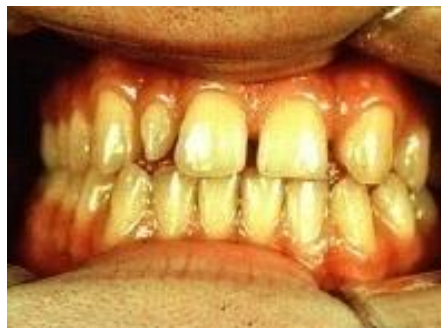(preuzeto i obrađeno s: <http://www.studiodentaire.com/en/conditions/oligodontia.php>, 14.1.2018.)

1.3.1. Hipodoncija

Hipodoncija se može pojaviti u mliječnoj i u trajnoj denticiji. Često je nedostatak trajnog zuba povezan s nedostatkom mliječnog prethodnika.

Najčešće su hipodoncijom zahvaćeni genetski labilni zubi i to gornji lateralni sjekutići, zatim drugi premolari te drugi i treći molari. Osim kod gornjeg lateralnog sjekutića, hipodoncija se češće viđa u donjoj čeljusti, simetrično ili asimetrično, češće u djevojčica i u trajnoj denticiji (6).

Anomalije broja zuba često su povezane s anomalijama oblika i veličine zuba pa hipodonciju na jednoj strani čeljusti može pratiti mikrodoncija istog zuba na suprotnoj strani čeljusti. Pojavljuje se u 2,5% slučajeva u trajnoj denticiji, uglavnom zahvaća gornji lateralni sjekutić čija je kruna tad koničnog ili klinastog oblika. Ovakav slučaj se može povezati sa hipohidrotičnom ektodermalnom displazijom, vezane uz X kromosom, što se očituje kod heterozigotnih pacijentica (3). Navedeni slučajevi nam pokazuju da hipodoncija i mikrodoncija imaju zajedničku genetsku podlogu, te možemo zaključiti da je mikrodoncija prijelazni oblik ka hipodonciji.



Slika 15. Mikrodoncija na jednoj strani, a hipodoncija kontralateralno. Preuzeto i obrađeno iz (10).

Točan uzrok hipodoncije nije poznat, pretpostavlja se da je u podlozi nasljeđe, genetski poremećaj ili utjecaj čimbenika okoline za vrijeme razvitka zuba. Nedostatak pojedinačnog zuba povezuje se s višestrukim porođajima, malom porođajnom težinom, povećanjem broja godina majke te bolestima majke tijekom trudnoće (rubeola) (3). Mogući uzroci su još i traume, infekcije zametka, endokrini poremećaji te radio ili kemoterapije u ranoj dječjoj dobi (11).

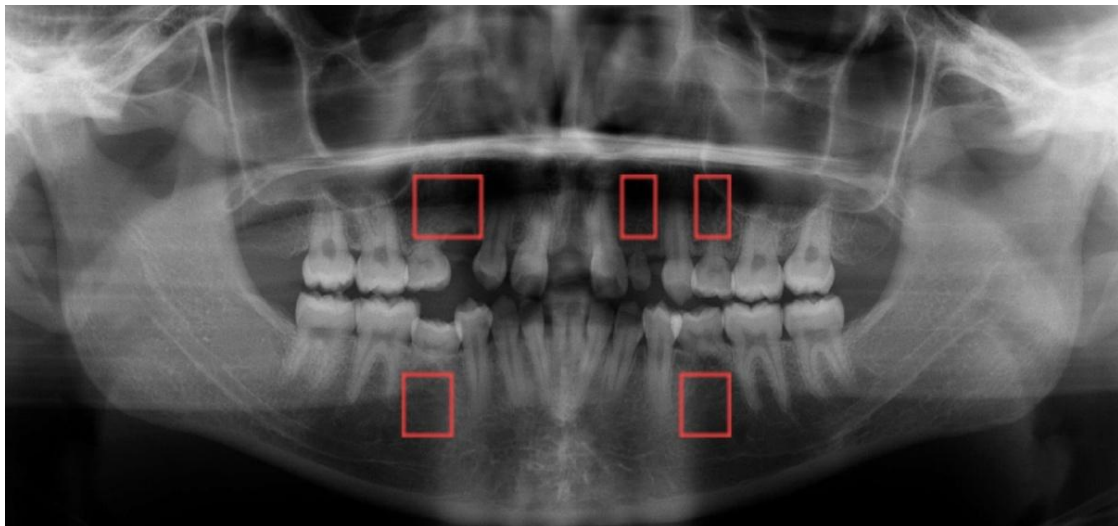
U slučajevima nasljedne hipodoncije, utvrđeno je autosomno dominantno nasljeđivanje. U obiteljima s hipodoncijom trećeg molara i drugog premolara pronađena je mutacija MSX1 gena na četvrtom kromosomu te PAX9 gena na četrnaestom kromosomu (3).

Hipodoncija može biti povezana sa sistemskim bolestima, pronađena je u čak 49 sindroma (12). Najvažnije od njih su ektodermalna displazija, a nedostatak je primijećen i kod

osoba sa Downovim sindromom (38,6 – 63%), rascjepom nepca (37%) (13), inkontinencijom pigmenti, ahondroplazijom, Riegerovim sindromom te Seckelovim sindromom (3). Ipak, hipodoncija se češće pojavljuje izolirano (12).

Hipodoncija se može pojaviti i uz druge dentalne anomalije. Uz već spomenutu mikrodonciju, vezana je i za pojavu impaktiranog trajnog očnjaka (13 – 26 % slučajeva, moguće i do 42%). Ako nedostaje lateralni sjekutić čiji korijen usmjerava erupciju očnjaka, izostaje vođenje erupcije pa očnjak ostaje impaktiran, često palatinalno (13). Hipodoncija je u 50% slučajeva prisutna i kod transpozicije gornjeg očnjaka i prvog premolara, a zabilježena je i kod taurodontizma (35%) (13).

Dijagnoza hipodoncije postavlja se rendgenski, nakon što klinički u ustima utvrdimo odsustvo određenog zuba u vrijeme kad bi u ustima već trebao biti prisutan.



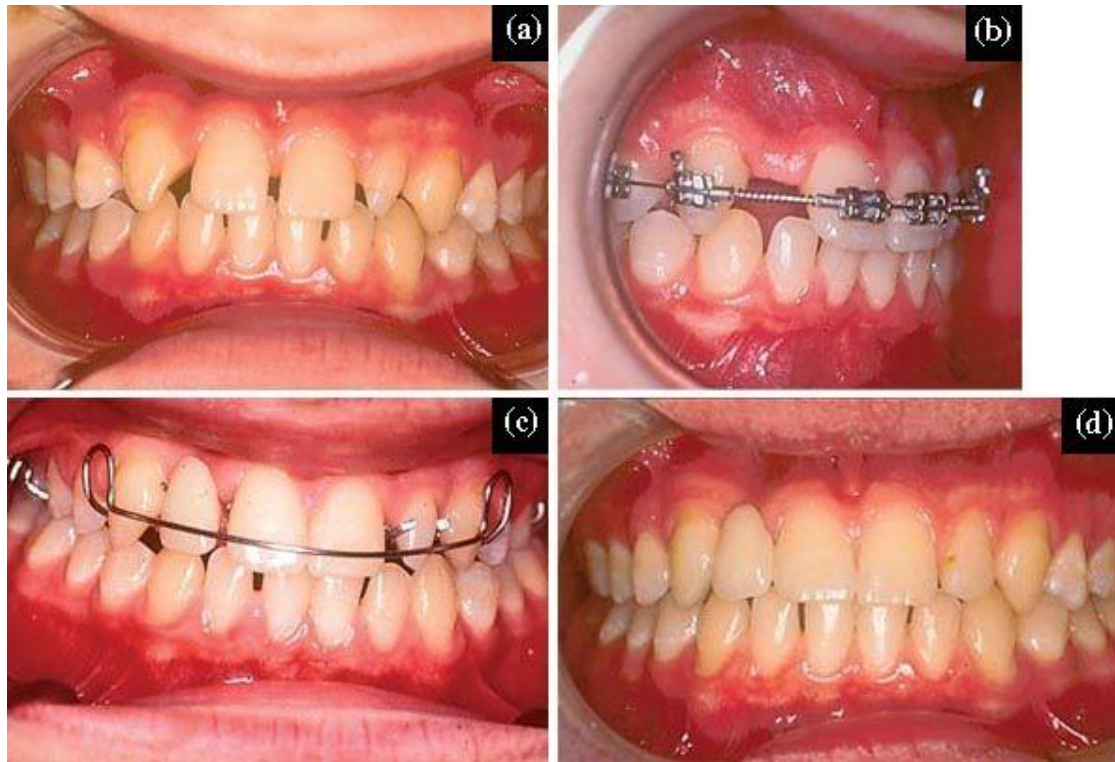
Slika 16. Radiografski prikaz slučaja sa hipodoncijom

(preuzeto i obrađeno s: [https://www.nuh.nhs.uk/our-services/services/orthodontics/patient-information/missing-teeth-\(hypodontia\)/](https://www.nuh.nhs.uk/our-services/services/orthodontics/patient-information/missing-teeth-(hypodontia)/), 28.1.2018.)

Osim što narušava estetiku, hipodoncija može dovesti i do drugih problema kao što su malokluzija, parodontni problemi, nedovoljan rast i razvoj alveolarne kosti, smanjena sposobnost i kvaliteta žvakanja, loš način izgovora pojedinih glasova te mnogih drugih (14).

Terapija hipodoncije može biti protetska ili ortodonska. Do potpunog koštanog sazrijevanja, jednom godišnje, izrađuju se djelomične proteze, a zatim se ugrađuju implantati na mjestu zuba koji nedostaje. U frontalnoj regiji, ako skeletni odnosi dopuštaju, radije se ortodontskom napravom očnjaci pomiču na mjesto lateralnih sjekutića koji nedostaju. Poboljšana estetika postiže se preoblikovanjem očnjaka u lateralni sjekutić brušenjem i

kompozitnim materijalima (3). Nedostatak drugih premolara može se riješiti također protetski ili ortodontski. Ako nedostaju drugi molari najbolje je pristupiti protetskoj terapiji, dok kongenitalni nedostatak trećih molara nije potrebno liječiti jer nije narušena ni funkcija ni estetika ukoliko su prisutni svi ostali zubi.



Slika 17. Terapija hipodoncije. Preuzeto i obrađeno iz (15).

1.3.2. Prevalencija hipodoncija

U mliječnoj denticiji hipodoncija pogađa jednako dječake i djevojčice bijele rase. Prevalencija se kreće od 0,1% do 2,4% (14). Češća je u gornjoj čeljusti, a najčešće nedostaju gornji lateralni sjekutići (3).

U trajnoj denticiji hipodoncija je češća, najčešće nedostaju treći molari, u 5-37% slučajeva. Izuzevši treće molare, učestalost hipodoncija u trajnoj denticiji je 0,15-16,2%. Anomalijom su najčešće pogođeni drugi donji premolar (u 3,4% slučajeva), zatim gornji lateralni sjekutić (2,2% slučajeva) te drugi gornji premolar (3).

Kod većine pacijenata (više od 80%) kongenitalno nedostaje jedan do dva zuba. U manje od 10% nedostaje četiri ili više zuba, dok u 1% nedostaje 6 i više zuba (13).

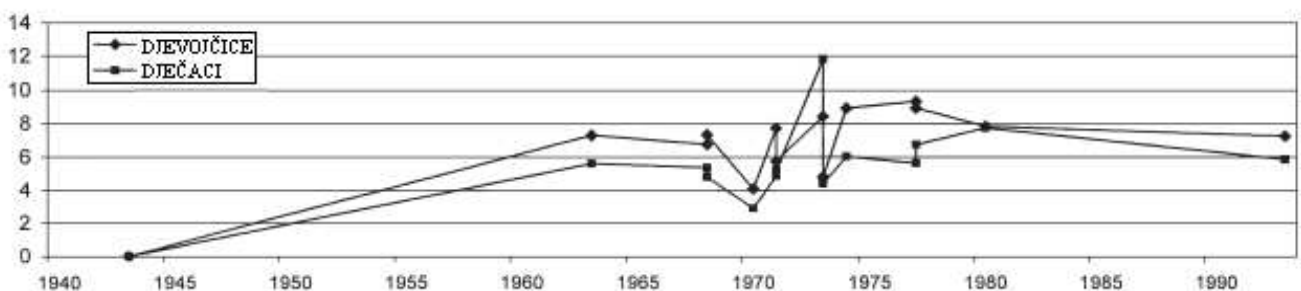
Dokazano je također da se prevalencija anomalije razlikuje po spolu te je 1,37 puta češća u žena (3).

Uočena je i razlika među kontinentima. Kod Europljana, u oba spola (6,3% žena te 4,6% muškaraca) češća je nego kod bijelaca iz Sjeverne Amerike. Ondje je prevalencija 4,6% žena, a 3,2% muškaraca što je značajna razlika (3).

U hrvatskoj populaciji na uzorku od 2066 ortodontskih pacijenata (8 do 20 godina) uočeno je da 114 pacijenata (5,52% pacijenata) ima kongenitalan manjak zubi. Istraživanje nije uključivalo treće molare ni hipodoncije u sklopu sindroma. U ženskih osoba je također hipodoncija bila nešto češća, češće u gornjoj čeljusti. Uglavnom je nedostajao samo jedan zub (60,52%) i to gornji lateralni inciziv u 17,12% slučajeva. Bilateralna simetričnost bila je prisutna u 37,71% slučajeva (16).

Bez obzira na razlike koje uočavamo između mliječne i trajne denticije, važno je napomenuti da postoji značajna korelacija između hipodoncije mliječnih i hipodoncije trajnih zuba. U 30-50% pacijenata koji imaju hipodonciju zuba trajne denticije iz anamneze saznajemo da je postojala i hipodoncija u mliječnoj denticiji (3).

Incidencija hipodoncije povećala se u 20.stoljeću (17). Pretpostavlja se da će učestalost hipodoncija s vremenom i dalje rasti, zbog evolucijskih promjena ili će nam jednostavno bolja dijagnostika omogućiti točnije podatke. Veća učestalost bi mogla biti rezultat evolucijske prilagodbe u vidu postupnog smanjenja veličine čeljusti i smanjenja broja zuba u čeljustima. Dok neki istraživači smatraju da evolucijske promjene ipak zahtijevaju duže vremensko razdoblje da bi bile vidljive, drugi smatraju da djelovanje okoliša ubrzava vidljivost promjena (14).



Slika 18. Incidencija hipodoncije kroz 20.stoljeće. Preuzeto i obrađeno iz (17).

1.3.3. Hipodoncija trećeg trajnog molara

Kao evolucijska prilagodba na promjene veličine čeljusti sve je češća pojava hipodoncije. Utvrđen je najveći porast učestalosti ageneze trećih trajnih molara (18).

Meta-analizom iz 2015.godine konsolidirali su se podaci o učestalosti ageneze trećih trajnih molara širom svijeta. Utvrđena je prosječna učestalost od 22,63%. Analizom podataka utvrđeno je da, u odnosu na muškarce, žene imaju za 14% veću vjerojatnost za agenezu jednog ili više trećih molara (19).

Za 36% je veća vjerojatnost da će anomalijom biti zahvaćeni gornji treći molari u odnosu na donje, bez obzira na spol. U pacijenata su uglavnom nedostajala jedan do dva treća molara. Također, studije su pokazale veliku raznolikost s obzirom na geografske čimbenike (19).

Druge studije potvrdile su različitu učestalost hipodoncije trećih molara među državama i kontinentima: 5,5-24% u Saudijskoj Arabiji, 11,5% u Španjolskoj, 24% u Meksiku, 34,8% u Iranu, dok je s druge strane učestalost je vrlo niska kod australskih Aboridžina, afričkih crnaca te Indijaca (uglavnom manje od 1%) (14).

Kontinent	Minimum	Maksimum
Azija	0.2	16.2
Australija	5.9	6.4
Europa	2.3	15.7
Sjeverna Amerika	2.7	7.8
Južna Amerika	4.8	6.3

Afrika: 6.34% po samo jednom istraživanju

Slika 19. Prevalencija hipodoncije. Preuzeto i obrađeno iz (14).

Istraživanje iz 2010.godine napravljeno u Turskoj na ortodontskim pacijentima starosti od 20 do 26 godina, pokazalo je učestalost ageneze trećeg trajnog molara od 17,3%, i to 18,4% u žena, a 15,3% u muškaraca (20). U 2012.godini isti autor je promatrao povezanost ageneze trećeg trajnog molara i skeletnih anomalija, u ovom slučaju kod ortodontskih pacijenata u dobi od 13 do 17 godina. Od 1046 pacijenata 237 je imalo agenezu barem jednog trećeg trajnog molara (22,7%), češće u gornjoj čeljusti te češće kod malokluzija klase III. u odnosu na klasu I. ili klasu II. ($P < 0,05$) (21).

Kao i u prethodnom istraživanju, primijećena je veća učestalost u djevojčica (24,3%) u odnosu na dječake (20,5%) (21).

U španjolskom istraživanju iz 2003. godine istraživači su rendgenski pratili formiranje trećih trajnih molara u 786 pacijenata dobi od 4. pa do 20. godine. U 37,1% nije se razvio niti jedan treći trajni molar, dok su se u podjednakog broja pacijenata (38%) razvila sva četiri treća trajna molara (22).

U istraživanju iz 2005. godine u osamnaestogodišnjih izraelskih vojnika, ageneza jednog trećeg trajnog molara pronađena je u 5,83% slučajeva. Oba donja treća molara nedostajala su u njih 7,6%, oba gornja u 4,9% slučajeva, a u 3,4% slučajeva nedostajali su svi treći trajni molari. Donji treći molari nedostajali su češće od gornjih, 22,1% u mandibuli u odnosu na maksilu – 16,4% (23).

U Brazilu je 2009. godine istraživana incidencija hipodoncije u 203 pacijenata starosti između 8 i 22 godine. Njih 77 bilo je starije od četrnaest godina te je kod njih ageneza trećih trajnih molara dokazana u 48,1% slučajeva, stoga su autori zaključili da je incidencija u porastu (24). Međutim, zbog vrlo malog uzorka ovaj rezultat teško možemo smatrati relevantnim za brazilsku populaciju.

Istražena je i učestalost ageneze trećeg trajnog molara u osoba sa Downovim sindromom. U istraživanju iz 2000.godine iznosila je čak 74% u osoba starijih od 14 godina. Međutim, to nije bila jedina dentalna anomalija u ovih pacijenata. Uz impaktirane trajne očnjake (15%) najčešće se pojavljivala i transpozicija gornjeg očnjaka i prvog pretkutnjaka (15%). Učestalost ageneze trećeg trajnog molara u osoba sa Downovim sindromom značajno se razlikovala od učestalosti u zdravih Amerikanaca (16,4%) (25) te u odnosu na ranija istraživanja (48% 1973.godine) (26). U 60% slučajeva kod pacijenata s agenezom i Downovim sindromom nedostajalo je više od jednog trećeg trajnog molara (25).

S obzirom na vrlo visoku prevalenciju hipodoncije trećeg molara u odnosu na ostale zube, njihova ageneza počela se u zadnje vrijeme smatrati normalnom varijacijom. Sukladno tomu, većina novijih studija o hipodoncijama izostavlja treće molare, stoga nema dovoljno informacija o trenutnim prevalencijama.

2. CILJ I HIPOTEZA ISTRAŽIVANJA

Cilj istraživanja bio je utvrditi učestalost hipodoncije trećih trajnih molara u adolescenata na području Dalmacije, koji su u razdoblju od 2014. do 2018.godine došli na ortodontski pregled u Stomatološku polikliniku Split.

Specifični ciljevi ovog istraživanja su:

1. Utvrditi razliku učestalosti hipodoncije trećih trajnih molara po spolu.
2. Utvrditi koliko trećih trajnih molara najčešće nedostaje.
3. Utvrditi koji treći trajni molari najčešće nedostaju.
4. Utvrditi razliku učestalosti hipodoncije između gornjih i donjih trećih trajnih molara.

Hipoteze ovog istraživanja su sljedeće:

1. U istraživanoj populaciji djevojčice češće imaju hipodonciju trećih trajnih molara u odnosu na dječake.
2. U istraživanoj populaciji češće nedostaju gornji treći trajni molari od donjih.
3. Najčešća je hipodoncija jednog trećeg trajnog molara.

3. MATERIЈAL I METODE

Kako bismo odredili učestalost hipodoncije trećih trajnih molara u adolescenata, u ovo retrospektivno istraživanje uključili smo pacijente s Odjela ortodoncije Stomatološke poliklinike Split. Pregledom baze podataka za istraživanje smo izdvojili digitalne ortopantomograme pacijenata u dobi od dvanaest do devetnaest godina snimljene u razdoblju od 5. ožujka 2014. do 28. siječnja 2018. godine. Među 277 pacijenata 161 su djevojčice (58,1%), a 116 je dječaka (41,9%).

Ortopantomogrami su snimljeni u Stomatološkoj poliklinici Split aparatom Instrumentarium Dental OP200 D Panoramic X-ray u uvjetima panoramskog snimanja pod naponom 57-85 kV i pri jakosti električne struje od 2-16 mA. Vrijeme skeniranja iznosilo je od 5 do 20 sekundi.

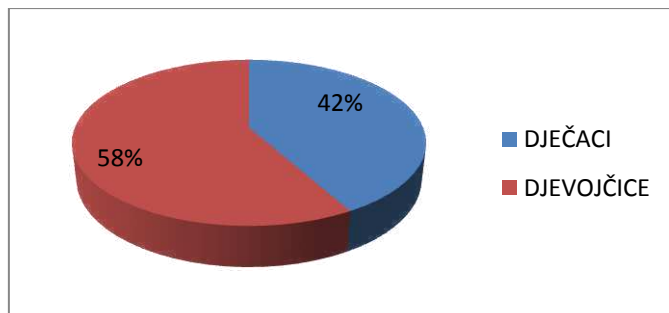
Pregledom 277 ortopantomograma zabilježili smo dob, spol i prisutne treće trajne molare te su zatim dobiveni rezultati statistički obrađeni.

3.1. Statistički postupci

U statističkoj analizi korištena je deskriptivna statistika i χ^2 test. Za utvrđivanje postojanja statističke značajnosti u učestalosti hipodoncija s obzirom na spol i na broj zuba koji nedostaju korišten je χ^2 test. Svi podaci obrađeni su u statističkom paketu GraphPad Prism 7 (GraphPad Software, La Jolla, USA) uz razinu statističke značajnosti postavljenu na 95% ($P < 0,05$) te u programu Microsoft Excel 2007 (Microsoft, Redmond, Washington, USA).

4. REZULTATI

U ovo istraživanje bilo je uključeno 277 pacijenata starosti od 12 do 19 godina. Od 277 ispitanika 161 su bile djevojčice (58,1%), a 116 je dječaka (41,9%).



Slika 20. Raspodjela pacijenata po spolu izražena kao postotak.

Odabrane pacijente podijelili smo prema dobnim skupinama i dobili rezultate, prikazane u tablici 1.

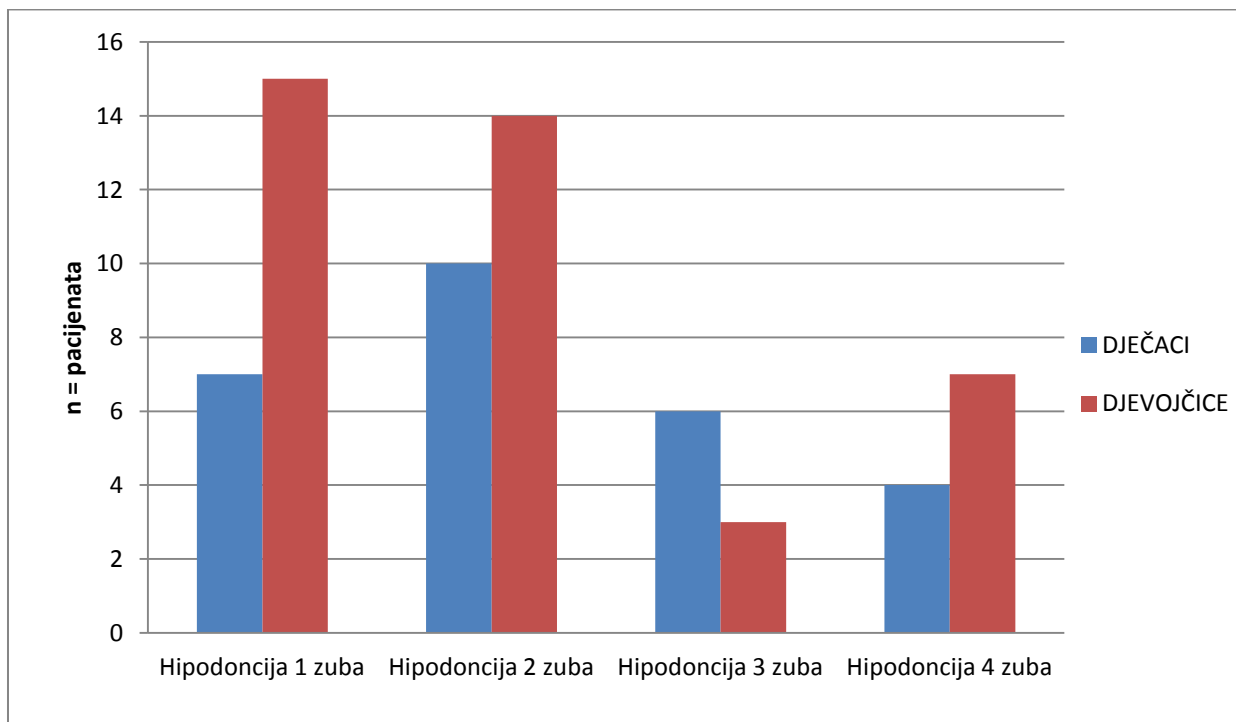
Tablica 1. Broj pacijenata po spolu i dobi.

	DOB							
	12	13	14	15	16	17	18	19
M	12	24	25	24	16	8	6	1
Ž	20	36	31	28	21	17	7	1
UKUPNO	32	60	56	52	37	25	13	2

Analizom digitalnih ortopantomograma ispitanika uočen je neki oblik hipodoncije trećih trajnih molara u 66 pacijenata (23,8%).

Hipodoncija je utvrđena u 27 od 116 dječaka (23,3%) i 39 od 161 djevojčica (24,2%). Ne postoji statistički značajna razlika u učestalosti hipodoncija između dječaka i djevojčica kada je $p < 0.05$ ($\chi^2 = 0.033$; $p = 0.855$).

U 24 pacijenta nedostajala su dva treća trajna molara (36% svih hipodoncija, 8,6% ukupnog broja pacijenata). Jedan treći trajni molar nedostajao je u 22 pacijenta (33% pacijenata s hipodoncijom, 8% ukupnog broja pacijenata). Nijedan treći trajni molar nije se formirao kod 11 pacijenata (17% pacijenata s hipodoncijom, 4% ukupnog broja pacijenata). U najmanjem broju slučajeva, u 9 pacijenata (13,6% pacijenata s hipodoncijom, 3% ukupnog broja pacijenata) nedostajala su tri treća molara. Ne postoji statistički značajna razlika u učestalosti hipodoncije jednog, dva, tri i četiri treća molara između dječaka i djevojčica kada je $p < 0.05$ ($\chi^2 = 3.32$; $p = 0.34$).



Slika 21. Broj trećih molara koji nedostaju po spolu.

Tablica 2. Raspodjela hipodoncija po spolu.

	M	Ž	Ukupno
Hipodoncija 1 zuba	7	15	22
Hipodoncija 2 zuba	10	14	24
Hipodoncija 3 zuba	6	3	9
Hipodoncija 4 zuba	4	7	11

U dječaka je utvrđena hipodoncija jednog trećeg molara u sedam slučajeva (26% dječaka s hipodoncijom). Gornji desni treći molar nedostajao je u dva slučaja (7,5% dječaka s hipodoncijom), gornji lijevi u tri (11,1%), donji lijevi u jednom (3,7%) te donji desni također u jednom slučaju (3,7%). Deset pacijenata imalo je nedostatak dva treća molara (37% dječaka s hipodoncijom). Oba gornja su nedostajala u šest (22% dječaka s hipodoncijom), a oba donja u tri slučaja (11,1%). Utvrđena je i kombinacija nedostatka gornjeg lijevog sa donjim lijevim trećim molarom kod jednog pacijenta (3,7%). Od šest hipodoncija triju trećih molara (22% dječaka s hipodoncijom), u četiri slučaja formirao se samo donji desni (14,8%), a u dva slučaja samo gornji lijevi treći molar (7,4%). Sva četiri treća molara nedostajala su kod četvorice dječaka (14,8% dječaka s hipodoncijom).

U djevojčica utvrđena je hipodoncija jednog trećeg molara u petnaest slučajeva (38,5% djevojčica s hipodoncijom). Gornji desni treći molar nije se formirao u pet slučajeva (12,8% djevojčica s hipodoncijom), gornji lijevi u dva (5,2%), donji lijevi u tri (7,7%) te donji desni također u pet slučajeva (12,8%). Četrnaest pacijentica imalo je nedostatak dva treća molara (35,9% djevojčica s hipodoncijom). Dva gornja su nedostajala u dvije (5,2% djevojčica s hipodoncijom), a dva donja u šest pacijentica (15,1%). Dvjema pacijenticama nisu se formirali gornji i donji lijevi (5,2%), a dvjema gornji i donji desni treći molari (5,2%), dok su u dva slučaja utvrđeni nedostatak gornjeg desnog i donjeg lijevog trećeg molara (5,2%). Kod tri pacijentice utvrđeno je formiranje samo jednog trećeg molara (7,7% djevojčica s hipodoncijom), jednoj je formiran donji desni (2,6%), drugoj gornji desni (2,6%),

a trećoj gornji lijevi treći trajni molar (2,6%). Sedam pacijentica imalo je nedostatak sva četiri treća molara (17,9% djevojčica s hipodoncijom). U najvećem broju slučajeva pacijenata s hipodoncijom nisu se formirala dva zuba (36% svih hipodoncija), zatim jedan zub (33%), sva četiri (17%) i u najmanjem broju slučajeva tri treća molara (14%).

Uzevši u obzir sve kombinacije, najčešće se nije formirao gornji desni (13,7% ukupnog broja pacijenata, 57% pacijenata s hipodoncijom) te donji lijevi treći molar (13,7% ukupnog broja pacijenata; 57% pacijenata s hipodoncijom). Gornji lijevi nedostajao je u 11,9% pacijenata (50% pacijenata s hipodoncijom), a donji desni u 11,5% pacijenata (48% pacijenata s hipodoncijom). U djevojčica su najčešće nedostajali donji treći molari (u 14% ukupnog broja pacijentica lijevi, a 13,8% desni; 59% i 56% djevojčica s hipodoncijom), dok su gornji nedostajali u 12,4% (desni) i 9,3% (lijevi) ukupnog broja pacijentica. Od djevojčica s hipodoncijom, u 51% slučajeva je nedostajao gornji desni, a 38% gornji lijevi treći molar. U dječaka su češće nedostajali gornji treći molari (i lijevi i desni u po 15,5% ukupnog broja muških pacijenata, 66% dječaka s hipodoncijom). Donji lijevi nedostajao je u 13% ukupnog broja muških pacijenata (55% dječaka s hipodoncijom), a donji desni u 9% ukupnog broja dječaka (37% dječaka s hipodoncijom).

Što se tiče pojavnosti hipodoncije gornjih u odnosu na donje trajne molare, gornji (jedan ili oba) su nedostajali u 47 pacijenata (17% ukupnog broja pacijenata; 71% pacijenata s hipodoncijom), u 15,5% ukupnog broja pacijentica (64% pacijentica s hipodoncijom), a u 19% ukupnog broja muških pacijenata (81% dječaka s hipodoncijom). Jedan ili oba donja nedostajala su u 46 pacijenata (16,6% ukupnog broja pacijenata; 70% pacijenata s hipodoncijom), 19% u djevojčica (77% djevojčica s hipodoncijom), a 14% u dječaka (59% dječaka s hipodoncijom). Oba donja nedostajala su u 24 pacijenta (8,7% ukupnog broja pacijenata, 36% pacijenata s hipodoncijom), nešto češće u ženskih pacijenata (9,3% ukupnog broja pacijentica; 38,5% djevojčica s hipodoncijom) u odnosu na muške pacijente (7,8% ukupnog broja pacijenata; 33% dječaka s hipodoncijom). Oba gornja nedostajala su također u 24 pacijenata (8,7% ukupnog broja pacijenata, 36,4% pacijenata s hipodoncijom), međutim češće u muških pacijenata (12% ukupnog broja dječaka; 52% dječaka s hipodoncijom) u odnosu na ženske pacijente (6,2% ukupnog broja pacijentica; 25,6% djevojčica s hipodoncijom). Gornji i donji treći molari u svim kombinacijama nedostajali su u podjednakom broju slučajeva (47 odnosno 46 slučajeva).

5. RASPRAVA

U brojnim istraživanjima provedenim diljem svijeta istraživana je učestalost hipodoncije trećih trajnih molara te su dobiveni rezultati usporedivi s rezultatima našeg istraživanja.

Carter i Worthington meta-analizom iz 2015. godine konsolidirali su podatke o učestalosti ageneze trećih trajnih molara širom svijeta. Utvrđena je prosječna učestalost od 22,63% (19). U Turskoj su Celikoglu i suradnici 2010. godine utvrdili učestalost od 17,3% (20), a kad su 2012. godine promatrali povezanost ageneze trećeg trajnog molara s različitim skeletnim anomalijama učestalost je iznosila 22,7% (21). U našem istraživanju, hipodoncija trećih trajnih molara utvrđena je u 23,8% ortodontskih pacijenata starosti 12 – 19 godina. Međutim, nije nam bio dostupan podatak o postojanju skeletnih anomalija među ispitanicima pa u tom segmentu ne možemo usporediti svoje i turske rezultate.

Gledajući učestalost hipodoncije prema spolu, u prethodno navedenoj meta-analizi istraživači su zaključili da je vjerojatnost javljanja hipodoncije 14% veća u žena nego u muškaraca (19). Celikoglu i suradnici su u svojim istraživanjima iz 2010. te iz 2012. godine također utvrdili nešto veću učestalost hipodoncije u ženskih pacijenata. Učestalost hipodoncije u žena u istraživanju iz 2010. godine bila je 18,4%, a u muškaraca 15,3% (20). Istraživanje iz 2012. godine pokazalo je učestalost od 24,3% u ženskih pacijenata, a 20,5% u muških (21). Naše istraživanje, kao i ova dva u Turskoj, nisu pokazala veliku razliku u učestalosti hipodoncije među spolovima. U žena je bila 24,2%, a u muškaraca 23,3%.

Carter i Worthington su u svojoj meta-analizi zaključili da su u slučaju hipodoncije najčešće nedostajali jedan ili dva treća trajna molara (19). U španjolskom istraživanju Bolañosa i suradnika iz 2003. godine najviše pacijenata s hipodoncijom (37,1%) imalo je nedostatak sva četiri treća trajna molara, dva su nedostajala u 10,6%, tri u 7,6%, a samo jedan u 6,7% pacijenata (22). Goren i suradnici su u istraživanju na mladim izraelskim vojnicima iz 2005. godine utvrdili nedostatak jednog trećeg trajnog molara u 5,83% slučajeva, dok su sva četiri treća trajna molara nedostajala u 3,4% slučajeva (23). U našem istraživanju, među pacijentima koji su imali hipodonciju, uglavnom su nedostajala dva treća molara (8,7% pacijenata, 36% pacijenata s hipodoncijom). Jedan treći trajni molar nedostajao je u 8% pacijenata, a 33% pacijenata s hipodoncijom. U 4% (17%) pacijenata nedostajala su sva četiri treća trajna molara, a u najmanje slučajeva (3%; 12%) nedostajala su tri treća trajna molara.

U meta-analizi Cartera i Worthingtona utvrđeno je da je za 36% veća vjerojatnost da će anomalijom biti zahvaćeni gornji treći molari u odnosu na donje (19). Celikoglu sa svojim suradnicima također je 2012. godine utvrdio veću učestalost hipodoncije gornjih molara (21). Nasuprot tomu, u izraelskom istraživanju Gorena i suradnika utvrđena je nešto veća učestalost

hipodoncije donjih trećih molara (22,1%) u odnosu na gornje (16,4%). Oba donja treća molara nedostajala su u 7,6% slučajeva, a oba gornja u 4,9% slučajeva. Naše istraživanje nije pokazalo značajnu razliku u nedostatku gornjih u odnosu na donje trajne molare. Nedostatak gornjih (jednog ili oba) utvrđen je u 47 pacijenata (17%), a jednog ili oba donja u 46 pacijenata (16,6%). Oba donja nedostajala su u 24 pacijenta (8,7%), nešto češće u ženskih pacijenata, 9,3% u odnosu na muške pacijente (7,8%). Oba gornja nedostajala su također u 24 pacijenata (8,7%), međutim češće u muških (12%) u odnosu na ženske pacijente (6,2%).

6. ZAKLJUČCI

1. Ne postoji statistički značajna razlika u učestalosti hipodoncije trećih molara niti u učestalosti hipodoncije jednog, dva, tri i četiri treća molara među spolovima kod adolescenata na području Dalmacije.
2. Gotovo jednak broj pacijenata - 47, imao je nedostatak gornjih (jednog ili oba) (17% ukupnog broja pacijenata, 71% pacijenata s hipodoncijom), a jednog ili oba donja 46 pacijenata (16,6% ukupnog broja pacijenata, 70% pacijenata s hipodoncijom).
3. U jednakom broju slučajeva (13,7% ukupnog broja pacijenata) svih kombinacija hipodoncija nedostajali su gornji desni i donji lijevi treći molari. Slijedi nedostatak gornjeg lijevog (11,9%) te donjeg desnog trećeg molara u 11,5% pacijenata.
4. U ispitivanoj populaciji u najvećem broju slučajeva pacijenata s hipodoncijom nisu se formirala dva zuba (36% svih hipodoncija), zatim jedan zub (33%), sva četiri (17%) i u najmanjem broju slučajeva tri treća molara (14%).

7. POPIS CITIRANE LITERATURE

1. Hraste J. Dentalna morfologija. Rijeka: Liburnija; 1981.
2. Miše I. Oralna kirurgija. Zagreb: Jugoslavenska medicinska naklada; 1983.
3. Jurić H. Dječja dentalna medicina. Jastrebarsko: Naklada Slap; 2015.
4. Bloch-Zupan A. Dento/Oro/Craniofacial Anomalies and Genetics [Internet]. Elsevier; 2012. 264 p. Chapter 2, Missing Teeth (Hypodontia and Oligodontia); p. 9-74 [pristupljeno 21.04.2018.]. Dostupno na: <https://www.sciencedirect.com/topics/medicine-and-dentistry/hypodontia>
5. Proffit WR. Ortodoncija. Jastrebarsko: Naklada Slap; 2010.
6. Šutalo J. Patologija i terapija tvrdih zubnih tkiva. Zagreb: Naklada Zadro; 1994.
7. Francisco SM, Cappellette JM. Aspects and clinical procedures of eruptive changes of permanent upper canines. *Dental Press J. Orthod.* 2012;17(2):132-9.
8. Johansen SF. Adult Cosmetic Braces; Before and After Photos. *Dentistry by Stephen F. Johansen* [Internet]. [pristupljeno 04.03.2018.]. Dostupno na: <http://www.sfjdentistry.com/adultbraces.html>
9. Diaconu M. Ce este acesta? [Internet] [pristupljeno 14.01.2018]. Dostupno na: <http://www.teddycare.ro/meziodens-ce-este-acesta/>
10. Ahing S, Perry J. Anomalies of Dental Hard Tissues, Primary & Permanent Dentitions [Internet]. [pristupljeno 17.02.2018.]. Dostupno na: http://www.brainelike.com/dentanat_tour/Anomalies_Dental_Hard_Tissues/mobile_pages/Anomalies_Dental_Hard_Tissues5.html
11. Retrouvey J, Goldberg M, Schwartz S. Pediatric Bone; Biology & Diseases. 2nd ed. [Internet] Academic Press, 2012. 868 p. Chapter 5, Dental Development and Maturation, from the Dental Crypt to the Final Occlusion, p. 83–108; [pristupljeno 17.02.2018.]. Dostupno na: <https://www.sciencedirect.com/science/article/pii/B978012382040210005X>
12. Pemberton TJ. Hypodontia: genetics and future perspectives. *Braz J Oral Sci.* 2005;4(13):695-706.
13. Larmour CJ. Hypodontia – A retrospective review of prevalence and etiology. *Quintessence Int* 2005;36:263–270.
14. Rakhshan V. Congenitally missing teeth (hypodontia): A review of the literature concerning the etiology, prevalence, risk factors, patterns and treatment. *Dent Res J (Isfahan)*. 2015;12(1):1–13.
15. Carter NE, Hobson RS, Jepson N, Meechan JG, Nohl FS, Nunn JH i sur. The interdisciplinary management of hypodontia: orthodontics. *Br Dent J.* 2003;194(5):361-366.

16. Visković R, Juršić A, Crnelnik N. Hipodoncija – prevalencija i varijacije u ortodontskih pacijenata. *Acta Stomatol Croat.* 1988;22(1):23-30.
17. Mattheeuws N, Dermaut L, Martens G. Has hypodontia increased in Caucasians during the 20th century? A meta-analysis. *Eur J Orthod.* 2004;26(1):99–103.
18. John J. Third molar agenesis among children and youths from three major races of Malaysians. *J Dent Sci.* 2012;7(3):211-7.
19. Carter K, Worthington S. Morphologic and Demographic Predictors of Third Molar Agensis. A Systematic Review and Meta-analysis. *J Dent Res.* 2015;94(7):886-894.
20. Celikoglu M, Miloglu O, Kazanci F. Frequency of Agensis, Impaction, Angulation, and Related Pathologic Changes of Third Molar Teeth in Orthodontic Patients. *J Oral Maxillofac Surg.* 2010;68(5):990 – 995.
21. Celikoglu M, Kamak H. Patterns of third – molar agenesis in an orthodontic patient population with different skeletal malocclusions. *Angle Orthod.* 2012;82(1): 165–169.
22. Bolaños MV, Moussa H, Manrique MC, Bolaños MJ. Radiographic evaluation of third molar development in Spanish children and young people. *Forensic Sci Int.* 2003;133(3):212–219.
23. Goren S, Tsoizner R, Dinbar A, Levin L, Brezniak N. Prevalence of congenitally missing teeth in Israeli recruits. *Refuat Hapeh Vehashinayim* 2005;22(2):49-53, 87.
24. Garib DG, Peck S, Gomes SC. Increased Occurrence of Dental Anomalies Associated with Second-Premolar Agensis. *Angle Orthod.* 2009;79(3):436-441.
25. Shapira J, Chaushu S, Becker A. Prevalence of Tooth Transposition, Third Molar Agensis, and Maxillary Canine Impaction in Individuals with Down Syndrome. *Angle Orthod.* 2000;70(4):290-296.
26. Jensen GM, Cleall JF, Yip AS. Dentoalveolar morphology and developmental changes in Down's syndrome (trisomy 21). *Am J Orthod* 1973;64:607–618.

8. SAŽETAK

Cilj istraživanja: Utvrditi učestalost hipodoncije trećih trajnih molara u adolescenata koji su u razdoblju između 2014. i 2018. godine došli na pregled u Stomatološku polikliniku Split.

Materijali i metode: U ovo retrospektivno istraživanje uključili smo pacijente sa Odjela ortodontije Stomatološke poliklinike Split. Za istraživanje smo izdvojili njihove digitalne ortopantomograme snimljene u Stomatološkoj poliklinici Split. Snimljeni su u razdoblju od 5. ožujka 2014. do 28. siječnja 2018. godine, aparatom Instrumentarium Dental OP200 D Panoramic X-ray uz vrijeme snimanja od 5 sekundi (do 85 kV i 16 mA). Na odabranim ortopantomogramima analizirana je prisutnost trećih trajnih molara.

Rezultati: U istraživanje je bilo uključeno 277 ortopantomograma pacijenata u dobi od dvanaest do devetnaest godina, od toga 161 djevojčica (58,1%) i 116 dječaka (41,9%). Hipodoncija trećih trajnih molara utvrđena je kod 66 pacijenata (23,8%), 27 dječaka (23,3%) i 39 djevojčica (24,2%). Nije utvrđena statistički značajna razlika u učestalosti hipodoncije među spolovima. Nedostatak jednog trećeg molara zabilježen je u 22 pacijenta (8%), dva u 25 pacijenata (9%), tri u 8 pacijenata (3%), dok su sva četiri nedostajala u 11 pacijenata (4%). U dječaka su najčešće nedostajala dva treća molara (9% dječaka), potom jedan (6%), tri (5%) te sva četiri treća molara (3%). U djevojčica je najčešće nedostajao jedan treći molar (9%), zatim dva (8,7%), četiri (4%) i tri treća molara (2%). Ne postoji statistički značajna razlika u učestalosti hipodoncije jednog, dva, tri i četiri treća molara između dječaka i djevojčica. Najčešće su nedostajali gornji desni (13,7%) te donji lijevi treći molari (isto 13,7%). Gornji lijevi treći molar nedostajao je u 11,9%, a donji desni u 11,5% slučajeva. U djevojčica najčešće je nedostajao donji lijevi treći molar (14%), slijede donji desni (13,7%), gornji desni (12,4%) te gornji lijevi treći molari (9,3%). U dječaka su najčešće nedostajali gornji treći molari (po 15,5%), slijede ih donji lijevi (13%) i donji desni treći molari (9%). Gornji treći molari (jedan ili oba) nedostajali su u 47 pacijenata (17%), u 15,5% djevojčica, a u 19% dječaka. Jedan ili oba donja nedostajala su u 46 pacijenata (16,6%), 19% u djevojčica, a 14% u dječaka. Oba donja nedostajala su u 24 pacijenta (8,7%), u ženskih pacijenata 9,3%, a muških 7,8%. Oba gornja nedostajala su također kod 24 pacijenta (8,7%), međutim češće kod muških pacijenata (12% spram ženskih 6,2%).

Zaključak: Ne postoji statistički značajna razlika u učestalosti hipodoncije trećih molara među spolovima. Gotovo jednak broj pacijenata - 47, imao je nedostatak gornjih (jednog ili oba) (17% od ukupnog broja pacijenata, 71% pacijenata s hipodoncijom), a jednog ili oba

donja 46 pacijenata (16,6% ukupnog broja pacijenata, 70% pacijenata s hipodoncijom). U jednakom broju slučajeva (13,7% pacijenata) svih kombinacija hipodoncija nedostajali su gornji desni i donji lijevi treći molari. Slijedi nedostatak gornjeg lijevog (11,9%) te donjeg desnog trećeg molara u 11,5% pacijenata. U ispitivanoj populaciji u najvećem broju slučajeva pacijenata s hipodoncijom nisu se formirala dva zuba (36% svih hipodoncija), zatim jedan zub (33%), sva četiri (17%) i u najmanjem broju slučajeva tri treća molara (14%).

9. SUMMARY

Diploma thesis title: The frequency of agenesis of the third permanent molars in adolescents

Objective: To assess the frequency of agenesis of third permanent molars in adolescents who came to the Dental Polyclinic Split in the period from 2014 to 2018.

Materials and Methods: In this retrospective study, we included patients from the Dental Polyclinic's Split Department of Orthodontics. For this study, we have singled out their digital orthopantomograms taken at the Dental Polyclinic Split. They were taken in the period from March 5th, 2014 to January 28th, 2018, acquired using the Instrumentarium Dental OP200 D Panoramic X-ray with a recording time of 5 seconds (up to 85 kV and 16 mA). In the selected orthopantomograms, the presence of the third permanent molars was analyzed.

Results: This study included 277 orthopantomograms from patients between 12 and 19 years of age, of which 161 were girls (58.1%) and 116 boys (41.9%). Agenesis of the third permanent molars was found in 66 patients (23.8%), 27 boys (23.3%) and 39 girls (24.2%). There was no statistically significant difference in the frequency of third molar agenesis among the sexes. Lack of only one third molar was observed in 22 patients (8%), two in 25 patients (9%), three in 8 patients (3%), while all four were missing in 11 patients (4%). The boys lacked the most two third molars (9%), followed by the lack of one (6%), three (5%) and all four third molars (3%). The girls lacked the most one third molar (9%), followed by two third molars (8.7%), then four (4%) and three third molars (2%) respectively. Also, no statistically significant difference was found in the frequency of agenesis of one, two, three and four third molars among the sexes. The upper right (13.7%) and the lower left third molar (13.7%) were mostly missing. The upper left third molar was missing in 11.9%, and the lower right in 11.5% cases. The girls mostly lacked the lower left third molar (14%), followed by the lack of the lower right (13.7%), the upper right (12.4%) and the upper left third molar (9.3%). The boys were most commonly missing the upper third molars (15.5%), followed by the lower left (13%) and finally the lower right molars (9%). The upper third molars (one or both) were missing in 47 patients (17%), 15.5% in girls and 19% in boys. One or both lower teeth were missing in 46 patients (16.6%), 19% in girls, and 14% in boys. Both lower teeth were missing in 24 patients (8.7%), more often in female patients (9.3% versus male 7.8%). Both upper teeth were also missing in 24 patients (8.7%), but more often in male patients (12% versus female 6.2%).

Conclusion: There is no statistically significant difference in the frequency of the third molar agenesis among the sexes. Almost the same number of patients – 47, had the agenesis of the upper (one or both) (17% of all patients, 71% of patients with agenesis) third molars, while 46 patients lacked one or both lower third molars (16,6% of all patients, 70% of patients with agenesis). The same number of cases (13.7% of patients) lacked the upper right and the lower left third molars, followed by a lack of the upper left (11.9%) and the lower right third molar in 11.5% of patients. In this study, patients lacked the most two third molars (36% of all agenesis), followed by one (33%), all four (17%) and three third molars (14%).

10. ŽIVOTOPIS

OSOBNI PODACI

Ime i prezime: Veronika Mišković

Datum i mjesto rođenja: 19.1.1994., Sisak

Državljanstvo: hrvatsko

Adresa: Hanžekova 2/b, 44250 Petrinja

Telefon: +385989476750

Email: vm91202@gmail.com

OBRAZOVANJE

- 2000. – 2008. 1.Osnovna škola Petrinja
- 2008. – 2012. Srednja škola Glina (opća gimnazija)
- 2012. – 2018. Medicinski fakultet u Splitu, integrirani studij Dentalna medicina

JEZICI

- Engleski (B2)
- Njemački (A2)

NAGRADE

- Dobitnica Dekanove nagrade za akademsku godinu 2016./2017.