

Kefalometrijske osobitosti adolescenata sa skeletnom klasom III

Ušljebrka, Eni

Master's thesis / Diplomski rad

2018

Degree Grantor / Ustanova koja je dodijelila akademski / stručni stupanj: **University of Split, School of Medicine / Sveučilište u Splitu, Medicinski fakultet**

Permanent link / Trajna poveznica: <https://um.nsk.hr/um:nbn:hr:171:790022>

Rights / Prava: [In copyright](#) / [Zaštićeno autorskim pravom.](#)

Download date / Datum preuzimanja: **2025-03-06**



Repository / Repozitorij:

[MEFST Repository](#)



**SVEUČILIŠTE U SPLITU
MEDICINSKI FAKULTET**

Eni Ušljebrka

**KEFALOMETRIJSKE OSOBITOSTI ADOLESCENATA SA SKELETNOM
KLASOM III**

Diplomski rad

Akadska godina

2017./2018.

Mentor:

doc. dr. sc. Danijela Kalibović Govorko, dr. med. dent.

Split, srpanj 2018.

SADRŽAJ

1. UVOD	1
1.1. Normookluzija i podjela malokluzija.....	2
1.1.1. Normalna okluzija	2
1.1.2. Anomalije u klasi I	Error! Bookmark not defined.
1.1.3. Anomalije u klasi II	Error! Bookmark not defined.
1.1.4. Anomalije u klasi III.....	Error! Bookmark not defined.
1.2. Dijagnostika ortodontskih anomalija	4
1.2.1. Anamneza	4
1.2.2. Klinički pregled	6
1.2.3. Analiza studijskih modela	6
1.2.4. Dentalne fotografije.....	7
1.2.5. Procjena skeletne zrelosti	8
1.2.6. Intraoralne rendgenske snimke	8
1.2.7. Ekstraoralne rendgenske snimke	8
1.3. Rendgenska kefalometrija	10
1.3.1. Vrste kefalograma.....	10
1.3.2. Povijest rendgenske kefalometrije.....	11
1.3.3. Moderna rendgenska kefalometrija	14
1.3.3.1. Rendgenkefalometrijske točke i linije.....	15
1.3.3.2. Rendgenkefalometrijska analiza.....	17
1.4. Malokluzije klase III	19
1.4.1. Prevalencija i etiologija malokluzija klase III	19
1.4.2. Kefalometrijske karakteristike klase III	20
2. CILJ I HIPOTEZA ISTRAŽIVANJA	27

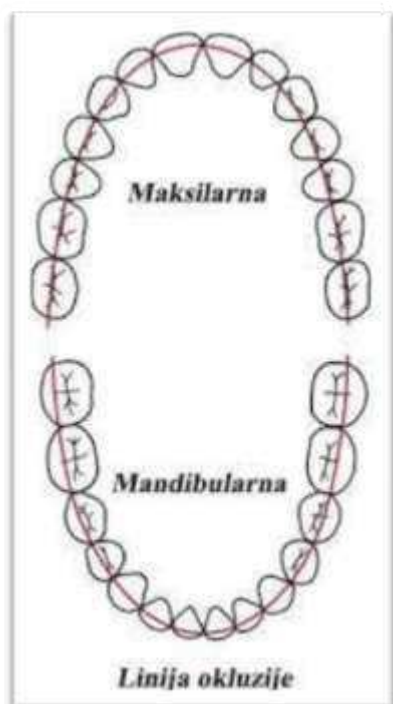
3. MATERIJALI I METODE	29
3.1. Statistički postupci	30
4. REZULTATI	31
5. RASPRAVA	39
6. ZAKLJUČAK	42
7. POPIS CITIRANE LITERATURE	44
8. SAŽETAK	49
9. SUMMARY	52
10. ŽIVOTOPIS	55

1. UVOD

1.1. Normookluzija i podjela malokluzija

Normookluziju i tri klase malokluzija prvi je definirao Edward H. Angle 1899. godine. Njegova definicija temeljila se na meziodistalnom odnosu prvih trajnih molara i pravilnosti linije okluzije.

Linija okluzije u zubnim lukovima u kojima su zubi smješteni tako da je postignuta stabilnost okluzije u horizontalnoj ravnini, u gornjoj čeljusti prolazi centralnim fisurama posteriornih zubi (kutnjaka i pretkutnjaka) i cingulumima prednjih (očnjaka, lateralnih i centralnih inciziva), a u donjoj čeljusti prati bukalne kvržice posteriornih zubi i incizalne bridove frontalnih zubi (Slika 1.) (1).



Slika 1. Prikaz pravilne linije okluzije

(preuzeto s <http://pocketdentistry.com/1-malocclusion-and-dentofacial-deformity-incontemporary-society/>) (2)

1.1.1. Normalna okluzija

U osoba s normalnom okluzijom meziobukalna kvržica gornjeg trajnog prvog molara okludira u bukalnoj fisuri donjeg trajnog prvog molara, a maksilarni trajni očnjak između mandibularnog trajnog očnjaka i prvog premolara. Zubi su poredani pravilno po liniji okluzije (slika 2.).

1.1.2. Anomalije u klasi I

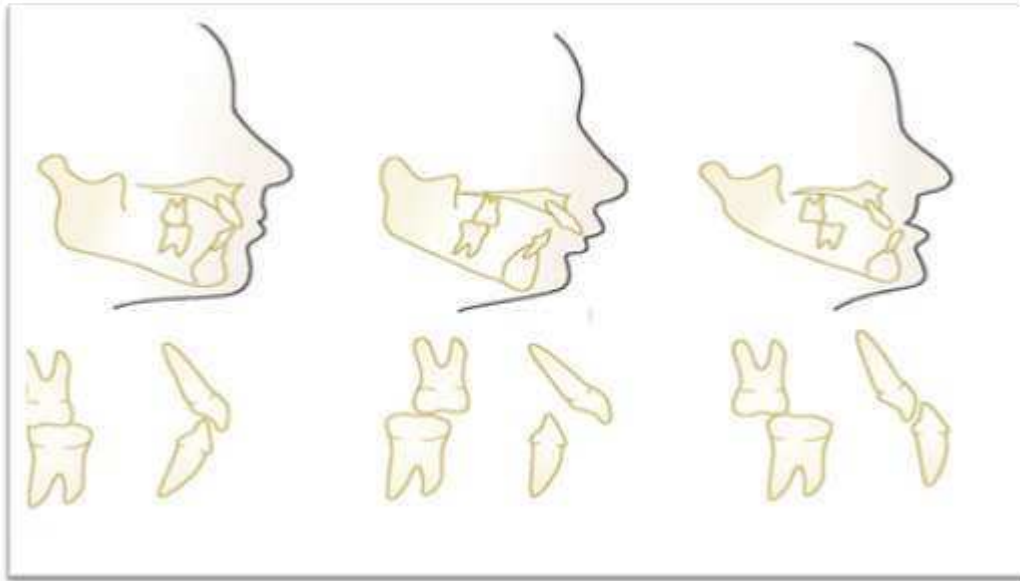
U anomalijama u klasi I odnos molara je u dentalnoj klasi I, a od normalne okluzije razlikuju se u nepravilnoj liniji okluzije. Postoji nepravilan položaj pojedinih zubi ili cijelih zubnih lukova (zbijenost, rotacije, otvoreni zagriz...) (slika 2.).

1.1.3. Anomalije u klasi II

U osoba s dentalnim odnosom klase II bukalna fisura mandibularnog trajnog prvog molara je distalnije položena u odnosu na meziobukalnu kvržicu maksilarnog prvog trajnog molara dok je maksilarni očnjak položen anteriornije nego u normookluziji. Linija okluzije može biti pravilna ili nepravilna (Slika 2.).

1.1.4. Anomalije u klasi III

U osoba s dentalnom klasom III bukalna fisura donjeg prvog trajnog molara postavljena je mezijalnije s obzirom na meziobukalnu kvržicu gornjeg prvog trajnog molara. Maksilarni očnjak postavljen je distalnije nego u pravilnoj okluziji. Linija okluzije može biti pravilna ili nepravilna (Slika 2.).



Slika 2. Slijeva nadesno: normalna okluzija, klasa II i klasa III (3)

Iako se Angle-ova definicija normookluzije u skoro nepromijenjenom obliku održala do danas, Andrews je u svom istraživanju utvrdio da osim klase na molarima važnu ulogu u postizanju normookluzije imaju i ispravna meziodistalna angulacija krune (engl. *tip*), ispravna bukolingvalna inklinacija krune (engl. *torque*), odsustvo rotacija zubi, lagano zakrivljena okluzijska ravnina i odsutnost dijastema (4).

1.2. Dijagnostika ortodontskih anomalija

Sve širom uporabom rendgenske tehnike snimanja kraniofacijalnog područja nakon Drugog svjetskog rata zaključeno je da mnogi slučajevi malokluzija nisu posljedice samo krivog položaja zubi. Uočeno je da nepravilan položaj, oblik i veličina čeljusti također uzrokuju malokluzije (1). Danas znamo da malokluzije mogu nastati zbog nepravilnog rasta i razvoja jedne ili obje čeljusti (skeletalne anomalije), zbog nepravilnosti položaja, oblika ili nicanja zubi (dentalne anomalije) ili zbog kombinacije skeletnih i dentalnih nepravilnosti (5).

Ortodontska dijagnostika uključuje analizu dentalnih i skeletnih odnosa u sve tri prostorne ravnine što se u konačnici očituje i u planu terapije. Radna dijagnoza proizlazi iz kliničkog pregleda i anamneze. Ako na osnovu toga utvrdimo postojanje potrebe za ortodontskom terapijom i/ili ako se pacijent odluči na terapiju poduzimamo daljnje dijagnostičke postupke (6).

1.2.1. Anamneza

Prvi dijagnostički korak je uzimanje anamneze. Iz anamneze saznajemo razlog dolaska pacijenta, procjenjujemo njegovu motivaciju i suradljivost. Također uzimamo medicinsku i dentalnu anamnezu iz koje saznajemo sva prošla i sadašnja stanja koja su prethodila dolasku ortodontu (slika 3.) (6).

ANAMNEZA

Razlog dolaska, motivacija (interna/eksterna), **kooperabilnost, prethodna ortho.**

Obiteljska anamneza (nasljedne anomalije – mandibularni prognatizam, mandibularni retrognatizam, kl II/2, skeletni otvoreni zagriz, diastema mediana, bialveolarna protruzija, hipodoncije)

Trudnoća (blizanac, bolesti, lijekovi, zračenja, hormoni, traume, alkohol, pušenje, stres, opojne droge)

Porod (koji po redu; prijeternijski/terminski/poslijeterminiski; porođaj: normalan/vakuum/ carski rez/drugo; vodeća čest: glava/zadak/drugo; postporođajne osobitosti – neurorizičnost, inkubator, žutica)

Prehrana (dojenje _____ mjeseci, dudu _____ mjeseci)

Opći razvoj i bolesti (prohodaio, progovorio, dječje bolesti – koje i kada, alergije, kronične bolesti – dijabetes, epilepsija, reumatske bolesti, astma, srčane bolesti; tonzilektomija, ostali operativni zahvati)

Dentalni razvoj i bolesti (prvi mlječni zub, početak mijene zubi, pojava karijesa, narušena zona odupiranja, prijevremeni gubitak zubi, ozljede čeljusti i zubi – kojih i kada)

Nepogodne navike (sisanje prsta – kojeg i do kada, guranje jezika, infantilno gutanje, dudu, grickanje noktiju, usnice, obraza, predmeta, škripanje zubima)

Slika 3. Obrazac ortodontskog kartona za bilježenje anamneze na Klinici za dentalnu medicinu KBC – a Rijeka (6)

1.2.2. Klinički pregled

Klinički pregled obuhvaća procjenu općeg stanja pacijenta (visina i težina, konstitucija, držanje tijela, disanje i govor), procjenu tipologije glave i lica (kraniofacijalni indeksi po Martinu i Salleru).

Potom radimo ekstraoralni i intraoralni pregled. Ekstraoralnim pregledom obuhvaćeni su lice, usnice, profil, nos, tonus facijalnih mišića i osmijeh. Intraoralnim pregledom uključujemo status zuba, indeks plaka, veličinu i oblik apikalne baze te ostale intraoralne karakteristike.

Ovdje je uključena i funkcijska analiza koja obuhvaća utvrđivanje postojanja diskrepance između centrične okluzije i centrične relacije (CO-CR), mjerenja defleksije pri otvaranju, uzroke prisilnog zagriza te funkciju temporomandibularnog zgloba (6). Neke od indikacija za provođenje funkcijskih analiza (7) su klinički utvrđene temporomandibularne disfunkcije (s ili bez simptoma boli), bol u mišićima ili temporomandibularnim zglobovima, česte glavobolje u anamnezi, stražnji i prednji otvoreni zagriz, bruksizam, obnova okluzije u centričnoj relaciji ili nekom drugom tipu okluzije.

1.2.3. Analiza studijskih modela

Gnatometrija je trodimenzionalna analiza sadrenih ili digitalnih modela zubnih nizova. Uključuje kvalitativnu i kvantitativnu analizu okluzije, oblika, dimenzija, simetrije zubnih lukova, dento-dentalne i dento-alveolarne diskrepance (6).

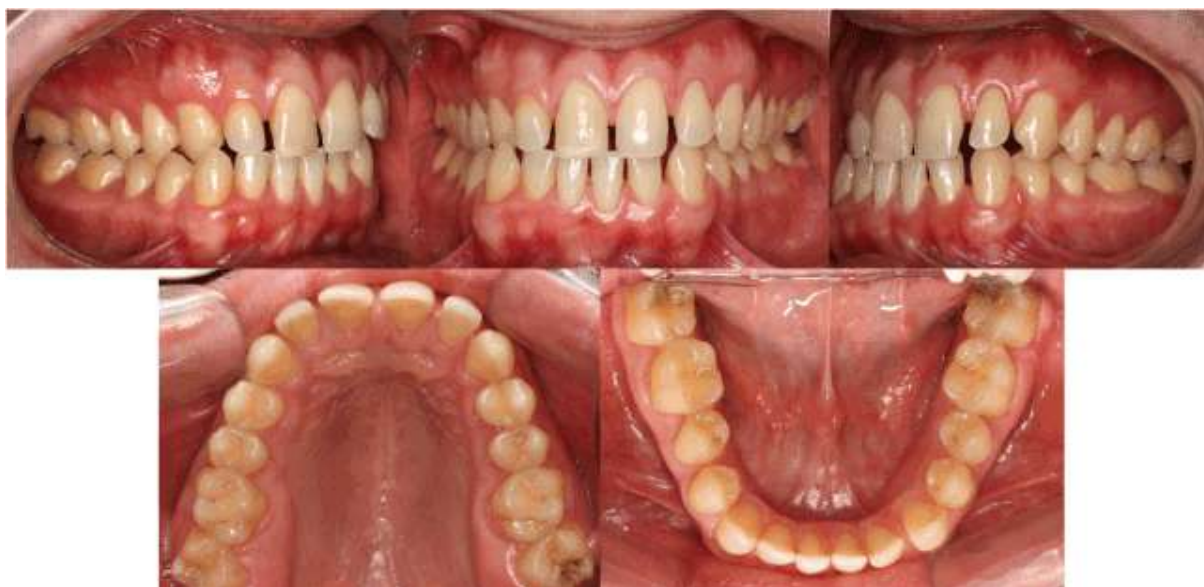U usporedbi s klasičnim sadrenim studijskim modelima digitalne studijske modele dobivamo ili skeniranjem denticije ili skeniranjem gipsanih modela upotrebom dentalnih skenera. Iako po nekim istraživanjima digitalni modeli imaju prednosti, drugi autori smatraju da nema značajnih razlika između mjerenja provedenim na sadrenim i digitalnim modelima. Također ističu kako su gipsani studijski modeli i dalje zlatni standard u stomatologiji (8).

1.2.4. Dentalne fotografije

Fotogrametrija je znanost mjerenja i bilježenja fizičkih objekata pomoću snimanja i interpretacije fotografskih slika (9). Ortodontska fotogrametrija je kranimetrijska metoda mjerenja karakteristika lica (najčešće profilnog kuta i profila usnica) i dentalnih karakteristika na dentalnim fotografijama.

Dentalne fotografije služe, dakle, za dokumentiranje početnog stanja prije početka ortodontske terapije, za praćenje napretka terapije kao i za objavljivanja, edukaciju ili komunikaciju s pacijentima.

U svijetu se koriste različite vrste ortodontskih setova fotografija, ekstraoralnih i intraoralnih. Najčešće korištene ekstraoralne snimke su postranična slika glave, slika poluprofila, en-face slika glave i slika osmijeha dok su intraoralne snimke okluzalna slika gornje čeljusti, okluzalna slika donje čeljusti, lijeva i desna postranična slika čeljusti u zagrizu, frontalna slika čeljusti u zagrizu i postranična slika frontalnog segmenta u zagrizu (slika 4.) (6, 10).



Slika 4. Set intraoralnih dentalnih fotografija (11)

1.2.5. Procjena skeletne zrelosti

Skeletnu zrelost potrebno je procijeniti kada želimo odrediti pravo vrijeme za početak terapije skeletnih anomalija funkcionalnim napravama ili ortognatskom kirurgijom. Dvije temeljne tehnike temelje se na procjeni izgleda kralježaka na latero - lateralnom kefalogramu ili na procjeni osifikacije kostiju šake (6). Najčešće korištena metoda za procjenu skeletne zrelosti po izgledu vratnih kralježaka je metoda po Bacettiju. Procjena skeletne zrelosti za potrebe ortodonske terapije procjenom stupnja osifikacije kostiju šake, napuštena je budući da se na laterolateralnom kefalogramu jasno vide cervikalni kralješci pa nije potrebno pacijenta još jednom izlagati ionizirajućem zračenju (12).

1.2.6. Intraoralne rendgenske snimke

Periapikalnom (retroalveolarnom) snimkom prikazuju se zub, korijen i minimalno 3 milimetra periapikalne kosti. Služi nam u dijagnostici karijesa, periapikalnih lezija, paradontnih džepova, anomalija zuba, te za određivanje duljine korijena kod endodonskog liječenja.

Retrokoronarna snimka (*bite wing* ili ugriz u traku) prikazuje nam okluzalne i aproksimalne plohe premolara i molara te u skladu s tim koristi se kod sumnji na aproksimalne karijese. Nedostatak joj je što se ne vidi cijela površina korijena i okolne kosti te su kliničke indikacije sužene.

Okluzalna snimka gornje ili donje čeljusti prikazuje nam sve zube jedne čeljusti i indicirana je kod impakcije zubi ili analize mekih tkiva donje čeljusti, obično kod sumnje na kamence u žlijezdama slinovnicama (6).


1.2.7. Ekstraoralne rendgenske snimke

Ekstraoralne snimke koje koristimo u ortodonskoj dijagnostici su ortopantomogram, rendgenska snimka šake (poglavlje 1.2.5.), kompjutorizirana tomografija, postero - anteriorni i latero - lateralni kefalogram te CBCT.

Ortopantomogramom dobivamo uvid u položaj svih zubi iako je frontalna regija slabije vidljiva zbog superponiranja kralježnice. Daje nam i opću informaciju o kostima glave, sinusima, čeljustima, temporomandibularnim zglobovima.

CBCT (*Cone beam computed tomography*) je vrsta uređaja za kompjutoriziranu tomografiju (CT) koji, za razliku od klasičnog CT-a za dobivanje slike, koristi konični snop rendgenskih zraka. Primarno je namijenjen za upotrebu u dentalnoj medicini (13). Jedna studija pokazala je kako je zračenje čak za 98% manje u usporedbi s konvencionalnim CT uređajem iako su i značajno veće u usporedbi s tradicionalnim dentalnim radiografskim tehnikama. Preciznost, visoka rezolucija, prikaz dobivenih slika u različitim formatima – još su neke od prednosti ovog uređaja. Međutim, mana CBCT-a je ograničena rezolucija kontrasta čija je posljedica teže očitavanje mekih tkiva (14).

Kefalogrami su snimke dobivene panoramskim radiografskim uređajima s integriranom kefalometrijskom jedinicom – kefalostatom koji omogućuje orijentaciju i fiksaciju glave tokom ekspozicije. Detektori slike mogu biti rendgenski film ili digitalizirani sustavi (15).



Slika 5. Moderni rendgenski uređaj za snimanje latero - lateralnih kefalograma s inkorporiranim kefalostatom

(preuzeto s <https://pocketdentistry.com/14-cephalometric-radiography/>) (16)

1.3. Rendgenska kefalometrija

Rendgenska kefalometrija, kakvom su je definirali Krogman i Sassouni 1957. godine, je znanost mjerenja koštanih i mekotkivnih struktura na radiografskim snimkama glave. Moderna rendgenska kefalometrija razvijena je iz znanosti koja se bavi mjerenjem proporcija ljudskog tijela (antropometrija) te u užem smislu znanosti koja se bavi mjerenjem proporcija lubanje (kranimetrija) (17). Omogućava nam određivanje dentofacijalnih disproporcija s uvidom u anatomske podloge istih, olakšava planiranje i procjenu rezultata ortodontske terapije ili praćenje dinamike rasta kraniofacijalnog sustava (15).

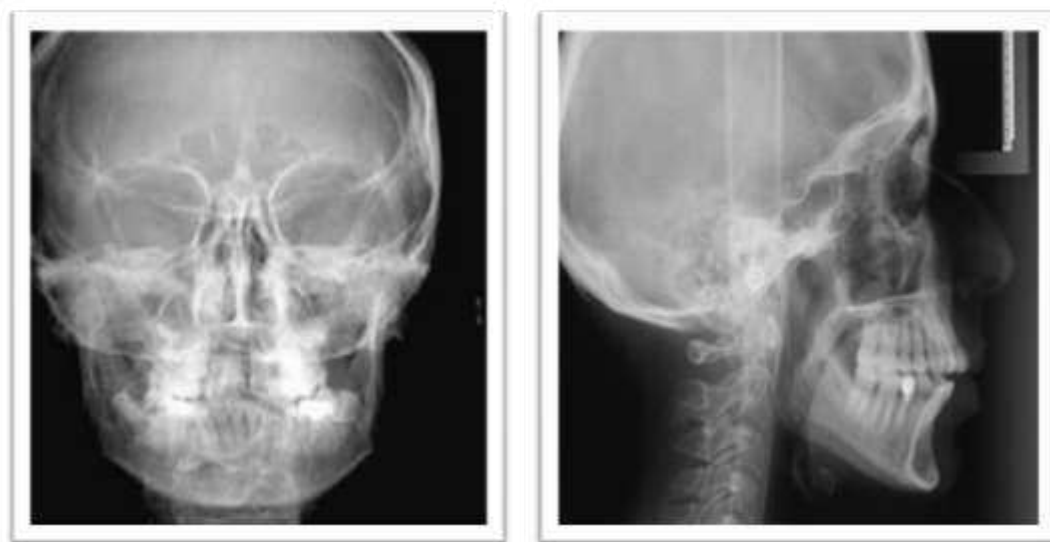Pri snimanju kefalograma nužna je reproducibilnost koja se postiže upotrebom kefalostata. Za orijentaciju glave i fiksaciju u tom položaju koristi se fiziološki ustanovljena pozicija nazvana Natural Head Position (NHP - Prirodni Položaj Glave) (15). Sam koncept ustanovio je Broca 1862. godine i temelji se na pozicioniranju pacijenta u stajajući položaj i horizontalnom usmjeravanju njegove osi gledanja (slika 5.) (18).

1.3.1. Vrste kefalograma

Moderni rendgen kefalometrijski uređaji služe za dobivanje dvije vrste kefalograma: latero - lateralnih (LL) i postero - anteriornih (PA).

PA kefalogrami prikazuju koštane i mekotkivne strukture glave u postero - anteriornoj projekciji te daju uvid u transverzalnu i vertikalnu dimenziju kraniofacijalnih struktura, posebno uvid u dentoalveolarne i skeletne asimetrije (slika 6.).

LL kefalogrami su rendgenski zapisi glave iz lateralne projekcije i najčešće su korišteni u ortodontskoj kefalometriji (slika 6.). Daju nam uvid u antero - posteriorne i vertikalne skeletne odnose čeljusti i glave. Pomoću njih pratimo tijek i ishod terapije koristeći kefalometrijske analize ili vršimo longitudinalne studije praćenja rasta i razvoja (15).



Slika 6. Slijeva nadesno: PA kefalogram i LL kefalogram (19)

1.3.2. Povijest rendgenkefalometrije

Ljudi su oduvijek pokušavali standardizirati oblik i veličinu tijela i definirati lijepo u određenom kulturno - povijesnom kontekstu. Mjerenje proporcija ljudskog tijela sa svojim pravilima može se pratiti još od egipatske kulture pa preko grčke, indijske i bizantske (17, 20).

Još je grčki liječnik – otac medicine - Hipokrat 500.g.pr.n.e. odredio dva tipa ljudi: *habitus phithicus* (visoki i mršavi) i *habitus applecticus* (niski i debeli) (17, 20).

Renesansni umjetnik Leonardo da Vinci (1452. - 1519.) bavio se analizom ljudskih proporcija. Profil lica podijelio je u sedam dijelova s osam horizontalnih linija i jedan je od prvih koji je povezo te linije s točno određenim kraniofacijalnim strukturama (slika 7.) (17, 20).



Slika 7. Proporcije ljudskog lica – Leonardo da Vinci

(preuzeto s <http://derekbair.blogspot.hr/2012/04/proportion-of-human-face-leonardo.html>)

(21)

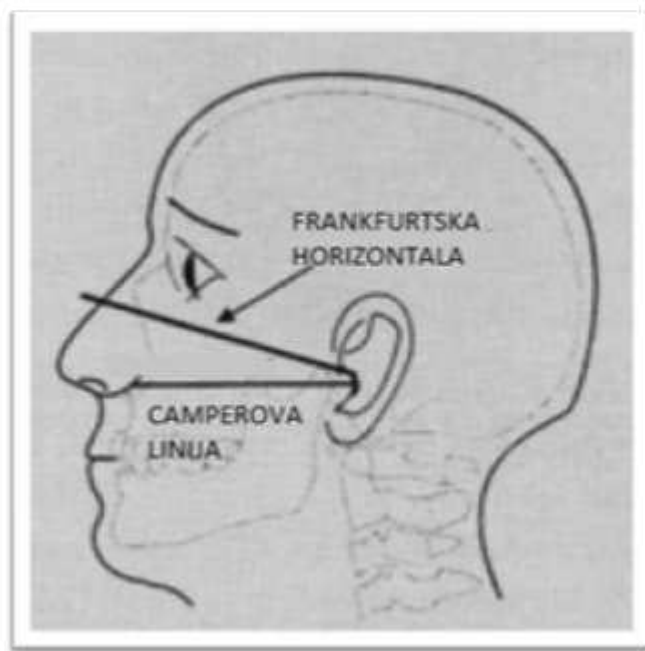
Adrianus Spigelius (1578. - 1625.), europski anatom, utvrdio je i imenovao jednu od danas najznačajnijih rendgen kefalometrijskih točaka - sellu turcicu (22).

Petrus Camper u 18. stoljeću očaran razlikama u facijalnim proporcijama među ljudskim rasama i različitim primatima, upoznaje javnost sa svojim novim kranimetrijskim linijama i kutem. Tako jedna od linija i danas nosi naziv Camperova linija - spojnica točaka *porus acusticus* i *spinae nasalis anterior* (slika 8.). Definira i facijalni kut omeđen Camperovom i facijalnom linijom (tangenta na najprominentniji dio frontalne kosti i gornjih inciziva) (17).

Sljedeće značajno ime u kranimetriji 19. stoljeća čije se metode koriste i danas jest Anders Retzius (1796. - 1860.) koji je definirao indeks glave – omjer širine i dužine glave izražen u postocima koji je poblježe određivao pripadnost pojedinoj rasi (17, 20, 23, 24).

Prvi uređaj za pozicioniranje glave i mogućnost reprodukcije kranimetrijskih mjerenja (kefalostat) izumio je tadašnji osnivač Pariškog društva antropologa, Broca (1824. - 1880.). Nešto kasnije Paul Topinard (1830. - 1912.) uvodi određene modifikacije prvog kefalostata (17, 20, 23, 24).

Događaj koji je obilježio kranimetriju i dentalnu profesiju dogodio se u kolovozu 1882. godine u Frankfurtu na Majni na 13. konferenciji Njemačkog antropološkog društva kada je definirana frankfurtska horizontala (slika 8.). Uz nekoliko modifikacija kao u slučaju asimetrične lubanje, danas frankfurtsku horizontalu opisuju tri točke: lijevi i desni porion (najviša točka ulaza u vanjski slušni hodnik) te lijeva orbita (najniža točka donjeg koštanog ruba orbite) (slika 9.) (15, 17).



Slika 8. Prikaz frankfurtske horizontale i Camperove linije

(preuzeto s <http://www.mycosmeticdenturesfit.com/mycosmeticdenturesfit.com/Orthocranial-occlusion-and-the-Accu-liner-system.html>) (25)

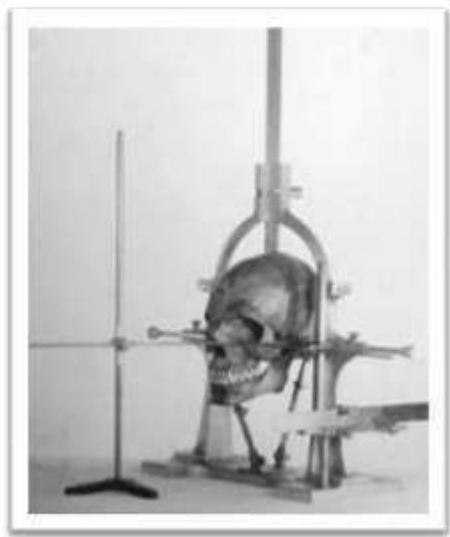
Prekretnica u ortodontskoj dijagnostici bilo je otkriće X - zraka 1895. godine. Wilhelm Conrad Röntgen za to je otkriće 1901. godine dobio Nobelovu nagradu za fiziku. Sljedeće godine (1896.) prof. Wilhelm Koenig i dr. Otto Walkhoff su napravili prvi dentalni radiogram (15).

1.3.3. Moderna rendgenska kefalometrija

A. J. Pacini i Carrera su 1922. godine napravili prve rendgenske snimke glave u lateralnoj projekciji i kasnije tu tehniku standardizirali. A. J. Pacini identificirao je antropometrijske orijentacijske točke: *gonion*, *pogonion*, *nasion* i *spinu nasalis anterior* (17).

Dvojac zaslužan za upoznavanje ortodoncije s rendgen kefalometrijom bio je B. Holly Broadbent (SAD) i H. Hofrath (Njemačka) koji su gotovo istovremeno objavili članke o metodama za dobivanje standardiziranih radiograma glave (17).

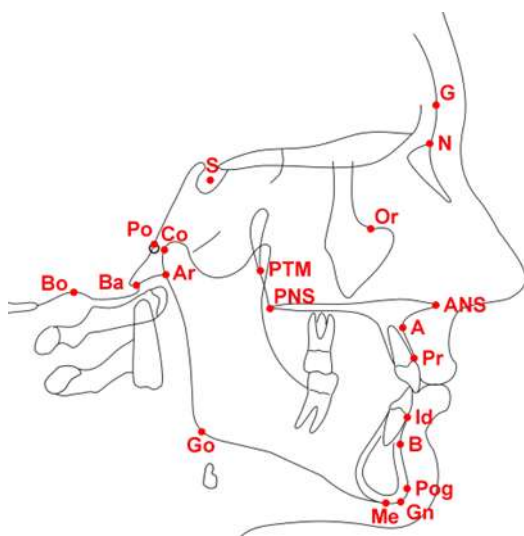
Učenik E. Anglea, B. Holly Broadbent (1855. - 1930.) zajedno s T. Wingate Toddom tijekom 1920-ih standardizira rendgen kefalometrijsku tehniku zahvaljujući izumu radiografskog kefalostata (slika 9.) (26). 1931. godine poboljšava sam uređaj i nastaje Broadbent – Bolton kefalometar. Članak naslova "A new X-ray technique and its application to orthodontia" na tu temu objavio je 1931. godine u prvom izdanju Angleovog časopisa Angle Orthodontist. U članku navodi metodu superpozicije crteža rendgenograma i naglašava značaj u longitudinalnom praćenju rasta kraniofacijalnog sustava. Uvodi i novi postupak superpozicije navedenih crteža na liniju *nasion – sella* (S-N) koja se kao standard zadržala i danas (27, 28).



Slika 9. Broadbentov i Toddov kraniostat (28)

1.3.3.1. Rendgenkefalometrijske točke i linije

Rendgen kefalometrijske točke mogu biti anatomske na skeletnim ili mekotkivnim strukturama ili konstruirane (S,Go,Pm). Mekotkivne točke koje imaju svoj tvrdotkivni ekvivalent označavaju se apostrofom (npr. Pog i Pog').



Slika 10. Tvrdotkivne kefalometrijske točke (6):

N (*Nasion*) – najanteriornija točka nazofrontalne suture

S (*Sella*) – središte selle turcice

Or (*Orbitale*) – najniža točka donjeg koštanog ruba orbite

ANS (*Sp - Spina nasalis anterior*) – vrh prednje nazalne spine

Po (*Porion*) – gornja najviša točka vanjskog slušnog hodnika

Co (*Condylion*) – najviša točka kondila

Ar (*Articulare*) – sjecište vanjskog ruba baze lubanje i stražnjeg ruba ramusa mandibule

PNS (*Spina nasalis posterior*) – vrh stražnje nazalne spine

PTM (*Pterygomaxillare*) – mjesto sjecišta donjeg produžetka pterigomaksilarne fisure i nepca

A (*Ss - Subspinale*) – najdublja točka onkaviteta alveolarnog nastavka maksile

Pr (*Prosthion*) – najniža i najprominentnija točka gornjeg alveolarnog luka

Id (*Infradentale*) – najviša i najprominentnija točka donjeg alveolarnog luka

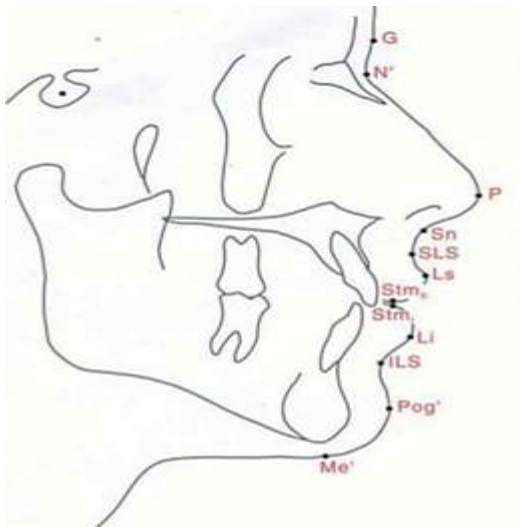
B (*Sm - Supramentale*) - najdublja točka onkaviteta alveolarnog nastavka mandibule

Pog (*Pogonion*) – najprominentnija točka koštanog profila brade

Gn (*Gnathion*) – najanteriornija točka mandibularne simfize postavljena inferiorno

Me (*Menton*) – najinferiornija točka mandibularne simfize

Go (*Gonion*) – najposteriornija točka mandibularnog kuta postavljena inferiorno



Slika 11. Mekotkivne kefalometrijske točke (6):

G' – mekotkivna projekcija Glabelle

P (*Pronasale*) – najanteriornija točka vrha nosa

Sn (*Subnasale*) – spojište kolumele i kožnog dijela gornje usne

SLS (A')

Ls (*Labrale superius*) – najanteriornija točka konveksiteta gornje usne

Stm (*Stomion*) – točka sapojišta gornje i donje usne

Li (*Labrale inferius*) – najanteriornija točka konveksiteta donje usne

ILS (B')

Linije na kefalogramima povezuju točke i upravo prema njima procjenjujemo položaje i odnose struktura čime započinjemo valjani dijagnostički postupak. Najstabilnija referentna linija (namanje se mijenja tokom rasta) je linija prednje kranijalne baze S-N.

Osim točki i linija, u rendgen kefalometrijskoj analizi koristimo kuteve određene trima točkama, a nazive nose prema središnjoj točki kuta (6).

1.3.3.2. Rendgenkefalometrijska analiza

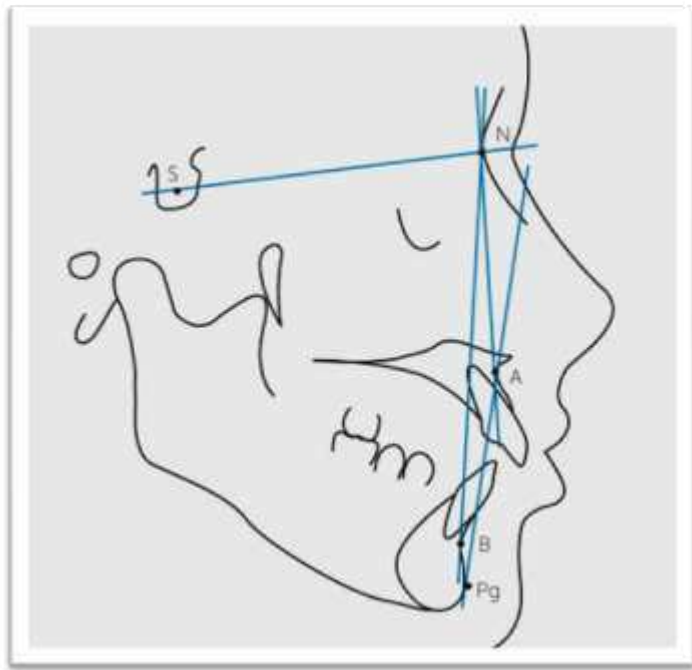
Svrha analize rendgenskih kefalograma je procjena i opis horizontalnih i vertikalnih odnosa funkcionalnih komponenti lica gdje spadaju: lubanja i baza lubanje, maksila i mandibula te maksilarna i mandibularna denticija s pripadajućim alveolarnim nastavcima. To se postiže određivanjem linearnih i angularnih vrijednosti te njihovom usporedbom sa standardima za određenu populaciju (1).

Postoji veći broj načina analiziranja LL kefalograma i većina analiza nosi ime po svom autoru. Kefalometrijska analiza prilagođena hrvatskoj populaciji napravljena je 1982. godine na 200 ispitanika s okluzijom i proporcijama lica blizu idealnih. Zove se Zagreb 82 MOD analiza i s njom su određene referentne vrijednosti sagitalnih i vertikalnih odnosa čeljusti, položaja i nagiba zubi te odnosa mekih tkiva (6, 29). Nadalje, opisat će se spomenuta analiza.

- Određivanje sagitalnih odnosa u Zagreb 82 MOD analizi (6, 15):
 1. Kut konveksiteta koštanih struktura lica – vanjski kut produžetka linije N-A i A-Pog (-2.5° - -8.5°): veći kut – konveksan profil, manji kut – konkavan profil;
 2. SNA – kut maksilarnog prognatizma (77.5° – 84.5°): položaj maksile u odnosu na prednju kranijalnu bazu (slika 12.);
 3. SNB – kut mandibularnog prognatizma (75.5° – 84.5°): položaj mandibule u odnosu na prednju kranijalnu bazu (slika 12.);
 4. ANB – kut skeletne klase (0.5° - 4.5°): određuje sagitalni međučeljusni odnos. Smanjene vrijednosti označavaju klasu III, povećane klasu II (slika 12.);
 5. Wits procjena (-1 - 3 mm): za razliku od ANB kuta Wits je linearna mjera skeletne klase dobivena iz udaljenosti između okomica povučениh iz točaka A i B na okluzalnu ravninu. Smanjene vrijednosti označavaju klasu III, povećane klasu II.

- Određivanje vertikalnih odnosa u Zagreb 82 MOD analizi (6, 15):
 1. Kut inklinacije maksile na kranijalnu bazu – N-S:ANS-PTM (6° - 13°): obrazac rasta maksile. Povećane vrijednosti – skeletni duboki zagriz, smanjene vrijednosti – skeletni otvoreni zagriz;
 2. Kut inklinacije mandibule na kranijalnu bazu – N-S:Me-Go (26° - 38°): obrazac rasta mandibule. Povećane vrijednosti – skeletni otvoreni zagriz; smanjene vrijednosti – duboki zagriz;
 3. Međučeljusni kut – ANS-PTM:Me-Go (20° - 30°): međuodnos rotacijskog rasta maksile i mandibule. Smanjene vrijednosti – konvergentni odnos (skeletni duboki zagriz), povećane vrijednosti – divergentni odnos (skeletni otvoreni zagriz), unutar referentnih vrijednosti – čeljusti rastu paralelno;
 4. Mandibularni kut – MeGoAr (122.5° - 132.5°): obrazac rasta mandibule gdje možemo N-Go linijom podijeliti kut u dva segmenta i ako je gornji veći riječ je o horizontalnom obrascu rasta i obrnuto o vertikalnom obrascu rasta;
 5. Zglobni kut – S-Ar-Go (134.5° - 144.5°): određuje odnos ramusa mandibule prema kranijalnoj bazi;
 6. Björkov poligon – suma kuta kranijalne baze, zglobnog i mandibularnog kuta (385° - 395°). Opisuje obrazac rasta mandibule.

- Analiza položaja inciziva u Zagreb 82 MOD analizi (6, 15):
 1. Kut inklinacije gornjih inciziva na skeletnu bazu maksile – $\underline{1}$:Sp-PTM (106° – 117°) ili donjih inciziva na skeletnu bazu mandibule – 1:M-Go (86° – 98°).
Određuje protruziju ili retruziju gornjih i/ili donjih inciziva;
 2. Kut inklinacije gornjih inciziva na skeletnu bazu maksile – $\underline{1}$:Sp-PTM (106° – 117°) ili kut inklinacije donjih inciziva na skeletnu bazu mandibule – 1:M-Go (86° - 98°). Protruzija ili retruzija gornjih i/ili donjih inciziva na skeletne baze čeljusti;
 3. Interincizalni kut – $\underline{1}$ -1(125° – 137°). Manji kut ukazuje na protruziju gornjih i/ili donjih inciziva dok veći kut ukazuje na retruziju gornjih i/ili donjih inciziva.



Slika 12. Prikaz kuteva SNA, SNB i ANB (30)

1.4. Malokluzije klase III

Anomalije u klasi III su najčešće udružene s meziokluzijom i obrnutim odnosom sjekutića, međutim, okluzalni odnosi nisu presudni za procjenu skeletne anomalije.

Anomalija postoji i kod osoba koje imaju normalnu okluziju (klasa I po Angleu).

Disproporcija u odnosu i veličini obje čeljusti progredira tokom rasta i razvoja pojedinca mjenjajući izgled lica (31).

1.4.1. Prevalencija i etiologija malokluzija klase III

Prevalencija klase III uvelike varira unutar svjetske populacije (1% - 14%), a najučestalija je među azijatima (32).

Pojavnost klase III povezuje se kako s genetskim tako i okolišnim čimbenicima. Dokaz genetskog utjecaja možemo pratiti u Habsburškoj obitelji monarha gdje od 40 članova obitelji njih čak 33 pokazuje karakteristike klase III (33). Proučavajući 21 par jednojajčanih i 15 parova dvojajčanih blizanaca, Marković M. (1983. godine) ukazuje na dominantan utjecaj nasljeđa u etiologiji malokluzija klase III (34).

Okolišni faktori povezani s etiologijom klase III su povećane tonzile, teškoće s nazalnim disanjem, kongenitalne anatomske abnormalnosti, bolesti hipofize, hormonske

nepravilnosti, nepodesne navike, ozljede, prerani gubitak mliječnih zubi i ektopična erupcija zubi.

Ostali faktori koji doprinose razvoju malokluzija u klasi III su veličina i položaj kranijalne baze, maksile i mandibule, artikulacija temporomandibularnog zgloba, položaji foramena magna ili kralježnice, habitualni položaji glave (35).

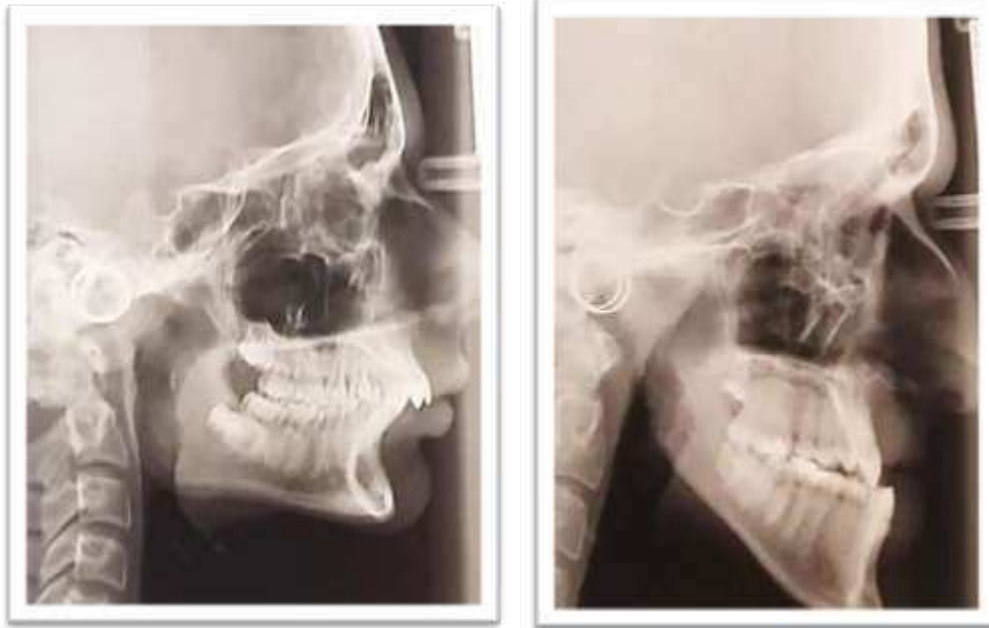
Položaj i oblik mandibule određen je smjerom rasta koji se primarno odvija na stražnjem zidu ramusa i u kondilima mandibule, ali ovisi i o obrascu rasta čitavog nazomaksilarnog kompleksa (maksile). Glavni vektori mandibularnog rasta su prema natrag i gore (smjer koštane remodelacije ramusa i kondila) (15).

1.4.2. Kefalometrijske karakteristike klase III

Smjer rasta mandibule može biti normalan (neutralan) ili se pri rastu može rotirati prema naprijed ili prema natrag. Određujemo ga procjenom kefalometrijskih parametara kao što su mandibularni kut, međučeljusni kut i Björkov poligon te odnosima prednje i stražnje visine lica (15).

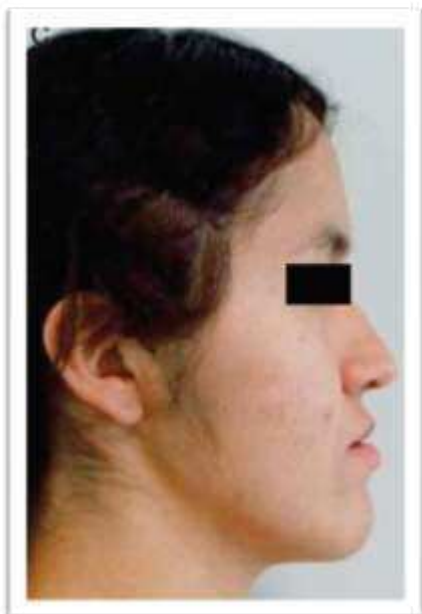U slučaju anteriorne rotacije mandibule (slika 13.) smjer rasta kondila je naprijed i gore, mandibularni kut je uglavnom manji od 90° , primjetna je inklinacija simfize prema naprijed, smanjena donja trećina lica i povećan interincizalni kut (15).

Kod posteriorne rotacije mandibule (slika 13.) smjer rasta kondila je prema natrag i gore, mandibularni kut je doseže vrijednosti do 180° , primjetna je inklinacija simfize prema natrag, povećana je donja trećina lica sa smanjenim vrijednostima interincizalnog kuta (15).



Slika 13. Slijeva na desno: anteriorna rotacija mandibule i posteriorna rotacija mandibule (15)

Malokluzije klase III karakterizirane su specifičnim dentoalveolarnim i skeletnim nalazom. Facijalni profil takvih pacijenata je manje ili više naglašenog konkavnog oblika(slika 14.) (6).



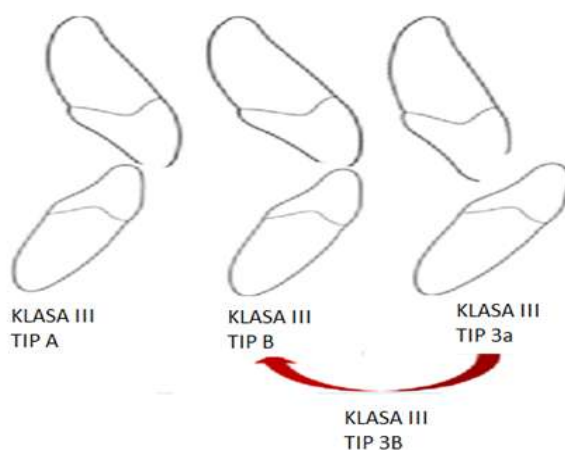
Slika 14. Konkavni profil pacijenta sa skeletnom klasom III (36)

Istraživanje o procjeni facijalnih uzoraka i sagitalnih odnosa dentalnih lukova u djece pokazalo je da djeca sa skeletnom klasom III u većini slučajeva imaju i dentalnu klasu III (Angleova klasifikacija), ali čak 48% djece imalo je dentalnu klasu I dok je svega 1.35% djece imalo klasu II (37).

Dentoalveolarne anomalije u klasi III mogu se razlikovati u položaju inciziva (BSI – British Standar Incisor Classification, 1983.godina) pa ih svrstavamo unutar tri grupe (slika 15.) (38):

- Klasa III, tip 1: pozitivan pregriz manji od 2 mm
- Klasa III, tip 2: *tête-à-tête* odnos inciziva
- Klasa III, tip 3a: negativni pregriz

Klasa III, tip 3b: negativni pregriz, ali pacijent može postaviti incizive u položaj *tête-à-tête* (pseudoklasa)



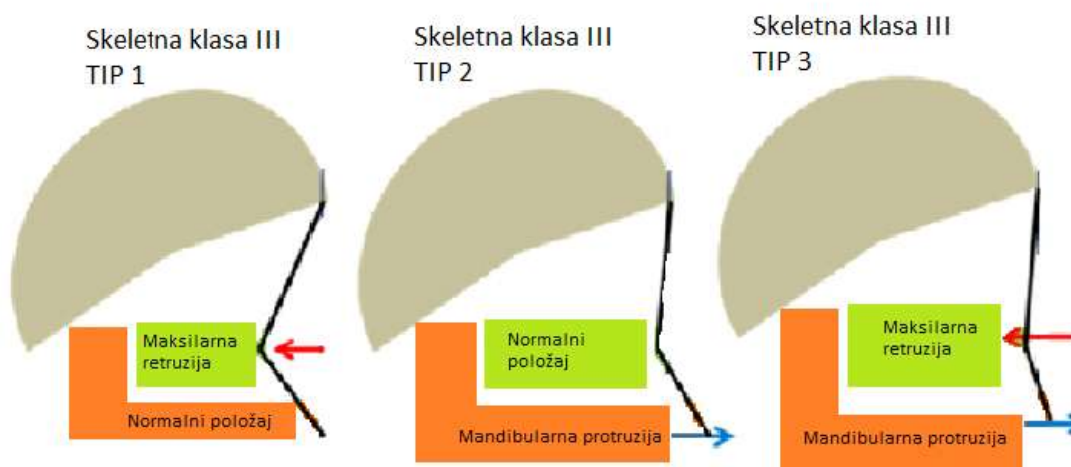
Slika 15. *British Standard Incisor Classification* (38)

Različite položaje frontalnih zubi Želimir Muretić i sur. u svom istraživanju na hrvatskoj populaciji s malokluzijom klase III objašnjavaju kao dentoalveolarnu prilagodbu skeletnoj klasi. Rezultati tog istraživanja pokazali su protruziju gornjih inciziva i značajno manji kut inklinacije donjih inciziva prema bazi mandibule u ispitanika s klasom III u odnosu na ispitanike s klasom I, što za posljedicu ima povećan interincizalni kut. Također, linearne vrijednosti položaja gornjih inciziva prema apikalnoj bazi gornje čeljusti pokazuju povećane vrijednosti dok su donji sjekutići u retruziji u odnosu na apikalnu bazu mandibule (39).

Doktorska disertacija Vladimira T. Sinobada daje nam uvid u razlike položaja inciziva između ispitanika s klasom I i klasom III. Udaljenost vestibularnih površina gornjih centralnih inciziva od linije N - A značajno je veća kod ispitanika sa mandibularnim prognatizmom što ukazuje na protruziju gornjih sjekutića tipičnu za ovu anomaliju. Vrijednosti vertikalnog i horizontalnog prijeklopa sjekutića pokazuju značajne razlike između ispitivanih grupa. U grupi ispitanika s mandibularnim prognatizmom srednje vrijednosti vertikalnog prijeklopa sjekutića i horizontalnog prijeklopa sjekutića su negativne ukazujući da većina ispitanika ima određeni stupanj prednjeg otvorenog zagrizu i obrnuti prijeklop sjekutića (31).

Mageet A.O., podijelio je skeletnu klasu III u tri podklase s obzirom na skeletnu etiologiju anomalije (slika 16.) (38):

- Skeletna klasa III - tip 1: maksilarna retruzija (posteriorni položaj maksile u odnosu na mandibulu)
- Skeletna klasa III - tip 2: mandibularna protruzija (anteriorni položaj mandibule u odnosu na maksilu)
- Skeletna klasa III - tip 3: kombinacija maksilarne retruzije i mandibularne protruzije



Slika 16. Skeletna podjela klase III (38)

Istraživanja literature pokazuju da su 75% anomalija klase III posljedica skeletne neravnoteže koja se manifestira deficijentnim rastom maksile (19% - 37%), ekscesivnim rastom mandibule (19% - 40%) ili kombinacijom neadekvatnog rasta obje čeljusti (15% - 34%) (40).

Podjela klase III malokluzija objavljena u časopisu "The Journal of clinical pediatric dentistry" 2008. godine temelji se na Angleovoj dentoalveolarnoj klasifikaciji, kombinaciji Steinerove, Jacobsonove i McNamarine rendgen kefalometrijske analize. Izračunate kefalometrijske karakteristike pseudoklase III pokazuju vrijednosti ANB kuta koje odgovaraju klasi I dok Wits procjena varira od -2 do 2 mm. U slučaju maksilarnog retrognatizma ili mandibularnog prognatizma N-S:Me-Go je kod pokrovnog zagriža manji od 20° dok je kod otvorenog veći od 30°, a Wits procjena varira od -2 do -7 mm. U kombinaciji retrognate maksile i prognate mandibule razlika od prethodnih slučajeva je samo u Wits procjeni koja ovdje varira od -6 do -10 milimetara (32).

Rak D. i Muretić. Ž. anomalije progenijskog kompleksa (klase III) podijelili su u pet skeletnih tipova i odredili njihovu učestalost na uzorku od 89 ispitanika. Na najvećem broju ispitanika ustanovljena je kombinacija maksilarnog retrognatizma i mandibularnog prognatizma (32.6%), bimaksilarni prognatizam s predominantnim rastom mandibule ustanovljen je na 22.5% ispitanika, maksilarni retrognatizam s mandibularnim normognatizmom prisutan je u 19.1% ispitanika, maksilarni normognatizam s udruženim mandibularnim prognatizmom prisutan je u 14.6% ispitanika, bimaksilarni retrognatizam s predominantnim rastom maksile prisutan je u 22.2% ispitanika (41).

U drugom istraživanju na hrvatskoj populaciji s klasom III malokluzija Muretića Ž. i sur. navodi se prosječna vrijednost SNB kuta od 83.46°, ANB kuta -2.33° te SNA kuta od 81.12° (39).

Istraživanje napravljeno u Brazilu na ispitanicima s klasom III starosti 6 - 16 godina pomoću serijskih LL - kefalograma analiziranih McNamarinom metodom pokazalo je da način koštanog remodeliranja mandibule dovodi do tupljeg mandibularnog kuta (MeGoAr) i povećanja dužine tijela mandibule. Također, maksilarni retrognatizam, iako prisutan, doprinosi vrlo malo samoj etiologiji klase III ili razvoju anteroposteriornih diskrepanci obje čeljusti. Razlika klase III kod muškaraca i žena očituje se u većoj mandibuli kod muškaraca iz čega proizlazi veće odstupanje od referentnih vrijednosti u muškaraca i dodatno pogoršanje

s povećanjem dobi. Prisutan je manji ANB kut, nešto manji SNA kut i puno veći SNB kut. Pojačan je rast visine donje trećine lica (42).

U još jednom od istraživanja gdje je korištena analiza po McNamari, mandibula pacijenata s klasom III značajno je više položena anteroposteriorno u usporedbi s kontrolnom skupinom s klasom I. I u ovom istraživanju mandibularni kut (MGoAr) je dokazano tuplji kao što je i povećana dužina tijela mandibule. Gornja usna položena je posteriornije kao posljedica posteriornije položenih maksilarnih komponenti u klasi III. Nadalje, ne postoji značajna razlika u dužini kranijalne baze (S-N) između klase III i klase I. Posteriorna visina lica (S-Go) i ramusa mandibule (Ar-Go) pokazala se većom u klasi III dok su ANB kut i Wits procjena pokazale smanjene vrijednosti. U pravilu su kefalometrijske točke B i Pog postavljene uvijek anteriornije kod pacijenata s klasom III što rezultira i povećanim SNB kutem (43).

Sljedeće istraživanje također orijentirano na razlike između kefalometrijskih parametara kranijalne baze skeletne klase I i klase III malokluzija provedeno je na 60 ispitanika starosti 6 - 12 godina. Rezultati istraživanja pokazuju da je prosječna vrijednost ukupne dužine kranijalne baze kod djece sa skeletnom klasom III bila manja nego kod djece sa skeletnom klasom I, ali ta razlika nije bila statistički značajna. I ovdje su ispitanici s klasom III malokluzije pokazali smanjene vrijednosti ANB kuta (44).

O razlikama u dužini donje čeljusti i kefalometrijskim karakteristikama mješovite denticije između skeletne klase III i I napravljeno je istraživanje također na 60 ispitanika starosti 6 - 12 godina. Jedina statistički značajna razlika između dvije skupine ispitanika bila je u proporcionalnim odnosima ukupne dužine donje čeljusti (Co-Gn) naspram ukupne dužine kranijalne baze (N - najanteriornija točka foramena magnuma) i gornje čeljusti (Co-A) te u proporcionalnim odnosima ukupnih dužina donje naspram gornje čeljusti (45).

U kefalometrijskoj analizi srednje trećine lica kod osoba s mandibularnim prognatizmom (podtip II i III klase III) dobiveni su rezultati koji su pokazali da su kefalometrijski parametri srednjeg dijela lica kao što su efektivna dužina maksile i tvrdog nepca te kut između tvrdog i mekog nepca manji kod divergentnog oblika mandibularnog prognatizma nego kod konvergentnog oblika i eugnatih pacijenata. Kut SNA pokazao se značajno manjim kod oba oblika mandibularnog prognatizma u usporedbi s eugnatom kontrolom skupinom (46).

Najveće razlike u kefalometrijskoj analizi ispitanika s klasom I i klasom III uočavaju se u vrijednostima ukupne prednje visine (N-Me), donje prednje visine lica (ANS-Me), dužini ramusa mandibule (Ar-Go) i dužini tijela mandibule (Go-Me) koje su značajno veće u eksperimentalnoj grupi (ispitanici s klasom III) (linearne varijable). Posebno visoke razlike utvrđene su u vrijednostima kuteva SNB, ANB (koji u eksperimentalnoj grupi ima negativnu vrijednost), ArGoMe, NGoMe, Björkovog poligona i kuta skeletnog konveksiteta lica NAPg (angularne varijable) (31).

U istraživanju u kojima je korištena analiza Zagreb 82 MOD, ispitanici s klasom III pokazali su značajno manju vrijednost kuta SNA i značajno veću vrijednost kuta SNB, ali je analiza pojedinih tipova anomalija klase III pokazala da ovaj kut (SNB) u nekih tipova klase III može imati normalne vrijednosti. Kod anomalija progenijskog kompleksa utvrđen je značajno manji ANB kut (41).

Rast mandibule nastavlja se nakon završetka rasta maksile, posebno u muškoj populaciji kako su zaključili Ochoa BK i Nanda RS. 2004. godine na temelju uočenog kontinuiranog povećanja SNB kuta (47).

2. CILJ I HIPOTEZA ISTRAŽIVANJA

Cilj ovog istraživanja bio je utvrditi kefalometrijske osobitosti ispitanika sa skeletnom klasom III.

Specifični ciljevi ovog istraživanja su:

1. Utvrditi učestalost maksilarnog retrognatizma u pacijenata s klasom III;
2. Utvrditi učestalost mandibularnog prognatizma u pacijenata s klasom III;
3. Utvrditi vertikalnu klasifikaciju pacijenata sa skeletnom klasom III;
4. Utvrditi postojanje i učestalost dentalne kompenzacije u pacijenata sa skeletnom klasom III.

Hipoteze ovoga istraživanja su:

1. U istraživanoj populaciji najčešći kefalometrijski nalaz je mandibularni prognatizam;
2. Ispitanici najčešće imaju vertikalni obrazac rasta;
3. Najčešći položaj inciziva u ispitanika s klasom III je protruzija gornjih i retruzija donjih inciziva.

3. MATERIJALI I METODE

Kako bismo odredili kefalometrijska obilježja pacijenata sa skeletnom klasom III, u ovo retrospektivno istraživanje uključili smo latero - lateralne kefalograme pacijenata s profilom koji je upućivao na podležecu skeletnu klasu III koji su posjetili rendgenski laboratorij 3D - Dent u Splitu u razdoblju od 1. siječnja 2013. - 1. travnja 2018. godine. Kraniogrami su napravljeni po standardnom protokolu snimanja aparatom Vatech i3D - Green s pripadajućim CEPH nastavkom, uz pokretni, skenirajući senzor i vrijeme snimanja od 4 sekunde (do 99 kV i 15 mA).

Analiza Zagreb 82 MOD analiza i Wits procjena napravljena je u programu AudaxCeph (Audax, Ljubljana, Slovenija) na 60 kefalograma. Iz daljnjeg istraživanja isključeni su ispitanici kojima kefalometrijskom analizom nije potvrđena skeletna klasa III. Rezultati rendgen kefalometrijske analize su statistički obrađeni.

3.1. Statistički postupci

U statističkoj analizi korištena je deskriptivna statistika. Svi podaci obrađeni su u statističkom paketu GraphPad Prism 7 (GraphPad Software, La Jolla, USA) uz razinu statističke značajnosti postavljenu na 95% ($P < 0,05$) te u programu Microsoft Excel 2007 (Microsoft, Redmond, Washington, USA).

4. REZULTATI

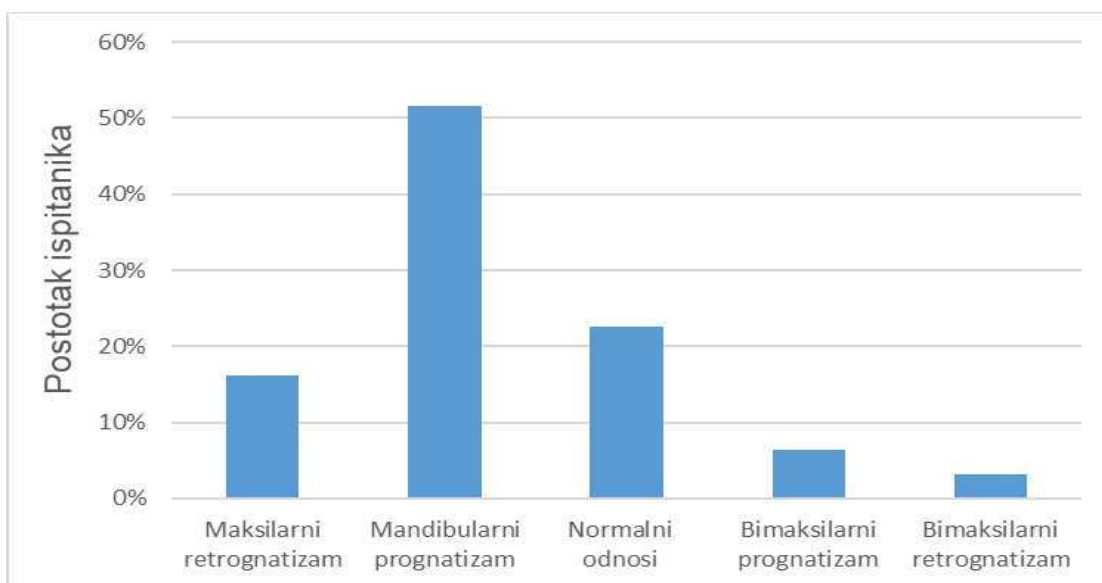
U istraživanje je uključen 31 latero - lateralni kefalogram ispitanika sa skeletnom klasom III prethodno utvrđenom Zagreb 82 MOD analizom i Wits procjenom. Skeletna klasa konačno je potvrđena na temelju ANB kuta. Od 31 ispitanika 19 (61.29%) su bile djevojčice, a 12 (38.70%) dječaci (tablica 1.). Dob ispitanika varirala je od 10 – 17 godina. Srednja dob djevojčica iznosila je 13 godina i 3 mjeseca (13.26) uz standardnu devijaciju (SD) od 1.51. Srednja dob dječaka iznosila je 13 godina uz SD od 1.2. Ukupna srednja dob iznosila je 13 godina i 2 mjeseca (13.16) uz SD od 1.39.

Tablica 1. Broj ispitanika po dobi i spolu

Dob	Spol	
	M	Ž
	N (%)	N (%)
10	1 (3.22)	1 (3.22)
11	2 (6.45)	2 (6.45)
12	2 (6.45)	4 (12.90)
13	3 (9.67)	5 (16.12)
14	0 (0)	3 (9.67)
15	3 (9.67)	1 (3.22)
16	1 (3.22)	1 (3.22)
17	0 (0)	2 (6.45)

Vrijednosti su izražene kao cijeli broj i postotak.

Analizom u sagitalnoj ravnini (kutevi SNA i SNB), utvrđeno je pet različitih skupina sagitalnih položaja maksile i mandibule u ispitanika sa skeletnom klasom III: maksilarni retrognatizam i normalan položaj mandibule (MR), mandibularni prognatizam i normalan položaj maksile (MP), bimaksilarni prognatizam (BP) i bimaksilarni retrognatizam (BR) (slika 17.). Peta skupina ispitanika imala je sagitalni položaj maksile i mandibule unutar referentnih vrijednosti (normalni odnosi – NO). Najviše ispitanika pokazalo je položaje MP ili MR od čega je 5 (16.12%) ispitanika imalo MR, a 16 (51.61%) MP. Čak 7 ispitanika (22.58%) pokazuje normalni sagitalni položaj dvije čeljusti.



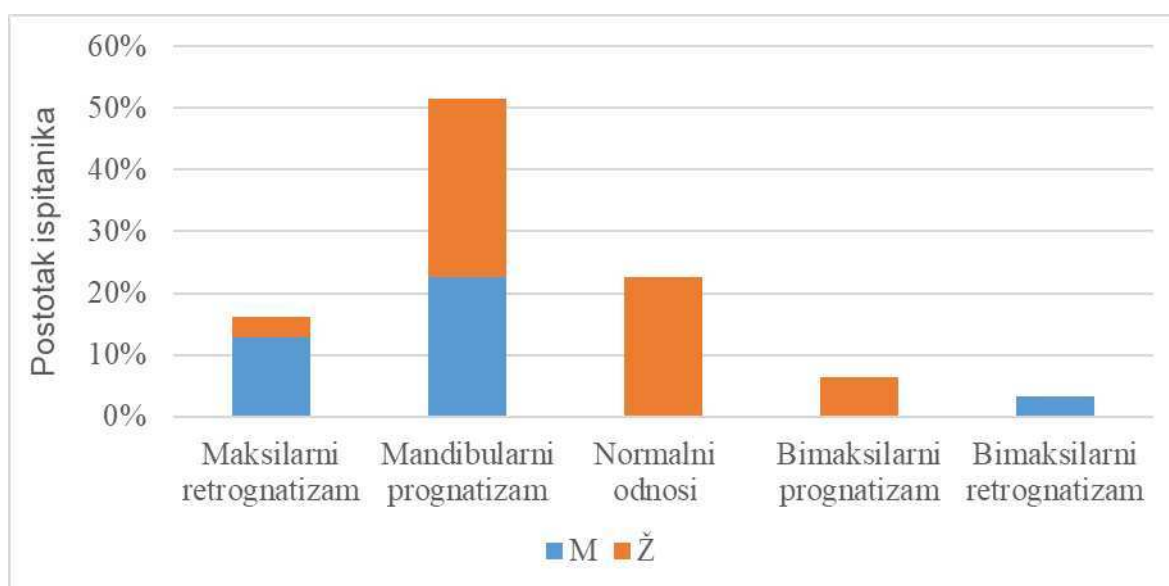
Slika 17. Sagitalni položaji čeljusti ispitanika u skeletnoj klasi III

U djevojčica je najčešće odstupanje sagitalnog položaja maksile i/ili mandibule bio mandibularni prognatizam (29.03% svih ispitanika, 47.36% djevojčica), a u 7 slučajeva (22.58% svih ispitanika, 36.84% djevojčica) normalan odnos unutar referentnih vrijednosti, dvije (6.45% svih ispitanika, 10.52% djevojčica) su pokazale bimaksilarni prognatizam (tablica 2. i slika 18.). Analiza LL kefalograma dječaka pokazala je najveći postotak ispitanika s mandibularnim prognatizmom – 7 ispitanika (22.58% svih ispitanika, 58.33% dječaka) te maksilarnim retrognatizmom – 4 ispitanika (12.90% svih ispitanika, 33.33% dječaka) (tablica 2. i slika 18.).

Tablica 2. Učestalost sagitalnih položaja čeljusti po spolu

Sagitalni položaj čeljusti	M	Ž
	N (%)	N (%)
Maksilarni retrognatizam	4 (12.90)	1 (3.22)
Mandibularni prognatizam	7 (22.58)	9 (29.03)
Normalni odnosi	0 (0)	7 (22.58)
Bimaksilarni prognatizam	0 (0)	2 (6.45)
Bimaksilarni retrognatizam	1 (3.22)	0 (0)

Vrijednosti su izražene kao cijeli broj i postotak.



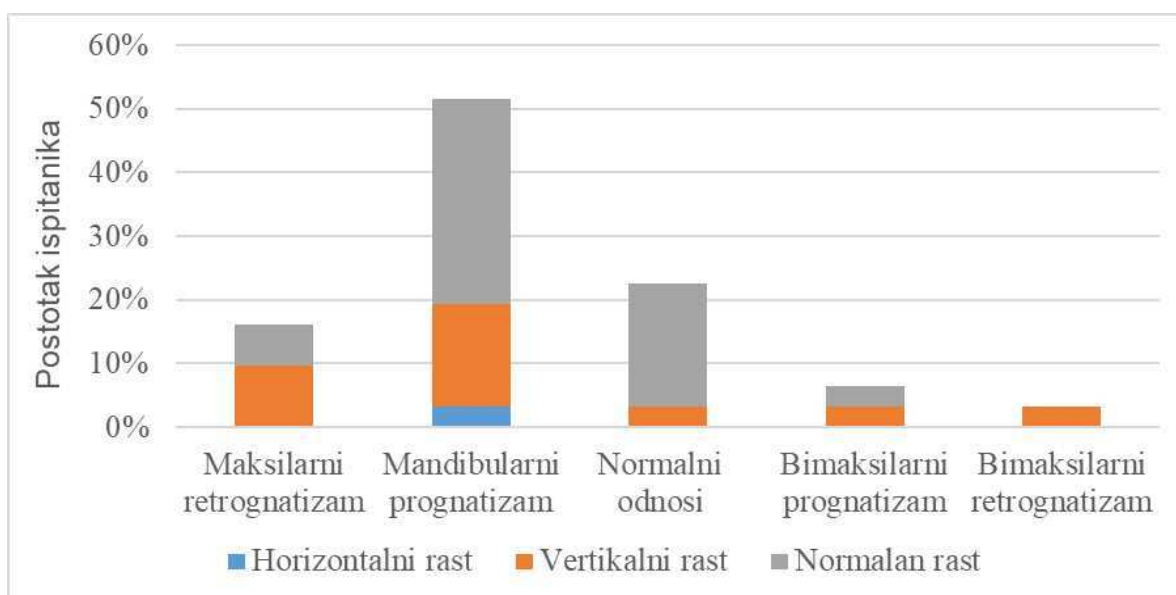
Slika 18. Sagitalni položaj čeljusti ispitanika po spolu

U 11 ispitanika (35.45%) utvrđen je povećan međučeljusni kut. Tek je jedan ispitanik pokazao smanjen međučeljusni kut (3.22%), a kod njega je utvrđen i mandibularni prognatizam. Čak 19 ispitanika pokazuje normalan obrazac rotacijskog rasta čeljusti (61.27%) (tablica 3. i slika 19.).

Tablica 3. Učestalost obrazaca rasta čeljusti

Sagitalni položaj čeljusti	Horizontalni rast	Vertikalni rast	Normalni rast
	N (%)	N (%)	N (%)
Maksilarni retrognatizam	0 (0)	3 (9.67)	2 (6.45)
Mandibularni prognatizam	1 (3.22)	5 (16.12)	10 (32.25)
Normalni odnosi	0 (0)	1 (3.22)	6 (19.35)
Bimaksilarni prognatizam	0 (0)	1 (3.22)	1 (3.22)
Bimaksilarni retrognatizam	0 (0)	1 (3.22)	0 (0)

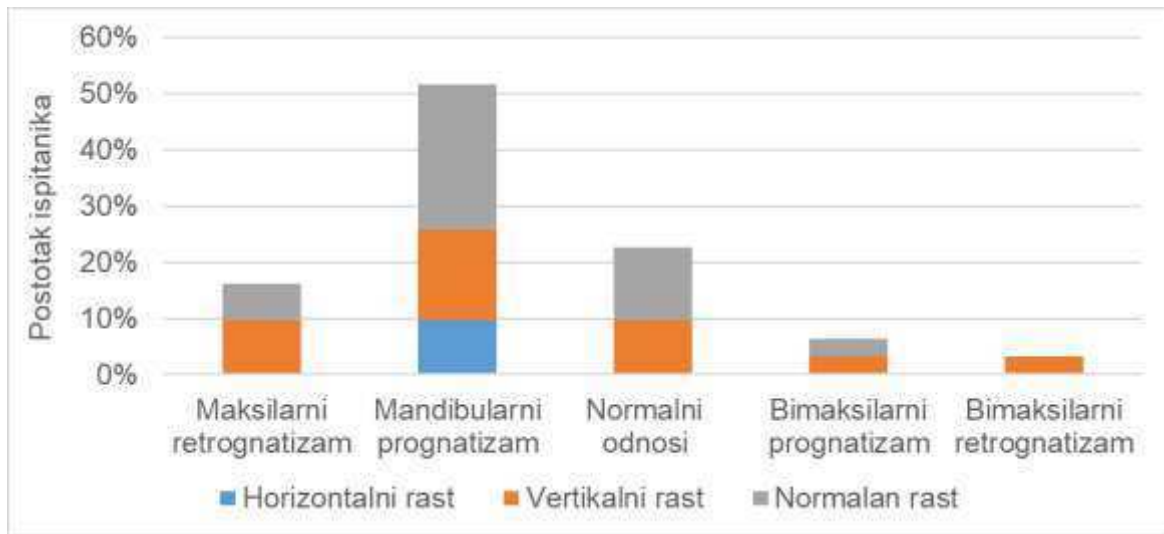
Vrijednosti su izražene kao cijeli broj i postotak.



Slika 19. Prikaz obrazaca rasta po sagitalnim položajima čeljusti određen međučeljusnim kutem

U 13 ispitanika utvrđen je vertikalni obrazac rasta (41.90%) određen Björkovim poligonom. Čak 15 ispitanika (48.37%) imalo je vrijednosti Björkovog poligona unutar

referentnih vrijednosti. Tek 3 ispitanika (9.67%) imali su smanjene vrijednosti Björkovog poligona (slika 20.).



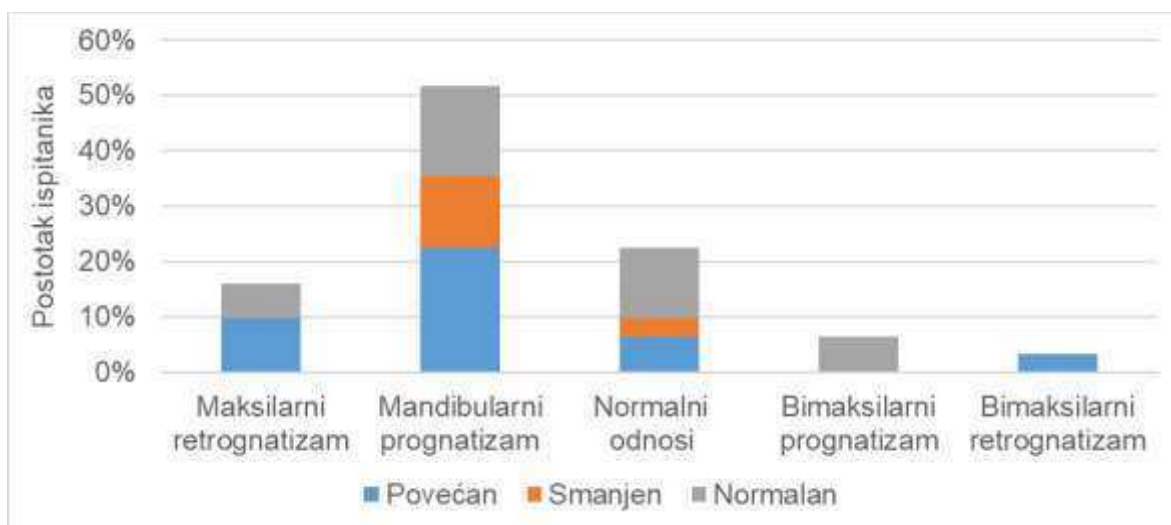
Slika 20. Prikaz obrazaca rasta mandibule mjeren sumom triju kuteva (Björkov poligon)

Interincizalni kut bio je povećan u 41.92% ispitanika (13 ispitanika), a smanjen u 5 ispitanika (16.12%), a u preostalih 13 ispitanika (41.92%) unutar referentnih vrijednosti (tablica 4. i slika 21.).

Tablica 4. Učestalost raznih vrijednosti interincizalnog kuta u različitim sagitalnim položajima čeljusti

Sagitalni položaj čeljusti	Interincizalni kut		
	Povećan N (%)	Smanjen N (%)	Normalan N (%)
Mandibularni prognatizam	3 (9.67)	0 (0)	2 (6.45)
Maksilarni retrognatizam	7 (22.58)	4 (12.90)	5 (16.12)
Normalni odnosi	2 (6.45)	1 (3.22)	4 (12.90)
Bimaksilarni prognatizam	0 (0)	0 (0)	2 (6.45)
Bimaksilarni retrognatizam	1 (3.22)	0 (0)	0 (0)

Vrijednosti su izražene kao cijeli broj i postotak.



Slika 21. Prikaz vrijednosti interincizalog kuta kod različitih sagitalnih položaja čeljusti

Inklinaciju gornjih inciziva na skeletnu bazu maksile unutar referentnih vrijednosti ima 24 ispitanika (77.40%) od kojih je 10 (32.25% svih ispitanika) ispitanika s mandibularnim prognatizmom. Normalnu inklinaciju donjih inciziva na skeletnu bazu mandibule ima tek 9 ispitanika (29.02% svih ispitanika), od kojih 8 (25.80% svih ispitanika) također pokazuje mandibularni prognatizam.

Niti jedan ispitanik nije imao protruziju donjih inciziva, ali je čak njih 22 imalo retruziju donjih inciziva (70.94% svih ispitanika).

U dvoje ispitanika uočena je i retruzija gornjih inciziva (6.45% svih ispitanika) (tablica 5. i slika 22.).

Tablica 5. Učestalost inklinacije gornjih (GI) i donjih (DI) na skeletne baze maksile i mandibule

Sagitalni položaj čeljusti	Retruzija		Protruzija		Normalan položaj	
	N (%)		N (%)		N (%)	
	GI	DI	GI	DI	GI	DI
Mandibularni prognatizam	0 (0)	5 (16.12)	0 (0)	0 (0)	5 (16.12)	0 (0)
Maksilarni retrognatizam	2 (6.45)	8 (25.80)	4 (12.90)	0 (0)	10 (32.25)	8 (25.80)
Normalni odnosi	0 (0)	6 (19.35)	0 (0)	0 (0)	7 (22.58)	1 (3.22)
Bimaksilarni prognatizam	0 (0)	2 (6.45)	0 (0)	0 (0)	2 (6.45)	0 (0)
Bimaksilarni retrognatizam	0 (0)	1 (3.22)	1 (3.22)	0 (0)	0 (0)	0 (0)

Vrijednosti su izražene kao cijeli broj i postotak.

Tipičnu dentalnu kompenzaciju u klasi III (retruzija donjih inciziva i protruzija gornjih inciziva) pokazao je jedan ispitanik (3.22%) koji je ujedno imao vertikalni obrazac rasta.

5. RASPRAVA

Rezultati ovoga istraživanja pokazali su pet kombinacija položaja dviju čeljusti u skeletnoj klasi III: mandibularni prognatizam i normalan položaj maksile (MP) u 51.61% ispitanika, maksilarni retrognatizam i normalan položaj mandibule (MR) u 16.12% ispitanika, bimaksilarni prognatizam (BP) u 6.45% ispitanika, bimaksilarni retrognatizam (BR) u 3.22% ispitanika te normalne sagitalne odnose (NO) u 22.58% ispitanika.

U istraživanju Raka D. i Muretića. Ž. (41) od 89 ispitanika njih 33% pokazuje MP ili MR dok u našem istraživanju na 31 ispitaniku njih 67.73% pokazuje jednu od dvije navedene sagitalne kombinacije. Također, u našem istraživanju nije bila prisutna niti jedna kombinacija MP i MR, dok Rak D. u svome navodi imenovanu kombinaciju te u istom istraživanju prisutnost BP i BR raste do čak 40% dok su te dvije sagitalne kombinacije u našem istraživanju prisutne u 9.67% slučajeva. Razlici u dobivenim podacima vjerojatno je uzrok mali broj ispitanika u našem istraživanju.

Vertikalni obrazac rasta, u našem istraživanju, mjeren međučeljusnim kutem pokazalo je 35.45% ispitanika dok je više od pola (61.27%) ispitanika ipak pokazalo normalan obrazac rasta. Istraživanje E.C.Guyera (48) pokazalo je značajno veće vrijednosti međučeljusnog kuta, a time i vertikalnog obrasca rasta u pacijenata s klasom III (84.4% - 90.5%).

V. Sinobad proučavajući Björkov poligon zaključuje da u klasi III prevladava vertikalni obrazac rasta (31) dok je u našem istraživanju 48.37% ispitanika pokazalo normalan obrazac rasta, a 41.90% ispitanika vertikalni obrazac rasta, što je usporedivo s navedenim istraživanjem.

U istraživanju na djeci i adolescentima s klasom III malokluzija (48) te onom o dentoalveolarnoj prilagodbi na klasu III (39) zaključeno je da su gornji incizivi (GI) u naglašenoj protruziji, međutim rezultati našeg istraživanja pokazuju kako većina ispitanika (njih 77.40%) pokazuje normalnu inklinaciju GI u klasi III. Drugo istraživanje navodi i retruziju DI kao najčešći nalaz (39) što odgovara i rezultatima našeg istraživanja gdje čak 22 ispitanika (70.94%) pokazuju retruziju DI.

U našem istraživanju usporedili smo i učestalost inklinacije inciziva - dentalne kompenzacije - tipične za klasu III (retruzija DI i protruzija GI) s pojavom pojedinih obrazaca rasta čeljusti gdje bi tipičan rast za klasu III trebao biti vertikalni obrazac rasta (30, 48).

Tipična inklinacija sjekutića u klasi III malokluzija prisutna je u položajima MP i BP gdje je protruzija GI prisutna u 6.12%, a retruzija DI u 29.02%. Najučestaliji među njima (koji se javlja u položajima MP i BP) je upravo vertikalni obrazac rasta čeljusti (32.25% svih ispitanika), ali je drugi po učestalosti normalan obrazac rasta čeljusti (19.34% svih ispitanika). Većina ispitanika u sagitalnom položaju MR (16.12% ispitanika) pokazuje vertikalni obrazac rasta čeljusti određen međučeljusnim kutem (60% MR ispitanika) i istovremeno svi ispitanici pokazuju normalnu inklinaciju GI (100% MR ispitanika) te tipičnu retruziju DI (100% MR ispitanika). U sagitalnom položaju MP (51.61% ispitanika) većina ispitanika pokazuje normalan obrazac rasta čeljusti (62.50% MP ispitanika), 50% MP ispitanika pokazuje tipičnu retruziju DI kao i normalnu inklinaciju DI, a 25% MP ispitanika pokazuje tipičnu protruziju GI te čak 62.5% MP ispitanika pokazuje normalnu inklinaciju GI.

Rezultati našeg istraživanja pokazuju kako je iznimno važno provesti pažljivu kefalometrijsku procjenu pacijenata sa skeletnom klasom III budući da empirijske pretpostavke o uzrocima nastanka anomalije nerijetko dovode do pogreške. Naglasak se stavlja na kefalometrijsku obradu svakog pacijenta posebno, jer različita istraživanja često pokazuju oprečne rezultate što se vidi i kod usporedbe našeg istraživanja s ostalima (30, 39, 41, 48). Naposljetku, planiranje i provođenje terapijskog postupka ovisi upravo o postavljanju pravilne dijagnoze na osnovu utvrđivanja skeletnog uzroka anomalije, za što je ključni alat upravo kefalometrijska analiza.

Zaključno, dodatnim istraživanjima potrebno je uključiti veći broj ispitanika sa skeletnom klasom III kako bi se što realnije utvrdila učestalost pojedinih obrazaca rasta čeljusti i položaja inciziva u navedenoj klasi.

6. ZAKLJUČAK

Zaključci izvedeni iz našeg istraživanja su sljedeći:

1. U ispitanika sa skeletnom klasom III najčešći sagitalni položaj čeljusti je mandibularni prognatizam, a drugi po učestalosti je normalan sagitalni položaj;
2. U dječaka i u djevojčica najučestaliji je mandibularni prognatizam, a normalni odnosi čeljusti prisutni su samo u djevojčica;
3. Najveći broj ispitanika pokazao je normalan obrazac rotacijskog rasta lica;
4. Najveći broj ispitanika imao je retruziju donjih inciziva i normalnu inklinaciju gornjih inciziva;
5. Protruzija gornjih inciziva/retruzija donjih inciziva najučestalija je u mandibularnom prognatizmu;
6. Ispitanici s maksilarnim retrognatizmom najčešće su imali vertikalni, a ispitanici s mandibularnim prognatizmom normalan obrazac rasta.

7. POPIS CITIRANE LITERATURE

1. Proffit WR, Fields HW, Sarver DM. Contemporary orthodontics. 4th ed. St. Louis, Mo.: Mosby Elsevier; 2007.
2. Pocket Dentistry. Malocclusion and dentofacial deformity in contemporary society [internet]. Pocket Dentistry; Jul 2016 [citirano 2016 Jul 22]. Dostupno na: <http://pocketdentistry.com/1-malocclusion-and-dentofacial-deformity-incontemporary-society/> Herlich A, Martin BP, Vecchione L, Cladis FP. Anesthesia for Pediatric Dentistry; 2011. 1023-40 p.
3. Andrews LF. The six keys to normal occlusion. *Am J Orthod Dentofacial Orthop.* 1972;62(3): 296-309.
4. Greenberg MA, Prein J. Craniomaxillofacial Reconstructive and Corrective Bone Surgery. New York, NY: Springer; 2002. 38-42.
5. Špalj S, Katalinić A, Varga S, Radica N. Ortodontski priručnik. Rijeka: Medicinski fakultet Sveučilišta u Rijeci; 2012.
6. Tinnemann P, Stöber Y, Roll S, Vauth C, N Willich S, Greiner W. Dental indications for the instrumental functional analysis in additional consideration of health-economic aspects. 2010. doi: 10.3205/hta000084.
7. Zhang F, Suh KJ, Lee KM. Validity of Intraoral Scans Compared with Plaster Models: An In-Vivo Comparison of Dental Measurements and 3D Surface Analysis. *PloS one.* 2016;11(6).
8. Chitra P, Prakash A. Photogrammetry as a tool to aid orthodontic diagnosis and treatment assessment. *Journal of Contemporary Orthodontics.* 2017; 1(2): 46-51.
9. Casaglia A, De Dominicis P, Arcuri L, Gargari M, Ottria L. Dental photography today. Part 1: basic concepts. *J Oral Implantol.* 2015;8(4):122-9. Epub 2017/01/04.
10. Sant'Anna EF, Sant'Anna CF, Marquezan M. Orthodontic approach to treatment of skeletal mandibular asymmetry: A case report. *J Oral Biol Craniofac Res.* 2015.
11. Cericato GO, Freitas PHLd, Bittencourt MAV, Paranhos LR. Reliability, efficacy and reproducibility of the cervical vertebrae maturation index (CVMI). *Biosci J.* 2015;31(1):319-25.
12. Medojević D, Granić M, Katanec D. Cone Beam kompjutorizirana tomografija. *Sonda.* 2010:66-8.

13. Adibi S, Zhang W, Servos T, O'Neill PN. Cone beam computed tomography in dentistry: what dental educators and learners should know. *J Dent Educ.* 2012;76(11):1437-42. Epub 2012/11/13.
14. Muretić Ž, Lauc T, Ferreri S. *Rendgenska kefalometrija.* Zagreb: Školska knjiga; 2014.
15. Pocket Dentistry. Cephalometric radiography [internet]. Pocket Dentistry; Jan 2015 [citirano 2018 Jul 3]. Dostupno s: <https://pocketdentistry.com/14-cephalometric-radiography/>
16. Phulari BS. *History of Orthodontics:* Jaypee Brothers Medical Publishers; 2013. 230-265 p.
17. Meiyappan N, Tamizharasi S, Senthilkumar KP, Janardhanan K. Natural head position: An overview. *J Pharm Bioallied Sci.* 2015;7(2):S424-7. Epub 2015/11/06.
18. Pirelli P, Saponara M, De Rosa C, Fanucci E. Orthodontics and obstructive sleep apnea in children. *The Medical clinics of North America.* 2010;94(3):517-29. Epub 2010/05/11.
19. Abraham D. *History of Cephalometric Analysis – Using Our Heads;* 2017.
20. Derekbair.blogspot. Discovering: da Vinci-Derek [Internet]; Apr 2015 [citirano 2018 Jul 3]. Dostupno s: <http://derekbair.blogspot.hr/2012/04/proportion-of-human-face-leonardo.html>
21. Tekiner H, Acer N, Kelestimur F. Sella turcica: an anatomical, endocrinological, and historical perspective. *Pituitary.* 2015;18(4):575-8. Epub 2014/10/14.
22. Finlay LM. Craniometry and cephalometry: a history prior to the advent of radiography. *Angle Orthod.* 1980;50(4):312-21. Epub 1980/10/01.
23. Britannica TEOE. Cephalic index. Jun 2011 [citirano 2018 Jul 3]. Dostupno s: <https://www.britannica.com/science/cephalic-index>.
24. My cosmetic dentures fit [internet]. Bert Rufenach; [citirano 2018 Jul 3]. Orthocranial occlusion and the Accu-liner system; Dostupno s: <http://www.mycosmeticdenturesfit.com/mycosmeticdenturesfit.com/Orthocranial-occlusion-and-the-Accu-liner-system.html>
25. Krieger G. *Cephalometric regional superimpositions -- digital vs. analog accuracy and precision : 1. the maxilla.* Nova Southeastern University; 2014.
26. Forrai J. *History of X-Ray in Dentistry.* 2007:205-11 p.

27. Hans MG, Palomo JM, Valiathan M. History of imaging in orthodontics from Broadbent to cone-beam computed tomography. *Am J Orthod Dentofacial Orthop.* 2015;148(6):914-21. Epub 2015/12/18.
28. Strujić M. Analiza pogreške u digitalizaciji i obradi kefalograma. Zagreb: University of Zagreb; 2010.
29. Feres MFN, Muniz TS, Andrade SHD, Lemos MDM, Shizue S, Pignatari N. Craniofacial skeletal pattern: is it really correlated with the degree of adenoid obstruction? *Dental Press J Orthod.* 2015; 20(4): 68-75.
30. Sinobad V. Rendgenkranimetrijska evaluacija promena skeletnih i dentalnih odnosa nakon bimaksilarne hirurške korekcije mandibularnog prognatizma [Doktorska disertacija]. Beograd: University of Belgrade; 2016.
31. Kanas RJ, Carapezza L, Kanas SJ. Treatment classification of Class III malocclusion. *J Clin Pediatr Dent.* 2008;33(2):175-85. Epub 2008/01/01.
32. Jaradat M. An Overview of Class III Malocclusion (Prevalence, Etiology and Management). *J Adv Med Med Res;* 2018; 25(7): 1-13.
33. Marković M. Results of a genetic study of triplets with class III malocclusion. *Zahn Mund Kieferheilkd. Zentralbl.* 1983;71:184-90.
34. Takkar S, Takkar RK, Kakar V, Takkar R. Class III Malocclusion: A Challenge in Dentofacial Orthopaedics. *Int J Sci Re.* 2015;4(9): 729-732.
35. Ramírez AE, Valdivia IG, Girón FH, Lugo RR. Surgical-orthodontic treatment in a skeletal class III patient. A case report. *Revista Mexicana de Ortodoncia.* 2016;4(2): 196-203.
36. Silva Filho OG HF, Queiroz APC, Aiello CA. Padrão facial na dentadura decídua: estudo epidemiológico. 2008.
37. Mageet AO. Classification of skeletal and dental malocclusion: Revisited; *StomaEduJ.* 2016;3(2):38-43.
38. Lončar-Rogoznica A, Varga M, Muretić Ž, Mestrovic S, Jurić M. Dentoalveolarna prilagodba u ispitanika s mandibularnim prognatizmom; 2003.
39. Staudt CB, Kiliaridis S. Different skeletal types underlying Class III malocclusion in a random population. *Am J Orthod Dentofacial Orthop.* 2009;136(5):715-21. Epub 2009/11/07.
40. Rak D, Muretić Ž. Rendgenkefalometrijska evaluacija skeletnih kraniofacijalnih tipova. *Acta Stomatol Croat.* 1989;23(3):213-224.

41. Wolfe SM, Araujo E, Behrents RG, Buschang PH. Craniofacial growth of Class III subjects six to sixteen years of age. *Angle Orthod.* 2011;81(2):211-6. Epub 2011/01/07.
42. Farias VC TR, Denardin OVP, Ursi WJS. Early cephalometric characteristics in Class III malocclusion. *Dental Press J Orthod*; 2012;4(12): 680-684.
43. Zdenka M, Stojanović JM, Nikolić P. Rendgen-kefalometrijska procena linearnih i angularnih parametara na bazi lobanje kod dece sa III skeletnom klasom. *Vojnosanitetski pregled.* 2007;64(9):604-10.
44. Stojanović Z, Udović B, Milić J, Nikolić P. Veličina donje vilice kao rani pokazatelj razvoja skeletne klase III. *Vojnosanitetski pregled.* 2008;65(8):589.95.
45. Čutović T., Kozomara R, Radojičić J, Janošević M, Mladenović I, Matijević S. Cefalometrijska analiza srednjeg dela lica kod osoba sa mandibularnim prognatizmom. *Vojnosanitetski pregled.* 2014;71(11):1026–33.
46. Ochoa BK, Nanda RS. Comparison of maxillary and mandibular growth. *Am J Orthod Dentofacial Orthop.* 2004;125(2):148-59. Epub 2004/02/07.
47. Edmund C. Guyer EEEI, James A. McNamara Jr., Rolf G. Behrents. Components of Class III Malocclusion in Juveniles and Adolescents. *Angle Orthod.* 1986.;56:7-30.

8. SAŽETAK

Cilj istraživanja: Utvrditi kefalometrijske karakteristike skeletne klase III u adolescenata.

Materijali i metode: U ovo retrospektivno istraživanje uključeni su kefalogrami ispitanika koji su posjetili Laboratorij za dentalnu radiologiju 3D-Dent u Splitu u razdoblju od siječnja 2013. do travnja 2018. godine. Kraniogrami su napravljeni po standardnom protokolu snimanja aparatom Vatech i3D -Green s pripadajućim CEPH nastavkom. Na odabranim kefalogramima napravljena je kefalometrijska analiza (Zagreb MOD 82 i WITS) u programu AudaxCeph (Audax, Ljubljana, Slovenija).

Rezultati: U ovo istraživanje bilo je uključeno 60 ispitanika starosti od 10 do 17 godina. Iz istraživanja su isključeni ispitanici čiji kefalometrijski nalaz nije pokazao skeletnu klasu III. Preostao je 31 ispitanik, 19 djevojčica (61.29%) i 12 dječaka (38.70%).

U analizi sagitalnog položaja čeljusti, 16 ispitanika (51.61%) pokazalo je mandibularni prognatizam i normalan položaj maksile (MP), sedam ispitanika (22.58%) pokazalo je normalne sagitalne odnose obje čeljusti (NO), pet ispitanika maksilarni retrognatizam i normalan položaj mandibule (MR) (16.12%), dva ispitanika bimaksilarni prognatizam (BP) (6.45%) i jedan ispitanik bimaksilarni retrognatizam (BR) (3.22%). Najviše dječaka, njih sedam (22.58% svih ispitanika) i djevojčica, njih 9 (29.03% svih ispitanika) imalo je mandibularni prognatizam.

Analiza vertikalnih odnosa čeljusti određivanjem međučeljusnog kuta pokazala je da većina ispitanika (19, 61.27%) pokazuje normalan obrazac rasta čeljusti, 11 ispitanika (35.45%) pokazuje vertikalni obrazac rasta dok jedan ispitanik (3.22%) pokazuje horizontalni obrazac rasta. Slični rezultati dobiveni su analizom vrijednosti Björkovog poligona. U MP ispitanika najučestaliji obrazac rasta bio je normalan obrazac rasta (32.25% svih ispitanika, 50% MP ispitanika) dok je u MR i BR ispitanika prevladavao vertikalni obrazac rasta (3.22% - 9.67% svih ispitanika, 60% MR ispitanika i 100% BR ispitanika).

Analiza interincizalnog kuta pokazala je jednak broj ispitanika s normalnim i povećanim interincizalnim kutem (po 41.90%). Analiza inklinacije sjekutića na skeletne baze čeljusti pokazala je da najveći broj ispitanika ima normalan položaj gornjih inciziva - GI (24, 77.40%), a protruziju tipičnu za klasu III pokazuje tek 5 ispitanika (16.12%). Najveći broj ispitanika (22, 70.94%) ipak pokazuje tipičnu retruziju donjih inciziva - DI, a tek 9 ispitanika normalan položaj (29.02%). MP ispitanici u najvećem broju imali su normalan položaj GI (10, 62.50% MP ispitanika), 4 ispitanika pokazuje protruziju (25% MP ispitanika) dok jednak broj ispitanika (po 8, 50% MP ispitanika) pokazuje normalan položaj DI kao i retruziju DI. U slučaju MR ispitanika svi pokazuju normalnu inklinaciju GI i istovremenu retruziju DI (5, 100% MR ispitanika). Retruzija DI ili protruzija GI prisutna je kod MP i BP ispitanika, ukupno 45.14% svih ispitanika. Međutim, samo jedan ispitanik (3.22% ispitanika) pokazao je kombinaciju protruzije gornjih i retruzije donjih inciziva, a ujedno je imao vertikalni obrazac rasta.

Zaključak: U skeletnoj klasi III najučestaliji sagitalni položaj čeljusti je MP (51.61%) slijedi NO (22.58%) pa MR (16.12%). I u djevojčica i dječaka najučestaliji je MP (51.61% ispitanika). Najveći broj ispitanika pokazuje normalan obrazac rasta (58.06%) dok je vertikalni obrazac rasta zabilježen u 35.48% ispitanika. Vertikalni obrazac rasta pojavljuju se najčešće u MR pacijenata (60% MR ispitanika) dok je u MP pacijenata najčešći normalan obrazac rasta (62.5% MP ispitanika). Retruzija DI je prisutna kod 22 ispitanika (70.96%) ispitanika dok je protruzija GI prisutna kod 5 ispitanika (16.12%) ispitanika. Istovremena protruzija GI i retruzija DI uočena je u jednog ispitanika (3.22%) koji je ujedno imao i vertikalni obrazac rasta.

Ključne riječi: klasa III, mandibularni prognatizam, maksilarni retrognatizam, normalan obrazac rasta, vertikalni obrazac rasta, protruzija gornjih inciziva, retruzija donjih inciziva

9. SUMMARY

Objective: To assess cephalometric characteristics of Class III Malocclusions in adolescents.

Materials and methods: In this retrospective study, we included cephalograms of patients who visited the "3D-Dent" Dental Radiology Laboratory in Split during the period from January, 2013 till April, 2018. The cephalograms were acquired by Vatech i3D-Green device and its pertaining CEPH extension, in accordance with the standard screening protocol. The cephalometric analysis (Zagreb Mod 82 and WITS) was performed on selected craniograms using AudaxCeph software (Audax, Ljubljana, Slovenia).

Results: The study included 60 children aged between 10 and 17 years. After the cephalometric analysis was performed on selected cephalograms, the patients not diagnosed with skeletal Class III were excluded from further research. 31 patients remained - 19 girls (61.29%) and 12 boys (38.70%).

Sagittal position analysis showed that 16 patients (51.61%) had mandibular prognathism and normal sagittal position of maxilla (MP), 7 patients (22.58%) had normal sagittal relationship (NO), 5 patients (16.12%) had maxillary retrognathism with normal sagittal position of mandible (MR), 2 of them (6.45%) had bimaxillary prognathism (BP) and 1 (3.22%) had bimaxillary retrognathism (BR). Most of the male patients showed mandibular prognathism (7, 22.58% of all patients) while 9 female patients (29.03% of all patients) showed the same results.

Vertical relationships analysis measured with basal plane angle showed normal growth pattern in most of the patients (19, 61.27%), 11 patients (35.45%) showed vertical growth pattern and just 1 patient (3.22%) showed horizontal growth pattern. Björk's polygone analysis showed the same results as the analysis of the basal plane angle: the most of MP patients had normal growth pattern (32.25% of all patients, 50% of MP patients) while MR and BR patients mostly showed vertical growth pattern (3.22% - 9.67% of all patients, 60% of MR patients and 100% of BR patients).

The incisor position analysis measured with interincisal angle showed equal number of patients with incisors retrusion and with normal incisor position (41.90% - in total 83.8%). Furthermore, analysis of inclination of incisors in relation to the maxillary or mandibular plane showed that most patients (24, 77.40%) had normal inclination of upper incisors (UI) while 5 patients (16.12%) showed typical protrusion. However, most patients (22, 70.94%) did show typical retrusion of the lower incisors (LI) while 9 of them (29.02%) showed normal inclination. MP patients mostly showed (10, 62.50% of MP patients) normal inclination of UI, 4 of them (25% of MP patients) showed protrusion of UI while the same number of patients (8, 50% of MP patients) showed retrusion and normal inclination of LI. All MR patients (5, 100% of MR patients) showed normal inclination of UI and at the same time retrusion of LI. The typical protrusion of upper incisors and retrusion of lower incisors was shown in MP and BP patients, in total 45.14% of all patients. However, only one patient (3.22% of all patients) showed typical combination of retrusion of LI and protrusion of UI and at the same time vertical growth pattern.

Conclusion: In skeletal Class III the most common sagittal position is MP (51.61%), then NO (22.58%) and MR (16.12%). MP is the most common both in female and male patients. Most patients showed normal facial growth pattern (58.06%) while 11 patients showed vertical growth pattern (35.48%). Vertical growth pattern was the most frequent in MR patients (60% of MR patients) as well as the normal growth pattern in MP patients (62.50% of MP patients). Retrusion of LI was diagnosed in 22 patients (70.96%) while protrusion of UI was diagnosed in just 5 patients (16.12%). Only one patient (3.22%) showed combination of protrusion of UI and retrusion of LI and at the same time vertical growth pattern.

Keywords: Class III, mandibular prognathism, maxillary retrognathism, normal growth pattern, vertical growth pattern, protrusion of upper incisors, retrusion of lower incisors

10. ŽIVOTOPIS

OSOBNI PODACI

Ime i prezime: Eni Ušljebrka

Državljanstvo: Hrvatsko

Datum i mjesto rođenja: 2. svibnja 1993. godine, Split

Elektronička pošta: e.usljebrka@gmail.com

IZOBRAZBA

- 2000. - 2008. Osnovna škola Skalice, Split

- 2008. - 2012. Prva jezična gimnazija, Split

MATERINSKI JEZIK

- Hrvatski jezik

OSTALI JEZICI

- Engleski jezik - tečno

- Talijanski jezik - osnovno

- Njemački jezik - osnovno

AKTIVNOSTI

- član Studentskog zbora i Fakultetskog vijeća Medicinskog fakulteta u Splitu

- predavač na kongresu "Praktična znanja za studente 2018."