

Kirurško liječenje intrakapsularnih prijeloma kuka kod starijih osoba liječenih u KBC-u Split u razdoblju od 2016. do 2017. godine

Erceg, Domagoj

Master's thesis / Diplomski rad

2018

Degree Grantor / Ustanova koja je dodijelila akademski / stručni stupanj: **University of Split, School of Medicine / Sveučilište u Splitu, Medicinski fakultet**

Permanent link / Trajna poveznica: <https://um.nsk.hr/um:nbn:hr:171:804011>

Rights / Prava: [In copyright](#)/[Zaštićeno autorskim pravom.](#)

Download date / Datum preuzimanja: **2024-07-14**



Repository / Repozitorij:

[MEFST Repository](#)



**SVEUČILIŠTE U SPLITU
MEDICINSKI FAKULTET**

DOMAGOJ ERCEG

**KIRURŠKO LIJEČENJE INTRAKAPSULARNIH PRIJELOMA
KUKA U STARIJIH OSOBA LIJEČENIH U KBC-u SPLIT
U RAZDOBLJU OD 2016. DO 2017. GODINE**

Diplomski rad

Akadska godina:

2018./2019.

Mentor

Doc. dr. sc. Arsen Pavić

Split, listopad 2018.

SADRŽAJ

1. UVOD	4
1.1. Temeljni podaci iz anatomije kuka	5
1.2. Specifičnosti vaskularizacije glave femura	7
1.3. Biomehanika kuka	8
1.4. Prilagodba građe gornjeg okrajka femura na mehanička opterećenja	11
1.5. Prijelomi kuka	12
1.6. Podjela prijeloma gornjeg okrajka femura	14
1.7. Načela liječenja intrakapsularnih prijeloma	18
1.7.1. Neoperacijsko liječenje	19
1.7.2. Operacijsko liječenje	19
1.7.2.1. Osteosinteza vrata femura	19
1.7.2.2. Aloartroplastika kuka	21
1.8. Komplikacije liječenja intrakapsularnih prijeloma	23
2. CILJ ISTRAŽIVANJA	27
3. MATERIJAL I METODE	29
4. REZULTATI	31
5. RASPRAVA	37
6. ZAKLJUČAK	44
7. LITERATURA	46
8. SAŽETAK	54
9. SUMMARY	57
10. ŽIVOTOPIS	60

*Zahvaljujem svom mentoru
doc. dr. sc. Arsenu Paviću
na pomoći u izboru zanimljive
 teme, stalnom poticanju
 i usmjeravanju kako bi rad
 bio bolji i priveo se kraju.*

Domagoj Erceg

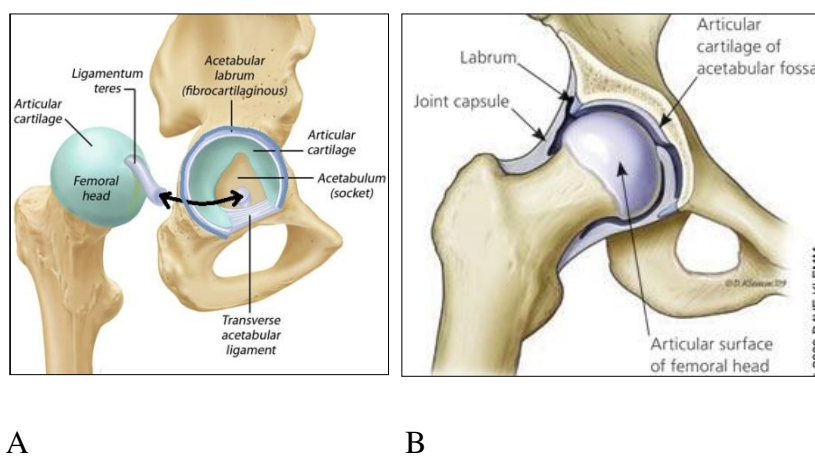
1. UVOD

Sve živo u prirodi pomiče se, kreće, sporije ili brže, nesvjesno ili svjesno. Jedino svjesno stvorenje na Zemlji je čovjek. Pa ako je čovjekova svijest i razum ono što ga svrstava u ljudsku vrstu, onda je to svakako i oblik i građa njegovog tijela, kao i način njegova hoda. Moći hodati odnosno biti pokretan znači biti sposoban za obavljanje brojnih fizičkih poslova i tjelesnih aktivnosti, kako bi čovjek u prvom redu mogao opstati na Zemlji, te svojim radom mijenjati prirodu i okolinu, da bi mu život bio lakši i bolji. Imati poremećen hod znači imati smanjene životne i radne aktivnosti i na taj način potrebu za dodatnim naporom za opstanak, što življenje čini težim i nesretnijim. Ne moći pak nikako hodati, biti nepokretan, uvelike smanjuje kvalitetu života, osobito ako je to posljedica iznenadne traume, često neznatne, ali dostatne da se čovjekov život potpuno promijeni. Osoba koja je do jučer mogla hodati i sama se brinuti o sebi, sada je odjednom postala nepokretna i potpuno ovisna o tuđoj pomoći. Često je uzrok tome i prijelom kuka, ozljeda koja osobito pogađa starije ljude. S obzirom na višu životnu dob koja često sa sobom nosi određene pridružene bolesti, a iste smanjuju uspješnost liječenja, ovakva je ozljeda nerijetko uzrok trajnog invaliditeta pa i smrti

Bolje poznavanje građe i funkcije zgloba kuka kao i primjena suvremenih metoda liječenja bolesti i ozljeda kuka doprinos su humanijem življenju i ljudskoj sreći.

1.1. Temeljni podaci iz anatomije kuka

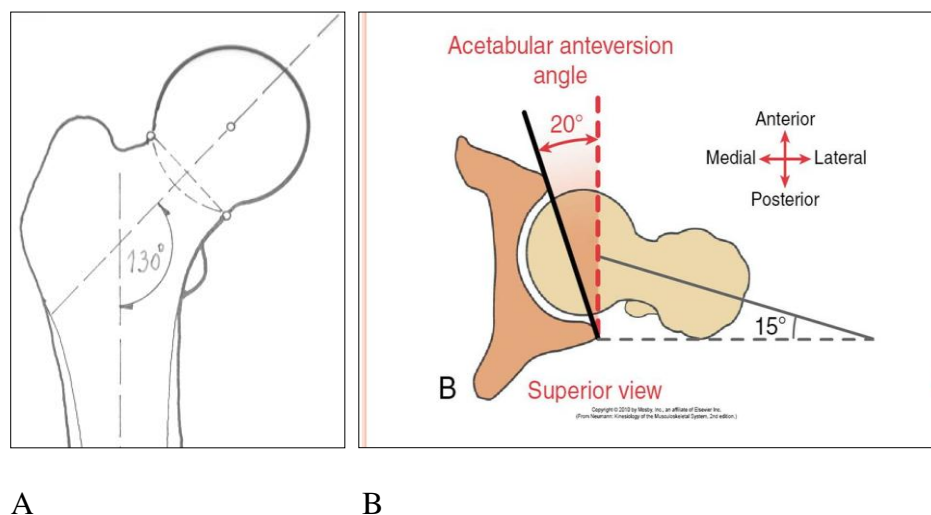
Zglob kuka (*articulatio coxae*) je spoj između kostiju donjeg ekstremiteta i aksijalnog skeleta trupa i zdjelice. To je drugi po veličini zglob u ljudskom tijelu. Po tipu je sinovijalni, kuglasti zglob (*art. spheroida*) sastavljen od konkavnog zglobnog tijela, acetabuluma i konveksnog zglobnog tijela, glave femura (*ball and socket*), (Slika 1).



Slika 1. A) Zglob kuka, *articulatio coxae* (*ball and socket*). **B)** *articulatio coxae* (*ball and socket*). , preuzeto s <https://www.google.com/search?q=anatomy+of+the++hip+joint>.

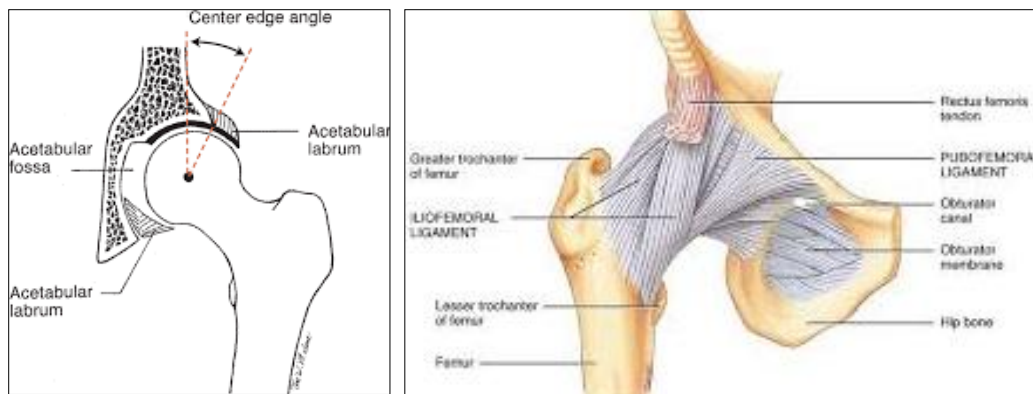
Acetabulum (konkavno zglobno tijelo, *socket*) je smješten na zdjeličnoj kosti na mjestu gdje se spajaju *os ilium*, *os ischi* i *os pubis*. Orijentiran je lateralno i dolje, ali i naprijed zbog antetorzije (anteverzije), koja u odrasloj dobi iznosi 15-20°. S unutarnje je strane obložen zglobnom hijalinom hrskavicom, koja na tom mjestu ostaje cijeli život. Na rubu acetabuluma postoji hrskavična tvorba (*labrum acetabulare*), koja pojačava konkavitet acetabuluma i na taj način pridonosi stabilnosti zgloba kuka.

Konveksno zglobno tijelo je glava femura (*caput femoris*, *ball*), oblika je kugle, smještena na vratu femura i također obložena zglobnom hijalinom hrskavicom. Vrat i glava femura su orijentirani prema gore i medijalno i s dijafizom femura u odraslih zatvaraju kut 125-130°, tzv. kolodijafizarni kut (CCD kut), (Slika 2). Veći CCD kut (*coxa valga*) ili manji CCD kut (*coxa vara*) remete biomehaniku kuka (1,2). Osim usmjerenja prema gore i medijalno, vrat i glava femura su usmjereni i prema naprijed zbog kuta antetorzije (AT kut), koji u odraslog čovjeka iznosi 10-15°, (Slika 2).



Slika 2. A) Kolodijafizarni kut (CCD) kut femura, preuzeto iz Erceg M. Ortopedija za studente medicine, Split, 2006. **B)** Kut antetorzije (AT kut) femura i acetabuluma, preuzeto sa <https://www.google.com/searchh?q=anteversion+angle+of+femur+acetabulum>.

Glava femura ima duboki smještaj u acetabulumu, najmanje do „ekvatora“. U muškaraca je glava femura smještena dublje u acetabulumu nego u žena. Zato je opseg kretnji ženskoga kuka nešto veći, a stabilnost zgloba nešto manja. Dubina smještaja glave femura u acetabulumu određuje se veličinom Wibergovog kuta (CE kut), koji u odraslih mora biti iznad 25°, (Slika 3), (1,2).



A

B

Slika 3. A) Wibergov (CE) kut, preuzeto sa <https://www.google.com/search?client=firefox-b-ab&biv=1690bih>. **B)** Spiralna orijentacija ligamenata zglobne čahure, preuzeto sa <https://google.com/search?q=anatomy+of+the+hip&client>.

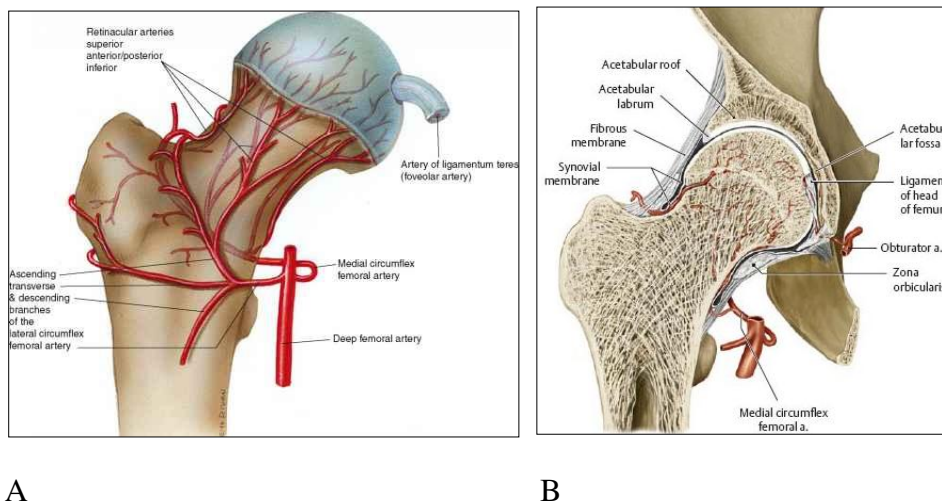
Zglobna se tijela međusobno drže skupa zbog veoma jake zglobne čahure. Ona polazi sa ruba acetabuluma, pokriva ostatak glave, koji nije u acetabulumu i cijeli vrat femura, te se hvata pri dnu vrata femura prema trohanternoj regiji. Građena je od čvrstog vezivnog tkiva, pojačana s tri ligamenta (*lig. iliofemorale*, *lig. pubofemorale* i *lig. ischiofemorale*), koji imaju spiralnu orijentaciju te pri ekstenziji kuka postaju napeti i ograničavaju hiperekstenziju. Na taj način pridonose stabilnosti zgloba (Slika 3 B). Unutarnji sloj zglobne čahure predstavlja sinovijalna membrana, koja hrani i vlaži hrskavicu zglobnih tijela kuka. Osim sa zglobnom čahuricom i ligamentima, glava femura je povezana s acetabulumom preko tzv. *lig. capitis femoris*, preko kojeg se u dječjoj dobi glava manjim dijelom opskrbljuje krvlju, ali taj ligament ne sudjeluje u stabilnosti zgloba kuka. Preko zglobne čahure i ligamenata smještene su jake mišićne strukture, u prvom redu abduktori i adduktori kuka, koji kontroliraju kretanje kuka i daju mu dodatnu stabilnost te igraju važnu ulogu u njegovoj biomehanici. Po tipu zgloba to je zglob s 3 i više osovine u kojem su moguće kretanje fleksije, ekstenzije, unutarnje i izvanjske rotacije, abdukcije i addukcije te kombinacije svih spomenutih kretanja, cirkumdukcije. Zglob kuka je u prvom redu dizajniran da bude stabilan zglob i da nosi težinu tijela, a u drugom je planu njegova gibljivost, za razliku od ramenog zgloba, gdje je gibljivost ispred stabilnosti zgloba (1,3).

1.2. Specifičnosti vaskularizacije glave femura

Za uredno funkcioniranje svakog dijela našeg tijela potrebna je uredna opskrba krvlju. Iako su zglobna tijela kuka u stalnom kontaktu, opskrba krvlju im nije zajednička. Jedino

mjesto gdje postoji poveznica kroz koju bi krv izravno iz acetabuluma dospjela u glavu femura i tako djelomično opskrbljivala dio glave, je *lig. capitis femoris*, iako je njegova cirkulacijska uloga dvojbena. To znači da acetabulum ima svoju, a glava femura svoju (dakle ne zajedničku) opskrbu krvlju.

I dok s cirkulacijom acetabuluma gotovo da nemamo problema, opskrba krvlju glave femura je često problematična osobito kod prijeloma i može uzrokovati teške posljedice, u prvom redu u smislu preživljavanja glave femura, što u pravilu završava invaliditetom. Glavu femura opskrbljuju krvlju ogranci a. femoralis profundae (*a. circumflexa med. et a. circumflexa lat.*). Gotovo sva krv koja dođe u glavu femura prolazi kroz vrat femura i to od njegove baze, nakon što su spomenute krvne žile i njihovi ogranci probile zglobnu čahuru na bazi vrata femura i ušle u vrat, putujući prema glavi femura uglavnom površinom vrata (Slika 4). Ozljede gornjeg okrajka femura dovode do određenog oštećenja pa sve do potpunog prekida cirkulacije glave femura, ugrožavajući tako preživljavanje glave i ishod liječenja (1,4,5). Tu u prvom redu mislimo na prijelom vrata bedrene kosti.



Slika 4. A) Cirkulacija glave femura odvija se kroz vrat femura, uglavnom na njegovoj površini. **B)** Frontalni presjek glave i vrata femura, preuzeto sa <https://www.com/search?q=vascularisation+of+the+femoral+head>.

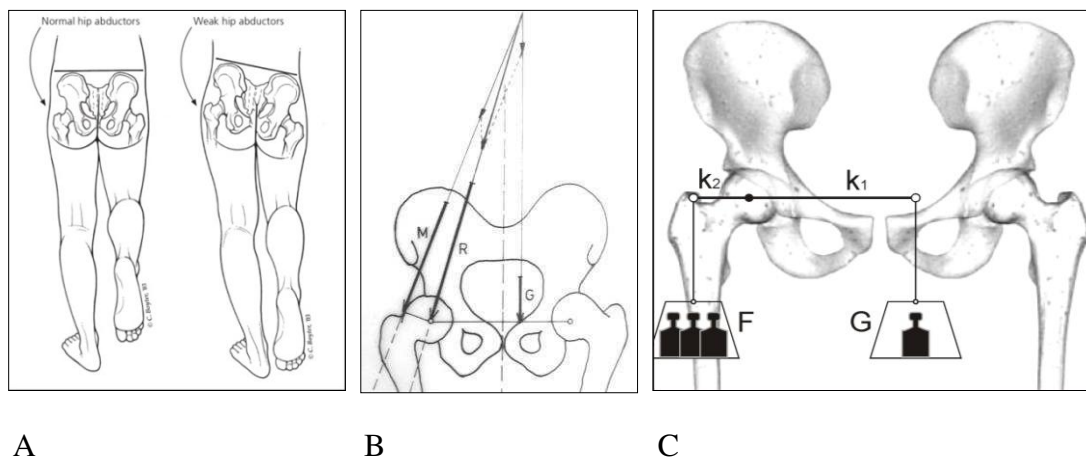
1.3. Biomehanika kuka

Svako tijelo u prostoru izloženo je djelovanju mehaničkih sila i zakonima statike i dinamike. To se naročito dobro vidi na lokomotornom sustavu, a osobita je pozornost posvećena biomehanici kuka. Kuk je izložen djelovanju mehaničkih sila tijekom cijelog života, koje utječu kako na rast i razvoj i oblik dječjega kuka, tako i na strukturu i građu

odraslog kuka sve do kraja života. Uz uredne genetske, hormonske i nutritivne čimbenike, upravo mehaničke sile i njihova djelovanja imaju presudan utjecaj na oblik i građu kostiju, osobito gornjeg okrajka femura. Kosti pregradnjom prilagođavaju svoju građu i oblik da bi mogle izvršiti funkciju, a funkcija zgloba kuka je prenošenje težine tijela sa zdjelice na donje ekstremitete, te sudjelovanje u kretanju, odnosno hodanju. Da bi se ta funkcija ostvarila, zglobna tijela moraju biti stabilna, dakle ne smije biti bježanja glave femura iz acetabuluma. Tome pridonosi uredna orijentacija zglobnih tijela, čvrsta zglobna čahura, pojačana ligamentima, kao i ravnoteža mišićnih skupina.

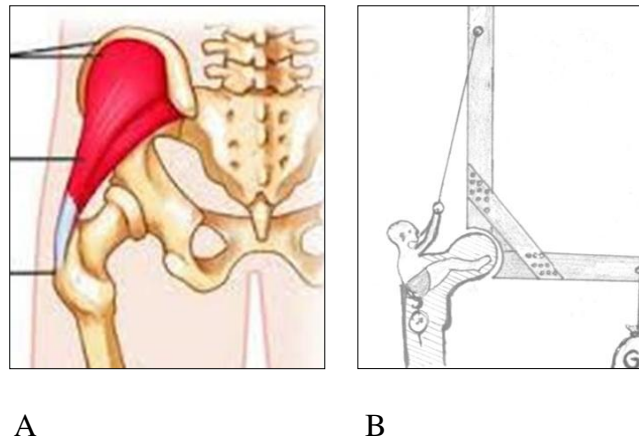
Kod stajanja na obje noge, oba kuka podjednako nose onaj dio težine tijela koji se nalazi iznad visine kukova. Smatra se da na dio tijela iznad nivoa kukova otpadaju $2/3$ tjelesne težine, dok $1/3$ otpada na donje ekstremitete. Dakle, pri stajanju na obje noge svaki kuk nosi po $1/3$ tjelesne težine ($G/3$), što je relativno malo opterećenje zglobnih tijela. Smjer sile opterećenja kukova kod stajanja na obje noge je okomit.

Situacija je sasvim drukčija pri opterećenju samo jedne noge, odnosno pri hodanju. Tada zdjelica ima tendenciju padanja na stranu neopterećene (podignute noge), ali se tome opire jaka mišićna sila abduktora kuka (pelvitrohanterna muskulatura; *m. gluteus med. et m. gluteus min.*). Na taj način zdjelica uvijek ostaje u vodoravnom položaju. Pauwels je ovakvu



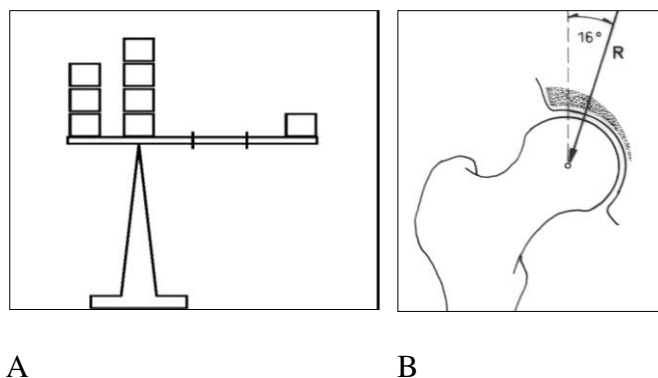
Slika 5. A) Stajanjem na jednoj nozi abduktori kuka drže zdjelicu vodoravno, preuzeto sa <https://www.google.com/search?client=firefox-b-ab&biw=1690&bih>. **B)** Pauwelsova shema ravnoteže u kuku, preuzeto iz Erceg M. *Ortopedija za studente medicine, Split, 2006.* **C).** Modificirana shema Pauwelsove ravnoteže u kuku, preuzeto iz Erceg M et al. *Biomechanical analysis of limping after THR, rad upućen za objavljivanje, 2018.*

ravnotežu u kuku prikazao kao horizontalnu vagu s horizontalnim krakovima sila k_1 i k_2 , preko kojih djeluje težina tijela G i mišićna sila F (Slika 5, Slika 6), (1,2,6).



Slika 6. A) Abduktori kuka (*m. glut. med. et min.*) drže zdjelicu u horizontalnom položaju, u protivnom zdjelica bi pala na stranu podignute noge, preuzeto sa <https://www.google.com/search?client=firefox-b-ab&biw=16908&bih=16908bih>. **B)** Shematski prikaz djelovanja abduktora kuka, preuzeto i modificirano iz Strange FG St C. *The hip*, William Heineman Medical Books Limited, London, 1965.

Krak k_1 je horizontalna udaljenost od središta kuka do točke težišta tijela (iz koje djeluje sila G), a ta udaljenost prelazi crtu sredine tijela, zbog podignute noge koja težište tijela odvlači na svoju stranu (otprilike do crte početka obturatornog otvora na suprotnoj strani zdjelice). Krak k_2 je horizontalna udaljenost od središta kuka do vrha velikog trohantera iz kojeg djeluje mišićna sila F . U odraslih vrh se velikog trohantera nalazi u visini središta kuka.

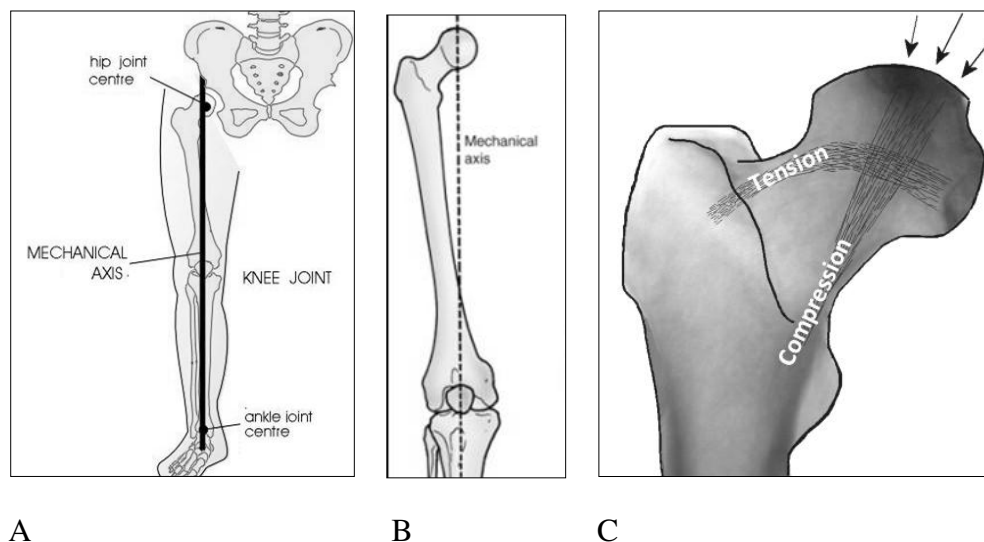


Slika 7. A) Prema Pauwelsu, pri opterećenju samo jedne noge kuk je opterećen s približno 4 tjelesne težine ($R \approx 4 G$). **B)** Sila R je nagnuta prema okomici pod kutom od 16° u frontalnoj ravnini, slike preuzete iz Erceg M. *Ortopedija za studente medicine*, Split, 2006.

Za uvjet ravnoteže moraju biti jednaki momenti sila (M) s obje strane središta rotacije. Dakle, $M_1 = M_2$, odnosno vrijedi odnos $k_1 \cdot G = k_2 \cdot F$. Kako je u odraslog čovjeka krak k_1 oko 3 puta veći od kraka k_2 , za uvjet ravnoteže mišićna sila F mora biti oko 3 puta veća od težine tijela G . Iz toga Pauwels zaključuje da je ukupno opterećenje kuka u odrasle osobe približno 4 tjelesne težine ($R \approx 4 G$). Prema istom je autoru sila R nagnuta prema okomici pod kutom od 16° u frontalnoj ravnini (Slika 7). Činjenica da je zglob kuka pri hodanju opterećen s 4 tjelesne težine čini ga najopterećenijim zglobom u ljudskom tijelu. Zbog jake izloženosti djelovanju mehaničkih sila, zglob kuka je mjesto čestih ozljeda i degenerativnih bolesti (1,2,6).

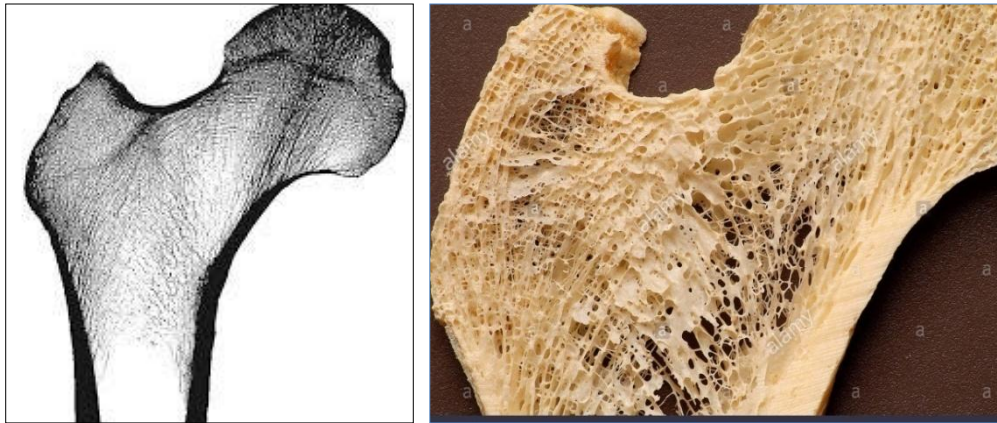1.4. Prilagodba građe gornjeg okrajka femura na mehanička opterećenja

Mehanička osovina donjeg ekstremiteta polazi iz središta kuka, ne prolazi vratom ni trohanternom regijom, nego medijalnije, ne ide ni po dijafizi femura, nego tek u donjoj trećini, da bi došla do središta koljena te se nastavila niz dijafizu tibije do središta talokruralnoga zgloba (Slika 8). Zbog kolodijafizarnog kuta (CCD kut) od 130° vrat i trohanterna regija su izloženi djelovanju veoma jakih mehaničkih sila, koje imaju tendenciju „slomiti“ vrat femura pri njegovoj bazi (trohanternoj regiji). Dakle, gornji je okrajak femura izložen jakim silama smika jer opterećenje (sila R) ne djeluje u smjeru vrata femura, nego okomitije (1,6). Ovakvo djelovanje sila dovodi do stvaranja ojačanih koštanih gredica,



Slika 8. A) Mehanička osovina noge prolazi medijalno od vrata i trohanterne regije, preuzeto sa <https://www.google.com/search?q=mechanical++axis+of+the+lower>. B) Isto, povećano. C) Raspored tlačnih i vlačnih sila, preuzeto sa <https://www.google.com/search?q=compressive+and+tensile+forces+in+the+femoral>.

trajektorija, upravo na onim mjestima i u onom smjeru gdje te sile djeluju. Naime, gornji je okrajak femura (glava i vrat femura, trohanterna regija) uglavnom građen od spužvaste (spongiozne) kosti, koja ne bi mogla izdržati mehanička naprezanja bez stvaranja spomenutih



A

B

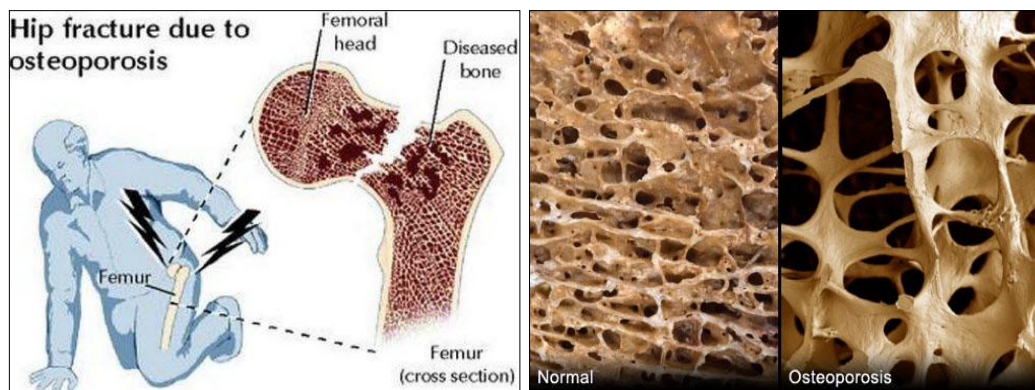
Slika 9. A) Raspored djelovanja sila naprezanja i stvaranje ojačanih koštanih gredica (trajektorija) u predjelu gornjeg okrajka femura (na Rtg snimci). **B)** Raspored koštanih gredica na anatomskom preparatu, preuzeto sa <https://www.google.com/search?q=cross+section+of+proximal+femur>.

koštanih gredica, trajektorija, raspoređenih i postavljenih po načelima građevinske konstrukcije. Koštane trajektorije su odgovor tijela na djelovanje mehaničkih sila, a osobito su jake na donjoj strani vrata i u području ispod malog trohantera (*calcar*). Izložene su uglavnom djelovanju tlačnih sila (sila kompresije), dok su trajektorije na gornjoj strani vrata prema velikom trohanteru uglavnom izložene vlačnim silama (silama rastezanja). U subtrohanternoj regiji femur je izložen s unutarnje strane tlačnim, a s izvanjske strane vlačnim silama, odnosno naprezanjima (Slika 8 C, Slika 9), (1,3,6).

1.5. Prijelomi kuka

Iako se zglob kuka sastoji iz 2 zglobna tijela, kad govorimo o prijelomu kuka, mi mislimo samo na prijelome gornjeg okrajka femura, dok prijelomi acetabuluma i zdjelice ne spadaju u prijelome kuka (3). Na prijelome kuka otpada oko 10% svih koštanih prijeloma. Incidencija prijeloma kuka u Hrvatskoj je 470 slučajeva na 100000 stanovnika (u dobi iznad 65 godina), slično kao i u drugim europskim zemljama. U priobalnoj Hrvatskoj učestalost prijeloma je za oko 20% niža nego u kontinentalnom dijelu (7). Prijelomi kuka zahvaćaju sve životne dobi, ali su najčešći u starijih osoba iznad 70 godina, a i 3-4 puta su češći u žena nego u muškaraca.

Veliki broj njih umire u prvoj godini nakon ozljede (i do 30%) (8). Najčešće se radi o maloj, neznatnoj traumi (*low energy trauma*). Bolesnik ne padne sa veće visine nego padne iz stojećeg ili sjedećeg položaja, spotakne se, zapne nogom ili promaši stubu (3). Ponekad nije nužno ni da bolesnik padne, dostatno je da jače zavrne nogom. Uzrok padu je različit; od vrtoglavice, gubitka ravnoteže, problema sa srcem i krvnim tlakom, šećerom i sl. Unatoč tome što mehanička sila nije bila velika, kost svejedno nije mogla izdržati naprezanja i došlo je do



A

B

Slika 10. A) I najbezazleniji pad zbog osteoporoze može dovesti do prijeloma vrata femura u starijih osoba, preuzeto sa <https://www.google.com/search?client=firefox-a&biw=1690&bih=> **B)** Vide se prorijeđene koštane gredice u osteoporotičnoj kosti, uzeto sa <https://www.google.com/search?q=sross+section+through+the+trochanter>.

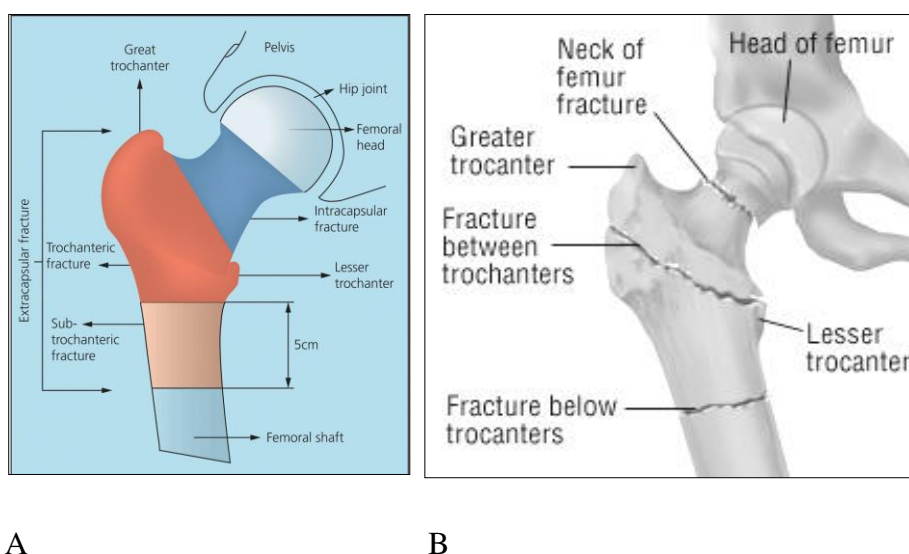
prijeloma. Za to je najčešće odgovorna osteoporoza kostiju (Slika 10). Osteoporoza se gotovo redovito javlja u žena nakon menopauze, zato su u njih prijelomi kuka znatno češći. Upravo onako kako se s godinama pogoršava stanje osteoporoze, tako se povećava i rizik prijeloma svih kostiju, a osobito zgloba kuka. Ljudski se je vijek produljio pa su izgledi da netko dobije prijelom kuka sve veći. Kad govorimo o starijim ljudima, danas se misli na dob čak iznad 75 godina, ranije je to bilo 60, pa 65 godina, pa 70 godina (8). Maligne bolesti i tumorske metastaze te stanja nakon zračenja tumora mogu također oslabiti kost i dovesti do prijeloma, ali tada se obično jave bolovi prije nego nastane prijelom. Često se prijelomi kuka u starijih osoba nazivaju i patološkim prijelomima jer prijelom nije uzrokovan većom silom, nego slabijom čvrstoćom kosti. Bolesnici najčešće padnu na kuk ili im se noga zarotira i „pobjegne“ u stranu. Tada osjete jaku bol, najčešće u preponi i u području oko kuka, a često i niz natkoljenu sve do koljena. Bolesnik postaje nepokretan, noga je najčešće skraćena i nalazi se u izvanjskoj rotaciji.

U mlađih ljudi, najčešće između 20 i 40 godina, prijelomi se kuka događaju kao posljedica jače traume (*high energy trauma*). To su u prvom redu prometne nezgode s motorkotačem, automobilom i sl. Kod ovakvih bolesnika koštano je tkivo uredne strukture i građe, ali je mehnička sila bila prejak; koštano tkivo nije moglo izdržati jakost mehničkih sila i došlo je do prijeloma kuka. U ovom radu ne govorimo o takvim prijelomima.

Svi bolesnici s prijelomom kuka trebaju odmah dobiti sredstvo protiv bolova, infuziju, ozlijeđenu nogu treba što manje pomicati i po mogućnosti imobilizirati kuk te bolesnika što prije prevesti u bolnicu. U bolnici će uslijediti klinička, radiološka i laboratorijska obrada i sve što je potrebno da se bolesnika pripremi za operacijski zahvat, jer će preko 90% bolesnika s prijelomom kuka biti liječeno kirurški (9).

1.6. Podjela prijeloma gornjeg okrajka femura

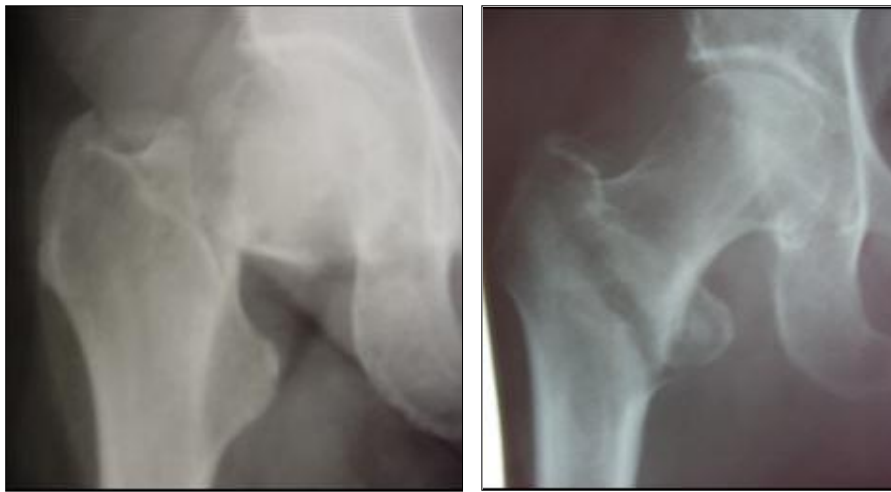Prijelomi kuka zahvaćaju glavu i vrat femura, trohanternu regiju te subtrohanternu regiju 5 cm distalno od malog trohantera. Prijelomi glave femura su u starijih bolesnika veoma rijetki, a češći su u mlađih bolesnika i adolescenata. Uzrokovani su jakom traumom i obično



Slika. 11. A) Shematski prikaz podjela prijeloma kuka; intrakapsularnih (glava i vrat femura) i ekstrakapsularnih prijeloma (trohanterna i subtrohanterna regija, do 5 cm distalno od malog trohantera). **B)** Shematski prikaz prijelomnih pukotina. preuzeto sa [https://www.google.com/search=1690&bih.ch?client=firefox-b-ab &biw](https://www.google.com/search=1690&bih.ch?client=firefox-b-ab&biw).

idu zajedno s traumatskom luksacijom kuka. Nasuprot tome, u starijih su bolesnika veoma česti prijelomi vrata i trohanterne regije. Prijelome glave i vrata femura zovemo još i intrakapsularnim prijelomima jer se nalaze unutar zglobne kapsule, dok su prijelomi

trohanterne i subtrohanterne regije ekstrakapsularni (nalaze se izvan zglobne kapsule), (Slika 11, Slika 12). Na intrakapsularne prijelome otpada oko 45% svih prijeloma kuka, jednako kao

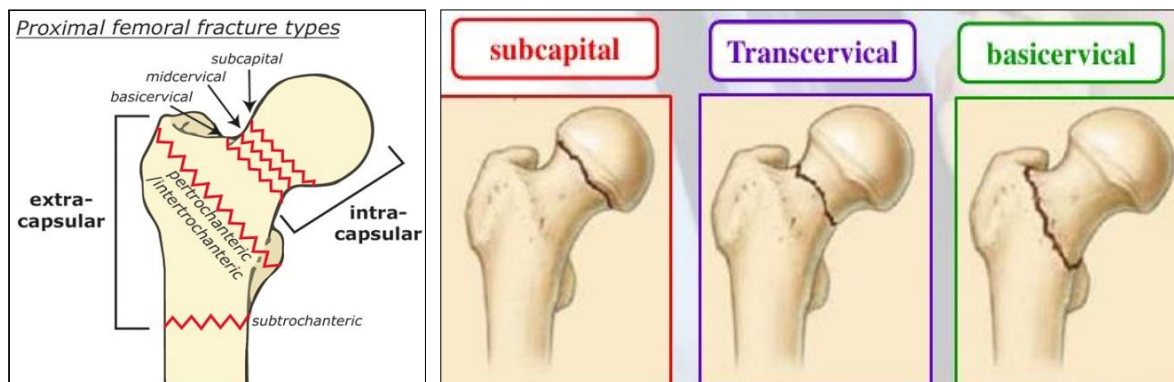


A

B

Slika 12. A) Rtg: prijelom vrata desnog femura. B) Rtg: intertrohanterni prijelom desnog femura, slike iz privatne arhive prof. dr. sc. M. Ercega.

i na intertrohanterne prijelome. I jedni i drugi su uzrokovani malom, neznatnom traumom (*low energy trauma*) i događaju se uglavnom u starijih osoba. Ostalih oko 10% prijeloma kuka otpada na subtrohanterne prijelome, uzrokovani su jačom traumom (*high energy trauma*) i rijetki su u starijih osoba (3,4,10-12).



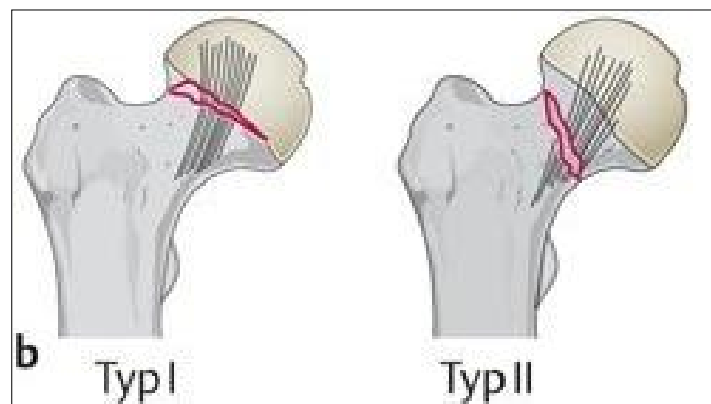
A

B

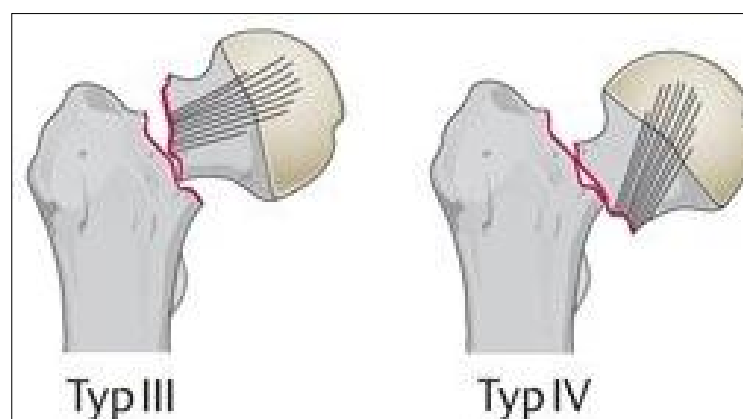
Slika 13. A) Shematski prikaz prijeloma vrata, trohanterni i subtrohanterni prijelomi. B) Subkapitalni, transcervikalni i bazicervikalni prijelomi vrata femura, preuzeto sa <https://www.google.com/search?qhe+kinds+of+proximal+femoral>.

Kad govorimo o intrakapsularnim prijelomima u starijih osoba, mi uglavnom mislimo na prijelome vrata femura.

Prijelomi vrata femura se dijele na subkapitalne, transcervikalne i bazicervikalne, zavisno od toga koji je dio vrata zahvaćen prijelomom. Svi su oni intrakapsularni prijelomi (Slika 27, Slika 28). Osim što se prijelomi vrata femura dijele po mjestu frakturne pukotine, postoji podjela i po jakosti i veličini frakturne pukotine (zahvaća li prijelom samo dio vrata ili cijelu debljinu vrata) te podjela po tome je li glava femura bez pomaka ili je više ili manje pomaknuta s vrata femura (*displaced or nondisplaced fractures*). Najčešće je u uporabi Garden-ova podjela prijeloma vrata femura, koja razlikuje 4 tipa prijeloma, temeljena



Slika 14. Garden-ova podjela prijeloma vrata femura (shematski prikaz). Tip I i II su bez pomaka glave; stabilni su prijelom, preuzeto sa [https://www.google.com/search?q= Gardens +classification+of+femoral](https://www.google.com/search?q=Gardens+classification+of+femoral).

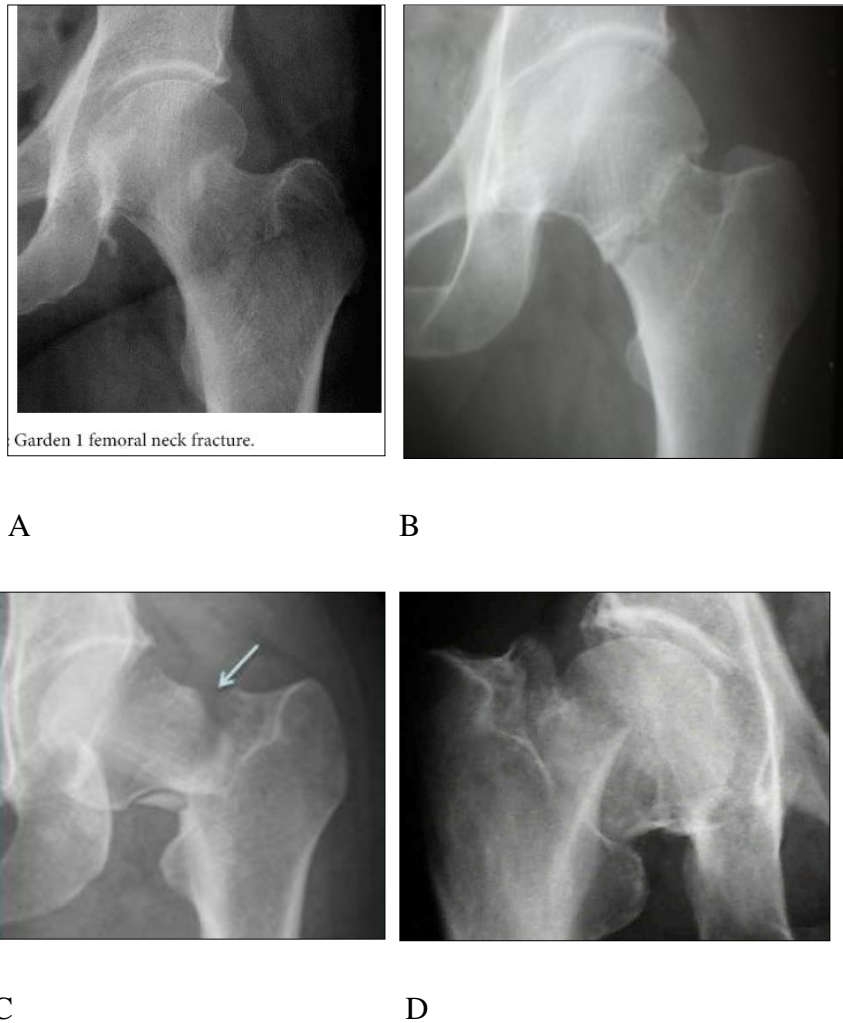


Slika 15. Garden-ova podjela prijeloma vrata femura (shematski prikaz). Tip III i IV su s pomakom glave femura; nestabilni su prijelomi, uzeto sa [https://www.google.com/search?q= Gardens+classification+of+femoral](https://www.google.com/search?q=Gardens+classification+of+femoral).

najčešće na AP Rtg snimci kuka, rjeđe na aksijalnoj snimci (Slika 14, Slika 15, Slika 16), (13).

Garden I stupanj-nepotpuni prijelom vrata femura, glava nije pomaknuta s vrata, nego je impaktirana, najčešće nagnuta prema valgusu. Prijelom je stabilan.

Garden II stupanj-potpuni prijelom vrata, ali glava nije pomaknuta s vrata. Prijelom je stabilan.



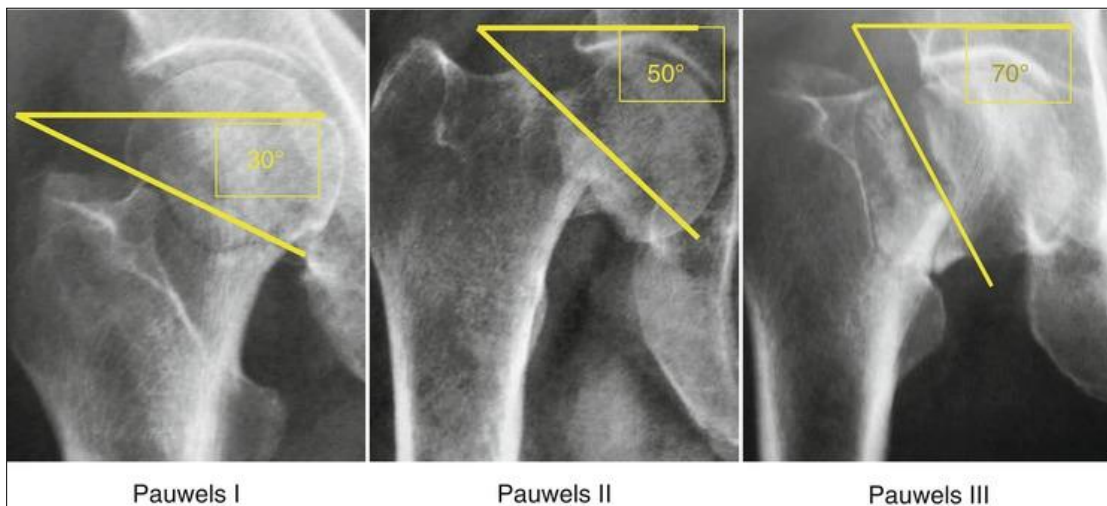
Slika 16. A) Garden I. B) Garden II. C) Garden III. D) Garden IV., preuzeto sa [https://www.google.com/search?q=Gardens +I,II classification](https://www.google.com/search?q=Gardens+I,II+classification).

Garden III stupanj-potpuni prijelom vrata, glava djelomično pomaknuta s vrata, nagnuta prema varusu, pomak medijalnih trabekula. Prijelom je nestabilan.

Garden IV stupanj-potpuni prijelom vrata, glava potpuno pomaknuta s vrata. Prijelom je nestabilan.

Podjelu prijeloma vrata femura po Garden-u jedni autori smatraju relativno jednostavnom i preporučuju je (14), dok drugi smatraju da je bolje koristiti podjelu s obzirom na činjenicu pomaka glave s vrata femura (*nondisplaced*-stabilni i *displaced*-nestabilni prijelomi), (15). Podjela na stabilne i nestabilne prijelome vrata femura čini se praktičnija i jednostavnija i ona se uglavnom koristi u KBC-u Split.

Druga je podjela prijeloma vrata femura po Pauwels-u, koji razlikuje 3 tipa prijeloma, ovisno o kutu frakturane pukotine prema horizontalnoj crti. Što je frakturna pukotina okomitija, jače je djelovanje sila smika i slabija je prognoza srašćavanja ulomaka. I ova se klasifikacija temelji na AP Rtg snimci kuka (Slika 17). Pauwels-ova je podjela manje u uporabi (1,13,16).



Slika 17. Rtg snimke desnoga kuka, Pauwels I, II i III. Što je lomna crta okomitija, sile smika su veće, a izgledi za zarašćavanje prijeloma su slabiji, uzeto sa [https://www.google.com/search?q=x+ray+of+the+femoral 'neck'+ fracture +Pauwels](https://www.google.com/search?q=x+ray+of+the+femoral+neck+fracture+Pauwels).

Pauwels tip I- kut frakturane pukotine prema horizontali $<30^\circ$. Pauwels tip II- kut frakturane pukotine prema horizontali je $30-50^\circ$. Pauwels tip III- kut frakturane pukotine prema horizontali je $>50^\circ$. Tip III ima najlošiju prognozu. Ako se prijelom ne može sigurno utvrditi na AP Rtg snimci, potrebno je napraviti i aksijalnu snimku kuka, rjeđe MR ili CT.

1.7. Načela liječenja intrakapsularnih prijeloma kuka

Kad dijagnoza prijeloma kuka bude utvrđena i kad znamo o kakvom se tipu prijeloma radi, donosi se odluka o načinu liječenja. To je liječenje načelno operacijsko, osim u rijetkim slučajevima kad opće stanje bolesnika ne dopušta operacijski zahvat zbog prevelikog

anesteziološkog i operacijskog rizika, odnosno kontraindikacije za operaciju (3). Kontraindikacija za operaciju prijeloma kuka u momentu prijama u bolnicu može biti privremena ili trajna. Privremena kontraindikacija za operacijsko liječenje odgoditi će operacijski zahvat za neko vrijeme, a trajna kontraindikacija odredit će bolesnika za konzervativno (neoperacijsko) liječenje, odnosno otpust na kućnu njegu.

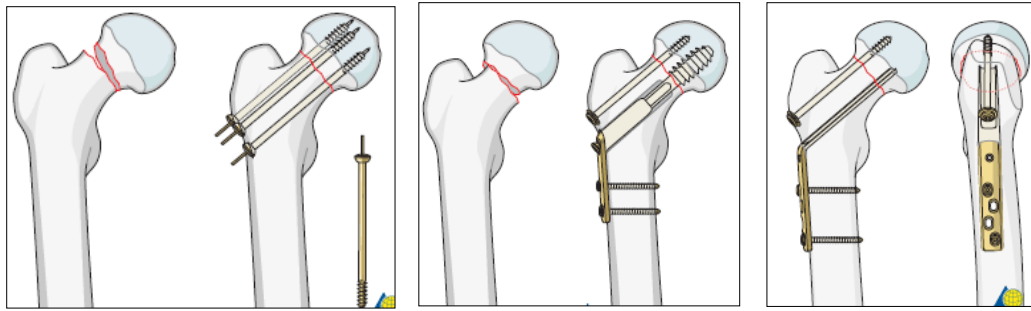
1.7.1. Neoperacijsko liječenje primjenjujemo na bolesnike čije je opće stanje toliko loše da bi anesteziološki postupak i operacijski zahvat ugrozili njihov život. Tu spadaju i bolesnici koji su do momenta traume dulje bili nepokretni, kao i oni koji se ne žele operirati. U neoperacijsko liječenje ponekad bi mogli spadati i bolesnici koji imaju impaktirane prijelome vrata femura, kao i prijelome vrata gdje glava nije pomaknuta u odnosu na vrat, dakle stabilne prijelome. Takve bolesnike treba radiološki pratiti te u slučaju pomaka ulomaka oni dobivaju operacijsku indikaciju (3,10).

1.7.2. Operacijsko liječenje se primjenjuje na veliku većinu (oko 90%) bolesnika s prijelomom kuka. Operater se mora voditi načelom koji je način operacijskog liječenja najbolje rješenje za datog bolesnika. On treba koristiti suvremenu operacijsku metodu, koju dobro poznaje i s kojom ima iskustva, uvažavajući dob bolesnika i njegovo opće stanje (17). Mogućnosti operacije prijeloma vrata femura su unutarnja fiksacija ulomaka i ugradnja proteze kuka. Iako ne s potpunim suglasjem, stabilni se prijelomi vrata femura češće liječe unutarnjom fiksacijom ulomaka, dok se nestabilni prijelomi vrata femura češće liječe ugradnjom proteze kuka (18).

1.7.2.1. Osteosinteza vrata femura

Kod stabilnih prijeloma vrata femura, ulomci se najčešće učvršćuju pojedinačnim kanuliranim vijcima (*pinning*) ili s jednim jačim vijkom kroz ležište u metalnoj ploči (DHS, DCS vijak), uz još jedan antirotacijski vijak. Kod nestabilnih prijeloma vrata treba težiti anatomskej repoziciji i tek tada postaviti unutarnju fiksaciju s 3 kanulirana vijka, DHS ili DCS vijkom uz antirotacijski vijak ili koristiti kutnu ploču uz antirotacijski vijak, (Slika 18, Slika 19). Više je sporno vrijeme operacije nego vrsta fiksacije ulomaka.

Prema jednim autorima osteosintezu ulomaka odnosno unutarnju fiksaciju (IF) treba učiniti unutar 6 sati od ozljede (11,19-21), prema drugima u prva 24 sata od ozljede (10,22-27), a prema trećima ne kasnije od 48 sati od ozljede (28,29). Međutim, postoje i mišljenja da „timing“ operacije ne igra bitniju ulogu u operacijskom liječenju prijeloma vrata femura (30-



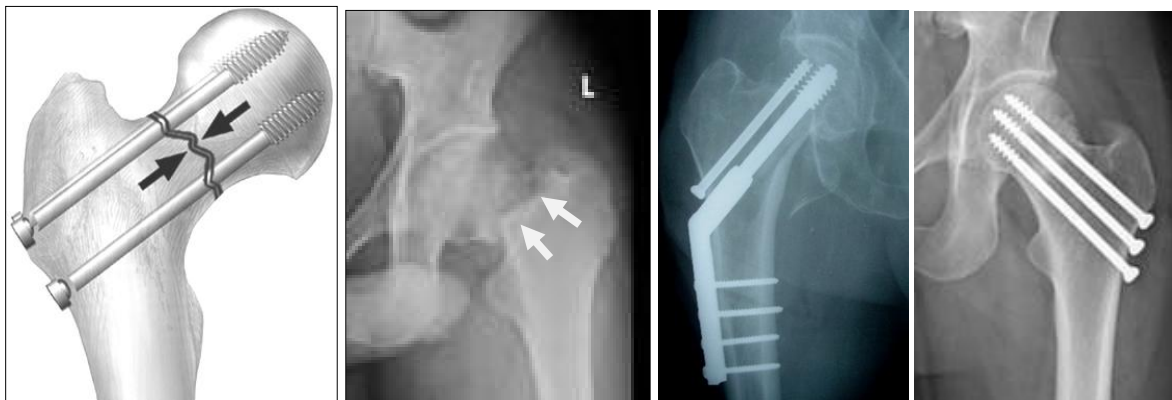
A

B

C

Slika 18. A) Shematski prikaz osteosinteze vrata femura kanuliranim vijcima. B) Osteosinteza DHS vijkom uz antirotacijski vijak. C) Osteosinteza kutnom pločom uz antirotacijski vijak, preuzeto sa <https://www.google.com/search?q=osteosynthesis+of+the+femoral+neck+fractures>.

32). Vrijeme operacije bi moglo biti važno zbog veoma izglednih komplikacija intrakapsularnih prijeloma u smislu prekida cirkulacije i odumiranja glave femura



A

B

C

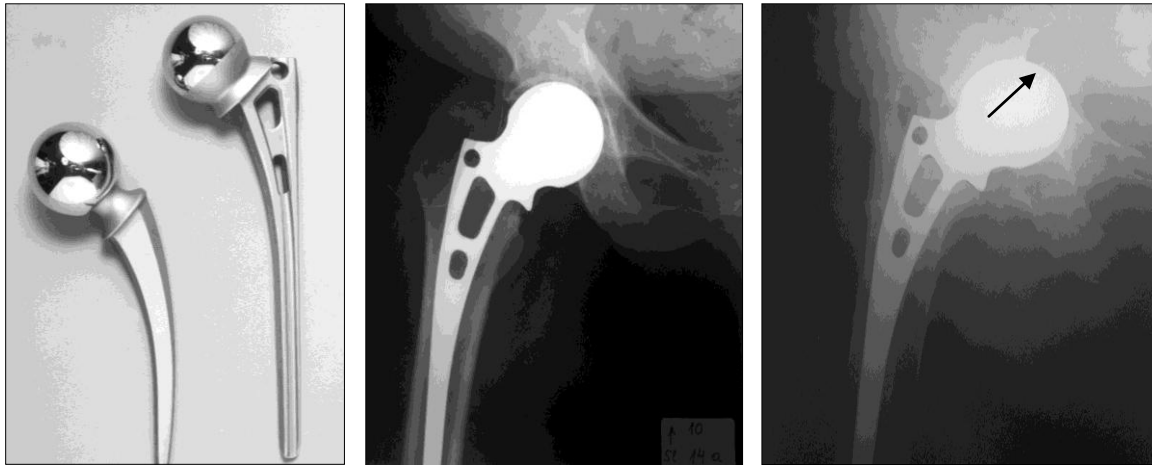D

Slika 19. A) Shematski prikaz kompresije ulomaka vrata femura. B) Rtg snimka prijeloma vrata femura. C) Osteosinteza vrata femura DHS vijkom uz dodatni vijak. D) Osteosinteza kompresivnim vijcima, uzeto sa <https://www.google.com/search?q=osteosynthesis+of+the+femoral+neck+fractures>.

(avaskularna nekroza glave, AVN). Takve su komplikacije češće kod prijeloma vrata bliže glavi femura te kod prijeloma s okomitijom fraktornom pukotinom. Bez obzira na spomenute komplikacije, u mlađih ljudi osteosintezom treba pokušati sačuvati glavu bedrene kosti jer prirodni kuk nikakva proteza ne može adekvatno zamijeniti (11,17).

1.7.2.2. Aloartroplastika kuka

U starijih bolesnika šanse za cirkulacijsko preživljavanje glave femura su znatno slabije, zato mnogi smatraju da je takvim bolesnicima bolje primarno ugraditi protezu kuka nego ih



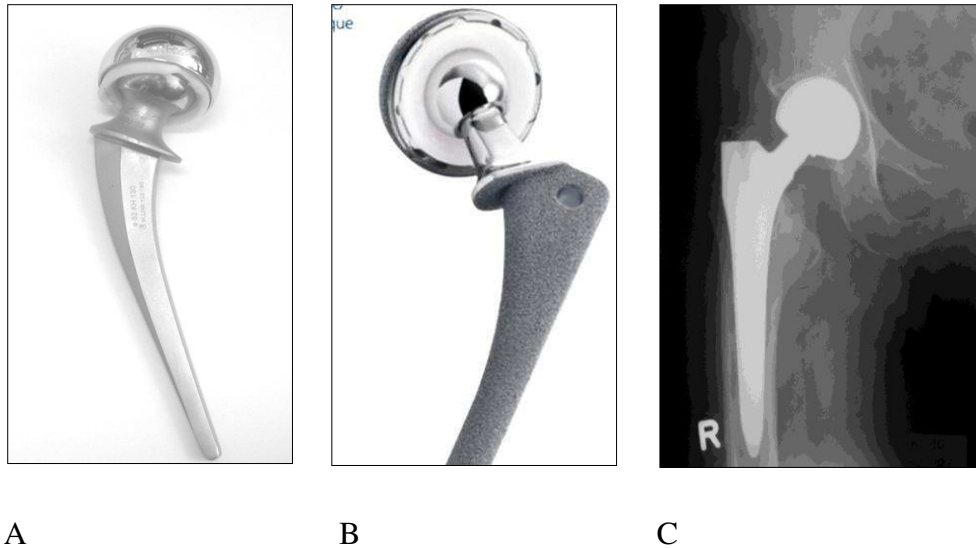
A

B

C

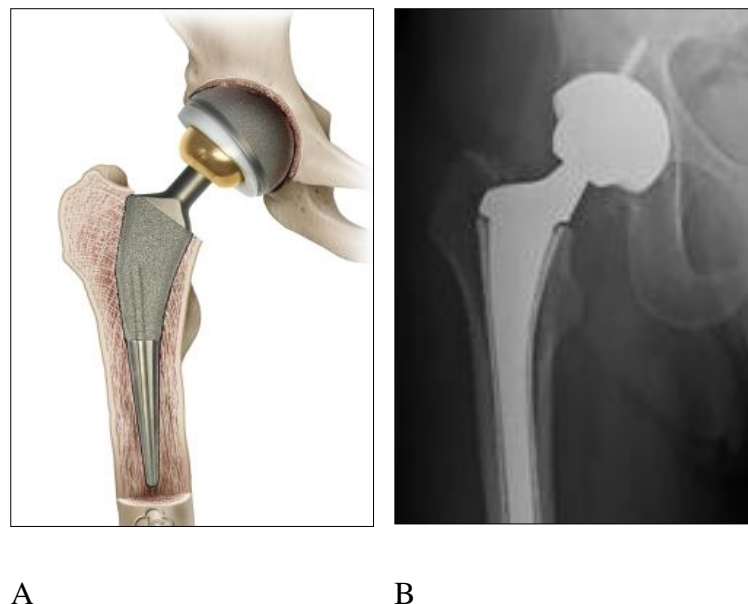
Slika. 20. A) Thompsonova i Austin Moorova proteza kuka (PEP). B) Ugrađena A. Moorova proteza. C) Protruzija proteze u zdjelicu, preuzeto iz Erceg M. Ortopedija za studente medicine, Split, 2006.

izlagati opasnosti moguće i izgledne nove operacije nakon neuspjele osteosinteze vrata femura (33-37). Ugradnjom proteze kuka želi se što prije bolesnika osoviti na noge i on tada može ranije i slobodnije opterećivati svoj kuk, nego što je slučaj kod osteosinteze vrata femura. Najčešće se koriste parcijalne proteze kuka (PEP) što znači da mijenjamo samo konveksno zglobno tijelo (glavu femura) dok prirodni acetabulum ne diramo (*hip hemiarthroplasty*, HA). I nakon više od pola stoljeća još su u uporabi parcijalne proteze model Austin-Moore i Thompsonov model (Slike 45-47). Zbog činjenice da se prirodni acetabulum više troši u kontaktu s metalnom glavom proteze, postoji mogućnost postupnog oštećenja acetabuluma i protruzije proteze u zdjelicu, zato neki autori češće koriste tzv. biartikularnu parcijalnu protezu. Ta proteza ima u svojoj glavi još jedan zglob pa se kretanje odvijaju na 2 nivoa i tako se manje troši prirodni acetabulum. (Slika 21). U starijih se bolesnika pri ugradnji proteza preporuča češće koristiti koštani cement (17,36-39).



Slika 21. A) i B) Biartikularne parcijalne proteze kuka. Kretnje se odvijaju na 2 nivoa: unutar velike glave i između velike glave i prirodnog acetabuluma. Tako se manje troši prirodni acetabulum. C) Ugrađena biartikularna proteza kuka, preuzeto iz Erceg M. Bolesti kuka u djece i odraslih, Split, 2003.

Totalna se endoproteza (TEP) u starijih bolesnika s prijelomom vrata femura rjeđe koristi (Slika 22) i to u slučajevima aktivnijih bolesnika i ne u visokoj životnoj dobi. Kod totalne se proteze mijenjaju oba zglobna tijela, dakle i glava femura i prirodni acetabulum (*Total Hip*



Slika 22. A) Model totalne proteze kuka (TEP). B) Rtg slika ugrađene totalne proteze kuka (TEP), preuzeto sa <https://www.google.com/search?q=Total+hip+replacement&=firefox-b-ab&biv>.

Replacement, THR, Total Hip Arthroplasty, THA). Zato je to složeniji operacijski zahvat, a i stabilnost kuka je slabija nego kad se koristi parcijalna endoproteza jer je glava kod parcijalne proteze veća, a veća glava proteze daje veću stabilnost operiranom kuku (40,41). Vrijeme operacije i kod ugradnje proteza također stvara nesuglasice i većina autora smatra da ranija operacija uzrokuje manji mortalitet i morbiditet te kraći boravak u bolnici.

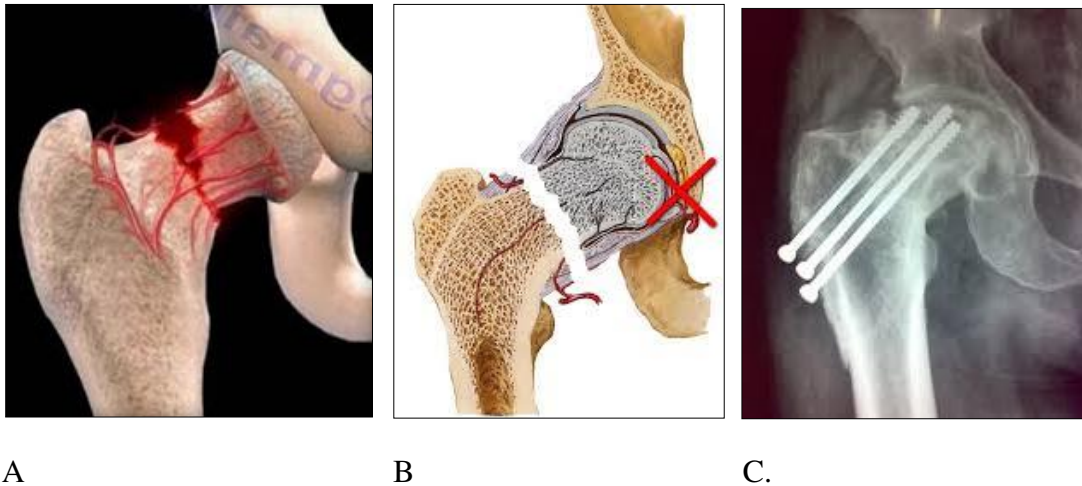
1.8. Komplikacije liječenja intrakapsularnih prijeloma kuka

Bolesnik s prijelomom kuka iznenada postaje nepokretan, ima jake bolove i uglavnom je u ležećem ili poluležećem položaju. Osobito su ugroženi stariji bolesnici, koji su izloženi infekcijama (pneumonija, uroinfekcije), prijetećim dekubitusima, nerijetko i promjenama psihičkog stanja (delirium, demencija ili sl.) te mogućnošću nastanka venske tromboze, sve do plućne embolije (do 2%). U prvom mjesecu nakon operacije umire oko 10% bolesnika, a u prvoj godini nakon prijeloma umire njih 20-37%. Prijelom kuka je stres za bolesnike, ali je i operacijsko liječenje za njih novi stres, koji dodatno opterećuje i ugrožava bolesnikovo stanje, sve do nastanka stres ulkusa (3).

Cilj liječenja je što prije bolesnika podignuti na noge i vratiti ga u ranije funkcionalno stanje, da bi izbjegao spomenute moguće komplikacije i ugroze, koje inače prate ležeće bolesnike. I kad je potpuno provedena prijeoperacijska obrada i bolesnik doveden u stanje operabilnosti, nakon što je izveden planirani operacijski zahvat i nakon što je opće stanje bolesnika sasvim pod kontrolom, bolesnik nije lišen mogućih komplikacija, koje se tiču upravo prijeloma vrata femura. Bolesniku je učinjen operacijski zahvat osteosinteze vrata femura ili mu je ugrađena primarna proteza kuka. Ako smo se odlučili za liječenje prijeloma vrata femura osteosintezom ulomaka, potrebno je napraviti što bolju anatomsku repoziciju da koštani ulomci idealno pristaju jedan na drugi, zatim ulomke treba staviti pod kompresiju i učvrstiti ih u tom položaju, koristeći metalne vijke i pločice, posebno napravljene za tu namjenu.

Unatoč ovako učinjenom operacijskom zahvatu, razočarenja i bolesnika i operatera su moguća. Ona se ne odnose samo na opasnost od infekcije rane niti na strah od venske tromboze ili plućne embolije, što prati sve složenije operacijske zahvate na donjim ekstremitetima i na zdjelici, nego se radi o komplikacijama vezanim za oštećenja cirkulacije glave femura, koje uvijek u manjoj ili većoj mjeri prate prijelome vrata femura. Unatoč idealnoj (anatomskoj) repoziciji ulomaka, osteosinteza vrata femura ne jamči cirkulacijsko preživljavanje glave femura i ona može završiti nekrozom (AVN). Ponekad i kad glava

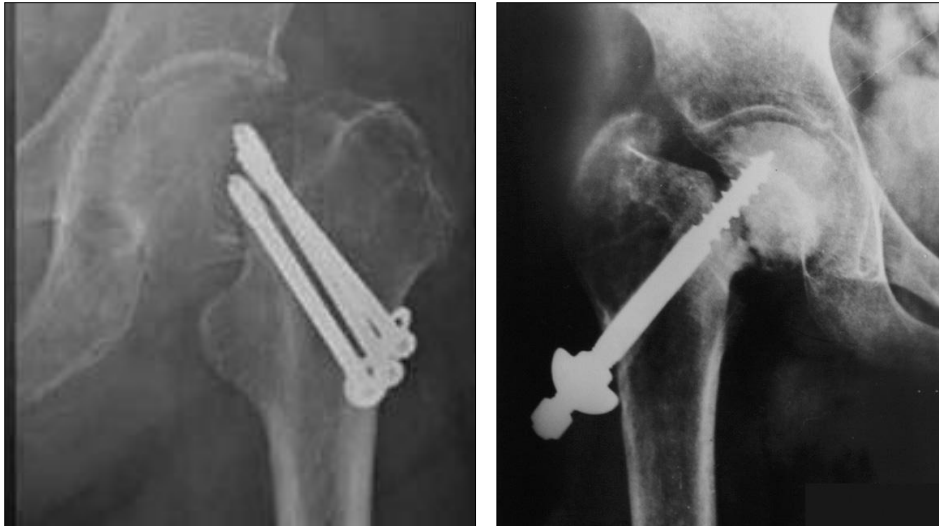femura preživi, zaraštavanje mjesta prijeloma nije siguran ishod. Radi se o odloženom zaraštavanju ili o nesraštavanju ulomaka (nonunion). Spomenute komplikacije nerijetko idu zajedno pa se događa da operirani prijelom vrata femura osteosinteza odnosno unutarnjom fiksacijom završi i nekrozom glave femura i nesraštavanjem ulomaka (Slika 23). To se može dogoditi u 20-40% slučajeva (10,42,43).



Slika. 23. **A)** Shematski prikaz oštećenja cirkulacije glave nakon prijeloma vrata femura. **B)** Isto na presjeku glave i vrata femura, preuzeto sa <https://www.google.com/search?client=firefox-bbb-ab&biw=1690&bih>. **C)** Rtg slika AVN glave nakon prijeloma i osteosinteze vrata, preuzeto sa <https://www.google.com/search?q=avascular+necrosis+of+femoral+head+avascular>.

Dodatni čimbenik oštećenja cirkulacije glave femura nakon prijeloma vrata je stvaranje intrakapsularnog hematoma, koji „tamponira“ unutarzglobni prostor kuka i komprimira one krvne žile na površini vrata koje nisu sasvim pokidane i stanje cirkulacije glave femura se pogoršava (5,17). Nekroza glave femura ne mora nastati odmah nakon nekoliko mjeseci, nego može nastati i u drugoj godini nakon ozljede i osteosinteze, pa i kasnije (44).

Kod odgođenog zaraštavanja ili nezaraštavanja vrata i nastanka pseudoartroze dolazi dijelom zbog poremećene cirkulacije, a dijelom i zbog neidealne repozicije ulomaka i nedostatno čvrste osteosinteze. Ovdje djeluju jake sile smika, na što je posebno u svojim radovima ukazivao Pauwels (najčešće kod Pauwels III tipa prijeloma). Dakle, nezaraštavanju prijeloma vrata femura pridonosi i neadekvatna repozicija i osteosinteza ulomka (Slika 24), (32). I avaskularna nekroza glave femura i nezaraštavanje ulomaka (*nonunion*), znaci su komplikacija, koje bolesnicima trajno stvaraju tegobe, onemogućavaju funkciju i u konačnici



A

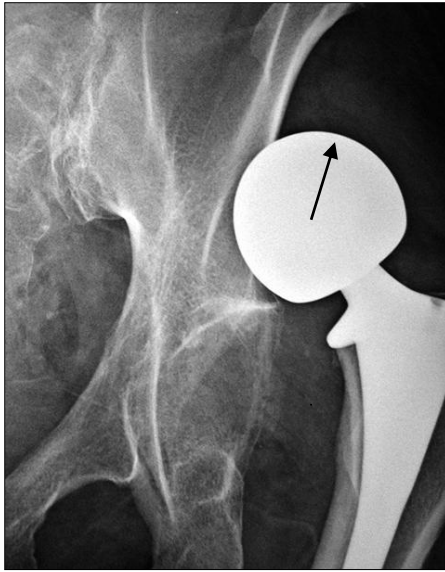
B

Slika 24. A) Rtg slika nezaraštavanja prijeloma vrata femura nakon osteosinteze (nonunion). **B)** Rtg slika nezaraštavanja prijeloma uz nekrozu glave femura (vidi se i nezaraštavanje vrata i nekroza glave), preuzeto iz Erceg M. *Bolesti kuka u djece i odraslih*, Split, 2003.

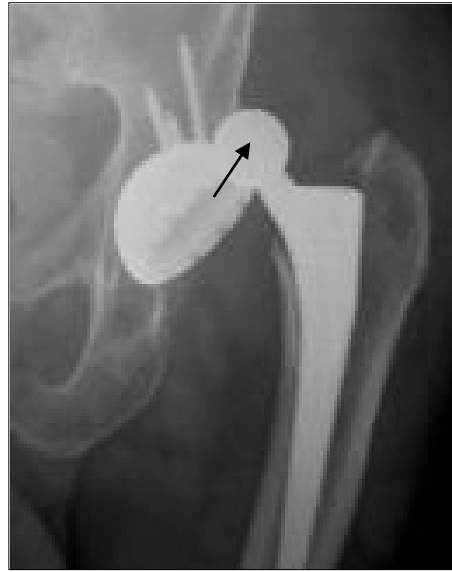traže novi operacijski zahvat u smislu sekundarne aloartroplastike. Zato se brojni autori zalažu za to da nestabilne prijelome vrata femura u osoba visoke životne dobi odmah treba rješavati ugradnjom proteza (primarna artroplastika kuka), a ne osteosintezom, pa kasnije protezom. Ovi autori primarnu artroplastiku za takve bolesnike smatraju boljim, a i ekonomski opravdanijim rješenjem (44-46).

Međutim, i aloartroplastika kuka ima također svoje komplikacije. U prvom redu to je složeniji zahvat i može u ranoj fazi operacije bitnije poremetiti opće stanje bolesnika, unatoč činjenici da se takvog bolesnika ranije podiže na noge i on može ranije opterećivati operiranu nogu. S druge strane, postoje trajna ograničenja u konzumiranju proteze, osobito zbog mogućnost iščašenja (Slika 25).

Iščašenja proteze su moguća u svakoj životnoj dobi, a osobito u starijih bolesnika, čiji su mišići slabiji pa je s time i stabilnost kuka manja. Uspoređujući stabilnost parcijalnih proteza u odnosu na totalne, bolju stabilnost operiranom kuku daju parcijalne proteze jer one imaju veću glavu (veličina glave parcijalne proteze odgovara prirodnoj veličini glave femura), a veća glava proteze daje veću stabilnost operiranom kuku (40,41).



A.



B

Slika 25. A) Iščašenje parcijalne proteze kuka. **B)** Iščašenje totalne proteze kuka, preuzeto sa <https://www.google.com/search?q=dislocation+of+the+hip+prothesis&client>.

2. CILJ ISTRAŽIVANJA

Cilj istraživanja: Ova je studija imala dva cilja. Prvi je cilj bio ustanoviti kojom su kirurškom metodom liječeni bolesnici stariji od 70 godina sa prijelomom vrata bedrene kosti tijekom 2016. i 2017. godine u Zavodu za ortopediju i traumatologiju Klinike za kirurgiju-lokalitet Firule s obzirom na tip prijeloma; repozicijom i osteosintezom ulomaka ili ugradnjom proteze kuka. Drugi je cilj ove studije bio ustanoviti vrijeme proteklo od dolaska u Zavod do dolaska u operacijsku dvoranu, s obzirom da do danas u svijetu ne postoji konsenzus o tome igra li *timing* operacije značajniju ulogu i utjecaj na ishod liječenja u ovakvih bolesnika.

3. MATERIЈAL I METODE

Istraživanja su provedena na Zavodu za ortopediju i traumatologiju Klinike za kirurgiju KBC-a Split, lokalitet Firule. Korištena je medicinska dokumentacija operiranih bolesnika starijih od 70 godina, s prijelomom vrata femura tijekom 2016. i 2017. godine. Pregledane su povijesti blesti i operacijski protokoli u razdoblju od 01. siječnja 2016. do 31. prosinca 2017. godine. Za 2016. godinu izdvojiti će se svi operirani bolesnici rođeni zaključno do kraja 1945. god., svi su oni 2016. god. bili stari najmanje 70 godina. Za 2017. godinu izdvojiti će se svi operirani bolesnici rođeni zaključno do kraja 1946. god., svi su oni 2017. god. bili stari najmanje 70 godina. Na taj smo način saznali:

-vrijeme dolaska u Zavod (najčešće je to na dan ozljede)?

-o kojem se tipu prijeloma vrata femura radilo (stabilni ili nestabilni prijelom)?

-kad je bolesnik operiran? Vrijeme operacije je podijeljeno u 4 vremenska perioda: 1. <24 h, 2. 24-47 h, 3. 48-72 h (<72 h, to je vrijeme rane kirurgije *early surgery*) i 4. >72 h (to je vrijeme *delayed surgery* - odgođene kirurgije), (47).

-kojem je kirurškom zahvatu bolesnik bio podvrgnut (unutarnjoj fiksaciji ulomaka ili ugradnji proteze kuka)?

-koja mu je vrsta proteze ugrađena?

-je li pri ugradnji proteze korišten koštani cement?

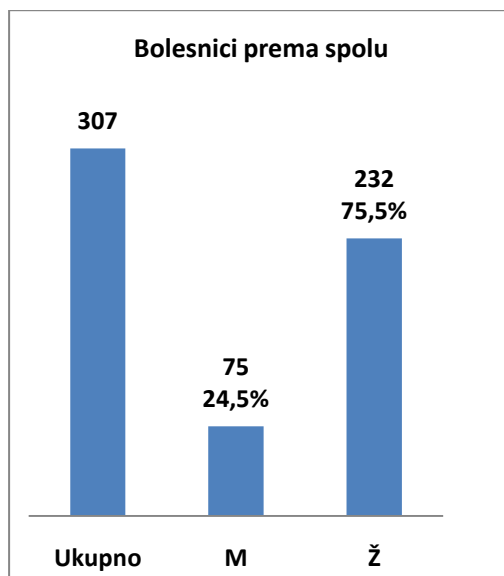
4. REZULTATI

Analizirajući operacijski protokol i povijesti bolesti na Zavodu za ortopediju i traumatologiju Kirurške klinike-lokalitet Firule KBC-a Split našli smo da je tijekom 2016. i 2017. godine na tom Zavodu ukupno operirano 307 bolesnika starijih od 70 godina zbog intrakapsularnog prijeloma kuka, odnosno prijeloma vrata femura. Prosječna dob bolesnika bila je 82,3 godine, u rasponu od 70 do 97 godina. Muškaraca je bilo 75 (24,5%), a žena 232 (75,5%). Broj stabilnih prijeloma (Garden I,II) iznosio je 32 (10,5%), a broj nestabilnih

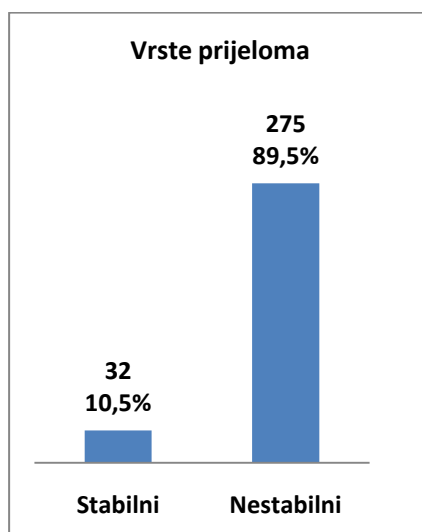
Tablica 1. Bolesnici stariji od 70 godina, koji su operirani u KBC-u Split tijekom 2016. i 2017. godine zbog prijeloma vrata femura, rezultati.

Ukupni broj operiranih bolesnika	307
Prosječna dob bolesnika	82,3
Raspon dobi bolesnika	70-97
Muškarci	75 (24,5%)
Žene	232 (75,5%)
Stabilni prijelomi	32 (10,5%)
Nestabilni prijelomi	275 (89,5%)
IF-DHS vijak	5 (1,63%)
IF-kanulirani vijak	7 (2,3%)
Proteze kuka	295 (96,1%)
Parcijalne proteze (PEP), A. Moore	225 (73,3%)
Parcijalne proteze-biartikularne	22 (7,5%)
Totalne proteze kuka (TEP)	48 (16,3%)
Koštani cement korišten	41 (14%)
Koštani cement nije korišten	254 (86%)

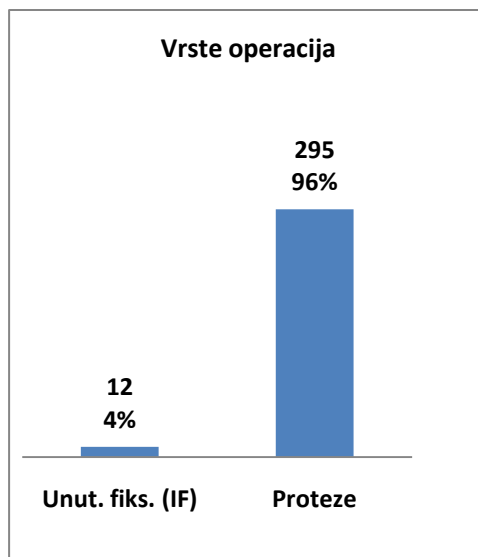
prijeloma (Garden III,IV) 275 (89,5%). Od ukupnog broja operiranih bolesnika njih 12 (4%) je operirano unutarnjom fiksacijom ulomaka (IF), a 295 bolesnika (96%) je operirano u smislu ugradnje proteze kuka. Od ukupno 295 ugrađenih proteza kuka na parcijalne proteze kuka (PEP) otpada 247 proteza (83,7%), od kojih je 225 monoartikularnih (model Austin Moore) i 22 biartikularne proteze. Ostatak, njih 48 (16,3%), otpada na totalne proteze kuka (TEP). Od ukupnog broja ugrađenih proteza, 41 proteza je cementirana (14%), a kod 254 proteze (86%) nije korišten koštani cement, (Tablica 1).



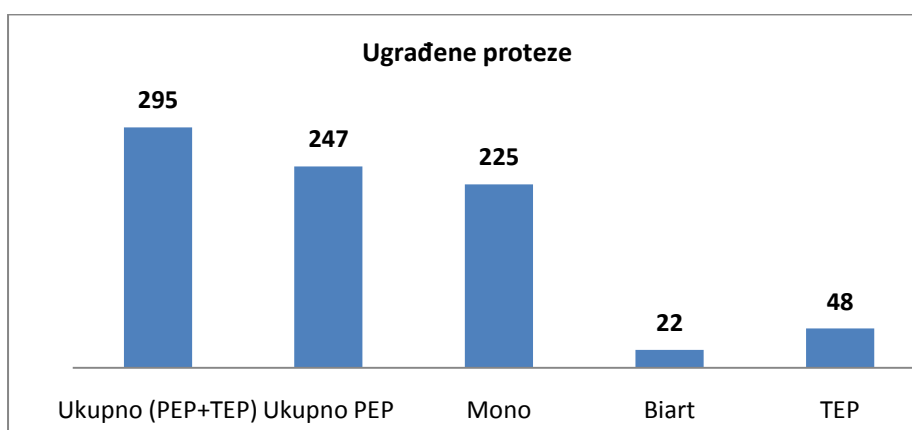
Slika 26. Grafički prikaz ukupnog broja operiranih bolesnika. M= broj i postotak muškaraca. Ž= broj i postotak žena.



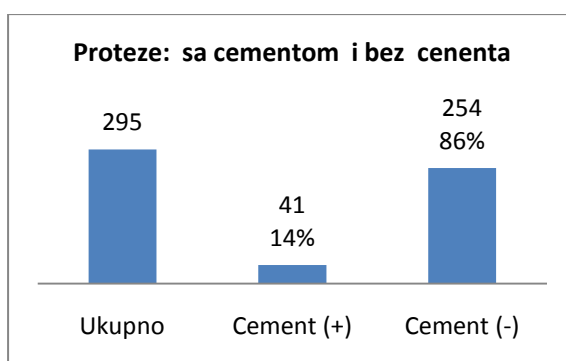
Slika 27. Grafički prikaz broja stabilnih i nestabilnih prijeloma vrata femura i njihov postotak prema ukupnom broju bolesnika.



Slika 28. Grafički prikaz broja operacijskih zahvata unutarnje fiksacije (*IF*) i ugradnje proteza kuka i njihov postotak prema ukupnom broju operacija.



Slika 29. Grafički prikaz broja ukupno ugrađenih proteza kuka (PEP + TEP), parcijalnih (PEP) proteza, parcijalnih monoartikularnih, parcijalnih biartikularnih i totalnih (TEP) proteza kuka.

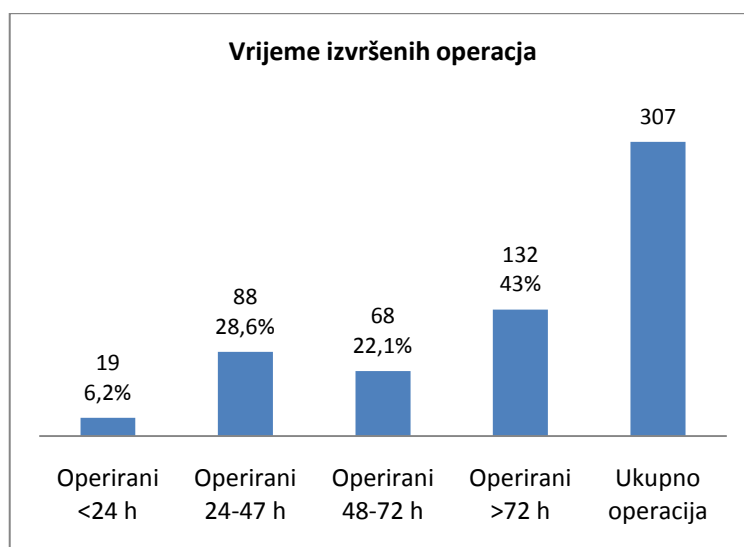


Slika 30. Grafički prikaz ukupnog broja ugrađenih proteza i odnos cementnih (cement +) i bescementnih (cement -) proteza prema ukupnom broju.

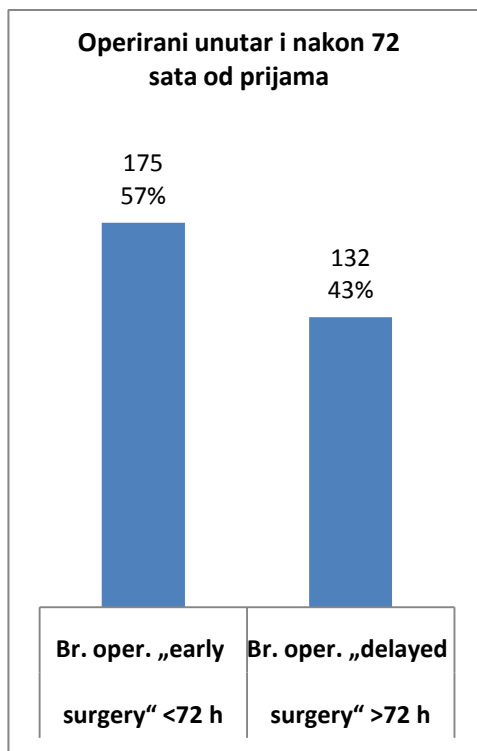
Od ukupno 307 operiranih bolesnika 19 njih (6,2%) je operirano unutar 24 sata od prijama, 88 njih (28,6%) je operirano između 24 i 47 sati od prijama, 68 njih (22,1%) je operirano između 48 i 72 sata po prijama, a ostalih 132 (43%) su operirani iza 72 sata po prijama. Unutar vremena kojeg zovemo *early surgery* odnosno rana, hitna kirurgija, a to su operacije izvedene unutar 3 dana od prijama na Odjel (<72 h), operirano je ukupno 175 naših bolesnika ili 57%, a izvan tog vremena (>72 h), kojeg zovemo *delayed surgery*-odgođena kirurgija operirana su 132 naša bolesnika ili 43% (Tablica 2), (Slika 31, Slika 32).

Tablica 2. Broj i postotak bolesnika koji su operirani prvog dana po prijama, drugog dana po prijama, trećeg dana po prijama te nakon trećeg dana po prijama.

Operacije <24 h po prijama	Operacije 24-47 h po prijama	Operacije 48-72 h po prijama	Operacije > 72 h po prijama	Ukupan broj oper. <i>early surgery</i> <72 h	Ukupan broj oper. <i>delayed surgery</i> >72 h	Ukupno operacija
19 (6,2%)	88 (28,6%)	68 (22,1%)	132 (43%)	175 (57%)	132 (43%)	307



Slika 31. Grafički prikaz broja operiranih bolesnika u prvom danu (< 24 sata od prijama), u drugom danu (između 24-47 sati od prijama), u trećem danu (između 48-72 sata od prijama) i nakon trećeg dana od prijama (>72 sata), te njihov postotak prema ukupnom broju operiranih bolesnika.



Slika 32. Grafički prikaz broja operiranih bolesnika unutar prva 3 dana po prijemu i nakon 3 dana po prijemu u odnosu na ukupni broj operiranih bolesnika.

5. RASPRAVA

Ljudski se vijek stalno produljuje pa je i vrijeme za osteoporozu dulje, a s time i veća mogućnost nastanka prijeloma, osobito zgloba kuka (8). Oko 40-50% prijeloma kuka otpada na tzv. intrakapsularne prijelome, odnosno prijelome vrata bedrene kosti. Uz to što bolesnik pati i što mu je ozljeda u cijelosti promijenila život, ovaj je prijelom često uzrok smrti u starijih bolesnika, osobito žena, jer se njihove kosti češće i lakše lome. Bolesnici imaju jake bolove, odjednom postaju nepokretni i potpuno ovisni o tuđoj pomoći. Činjenica da ovakvi bolesnici imaju prijelom vrata femura, ugrožava njihov život i gotovo u pravilu zahtijeva operacijsko liječenje. Čak 90% njih bit će liječeno operacijski (9). Operacijskim liječenjem smrtna opasnost za bolesnika nije sasvim otklonjena, ali je znatno smanjena. Smrtnost i kod uspješno i na vrijeme operiranih bolesnika u prvom mjesecu nakon ozljede i operacije može iznositi i do 10%, a i preko 30% u tijeku prve godine nakon operacije.

S druge pak strane, bolesnici koji iz bilo kojeg razloga nisu podvrgnuti operacijskom liječenju, imaju znatno veće šanse za smrtni ishod (8,9,47-51). Dakle, treba poduzeti radnje i pripremiti bolesnika za operacijski zahvat. Tu nailazimo na različita mišljenja i prilične nesuglasice brojnih autora u svijetu jer dogovora (konsenzusa) o *timingu* operacija gotovo da nema. Jedni autori smatraju da prijelom vrata femura zahtijeva hitno operacijsko liječenje unutar 6 sati od ozljede (11,19-21). Drugi misle da bi prijelome vrata femura trebalo operirati unutar 24 sata od ozljede (10,22-27). Treći drže da operaciju treba izvesti unutar 48 sati od ozljede (28,29), dok četvrti smatraju da vrijeme operacije ne igra bitniju ulogu u ishodu liječenja (30-32,47-49).

Zato su mnoga liječnička udruženja dala svoje mišljenje i preporuke, a mi izdvajamo Udruženje American Academy Orthopaedic Surgeons i American Association of Orthopaedic Surgeons (AAOS), koje je dalo preporuku da bolesnike s prijelomom vrata femura treba nastojati operirati unutar 48 sati (24-48 sati) od ozljede (50).

Postoje i fleksibilniji stavovi o tzv. najboljem vremenu za operacije pa se tako razna liječnička udruženja za zdravstvenu skrb iz Velike Britanije i Irske zalažu za operaciju unutar 48 sati od dolaska u bolnicu, ali s obzirom na činjenicu da se uglavnom radi o starijim osobama, često narušenog zdravlja, „izvjesno odgađanje operacija se čini logičnim kako bi se popravilo stanje bolesnika, a i pričekalo da operaciju izvede iskusniji tim, ako isti ranije nije dostupan“ (47). Mnoge zemlje zato pomiču vrijeme operacije za još 1 dan preko 48 sati, uvodeći pojam rane kirurgije- *early surgery* (< 72 sata od prijama) i pojam odgođene kirurgije- *delayed surgery* (>72 sata od prijama). Preporučene su 4 skupine (4 vremenska

perioda) operacija: 1. period do 24 sata, 2. 24-47 sati, 3. 48-72 sata i 4. period > 72 sata od prijama u bolnicu. Njihovi usporedni rezultati rane kirurgije (<72 sata) i odgođene kirurgije (>72 sata) pokazuju da se smrtnost odgađanjem operacija iza 72 sata bitno ne povećava, štoviše našli su da se u ovih bolesnika, s obzirom na to da im je popravljeno prijeoperacijsko stanje, čak smanjuje rizik komplikacija i duljina boravka u bolnici, iako načelno preporučuju operacije unutar 48 sati (47,52). I drugi podaci iz novije svjetske literature pokazuju neujednačenost stavova oko idealnog vremena (*ideal time*) za operaciju starijih bolesnika s prijelomom vrata femura.

Za idealno vrijeme operacije trebao bi postojati idealan bolesnik, idealni bolnički uvjeti, kao i idealno obučeni i odmoran tim na dispoziciji u svako vrijeme. Takvi uvjeti gotovo da nigdje ne postoje. Bolesnici u toj dobi su obično slabijeg i krhkog zdravlja, često s prijetećim dekubitima, problemima srca i bubrežnim tegobama, kognitivnim poremećajima, a ponekad i na oralnoj antikoagulacijskoj terapiji, a od kirurga se očekuje da napravi stabilan i bezbolan kuk i da ga što prije vrati funkciji uz najmanji postotak smrtnosti i pobola za bolesnika. Zbog svega ovoga operacije se često odgađaju. Odgađanje operacija preko 3 dana nakon prijama se događa u otprilike 27% bolesnika, a odgađanja 3-5 dana u preko 34% bolesnika (47).

Dakle, u kliničkoj praksi *delayed surgery* se događa prilično često, što zbog medicinskih razloga (lošeg općeg stanja, skidanja bolesnika s oralnih antikoagulansa), ali i zbog drugih, nemedicinskih razloga (pitanje slobodne operacijske dvorane, odsutnost iskusnog i odmornog operacijskog tima), (53). Zbog pritiska na operacijsku dvoranu, koja se nerijetko dijeli sa drugim specijalnostima, izneseni su podaci da se u 68% slučajeva bolesnici s prijelomom vrata femura operiraju izvan redovitog radnog vremena, a samo u 31% slučajeva unutar redovitog radnog vremena. U samo 1% slučajeva operacije su izvedene po noći. Korištenje operacijske dvorane i medicinskog tima izvan redovitog radnog vremena sigurno ubrzava protok bolesnika i smanjuje čekanje na operaciju i smanjuje smrtnost i skraćuje boravak bolesnika u bolnici, ali financijski opterećuje zajednicu, a moguće i iscrpljuje osoblje (54). Pitanje je može li se za taj novac povećati broj operacijskih dvorana i povećati broj osoblja, a da ne govorimo o smanjenoj smrtnosti i kraćem boravku u bolnici manjim čekanjem na operaciju? U oko 35% slučajeva bolesnicima s prijelomom vrata femura odgođena je operacija iza 48 sati zbog medicinskih razloga, a u 44% slučajeva operacija je odgođena zbog drugih (nemedicinskih) razloga, najčešće zbog zauzetosti operacijske dvorane (55).

Na Zavodu za ortopediju i traumatologiju Kirurške klinike-lokalitet Firule, KBC-a Split tijekom 2016. i 2017. god. operacijski je liječeno 307 bolesnika zbog prijeloma vrata femura (tablica 1,2). Koristili smo već spomenuta 4 vremenska perioda; 1.-operacije <24 h., 2.-operacije 24-47 h., 3.-operacije 48-72 h., i 4.-operacije >72 sata (47). Operacije unutar 72 sata spadaju u ranu kirurgiju (*early surgery*), a one nakon 72 sata u odgođenu kirurgiju (*delayed surgery*). Iz tablice je vidljivo da je unutar 24 h po prijemu operirano 19 bolesnika (6,2%), između 24-47 h operirano je 88 bolesnika (22,1%), te između 48-72 h operirano je 132 bolesnika (43%). Unutar 72 h po prijemu (*early surgery*) operirano je ukupno 175 bolesnika (57%), (sl. 70,71). Nakon 72 h po prijemu (*delayed surgery*) operirano je 132 bolesnika (43%).

Podaci iz literature pokazuju da se u zapadnim zemljama operacije prijeloma vrata femura u starijih bolesnika izvode u prvih 48 sati prosječno kod 53,2% bolesnika, ali u rasponu od 33% do 93% (56). Naši podaci pokazuju da smo u prvih 48 sati operirali 34,8% bolesnika i tako prešli donju granicu iz navedenog citata za zapadne zemlje. Sumiramo li literaturu koja se bavi *timingom* operacija prijeloma vrata femura u starijih bolesnika, ti rezultati daju prednost operacijama unutar 48 sati od hospitalizacije, uz toleranciju za produljenje tog vremena još za 24 sata, ali se operacije u tim zemljama izvode izvan redovitog radnog vremena. Naši su bolesnici unutar 72 sata (*early surgery*) operirani u 57% slučajeva i to u redovitom radnom vremenu. Literatura govori da sve što se operira nakon 72 sata od prijama, spada u odgođenu kirurgiju (*delayed surgery*), a razlozi odgađanja operacija nisu uvijek medicinski, nego su često nemedicinski, najčešće zbog zauzetosti operacijske dvorane (55).

Što se tiče metoda liječenja starijih bolesnika s prijelomom vrata femura, one su uglavnom poznate i primjenjuju se širom svijeta. Metode se temelje na tipu (vrsti) i mjestu prijeloma vrata femura (Garden I-IV, Pauwels I-III), ali se najpraktičnijom čini podjela na stabilne (Garden I,II) i nestabilne (Garden III,IV) prijelome s obzirom na to je li glava femura pomaknuta s batrljka vrata (više ili manje) ili nije uopće pomaknuta, iako prijelom postoji (14-16). U bolesnika starijih od 60 godina odnos stabilnih prema nestabilnim prijelomima vrata femura je 20-25% stabilnih prema 75-80% nestabilnih (57,58). Dakle, govorimo o dvije skupine bolesnika. Obje skupine bolesnika treba liječiti, a to u 90% slučajeva znači da ih treba operirati. Načelno, obje se skupine bolesnika mogu operirati na 2 načina: 1.-unutarnjom fiksacijom ulomaka (IF) i 2.-ugradnjom proteze kuka. I sada nastaju nesuglasice i prijepori kojoj metodi liječenja dati prednost i u jednoj i u drugoj skupini bolesnika. Nema zabrana, ali ima preporuka da je njihova metoda liječenja bolja i učinkovitija, pa se onda grupiraju

mišljenja i formira određena većina, koja je na neki način dominantna, ali potpuni se konsenzus teško postiže. Kad govorimo o 1. skupini starijih bolesnika, koji imaju stabilni prijelom vrata femura, a takvih je oko 20-25%, prevladava mišljenje da u liječenju ovih bolesnika prednost treba dati unutarnjoj fiksaciji ulomaka pred ugradnjom proteza kuka (50,59,60). Dakle, radi se o preporuci; nigdje nije objavljen rad gdje su svi stabilni prijelomi vrata femura operirani unutarnjom fiksacijom, a da ni jedan bolesnik iz te skupine nije operiran ugradnjom proteze. Rezultat toga je priličita šarolikost u liječenju, tako da u spomenutoj skupini bolesnika imamo i onih liječenih unutarnjom fiksacijom i onih koji su liječeni ugradnjom proteze kuka. Jedni autori govore da unutarnjom fiksacijom vrata treba dati šansu da prijelom zaraste i da se spasi vlastiti bolesnikov kuk, dok drugi uzvraćaju da je postotak reoperacija takvih unutarnjih fiksacija velik i da će bolesnik prije ili kasnije, morati ponovo na operaciju da dobije protezu, koju je već mogao konzumirati i izbjeći drugu operaciju.

U kliničkoj praksi nije uvijek baš jednostavno odrediti o kojem se tipu prijeloma radi pa se navodi da samo 39% kirurga zna dobro razlikovati sva ova 4 tipa prijeloma po Gardenovoj podjeli, dok se znatno bolje snalaze u podjeli na stabilne i nestabilne prijelome (61).

Mi smo od 307 operiranih bolesnika s prijelomom vrata femura imali 32 stabilna i 275 nestabilnih prijeloma, odnosno 10,4% stabilnih prema 89,6 nestabilnih. Nizak postotak stabilnih prijeloma u naših bolesnika je zbog činjenice da su naši bolesnici bili stari između 70 i 97 godina, prosječno 82,3 godine, dok se većina radova odnosi na bolesnike starije od 60 godina pa je broj stabilnih prijeloma vrata femura kod njih veći (20-25%), (57,58). Samo je 12 naših bolesnika operirano unutarnjom fiksacijom, 7 kanuliranim vijcima, a 5 DHS vijkom. Ostalima su ugrađene proteze kuka.

Što se tiče skupine 2, dakle bolesnika koji imaju nestabilni prijelom vrata femura (Garden III,IV), izgleda da su ovdje prijepori i nesuglasice manje, a konsenzus bliži. Velika se većina autora slaže da gotovo nema smisla namještati (reponirati) pomaknutu glavu femura sa slomljenog vrata femura i očekivati da u starijoj dobi ovakav prijelom zaraste, nego se u golemoj većini odlučuju za tzv. primarnu artroplastiku, odnosno takvim bolesnicima odmah ugrađuju proteze kuka (33-37,45,50). Za starije bolesnike proteza kuka ima znatnu prednost pred unutarnjom fiksacijom. Osim što unutarnja fiksacija ima slabe izgleda za uspjeh, bolesnika s ugrađenom protezom se može odmah osoviti na noge i dopustiti mu da opterećuje svoj kuk. Samim time što je postao ponovo pokretan, bolesniku je znatno smanjena

moгуćnost da dobije komplikacije vezane za nepokretnost (dekubituse, duboku vensku trombozu, pneumoniju, uroinfekciju i sl.). Stanovite razlike u mišljenjima i stavovima za bolesnike s nestabilnim prijelomima odnose se na vrstu proteza kuka koje ugrađujemo takvim bolesnicima, kao i o korištenju ili nekorištenju koštanog cementa, kojim se proteza učvršćuje u medularni kanal femura.

Problemi proteze kuka kao načina da se kod prijeloma vrata femura glava i vrat femura nadomjesti (zamijene) nekim drugim materijalom sličnog oblika, poznati su preko 60 godina. Američki kirurzi Austin Moore i Thompson uveli su do tada nepoznat tip proteze kuka, koja je imala metalnu glavu u bloku sa stemom proteze, koji se je po prvi put ugrađivao u medularni kanal gornjeg dijela femura i omogućavao funkciju zgloba kuka. Bilo je to 1950. god. (A. Moore), odnosno 1954. (Thompson). Od tada, uz gotovo neznatne izmjene, obje su proteze još i danas u uporabi kao Austin Moorova i Thompsonova parcijalna proteza kuka (sl. 49-50). U to vrijeme nije bio poznat koštani cement, pa su obje proteze ugrađivane kao bescementne. Glave proteza su bile raznih veličina, kako bi potpuno odgovarale veličini glave femura dotičnog bolesnika, a stem proteze se je, baš kao i danas, ubacivao u rašpom pripremljeno ležište u medularni kanal femura. Austin Moorova proteza ima ravan stem s 2 otvora u gornjem dijelu, u koja nakon ugradnje uraste koštano tkivo i popravljaju stabilnost proteze. Thompsonova proteza nema nikakve otvore na stemu, koji je lagano zaobljen i utiskuje se u medularni kanal femura. Kasnije su se obje proteze postupno počele cementirati, Thompsonova više, a A. Moorova znatno manje. Cementiranjem bi se smanjilo pomicanje proteze i popravljala mehanička stabilnost, pa su i bolovi bili manji. Ovim se protezama zamjera što nisu modularne, nego su iz jednog komada, pa ako ste izabrali određenu veličinu glave proteze za konkretnog bolesnika na operacijskom stolu, ne možete birati i veličinu stema i stabilnost može doći u pitanje (62,63). Zato neki smatraju da bi A. Moorovu protezu trebalo zamijeniti drugim, boljim modelima (64). Unatoč ovakvim sporadičnim mišljenjima, ovoj smo protezi posvetili više pozornosti jer je najviše korištena parcijalna proteza danas u svijetu, a najviše je ugrađivana i našim bolesnicima. Ove se proteze cementiraju ako operater nije siguran u stabilnost proteze zbog izrazite osteoporoze i širine medularnog kanala, ali se najčešće ne cementiraju. Thompsonova proteza se nije probila na naše prostore i našim bolesnicima nije ugrađivana.

Osim spomenute A. Moorove proteze našim je bolesnicima ugrađivana i biartikularna parcijalna (Slika 21) i totalna proteza kuka (Slika 22), (Tablica 1). Biartikularne se proteze koriste u starijoj dobi u slučajevima kad postoji bojazan od protruzije metalne glave A.

Moorove proteze u zdjelicu, jer dolazi do prevelikog trošenja hrskavice acetabuluma (aktivniji bolesnici ispred kojih ima još dosta godina života). Totalne se proteze u starijoj dobi također mogu koristiti u bolesnika gdje se očekuje dosta godina života te u slučajevima gdje je došlo do prijeloma vrata femura na terenu artroze kuka, dakle gdje je acetabulum artrotski promijenjen pa i njega treba mijenjati. Oba se tipa ovih proteza proizvode kao cementni i bescementni oblik. Načelno, mlađim se bolesnicima ugrađuju bescementne proteze jer je njihova kost jača i dobro obraste protezu i učvrsti je u njezinom ležištu i bez koštanog cementa. Starijim se bolesnicima češće ugrađuju cementne proteze jer je njihova kost slabija, a medularni kanal širi pa se za postizanje mehaničke stabilnosti proteze koristi koštani cement.

Našim je bolesnicima ugrađeno 225 A. Moorovih (parcijalnih) proteza, 22 biartikularne (parcijalne) proteze i 48 totalnih proteza, što odgovara svim preporukama da se starijim osobama daleko više trebaju ugrađivati monoartikularne parcijalne proteze, a manje biartikularne i totalne. Od ukupnog broja od 295 proteza, u 41 bolesnika je korišten koštani cement, a u 254 bolesnika proteze su ugrađene bez korištenja koštanog cementa (Slika 69). Preporuke da se u starijih bolesnika češće koristi koštani cement uglavnom se odnose na spomenute biartikularne i totalne proteze, jer se one i proizvode kao cementni i bescementni modeli pa su naši bolesnici dobivali uglavnom cementne proteze, dok je A. Moorova parcijalna proteza napravljena da funkcionira kao bescementna, iako se ponekad i kod njih koristi koštani cement, kad je mehanička čvrstoća proteze upitna (62).

Razlog zašto se cement još češće ne koristi kod ugradnje proteza u starijih bolesnika je u prvom redu strah od mogućih komplikacija u momentu stavljanja cementa u ljudsko tijelo, kada može doći do naglog poremećaja srčanog ritma i pada tlaka, sve do nagle smrti na operacijskom stolu, osobito kod kardioloških bolesnika (65). Drugi je razlog da uporaba koštanog cementa produljuje operacijski zahvat, što se često želi izbjeći.

Kako se ljudski vijek produljiva, povećava se i broj prijeloma vrata femura i pomiče se prema starijoj dobi, tako da ugradnja proteza kuka postaje sve češća, ona je daleko bolje rješenje od unutarnje fiksacije. Od ukupno 307 naših operiranih bolesnika, prosječne starosti 82,3 god., njih 295 je liječeno ugradnjom proteze kuka (96%), a samo 12 ih je liječeno unutarnjom fiksacijom (4%). To je sasvim u skladu sa svjetskom literaturom za ovako visoku dob bolesnika (66). Ugradbeni materijali (osteosintetski materijal i sve vrste proteza) koji se ugrađuju našim bolesnicima, svjetske su kvalitete, a bolesnici se operiraju po načelima struke.

6. ZAKLJUČAK

1. Tijekom 2016. i 2017.godine na Zavodu za ortopediju i traumatologiju Kirurške klinike-lokalitet Firule, KBC-a Split operirano je 307 bolesnika prosječne životne dobi 82,3 god. (od 70 do 97 godina) zbog prijeloma vrata femura.
2. U 32 bolesnika (10,5%) postojao je stabilni prijelom (Garden I,II), a u 275 bolesnika (89,5%) nestabilni prijelom (Garden III,IV).
3. 12 bolesnika (4%) je liječeno metodom unutarnje fiksacije ulomaka, a 295 bolesnika (96%) je liječeno metodom ugradnje proteze kuka.
4. Najčešće ugrađivana proteza kuka bila je parcijalna monoartikularna proteza model Austin Moore. Ukupno je ugrađeno 225 takvih proteza (76,2%).
5. U 22 bolesnika (7,5%) ugrađene su parcijalne biartikularne, a u 48 bolesnika (16,3%) totalne proteze kuka.
6. Koštani je cement korišten u 41 bolesnika (14%), a u 254 bolesnika (86%) koštani cement nije korišten.
7. Bolesnici su operirani po načelima struke, a ugradbeni materijali su jednaki onima u najrazvijenijim zemljama, dakle svjetske su kvalitete.
8. Od ukupno 307 operiranih bolesnika 19 njih (6,2%) je operirano unutar 24 sata od prijama, 88 njih (28,6%) je operirano između 24 i 47 sati od prijama, 68 njih (22,1%) je operirano između 48 i 72 sata po prijama, a ostalih 132 (43%) su operirani nakon 72 sata po prijama.
9. Unutar 48 sati operirano je 34,8% naših bolesnika, a unutar 72 sata operirano je 175 naših bolesnika ili 57%.
10. Nakon 72 sata po prijama operirana su 132 naša bolesnika ili njih 43%.
11. U usporedbi sa rezultatima u svjetskoj literaturi naši bolesnici imaju nešto lošiji *timing* operacija.

7. LITERATURA

1. Erceg M. Ortopedija za studente medicine. Split: Medicinski fakultet u Splitu; 2006.
2. Pećina M i sur. Ortopdija. Zagreb: Medicinska biblioteka; 2004.
3. Quinn RH, Mooar PA, Murray JN, Pezold R, Sevarino K. Treatment of Hip Fractures in the Elderly, JAAOS. May 2017;25(5):102-4.
4. Tronzo RG. Surgery of the hip joint. Philadelphia: Lea & Fabiger; 1973.
5. Ehlinger M, Moser T, Adam P, Bierry G, Gangi A, de Mathelin M i sur. Early prediction of femoral head avascular necrosis following neck fracture. Orthop Traumatol Surg Res. 2011;97(1):79-88.
6. Erceg M. Bolesti kuka u djece i odraslih. Split: Medicinski fakultet u Splitu; 2003.
7. Potočki Karačić T, Kopjar B. Učestalost prijeloma kuka u Hrvatskoj u pacijenata u dobi od 65 i više godina. Liječ Vjesn. 2009;131:9-13.
8. Karademir G, Bilgin Y, Ersen A, Polat G, Buget IM, Demirel M i sur. Hip fractures in patients older than 75 years old: Retrospective analysis for prognostic factors. Int J Surg, Part A. 2015,101-104.
9. Hagino T, Ochiai S, Senga S, Watanabe Y, Wako M, Ando T i sur. Efficacy of early surgery and causes of surgical delay in patients with hip fracture. J Orthop. 2015;12(3):142-6.
10. Close JD, Swartz K, Deu R. Hip fracture in older patients: Tips and tools to speed recovery. J Fam Pract. 2013;62(9):484-92.
11. Pauyo T, Drager J, Albers A, Harvey E J. Management of femoral neck fractures in the young patient: A critical analysis review. World J Orthop. 2014;5(3):204-17.
12. Šoša T i sur. Kirurgija. Zagreb: Naklada Ljevak; 2007.
13. Frandsen AN, Andersen E, Madsen F, Skjodt T. Garden's classification of femoral neck

- fractures. *J Bone Joint Surg Br.* 1988;70(4):588-90.
14. Huebert HT. Subcapital hip fractures: Garden classification. *Can J Surg.* 2003;46(2):147.
 15. Van Embdenn D, Rhemrev SJ, Genelin F, Meylaerts SA, Roukema GR. The reliability of a simplified Garden classification for intracapsular hip fractures. *Orthop Traumatol Surg Res.* 2012;98(4):405-8.
 16. Bartonicek J. Pauwels' classification of femoral neck fractures: correct interpretation of the original. *J Orthop Trauma.* 2001;15(5):358-60.
 17. Campbell's operative orthopaedics, Vol. II, 8th edition, Edited by A. H. Crenshaw. Mosby Year Book Inc. 1992:930-5.
 18. Bhandari M, Devereaux PJ, Tornetta P 3rd, Swiontkowski MF, Berry DJ, Haidukewych G, i sur. Operative management of displaced femoral neck fractures in elderly patients. An international survey. *J Bone Joint Surg Am.* 2005;87(9):2122-30.
 19. Sendtner E, Renkawitz T, Kramny P, Wenzll M, Grifkka J. Fractured neck of femur- Internal fixation versus arthroplasty. *Dtschh Arztebl Int.* 2010;107(23):401-7.
 20. Lein T, Bula P, Jeffries J, Engler K, Bonnaire F. Fractures of the femoral neck. *Acta Chir OrthopTraumatol Cech.* 2011;78:10-9.
 21. Mmaheshwari K, Planchard J, You J, Sakr WA, George J, Higuera-Rueda CA i sur. Early surgery confers 1-year mortality benefit in hip-fracture patients. *J Orthop Trauma.* 2018;32(3):105-10.
 22. Orosz GM, Magaziner J, Hannan EL, Morrison RS, Koval K, Gilbert M i sur. The timing of surgery for hip fracture and its effects on outcomes. *JAMA.* 2004;291(14):1738-43.
 23. Yonezawa T, Yamazaki K, Atsumi T, Obara S. Influence of the timing of surgery on mortality and activity of hip fracture in elderly patients. *J Orthop Sci.* 2009;14(5):566-73.

24. Popelka O, Skala-Rosenbaum J, Bartoška R, Waldauf P, Krbec M, Džupa V. Fracture type and injury-to-surgery interval as risk factors for avascular necrosis of the femoral head after internal fixation of intracapsular femoral neck fracture. *Acta Chir Orthop Traumatol Cech.* 2015;82(4):282-7.
25. Ppapakostidis C, Panagiotopoulos A, Piccioli A, Giannoudis PV. Timing of internal fixation of femoral neck fractures. A systematic review and meta-analysis of the final outcome. *Injury.* 2015;46(3):459-66.
26. Morrissey N, Iliopoulos E, Osmani AW, Newman K. Neck of femur fractures in the elderly: Does every hour to surgery count? *Injury.* 2017;48(6):1155-8.
27. Fu MC, Boddapati V, Gausden EB, Samuel AM, Russell LA, Lane JM. Surgery for a fracture of the hip within 24 hours of admission is independently associated with reduced short-term post-operative complications. *Bone Joint J.* 2017;99-B(9):1216-22.
28. Anthony CA, Duchman KR, Bedard NA, Gholson JJ, Gao Y, Pugely AJ, Callaghan JJ. Hip fractures: Appropriate timing to operative intervention. *J Arthroplasty.* 2017; 32(11):3314-8.
29. Hoelsbrekken SE, Opsahl JH, Stiris M, Paulsrud O, Stromsoe K. Failed internal fixation of femoral neck fractures. *Tidsskr Nor Laegeforen.* 2012;132(11):1343-7.
30. Lim AH, Lane S, Page R. The effect of surgical timing on the outcome of patients with neck of femur fracture. *Arch Orthop Trauma Surg.* 2015;135(11):1497-502.
31. Razik F i sur. Time to internal fixation of femoral neck fractures in patients under sixty years- does this matter in the development of osteonecrosis of femoral head? *Int Orthop.* 2012;36(10):2127-32.
32. Mmajernicek M, Dungal P, Kolman J, Malkus T, Vaculik J. Osteosynthesis of intraarticular

- femoral neck fractures by dynamic hip screw (DHS) fixation. *Acta Chir Traumatol Cech.* 2009;76(4):319-25.
33. Rogmark C, Johnell O. Orthopaedic treatment of displaced femoral neck fractures in elderly patients. *Disabil Rehabil.* 2005;27:1143-9.
34. Bartels S, Gjertsen JE, Frihagen F, Rogmark C, Utvag SE. High failure rate after internal fixation and beneficial outcome after arthroplasty in treatment of displaced femoral neck fractures in patients between 55 and 70 years. *Acta Orthop.* 2018;89:53-8.
35. Chen-Yi Y, An L, Ming-Yuan X, Nmofofor SN, Rong-Xin H. Arthroplasty versus Internal Fixation for DISPLACED Intracapsular Femoral neck Fracture in the Elderly: Systemic Review and meta-analysis of Short-and Long-term Effectiveness. *Chin Med J (Engl.)* 2016;129(21):2630-8.
36. Woon CYL, Moretti VM, Schwartz BE, Goldberg BA. Total hip arthroplasty and hemiarthroplasty: US National trends in the treatment of femoral neck fractures. *Am J Orthop (Belle Mead NJ).* 2017;46(6):E474-8.
37. Antapur P, Mahomed N, Gandhi R. Fractures in the elderly: when is hip replacement a necessity? *Clin Interv Aging.* 2011;6:1-7.
38. Rai SK, Vikas R, Sharma V, Wani SS, Varmma R. Cemented vs uncemented modular bipolar hemiarthroplasty treatment for femoral neck fracture in elderly patients. *JAJS.* 2017;4(3):127-30.
39. Heetveld MJ, Rogmark C, Frihagen F, Keating J. Internal fixation versus arthroplasty for displaced femoral neck fractures: what is the evidence? *J Orthop Trauma.* 2009;23(6):395-402.
40. Triclot P, Gouin F. Update-„Big-head“: The solution to the problem of hip implant

- dislocation? *Orthop Traumatol Surg Res.* 2011;97(4 Suppl):S42-8.
41. Hansson S, Nemes S, Karrholm J, Rogmark C. Reduced risk of reoperation after treatment of femoral neck fractures with total hip arthroplasty. *Acta Orthop.* 2017;88(5):500-4.
 42. Karaeminogullari O, Demirors H, Atabek M, Tuncay C, Tandogan R, Ozalay M. Avascular necrosis and nonunion after osteosynthesis of femoral neck fractures: Effect of fracture displacement and time to surgery. *AT.* 2004;5:335-42.
 43. Casheman J. *The Hip: Preservation, Replacement and Revision.* United States: Data Trace Publishing Company, United States 2015; 207-11.
 44. Sung-Jin K. Avascular Necrosis of the Femoral Head After Osteosynthesis of Femoral Neck Fracture. *Orthopaedics.* 2011;34(5):349.
 45. Rogmark C, Carlsson I, Johnel O, Sembo I. Costs of internal fixation and arthroplasty for displaced femoral neck fractures. *Acta Orthop Scand.* 2003;74(3):293-8.
 46. Dimon TJ, Laursen JO. Treatment of intracapsular femoral fractures in Denmark from 1996 to 2007. *Ugeskr Laeger.* 2008;170(38):2949-53.
 47. Lewis PM, Waddell JP. When is the ideal time to operate on a patient with a fracture of the hip? *Bone Joint J* 2016;98-B:1573-81.
 48. Araujo TP, Guimaraes TM, Andrade-Silva FB, Kojima KE, Silva Jdos S. Influence of time to surgery on the incidence of complications in femoral neck fracture treated with cannulated screws. *Injury* 2014;45 Suppl 5:S36-9.
 49. Sarrafan N, Mehdi Nasab SA, Al Ghasemi M. The effect of delay time to internal fixation of the femoral neck fractures on development of femoral head avascular necrosis. *Jorthop Trauma Surg Rel Res.* 2016;40:8-13.
 50. Roberts KC, Brox WT. *AAOS Clinical Practice Guideline: Management of Hip Fractures*

- in the elderly. *J Am Acad Orthop Surg*. 2015;23(2):138-40.
51. Byung-Ho Yoon, Ji-Hoon Baek i sur. Poor Prognosis in Elderly Patients Who Refused Surgery because of Economic Burden and medical problem After Hip Fracture. *J Korean Med Sci*. 2013;28(9):1378-81.
52. Lee DJ, Elfar JC. Timing of hip fractures surgery in the elderly. *Geriatr Orthop Surg Rehabil*. 2014;5(3):138-40.
53. Klestil T, Roder C, Stotter C, Winkler B, Nehrer S, Lutz M i sur. Immediate versus delayed surgery for hip fractures in the elderly patients: a protocol for a systematic review and meta-analysis. *Syst Rev*. 2017;6(1):164.
54. Pincus D, Desai SJ, Wasserstein D, Ravi B, Paterson JM, Henry P i sur. Outcome of After-Hours Hip Fracture Surgery. *J Bone Joint Surg Am*. 2017;99(11):914-22.
55. Vrahas MS, Sax HC. Timing of Operations and Outcomes for patients With Hip Fracture- It's Probably Not Worth the Wait. *JAMA*. 2017;318(20):1981-2.
56. Novack V, Jotkowitz A, Etzion O, Porath A. Does delay in surgery after hip fracture lead to worse outcomes? A multicenter survey. *IJQHC*. 2007;19:170-6.
57. Frihagen F. On the diagnosis and treatment of femoral neck fractures. *Acta Orthopaedica Suppl*. 2009;80(335):1-26.
58. Ghazi C. Treatment of displaced femoral neck fractures in the elderly. Karolinska Institutet Stockholm: Doctoral Thesis; 2017.
59. Parker MJ, White A, Boyle A. Fixation versus hemiarthroplasty for undisplaced intracapsular hip fractures. *Injury*. 2008;39(7):791-5.
60. Chen WC, Yu SW, Tseng IC, Su JY, Tu YK, Chen W. Treatment of undisplaced femoral neck fractures in the elderly. *J Trauma*. 2005;58(5):1035-9.

61. Flieri MA, Gerhardt DC, Hak DJ, Morgan SJ, Stahel PF. Key Issues and Controversies in the Acute Management of Hip Fractures. *Orthopaedics*. 2010;33(2):102-10.
62. Panchal P, Patel C, Rao A. Study of early outcome of Austin Moore's prosthesis with bone cement in fracture neck femur in elderly. *Int J Orthop Sci*. 2017;3(3):221-6.
63. Singh GK, Deshmukh R. Uncemented Austin-Moore and cemented Thompson unipolar hemiarthroplasty for displaced fracture neck of femur-Comparison of complications and patient satisfaction. *Injury* 37(2):169-74.
64. Fang C, Liu R.P i sur. Is It Time to Phase Out the Austin Moore Hemiarthroplasty? A Propensity Score versus Cemented Hemiarthroplasty. *Biomed Res Int*. 2016;7627216.
65. Rutter PD, Panesar SS, Darzi A, Donaldson L. What is the risk of death or severe harm due to bone cement implantation syndrome among patients undergoing hip hemiarthroplasty for fractured neck of femur? A patient safety surveillance study. *BMJ Open*. 2014;4(6):e004853.
66. Reina N, Bonneville P, Rubens Duval B, Adam P, Loubignac F. Internal fixation of intraarticular proximal femoral fractures in patients older than 80 years: Still relevant? Multivariate analysis of a prospective multicentre cohort. *Orthop Traumatol Surg Res* 2017;103(1):3-7.

8. SAŽETAK

Cilj istraživanja: 1.Ustanoviti način i metode kirurškog liječenja bolesnika starijih od 70 godina sa intrakapsularnim prijelomima kuka tijekom 2016. i 2017. godine. Analizirati naše operacijske metode i usporediti ih s objavljenim stavovima i iskustvima citiranih autora širom svijeta. 2.Ustanoviti koliko je vremena prošlo od prijama na odjel do operacijskog zahvata ovih bolesnika i to vrijeme usporediti s *timingom* operacija citiranih autora širom svijeta.

Ispitanici i metode: Za izradu ovog istraživanja bilo je potrebno prikupiti podatke iz medicinske dokumentacije o bolesnicima starijim od 70 godina koji su operirani zbog intrakapsularnih prijeloma kuka na Zavodu za ortopediju i traumatologiju Klinike za kirurgiju-lokalitet Firule tijekom 2016. i 2017. godine.

Rezultati: Na Zavodu za ortopediju i traumatologiju Klinike za kirurgiju-lokalitet Firule tijekom 2016. i 2017. godine operirano je 307 bolesnika starijih od 70 godina zbog intrakapsularnog prijeloma kuka, odnosno prijeloma vrata femura. Prosječna dob bolesnika bila je 82,3 godine, u rasponu od 70 do 97 godina. Muškaraca je bilo 75 (24,5%), a žena 232 (75,5%). Broj stabilnih prijeloma (Garden I,II) iznosio je 32 (10,5%), a broj nestabilnih prijeloma (Garden III,IV) 275 (89,5%). Od ukupnog broja operiranih bolesnika njih 12 (4%) je operirano unutarnjom fiksacijom ulomaka (IF), a 295 bolesnika (96%) je operirano u smislu ugradnje proteze kuka. Od ukupno 295 ugrađenih proteza kuka na parcijalne proteze kuka (PEP) otpada 247 proteza (83,7%), od kojih je 225 monoartikularnih (model Austin Moore) i 22 biartikularne proteze. Ostatak, njih 48 (16,3%), otpada na totalne proteze kuka (TEP). Od ukupnog broja ugrađenih proteza, 41 proteza je cementirana (14%), a kod 254 proteze (86%) nije korišten koštani cement, (Tablica 1), (Slike 65-69). Od ukupno 307 operiranih bolesnika 19 njih (6,2%) je operirano unutar 24 sata od prijama, 88 njih (28,6%) je operirano između 24 i 47 sati od prijama, 68 njih (22,1%) je operirano između 48 i 72 sata po prijama, a ostalih 132 (43%) su operirani iza 72 sata po prijama. Unutar vremena kojeg zovemo *early surgery* odnosno „rana, hitna kirurgija“, a to su operacije izvedene unutar 3 dana od prijama na odjel (<72 h), operirano je ukupno 175 naših bolesnika ili 57%, a izvan tog vremena (>72 h), kojeg zovemo *delayed surgery*-odgođena kirurgija operirana su 132 naša bolesnika ili 43%.

Zaključci: Analizirajući naše rezultate vezane za odabir i vrstu operacijskih zahvata kao i kvalitetu ugradbenih materijala i uspoređujući te rezultate s podacima iz citirane literature, našli smo da su naši bolesnici bili operirani jednako kao što se operiraju bolesnici u svim razvijenim zemljama svijeta i tu nema nikakve razlike. Međutim ima razlika u vremenu,

odnosno *timingu* operacija, koje prođe od prijama do kirurškog zahvata. Naši bolesnici kasnije dolaze na operacijski stol. Unutar prvih 48 sati od prijama kod nas je operirano 34,8% bolesnika, dok se prema citiranoj literaturi u prvih 48 sati u nekim zapadnim zemljama prosječno operira 53,2% bolesnika (od 33 do 93%). Međutim, ovdje treba napomenuti da se naši bolesnici ne operiraju izvan redovitog radnog vremena, kao što je to slučaj u nekim drugim europskim zemljama. Zato je njihov *timing* operacija bolji. Ipak u *timingu* operacija mi očekujemo poboljšanja.

9. SUMMARY

Diploma thesis title: Surgical treatment of intracapsular hip fractures in the elderly treated in University Hospital of Split during 2016. and 2017.

Objectives. 1. To see a way and methods of the surgical treatment of the patients age 70 years and older who were surgically treated for the femoral neck fractures in 2016. and 2017. We wanted to compare our surgical methods with the experience and attitude of other authors quoted in literature. 2.To see how much time it takes from the moment when the patient arrived in the department till the moment of surgery and compare it with the experience and attitude of other authors quoted in literature.

Patients and methods: For this investigation it was necessary to take data from the medical records of patients 70 years and older who underwent surgery for the femoral neck fractures in 2016. and 2017.

Results: In the Department of Orthopaedics and Traumatology of the University Hospital of Split in 2016. and 2017. 307 patients aged 70 years and older underwent surgery because of femoral neck fractures. The mean age was 82.3 years (70-97). There were 75 (24.5%) men and 232 (75.5%) women. Stable femoral neck fractures (Garden I,II) were in 32 (10.5%) patients and unstable fractures (Garden III,IV) in 275 (89.5%) patients. Among all patients only 12 (4%) underwent to internal fixation surgery (IF), and 295 patients (96%) underwent hip arthroplasty. Among 295 hip prosthesis, 247 (83.7%) were partial prosthesis (PEP); 225 were monoarticular Austin-Moore and 22 biarticular. The rest, 48 (16.3%) were total hip prosthesis (THR). Among all implanted hip prosthesis (295) , 41 was cemented (14%), and the others 254 were cementless (86).

Among all 307 surgery threated patients 19 (6.2%) had surgery in first 24 hours after arrival in department; 88 (28.6%) had surgery between 24 and 47 hours; 68 (22.1%) had surgery between 48 and 72 hours and 132 (43%) had surgery after 72 hours. In period called „early surgery“ (inside 3 days after arrival, <72 hours) 175 patients (57%) underwent surgery, and after 3 days (>72 hours-delayed surgery) 132 patients (43%).

Conclusion: Analysing these results according to possibilities of surgery procedure and a quality of implanted materials and comparing that data from the quoted literature, we found that our patients were treated the same way as the other patients in west countries and we did not find any difference. Meanwhile, there are difference in timing of the surgery from the moment of patient's arrival in hospital till the time of surgery procedure. Our patients wait

longer time to come in the operation theatre. In first 48 hours after arrival in the department, 34.8% of our patients underwent surgery, while in some west countries the surgical procedure was done in the same time in 53.2% patients. But, here must be mentioned that our patients don't have the possibility of surgical treatment outside the OR working hours, as many west countries do surgery for such patients out of normal working time. Therefore their timing of femoral neck fracture surgery is better. Nevertheless, we expect advantage in surgery timing for the older patients with femoral neck fracture.

10. ŽIVOTOPIS

Ime i prezime: Domagoj Erceg

Adresa: Ruđera Boškovića 12

Telefon: 091 9182 881

E-adresa: domagoj.erceg@gmail.com

Državljanstvo: hrvatsko

Datum i mjesto rođenja: 14. 06. 1991., Zadar, RH

Obrazovanje:

1998-2006 Osnovna škola Split 3, u Splitu, RH

2006-2010 Gimnazija „Marko Marulić“, u Splitu, RH

2011-2012 Medicinski fakultet u Rijeci, RH

2012-2018 Medicinski fakultet u Splitu, RH

Strani jezici:

-engleski

-talijanski