

Lasersko i kirurško liječenje glaukoma u Kliničkom bolničkom centru Split

Basioli, Iva

Master's thesis / Diplomski rad

2019

Degree Grantor / Ustanova koja je dodijelila akademski / stručni stupanj: **University of Split, School of Medicine / Sveučilište u Splitu, Medicinski fakultet**

Permanent link / Trajna poveznica: <https://um.nsk.hr/um:nbn:hr:171:422701>

Rights / Prava: [In copyright](#) / [Zaštićeno autorskim pravom.](#)

Download date / Datum preuzimanja: **2024-11-29**



Repository / Repozitorij:

[MEFST Repository](#)



**SVEUČILIŠTE U SPLITU
MEDICINSKI FAKULTET**

Iva Basioli

**LASERSKO I KIRURŠKO LIJEČENJE GLAUKOMSKIH
BOLESNIKA U KLINIČKOM BOLNIČKOM CENTRU SPLIT**

Diplomski rad

Akadska godina: 2018./2019.

Mentor:

izv. prof. dr. sc. Veljko Rogošić

Split, lipanj 2019.

SADRŽAJ

1. UVOD.....	1
1.1. Glaukom.....	2
1.2. Čimbenici rizika za nastanak glaukoma.....	2
1.3. Klinička slika glaukoma.....	3
1.4. Podjela glaukoma.....	4
1.4.1. Primarni glaukom otvorenog kuta.....	4
1.4.2. Primarni glaukom zatvorenog kuta.....	5
1.4.3. Sekundarni glaukom otvorenog i zatvorenog kuta.....	6
1.4.4. Kongenitalni glaukom.....	7
1.5. Patofiziologija glaukoma.....	8
1.5.1. Intraokularni tlak (IOT).....	8
1.5.2. Važnost očne perfuzije.....	9
1.6. Dijagnosticiranje glaukoma.....	10
1.6.1. Anamneza.....	10
1.6.2. Ispitivanje vidne oštine.....	11
1.6.3. Pregled prednjeg dijela oka.....	11
1.6.4. Mjerenje intraokularnog tlaka.....	11
1.6.5. Pregled očne pozadine.....	12
1.6.6. Pregled sobičnog kuta.....	13
1.6.7. Mjerenje debljine rožnice – CCT	13
1.6.8. Ispitivanje vidnog polja.....	13
1.6.9. Kompjutorizirana slikovna analiza PNO i sloja živčanih vlakana – OCT	14
1.6.10. Fotodokumentacija vidnog živca.....	15
1.7. Liječenje glaukoma.....	15
1.7.1. Medikamentožno liječenje glaukoma.....	16
1.7.1.1. Lijekovi koji smanjuju nastajanje očne vodice.....	16
1.7.1.2. Lijekovi koji ubrzavaju otjecanje očne vodice.....	17
1.7.2. Lasersko liječenje glaukoma.....	17
1.7.2.1. Laserska iridotomija.....	17
1.7.2.2. Laserska trabekuloplastika.....	18
1.7.2.3. Laserska iridoplastika.....	19
1.7.2.4. Ciklofotokoagulacija.....	19

1.7.2.4.1. Ciklokriokoagulacija.....	19
1.7.3. Kirurško liječenje glaukoma.....	20
1.7.3.1. Trabekulektomija (Cairns).....	20
1.7.3.2. Trabekulotomija.....	21
1.7.3.3. Duboka sklerotomija.....	21
1.7.3.4. Viskokanalostomija.....	21
1.7.3.5. Kanaloplastika.....	21
1.7.3.6. Kombinirana operacija katarakte i glaukoma (Phakotrabekulektomija)	22
1.7.3.7. Clear lens extraction (CLE)	22
1.7.3.8. Glaukomijski drenažni implantati.....	22
2. CILJ ISTRAŽIVANJA.....	24
3. ISPITANICI I METODE.....	26
3.1. Organizacija studije.....	27
3.2. Ispitanici.....	27
3.3. Mjesto studije.....	27
3.4. Metode prikupljanja i obrade podataka.....	27
3.4.1. Primarne mjere ishoda.....	28
3.4.2. Sekundarne mjere ishoda.....	28
3.4.3. Statistička obrada podataka.....	28
3.5. Opis istraživanja.....	28
4. REZULTATI.....	29
5. RASPRAVA	37
6. ZAKLJUČCI.....	40
7. LITERATURA.....	42
8. SAŽETAK.....	47
9. SUMMARY.....	49
10. ŽIVOTOPIS.....	52

Hvala mom dragom mentoru izv. prof. dr. sc. Veljku Rogošiću na toplim savjetima i aktivnoj pomoći pri izradi diplomskog rada te doc. dr. sc. Luciji Vanjaka Rogošić na pomoći pri statističkoj obradi podataka.

Od srca zahvaljujem mojim prijateljicama i kolegicama iz Splita, posebice Tei i Josipi, bez kojih bi ovih šest godina studiranja bilo puno teže.

Najveće hvala mojoj obitelji, posebice mom suprugu Mariu i mami Nikolini, na vječnoj podršci i ogromnom strpljenju kroz ovo akademsko putovanje.

1. UVOD

1.1. Glaukom

Glaukom je kronična progresivna optikoneuropatija karakterizirana promjenama na papili vidnog živca, gubitkom retinalnih ganglijskih stanica i njihovih aksona, te posljedičnim ispadima u vidnom polju. Intraokularni tlak (IOT) najčešće je iznad 21 mmHg, iako može biti i u normalnim vrijednostima (1). U svakodnevnoj oftalmološkoj praksi, pokazalo se korisnim da se pod terminom glaukom definiraju svi bolesnici koji imaju povišen IOT (sa ili bez glaukopskih reperkusija), kao i svi bolesnici sa razvijenim glaukopskim oštećenjem (sa ili bez povišenog intraokularnog tlaka) (2).

Glaukom je drugi uzrok sljepoće u svijetu stoga predstavlja važan socioekonomski problem. U razvijenim zemljama učestalost glaukoma u populaciji iznad 40 godina iznosi oko 1% , a iznad 70 godina oko 4% (3).

Glaukopsko oštećenje označava gubitak retinalnih ganglijskih stanica i njihovih aksona, što rezultira prekidom prijenosa informacija od retine prema centru vida u velikom mozgu. To oštećenje je najizraženije na području optičkog diska, odnosno papile nervi optici, mjestu gdje se svi aksoni ganglijskih stanica retine skupljaju kako bi formirali vidni živac (4). Gubitak retinalnih ganglijskih stanica i njihovih aksona rezultira promjenama vidnog polja, tj. pojavom ispada u vidnom polju, takozvanih „skotoma“, a potencijalno prijete sljepoćom.

Glaukom najčešće ima kronični, progresivni i ireverzibilni tijek i bolesnici često nisu svjesni da su bolesni. Kada bolesnik postane svjestan promjena vidnog polja, bolest je već u uznapredovanom stadiju. To se objašnjava činjenicom da ljudski mozak dugo uspijeva kompenzirati navedene gubitke, dajući bolesnicima lažan osjećaj sigurnosti (2). Zbog navedenih razloga, bolest je i dobila nadimak „tihi kradljivac vida“ (5).

1.2. Čimbenici rizika za nastanak glaukoma

Potrebno je razlikovati čimbenike rizika za povišenje intraokularnog tlaka od čimbenika rizika za razvoj glaukopskog oštećenja (2).

Najvažniji čimbenici rizika za povišenje IOT su:

- Dob
- Pozitivna obiteljska anamneza
- Rasa (osobe Afričkog porijekla imaju veći rizik za povišenje IOT)

- Arterioskleroza

Rizici za razvoj glaukomskeg oštećenja su:

- Povišen intraokularni tlak
- Vaskularna disregulacija sa sistemskom hipotenzijom i vazospazam
- Kratkovidnost (>4D)
- Spol
- Rasa
- Debljina rožnice

Povišeni intraokularni tlak je jedini od nabrojanih rizičnih faktora na koji možemo utjecati, medikamentno, laserski ili kirurški (6).

1.3. Klinička slika glaukoma

Glaukom predstavlja sindrom gubitka retinalnih ganglijskih stanica (RGS) i retinalnih živčanih niti (RNFL). U kliničkoj slici značajan je trijas simptoma:

1. Povremeno ili trajno povišenje intraokularnog tlaka (IOT).
2. Promjene na papili nervi optici (PNO u obliku, ekskavacije i atrofije), te PPA (peripapilarna atrofija) – strukturno oštećenje.
3. Oštećenje vidnog polja – funkcionalno oštećenje (7).

Najveći dio primarnih glaukoma je tzv. simpleks oblik, a odlikuje se siromašnom simptomatologijom, pa nisu rijetki slučajevi da bolesnik gotovo sasvim izgubi vid na jednomu oku prije nego što se javi na oftalmološki pregled. Najčešće se otkriva prilikom pregleda za određivanje prvih presbiopskih naočala između 40. i 45. godine života. Od posebnog su značaja sistematski pregledi grupa s izraženim čimbenicima rizika: pozitivna obiteljska anamneza, oboljeli od dijabetesa melitusa, osobe s izraženom arteriosklerozom, hipertenzijom, pseudoekfolijacijom itd. Primarni glaukom otvorenog kuta je bezbolan. Počinje neprimjetno, polaganog je i progresivnog tijeka. Uglavnom je bilateralan, no može biti i unilateralnog početka (8).

Akutni napad angularnog glaukoma pojavljuje se naglo, najčešće uz neko psihičko uzbuđenje, teži tjelesni napor, stres ili duljem boravku u mraku. Simptomi koji se javljaju su

unilateralno zamagljenje vida, u kratkom vremenu vidna oštrina je na razini mahanja ruke pred okom te jaki bolovi na strani zahvaćenog oka (9). Karakteristično je da bolesnik oko izvora svjetlosti vidi haloe (obojene krugove) (10). Javljaju se mučnina i povraćanje (11). U statusu se nalazi crvenilo spojnice. Rožnica je zamućena, edematozna i bez sjaja. Zjenica je proširena, šarenica nejasnog crteža. Intraokularni tlak je veoma visok te je digitalnom palpacijom oko „tvrdo poput kamena“ (9). Ukoliko se ne reagira na vrijeme bolest može progredirati u sljepoću (2).

1.4. Podjela glaukoma

Glaukom se prema gonioskopskom nalazu može podijeliti na dvije osnovne podjele:

1. Primarni glaukom otvorenog kuta
2. Primarni glaukom zatvorenog kuta (1).

Osim ove osnovne podjele prema gonioskopskom nalazu, glaukom možemo podijeliti i prema uzroku nastanka, pa tako imamo:

1. primarni glaukom otvorenog kuta
2. primarni glaukom zatvorenog kuta
3. sekundarni glaukom (otvorenog i zatvorenog kuta)
4. kongenitalni glaukom (glaukomi mlađe dobi) (12).

1.4.1. Primarni glaukom otvorenog kuta

Primarni glaukom otvorenog kuta (glaucoma chronicum simplex) (PGOK) najčešći je oblik glaukoma i na njega otpada oko 90% svih odraslih glaukoma. PGOK kronična je, multifaktorijalna, sindromna bolest s izraženom progresivnom glaukomskom optikoneuropatijom, karakterizirana ekskavacijom i atrofijom glave vidnog živca (PNO) i nervnih vlakana (RNFL) te defektima vidnog polja sa povećanjem IOT-a iznad 21 mmHg (13). Rizik pojave PGOK-a raste kontinuirano s visinom IOT-a. Promjene na PNO javljaju se i kod nižih, statistički "normalnih" vrijednosti IOT-a. Granica između glaukoma sa normalnim tlakom i glaukoma sa povišenim tlakom dogovorom je određena na 21 mmHg (2).

Kao posljedica svega navedenoga, glaukom otvorenog kuta dijeli se na normotenzivan (NTG, visina IOT-a ispod 21mmHg) i manifestivni (HTG) hipertenzivan oblik. Ti oblici

predstavljaju spektar optičkih neuropatija različite osjetljivosti na visinu IOT-a. Tijek bolesti je postepen i asimptomatski. Najčešće simptomi i klinički znakovi nisu vidljivi, sve dok ne uzrokuje značajan gubitak vidnog polja. Prvo pogađa periferni vid. S vremenom može dovesti do sljepoće. Fluktuacija intraokularnog tlaka je najvažniji parametar povezan sa stopom progresije bolesti. Bolest je gotovo uvijek obostrana, a napredovanje bolesti je uglavnom asimetrično kao i početak (14).

PGOK je tradicionalno podijeljen na tri skupine:

1. oči čije je glaukomsko oštećenje praćeno povišenim IOT (glaukom sa povišenim IOT),
2. oči sa glaukomskim oštećenjem, ali sa normalnim IOT (glaukom sa normalnim tlakom), također znan i kao normotenzivni glaukomi (NTG),
3. oči sa povećanim intraokularnim tlakom, ali bez vidljivog oštećenja vidnog živca (okularna hipertenzija, OH) (2).

1.4.2. Primarni glaukom zatvorenog kuta

Primarni glaukom zatvorenog kuta (glaucoma angulo clauso) (PGZK) dinamičan je proces koji je karakteriziran zatvaranjem sobičnog kuta sa šarenicom, nemogućnošću otjecanja sobne vodice iz oka i naglim porastom IOT-a (1).

„Zatvoreni kut“ označava međusobno približavanje korijena šarenice prema trabekularnoj mreži, posljedično otežano protjecanje očne vodice i nagli porast intraokularnog tlaka. Dva su glavna mehanizma nastanka ove opstrukcije – pupilarni blok i mehanizam iris platoa. Kod pupilarnog bloka, porast tlaka u stražnjoj očnoj sobici gura šarenicu prema naprijed te na taj način uzrokuje opstrukciju kuta. U slučaju iris platoa, jaka dilatacija pupile uzrokuje kontrakciju perifernog dijela šarenice koji onda svojom debljinom sprječava otjecanje očne vodice. Rizik za nastanak ovog tipa glaukoma je veći kod starijih, hipermetropa i žena koji svi imaju fiziološki plići prednji očni segment (15). Pupilarni blok je zaslužan za više od 90% slučajeva glaukoma zatvorenog kuta.

Primarni glaukom zatvorenog kuta (PGZK) možemo podijeliti na:

1. Akutni glaukom zatvorenog kuta – naglo potpuno zatvaranje kuta šarenicom koje je reverzibilno,

2. Intermitentni glaukom zatvorenog kuta - iridokornealni kut nije potpuno zatvoren (cijelom cirkumferencijom od 360 stupnjeva), porast IOT-a je u principu manje ekstreman i općenito, ne traje veoma dugo,
3. Kronični glaukom zatvorenog kuta - prednja sobica je plitka i mjestimično zatvorena priraslicama, IOT je trajno povišen (16) .

1.4.3. Sekundarni glaukom otvorenog i zatvorenog kuta

Različite bolesti, ozljede, operativni zahvati na oku, čak i neki lijekovi mogu dovesti do povišenja IOT-a. Ako se IOT poveća zbog neke druge očne bolesti, a iridokornealni kut ostaje otvoren, tada govorimo o sekundarnom glaukomu otvorenog sobičnog kuta (2).

Prema patofiziološkom mehanizmu, sekundarni glaukom otvorenog kuta se dijeli na:

1. Pseudoeksfolijativni glaukom – javlja se u ekfolijativnom sindromu oka (Sy PEX) i karakteriziran je nakupljanjem sivkasto-bjelkastih naslaga po rubu zjenice, prednjoj površini leće, šarenici, trabekularnom sustavu i zonulama.
2. Pigmentni glaukom – nastaje uslijed rasipanja šareničnog pigmenta u prednjoj sobici i njegova nakupljanja u sobičnom kutu.
3. Upalni glaukom – može nastati kod uveitisa zbog nakupljanja upalnog sadržaja u trabekularnom sustavu sobičnog kuta.
4. Kortikosteroidni glaukom – javlja se kod dužeg liječenja kortikosteroidima, bilo lokalno ili sistemski, kod genetski predisponiranih osoba za nastajanje primarnog glaukoma.
5. Posttraumatski glaukom – obuhvaća heterogenu grupu glaukoma koji mogu nastati kao posljedica tupe traume oka s krvarenjem unutar oka ili kod ozljede unutarnjih struktura oka.
6. Fakolitički glaukom – nastaje kao posljedica opstrukcije trabekularnog sustava denaturiranim lećnim proteinima koji prolaze kroz kapsulu leće kod prezrelih starijih mrena.

Sekundarni glaukom zatvorenog kuta nastaje kao posljedica opstrukcije trabekularnog sustava, slično kao kod PGZK-a, ali bez anatomske predispozicije prednje sobice (hipermetropne oči, plitka prednja sobica, relativno velika leća) (1). Sekundarni glaukom zatvorenog kuta se javlja u nizu različitih stanja. To mogu biti različite bolesti poput tumora, fizičkih ozljeda oka ili sive mrežnice (2).

Prema patofiziološkom mehanizmu, sekundarni glaukom zatvorenog kuta se dijeli na:

1. Neovaskularni glaukom – karakteriziran je novostvorenim krvnim žilama na šarenici i sobičnom kutu, nastalim kao posljedica ishemije nakon okluzije mrežnične vene ili karotidne arterije, dijabetičke retinopatije, uveitisa ili rjeđe intaokularnih tumora. Zatvaranje sobičnog kuta neovaskularnom membranom dovodi do porasta IOT-a.
2. Traumatski glaukom – najčešće nastaje kao posljedica opstrukcije trabekularnog sustava krvlju iz prednje sobice (hifema).
3. Upalni glaukom kod kroničnog uveitisa – nastaje kod kroničnog uveitisa kao posljedica uslijed zatvaranja sobičnog kuta zbog stvaranja prednjih priraslica između šarenice i rožnice ili između šarenice i leće.
4. Fakomorfni glaukom – javlja se kod senilne mreke kad zbog intumescentne leće dolazi do relativnog pupilarnog bloka, zatvaranja sobičnog kuta i porasta IOT-a.

1.4.4. Kongenitalni glaukom

Kongenitalni glaukom javlja se već pri rođenju djeteta. Riječ je o povišenju intraokularnog tlaka zbog neodgovarajućeg razvoja trabekularne mreže oka (trabekulodisgeneza), sa posljedičnim otežanim otjecanjem očne vodice (17). Kongenitalni glaukom obično je bilateralan u 70% slučajeva, a dvije trećine bolesnika muškog su spola (1).

Prema dobi pojavnosti kongenitalni glaukom dijelimo na:

1. Infantilni glaukom – javlja se odmah po rođenju pa do treće godine života. Embrionalno mezodermalno tkivo u vidu tanke membrane pokriva trabekularni sustav čime je spriječeno otjecanje sobne vodice posljedica čega je porast IOT-a. Visoki IOT dovodi do povećanja cijele očne jabučice (volovsko oko; buphthalmus), povećanja promjera rožnice, zamućenja rožnice zbog edema, stvaranja pukotina u Descementovoj membrani i stanjivanja sklere. Liječenje je isključivo kirurško (18).
2. Juvenilni glaukom – javlja se od 3. do 35. godine života. Nastaje zbog genetskih poremećaja tijekom razvoja sobičnog kuta. Šarenica je visoko pripijena, trabekularni sustav je slabije razvijen, u sobičnom kutu nalaze se ostaci embrionalnog mezodermalnog tkiva što sve skupa otežava otjecanje sobne vodice oka te time nastaje porast IOT-a. Bolesnici su uobičajeno bez simptoma. Liječenje je lokalno sa antiglaukopskim kapljicama, a često kirurško kao kod PGOK-a (19).

1.5. Patofiziologija glaukoma

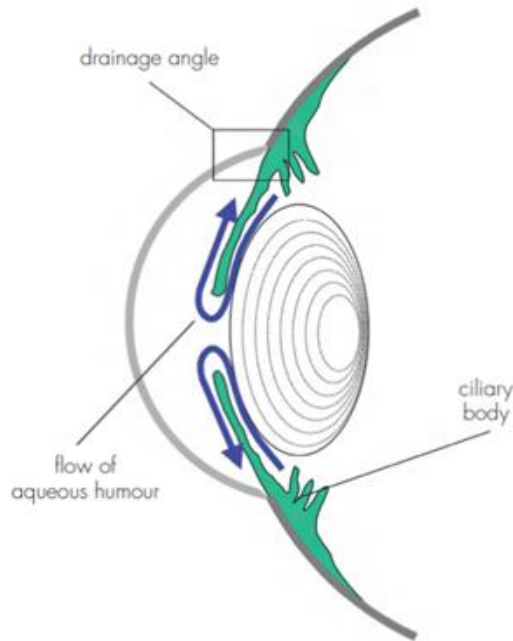
Optički živac je mjesto degenerativnog oštećenja glaukoma. Karakterističan izgled glaukomatozne optičke neuropatije opisuje se kao cupping odnosno ekskavacija glave optičkog živca ili stečeni žarišni ili opći gubitak neuralnog retinalnog tkiva. U kliničkoj praksi koriste se razni sustavi označavanja stupnja oštećenja optičkog živca zbog glaukoma, uključujući omjer cup/disc (C/D) i skalu vjerojatnosti oštećenja glave PNO. Točan izvor mehanizma za kaskadu staničnog oštećenja koja rezultira glaukomomatoznom optičkom neuropatijom nije jasan i vjerojatno je posljedica složenog međusobno djelovanje nekoliko čimbenika, uključujući strukturnu osjetljivost i krvožilni sustav (20, 21).

Povišeni IOT važan je čimbenik rizika za razvoj glaukomatozne optičke neuropatije, a brzina kojom nastaje glaukomsko oštećenje je veća kod viših razina IOT-a (22). Povišen intraokularni tlak, nizak sistemski tlak kao i vaskularna disregulacija svi zajedno utječu na nastanak glaukomskeg oštećenja. Međusobno djelovanje ovih čimbenika rizika rezultira fluktuirajućom opskrbom mrežnice krvlju, a smatra se odgovornim za nastanak glaukomskeg oštećenja. Navedene fluktuacije perfuzije mrežnice su štetnije nego konstantno povišen intraokularni tlak, odnosno konstantno snižen sistemski tlak. Smatra se da u glaukomu stanice odumiru procesom apoptoze, odnosno programirane stanične smrti. Dva su glavna razloga aktivacije apoptoze: prekid aksoplazmatskog toka povišenim IOT, odnosno prekid prijenosa informacija aksonima, čime stanica gubi svoj „razlog za postojanje“ i ulazi u proces apoptoze te ishemija stanica koja nastaje zbog poremećaja u perfuziji (2, 23).

1.5.1. Intraokularni tlak

Glavni faktor u porastu intraokularnog tlaka je neravnoteža između proizvodnje i otjecanja očne vodice. Očna vodica se proizvodi u cilijarnom tijelu, prvobitno se izlučuje u stražnjoj sobici, i potom protiče kroz pupilu u prednju očnu sobicu. Jedan dio sobične tekućine otići će prema trabekularnoj mreži u Schlemmov kanal. Taj kružni kanal, smješten u prelaznoj zoni između kornee i sklere, spojen je sa venama koje se nalaze na površini sklere. Taj venozni pleksus služi kao izlaz iz oka za očnu vodicu i ulazak u krvni sistem. Drugi dio očne vodice teče kroz međustanični prostor irisa i cilijarnog tijela ispod sklere. Sklera je propusna za tekućinu, zbog toga očna vodica otječe kroz nju u vezivno tkivo orbite, potom se drenirana putem krvnih žila u sistemsku cirkulaciju. Očna vodica se djelomično direktno absorbira krvnim žilama u korioidei. Sobična tekućina se proizvodi na aktivan način u oku, dok njeno

otjecanje mora savladati izvjesnu količinu otpora. To je izvor intraokularnog tlaka. Obzirom da se očna jabučica može samo minimalno širiti u bilo kojem smjeru, IOT je rezultat ravnoteže između produkcije i otjecanja sobične tekućine. Ako je proizvodnja sobične vodice smanjena i protok olakšan, IOT se smanjuje. Obrnuto, intraokularni tlak se povećava kada cilijarno tijelo proizvodi više sobične vodice i kada se otpor protjecanja povećava (2, 23).



Slika 1. Prikaz toka očne vodice
(Preuzeto sa: https://www.glaucoma-association.com/media/wysiwyg/Leaflet_PDF_Files/GAG_Booklet.pdf)

1.5.2. Važnost očne perfuzije

Oko je hranjeno krvlju putem karotidne arterije. Arterija oftalmika, jedna grana karotidne arterije produžuje se do orbita hraneći oko krvlju i njegova okolna tkiva. Prednji segment oka je snabdjeven krvlju putem krvnih žila očnih mišića, dok stražnji segment posjeduje dvije posebne cirkulatorne mreže. S jedne strane arterija centralis retine ulazi zajedno sa vidnim živcem u oko da bi nahranila mrežnicu što se opisuje pod terminom mrežnične cirkulacije. S druge strane, koriodea je hranjena brojnim malim vaskularnim granama koje dolaze od kratkih stražnjih cilijarnih arterija. Te cilijarne krvne žile penetriraju u oko na nivou stražnjeg pola kroz skleru, što zovemo korioidalnom cirkulacijom. Venska krv iz mrežnice otječe kroz venu centralis mrežnice.

Papila ili glava vidnog živca (optički disk) je poseban slučaj kada je u pitanju perfuzija. Površina papile je hranjena arterijama putem mrežnične cirkulacije, dok su dublji dijelovi

hranjeni istim krvnim žilama kao i korioidea. Venozni protok odvija se u potpunosti putem mrežnične cirkulacije, dakle putem vene centralis retine. Perfuzija papile posjeduje tako karakteristike kako retinalne, tako i korioidalne cirkulacije. Vazoaktivne supstance mogu doći do papile putem korioidee. To objašnjava zašto je papila tako osjetljiva na cirkulatorne probleme. Očna perfuzija je često smanjena kod bolesnika sa dijagnosticiranim glaukomom. Smanjena perfuzija povećava senzibilnost oka na intraokularni tlak.

Mehanizmi nastanka glaukenskog oštećenja vezani su dakle uz vaskularnu disregulaciju i nizak sistemski tlak. Vaskularna disregulacija označava nemogućnost krvnih žila oka da održavaju perfuzijski tlak. Perfuzijski tlak je razlika između arterijskog krvnog tlaka i intraokularnog tlaka. Prilikom porasta IOT, on nadvlada arterijski tlak sa posljedičnom ishemijom. Nizak sistemski tlak također slabi očnu perfuziju osobito noću, ali samo ako već postoji poremećaj u autoregulaciji ili kada je smanjenje krvnog tlaka prekomjerno (2, 23).

1.6. Dijagnosticiranje glaukoma

Rano otkrivanje glaukoma iznimno je važno, jer su izgledi za uspješno liječenje puno veći, ako se sa njim otpočne ranije nego kada je oštećenje već progrediralo u odmakli stadij (2).

Kako bi se na vrijeme prepoznalo i procijenilo stanje glaukenskog bolesnika od iznimne su važnosti detaljan prošireni oftalmološki pregled i suvremene dijagnostičke pretrage. Detaljan oftalmološki pregled uključuje uzimanje anamneze, ispitivanje vidne oštine, pregled prednjeg dijela oka (biomikroskopija), mjerenje intraokularnog tlaka, pregled očne pozadine (fundus) i pregled sobičnog kuta (gonioskopija). Od dijagnostičkih pretraga od iznimne su važnosti mjerenje debljine rožnice (pahimetrija), ispitivanje širine vidnog polja (kompjuterizirana perimetrija), kompjuterska slikovna analiza papile vidnog živca i sloja nervnih vlakana (OCT) i fotodokumentacija vidnog živca (1, 2).

1.6.1. Anamneza

Uzimanje anamneze, naročito obiteljske anamneze o postojanju glaukoma u obitelji (bliži i dalji srodnicima), zatim uzimanje lijekova, osobito kortikosteroida (bilo sustavno ili lokalno u obliku kapi) predstavlja osnovu pri početku oftalmološkog pregleda (1).

1.6.2. Ispitivanje vidne oštine

Ispitivanje vidne oštine provodi se Snellenovim optotipima na 6 m ili internacionalnim optotipima na 5 m udaljenosti. Ispitivanje se provodi pojedinačno za svako oko sa iskazivanjem vidne oštine u razlomku ili decimalnom broju gdje 6/6 ili 1,0 predstavlja 100% vid.

1.6.3. Pregled prednjeg dijela oka

Pregledom prednjeg dijela oka na stereo biomikroskopu sa procjepnom svjetiljkom (Spalt lamp) promatra se spojnica i rožnica oka, dubina prednje sobice, veličina i reakcija zjenice, šarenica i leća (1).

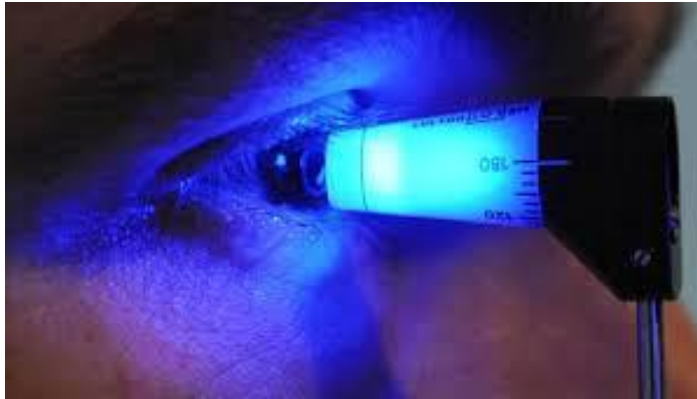1.6.4. Mjerenje intraokularnog tlaka

Mjerenje intraokularnog tlaka ili tonometrija izvodi se identacijskom i aplanacijskom tonometrijom. Identacijska tonometrija izvodi se ručno, mehaničkim tonometrom po Schiötzu, prislanjanjem na rožnicu, pri čemu se mjeri dubina identacije rožnice. Dobivene vrijednosti očitaju se na skali tonometra a zatim u posebnoj tablici gdje se očitava vrijednost IOT-a u mmHg. Ova metoda je dosta netočna stoga se danas sve manje koristi (1, 24).

Aplanacijska tonometrija izvodi se na biomikroskopu pomoću Goldmannove prizme, kojom se mjeri IOT potreban za aplaniranje površine rožnice od 3,06 mm², nakon bojenja rožnice fluoresceinom. Ova metoda danas predstavlja zlatni standard u mjerenju intraokularnog tlaka (24). Smatra se da je prosjek normalnog intraokularnog tlaka 15 mmHg (10-21 mmHg) u sjedećem položaju (25).

IOT se može mjeriti i bez dodira rožnice sa elektronskim, ne-kontaktnim tonometrima, koji mjere aplaniranje rožnice nakon zračnog upuhivanja. Vrijednosti izmjerenog IOT-a često variraju stoga ova metoda mjerenja IOT-a nije potpuno pouzdana (1).

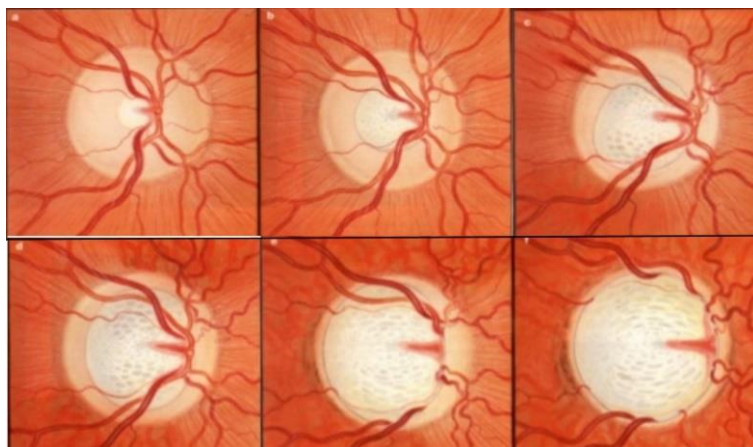
Vrijednosti IOT-a nisu stalne nego fluktuiraju tokom 24 sata kao odraz biološkog cirkadijalnog ritma. Jedno mjerenje stoga nije dovoljno već je potrebno napraviti više mjerenja tokom dana (dnevna krivulja tlaka). Obično su najveće vrijednosti IOT-a tijekom noći i rano ujutro. Dnevne oscilacije vrijednosti IOT-a mogu biti 4 – 6 mmHg (1, 25).



Slika 2. Mjerenje intraokularnog tlaka Goldmannovim tonometrom
(Preuzeto sa: <https://ophthalmiatroscopyprus.com/en/equipment/goldmann-applanation-tonometry>)

1.6.5. Pregled očne pozadine

Pregled očnog dna uključuje pregled čitavog fundusa sa naročitim osvrtom na papilu vidnog živca i sloj nervnih vlakana. Prisutnost povišenog IOT-a kroz duži period uzrokuje propadanje živčanih vlakana i udubljenje u papili (ekskavacija) koja je inače fiziološka, a postaje dublja i šira. Procjenom odnosa ekskavacije (eng. *cup*) i promjera papile (eng. *disc*) dobije se omjer C/D koji daje jasan uvid u stanje PNO. Normalni C/D omjer je ispod 0,3 do 0,5. C/D veći od 0,5 i vertikalna izduženost ekskavacije mogu ukazivati na glaukomsko oštećenje PNO. Također i razlika u C/D omjeru između oba oka koja je veća od 0,2 može biti prognostična za glaukomsku bolest. Progresivno propadanje vidnog živca vodi do postupnog povećanja C/D omjera i nestajanja neuroretinalnog ruba što u konačnici dovodi do potpunog propadanja vidnog živca. Strukturalne promjene na PNO su ireverzibilne (1, 26, 27).



Slika 3. Prikaz glave vidnog živca sa progresijom u C/D omjeru
(Preuzeto sa: <http://www.eyedocsottawa.com/ask-the-eye-doctor-what-is-retinal-imaging2/>)

1.6.6. Pregled sobičnog kuta

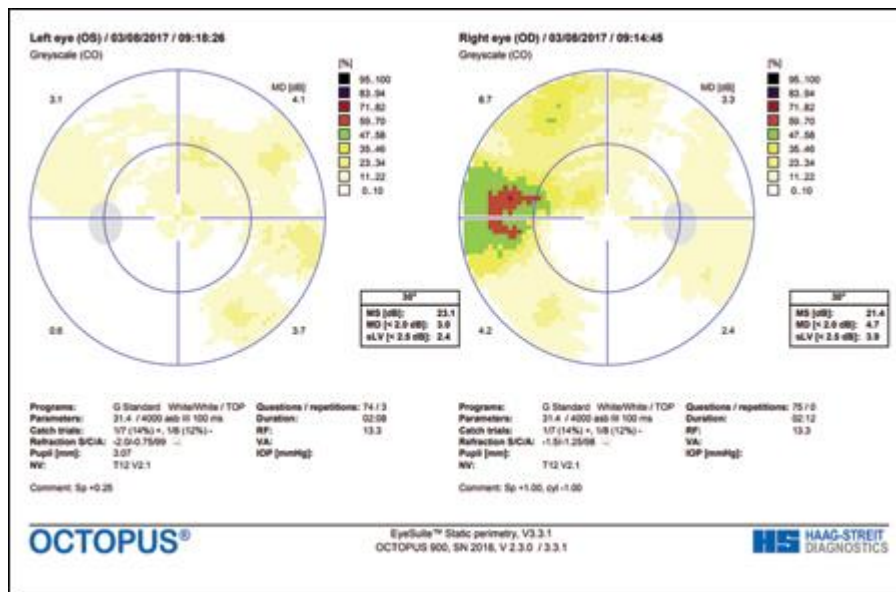
Pregled sobičnog kuta ili gonioskopija je metoda kojom se gleda kut koji tvore korijen šarenice i rožnica. Pregled se izvodi uz pomoć posebnih leća (Goldmannova ili Zeissova leća) bilo direktnim ili indirektnim pregledom, prislanjanjem leće na anestetiziranu rožnicu. Gonioskopija daje jasnu sliku i uvid u strukture i sadržaj sobičnog kuta: korijen šarenice, cilijarno tijelo, skleralni greben, trabekularni sustav i Descementovu membranu. Ako su sve strukture kuta vidljive onda se radi o otvorenom kutu, a ako je kut zatvoren šarenicom tako da se strukture kuta ne vide riječ je o zatvorenom kutu (1, 28).

1.6.7. Mjerenje debljine rožnice - CCT

Mjerenje debljine rožnice (Central corneal thickness – CCT) ili pahimetrija je metoda kojom dobivamo podatak o točnosti izmjerenog IOT-a aplanacijom. Normalna debljina rožnice iznosi 545 μm . Pahimetrijom dobijemo realnu vrijednost rožnice te se iz posebnih tablica ili uz pomoć formula za pretvorbu dobije pahimetrijska vrijednost korekcije IOT-a koju izražavamo u mmHg i koju dodajemo na izmjereni IOT. Pahimetrijska vrijednost može biti iskazana u + ili – ovisno o debljini rožnice (tanja rožnica znači da će pahimetrijska vrijednost biti + dok deblja rožnica znači da će pahimetrijska vrijednost biti -) (1, 24).

1.6.8. Ispitivanje vidnog polja

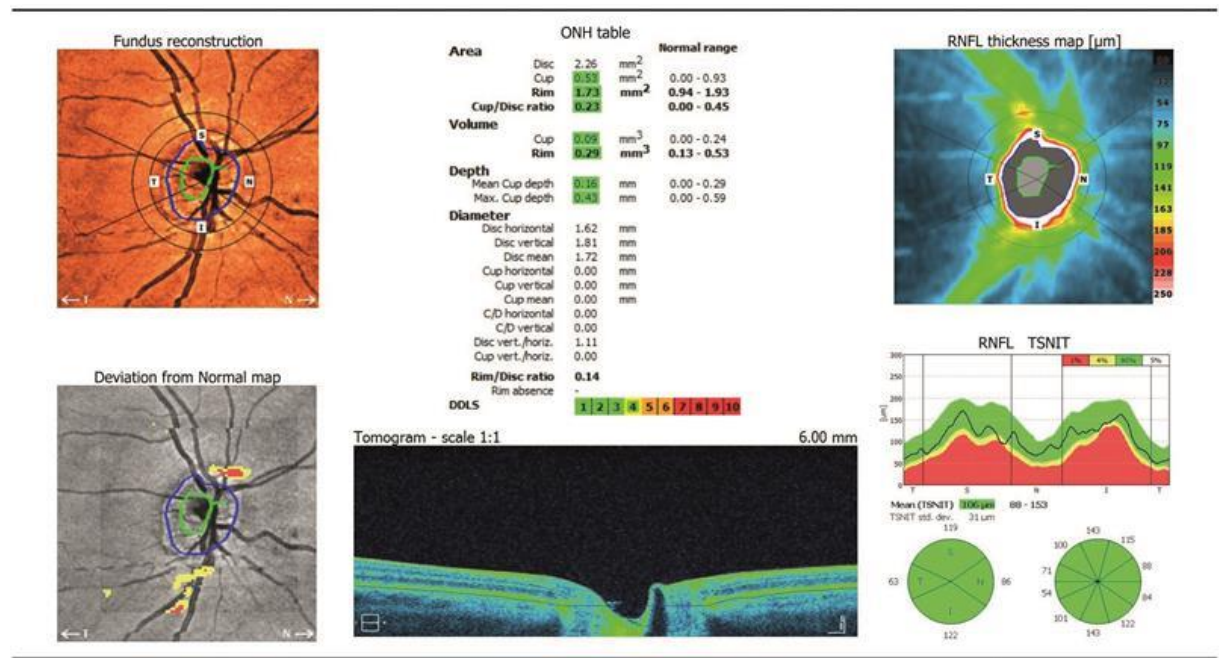
Ispitivanje vidnog polja važna je funkcionalna pretraga vidnog živca. Povećani IOT dovodi do propadanja ganglijskih stanica retine i njihovih aksona na PNO što u konačnici rezultira ispadima u vidnom polju odnosno skotomima. Kod ispitivanja vidnog polja koristi se manualna, kinetička (Goldmann) i kompjuterizirana statička (Octopus, Humphrey) perimetrija. Kompjuterizirana statička perimetrija za razliku od kinetičke perimetrije prikazuje detaljan slikovni i numerički prikaz vidnog polja te danas predstavlja standard (Octopus) u dijagnosticiranju i praćenju glaukomske bolesti. Kompjuteriziranom statičkom perimetrijom (Octopus ili Humphrey) dijagnosticiraju se relativno rano početni glaukomske ispadi u vidnom polju. Kinetička metoda ispitivanja vidnog polja (Goldmannova perimetrija) danas se manje koristi i to uglavnom kod uznapredovanog glaukoma (1, 29, 30, 31).



*Slika 4. Prikaz nalaza kompjuterizirane perimetrije (Octopus standard)
(Preuzeto sa: <https://www.healio.com/optometry/glaucoma/news/print/primary-care-optometry-news/patients-with-moderate-severe-glaucoma-may-benefit-from-migs?page=2>)*

1.6.9. Kompjutorizirana slikovna analiza PNO i sloja živčanih vlakana - OCT

Kompjutorizirana slikovna analiza PNO i sloja živčanih vlakana (RNFL) kao što je optička koherentna tomografija ili OCT (eng. *optical coherence tomography*) daje detaljan slikovni prikaz i analizu strukturnih promjena na glavi vidnog živca (PNO) i sloju živčanih vlakana (RNFL) kod glaukoma. OCT je iznimno važan dijagnostički alat za praćenje i najmanjih strukturnih promjena PNO i RNFL-a jednostavnom usporedbom snimaka. Također OCT predstavlja dijagnostički alat kojim možemo snimati prednji segment oka uz pomoć posebnog adaptera pa tako možemo napraviti, za bolesnika puno ugodniju, digitalnu ne-kontaktnu pahimetriju i gonioskopiju (1,32).



Slika 5. Prikaz analize PNO korištenjem OCT-a
(Preuzeto sa: <https://www.opticianonline.net/features/equipment-review-the-revo-oct>)

1.6.10. Fotodokumentacija vidnog živca

Fotosnimak očne pozadine odnosno PNO pomoću fundus kamere, veoma je važan za dijagnostiku i praćenje glaukopskih promjena (32).

1.7. Liječenje glaukoma

Glaukopski bolesnici većinom u trenutku postavljanja dijagnoze nemaju nikakve simptome. Glaukom je karakteriziran gubitkom živčanih stanica. Kada stanice centralnog živčanog sustava umru, priroda ne osigurava njihovu zamjenu. To dakle znači da se glaukopsko oštećenje, kada se jednom pojavi, ne može izliječiti niti povratiti. Cilj liječenja glaukoma jest sprečavanje progresije bolesti i zaustavljanje daljnjeg propadanja vidnog polja snižavanjem IOT-a (1, 2).

Precizna dijagnoza je neophodna za odgovarajuću i ciljanu terapiju. Teoretski postoje tri različite, ali komplementarne, strategije za prevenciju glaukopskog oštećenja. Prvo, snižavanje i stabilizacija IOT-a, drugo poboljšanje i stabilizacija očne perfuzije i treće, neuroprotekcija, odnosno zaštita živčanih stanica od mehanizama oštećenja (2).

Osnova terapije je sniziti intraokularni tlak (IOT). Intraokularni tlak može biti smanjen:

1. medikamentozno (liječenje kapljicama, dvojno ili trojno)
2. laserskim liječenjem
3. kirurškim liječenjem (2).

U većini slučajeva, u pokušaju da se IOT vrati na normalu, inicijalno se uvode lijekovi. Naglasak je na individualnoj terapiji i redovitoj kontroli očnog tlaka, VP-a i parametara PNO (OCT). Ako to nije efikasno, većina bolesnika će biti podvrgnuta kirurškom (operativnom) zahvatu ili laserskom tretmanu (2).

1.7.1. Medikamentozno liječenje glaukoma

Medikamentozno liječenje glaukoma snižava IOT tako da smanjuje produkciju ili ubrzava otjecanje očne vodice. Lijekovi koji su danas u upotrebi su beta blokatori, alfa agonisti, kolinomimetici, inhibitori karboanhidraze i analozi prostaglandina/prostamidi. Svi ovi lijekovi se koriste lokalno u obliku kapi ili suspenzija, osim inhibitora karboanhidraze koji se mogu koristiti i peroralno (33). Danas postoje unaprijed određene kombinacije dva lijeka u jednoj bočici, sa ili bez konzervansa, kako bi se bolesnicima olakšalo primjenu antiglaukomske terapije i smanjilo nuspojave kapanja više različitih konzervansa (34). Korištenje kombinacija lijekova povećava terapijski bolji odgovor, ali i mogućnost nuspojava (35).

1.7.1.1. Lijekovi koji smanjuju nastajanje očne vodice

U ovu skupinu lijekova spadaju beta blokatori, inhibitori karboanhidraze i analozi prostaglandina. Beta blokatori imaju malo nuspojava i mogu se koristiti sami ili u kombinaciji s drugim lijekovima (34). Od lokalnih nuspojava beta blokatora mogu se pojaviti osjećaj suhih očiju, pečenje ili svrbež vjeđa, zamagljen vid i rijetko konjunktivitis. Unatoč lokalnoj primjeni i maloj dozi, potreban je oprez sa korištenjem beta blokatora kod ljudi koji boluju od kardiopulmonalnih bolesti.

Inhibitori karboanhidraze spadaju u skupinu diuretika. Mogu se koristiti i peroralno kod neadekvatnog odgovora na lokalnu terapiju. Peroralna primjena znatno povećava rizik od nuspojava, a mogu se pojaviti malaksalost, umor, anoreksija, mučnina, gubitak težine,

depresija. Pri peroralnoj primjeni potrebna je stroga kontrola biokemijskim krvnih parametara, elektrolita (Na i K).

Analozi prostaglandina mogu s vremenom promijeniti boju šarenice i vjeđa, kao i izazvati zamagljeni vid, pečenje, svrbež ili crvenilo oka, te ubrzati i pogustiti rast trepavice (2, 35). Oni su danas prva linija antiglaukomske terapije (2).

1.7.1.2. Lijekovi koji ubrzavaju otjecanje očne vodice

U ovu skupinu lijekova spadaju alfa agonisti i kolinomimetici. Alfa agonisti se koriste prvenstveno kada se ne postiže adekvatan odgovor na terapiju drugim lijekovima ili kada se drugi lijekovi ne toleriraju. Zbog potencijalnih sistemnih učinaka potreban je oprez kod bolesnika koji boluju od kardiovaskularnih bolesti, bubrežnih bolesti kao i od dijabetesa. Kolinomimetici uzrokuju konstrikciju sfinktera šarenice i cilijarnog mišića i na taj način smanjuju otpor otjecanju očne vodice. Oni također u manjoj mjeri smanjuju i produkciju očne vodice. Od lokalnih nuspojava kolinomimetika najčešće se javlja mioza koja smanjuje vid noću i u manjoj mjeri smanjuje vidno polje. Sistemske nuspojave uzrokovane aktivacijom parasimpatikusa, kao što su bradikardija, bronhospazam, pretjerana salivacija ili proljev javljaju se vrlo rijetko (2, 33, 34).

1.7.2. Lasersko liječenje glaukoma

Indikacija za lasersko liječenje glaukoma je neuspjeh i kontraindikacije medikamentozne terapije, odnosno ukoliko se ciljani IOT nije normalizirao te vidno polje i dalje propada.

Laserske procedure liječenja glaukoma:

1. Laserska iridotomija
2. Laserska trabekuloplastika
3. Laserska iridoplastika
4. Ciklofotokoagulacija

1.7.2.1. Laserska iridotomija

Indikacija za lasersku iridotomiju su klinički značajan ili suspektan pupilarni blok, te prevencija potencijalnog stanja glaukoma akutno i kronično zatvorenog kuta (36).

Procedura izvođenja Nd:YAG-laser iridotomije uključuje pripremu rožnice kapanjem lokalnog anestetika, zatim postavljanje kontaktne lupe sa gelom. Leća pomaže stabilizaciju oka, drži oko otvorenim, osigurava dodatno povećanje, fokusira laserske zrake i apsorbira toplinu. Otvor iridotomije najčešće se izvodi u gornjim kvadrantima gdje je šarenica pokrivena gornjom vjeđom (da bi se izbjegle smetnje vida) i to na djelu šarenice koji je najtanji ili u području šarenične kripte. Protjecanje pigmenta s očnom vodicom iz stražnje u prednju očnu sobicu kroz otvor iridotomije znak je da je postignuta perforacija pune debljine šarenice. Veličina otvora iridotomije trebala bi biti dostatna da ostane funkcionalna i u slučaju pojave edema šarenice, proliferacije pigmentnog epitela ili midrijaze (37, 38). Zatvaranje otvora iridotomije može nastati u prvih nekoliko tjedana nakon zahvata, akumulacijom staničnog debrisa i pigmentnih granula. Vrijednosti IOT-a potrebno je provjeriti 1 – 3 sata nakon zahvata. Gonioskopijom, ultrazvukom ili prednjim OCT-om je važno redovito pratiti stanje kuta i stupanj otvorenosti perifernih iridotomija (39).

1.7.2.2. Laserska trabekuloplastika

Indikacije za lasersku trabekuloplastiku su snižavanje IOT-a u slučaju PGOK-a, pseudoeksfolijativnog i pigmentnog glaukoma, te visoke očne hipertenzije uslijed nezadovoljavajuće kontrole IOT-a lijekovima i kao primarna terapija (40).

Procedura za laser trabekuloplastiku je slijedeća: poslije aplikacije lokalnog anestetika, stavi se kontaktna leća ispred oka dok bolesnik sjedi na biomikroskopu. Sam laser tretman traje nekoliko minuta i nije bolan. Po završetku tretmana bolesnikov vid može biti prolazno zamagljen, taj efekt iščezne tijekom narednih minuta ili narednog sata. Nepogodnosti ove metode su: a) samo oko 60% svih bolesnika odgovara na terapiju; b) čak i kada bolesnici odgovaraju, pozitivan efekt obično se izgubi nakon tri godine i c) čak i ako srednji IOT može biti reducirana, nema efekta na fluktuacije intraokularnog tlaka. Zbog ovih razloga, ova metoda se više ne koristi često. Ako glaukomsko oštećenje napreduje usprkos medicinskoj terapiji, treba razmotriti kirurški tretman. Argon laserska trabekuloplastika (ALT) se ponekad primjenjuje u nadi da će se izbjeći kirurgija. Budući da argon laserska trabekuloplastika izaziva koagulacijska oštećenja u trabekularnoj mreži, preporučuje se nova tehnika, koja se zove selektivna laser trabekuloplastika (SLT). Ovom metodom, koristeći drugi tip lasera (Nd:YAG), cilja samo stanice pigmentne trabekularne mreže, štedeći na taj način strukturalnu arhitekturu kolagenskih gredica u trabekularnoj mreži (2, 41, 42).

1.7.2.3. Laserska iridoplastika

Indikacije za laser iridoplastiku je sindrom iris-platoa nakon iridotomije. Cilj je proširivanje perifernog kuta nakon iridotomije kako bi se smanjio rizik progresije zatvaranja kuta sinehijama (43). Za fotokoagulaciju se mogu koristiti različiti tipovi kontinuiranih laserskih uređaja, najčešće su to argon laser, diodni laser i Nd:YAG laser udvostručene frekvencije. Preoperativna priprema i sam postupak je jednak postupku za lasersku trabekuloplastiku. Kontraindikacije ove tehnike su plitka prednja sobica i mnogobrojne periferne anteriorne sinehije (44).

1.7.2.4. Ciklofotokoagulacija

Postoje situacije gdje operacije smanjenja IOT nisu moguće ili gdje su šanse za kirurški tretman male. U ovim slučajevima, IOT se tretira smanjenjem broja stanica unutar procesus ciliarisa koje proizvode očnu vodicu, putem laserske koagulacije. Ciklofotokoagulacija se izvodi korištenjem diodnog ili argon lasera, a može se primijeniti transkleralno, endoskopski ili transpupilarno (45). Cilijarno tijelo je vrlo osjetljivo na bol i bez određene opreznosti, procedura može biti neugodna. Zbog toga se primjenjuju slijedeće procedure: retrobulbarna anestezija (anesteziranje očnog živca injekcijom anestetika iza očne jabučice) ili davanje jakog lokalnog anestetika. Postoperativno oko može biti upalno promijenjeno. Protuupalne kapi i tablete za ublažavanje bola daju se prvi i ponekad drugi dan nakon laserskog tretmana. Iako se IOT smanjuje prvih nekoliko dana, on može ponovno porasti unutar narednih mjeseci ili godina. To je indikacija da se tretman treba ponoviti. Preporuča se da se samo dio tkiva uništi u jednom tretmanu u cilju smanjivanja prijetnje u obliku okularne hipotonije (2).

1.7.2.4.1. Ciklokriokoagulacija

Ciklokriokoagulacija je najstarija tehnika ciklodestrukcije (uništavanje stanica cilijarnog tijela). Kao i kod ciklofotokoagulacije cilj zahvata je uništavanje stanica unutar procesus ciliarisa što posljedično dovodi do smanjenja produkcije očne vodice, a samim time i do smanjenja IOT-a. Ciklokriokoagulacija se izvodi korištenjem kriosonde promjera 2,5 mm transkleralnim pristupom 1-1,5 mm od limbusa, najčešće u polukrugu obuhvaćajući 180°. Područje uz limbus na 3 i 9 sati treba izbjegavati zbog mogućnosti oštećenja krvnih žila cilijarnog tijela. Postupak je bolan i izvodi se u lokalnoj anesteziji. Postoperativno se

primjenjuju protuupalne kapi i oralni analgetici po potrebi. Budući da se ciljarno tijelo obnavlja postupak se po potrebi može ponoviti nakon nekog vremena (2, 45).

1.7.3. Kirurško liječenje glaukoma

U situacijama kada medikamentozni i laserski tretman ne omogućava ciljani IOT odnosno dovoljno snižavanje IOT-a kako bi se zaustavila progresija glaukomskeg oštećenja potrebno je pristupiti kirurškim tehnikama (2). Različite tehnike kirurških operacija imaju drugačije indikacije ovisno o vrsti glaukoma. Njihov odabir ovisi o ciljnoj vrijednosti IOT-a; povijesti bolesti (operacije, lijekovi, stupanj oštećenja VP-a); rizičnosti (monokulus, zanimanje, refraktivne pogreške); izboru i očekivanjima operatera te razmišljanjima bolesnika, očekivanjima i postoperativnoj suradljivosti. Primarni cilj operacija je postići ciljnu vrijednost IOT-a bez potrebe za dodatnim lijekom. Dodavanje lokalne terapije postoperativno korisno je ako se operacijom nije postigao ciljani IOT. Cilj operacija je također povećati odtok očne vodice te posljedično niži IOT (11).

Prema korištenju različitih tehnika operacije glaukoma možemo podijeliti na:

1. Penetrirajuće operacije glaukoma
 - a) Trabekulektomija (Cairns)
 - b) Trabekulotomija
2. Nepenetrirajuće operacije glaukoma
 - a) Duboka sklerotomija (*eng. deep sclerectomy*)
 - b) Viskokanalostomija
 - c) Kanaloplastika (11).

1.7.3.1. Trabekulektomija (Cairns)

Najčešće je primjenjivana operacija u slučaju glaukoma otvorenog kuta. Trabekulektomijom se stvara trajna fistula između prednje očne sobice i subkonjuktivalnog prostora (46). Modifikacije originalnog postupka nastaju uvođenjem novih poboljšanih operacijskih mikroskopa, instrumenata i konaca za šivanje, a očituju se u promjenama veličine, oblika i debljine skleralnog poklopca, zatim u limbus ili forniks položaju konjuktivalnog poklopca, korištenju fiksirajućih, otpuštajućih ili prilagodljivih šavova te upotrebi i načinu primjene antimetabolita i drugih sredstava protiv fibroze s ciljem sprečavanja zarastanja rane

(izbjegavanje pojačane cikatrizacije spojnice) (11). Metodu je prvi opisao engleski oftalmolog J.E. Cairns 1968. godine.

1.7.3.2. Trabekulotomija

Trabekulotomija, samostalna ili kombinirana s trabekulektomijom, uglavnom se primjenjuje za liječenje kongenitalnog glaukoma i glaukoma dječje dobi, a manje je učinkovita u odraslih. Može odgoditi ili smanjiti potrebu za budućim filtracijskim operacijama i ugradnjom šantova (*eng. shunts*) (11).

1.7.3.3. Duboka sklerotomija

Dubokom sklerotomijom (*eng. deep sclerectomy*) otvara se Schlemmov kanal uklanjanjem dubokog korneoskleralnog sloja ispod skleralnog poklopca. Često se uklanja i vanjski sloj unutarnjeg zida Schlemmova kanala. Cirkuliranje i protok očne vodice odvija se kroz porozni preostali dio trabekularne mreže, vjerojatno kroz mikroperforacije. Kad se skleralni poklopac vrati, formira se prostor „skleralnog jezera“. Kolageni implantati ili implantati s hijaluronskom kiselinom često se ugrađuju radi održavanja prostora „skleralnog jezera“. U većini slučajeva formira se filtracijski jastučić. Dugoročno gledano vrijednosti IOT-a su više nego nakon trabekulektomije (11).

1.7.3.4. Viskokanalostomija

Ova tehnika podrazumijeva injiciranje hijaluronske kiseline u Schlemmov kanal uz disekciju i eksciziju dubokog sloja bjeloočnice. Time se otjecanje očne vodice pospješuje širenjem Schlemmova kanala i kolektorskih kanalića, kao i difuzijom očne vodice iz „skleralnog jezera“. Većina randomiziranih kliničkih studija pokazala je da sniženje IOT-a nepenetrirajućim operacijama nije tako značajno kao sniženje IOT-a trabekulektomijom (11).

1.7.3.5. Kanaloplastika

Kanaloplastika je indicirana u slučaju PGOK-a, zatim pigmentnog i pseudoeksfolijativnog glaukoma, a može se primijeniti i kao kombinirani zahvat s operacijom katarakte.

Kanaloplastika je nepenetrirajuća glaukomska operacija koja nije ovisna o filtracijskom jastučiću, a koja kombinira disekciju dvaju poklopaca do trabekulo-Descemetove membrane, kao u viskokanalostomiji, s cirkumferentnom kateterizacijom i viskodilatacijom Schlemmova kanala. Također se polipropilenski šav 10-0 pozicionira unutar Schlemmova kanala, odnosno trabekularne mreže, kako bi rastegnulo unutarnji zid Schlemmova kanala s ciljem da se prevenira kolaps Schlemmova kanala i tako pospješiti fiziološko trabekulokanalikularno otjecanje očne vodice (11).

1.7.3.6. Kombinirana operacija katarakte i glaukoma (Phakotrabekulektomija)

Ako su i mrena i glaukom prisutni u isto vrijeme, tada se operacija katarakte može kombinirati sa operacijom smanjenja IOT-a. Prednost je da je samo jedan kirurški zahvat na oku potreban za obje bolesti. Međutim, nepogodnost je da je dugoročna prognoza učinka za redukciju tlaka znatno slabija nego kod čiste trabekulektomije. Ako postoji velik stupanj glaukenskog oštećenja ili je prisutno oštećenje sa umjerenim porastom tlaka, onda cilj operacije postaje postizanje što je moguće nižeg IOT-a. Svaki individualni slučaj mora biti zasebno razmotren prilikom donošenja odluke je li bolja kombinirana operacija ili dvije pojedinačne operacije za određenog bolesnika (2).

1.7.3.7. Clear lens extraction (CLE)

Ekstrakcija bistre leće (*eng. Clear lens extraction - CLE*) je operativni zahvat kojim se bistra leća ekstrahira i zamjenjuje intraokularnom lećom (IOL). Tehnika se primjenjuje kod glaukoma gdje do povišenja IOT-a dolazi zbog mehaničke opstrukcije normalnog protoka očne vodice bilo mehanizmom leća/zjenica ili leća/sobični kut. Nekolicina studija je pokazala da je tehnika CLE gledajući segment *cost – benefit* preskupa s obzirom da druge dostupne laserske ili kirurške tehnike (47).

1.7.3.8. Glaukomijski drenažni implantati

Ugradnja glaukomijskih drenažnih implantata rezervirana je uglavnom za bolesnike s povišenim rizikom za neuspjeh trabekulektomije s primjenom antimetabolita. Novija istraživanja dokazuju njihovu uspješnost i sigurnost i kao primarni operativni zahvat.

Uspješnost trabekulektomije smanjuju ranije neuspjele filtracijske operacije, ekcesivna cikatrizacija spojnice zbog ranijih operacija očiju s bolestima površine oka, oči s aktivnom neovaskularnom bolesti, dječjom afakijom, ili ukoliko filtracijska operacija nije tehnički izvediva. U tim slučajevima pristupa se ugradnji glaukopskih drenažnih implantata. Na tržištu ima više proizvođača i tipova implantata međutim najzastupljeniji su Molteno, Krupin, Baerveldt, Ahmed i Schocket (11).

2. CILJ ISTRAŽIVANJA

Glaukom, kao drugi najčešći uzrok sljepoće, predstavlja značajan javnozdravstveni problem diljem svijeta. Glaukom najčešće ima kronični, progresivni i ireverzibilni tijek i bolesnici često nisu svjesni da su bolesni (2). To je razlog čestom otkrivanju glaukoma u uznapređovalom stadiju.

Cilj istraživanja: Ova retrospektivna studija ima za cilj prikazati učestalost laserskog i kirurškog liječenja glaukopskih bolesnika u Kliničkom bolničkom centru Split (KBC Split) u razdoblju od 2014. do 2018. godine.

Hipoteze:

1. Učestalost laserskih i kirurških zahvata povećava se kroz godine studije.
2. Broj hospitaliziranih bolesnika prati broj operiranih bolesnika.
3. Najčešće izvođeni operacijski zahvat je phakotabekulektomija.
4. Broj kontrolnih pregleda veći je od broja prvih pregleda.
5. Najčešće korišteni dijagnostički zahvat je vidno polje.

3. ISPITANICI I METODE

3.1. Organizacija studije

Provedena je retrospektivna studija. Istraživanje je prema ustroju kvalitativno, a po intervenciji i obradi podataka deskriptivnog tipa.

3.2. Ispitanici

Ispitanici su svi bolesnici stariji od 18 godina sa suspektnom i potvrđenom dijagnozom glaukoma, a koji su obrađeni u Ambulanti za glaukom i Stacionaru Klinike za očne bolesti KBC-a Split od 2014. do 2018. godine.

Kriteriji uključnja:

1. Bolesnici oba spola, stariji od 18 godina, u kojih je suspektan ili potvrđen glaukom.

Kriteriji isključenja:

1. Bolesnici mlađi od 18 godina.
2. Bolesnici koji su imali nepotpunu dokumentaciju.
3. Bolesnici kojima je nakon pregleda isključena dijagnoza glaukoma.

3.3. Mjesto studije

Istraživanje je provedeno u Ambulanti za glaukom i Stacionaru Klinike za očne bolesti KBC-a Split.

3.4. Metode prikupljanja i obrada podataka

Izvor podataka je protokol operacijskih zahvata i pismohrana povijesti bolesti Klinike za očne bolesti KBC-a Split.

3.4.1. Primarne mjere ishoda

Primarna mjera ishoda je bila ispitati hipotezu povećava li se učestalost laserskih i kirurških zahvata tijekom godina studije.

3.4.2. Sekundarne mjere ishoda

Sekundarne mjere ishoda uključivale su broj bolesnika hospitaliziranih zbog glaukoma, kirurške zahvate kod glaukoma, broj pregleda i vrste dijagnostičkih zahvata.

3.4.3. Statistička obrada podataka

Prikupljeni podatci uneseni su u programske pakete Microsoft Office Word 2013 za obradu teksta i Microsoft Excel 2013 za izradu tabličnog i grafičkog prikaza. Za statističku analizu korišten je statistički paket za socijalne znanosti (SPSS, verzija 20.0). Izračunali smo godišnju incidenciju (95% CI) prvih pregleda od 2014. do 2018. godine u Splitsko-dalmatinskoj županiji. Spearman koeficijent korelacije (ρ) smo koristili da utvrdimo povezanost istraživanih varijabli s godinama istraživanja. Rezultate smo interpretirali na razini značajnosti $p < 0,05$.

3.5. Opis istraživanja

Iz protokola operacijskih zahvata i pismohrana povijesti bolesti dobiveni su podatci o suspektnim i potvrđenim bolesnicima s glaukomom.

Ispitanike smo kategorizirali obzirom na:

- a) dob bolesnika
- b) vrstu operacijskog zahvata
- c) vrstu dijagnostičkog zahvata.

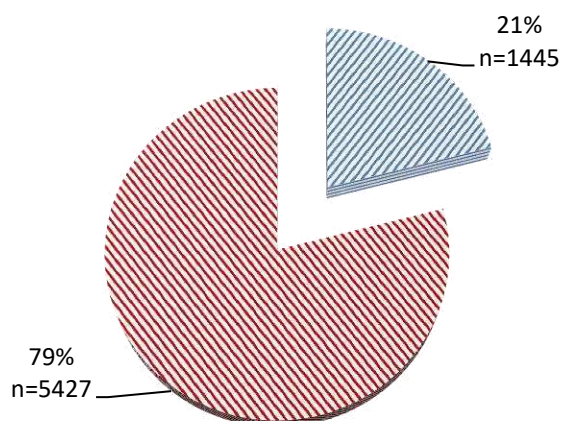
4. RESULTATI

U Tablici 1. prikazan je ukupan broj pregleda, broj prvih pregleda u Ambulanti za glaukom Klinike za očne bolesti KBC Split i udio prvih pregleda u Ambulanti za glaukom na 100000 stanovnika Splitsko-dalmatinske županije dobi od 40 do 90 god. u razdoblju od 2014. do 2018. god.

Tablica 1. Broj pregleda, broj prvih pregleda u ambulanti za glaukom i njihov udio na 100000 stanovnika Splitsko-dalmatinske županije od 2014. do 2018. godine.

Godina	Ambulanta za glaukom		
	Broj pregleda	Broj prvih pregleda	Udio prvih pregleda na 100000 stanovnika (95% CI)
2014.	6599	1154	51 (48,5-54,4)
2015.	6971	1672	74,5 (71-78)
2016.	6915	1196	53,3 (50-56)
2017.	7116	1789	80 (76-83)
2018.	6758	1415	63 (60-66)
Ukupno	34359	7226	
Prosjek/godina	6872	1445	

U Ambulanti za glaukom prosječno se godišnje pregledalo 6872 bolesnika od kojih je 1445 (21%) pregledano prvi put (Slika 6.)



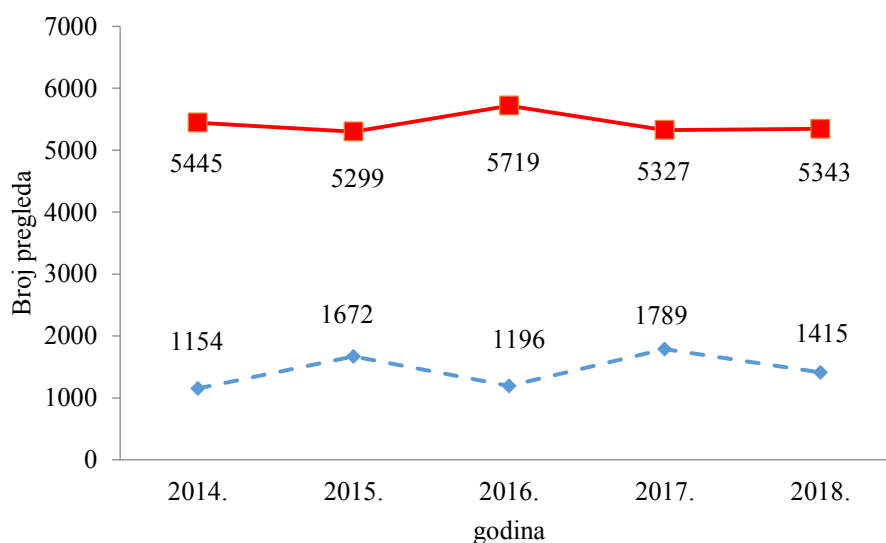
Slika 6. Udio (%) prosječnih prvih (plavo) i kontrolnih (crveno) godišnjih pregleda u

ukupnom prosječnom godišnjem broju pregleda (n= 6872) u Ambulanti za glaukom Klinike za očne bolesti KBC Split od 2014. do 2018. godine.

Nismo dokazali statistički značajnu korelaciju broja prvih pregleda s godinama istraživanja u ambulanti za glaukom (P=0.553).

Nismo dokazali statistički značajnu korelaciju broja kontrolnih pregleda u Ambulanti za glaukom s godinama istraživanja (P=0.795).

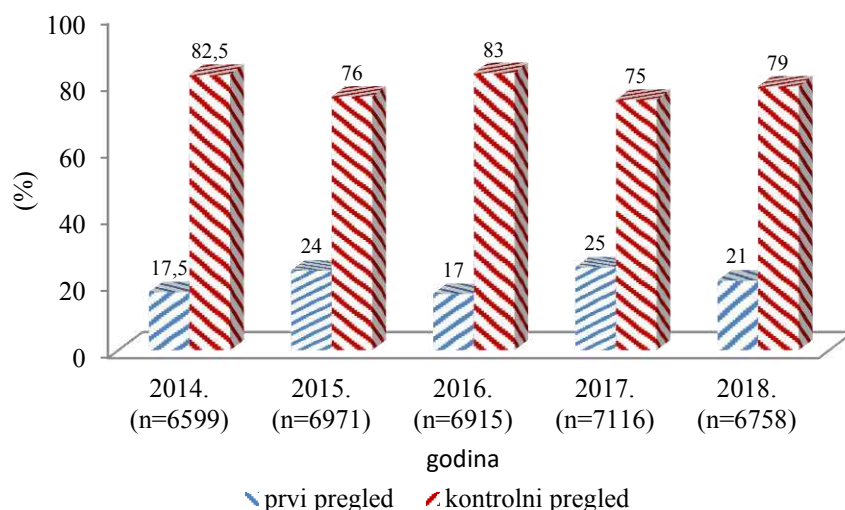
Na Slici 7. prikazan je broj pregleda/godina u Ambulanti za glaukom od 2014. do 2018. god.



Slika 7. Usporedba broja prvih pregleda (plava linija) i kontrolnih pregleda (crvena linija) u Ambulanti za glaukom od 2014. do 2018. godine.

Prosječan godišnji broj kontrolnih pregleda u Ambulanti za glaukom (n=5427) veći je za 3,8 puta od broja prosječnih godišnjih prvih pregleda (n=1445).

Na Slici 8. prikazan je udio (%) kontrolnih i prvih pregleda u ukupnom broju pregleda u Ambulanti za glaukom od 2014. do 2018. godine.



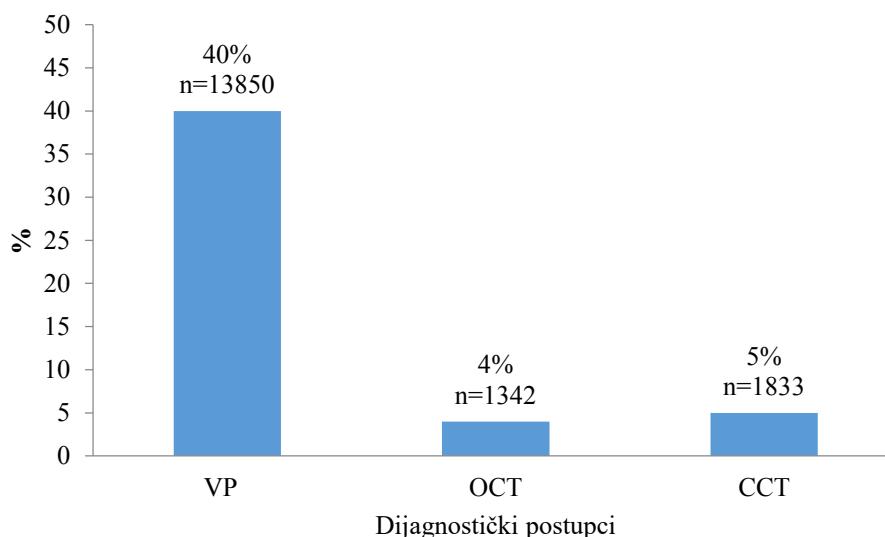
Slika 8. Usporedba udjela (%) prvih i kontrolnih pregleda u ukupnom broju pregleda u Ambulanti za glaukom Klinike za očne bolesti KBC Split od 2014. do 2018. god.

Dijagnostički postupci primijenjeni na ukupan broj pregledanih bolesnika (prvi pregledi i kontrole zajedno) u Ambulanti za glaukom Klinike za očne bolesti KBC Split od 2014. do 2018. god. (n=34359) su:

- VP: primijenjen na 13850 (40%) bolesnika
- OCT: primijenjen na 1342 (4%) bolesnika i
- CCT: primijenjen na 1833 (5%) bolesnika.

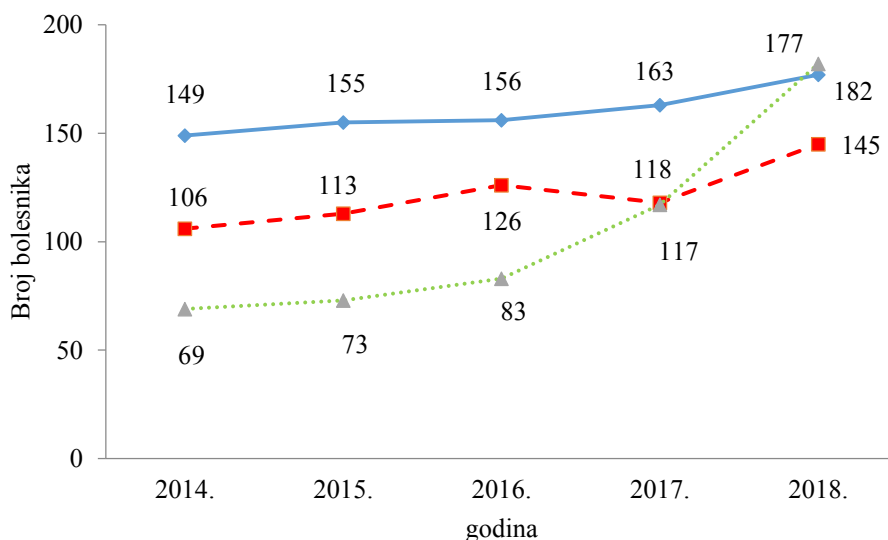
Najčešće je korišten dijagnostički postupak VP i to 10 puta češće nego OCT i 8 puta češće nego CCT (Slika 9.)

Broj pregleda na OCT-u u promatranom razdoblju od 2014. do 2018. godine je relativno mali u odnosu na broj vidnih polja. To tumačimo činjenicom da smo OCT aparat dobili u drugoj polovini 2013. godine te su prvi pregledi rađeni u sklopu kontrolnog pregleda ili prvog pregleda u ambulanti za glaukom poliklinike Klinike za očne bolesti KBC Split, a ne kao zaseban dijagnostički postupak kao što je slučaj sa VP.



Slika 9. Udio (%) učinjenih VP, OCT i CCT dijagnostičkih postupaka u odnosu na ukupan broj pregleda (n=34359) u Ambulanti za glaukom Klinike za očne bolesti KBC Split od 2014. do 2018. god.

Na Slici 10. prikazan je broj hospitaliziranih i operiranih bolesnika zbog glaukoma u Stacionaru Klinike za očne bolesti KBC Split od 2014. do 2018. godine kao i broj bolesnika podvrgnutih laseru.



Slika 10. Prikaz broja bolesnika hospitaliziranih (plava linija) i operiranih (crvena linija) i podvrgnutih laserskom tretmanu (zelena linija) zbog glaukoma u Klinici za očne bolesti KBC Split od 2014. do 2018. god.

Postoji statistički značajna pozitivna korelacije broja hospitaliziranih s godinama istraživanja ($P=0.016$). Postoji i pozitivna korelacija broja operiranih s godinama istraživanja ($P=0.051$). Postoji statistički značajna pozitivna korelacije broja bolesnika podvrgnutih terapiji laserom s godinama istraživanja ($P=0.034$). Broj hospitaliziranih 2018. za 19% je veći u odnosu na 2014.; broj operiranih je 2018. za 37% veći u odnosu na 2014., a broj bolesnika podvrgnutih laserskoj terapiji čak je za 2,63 puta veći 2018. nego 2014. (Slika 10).

Ukupan broj hospitaliziranih bolesnika zbog glaukoma u petogodišnjem razdoblju iznosio je 800, a operiranih 608 što je 76% od broja hospitaliziranih. Ukupan broj bolesnika podvrgnutih laserskom liječenju u petogodišnjem razdoblju iznosio je 524.

Broj operiranih pozitivno i statistički značajno korelira s brojem hospitaliziranih bolesnika ($P=0.032$).

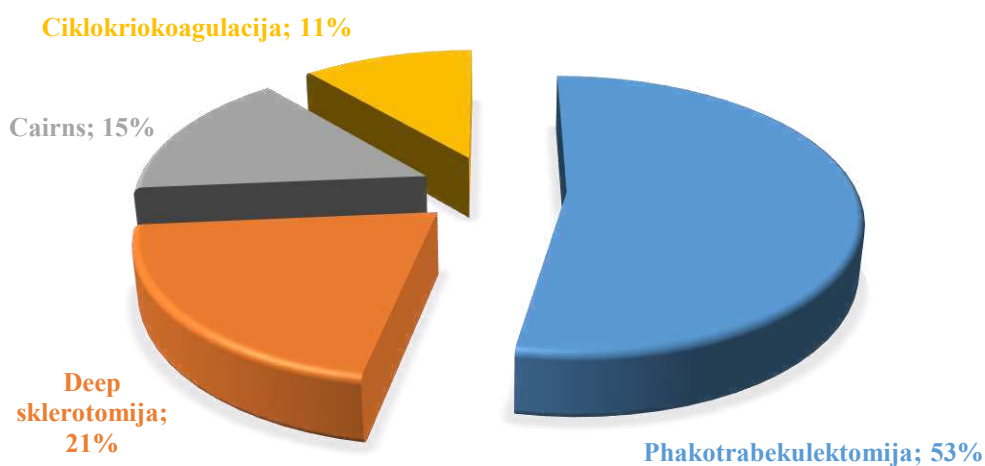
Operirani bolesnici su oni sa kliničkim znacima uznapredovane glaukomske bolesti, visokih intraokularnih tlakova i onih koji imaju ostvarenu lošu suradnju te slab odgovor na medikamentozno i lasersko liječenje. Glavni razlog hospitalizacije su bili: brza glaukomska obrada, kontrolirano kapanje i smanjenje IOT-a i operacije glaukoma, često zbog starije dobi bolesnika i u kombinaciji sa operacijom mrežne.

U Tablici 2. prikazana je struktura i vrste glaukopskih operacijskih zahvata (broj) i njihov udio (%) u ukupnom broju operacijskih zahvata provedenih u Klinici za očne bolesti KBC Split od 2014. do 2018.

Tablica 2. Prikaz strukture operacijskih zahvata bolesnika od glaukoma od 2014. do 2018. godine.

		Vrste operacijskih zahvata i njihov udio (%) u ukupnom broju operacijskih zahvata od 2014. do 2018.			
		Phakotrabekulektomija	Deep sklerotomija	Cairns	Ciklokriokoagulacija
God.	Ukupan broj Zahvata				
2014.	106	53 (50)	19 (18)	24 (22,6)	10 (9)
2015.	113	61 (54)	22 (19,5)	16 (14)	14 (12,4)
2016.	126	66 (52)	24 (19)	21 (16,7)	15 (12)
2017.	118	64 (54)	31 (26,3)	12 (10,2)	11 (9)
2018.	145	79 (54)	29 (20)	18 (12,4)	19 (13)
Ukupno		323 (53)	125 (20,6)	91 (15,2)	69 (11,2)
Prosjeak/godina		64,6 (53)	25 (20,6)	18,2(15,2)	13,8 (11,2)

Na Slici 11. prikazan je broj operiranih bolesnika zbog glaukoma u Stacionaru Klinike za očne bolesti KBC Split od 2014. do 2018. godine po vrsti glaukomskeg operativnog zahvata.



Slika 11. Prikaz bolesnika operiranih od glaukoma (n=608) s obzirom na vrstu operacijskog zahvata od 2014. do 2018. godine.

Najčešće korišten operacijski zahvat je phakotrabekulektomija i to za 2,5 puta češće nego sklerotomija, 3,5 puta češće nego Cairns (trabekulektomija), i 4,8 puta češće nego ciklokriokoagulacija.

5. RASPRAVA

Studija je dala uvid u sveobuhvatnost i brojnost tehnika laserskog i kirurškog liječenja glaukoma u KBC Split u razdoblju od 2014. do 2018. Rezultati ove studije pokazali su da u promatranom razdoblju postoji porast učestalosti laserskog i kirurškog liječenja glaukoma, s naglaskom na veći porast laserskog liječenja glaukoma. Broj bolesnika podvrgnutih laserskom liječenju glaukoma za 2,63 puta je veći 2018. u odnosu na 2014. Ukupan broj bolesnika podvrgnutih laserskom liječenju glaukoma u petogodišnje razdoblje iznosio je 524. Broj operiranih bolesnika u petogodišnjem razdoblju iznosi 608, što je 76% od ukupnog broja hospitaliziranih bolesnika radi glaukoma koji iznosi 800. Najčešće korišteni operacijski zahvat je phakotrabekulektomija, za 2,5 puta češće nego sklerotomija, 3,5 puta češće nego trabekulektomija, i 4,8 puta češće nego ciklokriokoagulacija. Phakotrabekulektomija podrazumijeva kombiniranu operaciju katarakte sa operacijom glaukoma, pa je time najčešće korišten operacijski postupak u starijoj populaciji. U KBC Split, u promatranom petogodišnjem razdoblju, najčešće korišten dijagnostički postupak je vidno polje. VP se koristi 10 puta češće nego OCT i 8 puta češće nego pahimetrija. To se tumači činjenicom da je OCT uređaj u upotrebi od druge polovine 2013. godine.

Glavni nedostatak ove studije je retrospektivno prikupljanje podataka iz protokola i pismohrana povijesti bolesti, čime isti mogu biti manjkavi. Također, nema dovoljno relevantnih publiciranih studija s kojima se moglo usporediti rezultate ove studije.

U našoj studiji vidimo porast učestalosti laserskog i kirurškog liječenja glaukoma. Fraser *i sur.* zaključuju da se incidencija kirurškog i laserskog liječenja glaukoma smanjuje s godinama i to trabekulektomija do 51%, a laserske tehnike imaju stopu smanjenja od 30% do 60%, dok ekstrakcija katarakte ima porast do 52% (48). Strutton *i sur.* u studiji bilježe pad kirurškog liječenja glaukoma u rasponu od 42% do 72%, ovisno o kirurškoj tehnici, dok u istom promatranom periodu bilježe porast topičkih glaukomskih lijekova. Ponajviše se bilježi rast analoga prostaglandina što je u korelaciji sa smjernicama Europskog glaukomskog društva (EGS – European Glaucoma Society) (11, 49). Naša studija pokazuje porast učestalosti kirurške tehnike ciklokriokoagulacije i trabekulektomije od 2014. do 2018. godine. Barbosa-Breda *i sur.* u retrospektivnoj studiji u javnozdravstvenom bolničkom sustavu u Portugalu prikazuju stabilnu stopu trabekulektomije i ciklokriokoagulacije te porast u kirurškim tehnikama ciklofotokoagulacije i glaukomskim drenažnim implantatima (50).

U našoj studiji vidimo visoku učestalost korištenja dijagnostičke pretrage vidnog polja u odnosu na optičku koherentnu tomografiju što ne prati svjetske trendove, a objašnjeno je

kasnijom nabavom OCT uređaja. Zheng *i sur.* u studiji rane detekcije glaukenskog oštećenja iznose važnost korištenja OCT-a pri analizi RNFL-a kao primarni način rane detekcije glaukenskog oštećenja (51).

Zaključno, glaukom kao drugi uzrok sljepoće u svijetu predstavlja značajan javnozdravstveni problem i najčešće se klinički kasno manifestira kada je glaukenskog oštećenje sloja živčanih vlakana nepovratno. Iz rasprave je vidljivo da se rezultati ove studije ne slažu u potpunosti sa svjetskim trendovima u smislu laserskog i kirurškog liječenja glaukenskih bolesnika te primjene dijagnostičkih pretraga. Ova studija se može upotrijebiti u usmjeravanju daljnjih istraživanja na istu ili sličnu temu, tim više što je mali broj relevantnih studija te tematike.

6. ZAKLJUČCI

1. U ambulanti za glaukom je skoro 4 puta više kontrolnih nego prvih pregleda.
2. Najčešći dijagnostički postupak je pregled vidnog polja.
3. Na operacijski zahvat je poslano 76% hospitaliziranih bolesnika.
4. Najčešći operacijski zahvat je kombinirana operacija katarakte i glaukoma (phakotabekulektomija) zbog starije dobi bolesnika.
5. Vidljiv je linearni porast broja hospitaliziranih bolesnika praćen linearnim porastom broja operacijskih zahvata.
6. Vidljiv je eksponencijalni porast broja bolesnika podvrgnutih terapiji laserom s godinama istraživanja.

7. LITERATURA

1. Ivanišević M, Bojić L, Karaman K, Bućan K, Galetović D, Karlica Utrobičić D, i sur. Oftalmologija, udžbenik za studente medicine. Split: Sveučilište u Splitu Medicinski fakultet, 2015. str. 175-86.
2. Flammer J. Glaukom, Vodič za pacijente, Priručnik za medicinsko osoblje, Brze smjernice. Zagreb: Hrvatsko oftalmološko društvo (HOD), 2013.
3. American Academy of Ophthalmology. Glaucoma. Basic and clinical science course 2006-2007. San Francisco: AAO, 2006.
4. Quigley HA. Glaucoma. Lancet. 2011;377:1367–77.
5. Coleman AL. Glaucoma. Lancet. 1999;354:1803–10.
6. Weinreb RN, Medeiros F. Risk assessment for glaucoma. Open Ophthalmol J. 2009;3:30–1.
7. Čupak K, ur. Oftalmologija. Zagreb: Nakladni zavod Globus, 1994; str. 541-5.
8. Flanagan JG. Glaucoma update: Epidemiology and new approaches to medical management. Ophthalmic Physiol Opt. 1998;18:126-32.
9. Čupak K, ur. Oftalmologija. Zagreb: Jumena, 1985; str. 474-88.
10. Ivanišević M. Crveno oko. Split: Jedinica za znanstveni rad KB Split, 1998; str. 19-33.
11. Europsko glaukomsko društvo. Terminologija i smjernice za glaukom, 4. izdanje. Genova: EUGS, 2016.
12. Lee P., U: Sassani J. Ophthalmic fundamentals: glaucoma. Thorofare: New Jersey, 2000.
13. Pavan-Langston D. Glaucoma: Manual of ocular diagnosis and therapy. Boston: Editorial Services of New England, 1996.
14. Denniston AKO, Murray PI. Oxford handbook of ophthalmology, 2. izdanje. New York: Oxford University Press, 2009.
15. Wright C, Tawfik M, Waisbourd M, Katz LJ. Primary angle-closure glaucoma: an update. Acta Ophthalmol. 2015;1–9.
16. Bojić L, Mandić Z, Ivanišević M, Bućan K, Kovačević S, Gverović A, i sur. Incidence of acute angle-closure glaucoma in Dalmatia, Southern Croatia. Croat Med J 2004;45:279-82.

17. Mandal A, Chakrabarti D. Update on congenital glaucoma. *Indian J Ophthalmol.* 2011;59:148-57.
18. Čupak K, ur. *Pedijatrijska oftalmologija*. Zagreb: Nakladni zavod Globus, 1997.
19. Hoguet A, Grajewski A, Hodapp E, Chang TC. A retrospective survey of childhood glaucoma prevalence according to Childhood Glaucoma Research Network classification. *Indian J Ophthalmol* 2016;64:118-23.
20. Gordon MO, Kass MA. The ocular hypertension treatment study: design and baseline description of the participants. *Arch Ophthalmol* 1999;117:573–83.
21. Leske MC, Heijl A, Hyman L. Early manifest glaucoma trial: design and baseline data. *Ophthalmology* 1999;106:2144–53.
22. Mantravadi AV, Vadhar N. Glaucoma. Primary care: Clinics in office practice. 2015;42: 437–49.
23. Flammer J, Orgül S, Costa VP, Orzalesi N, Kriegelstein GK, Serra LM, i sur. The impact of ocular blood flow in glaucoma. *Prog Retin Eye Res.* 2002;21:359–93.
24. Hagerb A, Dave H, Wiegand W. Hornhaut-pachymetrie und augeninnendruck. *Klinische Monatsblätter für augenheilkunde.* 2005;222:558–67.
25. Kamal D, Hitchings R. Normal tension glaucoma – a practical approach. *Br J ophthalmology.* 1998;82:835-40.
26. Jonas JB, Fernandez MC, Naumann GO. Parapapillary atrophy and retinal vessel diameter in nonglaucomatous optic nerve damage. *Invest Ophthalmol Vis Sci.* 1991;32:2942-7.
27. Suh MH, Park KH. Pathogenesis and clinical implications of optic disk hemorrhage in glaucoma. *Surv Ophthalmol.* 2014;59:19–29.
28. Alward WLM. *Color atlas of gonioscopy*. San Francisco: The foundation of the American academy of ophthalmology, 2001.
29. Sakata LM, DeLeón-Ortega J, Girkin CA. Selective perimetry in glaucoma diagnosis. *Curr Opin Ophthalmol.* 2007;18:115–21.
30. Klistorner A, Graham SL. Objective perimetry in glaucoma. *Ophthalmology.* 2000;107:2283–99.

31. Weijland A, Frankhauser F, Bebie H, Flammer J. Automated perimetry: Visual field digest, 5. izdanje. Haag-Streit AG, 2004.
32. Bušić M, Bosnar D, Kuzmanović Elabjer B. Atlas stražnjeg segmenta oka: optička koherentna tomografija i fluoresceinska angiografija. Osijek-Zagreb: Cerovski d.o.o., 2014.
33. Turkoski BB. Glaucoma and glaucoma medications. *Orthop Nurs*. 2012;31:37–41.
34. Hoyng PF, van Beek LM. Pharmacological therapy for glaucoma: a review. *Drugs*. 2000;59:411–34.
35. Schehlein EM, Novack GD, Robin AL. New classes of glaucoma medications. *Curr Opin Ophthalmol* 2016;10:56-67.
36. Ritch R., Shields MB. *The glaucomas*. St. Louis: Mosby, 1996.
37. He M, Friedman DS, Ge J. Laser peripheral iridotomy in primary angle-closure suspects: biometric and gonioscopic outcomes: the Liwan Eye Study. *Ophthalmology* 2007;114:494-500.
38. He M, Friedman DS, Ge J. Laser peripheral iridotomy in eyes with narrow drainage angles: ultrasound biomicroscopy outcomes. The Liwan Eye Study. *Ophthalmology* 2007;114:1513-9.
39. Jiang Y, Chang DS, Foster PJ. Immediate changes in intraocular pressure after laser peripheral iridotomy in primary angle-closure suspects. *Ophthalmology* 2012;119:283-8.
40. Landers J, Craig J. Decompression retinopathy and corneal oedema following Nd:YAG laser peripheral iridotomy. *Clin Experiment Ophthalmol* 2006;34:182-4.
41. Weinreb RNT. Laser trabeculoplasty. U: Ritch R, Shields MB: *The Glaucomas*. St. Louis: Mosby 1996.
42. Rolim de Moura C, Paranhos A, Wormald R. Laser trabeculoplasty for open angle glaucoma. *Cochrane Database Syst Rev* 2007;CD003919.
43. Ritch R, Tham CC, Lam DS. Argon laser peripheral iridoplasty (ALPI): an update. *Surv Ophthalmol* 2007;52:279-88.
44. Ng WS, Ang GS, Azuara-Blanco A. Laser peripheral iridoplasty for angle-closure. *Cochrane Database Syst Rev* 2012;2:CD006746

45. Bloom PA, Tsai JC, Sharma K. „Cyclodiode“. Trans-scleral diode laser cyclophotocoagulation in the treatment of advanced refractory glaucoma. *Ophthalmology* 1997;104:1508-19.
46. Landers J, Martin K, Sarkies N, Bourne R, Watson P. A twenty-year follow-up study of trabeculectomy: risk factors and outcomes. *Ophthalmology* 2012;119:694-702.
47. Kung SJ, Choi DY, Cheema AS, Singh K. Cataract Surgery in the Glaucoma Patient. *Middle East Afr J Ophthalmol* 2015;22:10-7.
48. Fraser SG, Wormald RP. Hospital episodes statistic and changing trends in glaucoma surgery. *Eye* 2008;22:3-7.
49. Strutton DR, Walt JG. Trends in glaucoma surgery before and after the introduction of new topical glaucoma pharmacotherapies. *J Glaucoma* 2004;13:221-6.
50. Barbosa-Breda J, Goncalves-Pinho M, Santos JV, Rocha-Sousa A, Abegao-Pinto L, Stalmans I, i sur. Trends in glaucoma surgical procedures in Portugal: a 16-year nationwide study (2000-2015). *Journal of Glaucoma* 2018;27:682-6.
51. Zheng F, Yu M, Leung CK. Diagnostic criteria for detection of retinal nerve fibre layer thickness and neuroretinal rim width abnormalities in glaucoma. *Br J Ophthalmol* 2019; doi: 10.1136/bjophthalmol-2018-313581.

7. SAŽETAK

Cilj istraživanja: Cilj ovog rada je istražiti učestalost laserskog i kirurškog liječenja glaukoma bolesnika u Kliničkom bolničkom centru Split u razdoblju od 2014. do 2018. godine. Osim toga promatrali smo učestalost različitih operativnih pristupa u ukupnom broju kirurški liječenih glaukoma bolesnika i učestalost dijagnostičkih postupaka u dijagnosticiranju glaukomske bolesti.

Materijali i metode: Za izradu ovog istraživanja retrospektivno smo analizirali podatke iz kliničke administracije o bolničkom pobolu glaukoma i broju glaukoma bolesnika koji su laserski tretirani i kirurški zbrinuti u Klinici za očne bolesti KBC Split u razdoblju od 2014. do 2018. godine. Prikupili smo podatke o broju prvih, kao i kontrolnih pregleda u Ambulanti za glaukom; broju i vrsti izvršenih dijagnostičkih postupaka; broju hospitaliziranih zbog glaukoma; broju i vrsti operativnih zahvata; i broju laserski tretiranih bolesnika

Rezultati: Naše istraživanje je pokazalo da u Klinici za očne bolesti KBC Split u razdoblju od 2014. do 2018. godine u ambulanti za glaukom se prosječno godišnje pregledalo 6872 pacijenta od kojih je 1445 (21%) pregledano prvi put. Nismo dokazali statistički značajnu korelaciju broja kontrolnih pregleda u ambulanti za glaukom s godinama istraživanja ($P=0.795$). U promatranom razdoblju prosječan godišnji broj kontrolnih pregleda u ambulanti za glaukom veći je za 3,8 puta od broja prosječnih godišnjih prvih pregleda. Najčešće je korišten dijagnostički postupak VP i to 10 puta češće nego OCT i 8 puta češće nego CCT. Postoji statistički značajna pozitivna korelacije broja hospitaliziranih s godinama istraživanja ($P=0.016$), broja operiranih s godinama istraživanja ($P=0.051$) i broja bolesnika podvrgnutih terapiji laserom s godinama istraživanja ($P=0.034$). Broj hospitaliziranih 2018. za 19% je veći u odnosu na 2014.; broj operiranih je 2018. za 37% veći u odnosu na 2014., a broj bolesnika podvrgnutih laserskoj terapiji čak je za 2,63 puta veći 2018. nego 2014. Ukupan broj hospitaliziranih bolesnika zbog glaukoma u petogodišnjem razdoblju iznosio je 800, a operiranih 608 što je 76% od broja hospitaliziranih. Ukupan broj bolesnika podvrgnutih laserskom tretmanu u petogodišnjem razdoblju iznosio je 524. Najčešće korišten operativni zahvat je phakotrabekulektomija.

Zaključak: U Ambulanti za glaukom skoro 4 puta više kontrolnih nego prvih pregleda. Najčešći dijagnostički postupak je pregled VP. Na operativni zahvat je poslano 76% hospitaliziranih bolesnika. Najčešći operativni zahvat je phakotrabekulektomija. Vidljiv je porast broja bolesnika podvrgnutih terapiji laserom s godinama istraživanja.

8. SUMMARY

Laser and surgical treatment of glaucoma patients at the University Hospital of Split

Objective: The objective of this research was to investigate the frequency of laser and surgical treatment of glaucoma patients at the University Hospital of Split in the period 2014 - 2018. In addition, we observed the frequency of different operational approaches in the total number of surgically treated glaucoma patients and the frequency of diagnostic procedures in the diagnosis of glaucoma.

Materials and Methods: For the purpose of this research we retrospectively analyzed data from the clinical administration of glaucoma hospitalization and number of glaucoma patients who were laser treated and surgically treated at the University Hospital of Split, Clinic for Ophthalmology in the period 2014 - 2018. Following data were collected on the number of first, as well as control examinations in Clinics for glaucoma; number and type of diagnostic procedures performed; number of hospitalized glaucoma patients; number and type of surgeries; and the number of laser-treated patients.

Results: Our research has shown that at the University Hospital of Split, Clinic for Ophthalmology in the period from 2014 to 2018 in the Clinics for glaucoma viewed on average 6872 patients per year, of which 1445 (21%) were viewed for the first time. We have not shown statistically significant correlation between the number of control examinations in the glaucoma clinic with years of research ($P=0.795$). In the observed period the average annual number of control examinations in glaucoma clinic increased by 3.8 times the number of average annual first examinations. The most commonly used diagnostic procedure was computerized perimetry 10 times more often than OCT and 8 times more than CCT. There are statistically significant positive correlations in the number of hospitalized patients with years of research ($P=0.016$), the number of operated patients with years of research ($P=0.051$), the number of patients undergoing laser therapy with years of research ($P=0.034$). Number of hospitalized patients in 2018 year was by 19% higher than in 2014; the number of patients that went under surgical procedure in 2018 was by 37% higher than in 2014 and the number of patients undergoing laser therapy was even 2.63 times higher in 2018 than in 2014. The total number of hospitalized patients due to glaucoma in the five-year period was 800 of which 608 went under surgical procedure, which is 76% of the number of hospitalizations. The total number of patients undergoing laser treatment in the five-year period was 524. The most commonly used surgical procedure is phacotrabeculectomy.

Conclusion: In the glaucoma clinic there are almost 4 times more control examinations than the first exam. The most common diagnostic procedure is the computerized perimetry. 76% of hospitalized patients were sent to surgery. The most common surgical procedure is phacotabeculectomy. There is a noticeable increase in the number of patients undergoing laser therapy with years of research.

9. ŽIVOTOPIS

OPĆI PODATCI:

Ime i prezime: Iva Basioli

Datum rođenja: 23. travnja 1994.

Mjesto rođenja: Zagreb, Republika Hrvatska

Državljanstvo: hrvatsko

Adresa stanovanja: Krešimirova obala 116, Zadar

E-mail: iva.basioli@gmail.com

OBRAZOVANJE:

2001. - 2009. – Osnovna škola “ Šimuna Kožičića Benje “ u Zadru

2009. - 2011. – Gimnazija Franje Petrića (MIOC) u Zadru

2011. - 2013. – Zadarska privatna gimnazija u Zadru

2013. - 2019. – Medicinski fakultet Sveučilišta u Splitu

ZNANJA I VJEŠTINE:

Vozačka dozvola A1 i B kategorije

Aktivno korištenje engleskog jezika

Poznavanje njemačkog jezika