

Postoperativni makularni skotomi nastali ljuštenjem epiretinalnih membrana i unutrašnje granične membrane

Boras, Ana

Master's thesis / Diplomski rad

2019

Degree Grantor / Ustanova koja je dodijelila akademski / stručni stupanj: **University of Split, School of Medicine / Sveučilište u Splitu, Medicinski fakultet**

Permanent link / Trajna poveznica: <https://um.nsk.hr/um:nbn:hr:171:928300>

Rights / Prava: [In copyright](#)/[Zaštićeno autorskim pravom.](#)

Download date / Datum preuzimanja: **2024-10-11**



Repository / Repozitorij:

[MEFST Repository](#)



SVEUČILIŠTE U SPLITU
MEDICINSKI FAKULTET

Ana Boras

**POSTOPERATIVNI MAKULARNI SKOTOMI NASTALI LJUŠTENJEM
EPIRETINALNIH MEMBRANA I UNUTRAŠNJE GRANIČNE MEMBRANE**

Diplomski rad

Akademska godina: 2018./2019.

Mentor:

doc. dr. sc. Ljubo Znaor

Split, srpanj 2019.

SVEUČILIŠTE U SPLITU
MEDICINSKI FAKULTET

Ana Boras

**POSTOPERATIVNI MAKULARNI SKOTOMI NASTALI LJUŠTENJEM
EPIRETINALNIH MEMBRANA I UNUTRAŠNJE GRANIČNE MEMBRANE**

Diplomski rad

Akademska godina: 2018./2019.

Mentor:

doc. dr. sc. Ljubo Znaor

Split, srpanj 2019.

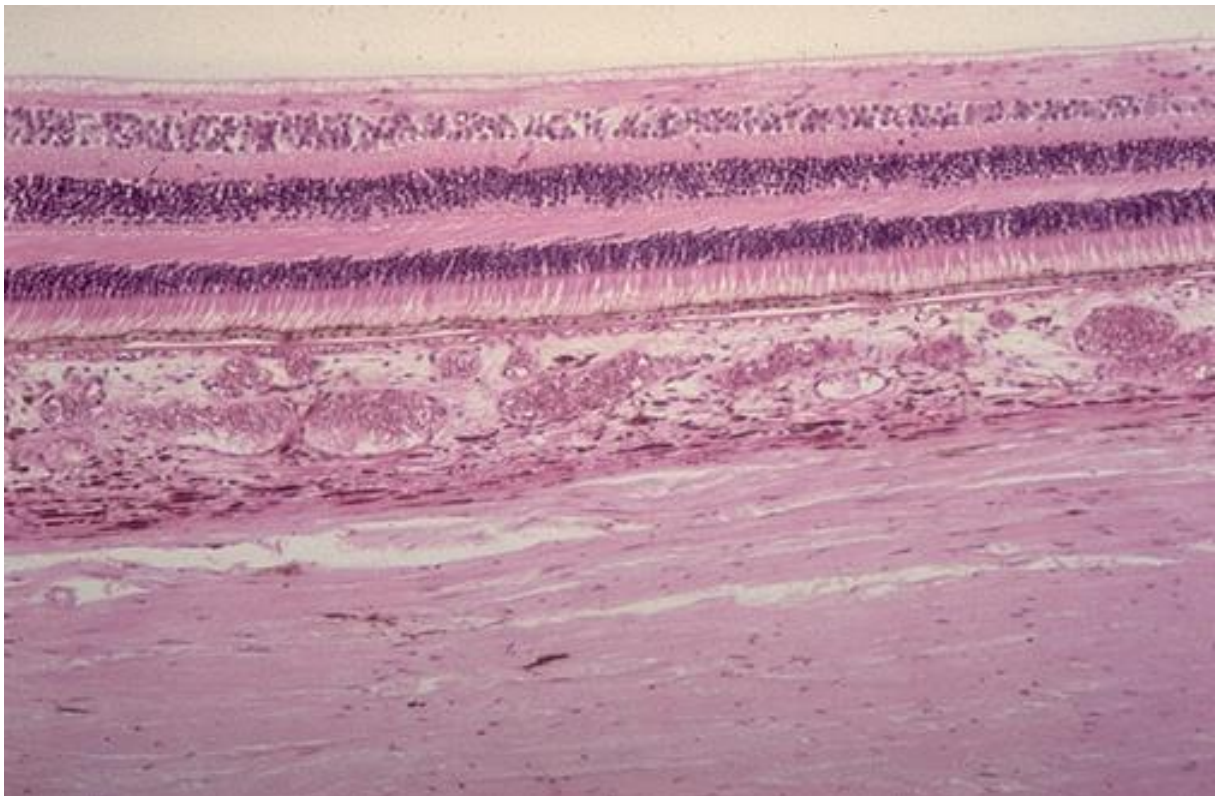
SADRŽAJ

1.UVOD	1
1.1. Mrežnica	2
1.2. Patofiziologija vitreoretinalnog pripoja stražnjeg pola	3
1.2.1. Epiretinalne membrane	4
1.2.2. Ruptura makule	5
1.2.3. Dijabetički makularni edem	6
1.3. Terapija	8
1.4. Metode pretrage vidne funkcije mrežnice	10
2. CILJ ISTRAŽIVANJA	14
3.MATERIJALI I METODE	16
3.1.Ispitanici	17
3.2.Intervencije	17
3.3.Mjerenja i druga opažanja	18
3.4.Statistički postupci	18
4. REZULTATI	19
5.RASPRAVA	25
6. ZAKLJUČAK	29
7. POPIS CITIRANE LITERATURE	31
8. SAŽETAK	36
9. SUMMARY	38
10. ŽIVOTOPIS	40

1.UVOD

1.1. Mrežnica

Mrežnica je tanka, fotosenzibilna višeslojna ovojnica koja pokriva 2/3 stražnjeg dijela oka. Dijeli se na slijepi dio (*pars caeca*) koji pokriva stražnji dio šarenice i zrakasto tijelo te vidni dio (*pars optica*) koji pokriva žilnicu koja je prekrivena jednoslojnim pigmentnim epitelom. Granicu između slijepog i optičkog dijela mrežnice čini zupčasta linija (*ora serrata*) (1). Vidni dio mrežnice takozvana neurosenzitivna mrežnica-iznimno je složene histološke građe i sastoji se od devet histoloških slojeva: sloj fotoreceptora (čunjići i štapići su najeksterniji dio mrežnice), vanjska granična membrana, vanjski nuklearni sloj, vanjski pleksiformni sloj, unutarnji nuklearni sloj, unutarnji pleksiformni sloj, sloj ganglijskih stanica, sloj živčanih vlakana i unutrašnja granična membrana (2) (Slika 1). Prvi neuron vidnog puta čine neuroepitelne stanice-čunjići i štapići. Unutarnji zrnati sloj koji je građen od bipolarnih stanica predstavlja drugi neuron vidnog puta, dok sloj ganglijskih stanica sa svojih 1,2 milijuna ganglijskih vlakana čini očni živac (1).



Slika 1. Histološka građa mrežnice

Izvor: <https://libary.med.utah.edu/WebPath/HISTHTML/NORMAL/NORM013.html>

Ovisno o području na očnoj pozadini postoji regionalna varijacija strukture slojeva mrežnice. Posebno su izražene varijacije u broju i distribuciji čunjića i štapića te njihovim oblicima, tako je koncentracija čunjića najveća u području foveje za razliku od koncentracije štapića koja je najveća na periferiji (2).

Prosječna debljina mrežnice iznosi 0,2 mm. Anatomska makula (stražnji pol mrežnice) predstavlja prostor između retinalnih temporalnih vaskularnih arkada u čijem je središtu smještena središnja jamica (*fovea centralis*). Središnja jamica odgovara kliničkoj makuli-žutoj pjegi (*macula lutea*), sadrži pigment lutein koji štiti makulu od jakog svjetla. Osim toga, ovaj ksantofilni pigment žute boje posjeduje svojstva antioksidansa. Fovealna avaskularna zona u čijem je središtu foveola predstavlja mjesto najjasnijeg vida (1).

Vaskularnu opskrbu unutarnjih slojeva mrežnice čini centralna retinalna arterija, dok vanjski neuroepitelni dio opskrbljuje žilnica (1).

1.2. Patofiziologija vitreoretinalnog pripoja stražnjeg pola

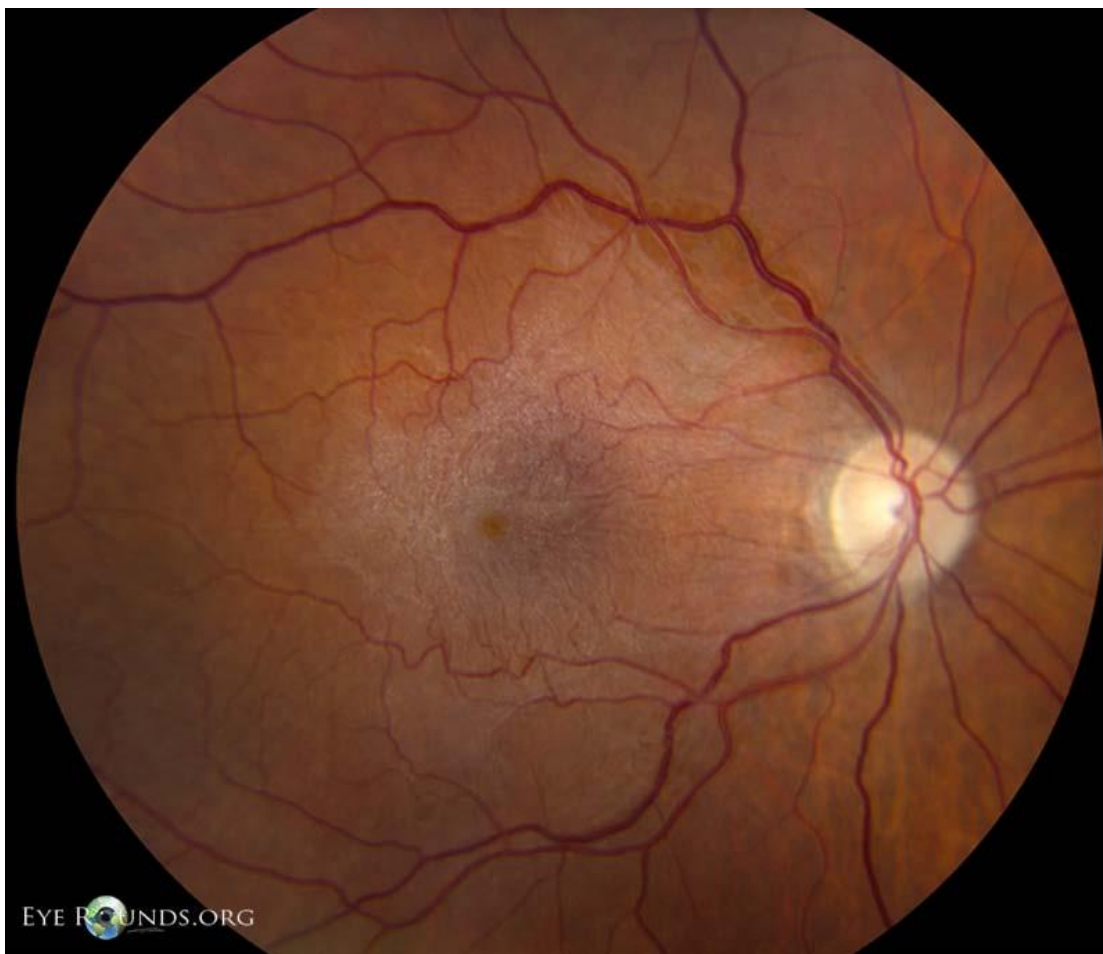
Vitreoretinalni pripoj je anatomska struktura koja se sastoji od unutrašnje granične membrane, stražnjeg korteksa staklovine i izvanstaničnog matriksa (3). Matriks se nalazi između unutrašnje granične membrane mrežnice i stražnjeg korteksa staklovine, a sastavljen je od fibronektina, laminina i drugih izvanstaničnih komponenti (4). Unutrašnja granična membrana predstavlja acelularnu strukturu sastavljenu pretežito od kolagena tip IV koju s vanjske strane dodiruju Müllerove stanice (5).

Fiziološkim procesom starenja staklovine može nastati stražnje odvajanje staklovine (engl. *posterior vitreous detachment*, PVD) koje rezultira potpunim odvajanjem unutrašnje granične membrane mrežnice (engl. *internal limiting membrane*, ILM) od korteksa staklovine (4). U klinički značajnom PVD-u ostatci kolagenih vlakana staklovine i stanična proliferacija fibroznih astrocita ili glijalnih stanica migriraju izvan mrežnice. Migracijom izvan unutrašnjeg vitreoretinalnog pripoja kroz ILM, u prisustvu faktora rasta, laminina i fibronektina, mogu doprinijeti fibrocelularnoj proliferaciji na površini mrežnice (6). Proliferacija se može dogoditi kada se likvefakcija staklovine dogodi prije odvajanja od vitrealnog korteksa ili kada postoji abnormalna adhezija vitrealnog korteksa i unutrašnje granične membrane. Ovaj patofiziološki

mehanizam za posljedicu ima brojnu patologiju vitreoretinalog pripoja kao što je vitreomakularna adhezija (VMA), vitreomakularna trakcija (VMT), epiretinalne membrane (ERM), makularne rupture pune debljine (engl. *macular hole*, MH), lamelarne rupture i pseudorupture (4).

1.2.1. Epiretinalne membrane

Epiretinalne membrane (ERM) su formacije smještene na unutarnjem dijelu mrežnice karakterizirane proliferacijom glijalnih stanica i hijalocita, što se najčešće događa u području makule (7). Ove poluprozirne membrane smještene su između unutrašnje granične membrane i staklovine (Slika 2). Kada se ERM pojavi na površini mrežnice može doći do konstrikcije i deformacije makule (8). Kontrakcijom membrane dolazi do postupnog smanjenja vidne oštine i metamorfopsije (izobličenje slike) (9). U većini slučajeva bolest je idiopatska, ali može biti posljedica iatrogenog djelovanja krioterapije, laserske fotokoagulacije, operacija na mrežnici kao i druge očne patologije kao što su upale očne bolesti, PVD, odignuće mrežnice, mrežnične vaskularne okluzivne bolesti (10). Prevalencija raste s godinama, tako je učestalost u populaciji do 60 godina oko 1,9%, dok je u onih starijih od 70 veća od 11,6% (7). Osim starosti, čimbenik rizika za nastanak ERM je ženski spol (11). Histološki su ERM podijeljene na jednostavne i složene. Jednostavne ERM se sastoje od sloja glijalnih stanica i laminocita koji rastu na unutrašnjoj graničnoj membrani. Složene ERM se sastoje od više slojeva stanica koje nakon stražnjeg odvajanja staklovine migriraju kroz mikroskopske defekte ILM-a na površinu mrežnice (12).



Slika 2. Epiretinalne membrane.

Izvor: <https://webeye.ophth.uiowa.edu/eyeforum/atlas/pages/epiretinal-membrane.htm>

Patogeneza ERM je nepoznata, međutim postoji hipoteza da je nastanak vezan uz aktivaciju Müllerovih stanica. Aktivacija je posljedica mehaničkog utjecaja nakon odvajanja stražnjeg dijela staklovine u slučaju idiopatskih ERM odnosno proliferacije glijalnih stanica u slučaju sekundarnih ERM (7).

1.2.2. Ruptura makule

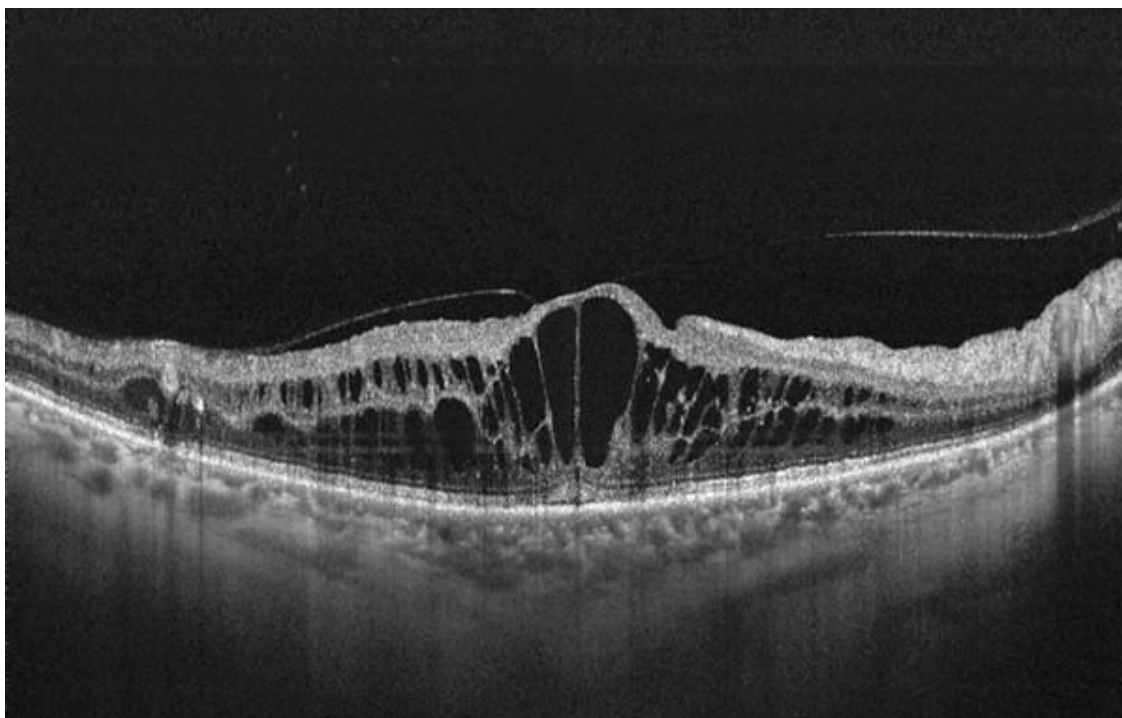
Ruptura makule, okrugli defekt smješten u središtu foveje, česta je makularna patologija koja uzrokuje gubitak centralnog vida i pogoršanje kvalitete života pacijenata (13,14). Uključuje potpun prekid svih neuralnih mrežničnih slojeva od unutrašnje granične membrane

do mrežničnog pigmentnog epitela (4). Obično se pojavljuje u šestom desetljeću života, a osim životne dobi čimbenik rizika je i ženski spol. Tako su približno 2/3 pacijenata žene. S obzirom na etiologiju razlikujemo primarnu-idiopatsku rupturu makule koja je posljedica abnormalne vitreofoveolarne trakcije i sekundarnu rupturu makule koja je povezana s traumom, visokom miopijom i solarnom retinopatijom (13,14).

Klinički se ruptura makule očituje centralnim i paracentralnim skotomima, iskrivljenjem slike i oslabljenim vidom (15). Ove funkcionalne promjene makule najbolje možemo procijeniti mikroperimetrijom. (16). Budući da ILM ima važnu ulogu u patogenezi i povećanju rupture makule vitrektomijom uz ljuštenje unutrašnje granične membrane se postižu dobri anatomske i funkcionalni ishodi (17). Važan čimbenik uspjeha operacije je duljina trajanja simptoma. Prema autoru Scottu operacija unutar 12 do 36 mjeseci od početka simptoma ima bolji ishod, kako u anatomske tako i u funkcionalnom smislu (13).

1.2.3. Dijabetički makularni edem

Dijabetički makularni edem (DME) je najčešći uzrok gubitka vida kod dijabetičara. Manifestira se kao zadebljane mrežnice uzrokovano akumulacijom intraretinalne tekućine u unutarnjem i vanjskom pleksiformnom sloju (slika 3). DME se može pojaviti u bilo kojem stupnju dijabetičke retinopatije kao posljedica mikrovaskularnih promjena koje uzrokuju disfunkciju krvožilja i edem (18). Povišena razina faktora rasta vaskularnog endotela (engl. *vascular endothelial growth factor*, VEGF) do koje dolazi u DME odgovorna je za poremećaj funkcije unutrašnje barijere krv-retina. Disrupcija barijere krv-retina vodi akumulaciji subretinalne i intraretinalne tekućine što mijenja funkciju i strukturu makule (19).



Slika 3. Dijabetički makularni edem.

Izvor: <http://retinaglobal.org/2015/12/is-there-a-way-to-predict-succer-of-anti-vegfs-in-diabetic-macular-edema/>

Visoka razina glukoze u krvi koja je česta u šećernoj bolesti, mijenja strukturu i funkciju vitreoretinalnog pripoja zbog akumulacije završnih produkata glikozilacije (engl. *advanced glycosylation end products*, AGE). AGE-ovi dovode do neenzimske glikacije, patološkog povezivanja kolagenih vlakana čija je posljedica jača adhezija između stražnjeg korteksa staklovine i unutrašnje granične membrane. Ove promjene mogu rezultirati PDV-om čak i u mlađoj životnoj dobi. Kao posljedica PVD-a može nastati: vitreo-makularna adhezija ako nema promjena na području foveje, vitreomakularna trakcija (VMT) zbog promjene strukture makule i stvaranja intraretinalnih cista. PVD može uzrokovati nastanak ERM-a i rupturu makule. Nastanak ove patologije ovisi o sili trakcije-centripetalna sila dovodi do ERM-a dok centrifugalna dovodi do rupturu makule (20).

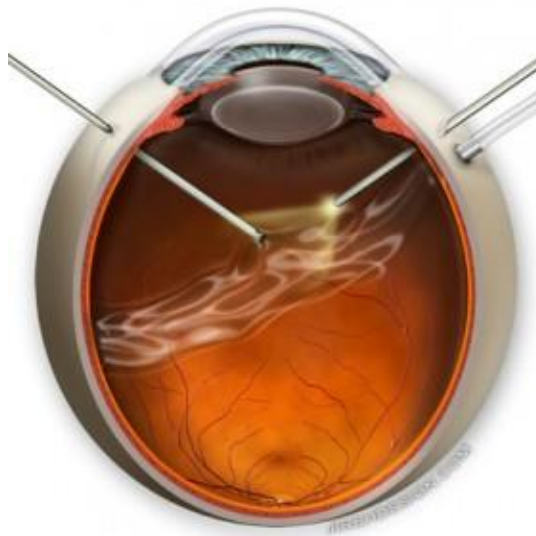Simptomi variraju ovisno o stupnju zahvaćanja foveje i kronicitetu edema. S vremenom dolazi do postupnog progresivnog gubitka vida. Osim gubitka vida, javlja se i gubitak kolornog vida, loš noćni vid te loša adaptacija na svjetlost (18).

Zlatni standard u dijagnostici DME je biomikroskopija, dok se za procjenu koristi fluoresceinska angiografija koja omogućuje detekciju područja ishemije i područja gdje dolazi do curenja tekućine (21). Optička koherentna tomografija (OCT) je vrlo korisna metoda za monitoriranje progresije DME-a i odgovora na terapiju (18).

Terapija se sastoji od dugoročne kontrole dijabetesa, hipertenzije i hiperlipidemije. Nabrojani postupci najčešće ne daju zadovoljavajući rezultat pa se u terapiji koriste još i laserska fotokoagulacija, vitrektomija, intravitrealna injekcija kortikosteroida, intravitrealna anti-VEGF terapija te inhibitori protein-kinaze C (18,21).

1.3. Terapija

Vitrektomija je najnovija i najsuvremenija operativna metoda u terapiji patologije stražnjeg očnog segmenta. Razlikujemo otvorenu i zatvorenu vitrektomiju. Otvorena se izvodi kroz rez na limbusu rožnice i danas se više ne koristi. Za razliku od otvorene, zatvorena vitrektomija (pars plana vitrektomija) je složen zahvat koji uključuje upotrebu operacijskog mikroskopa i mikrokirurških instrumenata (22) (Slika 4).



Slika 4. Pars plana vitrektomija

Izvor: <https://vitrectomyforfloaters.com/difference-between-fov-and-vitrectomy/>

Postupak se sastoji od rezanja i aspiracije staklovine vitrektomom te istovremenog punjenja oka fiziološkom otopinom, uz pomoć infuzijske kanile, čija je uloga spriječiti

kolabiranje oka. Za osvjjetljenje unutrašnjosti oka koristi se hladno svjetlo. Ova tri instrumenta uvode se u oko kroz pars planu zrakastog tijela zbog čega se operativni postupak zove pars plana vitrektomija. Ovisno o patologiji u oko se kao zamjena za staklovinu osim fiziološke otopine mogu staviti određeni plinovi ili silikonsko ulje (23).

Nakon vitrektomije slijedi faza u kojoj se odstranjuje ERM uz pomoć posebnih vitreoretinalnih pinceta. U slučaju neuočljivog ruba membrane, uz pomoć mikrovitreoretinalne oštrice napravi se rez u središtu membrane. Tako stvoren rub se koristi za odizanje membrane uz pomoć forcepsa (24).

Osim vitrektomije i odstranjenja ERM operativni zahvat uključuje i guljenje unutrašnje granične membrane (25). S ciljem poboljšavanja vizualizacije ILM-a i ERM-a koriste se različite metode bojanja: indocijanin zelena, tripan plava, dvostruko bojanje, triamkinolon, autologna krv te ksantini (26).

Indocijanin zelena je trikarbocijanidna boja, hidrofilnog učinka koja ima snažan afinitet za laminin i kolagen tipa IV, koji se nalaze u izvanstaničnom matriksu ILM-a (27). Indocijanin zelena boja acelularni kolagen ILM-a dok ERM ostaje bezbojna te tako omogućuje negativno bojanje (25,28). Time olakšava razlikovanje ERM i ILM, što povećava brzinu i sigurnost operacija. Nadalje, indocijanin zelena povećava fotosenzitivnost i može uzrokovati odgođenu fototoksičnost na stanice mrežničnog pigmentnog epitela (25).

Tripan plava je plava boja koja se koristi za bojanje prednje kapsule leće. Boja omogućuje lakšu identifikaciju i uspješnije uklanjanje ERM. Obojeno područje bude obično veće nego što se prethodno procijeni oftalmoskopijom (25).

Dvostruko bojanje je tehnika u kojoj se nakon vitrektomije koriste tripan plava i indocijanin zelena kako bi se prvo obojila i ogulila ERM, a zatim detektirala i odstranila ILM (25).

Triamkinolon je sintetski kortikosteroid koji se koristi kao lokalna terapija za upalu oka, edem makule i staračku makularnu degeneraciju. U obliku suspenzije se koristi za prikaz staklovine i njezinog stražnjeg korteksa (29). Može dovesti do povećanog intraokularnog tlaka i katarakte (30).

Autologna krv se koristi kako bi se spriječio kontakt između indocijanin zelene i mrežnice te smanjio toksični učinak na mrežnični pigmentni epitel. Osim toga, autologna krv može spriječiti odlaganje triamkinolona tijekom ILM ljuštenja (26).

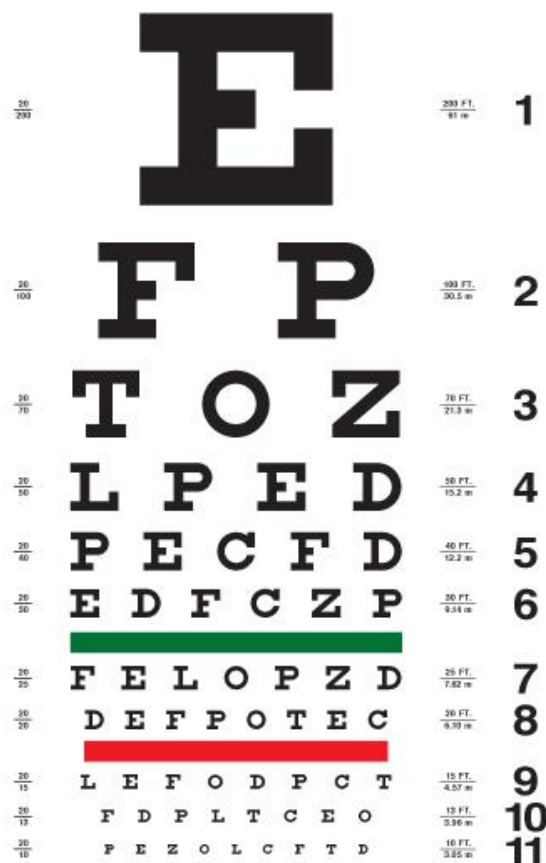
Ksantini su organski heterociklični spojevi. U oftalmologiji se najčešće upotrebljava fluorescein koji boja staklovinu. Fluorescein zbog male molekularne težine može uzrokovati bojanje rožnice i curenje staklovine (26).

Nakon bojanja, ILM se uhvati direktno forcepsom ili se može načeti s određenim mikroinstrumentima kao što su „Tano scarper“ ili „Finesse loopom“. Forcepsom se povlači kružnim pokretima paralelnim s površinom mrežnice, tako da se ILM guli s površine mrežnice i naposljetku uklanja (25). U slučaju većih makularnih ruptura napravi se "flap" ILM-a kojim se poklopi ista ruptura s ciljem lakšeg zacjeljivanja.

1.4. Metode pretrage vidne funkcije mrežnice

Metode pretrage vidne funkcije mrežnice su podijeljene u dvije velike grupe: psihofizikalni testovi: vidna oštrina, ispitivanje kolornog vida, test kontrastne osjetljivosti, perimetrija i mikroperimetrija te elektrofiziološki testovi kao što je elektrotinografija, elektrookulografija i vidni evocirani potencijali (31).

Vidna oštrina, najčešći način mjerenja vidne funkcije, je metoda kojom se mjeri sposobnost oka da razlikuje oblike i dijelove objekta s određene udaljenosti (32,33). Dobra vidna oštrina upućuje na bistro očne medije, centralno fokusiranje slike na mrežnici, funkcionalne aferentne vidne puteve i prikladnu interpretaciju signala od strane vidnog korteksa. Mjerenje vidne oštrine je najosjetljiviji test integriteta vidnog sustava i zadovoljava sve standardne kriterije dobrog testa probira-brzina, lakoća izvođenja, mala cijena, nizak rizik, velika mogućnost detekcije poremećaja, mogućnost praćenja liječenja uočenih poremećaja. Najčešće se koristi Snellenov optotip mada postoji i mnoge druge standardizirane tablice za ispitivanje vidne oštrine (Slika 5). Testira se jedno oko dok je drugo zatvoreno. Pacijent bi tijekom testiranja trebao nositi naočale za daljinu, odnosno naočale za čitanje ako ih inače koristi za ispitivanje vida na blizinu (34).



Slika 5. Snellenov optotip

Izvor: <https://maculhealth.com/contrast-sensitivity-testing/>

Ispitivanje boja je metoda ispitivanja funkcije vida široke upotrebe. Koristi se za prepoznavanje i dijagnozu kongenitalnih poremećaja kolornog vida u genetičkim ili psihofizičkim studijama, zatim u obrazovanju i industriji kao "screening" za defekte kolornog vida i naposljetku pri praćenju oporavka vida nakon bolesti i traume (35). U dijagnostici diskromatopsija koriste se razne dijagnostičke metode i testovi. Postoje četiri dijagnostičke metode: metoda denominacije, komparacije, diskriminacije i egalizacije. Nalazimo i tri vrste dijagnostičkih testova: dihotomne, kvalitativne i kvantitativne testove. Metoda denominacije ili imenovanja se provodi uz pomoć svjetiljki i s filtrima određenih boja. Služi za ispitivanje kolornog vida u otežanim uvjetima rada (vojska, zrakoplovstvo, cestovni promet, mornarica). Metoda komparacije koristi Holmgrenove smotuljke vune ili Seebeckove obojene papiriće pri ispitivanju kolornog vida. Metoda diskriminacije koristi se pseudoizokromatskim tablicama. Najčešće su to pseudoizokromatske tablice po Ishiari i Stillingu na kojima se nalaze točke

različitih veličina i boja poredane tako da osoba s diskromatopsijom ne može detektirati brojeve, slova ili figure koje se nalaze na tablicama. Metoda egalizacije ili izjednačavanja ponuđenih boja izvodi se s pomoću Nagelova anomaloskopa (36).

Kontrastna osjetljivost je metoda kojom utvrđujemo koliko je kontrasta potrebno osobi da vidi metu. Test kontrastne osjetljivosti se provodi pomoću grafikona. Ovi grafikoni koriste sinusne valove ili slova za ispitivanje. Test kontrastne osjetljivosti pruža kliničarima i znanstvenicima korisne informacije kada se gubitak vida ne može detektirati testom vidne oštine te omogućuje praćenje učinka terapije i bolje razumijevanje vidnih poremećaja (37).

Perimetrija je jednostavna, neinvazivna metoda koja označava mjerenje vidnog polja uz pomoć uređaja koji zovemo perimetar (38). Služi za procjenu vidne funkcije, točnije centralnog ili perifernog vida (39). Glavna prednost ove metode je procjena funkcije periferne mrežnice i živčanih puteva odgovornih za prijenos informacija od periferne mrežnice do viših moždanih centara (38). Danas se koriste dvije vrste perimetrija: kinetička Goldmannova i automatizirana statička perimetrija. Kinetička perimetrija se provodi uz pomoć gibajućeg podražaja koji se kreće od područja koje ispitanik ne vidi prema sredini vidnog polja sve dok ispitanik ne signalizira uočavanje podražaja. Statička perimetrija uključuje podražaje razne jačine koji se ne miču i tako određuju prag podražljivosti za pojedino područje mrežnice. Zbog rezultata koji se mogu dobiti u brojčanom obliku te mogućeg dodatnog obrađivanja, njom je moguće vrlo precizno detektirati mala oštećenja vidnog polja (40).

Mikroperimetrija je brza, sigurna i neinvazivna metoda kojom se procjenjuje osjetljivost mrežnice prilikom izravne stimulacije makularnog područja. Povezuje makularnu patologiju i odgovarajuću funkcionalnu abnormalnost (31). Također omogućuje detekciju, lokalizaciju i kvantifikaciju mikroskotoma koji se nalaze blizu foveole (41).

Glavni princip mikroperimetrije je mogućnost istodobne vizualizacije fundusa i projekcije svjetlosnog podražaja na određeno područje mrežnice. Budući da se svjetlom podraži izabrano anatomsko područje ova metoda ne ovisi o fiksaciji ili pokretu oka. Karakteristike fiksacije i lokacija se točno i lako preciziraju mikroperimetrijom. Prva tehnika koja je omogućavala povezanost između mape osjetljivosti fundusa u pacijenata s bilo kojom vidnom oštrinom ili bilo kojim fiksacijskim karakteristikama je skenirajuća laserska oftalmoskopska mikroperimetrija (SLO). Ovaj oblik perimetrije nema mogućnost automatskog ispitivanja, odnosno ne može procijeniti točna mrežnična područja koja su testirana prilikom prve

perimetrije. Za razliku od SLO, MP1 mikroperimeter ima sposobnost automatske perimetrije fundusa koja nije ovisna o fiksacijskim karakteristikama. Zahvaljujući posebnom softveru koji prati očne pokrete MP1 mikroperimetrija automatski kompenzira pomake očne jabučice tijekom snimanja.

Mikroperimetrija omogućava kliničaru da poboljša dijagnostiku i lakše predvidi ishod operativne i neoperativne terapije kod raznih makularnih bolesti. Najčešće se koristi za procjenu makularne degeneracije, dijabetičkog makularnog edema, patologije vitreoretinalnog pripoja kao i za bilo koju makulopatiju za koju je potrebna procjena funkcije makule. Osim toga, služi i u praćenju učinkovitosti terapije lijekovima, laserom ili operacijom. Upotreba mikroperimetrije je povećala ulogu psihofizičkih testova u detekciji makularnih bolesti te je omogućila određivanje stabilnosti i lokacije fiksacije (42).

Vidni evocirani potencijali (VEP) su električni potencijali nastali vidnim podražajima koji su snimljeni s područja skalpa koji prekriva vidni korteks. VEP se prvenstveno koriste za određivanje funkcionalnog integriteta vidnih putova od mrežnice preko optičkih živaca do vidnog korteksa mozga budući da bolje kvantificiraju funkcionalni integritet optičkih puteva nego radiološke pretrage kao što je magnetska rezonancija. Poremećen nalaz VEP-a ne ukazuje na etiologiju te se njegovo tumačenje mora razmatrati u kontekstu kliničke slike bolesnika i informacija dobivenih drugim testovima i ispitivanjima (43).

Elektroretinografija bilježi električni odgovor mrežnice na svjetlosnu stimulaciju. Koristi se za procjenu stanja mrežnice u bolestima stražnjeg očnog segmenta. Za razliku od elektrookulograma u kojem se elektrode nalaze zalijepljene za kožu medijalnog i lateralnog kuta oka u elektroretinogramu su elektrode u izravnom dodiru s ispitanikovim okom. Elektrookulogram mjeri potencijal koji postoji između rožnice i Bruchove membrane na stražnjem dijelu oka (44).

2. CILJ ISTRAŽIVANJA

Cilj ovog diplomskog rada je utvrditi nastaju li postoperativni skotomi ljuštenjem epiretinalnih membrana i unutrašnje granične membrane.

HIPOTEZA:

Postoperativni makularni skotomi nastaju ljuštenjem epiretinalnih membrana i unutrašnje granične membrane.

3.MATERIJALI I METODE

3.1.Ispitanici

U ovu retrospektivnu nerandomiziranu studiju bilo je uključeno ukupno 23 bolesnika koji su 2018. bili liječeni u Klinici za očne bolesti, KBC Split, od čega je 11 bolesnika operirano zbog makularne rupture, a 12 bolesnika zbog epiretinalne membrane. U studiju je bilo uključeno 6(26%) muškarca i 17(74%) žena u dobi između 59 i 83 godine (medijan 70 godina). Istraživanje je provedeno u periodu od siječnja 2018. do svibnja 2019.

Kriteriji uključanja su bili:

- dob-osobe starije od 18 godina
- bolesnici kojima je rađena operacija: vitrektomija uz ljuštenje membrana i insuflaciju plina SF6 ili zraka u vitrealni prostor

Pacijentima koji ispunjavaju kriterije uključivanja, objašnjena je svrha ispitivanja, postupci, moguće prednosti, nedostaci te su svi potpisali informirani pristanak odobren od Etičkog povjerenstva KBC Split. Istraživanje je provedeno prema etičkim načelima Helsinške deklaracije te je bilo odobreno od strane Etičkog povjerenstva Kliničkog bolničkog centra Split.

3.2.Intervencije

Bolesnici su bili operirani u općoj endotrahealnoj ili regionalnoj potenciranoj anesteziji. Vitrektomija se izvodila koristeći uređaj Accurus Surgical Systems (Alcon Laboratories, Inc, GA, SAD) . Koristili su se instrumenti debljine 23GA. Nakon potpune vitrektomije i uklanjanja hijaloidne membrane pristupalo se bojenju ERM-a ili ILM-a. Za bojenje ERM-a je bila korištena boja Brilliant Peel Dual Dye (Fluoron GmbH, Njemačka), a za bojenje ILM-a je bila korištena boja Brilliant Peel (Fluoron GmbH, Njemačka). Za ljuštenje ERM-a/ILM-a je korištena 23 GA ILM pinceta (Alcon/Grieshaber Inc., TX, SAD). Za vizualizaciju fundusa za vrijeme ljuštenja membrana je bila korištena silikonska kontaktna lupa marke Grieshaber DSP Aspheric Macular Lens (Alcon/Grieshaber Inc., TX, SAD). Za inicijalizaciju ljuštenja membrana se koristila takozvana "Pinch" tehnika, kojom se zahvate vrhom pincete gornji dijelovi mrežnice uz istodobni blagi pritisak na površinu mrežnice. To se uvijek izvodilo u donjim kvadrantima kako bi se izbjeglo eventualne defekte u donjoj polovici vidnog polja. Pošto su svi uključeni bolesnici bili operirani od jednog te istog kirurga koji je dešnjak, mjesto

inicijalizacije ljuštenja membrana se uvijek nalazio u donjem nazalnom kvadrantu u slučaju desnih očiju i donjem temporalnom kvadrantu u slučaju lijevih očiju. Nakon ljuštenja membrane bi se pregledala periferija mrežnice uz indentaciju kako bi se isključila prisutnost perifernih ruptura mrežnice te bi se oko ispunilo neekspanzivnom (20%) mješavinom plina SF6 i zraka.

3.3.Mjerenja i druga opažanja

Ispitanici su bili praćeni kroz minimalno 3 mjeseca nakon operacije. Prvotno su se usporedili preoperativni i postoperativni OCT nalazi s ciljem pronalaska eventualnih novonastalih postoperativnih defekata strukture mrežnice. Posebna pažnja je bila posvećena traženju eventualnih novonastalih diskontinuiteta IS/OS elipsoidne zone. Svi bolesnici su bili podvrgnuti snimanju vidnog polja uz pomoć uređaja Octopus 101. Za to se koristio program 32 koji primarno ispituje centralno vidno polje unutar 30°. Naknadno su se uspoređivale korespondencije defekata centralnog vidnog polja s defektima strukture slojeva mrežnice na optičkom koherentnom tomografu (OCT uređaj). Također su bili bilježeni intraokularni tlak te najbolje korigirana vidna oštrina prije operacije i prilikom dogovorenog kontrolnog pregleda.

3.4.Statistički postupci

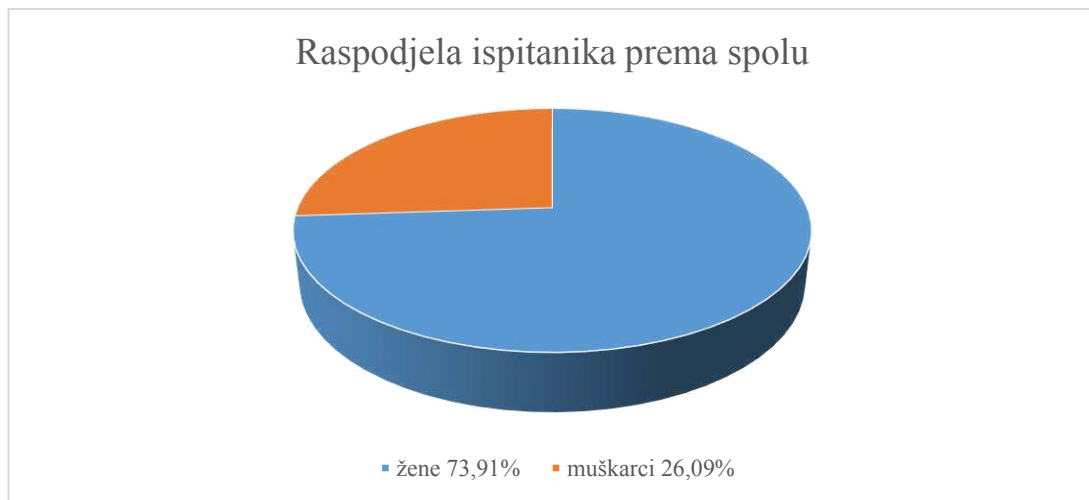Prikupljeni podaci su potom uneseni u programski paket Microsoft Excel. Statistički program Statistica 10 (StatSoft Inc., Tulsa, OK, USA) je korišten u statističkoj analizi podataka. Statistički podaci su analizirani koristeći deskriptivnu statistiku.

Kvalitativne varijable su prikazane kao postotak i cijeli brojevi, a kvantitativne u obliku srednje vrijednosti i standardne devijacije. Za ispitivanje razine značajnosti razlike među grupama je korišten statistički Fisherov egzaktni test.

Kao statistički značajna razlika koristila se razina značajnosti $P < 0,05$.

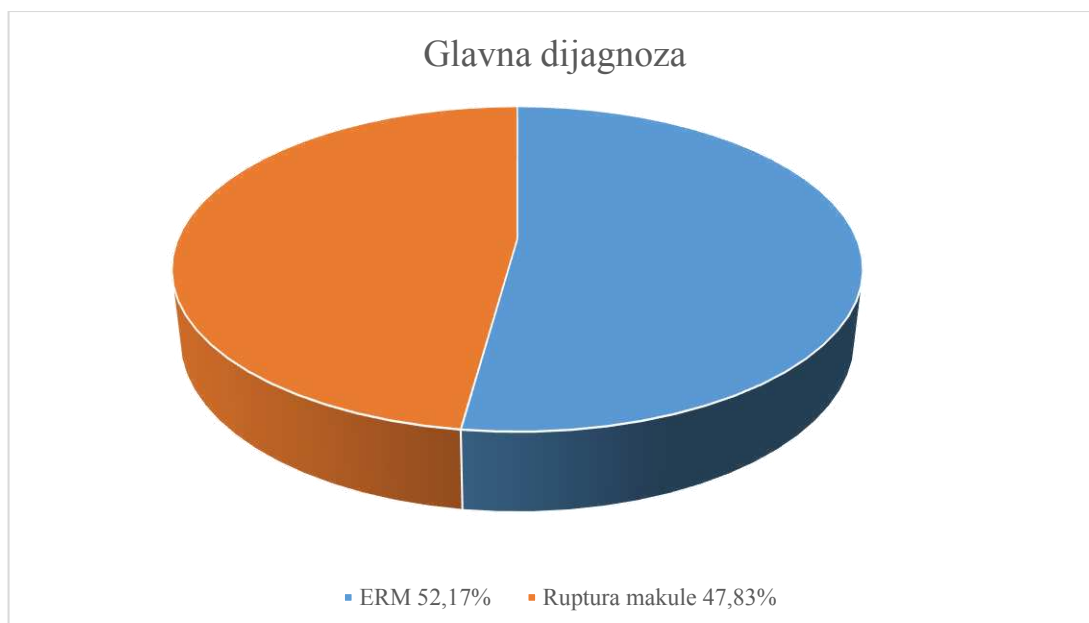
4. REZULTATI

Od 23 pacijenata uključenih u ovu retrospektivnu nerandomiziranu studiju 6 (26,09%) je muškaraca i 17 (73,91%) je žena (Slika 6). Medijan dobi žena iznosio je 72 (min 63, max 83),a muškaraca 69 (min 59, max 74) godina.



Slika 6. Udio žena i muškaraca u promatranoj skupini pacijenata

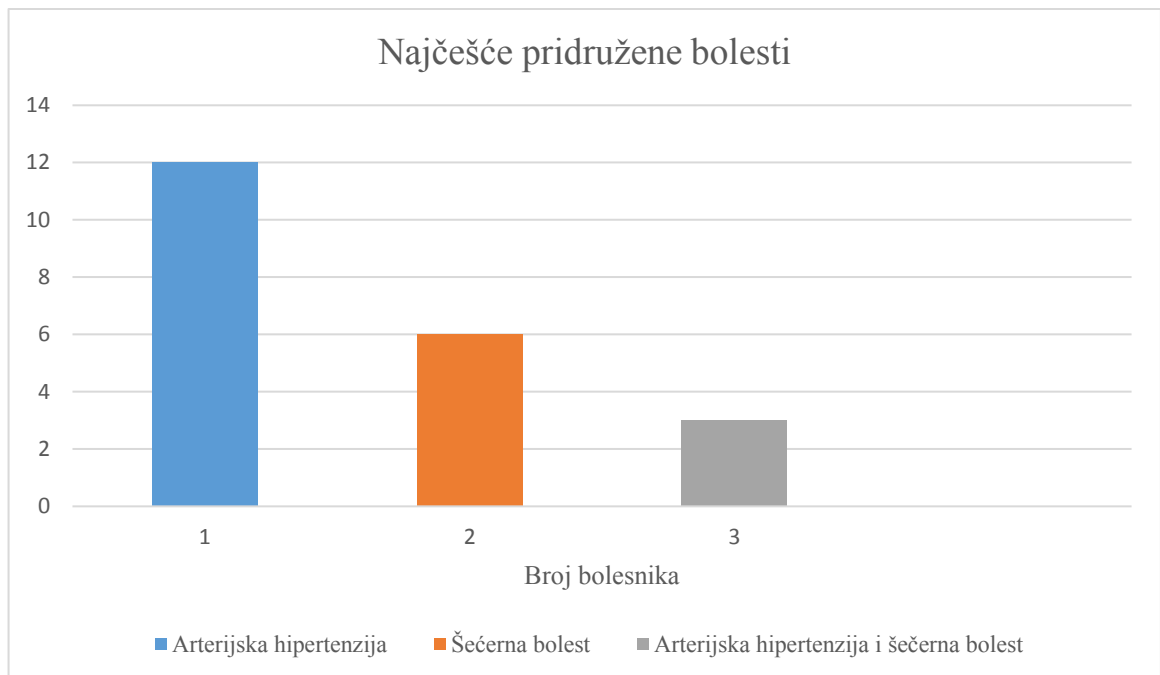
Dvanaest (52,17%) pacijenata je imalo epiretinalne membrane, dok je jedanaest (47,83%) pacijenata imalo rupturu makule (Slika 7.). Nije bilo pacijenata koji su istovremeno imali epiretinalne membrane i rupturu makule.



Slika 7. Udio pacijenata s obzirom na glavnu dijagnozu

Desno oko je zahvaćeno patologijom vitreoretinalnog pripoja u 12 (52,17%) pacijenata, dok je lijevo oko zahvaćeno u 11 (47,83%) pacijenata.

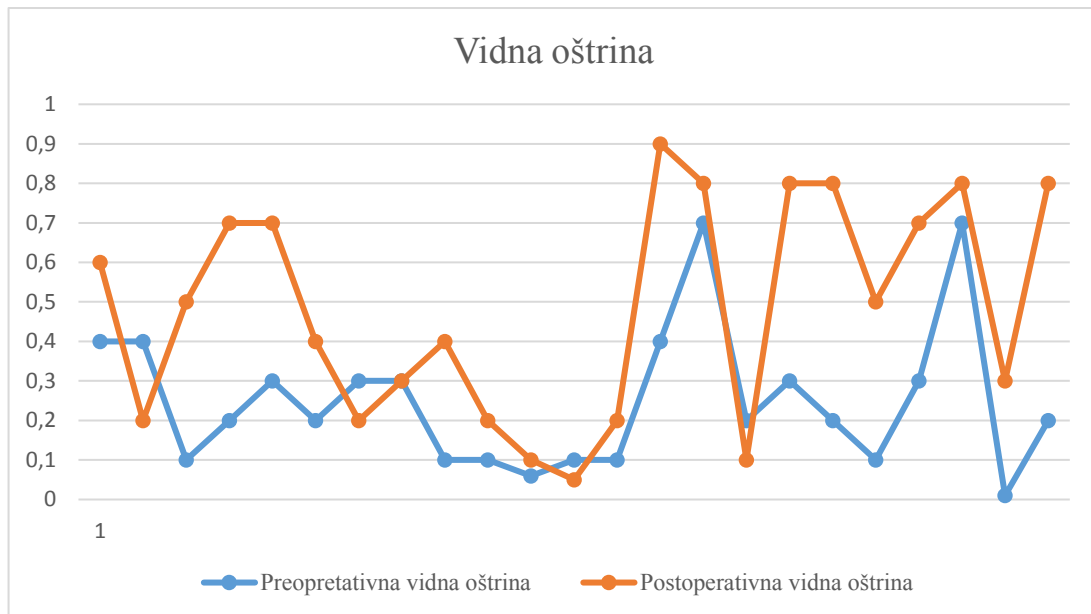
Najčešće pridružene bolesti bile su šećerna bolest i arterijska hipertenzija. Šećernu bolest imalo je 6 (26,09%) ispitanika dok je arterijsku hipertenziju imalo 12 (52,17%) ispitanika. U 3 (13,04%) pacijenta prisutne su bile i arterijska hipertenzija i šećerna bolest (Slika 8.).



Slika 8. Prikaz pacijenata koji boluju od najčešćih pridruženih bolesti

Četnaest (60,87%) pacijenata je imalo mrenu različitog stupnja. Umjetnu leću je imalo 8 (37,78%) pacijenata. Troje (13,04%) pacijenata je imalo glaukom. Stražnje odvajanje staklovine je bilo prisutno u 3 (13,04%) pacijenta. Dijabetička retinopatija je bila zapažena također u 3 (13,04%) pacijenta.

Medijan preoperativne vidne oštine (mjerena Snellenovim optotipima) je iznosio 0,25 (min 0,01 –max 0,7), a medijan postoperativne vidne oštine je iznosio 0,5 (min 0,05-max 0,9). Najbolje korigirana vidna oštrina poboljšala se prosječno za 2,3 reda. Usporedba vidne oštine prije i poslije operacije je prikazana na Slici 9.

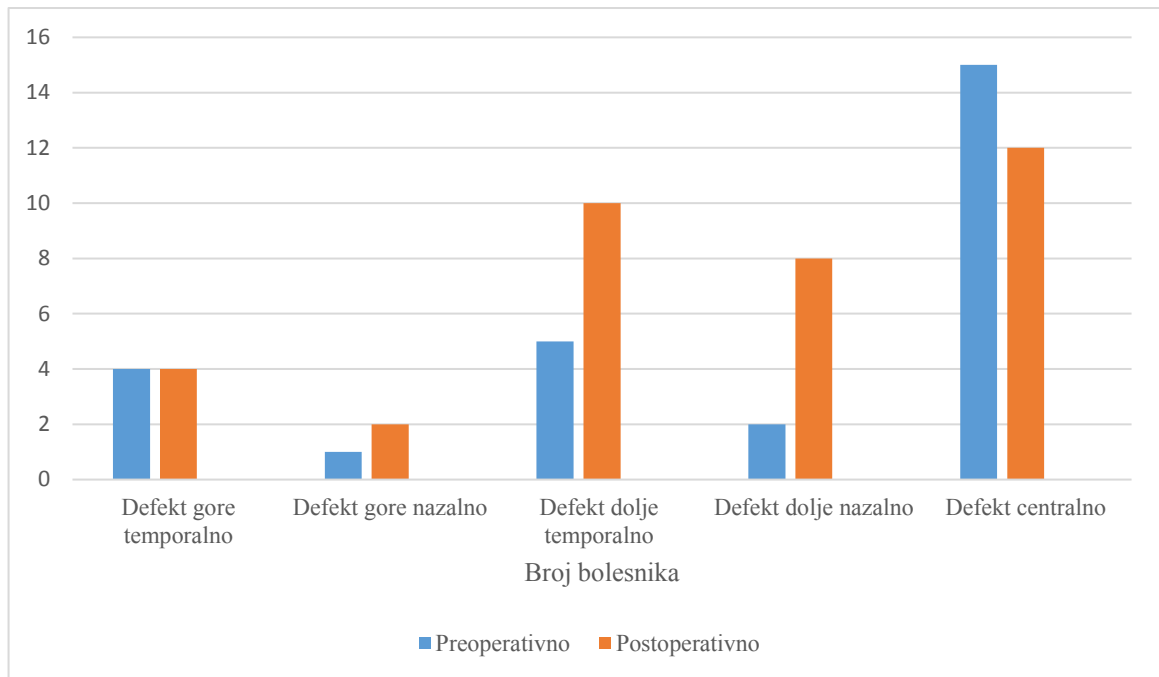


Slika 9. Usporedba preoperativne i postoperativne vidne oštrine pacijenata

Troje (25%) pacijenata s epiretinalnom membranom imalo je makularni edem. U 3 (27,27%) pacijenta s rupturom makule ruptura i dalje perzistira. U 2 (8,69%) pacijenta je učinjena panretinalna fotokoagulacija prije operacije.

Najviše skotoma u vidnom polju je bilo uočeno gore nazalno (14) i gore temporalno (13) (Slika 10). U devet pacijenata skotomi se nalaze dolje nazalno, a u 3 pacijenta skotomi su smješteni dolje temporalno. Centralne skotome imalo je troje pacijenata.

Defekt mrežnice uočen OCT-om najčešće je zabilježen centralno. Preoperativno je uočen u 15 pacijenata, dok je postoperativno uočen u 12 pacijenata.



Slika 10. Usporedba broja skotoma u vidnom polju prije i poslije operacije

U 11 (47,82 %) pacijenata je poslije operacije otkriven novonastali poremećaj strukture mrežnice. U 6 (54,54 %) pacijenata s novonastalim defektom strukture mrežnice defekt je bio povezan sa skotomom u vidnom polju (Tablica 1.) (Fisherov egzaktni test 0,0046 $p=0,05$). Niti kod jednog pacijenta nije bio zabilježen porast intraokularnog tlaka.

Tablica 1. Broj pacijenata s i bez novonastalih oštećenja mrežnice i novonastalih skotoma u vidnom polju.

		Novonastali postoperativni defekt mrežnice		
		Prisutan N	Odsutan N	Ukupno (%)
Odgovarajući skotom	Prisutan N	6	0	6 (26)
	Odsutan N	5	12	17 (74)
Ukupno N(%)		11 (48)	12 (52)	23 (100)

Prosječna središnja debljina foveje (engl. *central foveal thickness*, CFT) iznosila je 248 preoperativno, dok je postoperativno iznosila 278. Postoperativna srednja osjetljivost (engl. *mean sensitivity*, MS) prosječno je iznosila 20. Postoperativni srednji defekt (engl. *mean defect*, MD) je prosječno iznosio 6.

Fakoemulzifikacija je istovremeno bila učinjena kod 15 (65,22%) pacijenata.

5.RASPRAVA

Prevalencija epiretinalnih membrana i ruptur makule raste s dobi (7,11,13,14). Stoga i u ovom istraživanju primjećujemo stariju dob ispitanika, čiji je medijan 70 godina.

Većina ispitanika je bila ženskog spola. Budući da je incidencija ruptur makule veća u ženskom spolu, a poznati čimbenik rizika za nastanak epiretinalnih membrana također ženski spol, ova nejednakost među spolovima je očekivana (11,13,14).

Više od 60% ispitanika imalo je mrežu različitog stupnja. Budući da je medijan dobi ispitanika 70 godina te da se prevalencija mreže kao i prevalencija ruptur makule i epiretinalnih membrana povećava starenjem, ovaj nalaz je također bio očekivan.

Rezultati istraživanja pokazuju kako se nakon vitrektomije i ljuštenja ERM-a i ILM-a najbolje korigirana vidna oštrina poboljšala prosječno za 2,3 reda.

Deltour i suradnici su u svojoj retrospektivnoj monocentričnoj studiji provedenoj na 32 oka u 31 bolesnika dokazali da postoji usporedivo i značajno poboljšanje vidne oštrine 6 mjeseci nakon operacije idiopatske epiretinalne membrane (1,82 reda u grupi kojoj je urađeno aktivno ljuštenje ILM-a te 1,51 redova u skupini u kojoj je došlo do spontanog ljuštenja) (41). Osim toga, Ripandelli i sur. su utvrdili kako nakon ljuštenja epiretinalne membrane dolazi do poboljšanja najbolje korigirane vidne oštrine te da ne postoji statistički značajna razlika u skupinama gdje je urađeno ljuštenje epiretinalne membrane i unutrašnje granične membrane i gdje nije urađeno ljuštenje unutrašnje granične membrane (7).

Također, Scupola i sur. su uočili bolju postoperativnu vidnu oštrinu 12 mjeseci od operacije. Osim toga, uočeno je kako najbolje korigirana vidna oštrina, središnja debljina foveje i integritet IS/OS linije mogu služiti za predviđanje ishoda nakon ljuštenja ERM-a (27). To potkrepljuje Mayerovo istraživanje gdje je postoperativna najbolje korigirana vidna oštrina statistički značajno bila bolja od preoperativne najbolje korigirane vidne oštrine. Potonje je bilo još izraženije kod bolesnika koji imaju intaktnu IS/OS liniju, iako nije nađena statistički značajna povezanost (10).

Slične rezultate u svojim studijama navode Bonnabel i sur. koji su utvrdili da su bolju postoperativnu vidnu oštrinu imali bolesnici s boljom preoperativnom vidnom oštrinom te da postoji povezanost između bolesnika s boljom vidnom oštrinom i boljom središnjom fovealnom debljinom (15).

Garneg i sur. navode kako je za ispitivanje postoperativne funkcije centralnog vida od najbolje korigirane vidne oštrine značajnije ispitivanje vidnog polja (45).

Tako smo u svojem istraživanju uočili najviše ispada u vidnom polju (skotoma) gore nazalno (14 bolesnika, 60,87%) i gore temporalno (13 bolesnika, 56,52%).

Defekti vidnog polja koji se javljaju nakon vitrektomije uz ljuštenje ILM-a mogu biti posljedica direktne traume ganglijskih vlakna. Tijekom ljuštenja ILM-a kirurg uklanja unutrašnji dio Müllerovih stanica odnosno sloj koji je u kontaktu sa živčanim vlaknima. Inače Müllerove stanice predstavljaju kostur strukture mrežnice. Osim toga, Müllerove stanice održavaju grane živčanih vlakana na okupu. Stoga, ljuštenje ILM-a i uklanjanje unutrašnjeg dijela Müllerovih stanica rezultira većim ili manjim oštećenjem unutrašnje površine mrežnice, što je naglašeno u područjima gdje se nalazi velika koncentracija Müllerovih stanica (7).

Ovaj rezultat potvrđuje pronalazak skotoma koji su uočeni u bolesnika s i bez ljuštenja ILM-a, budući da je svim bolesnicima pokušano ljuštenje ILM-a ne može se isključiti direktna trauma kao uzrok skotoma (16).

Osim direktne traume uzrokovane upotrebom forcepsa u obzir treba uzeti i učinak boja. Tijekom operacije, boje mogu migrirati u subretinalni prostor te tako mogu ostvariti svoj toksični učinak. Korištenje indocijanin zelene i triptan plave boje može dovesti do histološkog i funkcionalnog oštećenja mrežnice. Za "Brilijant Blue G" je utvrđeno da in vitro može uzrokovati nekrozu stanica retinalnog pigmentnog epitela i smanjiti životni vijek retinalnih ganglijskih stanica (12).

Ovu hipotezu treba uzeti u obzir jer su u operaciji korištene boje (Brilliant Peel Dual Dye i Brilliant Peel) na bazi triptan plave za koju je utvrđena toksičnost za ganglijske stanice.

Osim toga, uočen je i postoperativni otok živčanih vlakana mrežnice nekoliko dana nakon ljuštenja ILM-a (7). Suprotno tomu, Imai i dr. su pokazali kako disociran sloj vlakana optičkog živca nastao nakon ljuštenja ILM-a ne mijenja funkciju mrežnice (28).

Rezultati ovog istraživanja su pokazali da je prosječna središnja debljina foveje iznosila 248 preoperativno, dok je na postoperativnoj kontroli koja je provedena u razdoblju 2 mjeseca do godinu dana iznosila 278.

Tari i suradnici su prilikom analize ishoda operacije idiopatske ruptуре makule utvrdili smanjenje središnje debljine foveje, s tim da je CFT povećana u odnosu na zdravo oko, što bi ukazalo na prisutnost anatomskih abnormalnosti mrežnice. Mogući uzrok ove pojave je reakcija glijalnih stanica ili prisutnost rezidualnog edema (5). Prilikom istraživanja petogodišnjeg ishoda nakon operacije ERM-a Sultan i suradnici su zaključili da nema statistički značajne

razlike u CFT između bolesnika koji su prilikom operacije bili podvrgnuti ljuštenju ILM-a i onih koji nisu te da je CFT bolja u svih operiranih bolesnika (9). Slične rezultate koji ukazuju na smanjenje CFT nakon operacije s ili bez ljuštenja ILM-a dobili su Ripandelli i sur. (7).

Za razliku od spomenutih studija, u našem istraživanju je nakon operacije uočeno povećanje središnje debljine foveje. Vjerojatan uzrok ovog rezultata je reakcija glijalnih stanica, prisutnost rezidualnog edema ili anatomska abnormalnost.

Rezultati našeg istraživanja su pokazali da su novonastali poremećaji strukture mrežnice povezani sa skotomom u vidnom polju.

Slično istraživanje pokazuje da postoji klinički vidljiv defekt koji odgovara skotomu u području gdje je izvršeno ili pokušano ljuštenje ILM-a. Ova studija dodatno potvrđuje hipotezu da postoji izravna šteta sloja živčanih vlakana mrežnice tijekom ljuštenja ILM-a koja može rezultirati malim, subkličičkim paracentralnim skotomima koji se mogu detektirati perimetrijom. Međutim, OCT-om nije uočen novonastali paracentralni defekt mrežnice nakon ljuštenja ILM-a (17).

Budući da su svi bolesnici operirani od istog kirurga koji je dešnjak, a mjesto inicijalizacije ljuštenja membrana se uvijek nalazio u donjem nazalnom kvadrantu u slučaju desnih očiju i donjem temporalnom kvadrantu u slučaju lijevih očiju očekivano je da će novonastali defekti mrežnice biti najzastupljeniji u tom području. Tako je od svih novonastalih defekata samo 4 defekta odgovaraju mjestu inicijalizacije ljuštenja membrana. Ovi novonastali defekti odgovaraju mjestima inicijalizacije ljuštenja ILM-a. Stoga je direktna mehanička trauma vjerojatan uzrok novonastalih defekata mrežnice i odgovarajućih skotoma.

Za razliku od navedenih rezultata, Ripandelli i suradnici navode kako anatomske promjene uočene OCT-om nisu statistički značajne u skupinama s i bez ljuštenja ILM-a (7).

Ovo istraživanje pokazalo je da postoji povezanost postoperativnih skotoma centralnog vidnog polja i defekata strukture mrežnice uzrokovanih ljuštenjem epiretinalnih membrana i ILM-a.

Limitacije ovog istraživanja su malen broj ispitanika i korištenje samo jedne operacijske tehnike ("Pinch" tehnika). Stoga su potrebna su dodatna istraživanja na većem broju ispitanika koja će usporediti druge operacijske tehnike ljuštenja ("Tano scraper" i "Finesse loop" tehnika).

6. ZAKLJUČAK

Iz ovoga istraživanja dobili smo sljedeće zaključke:

1. Utvrđena je statistički značajna povezanost postoperativnih skotoma centralnog vidnog polja i defekata retinalne strukture uzrokovanih ljuštenjem epiretinalnih membrana i ILM-a.
2. Primijećen je vrlo dobar sigurnosni profil operacije uz rijetke postoperativne komplikacije.
3. Trebalo bi provesti druge studije na većem broju pacijenata te izvršiti usporedbu s drugim operacijskim tehnikama.
4. Nađena je pozitivna korelacija između preoperativne i postoperativne vidne oštine

7. POPIS CITIRANE LITERATURE

1. Ivanišević M. Mrežnica. U: Ivanišević M, Bojić L, Karaman K, Bućan K, Galetović D, Utrobičić DK i sur. Oftalmologija. Split: Redak; 2015. str. 153-4.
2. Kolar G, Strin-Kranjic B. Mikropskopska građa oka. U: Čupak K, Gabrić N, Cerovski B. Oftalmologija. 2 izdanje. Zagreb: Nakladni zavod Globus; 2004. str. 79-84.
3. Sebag J. The vitreoretinal interface and its role in the pathogenesis of vitreomaculopathies. *Ophthalmology*. 2015;112(1):10-9.
4. Levison AL, Kaiser P. Vitreomacular interface diseases: Diagnosis and management. *Taiwan J Ophthalmol*. 2014;4(2):63-8.
5. Tari SR, Vidne-Hay O, Greenstein VC, Barile GR, Hood DC, Chang S. Functional and structural measurements for the assesment of internal limiting membrane peeling in idiopathic macular pucker. *Retina*. 2007; 27:567-73.
6. Pouranas C. Pathophysiology of vitreoretinal interface disorders. *Acta Ophthalmol*. 2014. doi: 10.1111/j.1755-3768.2014.4411.x.
7. Ripandelli G, Scarinci F, Piaggi P, Guidi G, Pileri M, Cupo G i sur. Macular pucker to peel or not to peel the internal limiting membrane? A microperimetric response. *Retina*. 2015;35(3):498-507.
8. Won JY, Kim M, Park YH. Postoperative changes in the retinal thickness and volume after vitrectomy for epiretinal membrane and internal limiting membrane peeling. *Medicine (Baltimore)*. 2017;96(19):e6709.
9. Sultan H, Wykoff CC, Shah AR. Five-year outcomes of surgically treated symptomatic epiretinal membranes with and without internal limiting membrane peeling. *Ophthalmic Surg Lasers Imaging Retina*. 2018;49(5):296-302
10. Mayer WJ, Vogel M, Neubauer A, Kernt M, Kampik A, Wolf A i sur. Pars plana vitrectomy and internal limiting membrane peeling in epimacular membranes: correlation of function and morphology across the macula. *Ophthalmologica*. 2013;230:9-17.
11. Xiao W, Chen X, Yan W, Zhu Z, He M. Prevalence and risk factors of epiretinal membranes: a systematic review and meta-analysis of population-based studies. *BMJ Open*. 2017;7(9):e014644.
12. Romano MR, Ilardi G, Ferrara M, Cennamo G, Parolini B, Mariotti C i sur. Macular peeling-induced retinal damage: clinical and histopathological evaluation after using different dyes. *Graefes Arch Clin Exp Ophthalmol*. 2018;256(9):1573-80.
13. Hong-Kee N, Azhany Y, Lieh-Bin O. Full thickness macular hole: Early intervention is an important factor in visual prognosis. *Malays Fam Physician*. 2014;9(3):42-8.

14. Madi HA, Masri I, Steel DH. Optimal management of idiopathic macular holes. *Clin Ophthalmol*. 2016;10:97-116.
15. Bonnabel A, Bron AM, Isaico R, Dugas B, Nicot F, Creuzot-Garcher C. Long-term anatomical and functional outcomes of idiopathic macular hole surgery. The yield of spectral-domain OCT combined with microperimetry. *Graefes Arch Clin Exp Ophthalmol*. 2013;251(11):2505-11.
16. Haritoglou C, Ehrt O, Gass CA, Kristin N, Kampik A. Paracentral scotomata: a new finding after vitrectomy for idiopathic macular hole. *Br J Ophthalmol*. 2001;85:231-3.
17. Haritoglou C, Gass CA, Schaumberger M, Gandorfer A, Ulbig MW, Kampik A. Long-term follow-up after macular hole surgery with internal limiting membrane peeling. *Am J Ophthalmol*. 2002;134(5):661-6.
18. Musat O, Cernat C, Labib M, Gheorghe A, Toma O, Zamfir M i sur. Diabetic macular edema. *Rom J Ophtalmol*. 2015;59(3):133-6.
19. Gundogan FC, Yolcu U, Akay F, Ilhan A, Ozge G, Uzun S. Diabetic Macular Edema. *Pak J Med Sci*. 2016;32(2):505-10.
20. Romano MR, Allegrini D, Guardia CD, Schiemer S, Baronissi I, Ferrara M i sur. Vitreous and intraretinal macular changes in diabetic mavular edema with and without tractional components. *Graefes Arch Clin Exp Ophtalmol*. 2019;257(1):1-8.
21. Romero-Aroca P. Managing diabetic macular edema: The leading cause of diabetes blindness. *World J Diabetes*. 2011;2(6):98-104.
22. Šikić J. Vitreoretinalna kirurgija. U: Čupak K, Gabrić N, Cerovski B. *Oftalmologija*. 2. izdanje. Zagreb: Nakladni zavod Globus; 2004. str. 59-71.
23. Ivanišević M. Staklovina. U: Ivanišević M, Bojić L, Karaman K, Bućan K, Galetović D, Utrobičić DK, i sur. *Oftalmologija*. Split: Redak 2015. str. 150-1.
24. Ting FSM, Kwok AKH. Treatment of epiretinal membrane: an update. *Hong Kong Med J*. 2005;11(6):496-502.
25. Gelman R, Stevenson W, Ponce CP, Agarwal D, Christoforidis JB. Retinal damage induced by internal limiting membrane removal. *J Ophthalmol*. 2015;2015:939748.
26. Rodrigues EB, Costa EF, Penha FM, Melo GB, Botto's J, Dib E i sur. The Use of Vital Dyes in Ocular Surgery. *Surv Ophtalmol*. 2009;54:576-617.
27. Scupola A, Mastrocola A, Sasso P, Fasciani R, Montrone L, Falsini B i sur. Assessment of Retinal Function Before and After Idiopathic Macular Hole Surgery. *Am J Ophtalmol*. 2013;156:132-9.

28. Imai H, Ohta K. Microperimetric determination of retinal sensitivity in areas of dissociated optic nerve fiber layer following internal limiting membrane peeling. *Jpn Ophthalmol.* 2010;54:435-40.
29. Musat O, Stefan C, Boariu AM, Colta D, Cernat C, Alexandru L i sur. Chromovitrectomy. *Rom J Ophthalmol.* 2016;60(2):59-62.
30. Ghos B, Arora S, Goel N, Seth A, Pyare R, Sridharan P, i sur. Comparative evaluation of sequential intraoperative use of whole blood followed by brilliant blue versus conventional brilliant blue staining of internal limiting membrane in macular hole surgery. *Retina.* 2016;0:1-6.
31. Laishram M, Srikanth K, Rajalakshmi AR, Nagarajan S, Ezhumalai G. Microperimetry—A new tool for assessing retinal sensitivity in macular diseases. *J Clin Diagn Res.* 2017;11(7):NC08-11.
32. Marsden J, Stevens S, Ebri A. How to measure distance visual acuity. *Community Eye Health.* 2014;27(85):16.
33. Kniestedt C, Stamper RL. Visual acuity and its measurement. *Ophthalmol Clin North Am.* 2003;16(2):155-70.
34. Levenson JH, Kozarsky A. Visual acuity. U: Walker HK, Hall WD, Hurst JW. *Clinical methods: the history, physical and laboratory examinations.* 3 izdanje. Boston: Butterworths; 1990. str. 563-4.
35. Pokorny J, Collins B, Howett G, Lakowski R, Lewis M, Moreland J i dr. *Procedures for testing color vision: Report of working group 41.* Washington (DC): National Academies Press (US); 1981. str. 14-6.
36. Rogošić V, Bojič L, Karaman K, Ivanišević M, Lešin M, Borjan IP i sur. Poremećaji kolornog vida. *Arh Hig Rada Toksikol.* 2003;54:141-4.
37. Owsley C. Contrast sensitivity. *Ophthalmol Clin North Am.* 2003;16(2):171-7.
38. Cerovski B. Perimetrija. U: Čupak K, Gabrić N, Cerovski B. *Oftalmologija.* 2 izdanje. Zagreb: Nakladni zavod Globus, 2004. str. 821-6.
39. Hepworth LR, Rowe FJ. Programme choice for perimetry in neurological conditions (PoPiN): a systematic review of perimetry options and patterns of visual field loss. *BMC Ophthalmol.* 2018;18:241.
40. Šarić D. Vrijednost frequency-doubling perimetrije u ranom otkrivanju glaukoma [d disertacija]. Zagreb: Sveučilište u Zagrebu, Medicinski fakultet; 2010.

41. Deltour JB, Grimbert P, Masse H, Lebreton O, Weber M. Microperimetry Analysis: Detrimental effects of active internal limiting membrane peeling during epiretinal membrane surgery. *Retina*. 2017;37:544-52.
42. Midena E. Microperimetry. *Arch Soc Esp Oftalmol*. 2006;81:183-6.
43. Creel D. Visually Evoked Potentials. U: Kolb H, Fernandez E, Nelson R, urednici. *Webvision: The Organization of the Retina and Visual System*. Salt Lake City (UT): University of Utah Health Sciences Center; 1995. str. 1387-410.
44. Perlman I. The Electroretinogram: ERG. U: Kolb H, Fernandez E, Nelson R, urednici. *Webvision: The Organization of the Retina and Visual System*. Salt Lake City (UT): University of Utah Health Sciences Center; 1995. str. 1417-33.
45. Garweg JG, Bergstein D, Windisch B, Koerner F, Halberstadt M. Recovery of visual field and acuity after removal of epiretinal and inner limiting membranes. *Br J Ophthalmol*. 2008;92:220-4.

8. SAŽETAK

Cilj istraživanja: Utvrditi nastaju li postoperativni skotomi ljuštenjem epiretinalnih membrana i ILM-a.

Ispitanici i metode: U ovu retrospektivnu nerandomiziranu studiju bilo je uključeno ukupno 23 pacijenta koji su 2018. bili liječeni u Klinici za očne bolesti, KBC Split, od čega je 11 pacijenata operirano zbog makularne rupture, a 12 bolesnika zbog epiretinalne membrane. Pacijenti su bili podvrgnuti vitrektomiji uz ljuštenje membrana te insuflaciji SF6 u vitrealni prostor. Ispitanici su bili praćeni kroz minimalno 3 mjeseca nakon operacije. Usporedili su se ispadi centralnog vidnog polja s defektima strukture mrežnice na OCT-u. Osim toga, pratili smo najbolje korigiranu vidnu oštrinu i intraokularni tlak.

Rezultati: 11 (47,82%) pacijenata je poslije operacije otkriven novonastali poremećaj strukture mrežnice. U 6 (54,54%) pacijenata s novonastalim poremećajem strukture mrežnice defekt je bio povezan sa skotomom u vidnom polju. Najbolje korigirana vidna oštrina poboljšala se prosječno za 2,3 reda. Nije zabilježen porast intraokularnog tlaka.

Zaključci: Utvrđena je statistički značajna povezanost postoperativnih skotoma centralnog vidnog polja i defekata strukture mrežnice uzrokovanih ljuštenjem epiretinalnih membrana i ILM-a.

9. SUMMARY

Diploma thesis title: Postoperative macular scotoma caused by epiretinal membrane and ILM peeling.

Objectives: The aim of this study was to determine whether postoperative scotomas are caused by epiretinal membrane and ILM peeling

Material and Methods: There were 23 patients included in this retrospective nonrandomised study. They were treated during 2018. at the Department of Ophtalmology, University Hospital of Split. 11 patients had been diagnosed with macular hole and 12 with epiretinal membrane. Patients were treated with vitrectomy, membrane peeling and injection of gas SF6 in vitreous cavity. Patients had a follow up for a minimum of 3 months. Centar visual field defects and defects of intra-retinal layers assessed by OCT were compared. Best corrected visaul acuity and intraocular pressure were also measured.

Results: In 11 patients (47.82%), a new retinal structure disruption was detected after the surgery. In 6 patients (54.54%), the newly created retinal structure disruption was associated with a macular scotoma. The best corrected visual acuity imprved on average by 2.3 lines. There were no patients with elevated intraocular pressure.

Conclusion: A statistically significant association of postoperative macular scotomas and defects od the retinal structure caused by the epiretinal membrane and ILM peeling was detected.

10. ŽIVOTOPIS

OSOBNI PODACI:

Ime i prezime: Ana Boras

Datum i mjesto rođenja: 10.10.1994. Metković

Državljanstvo: Hrvatsko

Adresa stanovanja: Kneza Trpimira 37, 20350 Metković

E-mail: ana.boras@windowslive.com

OBRAZOVANJE:

2001.-2009. Osnovna škola don Mihovila Pavlinovića

2009.-2013. Gimnazija Metković

2013.-2019. Medicinski fakultet Sveučilišta u Splitu, smjer doktor medicine

ZNANJA I VJEŠTINE:

Aktivno služenje engleskim jezikom

Poznavanje njemačkog jezika

Poznavanje rada u MS Office sustavu

Vozač B kategorije