

Opravdanost uporabe ultrazvuka kod sumnje na duboku vensku trombozu u KBC-u Split u 2017. i 2018. godini

Beljan, Ivana

Master's thesis / Diplomski rad

2020

Degree Grantor / Ustanova koja je dodijelila akademski / stručni stupanj: **University of Split, School of Medicine / Sveučilište u Splitu, Medicinski fakultet**

Permanent link / Trajna poveznica: <https://um.nsk.hr/um:nbn:hr:171:933185>

Rights / Prava: [In copyright](#) / [Zaštićeno autorskim pravom.](#)

Download date / Datum preuzimanja: **2024-06-17**



Repository / Repozitorij:

[MEFST Repository](#)



SVEUČILIŠTE U SPLITU
MEDICINSKI FAKULTET

Ivana Beljan

**OPRAVDANOST UPORABE ULTRAZVUKA KOD SUMNJE NA DUBOKU
VENSKU TROMBOZU U KBC „SPLIT“ U 2017. I 2018. GODINI**

Diplomski rad

Akadska godina: 2019./2020.

Mentor: Doc.dr.sc. Krešimir Dolić, dr. med.

Split, travanj 2020.

SVEUČILIŠTE U SPLITU
MEDICINSKI FAKULTET

Ivana Beljan

**OPRAVDANOST UPORABE ULTRAZVUKA KOD SUMNJE NA DUBOKU
VENSKU TROMBOZU U KBC „SPLIT“ U 2017. I 2018. GODINI**

Diplomski rad

Akadska godina: 2019./2020.

Mentor: Doc.dr.sc. Krešimir Dolić, dr. med.

Split, travanj 2020.

SADRŽAJ

1.	UVOD	1
1.1.	Duboka venska tromboza	2
1.1.1.	Epidemiologija	3
1.1.2.	Patogeneza i etiologija	4
1.1.3.	Simptomi i znaci duboke venske tromboze.....	8
1.1.4.	Dijagnostika duboke venske tromboze	9
1.1.4.1.	Dijagnostički algoritam.....	9
1.1.4.2.	D-dimeri.....	13
1.1.4.3.	Ultrazvuk vena	15
1.1.5.	Liječenje duboke venske tromboze	22
1.1.6.	Komplikacije duboke venske tromboze	25
1.1.7.	Prevenција duboke venske tromboze	27
2.	CILJEVI I HIPOTEZE ISTRAŽIVANJA	28
2.1.	Ciljevi istraživanja	29
2.2.	Hipoteze	29
3.	ISPITANICI I METODE	30
3.1.	Ispitanici	31
3.2.	Mjesto istraživanja.....	31
3.3.	Organizacija istraživanja	31
3.4.	Opis istraživanja i metode prikupljanja podataka.....	31
3.5.	Statistička analiza	32
4.	REZULTATI.....	33
5.	RASPRAVA.....	39
6.	ZAKLJUČCI.....	47
7.	POPIS CITIRANE LITERATURE.....	49
8.	SAŽETAK.....	56

9. SUMMARY	58
10. ŽIVOTOPIS	61

Hvala svima koji su bili dio moga puta,

onima koji su bili vjetar u leđa i onima koji su bili kamen spoticanja.

Veliko hvala docentu Krešimiru Doliću na mentorstvu, susretljivosti i strpljenju.

1. UVOD

1.1. Duboka venska tromboza

Duboka venska tromboza je zgrušavanje krvi u dubinskim venama ekstremiteta, a može se pojaviti i u trbušnim venama i mozgu. Akutna tromboza dubinskih vena naziva se flebotrombozom (lat. phlebothrombosis), dok se akutna tromboza površinskih vena pri kojoj je uvijek izražajnije upalna komponenta iz tog razloga naziva tromboflebitis (lat. thrombophlebitis). Akutna duboka venska tromboza manifestira se proširenjem vene i edemom distalno od mjesta začepljenja ugruškom. Embolija plućne arterije može biti prvi znak akutne duboke venske tromboze, iako se u rijetkim slučajevima plućna embolija može dogoditi i u odsutnosti duboke venske tromboze (1,2).

Duboka venska tromboza donjeg ekstremiteta može se podijeliti na proksimalnu (zahvaća potkoljenu venu i vene u natkoljenici) i distalnu (zahvaća vene potkoljenice). Tromboza proksimalnih vena je klinički važnija i češće je povezana sa životnom dobi većom od 75 godina, aktivnim zloćudnim procesom, kongestivnim srčanim zatajenjem te dišnom nedostatnošću. Distalna duboka venska tromboza je češće povezana s nedavnim operacijskim zahvatom ili imobilizacijom. Smrtonosna plućna embolija češće nastupa nakon proksimalne duboke venske tromboze. Prospektivno istraživanje provedeno u Americi 2004. godine na 5451 pacijentu s ultrazvučno potvrđenom dubokom venskom trombozom navodi da su među pet najčešćih komorbiditeta bili: povišeni krvni tlak (50%), operativni zahvat u prošla tri mjeseca (38%), nepokretnost u posljednjih mjesec dana (34%), zloćudna bolest (32%) te pretilost (27%) (3,4).

Tromb koji ostane vezan uz intimu vene može se organizirati ili rekanalizirati. Organizacija tromba počinje sedam dana nakon početka tromboze i traje dva do tri tjedna. Raspadni produkt eritrocita hemosiderin se taloži u trombu i okolnom tkivu te se u tromboflebitisu ta infiltracija može uočiti iznad mjesta tromboze kao smeđe obojena pruga (1).

Tromb koji je potpuno zatvorio venu obično se povlači i organizira kao fibrokolageno zadebljanje stijenke. Rekanalizacija se događa stvaranjem lakuna i kanalića u primarnom trombu, a taj proces može trajati i godinama. Posljedica rekanalizacije vene začepljene trombom resorpcija je i potpuna degradacija venskih zalistaka. Na tom mjestu vena ostaje kruta, zadebljana stijenka i potpunog gubitka elastičnosti. Takve promjene dovode do nastanka posttrombotičnog sindroma (1).

1.1.1. Epidemiologija

Tromboza je zajednički osnovni patološki uzrok ishemijske bolesti srca, ishemijskog moždanog udara i venske tromboembolije (5). Venska tromboembolija, koja se manifestira kao duboka venska tromboza i plućna embolija, treći je najčešći uzrok smrti nakon infarkta miokarda i moždanog udara te joj se može godišnje pripisati više od pola milijuna smrtnih slučajeva u Europi. Incidencija venske tromboembolije procijenjena je na 1 od 1000 ljudi godišnje, a dvije trećine tih događaja su duboka venska tromboza. Trećina oboljelih ima „tihu“ plućnu emboliju (bez simptoma) od koje umire do 30% neliječenih pacijenata (6-10). Osnovni simptomi plućne embolije su tahikardija, dispneja ili hipoksemija, koje su uzrokovane povećanim otporom u desnoj srčanoj klijetki i/ili smanjenom krvnom opskrbom pluća. U usporedbi s dubokom venskom trombozom, plućna embolija ima veću smrtnost, veću stopu ponovne pojavnosti te je povezana s ozbiljnijim dugoročnim posljedicama. Unutar mjesec dana nastupa smrt u 6% pacijenata s dubokom venskom trombozom, primarno radi plućne embolije te u 13% pacijenata s plućnom embolijom. Plućna embolija je najčešće posljedica duboke venske tromboze te je u 40% pacijenata s proksimalnom dubokom venskom trombozom prisutna i plućna embolija, a 70% pacijenata s plućnom embolijom ima i duboku vensku trombozu u donjim udovima (10-12).

Rizik od duboke venske tromboze u općih kirurških zahvata kreće se od 15% do 40%, a postaje gotovo dvostruko veći nakon stavljanja proteze kuka ili koljena te operacije za isprakovak prijeloma kuka i to od 40% do 60%. Bez profilakse, fatalna plućna embolija se događa od 0.2% do 0.9% pacijenata koji su elektivno operirani te u 0.1% do 2% pacijenata s elektivnom zamjenom kuka i u 2.5% do 7.5% operiranih radi prijeloma kuka. U 3 do 8.6% pacijenata hospitaliziranih radi moždanog udara pronalazi se duboka venska tromboza i plućna embolija. Iako se venska tromboembolija smatra prvenstveno kirurškom komplikacijom, ipak je najviše internističkih pacijenata koji imaju simptomatsku duboku vensku trombozu i smrtonosnu plućnu emboliju (3,13). Od 1% do 10% venskih tromboza završava smrtnim ishodom, a najveći rizik za smrt od takvih incidenata imaju pacijenti oboljeli od zloćudnih bolesti (14).

Prema istraživanju Hrvatske kooperativne grupe za hematološke bolesti 2011. godine u koje su uvršteni pacijenti s venskom tromboembolijom u četiri hrvatske županije (među kojima nije Splitsko-dalmatinska županija), incidencija venske tromboembolije u Hrvatskoj bila je 1,185 na 1000 stanovnika (15). U Smjernicama za dijagnozu, liječenje i sprječavanje

venske tromboze Hrvatskog kardiološkog društva navodi se da je u Republici Hrvatskoj godišnje oko 160/100 000 oboljelih od venske tromboze, što predstavlja oko 6500 novooboljelih godišnje u općoj populaciji (16). Učestalost pojavljivanja eksponencijalno prati rast životne dobi te incidencija raste od 1/100 000 godišnje u ranom djetinjstvu do 1/200 u starijih od 80 godina (17). Učestalost venske tromboze podjednaka je u muškaraca i žena, osim u mlađoj populaciji u kojoj je veća učestalost u žena radi rizičnih čimbenika povezanih s reprodukcijom (oralni kontraceptivi, trudnoća i puerperij) (14).

Globalna studija o opterećenosti bolestima, ozljedama i rizičnim čimbenicima (2010. god.) koju je pokrenula Svjetska zdravstvena organizacija (SZO) imala je cilj u prebrojavanju usporednih veličina zdravstvenih gubitaka uzrokovanih bolestima, ozljedama te rizičnih čimbenika po dobi, spolu i zemljopisnim regijama cijeloga svijeta. Izračunate su prilagođene godine života s invaliditetom (eng. DALYs - disability adjusted life years) u čiji izračun ulaze izgubljene godine života zbog prijevremenog umiranja i godine onesposobljenosti radi bolesti. Procijenjeno je da je venska tromboembolija vodeći uzrok prilagođenih godina života s invaliditetom koje su izgubljene u državama s niskim i srednjim dohotkom po glavi stanovnika te drugi vodeći uzrok u državama s visokim dohotkom po glavi stanovnika, ispred bolnički stečenih upala pluća, infekcija krvotoka uzrokovanih kateterima i nuspojava lijekova. Zaključeno je da venska tromboembolija predstavlja veoma značajno zdravstveno opterećenje u svim državama te da unatoč tome ne postoji dovoljno podataka i istraživanja prema kojima bi bilo moguće usmjeriti buduće aktivnosti i resurse u zdravstvenim sustavima (5,6).

1.1.2. Patogeneza i etiologija

Dok pojam „tromboza“ označava oblikovanje abnormalne mase građene od sastavnica krvi unutar krvnih žila žive osobe, pojam „embolija“ predstavlja odvajanje ugruška od mjesta nastanka te njegovo zapinjanje na drugoj lokaciji, najčešće u plućima (2,3). Bolesti vena popraćene su poremećajima hemodinamike poput venske opstrukcije ili tromboze, funkcionalne slabosti venskih zalistaka, a oba patološka stanja mogu biti prisutna istovremeno. Venski trombi primarno nastaju kao posljedica venske staze i turbulencije, a predilekcijska mjesta za te pojave su područja zalistaka i utoka manjih vena u glavno stablo. Iako su venski zalisci odgovorni za protok krvi venskom cirkulacijom, na njihovom mjestu može doći do usporenja krvotoka i hipoksije te su brojne studije u preminulih dokazale da je

porijeklo tromba upravo u sinusima venskih zalistaka, što se osobito odnosi na trombe nastale za vrijeme operativnih zahvata (1,3,7). Trombi najčešće nastaju u venama potkoljenica odakle se mogu proširiti i uzrokovati duboku vensku trombozu ili plućnu emboliju.

Iako je prvi slučaj venske tromboze opisan u 13. stoljeću u dvadesetogodišnjeg mladića, njemački znanstvenik Rudolf Virchow je tek 1856. godine točno objasnio trombogenezu donoseći i danas primjenjivi zaključak da su u nastanku tromba prisutna tri osnovna čimbenika: hemodinamički u kojeg spadaju venska staza i turbulencija, krvni koji predstavlja po krvi te vaskularni odnosno oštećenje endotela vene. Venska staza je najutjecajniji čimbenik, no tek uz prisustvo barem jednog od ostalih dvaju čimbenika znatno raste rizik za nastanak tromba te dolazi do njegovog nastanka (1,6,7,18). Za razliku od arterijske tromboze, dubinske ozljede stijenike krvne žile nisu prisutne i u dubokoj venskoj trombozi, što su pokazala „post-mortem“ istraživanja u kojima nije otkrivena ni denudacija venskog endotela (19), što govori u prilog tome da je venska staza mnogo značajniji čimbenik u venskoj tromboemboliji.

Kako se krvotok usporava, opada tlak kisika, a posljedično hematokrit raste. Nastaje mikro-okoliš u kojem je koagulabilnost krvi povećana, što posljedično može smanjiti staničnu proizvodnju određenih važnih antitrombotskih bjelančevina među kojima su trombomodulin i endotelni receptor za protein C (ECPR). Osim toga, hipoksija potiče ekspresiju bjelančevina koje potiču koagulaciju, poput P-selektina koji na endotel privlači stanice imunološkog sustava koje sadrže tkivni faktor. Iako još uvijek nije jasno je li tkivni faktor ekspimiran na endotelu ili na stanicama ekstravaskularnog tkiva, postoji sporazum da je tkivni faktor osnovica za nastanak tromba, za čiji je nastanak potreban i P-selektin. Rastom omjera između tvari koje potiču zgrušavanje krvi i onih koji ga sprečavaju raste i rizik za nastanak tromba. Udio bjelančevina u krvi je između ostaloga određen i omjerom površine endotelnih stanica i volumena krvi, stoga koagulaciji pogoduje manji omjer, koji je primjerice prisutan u velikim venama gdje je manja površina stanica endotela, a volumen krvi je veći. Venski tromb sadrži unutarnji bijeli ugrušak koji je bogat trombocitima formiranih u obliku tzv. Zahnovih linija oko kojeg se nalazi vanjski sloj kojeg čini fibrinski ugrušak bogat eritrocitima koji se naziva crvenim trombom. Otkriveno je da se tromb za stijenku vene pričvršćuje na mjestu regije bogate fibrinom, a da je sloj bogat trombocitima smješten dalje od mjesta na kojem je tromb pričvršćen (3,7,19). Nakon što primarni tromb zatvori lumen vene, dolazi do rasta tromba prema proksimalno i distalno od mjesta začepljenja te u sljedećih 24 do 48 sati tromb može narasti i više od desetak centimetara u duljinu (1).

Rizik za trombozu je pod utjecajem i genetskih i okolišnih čimbenika, a bolest nastaje uz prisutnost više rizičnih čimbenika. Glavni stečeni rizični čimbenici za vensku trombozu u odraslih su: uznapredovala dob, nepokretnost, kirurški zahvat, trauma, trudnoća ili babinje, kongestivno srčano zatajenje, prisutnost zloćudne bolesti, lijekovi poput hormonske terapije, dugotrajna putovanja zrakoplovom (tzv. „economy class syndrome“), varikozne vene, pretilost, dehidracija, akutne upalne crijevne bolesti, nefrotski sindrom, reumatološke bolesti te ijtrogene vaskularne ozljede (3,7,8,16,17).

U pedijatrijskoj populaciji najvažniji stečeni rizični čimbenici za tromboemboliju su: postavljeni središnji venski kateteri, zloćudne bolesti i kemoterapija. S povećanom sklonosti zgrušavanju krvi povezane su i teške infekcije, anemija srpastih stanica, trauma i antifosfolipidni sindromi (3).

Iako nije sasvim razjašnjeno zašto je starija životna dob među rizičnim čimbenicima, zamijećeno je da je u toj dobi veća prevalencija pretilosti, duže razdoblje oboljenja i perioda produžene nepokretnosti, prisutnost više komorbiditeta, uz povećane razine prokoagulanata bez kompenzatornog rasta antikoagulanata kao što je protein C. Iako svaki od sljedeća dva čimbenika djeluje kao zaseban, pretilost i korištenje oralnih kontraceptiva u sinergiji dodatno povećavaju rizik za trombozu. Važno je naglasiti da hormonska nadomjesna terapija u postmenopauzi uzrokuje dvostruko više slučajeva venske tromboze nego oralna kontracepcija (7,14,20).

Pacijenti oboljeli od zloćudnih bolesti imaju sedmerostruko veći rizik od tromboze. U usporedbi sa pojedincima koji nisu oboljeli od zloćudne bolesti, rizik je povećan 50 puta u prva tri mjeseca od postavljanja dijagnoze te 20 puta u prisutnosti udaljenih presadnica. Između 5% i 20% pacijenata s trombozom ima nedijagnosticiranu zloćudnu bolest koja se često pronađe unutar godine dana od pojave venske tromboze. Zloćudna bolesti može dovesti do smanjene pokretljivosti pacijenta, a uz to i sama prisutnost tumora potiče nastanak tromba, radi brojnih mikročestica koje su pune tkivnog čimbenika koji je osnova trombogeneze. Veliki zloćudni proces može komprimirati vene te tako doprinijeti stazi krvotoka. Adenokarcinomi povećavaju rizik od tromboze čak 3 puta više od ostalih karcinoma, posebice karcinom gušterače s godišnjim rizikom većim od 10%. Lijekovi koji se koriste u terapiji zloćudnih bolesti također pridonose trombogenezi te kemoterapija u usporedbi s drugim oblicima liječenja dvostruko povećava rizik od tromboze. Ističe se snažna povezanost između terapije

talidomidom i duboke venske tromboze u pacijenata koji se liječe od multiplog mijeloma (7,14,21,22).

Među stečenim rizičnim čimbenicima u novije vrijeme se spominju trajno povišeni D-dimeri i ateroskleroza. Opisana je i snažna povezanost između nedavnih infekcija dišnih putova i venske tromboembolije u smislu povećanog rizika od duboke venske tromboze kroz mjesec dana nakon infekcije te plućne embolije kroz tri mjeseca nakon infekcije, s tim da je za oba stanja povećan rizik i do godinu dana od infekcije (3).

Važni rizični čimbenici su i već preboljela venska tromboza te plućna embolija (16). Vrlo je značajno odrediti je li tromboza nastala idiopatski (bez jasnog uzročnog čimbenika) ili je uzrok poznat. Ukoliko u pacijenta nije prisutno zloćudno oboljenje, idiopatska tromboza predstavlja snažan pretkazujući čimbenik ponovne venske tromboembolije. Incidencija venske tromboembolije bez jasnog provocirajućeg čimbenika iznosi između 25% i 50%. Takve osobe imaju visok rizik od ponovnog pojavljivanja venske tromboembolije i za njih se preporučuje testiranje na trombofilije, a imaju veliku korist od dugotrajne, ponekad i doživotne antikoagulantne terapije (17,18,23). Kao najčešći prirođeni čimbenici rizika spominju se: poremećaji zgrušavanja krvi, nasljedna trombofilija, genetska predispozicija u obliku poremećaja antikoagulacijskog sustava (Antitrombin III, deficit C i S-proteina) ili mutacija faktora II i V te hiperhomocisteinemije koje se manifestiraju prokolagulantnim stanjem (8,16,17). Učinak rizičnih čimbenika na nastanak venske tromboze varira od dvadeseterostrukog, primjerice pri manjku trombina, do jednostruko povećanog rizika, primjerice u jednonukleotidnih polimorfizama. Faktor V Leiden mutacija događa se u 5% osoba bijele rase, a sedmerostruko povećava rizik za trombozu (7). Bez obzira na to što su otkriveni mnogi čimbenici nastanka venske tromboze, još uvijek nije sasvim jasno zašto mnogi ljudi imaju nekoliko rizičnih čimbenika, a nikad ne razviju trombozu, kao i to da u mnogih pacijenata s venskom tromboembolijom nije moguće odrediti provocirajući čimbenik (18).

1.1.3. Simptomi i znaci duboke venske tromboze

Duboka venska tromboza može biti prisutna bez ikakvih simptoma, no ipak su često prisutni nespecifični simptomi kao bol i nelagoda u nozi ili osjećaj povećane topline uda. Tipični simptomi duboke venske tromboze su bol, osjetljivost, otok te plavkasta ili crvenkasta boja uda koji se često ne pojavljuju u pacijenata s dubokom venskom trombozom donjih udova. Dorzifleksijom stopala s opruženim koljenom može se izazvati nelagoda u potkoljenici, što se naziva Homanovim znakom. Pripada klasičnim znakovima duboke venske tromboze, no nema dovoljnu osjetljivost i specifičnost da bi njegova prisutnost označavala da uistinu postoji duboka venska tromboza. 20–30% bolesnika s tipičnim kliničkim simptomima ima duboku vensku trombozu te je više od dvije trećine slučajeva duboke venske tromboze „klinički tiho“.

Istu simptomatologiju pronalazimo i u pacijenata koji imaju apsces, hematoma mišića potkoljenice, ozljedu zglobova i/ili mišića, rupturiranu potkoljeničnu (Bakerovu) cistu, kronične bolesti zglobova itd.

U trudnoći i u akutnoj masivnoj venskoj trombozi najčešće je trombozom zahvaćena lijeva noga, za što bi mogao biti odgovoran i pritisak desne ilijačne arterije na lijevu ilijačnu venu što se naziva May-Thurnerovim sindromom.

Ako se duboka venska tromboza pojavljuje u trbušnoj šupljini ili venama mozga, tada se može manifestirati kao bol u truhu ili glavobolja koja ne prestaje. Simptomi plućne embolije su zadihanost, bol u prsištu, palpitacije ili iznenadni gubitak svijesti (3,9,10,19,24).

U najtežem obliku akutne duboke venske tromboze, sindromu ishemijske venske tromboze, dolazi do nastanka enormnog edema koji dovodi do prekida venske drenaže uda, a izlazak tekućine iz krvotoka u okolno tkivo može biti toliko opsežan da uzrokuje hipovolemijski šok. Manifestira se kao phlegmasia alba dolens, phlegmasia cerulea dolens i venska gangrena.

Phlegmasia alba dolens („mliječna bolna noga“) je prijelazna faza u kojoj postoje pulsacije perifernih arterija, ali noga je blijeda i hladna radi edema i kompresije krvnih žila u koži i potkožnom tkivu. Trombozom su zahvaćene su glavne vene uda, a kolaterale su pošteđene.

Phlegmasia cerulea dolens je stanje u kojem je tromboza proširena i na kolateralne vene, a ima klasični trijas simptoma cijanoze uda, boli i edema. Dolazi do masivne sekvestracije tekućine u okolno tkivo i do jačeg edema, a karakteristično je napredovanje od distalnog prema proksimalnom dijelu ekstremiteta.

Venska gangrena je neizlječivo stanje u kojem tlak u tkivu raste iznad kritičnog tlaka zatvaranja arteriola (2.7-4.0 kPa), što dovodi do nastajanja tamnoplavih do crnih bula na stopalu i potkoljenici koje su ispunjene sukrvicom (1,3).

U pacijenata za koje se sumnja na duboku vensku trombozu ili je ista potvrđena, a pokazuju simptome poput boli u prsištu, suhog kašlja, dispneje, tahikardije ili sinkope, mora se posumnjati na plućnu emboliju u čijoj se dijagnostici koristi EKG, ultrazvuk i CT angiografija (10).

1.1.4. Dijagnostika duboke venske tromboze

1.1.4.1. Dijagnostički algoritam

Obrada pacijenata za koje se sumnja da imaju duboku vensku trombozu je otežana radi nespecifične simptomatologije, koja često na hitnim prijemima dovodi liječnike u dilemu hoće li takvog pacijenta uputiti na hitnu ultrazvučnu pretragu, odmah primijeniti terapiju za duboku vensku trombozu dok pacijent čeka dijagnostiku ili otpustiti pacijenta. Takva dilema često rezultira slučajevima da liječnici na hitnim prijemima pretjerano upućuju pacijente na slikovne dijagnostičke pretrage, poglavito na ultrazvučnu dijagnostiku.

U Sjedinjenim Američkim Državama oko 1 milijun pacijenata godišnje obavi ultrazvučni pregled radi sumnje na duboku vensku trombozu. Od ukupnog broja pregleda, samo njih 12% do 25% ima pozitivan nalaz. Veliki broj negativnih nalaza predstavlja povećane troškove kao i opterećenje osoblja koje obavlja pretrage. Kako bi se smanjio broj negativnih nalaza razvijeni su klinički modeli procjene te određivanje razine D-dimera. Na hitnim prijemima u otežanim uvjetima rada bez nadgledanja mogući su propusti u kliničkoj procjeni, a D-dimeri nisu dovoljno specifični u određivanju ispravnog dijagnostičkog smjera (25-28).

Ultrazvučni pregled nije uvijek dostupan te je upitna i sama potreba za hitnoćom ultrazvučnog pregleda. Tri istraživanja predlažu da se na hitnim prijemima uz primjenu Wellsove kliničke procjene sa ili bez određivanja razine D-dimera u krvi, pacijentima u kojih se sumnja na duboku vensku trombozu primijeni profilaktična doza heparina kako bi se u pacijenata koji imaju srednji ili visok rizik od venske tromboembolije sa sigurnošću odgodio ultrazvučni pregled te tako postiglo smanjenje opterećenja osoblja izvan redovitog radnog vremena (27-29).

Iako su na prvom mjestu pri obradi svakog pacijenta, anamneza i klinički pregled ne smatraju se pouzdanim načinima za postavljanje dijagnoze duboke venske tromboze, no ukoliko se uz anamnezi pacijenta pronalaze rizični čimbenici za duboku vensku trombozu (trauma, operacija, nepokretnost, dugotrajno putovanje, hormonska terapija, trudnoća itd.), uz odgovarajući klinički pregled i uporabu standardiziranog kliničkog modela poput Wellsove ljestvice, moguće je postavljanje radne dijagnoze duboke venske tromboze i usmjeravanje pacijenta prema odgovarajućoj daljnjoj dijagnostici. Kao temeljna smjernica dijagnostike ovog stanja prihvaćen je pristup utemeljen na dokazima koji koristi klinički model koji je standardizirao klinički pristup procjenom rizičnih čimbenika, znakova i simptoma, a najviše se koristi model Wellsa i suradnika koji je prema kliničkoj slici i rizičnim faktorima u prvoj verziji razvrstavao pacijente na skupine niske, srednje i visoke vjerojatnosti postojanja duboke venske tromboze. Skupina s visokom vjerojatnosti ima rizik za duboku vensku trombozu od 85%, skupina sa srednjom vjerojatnosti ima rizik od 33%, a skupina s niskom vjerojatnosti ima rizik od 5%. Wells i suradnici su novijim istraživanjem modernizirali dijagnostički model podjelom pacijenata prema riziku u dvije skupine (Tablica 1). Jedan od ciljeva stvaranja modela procjene rizičnih čimbenika je olakšavanje odlučivanja liječnicima koji primaju pacijente u kojih se sumnja na duboku vensku trombozu o potrebi daljnje slikovne dijagnostike kako bi se smanjilo nepotrebno upućivanje pacijenata na ultrazvuk, koje uzrokuje dodatno nepotrebno opterećenje osoblja i nepotrebne financijske troškove (3,10,27,30).

Wellsova ljestvica i slični modeli kliničke procjene korisni su samo za izvanbolničke pacijente za koje se sumnja na duboku vensku trombozu. Hospitalizirani pacijenti sami po sebi spadaju u skupinu pacijenata za koje je vjerojatnost duboke venske tromboze visoka te takvim pacijentima nije potrebno određivati razinu D-dimera već ih uputiti na ultrazvučnu pretragu (10).

Tablica 1. Wellsova ljestvica. Procjena vjerojatnosti duboke venske tromboze na temelju kliničkih čimbenika*(30).

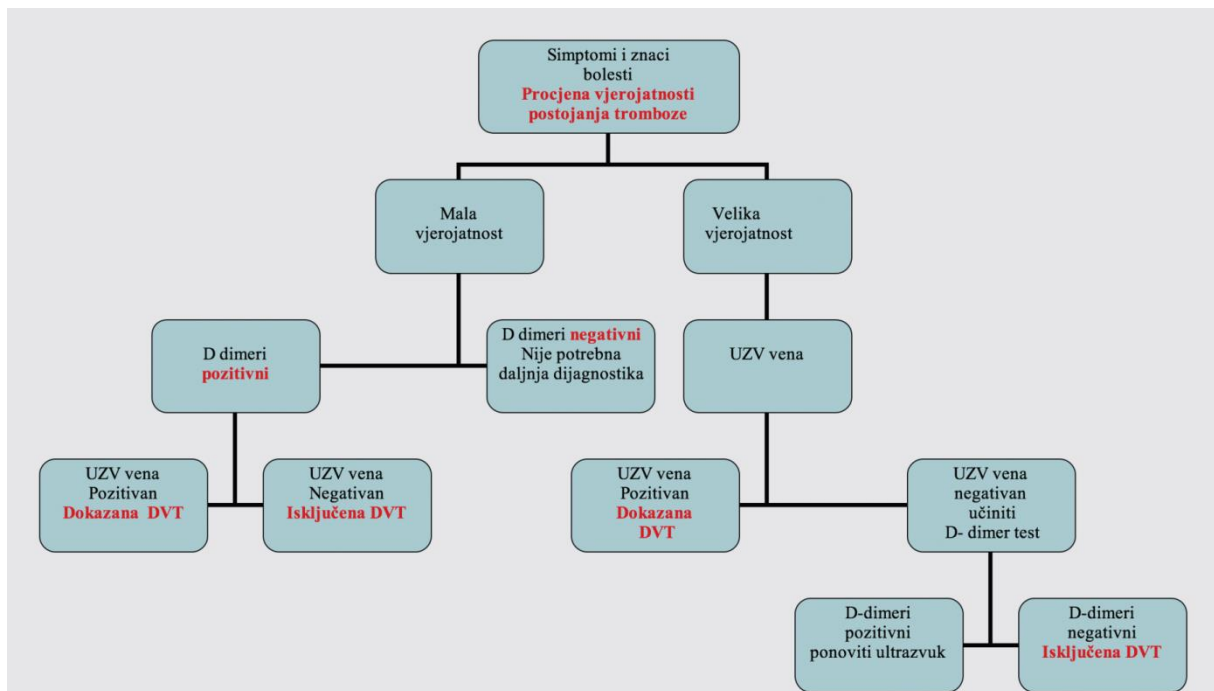
Klinički čimbenik	Broj bodova
Aktivna zloćudna bolest (liječenje tijekom proteklih 6 mjeseci ili palijativa)	1
Paraliza, pareza ili imobilizacija noge(npr. sadrenim zavojem)	1
Vežanost za krevet koja traje dulje od 3 dana ili veći kirurški zahvat u posljednjih 12 tjedana	1
Lokalizirana bolna osjetljivost duž vena dubokog venskog sustava	1
Otok cijele noge	1
Otok potkoljenice koji je >3 cm od asimptomatske noge (mjeri se 10 cm ispod tuberositas tibiae)	1
Tjestasti edem (značajnije izražen u simptomatskoj nozi)	1
Prisustvo kolateralnih površinskih vena koje nisu varikozne	1
Ranije zabilježena duboka venska tromboza	1
Druga dijagnoza je podjednako moguća ili vjerojatnija nego duboka venska tromboza (Bakerova cista, celulitis, tromboflebitis površinskih vena, uvećanje preponskih limfnih čvorova, vanjska kompresija, ozljeda mišića)	-2

* Ako je broj bodova ≥ 2 vjerojatnost postojanja duboke venske tromboze je visoka, a ako je broj bodova < 2 vjerojatnost postojanja duboke venske tromboze je niska.

Za svakoga pacijenta za kojega se sumnja na duboku vensku trombozu bi primarno trebala biti izvršena klinička procjena rizika prema standardiziranom modelu. U pacijenata koji pokazuju simptome u objema nogama, promatra se ona noga u kojoj su simptomi jače izraženi. Ako kliničkom procjenom duboka venska tromboza nije vjerojatna (Wellsov skor je < 2), određuje se razina D-dimera u krvi. Ukoliko su D-dimeri negativni, duboka venska tromboza može se sa sigurnošću isključiti i pacijent može biti otpušten bez dodatnih pretraga. U takvih pacijenata je suvišno koristiti ultrazvuk, ukoliko je nalaz D-dimera pravovremeno dostupan. Ako su D-dimeri povišeni, indiciran je ultrazvuk vena. Vrijednost D-dimera je ograničeno upotrebljiva u dijagnostici ovog stanja u hospitaliziranih pacijenata, kirurških pacijenata, trudnica i dr. budući da su takvih pacijenata razine D-dimera mogu biti povišene nevezano za duboku vensku trombozu. Negativan ultrazvučni nalaz isključuje dijagnozu duboke venske tromboze. Dijagnoza duboke venske tromboze se može postaviti ukoliko je ultrazvučni nalaz pozitivan. Smjernice Američkog hematološkog društva iz 2018. godine

preporučuju da se pozitivan test D-dimera nikad ne koristi sam kao potvrdni test za duboku vensku trombozu te da je nepotrebna dodatna dijagnostika pri negativnom ultrazvučnom nalazu natkoljenice ili cijele noge u pacijenata koji su kliničkim modelom procjene rizika svrstani u skupinu u kojoj je mala vjerojatnost duboke venske tromboze ($\leq 10\%$).

Ako klinička procjena utvrdi vjerojatnost duboke venske tromboze (Wellsov skor je ≥ 2), indiciran je venski ultrazvuk. Ukoliko je pozitivan, potvrđuje se duboka venska tromboza te slijedi terapija. Ukoliko je negativan, potrebno je odrediti D-dimere. Ako su D-dimeri negativni, dijagnoza duboke venske tromboze može se isključiti, a ukoliko su pozitivni, potrebne su dodatne pretrage. Potrebno je ponoviti ultrazvuk nakon šest do osam dana (3,30-32).



Slika 1. Dijagnostički algoritam pri sumnji na duboku vensku trombozu donjih ekstremiteta. Preuzeto iz (16). Ovaj algoritam ne vrijedi u trudnoći jer su tada D-dimeri lažno povišeni.

Büller i suradnici (33) proveli su prospektivno istraživanje u koje su uvrstili 1028 pacijenata u 300 ordinacija primarne zdravstvene zaštite u Nizozemskoj, u kojoj je zdravstveni sustav organiziran tako da pacijenti sa sumnjom na duboku vensku trombozu

prolaze ultrazvučnu dijagnostiku u tim ordinacijama, za razliku od Hrvatske u kojoj se ona odvija na sekundarnoj razini. Oni su zaključili da Wellsov model kliničke procjene nije dovoljno točan za primarnu zdravstvenu zaštitu budući da je prema njihovom istraživanju prevalencija duboke venske tromboze iznosila 2.9% u pacijenata za koje je prema tom modelu izračunata vrlo mala vjerojatnost duboke venske tromboze, za razliku od 0.9% koje su u svom istraživanju za tu skupinu objavili Wells i suradnici. Büller i suradnici su u kliničkom modelu procjene rizika zamijenili stavku „druga dijagnoza moguća ili vjerojatnija“ sa „odsutnost traume donjeg ekstremiteta“ te su među pacijentima koji su prema tom modelu svrstani u nisku vjerojatnost duboke venske tromboze dobili prevalenciju duboke venske tromboze od 0.7%.

Duboka venska tromboza u abdomenu ili moždanim krvnim žilama provjerava se kompjuteriziranom tomografijom (CT). Plućna embolija se dijagnosticira CT plućnim angiogramom ili ventilacijsko-perfuzijskom scintigrafijom. Potrebno je u određenim slučajevima tragati za uzrokom tromboze poput primjerice karcinoma, što zahtijeva i dodatne pretrage (2).

1.1.4.2. D-dimeri

D-dimeri su raspadni produkti fibrina koji nastaju odmah nakon što plazmin razgradi fibrinski ugrušak. Oni odražavaju sveukupnu aktivaciju sustava zgrušavanja krvi i fibrinolize te predstavljaju najznačajniji biomarker za početnu dijagnostiku pri sumnji na vensku tromboemboliju. Kombinacijom kliničke procjene i određivanja D-dimera u krvnoj plazmi venska tromboembolija može biti isključena u više od 25% pacijenata čiji simptomi pobuđuju sumnju na to stanje, što isključuje i potrebu za daljnjim pretragama. Ova kombinacija učinkovita je i u pacijenata u kojih se sumnja na ponovnu duboku vensku trombozu, posebice u onih koji su kliničkom procjenom uvršteni u skupinu niskog rizika.

Razine D-dimera mogu se odrediti na tri načina:

- 1) ELISA – enzimsko vezani imunoapsorbirajući esej;
- 2) metodom lateks aglutinacije i
- 3) simpliRED test aglutinacije eritrocita u punoj krvi.

ELISA ima nadmoć nad ostalim testovima D-dimera što se tiče osjetljivosti i omjera vjerojatnosti negativnog rezultata. Laboratorijski testovi D-dimera imaju visoku osjetljivost koja ide od 94% do 96%, no nisku specifičnost (42–52%) u dokazivanju venske tromboembolije. Negativna prediktivna vrijednost u pacijenata s negativnim testom D-dimera iznosi 99.1%, stoga se sa sigurnošću mogu isključiti duboka venska tromboza i plućna embolija. Pouzdanost testa D-dimera opada sa životnom dobi, a D-dimeri su povišeni i u upali, sepsi, traumi, zloćudnoj bolesti, kroničnom bubrežnom zatajenju, nakon nedavnog operacijskog zahvata, u ozbiljnih opeklini i u trudnoći. Lažno negativni nalazi D-dimera su zamijećeni nakon primjene heparina te se stoga preporučuje njihovo određivanje prije primjene tog lijeka. Lažno negativni nalazi se dobiju i pri kasnom javljanju liječniku (simptomi traju duže od dva tjedna) ili ukoliko su prisutni mali trombi u potkoljenici. Preporučuje se pomicanje granice normalne razine D-dimera ovisno o dobi kako bi se izbjegla velika količina lažno pozitivnih nalaza te posljedično nepotrebno upućivanje pacijenata na ultrazvučnu pretragu (3,10,12).

Büller i suradnici su u prethodno spomenutom prospektivnom istraživanju osim drugačijeg kliničkog modela procjene rizika upotrijebili i brzi esej test D-dimera (Clearview Simplify D-dimer esej, Inverness Medical, Bedford, Velika Britanija) koji omogućuje liječnicima dostupnost testa izvan laboratorija u bilo koje vrijeme koristeći uzorak kapilarne krvi iz prsta uz dobivanje rezultata u vrlo kratkom vremenu (prosječno 15 minuta). Ovakvi testovi (tzv. point-of-care testovi) su dobro prihvaćeni od strane liječnika, a pokazuju negativnu prediktivnu vrijednost veću od 98%, dok osjetljivost varira od 0.91 do 0.99, ovisno o različitim proizvođačima (10,33,34).

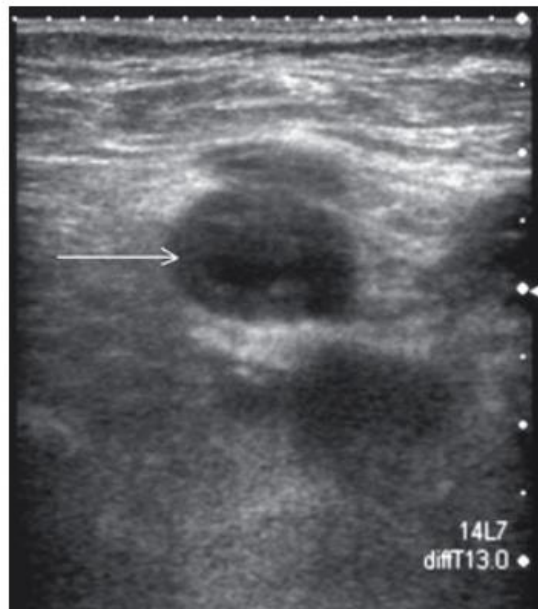1.1.4.3. Ultrazvuk vena

Venski sustav karakteriziran je niskim tlakom i venskim zaliscima koji sprječavaju povratni tok krvi. Njegova hemodinamika prati kontraktilnost srca te promjene abdominalnog tlaka pri respiraciji. Venski ultrazvuk je metoda izbora u pacijenata koji su kliničkom procjenom svrstani u skupinu u kojoj postoji vjerojatnost za duboku vensku trombozu. Obilježja ultrazvuka su neinvazivnost, sigurnost, dostupnost i relativna jeftinoća. Prednost ultrazvuka je i u mogućnosti jednostavnog ponavljanja pretrage ukoliko za time postoji potreba. Osnovne tehnike ultrazvuka vena koje se koriste su: kompresijski ultrazvuk (samo B-mod prikaz), dupleks ultrazvuk (B-mod prikaz i doplerska spektralna analiza) te obojeni dopler. Za pregled perifernih vena koristi se linearna sonda frekvencije od 5 do 7,5 MHz ili 5 do 10 MHz, a vene se pregledavaju sa sondom postavljenom uzdužno (longitudinalno) ili poprečno (transverzalno) u odnosu na smjer vene. Pri izvođenju kompresije važno je da je sonda smještena transverzalno u odnosu na venu kako bi se dobio bolji prikaz. Obojeni i *power* dupleks-dopler prikazuju protok u lumenu krvne žile koji je kodiran bojom uz analizu doplerskih spektara nakon spektralne frekvencijske analize. Kodiranje protoka u krvnim žilama bojom omogućuje detekciju protoka i određivanje smjera protoka bez analize spektara i mjerenja te predstavlja kvalitativni (opisni) oblik informacija, dok se kvantitativni podaci dobivaju analizom doplerskih spektara nakon frekvencijske analize koja se dobiva mjerenjem brzina i analizom oblika spektara koji se dobivaju pulsirajućim doplerom na mjestu patološke promjene u krvnoj žili. Obilježja venskih spektara su niske amplitude, kontinuiranost te respiracijska fazičnost.

Najučinkovitijim oblikom ultrazvučnog pregleda vena u dijagnostici akutne duboke venske tromboze smatra se pregled cijelog uda odjednom i to metodom kompletnog dupleks ultrazvuka (eng. complete duplex ultrasound, CDUS). Točnost obojenog dupleks-doplera u dijagnostici duboke venske tromboze vena natkoljenice je oko 99%, a u venama potkoljenice pri pravilnoj tehničkoj izvedbi više od 80%. Ova metoda podrazumijeva kompresiju dubokih vena u razmacima od 2 cm počevši od preponskog ligamenta (medijalno od zajedničke bedrene arterije) prema gležnju. Prati se bedrena vena u natkoljenici sve do razine kanala aduktora. Laganim pritiskom ruke ispitivača na distalni lateralni dio natkoljenice može se olakšati kompresija distalne bedrene vene u kanalu aduktora. Slijedi pregled potkoljenične vene u poplitealnoj udubini sve do njenog račišta na tri vene, nastavljajući se na stražnju tibijalnu venu i peronealne vene u potkoljenici. Izvodi se doplerska spektralna analiza desne i

lijeve zajedničke bedrene vene kako bi se procijenila simetričnost protoka, spektralna analiza potkoljencične vene te obojeni dopler. Regije u kojima se pojavljuju simptomi treba detaljno pregledati kako bi se isključila stanja koja simptomatologijom nalikuju na duboku vensku trombozu: Bakerova cista, površinski ili intramuskularni hematomi, uvećani limfni čvorovi, femoralna aneurizma, tromboflebitis površinskih vena te apsces.

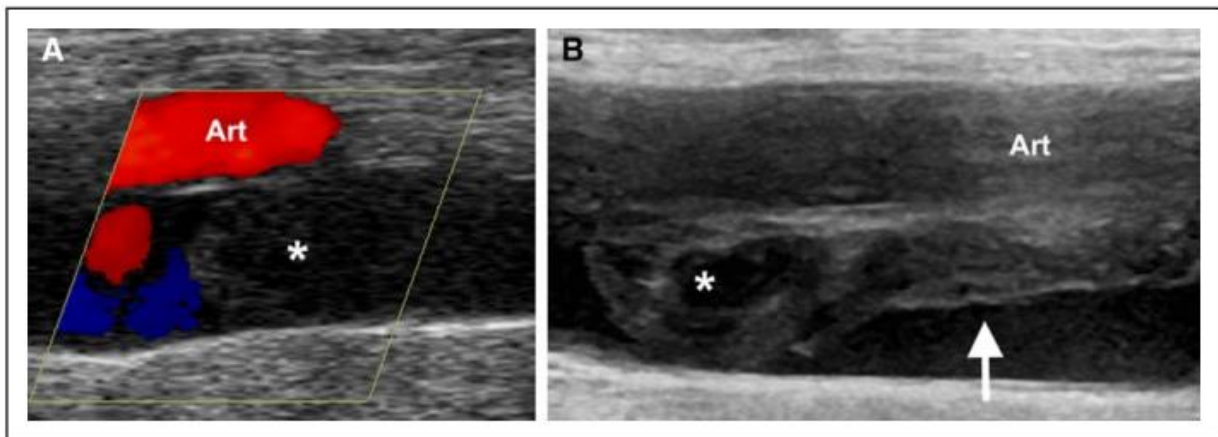
Ukoliko se proksimalna vena ne može komprimirati sondom, potvrđuje se duboka venska tromboza (Slika 2). Tromboza se može okarakterizirati kao fokalna ili difuzna te jednostrana ili obostrana. Vena zahvaćena trombozom može biti distendirana, a žarišna distenzija znak je akutnog stanja. Takav tromb je na ultrazvuku vrlo hipohogen, homogen (Slika 3A), a može flotirati i biti djelomično kompresibilan. Akutna duboka venska tromboza je često popraćena jakim edemom mekih tkiva koji se može prikazati u B-modu. Ukoliko se vena uredno komprimira, proksimalna duboka venska tromboza može se s pouzdanošću isključiti. Djelomično kompresibilna vena upućuje na parcijalnu duboku vensku trombozu. Ova metoda manje je pouzdana za pregled vena potkoljenice i adekvatan pregled istih je teži za izvedbu. Kronična duboka venska tromboza rezultira smanjenjem promjera vene, a kronični tromb je hiperehogen, heterogen, nekompresibilan, čvrsto srastao uz stijenku vene koja može biti lokalno ili difuzno zadebljana (Slika 3B). U akutnoj fazi uspješnost trombolitičke terapije iznosi oko 90%, a u kroničnoj fazi manje od 15%.



Slika 2. *Ultrazvučni prikaz duboke venske tromboze (B-mod). Transverzalni prikaz bedrene vene s primjenom kompresije. Prikazana je proširena bedrena vena u kojoj je tromb koji je*

gotovo potpuno okludira (bijela strelica). Bedrena vena je smještena dublje od bedrene arterije koja je ovdje komprimirana što upućuje na primjerenu primjenu kompresije.

Preuzeto iz (35).



Slika 3. Akutna duboka venska tromboza napreduje u subakutni tromb. Longitudinalni prikaz bedrene vene u razmaku od 5 tjedana. A) Akutna okluzivna duboka venska tromboza. Obojenim doplerom se prikazuje hipoehogeni homogeni trombotski materijal koji proširuje venu ispod arterije (označeno zvjezdicom). U veni nema protoka. B) Nakon 5 tjedana, tvorba ima drugačiju strukturu. Proksimalno smješten tromb (označen strelicom) još uvijek čini venu proširenom, dok se dio tromba smješten kaudalno povukao (retrahirao) (bijela strelica). Drugačijeg je izgleda od akutnog tromba i ne izgleda kao ožiljkavanje. Da ne postoji prvi prikaz akutne duboke venske tromboze, bilo bi teško procijeniti starost proksimalnog dijela tromba te bi se mogao greškom objasniti kao ponovno nastala akutna duboka venska tromboza.

Preuzeto iz (31).

Kad se analiziraju vene potkoljenice, pritiskom sonde distalno od vene koja se promatra, bolus krvi se ubrzano pokrene u smjeru srca, tj. promatrane vene. Pri doplerskoj spektralnoj analizi takvo povećanje protoka se prikazuje kao kratki šiljak na normalnom venskom spektru koji je položen uz bazalnu liniju, a daje i čujan odgovor preko zvučnika ultrazvučnog aparata. Navedeno predstavlja važan ultrazvučni test kojim se može pouzdano isključiti prisutnost tromba između mjesta pritiska sondom i promatrane vene. Ukoliko ne

dolazi do pojačanja protoka izvjesna je djelomična opstrukcija vene. Periferne vene su često kolabirane i potrebno ih je analizirati u stojećem položaju uz prethodno navedene metode kompresije i povećanja protoka, a stojeći položaj je potreban i za pregled površinskih vena (3,9,31,35-37).

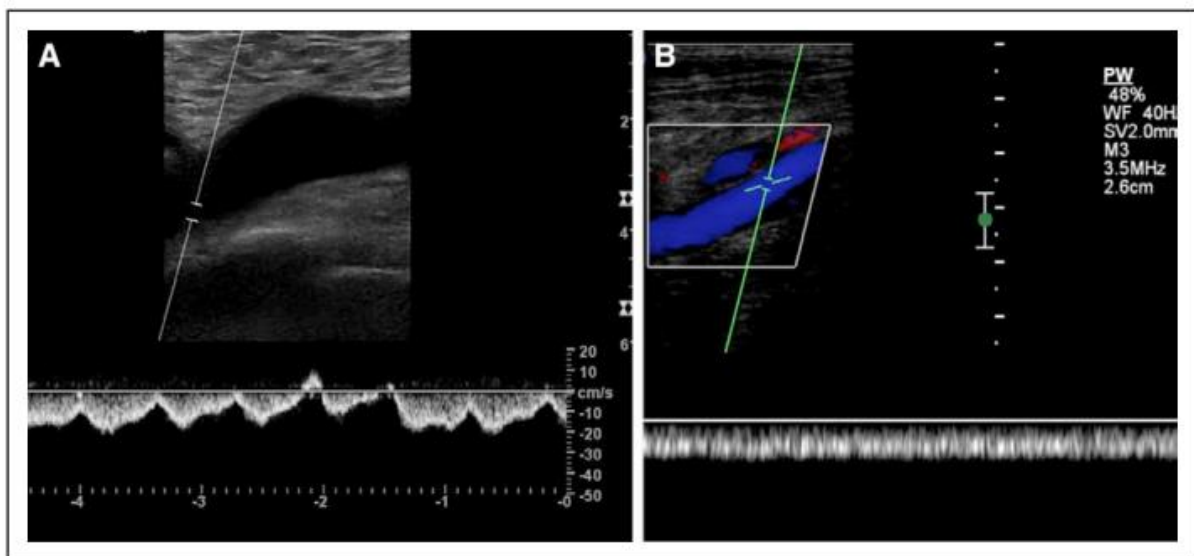
Valsalvin manevar predstavlja izvođenje prisilnog izdisaja sa zatvorenim glotisom. Rezultira povišenim intratorakalnim tlakom uz posljedično povišenje intraabdominalnog tlaka te prolazno smanjenje perifernog venskog protoka, radi čega je koristan i u ultrazvučnom pregledu vena. Naime, prestankom Valsalvinog manevra dolazi do povećanja protoka te se primjerice zajednička bedrena vena proširi između 50% i 100% u odnosu na promjer za vrijeme mirovanja. Djelomična tromboza se detektira kad je proširenje manje, a pri potpunoj opstrukciji vene nema nikakvog odgovora nakon Valsalvinog manevra niti respiracijske fazičnosti. Abnormalan odgovor nije patognomoničan za duboku vensku trombozu već se smanjeno proširenje lumena vene može pojaviti i kada su prisutne tvorbe koje pritišću vene zdjelice poput tumora, hematoma, limfokela ili ascitesa, a u diferencijaciji pomaže normalna stlačivost vena u takvim stanjima u usporedbi s trombozom. U dekompenzaciji srca periferne vene također imaju slabiji odgovor na varijacije u intraabdominalnom tlaku. Desnostrano srčano zatajenje mijenja izgled kontinuiranog venskog spektra radi retrogradnog prijenosa srčanih pulsacija do dubinskih vena donjih udova, što se u normalnim uvjetima vidi samo u donjoj šupljoj veni (9,38).

Osjetljivost B-mod ultrazvuka s primjenom kompresije sa i bez dupleks prikaza iznosi 95%, a specifičnost 96% za dijagnozu simptomatske proksimalne duboke venske tromboze. Stoga se sa sigurnošću može od antikoagulantne terapije poštediti pacijente koji imaju uredan ultrazvučni nalaz proksimalnih vena. Osjetljivost ultrazvuka za duboku vensku trombozu u venama potkoljenice je samo 73%. Unatoč tome, manje od 20% simptomatske duboke venske tromboze se događa u distalnim venama i takvi trombi su vrlo rijetko povezani s plućnom embolijom, osim u slučajevima kada narastu sve do proksimalnih vena, što se uglavnom događa unutar tjedan dana od nastanka simptoma, radi čega je potrebno ponoviti pretragu serijske kompresije ultrazvukom nakon pet do sedam dana nakon negativnog nalaza kako bi se sa sigurnošću isključila duboka venska tromboza, ukoliko nije uključena antikoagulantna terapija.

Kompresiju je otežano ili nemoguće izvršiti u pacijenata koji su pretili, ukoliko postoje izraženi edemi područja koje treba pregledati, pri izraženoj bolnosti toga područja te

ukoliko su prisutna imobilizacijska sredstva koja onemogućavaju pristup području od interesa. Kombinacija dupleks ultrazvuka i obojenog doplera se češće koristi za pregled vena potkoljenice te ilijačnih vena.

Obilježja normalnog venskog protoka u dupleks ultrazvučnoj pretrazi su spontanost, respiracijska fazičnost te povećanje pri pritisku sondom. Fazičnost se provjerava praćenjem usklađenosti s ciklusom disanja te tijekom Valsalvinog manevra. U normalnim uvjetima protok u venama uda se smanjuje pri udisaju, a povećava pri izdisaju. Kriteriji za dijagnosticiranje duboke venske tromboze u dupleks ultrazvučnoj pretrazi su: gubitak fazičnosti koja definira neprekidnost protoka, nestanak odgovora na Valsalvin pokus i posljedičnog povećanja protoka te potpuna odsutnost spektralnih signala i signala obojenog doplera iz lumena vene (Slika 4). Neophodno je postaviti ultrazvuk na detekciju sporih protoka što se postiže promjenom pulsirajuće opetovane frekvencije (eng. velocity scale) na niske vrijednosti od 3 do 6 cm/s.



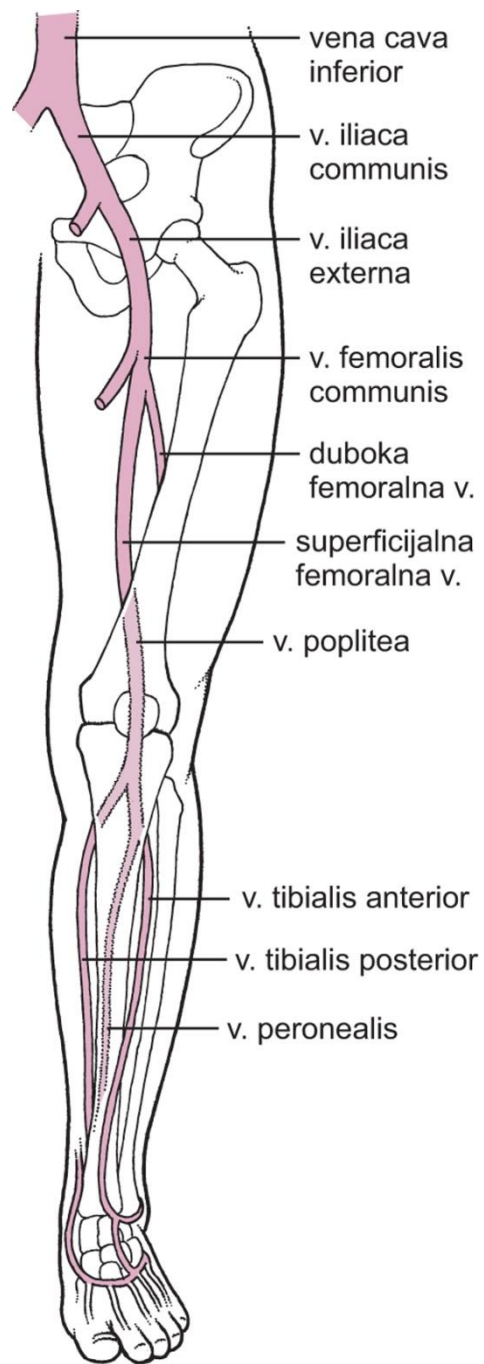
Slika 4. Normalni i abnormalni venski spektar u bedrenoj veni. Longitudinalni spektralni doplerski prikaz zajedničke bedrene vene. A) Normalni venski spektar koji se mijenja s disanjem i srčanim ciklusom, sa smjerom protoka prema srcu (udaljuje se od sonde, ispod bazalne linije). B) Abnormalni venski spektar bez respiracijske fazičnosti, u smjeru srca. Bojom je prikazana vena koja je slobodnog lumena što upućuje na to da je opstrukcija iznad prikazane razine.

Preuzeto iz (31).

Anatomske varijacije vena mogu biti uzrok pogrešaka u dijagnostici te je važno spomenuti da je u više od 20% populacije bedrena vena podvostručena. Podvostručene mogu biti i poplitealne vene, dok se u potkoljenici mogu pronaći i tri vene iste skupine. Takve varijacije se bez poteškoća detektiraju obojenim doplerom koji je veoma koristan i u otkrivanju djelomične tromboze i venskih kolateralala.

Ponavljanje ultrazvučnog pregleda se indicira u pacijenata kojima je prvi ultrazvučni pregled bio negativan, no klinički su svrstani u skupinu u kojoj postoji vjerojatnost duboke venske tromboze, ako imaju simptome ili se simptomi pogoršavaju, a ostali načini slikovne dijagnostike su kontraindicirani ili nedostupni. Ponovljeni pregled se preporučuje i ukoliko je u području koljena prvotno uredan nalaz, kako bi se isključilo napredovanje tromba u distalnim venama prema proksimalnim venama, kao i u situacijama kada nije izvršen kompletni pregled cijelog uda već samo određenih regija. S ponavljanjem ultrazvučnog pregleda se prestaje nakon dva tjedna ili početkom primjene medikamentne terapije. Neopravdano je raditi ultrazvučne pretrage dok je pacijent na primjerenom antikoagulantnoj terapiji, osim ukoliko se razmatra promjena terapije. Preporučuje se ponavljanje ultrazvuka na kraju ili blizu kraja antikoagulantne terapije kako bi se postavile nove terapijske odrednice te radi provjere je li nastalo ožiljkavanje vene (3,9,31,35-37).

Distribucija zahvaćenosti dubokih vena zdjelice i nogu trombozom: distalne vene (vene potkoljenice) 40%, poplitealne vene 16%, bedrena vena 20%, zajednička bedrena vena 20% i ilijačne vene 4% (39).



Slika 5. Duboke vene donjeg ekstremiteta.

Preuzeto iz (24).

1.1.5. Liječenje duboke venske tromboze

U posljednjih deset godina zabilježen je značajan uspjeh u procjeni rizika od duboke venske tromboze, postavljanju dijagnoze te liječenju s direktnim oralnim antikoagulansima te u trombolizi i kateterizaciji. Ipak, još uvijek nije sasvim razjašnjeno koliko bi trebala optimalno trajati primjena antikoagulantne terapije nakon idiopatske venske tromboembolije, koje pacijente bi trebalo usmjeriti na pretrage detekcije trombofilija te kad je korisna kateterska tromboliza.

Osnovni cilj liječenja duboke venske tromboze je prevencija ponovnog stvaranja ugrušaka - antikoagulacija, što se postiže ili kombinacijom heparinskih injekcija s varfarinom ili oralnim antikoagulansima koji se uzimaju svaki dan. Ova terapija ne razgrađuje ugrušak već se on uklanja tjelesnim sustavom antikoagulacije. Direktni oralni antikoagulansi se najviše preporučuju jer su učinkoviti kao varfarin, no sigurniji su i jednostavniji za primjenu. U pacijenata s disfunkcijom bubrega potrebno je smanjiti dozu ili ih izbjevati, a kontraindicirani su u trudnoći.

Novija istraživanja su pokazala da se duboka venska tromboza u pacijenata oboljelih od zloćudnih bolesti može uspješno liječiti direktnim oralnim antikoagulansom edoksabanom, koji se primjenjuje nakon pet dana nakon prestanka početne terapije parenteralnim heparinom ili oralnim rivaroksabanom ako pacijenti ne žele dnevne injekcije niskomolekularnog heparina. Rizik od krvarenja u probavnom sustavu je veći tijekom primjene direktnih antikoagulansa nego kad se pacijentima koji imaju zloćudne bolesti probavnog sustava primjenjuje niskomolekularni heparin.

Pacijentima s opsežnom plućnom embolijom uzdruženom s hipotenzijom ili dubokom venskom trombozom koja istovremeno zahvaća više vena primjenjuje se tromboliza – razgrađivanje ugruška. Odgovarajuća terapija spriječit će napredovanje ugruška i njegovo otkidanje, olakšati akutne simptome te spriječiti fatalne posljedice uz smanjenje rizika za kronične komplikacije poput nastanka venske insuficijencije.

Tijekom kliničke procjene pacijenta te prije rezultata pretraga ne preporučuje se empirijska terapija. U pacijenata koji su hemodinamički nestabilni, a klinička procjena rizika pokazuje visoku vjerojatnost venske tromboembolije, može se razmotriti primjena intravenske trombolitičke terapije. Istoj skupini pacijenata se može primijeniti parenteralna

antikoagulantna terapija ukoliko je potrebno čekanje dijagnostičkih testova koji potvrđuju dijagnozu (2,3,9,12,40).

Većina pacijenata s potvrđenom dubokom venskom trombozom može se liječiti izvan bolnice. Iznimka su slučajevi ishemije ekstremiteta, prisutnost drugih teških bolesti, visoki rizik od krvarenja, invaliditet te procjena da se pacijent neće pridržavati propisane terapije. Izvanbolničko liječenje puno je bolje prihvaćeno i u samih pacijenata, učinkovito je te značajno smanjuje troškove liječenja (41).

Antikoagulantna terapija u izoliranoj dubokoj venskoj trombozi potkoljenice preporučuje se jedino ako pacijent pokazuje simptome, ukoliko postoji rizik za širenje tromba (prijašnje epizode venske tromboembolije ili idiopatska duboka venska tromboza) ili ako se u narednih 14 dana na ponovljenim ultrazvučnim pretragama pokaže širenje tromba. Mnogi trombi u distalnim venama prolaze bez primjene antikoagulantne terapije te se stoga postavlja pitanje je li istu uopće potrebno primjenjivati u distalnoj dubokoj venskoj trombozi budući da je sama terapija rizična za pacijente radi brojnih nuspojava, kao što je godišnji rizik za veliko krvarenje od 1.1%. Ipak, smjernice u kliničkoj praksi preporučuju tri mjeseca antikoagulantne terapije u liječenju distalne duboke venske tromboze, u cilju olakšanja simptoma i smanjenja rizika za posttrombotski sindrom te najvažnije, prevenciju širenja tromba u proksimalne vene (37).

Yamaki i suradnici u svome istraživanju preporučuju da se oralna antikoagulantna terapija primjenjuje najviše 3 mjeseca u izoliranoj trombozi potkoljenične vene, od 3 do 6 mjeseci u izoliranoj trombozi poplitealne vene te 6 mjeseci i dulje u pacijenata sa izoliranom trombozom zajedničke bedrene i bedrene vene te u dubokoj venskoj trombozi prisutnoj na više odsječaka (42).

U slučaju primjene varfarina, važno je da se međunarodni normalizirani omjer (eng. international normalized ratio – INR) održava na ciljnoj vrijednosti koja je obično između 2 i 3, jer svako dugotrajno odmicanje od tih vrijednosti povećava rizik od novih ugrušaka i krvarenja. U dubokoj venskoj trombozi donjih ekstremiteta preporučeno je korištenje specijaliziranih kompresivnih čarapa koje smanjuje i recidive. Potrebno ih je nositi cijeli dan i skidati po noći kroz najmanje dvije godine. Potrebno ih je promijeniti svakih 6 mjeseci s obzirom da gubitak elastičnosti dovodi do gubitka kompresivne funkcije (2,3,37,40).

Sustavnim pregledom i metaanalizom koje su proveli Johnson i suradnici provjerena je sigurnost uskraćivanja antikoagulantne terapije za pacijente kojima je ultrazvučni kompresijski pregled cijele noge bio negativan. Promatrana je incidencija simptomatske venske tromboembolije tijekom tri mjeseca od negativnog ultrazvučnog nalaza. Zbirna analiza u koju je uključeno 4700 pacijenata pokazala je da je zbirna stopa događaja venske tromboembolije 0.57% (37).

Trajanje antikoagulatne terapije nakon prvog nastupa duboke venske tromboze ovisi o uzroku njenog nastanka. Ukoliko je uzrok nastanka poznat, terapija traje tri mjeseca. U drugim slučajevima se procjenom korisnosti i rizika može odlučiti o primjeni antikoagulantne terapije kroz duži period vremena. Svi antikoagulanti povećavaju rizik od krvarenja te produljuju vrijeme krvarenja. Rizik od krvarenja pri antikoagulantnoj terapiji značajno raste sa životnom dobi, oko 50% za svako desetljeće, stoga je u starijih osoba potreban izniman oprez pri propisivanju terapije. U žena u reproduktivnoj dobi koje planiraju trudnoću, važno je uzeti u obzir da svi ovi lijekovi imaju teratogeni učinak (2,14). Apsolutne kontraindikacije za antikoagulantnu terapiju su: krvarenje u središnjem živčanom sustavu, neprekinuto krvarenje u probavnom sustavu, retroperitonealno krvarenje, presadnice u mozgu, teški moždani udar, trauma središnjeg živčanog sustava te značajna trombocitopenija ($<50\ 000/\mu\text{L}$) (3). Po završetku antikoagulantne terapije koja je trajala od tri do šest mjeseci, čak i do 40% pacijenata unutar deset godina doživi ponovnu vensku tromboemboliju, a rizik za to je tri puta veći u pacijenata s idiopatskom venskom tromboembolijom nego u onih koji imaju jasan provocirajući čimbenik (12).

Postoji mogućnost postavljanja filtera u donju šuplju venu za zaustavljnje ugrušaka koji idu prema plućima, a isti se postavlja ako se stvaraju ugrušci unatoč antikoagulantnoj terapiji, ako je ona apsolutno kontraindicirana te ako pacijentu prijete životno ugrožavajuće krvarenje ukoliko se antikoagulantna terapija primijeni. Istraživanja su pokazala kratkoročan učinak filtera na smanjenje broja pacijenata s plućnom embolijom, no bez značajnog učinka na istu. Dugoročno se povećao broj ponovnog pojavljivanja duboke venske tromboze. Filter se mora ukloniti najviše nakon 3 mjeseca od umetanja jer i on sam mehanički ometa protok krvi te može izazvati nastanak novih tromba. Operacija uklanjanja tromba naziva se trombektomija (2,3).

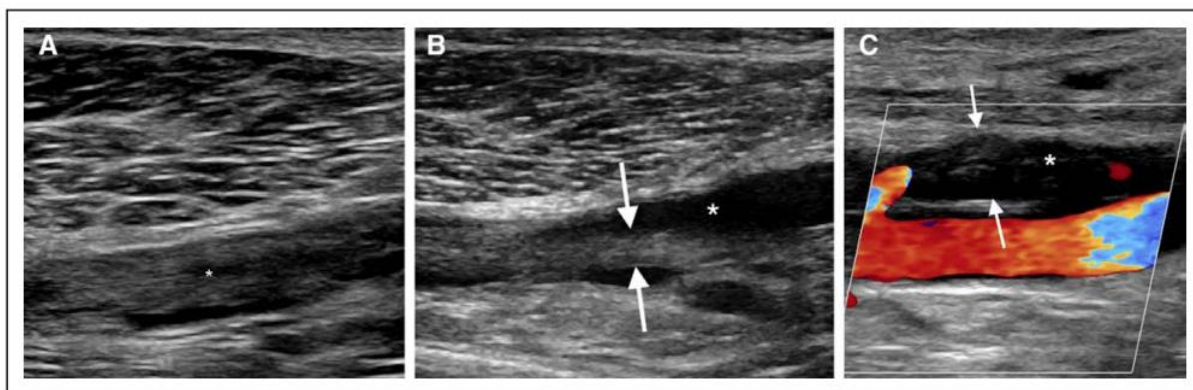
1.1.6. Komplikacije duboke venske tromboze

Duboka venska tromboza u većine ljudi najčešće prolazi bez ponovnih stvaranja ugrušaka. Nakon primjene terapije u trajanju od 6 mjeseci dolazi do potpune rekanalizacije u oko 45% pacijenata. U dvije trećine pacijenata su oštećeni venski zalisci koji postaju insuficijentni. Kronična tromboza i djelomična rekanalizacija uz oštećenje venskih zalistaka rezultira kroničnom insuficijencijom dubinskih vena. U 17 do 50% pacijenata unutar jedne do dvije godine od nastanka duboke venske tromboze dolazi do posttrombotskog sindroma čiji naziv predstavlja simptome i organske promjene koje nastaju na venama i tkivima donjih udova radi povećanog venskog tlaka, ostatne okluzije vena ili oštećenja venskih zalistaka nakon akutne tromboze. Posttrombotski sindrom se manifestira trajnom boli u nozi, edemom, ekcemom, teleangiektazijama, varikoznim kolateralnim venama i hiperpigmentacijom kože. U najtežim slučajevima dolazi do lipodermatoskleroze i ulceracija koje mogu dovesti osobu do trajnog invaliditeta. Pacijenti se žale na bol, težinu, grčeve, svrbež ili trnce u zahvaćenom udu. Uobičajeno se simptomi pogoršavaju u stojećem položaju ili pri hodu, a poboljšavaju u ležećem položaju i odmoru.

Takvo stanje češće je u ljudi koji su imali opsežan ugrušak, u onih kojima nije izvršena tromboliza ili ukoliko su se opetovano stvarali ugrušci u istom udu. Zbog velikog udjela u populaciji te svoje ozbiljnosti i kroničnosti, posttrombotski sindrom predstavlja značajno opterećenje i trošak za zdravstveni sustav.

Ultrazvučna dijagnostika ponovne akutne duboke venske tromboze na mjestu prijašnje tromboze je otežana ukoliko su prisutne posttrombotičke promjene stijenke krvne žile (Slika 6). Liječenje posttrombotskog sindroma je složeno te je stoga bitna prevencija primjenom učinkovite trombopofilakse uz nošenje kompresivnih čarapa koje može pozitivno utjecati na smanjenje incidencije i težine posttrombotskog sindroma.

Duboka venska tromboza u iliofemoralnom sustavu može rezultirati plućnom embolijom. Potkoljениčni mali izolirani trombi ne smatraju se opasnošću ako ne dođe do njihove proksimalne propagacije koja nastaje u 22% slučajeva. Plućna embolija u 3% liječenih pacijenata može rezultirati kroničnom tromboembolijskom plućnom hipertenzijom koja uzrokuje zaduhu pri tjelesnom naporu (2,3,9,10,12,14,43).



Slika 6. *Ultrazvučni prikaz akutne duboke venske tromboze, kronične posttrombotske promjene i rekurentne duboke venske tromboze. Longitudinalni ultrazvučni prikazi lijeve potkoljениčne vene. A) Akutna duboka venska tromboza. U veni je vidljiv heterogeni tromb (označen zvjezdicom). B) Kronična posttrombotska promjena. Pacijent se u narednoj godini obraća liječniku radi otoka ekstremiteta. Intraluminalni materijal je manjih dimenzija i plosnatiji (između dvije strelice). Lumen je djelomično uspostavljen radi povlačenja ugruška (označeno zvjezdicom). C) Rekurentna duboka venska tromboza. Pacijent se u narednoj godini obraća liječniku radi otoka uda. Longitudinalni obojeni dopler prikaz pokazuje defekt punjenja intraluminalno bez protoka u veni (označeno zvjezdicom). Novi akutni tromb distendira venu (između dvije strelice). Promjene u dimenzijama uz nepostojanje protoka predstavljaju nove promjene koje su tipične za akutnu duboku vensku trombozu nastalu na mjestu prethodnog ožiljka.*

Preuzeto iz (31).

1.1.7. Prevencija duboke venske tromboze

Budući da je nepokretnost jedan od najvažnijih rizičnih čimbenika za duboku vensku trombozu, važno ju je izbjegavati te se baviti tjelesnom aktivnošću. Pri dugotrajnim putovanjima važno se kretati koliko je god moguće te izbjegavati dehidraciju. Nužno je i održavanje normalne tjelesne mase. Poznato je da određeni lijekovi te potreba za operativnim zahvatom mogu povećati rizik od duboke venske tromboze te je stoga potrebna prevencija heparinom. Ukoliko u obiteljskoj anamnezi postoji duboka venska tromboza ili poremećaji zgrušavanja krvi, važno je da svi liječnici s kojima pacijent dolazi u kontakt imaju podatak o tome. Žene koje su već imale trombozu moraju razmotriti druge kontracepcijske metode osim estrogena i oprezno planirati trudnoću. Potrebno je izbjegavati hormonsku nadomjesnu terapiju. Osobe koje su već imale duboku vensku trombozu trebaju biti educirane o simptomima i znakovima duboke venske tromboze i plućne embolije te žurno potražiti pomoć ukoliko dođe do nastanka istih (2).

Budući da su kirurški pacijenti osobito ugrožena skupina za nastanak duboke venske tromboze te plućne embolije, potrebno je pri svakom većem operativnom zahvatu osim medikamentne postoperativne profilakse postići što ranije ustajanje pacijenta iz kreveta ukoliko je ono moguće. Razvijeni su i uređaji koji vrše periodičnu kompresiju uda imitirajući rad mišićne pumpe u udovima te tako sprječavaju stazu krvi koja je jedan od osnovnih preduvjeta za nastanak tromba (44). Sustavnim pregledom u Cochrane bazi podataka postoje snažni dokazi da je nošenje kompresivnih čarapa postoperativno donijelo do smanjenja rizika od duboke venske tromboze nakon zahvata opće ili ortopedske kirurgije, bez drugih metoda tromboprofilakse ili udruženo s njima. Rezultati su se odnosili primarno na smanjenje nastanka tromba u natkoljenici, koji imaju veći rizik nastanka plućne embolije od tromba u potkoljenici (45).

2. CILJEVI I HIPOTEZE ISTRAŽIVANJA

2.1. Ciljevi istraživanja

Cilj ovog istraživanja je retrospektivno utvrditi broj hitnih ultrazvučnih pretraga vena donjih ekstremiteta kod sumnje na akutnu duboku vensku trombozu koje su provedene u Kliničkom bolničkom centru Split u 2017. i 2018. godini te utvrditi broj pozitivnih (ultrazvučno potvrđena akutna duboka venska tromboza) i negativnih ultrazvučnih nalaza. Nadalje, drugi cilj je utvrditi razinu korelacije razine D-dimera u krvi i rezultata ultrazvučnog nalaza vena donjih ekstremiteta uz usporedbu rezultata s iskustvima iz objavljenih članaka.

Treći cilj je na osnovi dobivenih rezultata procijeniti upućuju li se pacijenti KBC Split za koje se sumnja na duboku vensku trombozu racionalno na hitnu ultrazvučnu pretragu, budući da ista nije metoda prvog izbora u dijagnostičkom algoritmu, a ista je limitirana dostupnim educiranim osobljem i brojem ultrazvučnih uređaja izvan redovitog radnog vremena.

2.2. Hipoteze

- U ukupnom broju hitnih ultrazvuka kod sumnje na duboku vensku trombozu donjih ekstremiteta u KBC Split visoki je udio negativnih nalaza (nema akutne duboke venske tromboze).
- Visoki je udio negativnih ultrazvučnih nalaza donjih ekstremiteta kod ispitanika s povišenom razinom D-dimera u krvnoj plazmi.
- Pacijenti u KBC Split za koje se sumnja na duboku vensku trombozu donjih ekstremiteta se pretjerano upućuju na hitnu ultrazvučnu pretragu.

3. ISPITANICI I METODE

3.1. Ispitanici

Ispitanici su pacijenti kojima je u Kliničkom bolničkom centru Split u 2017. i 2018. godini hitno izvršena pretraga ultrazvuka vena donjih ekstremiteta kod sumnje na duboku vensku trombozu.

Kriteriji uključenja:

1. Pacijenti upućeni na hitnu ultrazvučnu pretragu vena donjih ekstremiteta s Hitnog internog prijema, Hitnog kirurškog prijema i drugih bolničkih odjela na lokalitetima Firule i Križine.

Kriteriji isključenja:

1. Bolnički pacijenti upućeni na kontrolnu ultrazvučnu pretragu nakon ranije ustanovljene duboke venske tromboze
2. Pacijenti u kojih se sumnja na duboku vensku trombozu zdjelčnih vena
3. Pacijenti u kojih radi tehničkih poteškoća nije jasno određen pozitivan ili negativan ultrazvučni nalaz

3.2. Mjesto istraživanja

Istraživanje je provedeno u Kliničkom bolničkom centru Split.

3.3. Organizacija istraživanja

Provedeno je retrospektivno presječno istraživanje. Istraživanje je prema ustroju kvantitativno istraživanje, a po intervenciji i obradi podataka deskriptivnog tipa.

3.4. Opis istraživanja i metode prikupljanja podataka

Izvori podataka su digitalni arhivi Kliničkog zavoda za dijagnostičku i intervencijsku radiologiju (Inforad) za pisane radiološke nalaze ultrazvučnih pretraga vena donjih

ekstremiteta. Izdvojeni su svi pacijenti koji su u 2017. i 2018. godini podvrgnuti hitnoj pretrazi ultrazvuka vena donjih ekstremiteta. Evidentirani i analizirani su dob i spol pacijenata te ishod ultrazvučne pretrage („DA“ ukoliko je ultrazvukom potvrđena akutna duboka venska tromboza i „NE“ ukoliko nije pronađena akutna duboka venska tromboza). Potom su pretraženi digitalni arhivi Odjela za medicinsku laboratorijsku dijagnostiku kako bi se utvrdilo je li istim pacijentima prije upućivanja na ultrazvučnu pretragu određena razina D-dimera u krvi i kolika je njena brojčana vrijednost. Analizirana je korelacija pozitivnog i negativnog ultrazvučnog nalaza sa razinom D-dimera u krvi.

3.5. Statistička analiza

Svi podaci su statistički obrađeni te su prikazani pomoću tablica. U analizi su korištene metode opisne i inferencijalne statistike. Za opis kvalitativnih podataka korišteni su apsolutni brojevi i postoci. Za opis kvantitativnih podataka korišteni su medijan i interkvartilni raspon za podatke koji pokazuju odstupanje od normale. Za usporedbu podataka korišten je χ^2 test za povezanost između spola pacijenta i ultrazvučnog nalaza i Mann-Whitneyev U test za povezanost životne dobi te vrijednosti D-dimera sa ultrazvučnim nalazom. Razina statističke značajnosti bila je postavljena na $p < 0,05$. Cut-off vrijednost D-dimera određena je ROC krivuljom. Statistička analiza podataka provedena je uz pomoć statističkog programa „MedCalc“ za računalno sučelje Windows 10 (MedCalc software, Mariakerk, Belgija; verzija 11.5.1.0).

4. REZULTATI

U KBC Split obavljeno je 1848 ultrazvuka vena donjih ekstremiteta kod sumnje na duboku vensku trombozu u 2017. i 2018. godini.

U Tablici 2 prikazani su prikupljeni podaci o broju hitnih ultrazvuka donjih ekstremiteta kod sumnje na duboku vensku trombozu. Podaci su prikazani prema godini obavljanja pretrage te lokalitetu Kliničkog bolničkog centra Split na kojem je obavljena pretraga (Firule ili Križine).

Tablica 2. Prikaz broja (%) obavljenih hitnih ultrazvuka donjih ekstremiteta kod sumnje na duboku vensku trombozu u odnosu na godinu i lokalitet obavljanja pretrage.

		Broj (%)
Godina	2017	967 (53)
	2018	861 (47)
Lokalitet	Firule	1167 (63)
	Križine	681 (34)

Na lokalitetu Firule obavljeno je za 1,7 puta više ultrazvuka nego na lokalitetu Križine.

U Tablici 3 prikazat će se povezanost nalaza ultrazvuka sa istraživanim varijablama: spolom, životnom dobi i razinom D-dimera u krvi.

Tablica 3. Prikaz povezanosti istraživanih varijabli s nalazom ultrazvuka.

		Nalaz ultrazvuka DVT		p
		Negativan	Pozitivan	
Spol; n(%)	Muško	594 (48)	307 (50)	0,395*
	Žensko	643 (52)	304 (50)	
Životna dob (godine)	Medijan (Q1-Q3; min-maks)	67 (55-77; 5-98)	68 (54-77; 8-95)	<0,001**
D-dimeri	Medijan (Q1-Q3; min-maks)	1,42 (0,76-2,94; 0,17-35,35)	6,11 (2,95-11,5; 0,26-36,6)	<0,001**

* χ^2 test; **Mann-Whitney U test

Od ukupnog broja ispitanika bilo je 901 (49%) muškaraca medijana životne dobi 65 godine (Q1-Q3:53-76 godina; min-maks:1-95 godina) i 947 (51%) žena medijana životne dobi 68 godina (Q1-Q3:53-78 godina; min-maks:10-98). Medijan životne dobi svih ispitanika zajedno iznosi 67 godina (Q1-Q3:53-77; min-maks:1-98).

Od ukupnog broja 1848 ultrazvuka 1237 (67%; 95 % CI:63-71%) bilo je negativnih, a 611 (33%; 95 % CI:30-36%) pozitivnih nalaza što se tiče akutne duboke venske tromboze. Broj pozitivnih ultrazvučnih nalaza je izrazito malen, što ukazuje na potrebu za racionalnijim korištenjem ultrazvuka kod sumnje na duboku vensku trombozu.

Nije dokazana statistički značajna povezanost između spola pacijenta i nalaza ultrazvuka (χ^2 :0,725; p=0,395).

Postoji statistički značajna razlika u životnoj dobi između ispitanika s pozitivnim i negativnim ultrazvučnim nalazom ($Z=3,76$; $p<0,001$), iako ona klinički nije bitna s obzirom na to da je medijan životne dobi ispitanika s pozitivnim nalazom ultrazvuka samo za 1 godinu veći nego medijan onih s negativnim nalazom ultrazvuka.

U skupini ispitanika s pozitivnim nalazom ultrazvuka medijan D-dimera za 4,69 mg/L (3,95%CI: 3,9-5,5 mg/L) je veći nego u skupini ispitanika s negativnim ($Z=18,5$; $p<0,001$). Medijan vrijednost D-dimera u ispitanika s pozitivnim i negativnim ultrazvukom zajedno iznosi 3,85 mg/L (Q1-Q3:0,99-5,57; min-maks:0,17-36,36). Razina D-dimera u krvi je osim s nalazom ultrazvuka statistički značajno povezana sa životnom dobi ispitanika. Spearmanov koeficijent korelacije rho iznosi 0,153 ($p<0,001$). Ova korelacija je pozitivna i slaba, ali je statistički značajna te dokazuje da vrijednost D-dimera nije isključivo vezana s ultrazvučnim nalazom (prisustvom duboke venske tromboze), nego dokazuje da na D-dimere mogu utjecati i drugi parametri, kao primjerice dob u ovom istraživanju. Vrijednosti D-dimera $\leq 0,5$ mg/L smatraju se normalnima, a $>0,5$ mg/L smatraju se povišenima.

U Tablici 4 prikazana je povezanost razine D-dimera u krvi ($\leq 0,5$; $>0,5$ mg/L) s nalazom ultrazvuka.

Tablica 4. Prikaz broja (%) ispitanika prema vrijednosti D-dimera u odnosu na ultrazvučni nalaz.

		UZV nalaz		
		Pozitivan	Negativan	Ukupno
D-dimeri (mg/L)	$>0,5$	433 (99)	694 (88)	1127 (92)
	$\leq 0,5$	5 (1)	90 (12)	95 (8)
	Ukupno	438	784	1222

Potrebno je istaknuti ne samo veliki broj negativnih ultrazvučnih nalaza (784 od ukupnih 1222), već i veliki udio negativnih ultrazvučnih nalaza s povišenom razinom D-dimera u krvi pacijenata (88% svih negativnih ultrazvučnih nalaza).

Valjanost D-dimera u procjeni ultrazvučnog nalaza:

Osjetljivost $433 \cdot 100 / 438 = 99$ (95% CI: 90-108)

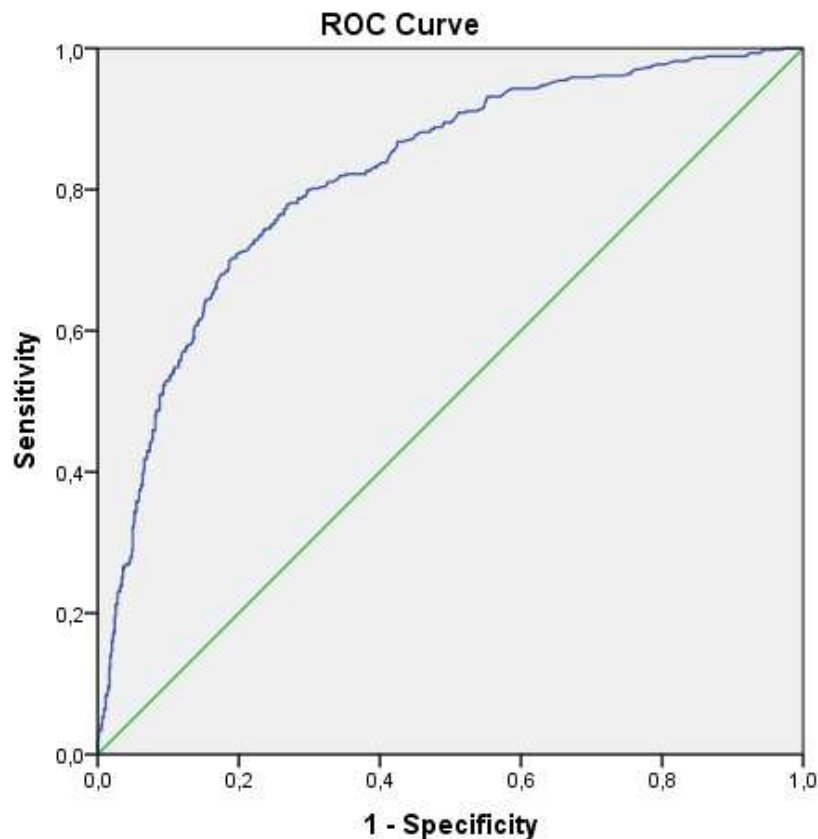
Specifičnost $90 \cdot 100 / 784 = 12$ (95% CI: 9,2-14)

Točnost $(433 + 90) \cdot 100 / 1222 = 43$ (95% CI: 39-47)

Pozitivna prediktivna vrijednost $= 433 \cdot 100 / 1127 = 38$ (95% CI: 35-42)

Negativna prediktivna vrijednost $= 90 \cdot 100 / 95 = 95$ (95% CI: 76-116)

Temeljem analize ROC krivulje (AUC: 0,819; 95% CI: 0,795-0,844; $p < 0,001$) i kriterija podjednake osjetljivosti i specifičnosti određena je cutoff vrijednost D-dimera od 2,9 mg/L (Slika 7 i Tablica 5).



Slika 7. ROC analiza osjetljivosti i specifičnosti D-dimera u postavljanju dijagnoze duboke venske tromboze.

Tablica 5. Prikaz broja (%) ispitanika prema vrijednosti D-dimera u odnosu na ultrazvučni nalaz.

		UZV nalaz		
		Pozitivan	Negativan	Ukupno
D-dimeri (mg/L)	>2,9	330 (75)	197 (25)	527 (43)
	≤2,9	108 (25)	587 (75)	695 (57)
Ukupno		438	784	1222

Osjetljivost $330 \cdot 100 / 438 = 75$ (95% CI: 67-74)

Specifičnost $587 \cdot 100 / 784 = 75$ (95% CI: 69-81)

Točnost $(330 + 587) \cdot 100 / 1222 = 75$ (95% CI: 70-80)

Pozitivna prediktivna vrijednost $(330 \cdot 100 / 527 = 56, 95\% \text{CI: } 50-63)$

Negativna prediktivna vrijednost $(587 \cdot 100 / 695 = 84, 95\% \text{CI: } 78-91)$

Povećavajući cutoff vrijednost od 0,5 na 2,9 povećala se osjetljivost i pozitivna prediktivna vrijednost.

5. RASPRAVA

Ovim istraživanjem retrospektivno je utvrđen značajan udio negativnih ultrazvučnih nalaza kod kliničke sumnje na duboku vensku trombozu u pacijenata obrađenih u 2017. i 2018. godini u KBC Split, što upućuje na pretjerano upućivanje pacijenata na tu pretragu i potrebu za boljom dijagnostičkom trijažom.

Nespecifična klinička slika duboke venske tromboze zahtijeva sveobuhvatni dijagnostički pristup uzimajući u obzir anamnezu i klinički pregled pacijenta, model kliničke procjene rizika i određivanje razine D-dimera u krvnoj plazmi. Slikovna dijagnostika se preporučuje tek kad se integracijom prethodno navedenih stavki dođe do zaključka da postoji srednja ili visoka vjerojatnost duboke venske tromboze u pacijenta. Budući da su podaci u ovom istraživanju dobiveni retrospektivnim pregledom svih hitnih ultrazvučnih nalaza u promatranom razdoblju te laboratorijskih pretraga kojima je određivana razina D-dimera, nije bilo moguće utvrditi okolnosti u kojima su pacijenti upućeni na pretragu kao ni saznanje je li od strane liječnika koji su uputili pacijenta na hitnu ultrazvučnu pretragu korišten Wellsov ili drugi model procjene rizika. Iz tih razloga ovim istraživanjem nije bilo moguće utvrditi točan razlog malog broja pozitivnih nalaza hitnih ultrazvučnih pretraga kod sumnje na duboku vensku trombozu te velikog broja hitnih ultrazvučnih pretraga s negativnim nalazom.

Analiza D-dimera u krvnoj plazmi je korisna u isključenju plućne embolije, hitnog stanja koje može ugroziti život pacijenta. Iako suvremene metode određivanja razine D-dimera (ELISA i lateks aglutinacija druge generacije) imaju visoku osjetljivost, specifičnost im je niska budući da su D-dimeri povišeni u mnogim patološkim stanjima koja su prisutna u bolničkih pacijenata (zloćudna bolest, upalno stanje, sepsa, kronično bubrežno zatajenje, trauma, veće opekline), nakon kirurških zahvata, u osoba starije životne dobi te trudnica (3,10,12). U ovom istraživanju veliki je udio pacijenata s povišenim D-dimerima kojima ultrazvučnom pretragom nije potvrđena duboka venska tromboza (88% negativnih ultrazvučnih nalaza), stoga je moguće i na temelju ovog istraživanja zaključiti da povišena razina D-dimera u plazmi nije pouzdan parametar u odlučivanju je li pacijentu potrebna ultrazvučna pretraga te da takav nalaz D-dimera ne smije biti jedini kriterij u odlučivanju o daljnjim slikovnim pretragama kod sumnje na akutnu duboku vensku trombozu.

U ovom retrospektivnom istraživanju nisu analizirana druga patološka stanja prisutna u svakog pacijenta budući da takvi podaci nisu bili dostupni. Promatrani su parametri spola i dobi te je utvrđeno da nema statički značajne povezanosti između spola pacijenta i nalaza ultrazvuka, dok je povezanost dobi ispitanika i nalaza ultrazvuka statistički značajna, no

klinički nije značajna budući da se medijan životne dobi ispitanika razlikuje samo za 1 između skupina pacijenata s pozitivnim i negativnim nalazom ultrazvuka.

Sukladno s prethodnim saznanjima (3,10,12), ovim retrospektivnim istraživanjem u kojem su bili dostupni samo spol i dob pacijenta, utvrđeno je da je životna dob statistički značajno povezana s razinom D-dimera u krvi.

Budući da u ovoj retrospektivnoj studiji nisam raspolagala s podacima o simptomima pacijenata i drugim čimbenicima radi kojih bi liječnici donijeli odluku o upućivanju pacijenta na ultrazvučni pregled, u ovom diplomskom radu pokušala sam pronaći cutoff vrijednost D-dimera koja bi povećala valjanost D-dimera u procjeni potrebe za upućivanjem pacijenta na ultrazvuk. Eksperimentalno je povećana cutoff vrijednost D-dimera na 2,9 mg/L što je rezultiralo povećanom osjetljivošću i pozitivnom prediktivnom vrijednošću.

Ako raspoložemo s numeričkom vrijednosti D-dimera i ako je ona manja od 0,5 postoji 95%-tna vjerojatnost da će i nalaz ultrazvuka biti negativan ne uzimajući u obzir nikakve druge faktore pri toj odluci. No, ako je vrijednost D-dimera veća od 0,5, a manja od 2,9 (Tablica 5), postoji 84%-tna vjerojatnost negativnog nalaza ultrazvuka. Ukoliko je vrijednost D-dimera veća od 0,5 i još k tome veća od 2,9, povećana je vjerojatnost (56%) da će ispitanik imati pozitivni nalaz ultrazvuka. Svakako ističem da su potrebni i dodatni podaci koje nisu pronađeni u ovom retrospektivnom istraživanju. Potrebna su dodatna istraživanja koja bi trebala procijeniti korisnost pomicanja cutoff vrijednosti D-dimera u kliničkoj praksi.

Righini i suradnici (46) su u svom prospektivnom istraživanju uveli novu cutoff vrijednost D-dimera za pacijente starije od 75 godina u kojih se sumnja na plućnu emboliju, prilagođavajući svakom pacijentu maksimalnu normalnu razinu D-dimera koja je iznosila umnožak pacijentovih godina s 10. Ovakvom prilagodbom su peterostruko povećali broj pacijenata kojima se plućna embolija može sa sigurnošću isključiti kao dijagnoza bez potrebe za daljnjim pretragama, što skraćuje boravak pacijenata na hitnim prijemima, smanjuje izlaganje pacijenata zračenju i kontrastnim sredstvima te nepotrebnu primjenu antikoagulantne terapije.

Unatoč tome što se duboka venska tromboza smatra hitnim stanjem radi potencijalno smrtonosne plućne embolije, zbog preopterećenosti bolničkog sustava i medikamentne terapije koja se jednostavno primjenjuje, u visoko razvijenim zdravstvenim sustavima se to stanje sve više nastoji dijagnosticirati i liječiti na razini primarne zdravstvene zaštite. Teži se i

izbjegavanju upućivanja pacijenata na ultrazvučne pretrage izvan redovitog radnog vremena, budući da se takvim pristupom znatno smanjuju troškovi i opterećenje osoblja, a zaštitnom terapijom antikoagulansima, primarno niskomolekularnim heparinom, moguće je pacijentu pružiti sigurnost do zakazane pretrage.

Anderson i suradnici (27) su u svome istraživanju provjeravali sigurnost i primjenjivost protokola postupanja s pacijentima koji se javljaju na hitni prijem pod sumnjom na duboku vensku trombozu izvan redovitog radnog vremena bolničkog osoblja kada slikovna dijagnostika nije uvijek dostupna u kratkom vremenu. Pacijenti su prema Wellsovom kliničkom modelu svrstani u skupine niske, srednje i visoke vjerojatnosti za duboku vensku trombozu. Pacijenti s niskom vjerojatnošću duboke venske tromboze otpušteni su kući i naručeni sljedeći dan za ultrazvučnu pretragu. Pacijenti sa srednjom vjerojatnošću duboke venske tromboze dobili su jednu dozu nefrakcioniranog heparina prilagođenu tjelesnoj težini te otpušteni s uputom da se u roku od 12 sati vrate kako bi se izvršila ultrazvučna pretraga. Pacijenti s visokom vjerojatnošću duboke venske tromboze prema kliničkom modelu su hospitalizirani, odmah su dobili intravensku terapiju nefrakcioniranog heparina te im je unutar 24 sata izvršena ultrazvučna pretraga. Za samo 13.1% pacijenata (45 od 344) je ultrazvučno potvrđena duboka venska tromboza. Unutar 48 sati od pregleda na hitnom prijemu niti jedan pacijent nije razvio plućnu emboliju niti značajno krvarenje. Zaključeno je da je Wellsov model kliničke procjene rizika koristan liječnicima na hitnim prijemima te da je izbjegavanje upućivanja pacijenata na hitnu ultrazvučnu dijagnostiku kod sumnje na duboku vensku trombozu lako izvedivo na hitnim prijemima i sigurno za pacijente.

Razvojem sigurnih i lako izvedivih algoritama u kojima se primjenjuje empirijska antikoagulantna terapija mogu se postići značajna unapređenja u postupanju s pacijentima u kojih se sumnja na duboku vensku trombozu. Trijaža pacijenata je brža i učinkovitija, smanjeni su financijski troškovi budući da nema potrebe za angažiranjem osoblja koje provodi hitne ultrazvučne pretrage, a pacijentima koji nemaju komplikacije boravak u bolnici je skraćen te su zaštićeni od mogućih posljedica duboke venske tromboze antikoagulatnom terapijom.

Yamaki i suradnici (42) su u svome istraživanju razvili protokol kojim se na temelju kliničke procjene prema Wellsovom modelu udružene s mjerenjem razine D-dimera u krvi može značajno smanjiti broj pacijenata upućenih na ultrazvučnu pretragu, budući da nespecifična klinička slika često navodi liječnike na pretjerano upućivanje pacijenata na

ultrazvučnu doplersku pretragu vena donjih ekstremiteta. Potvrdili su da se pacijente koji imaju nizak i srednji rizik od duboke venske tromboze prema kliničkom modelu procjene rizika uz uredan nalaz razine D-dimera u plazmi može poštedjeti daljnje slikovne dijagnostike te tako značajno smanjiti broj nepotrebnih ultrazvučnih pretraga te posljedične financijske troškove. Prema njihovom protokolu pacijenti koji pripadaju visokorizičnoj skupini prema kliničkom modelu procjene uz normalnu koncentraciju D-dimera trebaju ultrazvučnu pretragu, a pacijenti koji imaju povišenu razinu D-dimera u plazmi i negativan ultrazvučni nalaz trebaju ponoviti ultrazvučnu doplersku pretragu vena donjih ekstremiteta nakon tjedan dana budući da je u takvih pacijenata visoka prevalencija duboke venske tromboze (42).

Anderson i suradnici (47,48) su razvili protokole kojima se kliničkom evaluacijom udruženom s određivanjem razine D-dimera na hitnim prijemima može sigurno i jednostavno procijeniti vjerojatnost duboke venske te smanjiti potrebu za oslanjanjem na ultrazvučnu dijagnostiku što vodi smanjenju nepotrebnih financijskih troškova. Sukladno s prethodnim istraživanjima (49-52) prikazali su da prediktivna vrijednost negativnog nalaza D-dimera u dijagnostici duboke venske tromboze iznosi više od 95%. Potvrdili su da pacijentima s niskim rizikom od duboke venske tromboze prema kliničkom modelu procjene i s normalnom razinom D-dimera u plazmi nije potrebna ultrazvučna dijagnostika. Primjenom takvih dijagnostičkih algoritama preporučuju da se u centrima koji nemaju kapacitet rutinskog ultrazvučnog testiranja pacijentima sa sigurnošću može empirijski primijeniti niskomolekularni heparin te tako povećati učinkovitost trijaže te smanjiti potrebe za organizacijom hitne ultrazvučne dijagnostike, što ima i povoljan financijski učinak (47,48).

Endig i suradnici (10) preporučuju primjenu određene brzodjelujuće antikoagulantne terapije (nefrakcionirani heparin, niskomolekularni heparin, fondaparinux, apixaban i rivaroxaban) prije ultrazvučne potvrde duboke venske tromboze (eng. pretherapy), ne samo radi što ranije prevencije fatalnih komplikacija poput teške plućne embolije, već i radi činjenice da ultrazvuk često nije dostupan u prvih 24 do 48 sati od postavljanja osnovane sumnje za to stanje, čime se uz povećanu sigurnost za pacijenta smanjuje i potreba za upućivanjem pacijenta na hitnu pretragu, što smanjuje i opterećenje osoblja.

Imberti i suradnici (28) su proveli istraživanje u primarnoj zdravstvenoj zaštiti u kojem su pacijentima u kojih postoji osnovana sumnja na duboku vensku trombozu empirijski primijenili jednu protektivnu dozu niskomolekularnog heparina prije potvrde dijagnoze ultrazvučnim pregledom, za koji su naručeni sljedećeg dana (unutar 18 sati). U vremenu

između primjene lijeka i ultrazvučnog pregleda nijedan pacijent nije doživio plućnu emboliju, značajno krvarenje ili smrt. Rezultati istraživanja pokazali su da je i u primarnoj zdravstvenoj zaštiti ovakvo postupanje sigurno za pacijenta, a povoljno i za zdravstveni sustav u vidu uštede vremena i novca budući da se izbjegava nepotrebna hospitalizacija pacijenata i izvođenje hitnih dijagnostičkih postupaka.

Siragusa i suradnici (53) su u svom istraživanju pacijente s hitnog prijema pod sumnjom na duboku vensku trombozu podvrgnuli kliničkoj procjeni rizika te određivanju razine D-dimera u krvi. Pacijenti koji su svrstani u skupinu visokog i srednjeg rizika s pozitivnim nalazom D-dimera dobili su protektivnu punu dozu niskomolekularnog heparina, dok ostali pacijenti nisu dobili nikakvu antikoagulantnu terapiju. Liječnici su imali slobodu odlučivanja hoće li pacijent biti otpušten ili hospitaliziran, neovisno o kliničkoj procjeni rizika i razini D-dimera. Pacijentima je objašnjeno kako će sami primjenjivati antikoagulantnu terapiju. Svi pacijenti su unutar 72 sata podvrgnuti ultrazvučnom pregledu. Primjena protektivne antikoagulantne terapije pokazala se sigurnom budući da niti jedan pacijent nije razvio komplikacije, ako se isključi jedan pacijent koji nije reagirao na heparin te je imao pogoršanje simptoma. „Compliance“ pacijenata je bio izvrstan, samo 3.6% nije uspješno primijenilo niskomolekularni heparin. Rezultati istraživanja pokazali su da je razina D-dimera u pacijenta ipak bila faktor u odlučivanju o hospitalizaciji pacijenata. Pacijenti s negativnim nalazom D-dimera češće su otpušteni s hitnog prijema od onih s pozitivnim nalazom, neovisno o kliničkoj procjeni rizika i o tome sumnja li se na duboku vensku trombozu ili pak plućnu emboliju. Ako se isključe pacijenti s komorbiditetima, samo je 9.9% pacijenata hospitalizirano. Dokazano je da se ultrazvučna pretraga sa sigurnošću može odgoditi ukoliko je primijenjena pravilna procjena rizika prema kliničkom modelu te protektivna antikoagulantna terapija ukoliko je pacijent svrstan u skupinu srednje ili visoke vjerojatnosti duboke venske tromboze.

Bauld i Kovacs (54) su u svojem prospektivnom kohortnom istraživanju u pacijenata na hitnom prijemu prije dijagnostičke ultrazvučne potvrde duboke venske tromboze koristili niskomolekularni heparin (dalteparin). Pacijenti su otpušteni kući nakon primjene lijeka te naručivani na ultrazvučnu dijagnostiku za sljedeći dan. Niti jedan od 84 pacijenta koji su na inicijalnom ultrazvučnom pregledu bili negativni za duboku vensku trombozu nije imao pozitivan nalaz na ponovnom pregledu. Niti jedan pacijent nije imao ozbiljne nuspojave ovakve terapije.

O'Shaughnessy i suradnici (55) su također potvrdili sigurnost primjene protektivnih dnevnih injekcija niskomolekularnog heparina sve do izvršenja ultrazvučne pretrage za pacijente koji su se javili na hitne prijeme triju bolnica u Velikoj Britaniji izvan redovnog radnog vremena. Cilj istraživanja bila je provjera učinkovitosti protokola koji bi ubrzali obradu pacijenata u kojih se sumnja na duboku vensku trombozu bez potrebe za hospitalizacijom. Iako je fokus istraživanja bio na sigurnom liječenju pacijenata s dubokom venskom trombozom izvan bolnice, u samom postavljanju dijagnoze nije se provodila slikovna dijagnostika izvan redovitog radnog vremena što se pokazalo učinkovitim, ekonomičnim i sigurnim načinom i za same pacijente. Protokoli postupanja s pacijentima u kojih postoji sumnja na duboku vensku trombozu korišteni u ovom istraživanju uvršteni su nakon šest mjeseci u službene programe postupanja svih triju bolnica koje su sudjelovale u istraživanju budući da su se pokazali veoma učinkovitim.

Langan i suradnici (56) svojim istraživanjem su imali cilj stvaranja protokola za obradu pacijenata koji su se sa sumnjom na duboku vensku trombozu javljali na hitne bolničke prijeme izvan radnog vremena neinvazivnog vaskularnog laboratorija (radno vrijeme od 8 do 21 h), kako bi odgađanjem ultrazvučnih pretraga za redovno radno vrijeme smanjili opterećenje specijaliziranih liječnika i omogućili izvrsnu skrb za pacijente. Pacijenti s kontraindikacijama za primjenu niskomolekularnog heparina su isključeni, dok su ostali dobili niskomolekularni heparin (1 mg/kg) i primljeni u bolnicu ili otpušteni kući s uputom da se ujutro vrate na ultrazvučnu pretragu. Ultrazvučni pregledi izvan redovitog radnog vremena su smanjeni za čak 89% bez smrti pacijenata, pojave plućne embolije ili komplikacija antikoagulantne terapije. Za vrijeme trajanja istraživanja svi stručnjaci su ostali na svojim radnim mjestima, što je bio još jedan od promatranih parametara (eng. retention), a bolnica je smanjila financijske troškove njihovog prekovremenog rada, što je dovelo do veće stabilnosti neinvazivnog vaskularnog laboratorija kao radnog mjesta.

Theodoro i suradnici (57) su svojim istraživanjem pokušali utvrditi mogu li liječnici na hitnim prijemima učinkovito odraditi ultrazvučni pregled donjih ekstremiteta kod sumnje na duboku vensku trombozu te tako skratiti vrijeme obrade pacijenta budući da specijalisti radiologije nisu uvijek brzo dostupni pri upućivanju pacijenata s hitnog prijema, a često je i potrebno pacijente uputiti ili prevesti u drugi dio bolnice radi ultrazvučnog pregleda. Promatrani parametri bili su vrijeme trijaže pacijenta, točnost ultrazvučnog nalaza koju su kontrolirali specijalisti radiologije i vrijeme do dostupnosti liječnika: liječnika na hitnom prijemu i za specijalista radiologije. Prosječno vrijeme od trijaže do dostupnosti liječnika na

hitnom prijemu bilo je 95 minuta, a za specijalista radiologije 220 minuta. Korelacija između nalaza liječnika na hitnom prijemu i specijalista radiologije bila je izvrsna (kappa 0.9 uz podudarnost od 99%). U niti jednom slučaju specijalist radiologije nije bio dostupan ranije od liječnika na hitnom prijemu za izvršenje ultrazvučne pretrage.

S obzirom na prethodno navedena istraživanja od kojih su pojedina izvršena prije više od 20 godina, sa sigurnošću se može utvrditi da je način postupanja u kojem se pacijente pri sumnji na duboku vensku trombozu ne upućuje na hitnu ultrazvučnu pretragu, već im se primijeni protektivna antikoagulantna terapija do potencijalnog ultrazvučnog pregleda sljedeće jutro, jednostavno izvediv, siguran za pacijenta i povoljan za cijeli zdravstveni sustav. Unatoč tome, nije dovoljno istaknut u najnovijim smjernicama te još uvijek nije došlo do takvog načina postupanja s pacijentima u KBC „Split“, već se pacijenti kod sumnje na duboku vensku trombozu i dalje upućuju na hitne ultrazvučne pretrage, što povećava nelagodu u pacijenata zbog dugotrajnog čekanja na pretragu te predstavlja značajno opterećenje za zdravstveno osoblje, kao i nepotrebnu potrošnju ograničenih financijskih sredstava koja bi se mogla učinkovitije iskoristiti. Reorganizacija zdravstvenog sustava nužna je na svim razinama te se u svrhu ekonomičnosti, učinkovitosti te boljitka pacijenata, kojemu teže svi medicinski djelatnici, definitivno može istaknuti potreba za ultrazvučnim uređajima na svim hitnim prijemima te edukacija liječnika koji rade na hitnim prijemima za njihovo korištenje u dijagnostici hitnih stanja kako bi se ubrzao protok pacijenata i skratilo vrijeme do postavljanja dijagnoze.

6. ZAKLJUČCI

1. U KBC "Split" u 2017. i 2018. godini u vrlo malog broja bolesnika, od ukupno pregledanih, hitnim ultrazvučnim pregledom je potvrđena klinička sumnja na duboku vensku trombozu što upućuje na neracionalno upućivanje pacijenata na tu pretragu.
2. Veliki je udio ultrazvučnih pretraga s negativnim nalazom, a povišenom razinom D-dimera u krvi pacijenata, što potvrđuje da razina D-dimera nipošto ne smije biti jedini razlog za upućivanje na ultrazvučnu pretragu.
3. Razina D-dimera povišena je u brojnim drugim stanjima osim duboke venske tromboze, uključujući i stariju dob te bi uvođenje drugih cutoff vrijednosti za određene pacijente dovelo do manje potrebe za upućivanjem pacijenata na daljnje pretrage.
4. Potrebna je reevaluacija protokola koji se koriste na hitnim prijemima i bolničkim odjelima KBC "Split" za procjenu duboke venske tromboze te implementacija suvremenih protokola kako bi se postigla bolja učinkovitost dijagnostike te smanjenje troškova i opterećenja osoblja.

7. POPIS CITIRANE LITERATURE

1. Gamulin S, Marušić M, Kovač Z, Andreis I, Bakran I, Čikeš N, et al. Patofiziologija. 7. izdanje. Zagreb: Medicinska naklada; 2011.
2. Thachil J. Deep vein thrombosis. *Hematology*. 2014;5:309-10.
3. Kesieme E, Kesieme C, Jebbin N, Irekpita E, Dongo A. Deep vein thrombosis: a clinical review. *Journal of Blood Medicine*. 2011;2:59-69.
4. Goldhaber SZ, Tapson VF. A prospective registry of 5,451 patients with ultrasound-confirmed deep vein thrombosis. *The American journal of cardiology*. 2004;2:259-62.
5. ISTH Steering Committee for World Thrombosis Day. Thrombosis: a major contributor to the global disease burden. *J Thromb Haemost*. 2014;12:1580-90.
6. Rosendaal FR. Causes of venous thrombosis. *Thrombosis Journal*. 2016;14:24.
7. Stone J, Hangge P, Albadawi H, Wallace A, Shamoun F, Knuttien MG, Naidu S, Oklu R. Deep vein thrombosis: pathogenesis, diagnosis and medical management. *Cardiovasc Diagn Ther*. 2017;7:276-84.
8. Weitz JI, Eikelboom JW. *Vascular Medicine: A Companion to Braunwald's Heart Disease: Venous Thrombosis*. 2. izdanje. Saunders; 2013.
9. Brkljačić B. *Vaskularni ultrazvuk*. 1. izdanje. Zagreb: Medicinska naklada; 2010.
10. Endig H, Michalski F, Beyer-Westendorf J. Deep Vein Thrombosis - Current Management Strategies. *Clinical Medicine Insights: Therapeutics* 2016;8:11-20.
11. Wilbur J, Shian B. Diagnosis of Deep Venous Thrombosis and Pulmonary Embolism. *American Family Physician*. 2012;10:913-9.
12. Kruger PC, Eikelboom JW, Douketis JD, Hanke GJ. Deep vein thrombosis: update on diagnosis and management. *Medical Journal of Australia*. 2019;210:516-24.
13. Stecker M, Michel K, Antaky K, Cherian S, Koyfman F. Risk Factors for DVT/PE in Patients with Stroke and Intracranial Hemorrhage. *The Open Neurology Journal*. 2014;8:1-6.
14. Rosendaal FR, Van Hylckama Vlieg A, Doggen CJM. Venous thrombosis in the elderly. *J Thromb Haemost*. 2007;5:310-7.

15. Pulanić D, Gverić-Krečak V, Nemet-Lojan Z, Holik H, Cocha B, Babok-Flegarić R et al. Venous thromboembolism in Croatia - Croatian Cooperative Group for Hematologic Diseases (CROHEM) study. *Croat Med J.* 2015;56:550-7.
16. Banfić LJ. Smjernice za dijagnozu, liječenje i sprječavanje venske tromboze. *Cardiol Croat.* 2016;11:351-74.
17. Jameson JL, Kasper DL, Longo DL, Fauci AS, Hauser SL, Loscalzo J. *Harrison's Principles of Internal Medicine.* 20. izdanje. McGraw-Hill Education; 2018.
18. Lijfering WM, Rosendaal FR, Cannegieter SC. Risk factors for venous thrombosis - current understanding from an epidemiological point of view. *British Journal of Haematology.* 2010;149:824-33.
19. Lopez JA, Kearon C, Lee A. Deep Venous Thrombosis. *Hematology.* 2004:439-56.
20. Engbers MJ, van Hylckama Vlieg A, Rosendaal FR. Venous thrombosis in the elderly: incidence, risk factors and risk groups. *J Thromb Haemost.* 2010;8:105-12.
21. Narani KK. Deep vein thrombosis and pulmonary embolism - Prevention, management, and anaesthetic considerations. *Indian J Anaesth.* 2010;1:8-17.
22. Gathof BS, Picker SM, Rojo J. Epidemiology, etiology and diagnosis of venous thrombosis. *Eur J Med Res.* 2004;9:95-103.
23. Sinescu C, Hostiuc M, Bartos D. Idiopathic venous thromboembolism and thrombophilia. *Journal of Medicine and Life.* 2011;4:57-62.
24. MSD priručnik dijagnostike i terapije [Internet] Placebo d.o.o., Split, Republika Hrvatska [citirano 15.09.2019]. Dostupno na:

www.msd-prirucnici.placebo.hr/msdprirucnik/kardiologija/bolesti-perifernog-venskog-i-limfatickog-sustava/duboka-venska-tromboza
25. Zierler BK. Ultrasonography and Diagnosis of Venous Thromboembolism. *Circulation.* 2004;109:9-14.
26. Kilroy DA, Ireland S, Reid P, Goodacre S, Morris F. Emergency department investigation of deep vein thrombosis. *Emerg Med J.* 2003;20:29-32.

27. Anderson DR, Wells PS, Stiell I, Macleod B, Simms M, Gray L et al. Thrombosis in the Emergency Department. Use of a clinical diagnosis model to safely avoid the need for urgent radiological investigation. *Arch Intern Med.* 1999;159:477-82.
28. Imberti D, Ageno W, Dentali F, Giorgi Pierfranceschi M, Croci E, Garcia D. Management of primary care patients with suspected deep vein thrombosis: use of a therapeutic dose of low-molecular-weight heparin to avoid urgent ultrasonographic evaluation. *J Thromb Haemost.* 2006;4:1037-41.
29. Siragusa S, Anastasio R, Porta C, Falaschi F, Pirrelli S, Palmieri Petal. Deferment of Objective Assessment of Deep Vein Thrombosis and Pulmonary Embolism Without Increased Risk of Thrombosis A Practical Approach Based on the Pretest Clinical Model, D-Dimer Testing, and the Use of Low-Molecular-Weight Heparins. *Arch Intern Med.* 2004;164:2477-82.
30. Scarvelis D, Wells PS. Diagnosis and treatment of deep-vein thrombosis. *CMAJ.* 2006;175:1087-92.
31. Needleman L, Cronan JJ, Lilly MP, Merli GJ, Adhikari S, Hertzberg BA et al. Ultrasound for Lower Extremity Deep Venous Thrombosis - Multidisciplinary Recommendations From the Society of Radiologists in Ultrasound Consensus Conference. *Circulation.* 2018;137:1505-15.
32. Lim W, Le Gal G, Bates SM, Righini M, Haramati LB, Lang E et al. American Society of Hematology 2018 guidelines for management of venous thromboembolism: diagnosis of venous thromboembolism. *Blood Advances* 2018;22:3226-56.
33. Büller HR, Cate-Hoek AJ, Hoes AW, Joore MA, Moons KGM, Oudega R et al. Safely Ruling Out Deep Venous Thrombosis in Primary Care. *Ann Intern Med.* 2009;150:229-35.
34. Geersing GJ, Toll DB, Janssen KJM, Oudega R, Blikman MJC, Wijland R et al. Diagnostic Accuracy and User-Friendliness of 5 Point-of-Care D-Dimer Tests for the Exclusion of Deep Vein Thrombosis. *Clinical Chemistry* 2010;56:1758-66.
35. Krishnam MS, Curtis J. *Emergency Radiology*. 1. izdanje. Cambridge: Cambridge University Press; 2010.

36. Kearon C, Ginsberg JS, Douketis J, Crowther MA, Turpie AG, Bates SM et al. A Randomized Trial of Diagnostic Strategies after Normal Proximal Vein Ultrasonography for Suspected Deep Venous Thrombosis: D-Dimer Testing Compared with Repeated Ultrasonography. *Ann Intern Med.* 2005;142:490-6.
37. Johnson SA, Stevens SM, Weller SC, Lake E, Donadini M, Cheng J et al. Risk of Deep Vein Thrombosis Following a Single Negative Whole-Leg Compression Ultrasound. *JAMA.* 2010;303:438-45.
38. Srivastav S, Jamil RT, Zeltser R. Valsalva Maneuver. [citirano 15.09.2019]. In: Stat Pearls [Internet]. Treasure Island (FL): Stat Pearls Publishing; 2019 Jan-. Dostupno na: <https://www.ncbi.nlm.nih.gov/books/NBK537248/>
39. Stubbs MJ, Mouyis M, Thomas M. Deep vein thrombosis. *BMJ.* 2018;360:k351.
40. Wilbur J, Shian B. Deep Venous Thrombosis and Pulmonary Embolism: Current Therapy. *American Family Physician.* 2017;5:295-302.
41. Tillman DJ, Charland SL, Witt DM. Effectiveness and Economic Impact Associated With a Program for Outpatient Management of Acute Deep Vein Thrombosis in a Group Model Health Maintenance Organization. *Arch Intern Med.* 2000;160:2926-32.
42. Yamaki T, Nozaki M, Sakurai H, Takeuchi M, Seojima K, Kono T. Prospective Evaluation of a Screening Protocol to Exclude Deep Vein Thrombosis on the Basis of a Combination of Quantitative D-Dimer Testing and Pretest Clinical Probability Score. *J Am Coll Surg* 2005;201:701-9.
43. Kahn SR, Ginsberg JS. Relationship Between Deep Venous Thrombosis and the Postthrombotic Syndrome. *Arch Intern Med.* 2004;164:17-26.
44. Morris RJ, Woodcock JP. Evidence-Based Compression: Prevention of Stasis and Deep Vein Thrombosis. *Ann Surg.* 2005;239:162-71.
45. Sachdeva A, Dalton M, Lees T. Graduated compression stockings for prevention of deep vein thrombosis. *Cochrane Database of Systematic Reviews* 2018, Issue 11. Art. No.: CD001484.

46. Righini M, Van Es J, Den Exter PL, Roy PM, Verschuren F, Ghuysen A et al. Age-adjusted D-dimer cutoff levels to rule out pulmonary embolism: the ADJUST-PE study. *JAMA* 2014;311:1117-24.
47. Anderson DR, Kovacs MJ, Kovacs G, Stiell I, Mitchell M, Khoury V et al. Combined use of clinical assessment and D-dimer to improve the management of patients presenting to the emergency department with suspected deep vein thrombosis (the EDITED Study). *Journal of Thrombosis and Haemostasis* 2003;1:645-51.
48. Anderson DR, Wells PS, Stiell I, MacLeod B, Simms M, Gray L et al. Management of patients with suspected deep vein thrombosis in the emergency department: combining use of a clinical diagnosis model with D-dimer testing. *J Emerg Med* 2000;19:225-30.
49. Wells PS, Brill-Edwards P, Stevens P, Panju A, Patel A, Douketis J et al. A novel and rapid whole-blood assay for D-dimer in patients with clinically suspected deep vein thrombosis. *Circulation* 1995;91:2184-7.
50. Jansen MCH, Heebels AE, de Metz M, Verbruggen H, Wollersheim H, Janssen S et al. Reliability of five D-dimer assays compared to elisa in the exclusion of deep vein thrombosis. *Thromb Haemost* 1997;77:262-6.
51. Bernardi E, Prandoni P, Lensing AWA, Agnelli G, Guazzaloca G, Scannapieco G et al. D-dimer testing as an adjunct to ultrasonography in patients with clinically suspected deep vein thrombosis. *BMJ* 1998;317:1037-40.
52. Brill-Edwards P, Lee A. D-dimer testing in the diagnosis of acute venous thromboembolism. *Thromb Haemost* 1999;82:688-94.
53. Siragusa S, Anastasio R, Porta C, Falaschi F, Pirrelli S, Palmieri P et al. Deferment of objective assessment of deep vein thrombosis and pulmonary embolism without increased risk of thrombosis. A practical approach based on pre-test probability, D-Dimer testing, and the use of low-molecular weight heparins. *Arch Intern Med* 2004;164:2477-82.
54. Bauld DL. Dalteparin in emergency patients to prevent admission prior to investigation for venous thromboembolism. *Am J Emerg Med* 1999;17:1–15.

55. O'Shaughnessy D, Miles J, Wimperis J. UK patients with deep-vein thrombosis can be safely treated as out-patients. *Q J Med* 2000;93:663–7.
56. Langan EM III, Coffey CB, Taylor SM, Snyder BA, Sullivan TM, Cull DL et al. The impact of the development of a program to reduce urgent (off-hours) venous duplex ultrasound scan studies. *Journal of Vascular Surgery* 2002;36:132-6.
57. Theodoro D, Blaivas M, Duggal S, Snyder G, Lucas M. Real-Time B-Mode Ultrasound in the ED Saves Time in the Diagnosis of Deep Vein Thrombosis (DVT). *American Journal of Emergency Medicine* 2004;22:197-200.

8. SAŽETAK

Cilj istraživanja: Retrospektivno utvrditi broj hitnih ultrazvučnih pretraga vena donjih ekstremiteta kod sumnje na akutnu duboku vensku trombozu u Kliničkom bolničkom centru Split u 2017. i 2018. godini, utvrditi razinu korelacije razine D-dimera u krvi i rezultata ultrazvučnog nalaza vena donjih ekstremiteta uz usporedbu rezultata s iz objavljenih članaka te na osnovi dobivenih rezultata procijeniti upućuju li se pacijenti KBC Split za koje se sumnja na duboku vensku trombozu racionalno na hitnu ultrazvučnu pretragu.

Ispitanici i metode: 1848 pacijenata medijana životne dobi od 67 godina kojima je u Kliničkom bolničkom centru Split u 2017. i 2018. godini hitno izvršena pretraga ultrazvuka vena donjih ekstremiteta kod sumnje na duboku vensku trombozu. Evidentirani i analizirani su dob i spol pacijenata te ishod ultrazvučne pretrage. Analizirana je korelacija pozitivnog i negativnog ultrazvučnog nalaza sa razinom D-dimera u krvi.

Rezultati: Od ukupnog broja 1848 ultrazvuka 1237 (67%; 95% CI:63-71%) bilo je negativnih, a 611 (33%; 95% CI:30-36%) pozitivnih nalaza što se tiče akutne duboke venske tromboze. Nije dokazana statistički značajna povezanost između spola pacijenta i nalaza ultrazvuka ($\chi^2:0,725$; $p=0,395$). U skupini ispitanika s pozitivnim nalazom ultrazvuka medijan D-dimera za 4,69 mg/L (3, 95%CI: 3,9-5,5 mg/L) je veći nego u skupini ispitanika s negativnim ($Z=18,5$; $p<0,001$). Medijan vrijednost D-dimera u ispitanika s pozitivnim i negativnim ultrazvukom zajedno iznosi 3,85 mg/L (Q1-Q3:0,99-5,57; min-maks:0,17-36,36). Razina D-dimera u krvi je osim s nalazom ultrazvuka statistički značajno povezana sa životnom dobi ispitanika. Spearmanov koeficijent korelacije rho iznosi 0,153 ($p<0,001$). Od 1222 pacijenta kojima je određena razina D-dimera u krvnoj plazmi, 784 ultrazvučna nalaza su bila negativna, a u 438 ultrazvučnih nalaza je potvrđena akutna duboka venska tromboza. U 694 pacijenta s povišenom razinom D-dimera u krvnoj plazmi ($>0,5$ mg/L) ultrazvučni nalaz je bio negativan. Temeljem ROC analize (AUC: 0,819; 95% CI: 0,795-0,844; $p<0,001$) i kriterija podjednake osjetljivosti i specifičnosti određena je cutoff vrijednost D-dimera od 2,9 mg/L.

Zaključak: Značajan je udio negativnih ultrazvučnih nalaza kod kliničke sumnje na duboku vensku trombozu u 2017. i 2018. godini u KBC Split što upućuje na pretjerano upućivanje pacijenata na tu pretragu i potrebu za boljom dijagnostičkom trijažom. Veliki je udio pacijenata s povišenim D-dimerima kojima ultrazvučno nije potvrđena duboka venska tromboza (88% negativnih ultrazvučnih nalaza), te se može zaključiti da povišena razina D-dimera u plazmi nije pouzdan parametar u odlučivanju o daljnjim pretragama.

9. SUMMARY

Diploma Thesis Title: Validity of using ultrasound diagnostics in suspicion of deep vein thrombosis at the Clinical Hospital Center Split in 2017 and 2018

Aim: To retrospectively determine the number of urgent ultrasound examinations of the lower extremities in cases of suspected acute deep vein thrombosis at the Clinical Hospital Center Split in 2017 and 2018, to determine the level of correlation of the D-dimer level in the blood and the results of ultrasound examination of the lower extremities with comparison of results with experience from published articles, and on the basis of the results obtained, to evaluate whether patients of KBC Split who are suspected of deep vein thrombosis were rationally referred to urgent ultrasound examination.

Patients and methods: 1848 patients with a median age of 67 who were urgently examined at the Clinical Hospital Center Split in 2017 and 2018 by ultrasound of the lower extremities for suspected deep vein thrombosis. Patients' age and sex and the outcome of the ultrasound examination were recorded and analyzed. The correlation of positive and negative ultrasound findings with blood D-dimer level was analyzed.

Results: Of the total 1848 ultrasounds, 1237 (67%; 95% CI: 63-71%) were negative and 611 (33%; 95% CI: 30-36%) had positive findings regarding acute deep vein thrombosis. No statistically significant association was found between patient gender and ultrasound findings (χ^2 : 0.725; $p = 0.395$). In the group of subjects with positive ultrasound findings, the median D-dimer was 4.69 mg/L (3.95% CI: 3.9-5.5 mg/L) higher than in the group of subjects with negative ($Z = 18.5$; $p < 0.001$). The median value of D-dimer in subjects with positive and negative ultrasound together was 3.85 mg/L (Q1-Q3:0.99-5.57; min-max:0.17-36.36). In addition to ultrasound, the level of D-dimer in blood was statistically significantly related to the age of these subjects. Spearman's rho correlation coefficient is 0.153 ($p < 0.001$). Of the 1222 patients who were tested for D-dimer levels in the blood plasma, 784 ultrasound findings were negative, and in 438 ultrasound findings acute deep vein thrombosis was confirmed. In 694 patients with elevated blood plasma D-dimer (>0.5 mg/L) ultrasound was negative. Based on ROC analysis (AUC: 0.819; 95% CI:0.795-0.844; $p < 0.001$) and criteria of equal sensitivity and specificity, a cut off D-dimer of 2.9 mg/L was determined.

Conclusion: There is a significant proportion of negative ultrasound findings in clinical suspicion of deep vein thrombosis in 2017 and 2018 at KBC Split, suggesting that patients are over-referred for this examination and need for better diagnostic triage. There is a high

proportion of patients with elevated D-dimers who do not have ultrasound-confirmed deep vein thrombosis (88% of negative ultrasound findings), and it can be concluded that elevated plasma D-dimer levels are not a reliable parameter in deciding on further examinations.

10.ŽIVOTOPIS

OPĆI PODACI

Ime i prezime: Ivana Beljan

Datum rođenja: 13. siječnja 1989.

Mjesto rođenja: Split, Republika Hrvatska

Državljanstvo: hrvatsko

Adresa stanovanja: Ivana Gundulića 1, Split 21 000

E-mail: ivana.beljan13@gmail.com

ŠKOLOVANJE

1995. – 1997. Osnovna škola "Petar Berislavić" Trogir

1997.– 1999. Osnovna škola "Vjekoslav Parać" Solin

1999. – 2003. Osnovna škola "Skalice" Split

2003. – 2007. II. Gimnazija Split

2007.– 2009. Pomorski fakultet Sveučilišta u Splitu, studijski program Pomorski menadžment

2010. – 2020. Medicinski fakultet Sveučilišta u Splitu, studijski program Medicina

ZNANJA I VJEŠTINE

Engleski jezik (aktivno)

Talijanski jezik (osnove)

Vozač B kategorije

RADNO ISKUSTVO

Volonterski posao, od 2007. preko Student servisa: šalterski djelatnik u turističkoj agenciji Atlas Trogir d.o.o. (2005.-2009.)

Ispomoć u trgovini dječje odjeće IANA, Joker centar Split, T.o. Bimbi (2010.-2012.)

Ispomoć u trgovini MassShoes d.o.o., Joker centar Split (2015.-)

OSTALE AKTIVNOSTI

Glazbena urednica radijske emisije "Škatula za note" (2015.-2019.)

Sudjelovanje na Festivalu znanosti 2015. godine kao voditelj radionice „Kako je rak upoznao egzistencijski nemir?“

Članica Studentske sekcije za neuroznanost NeuroSplit (2016. – 2019.):

- organizacija odnosa s javnošću Sekcije i uređivanje web i facebook stranice portala Sekcije
- organizacija kongresa Praktična znanja za studente 2019.

Koautorstvo na članku: Banozic A, Beljan I. Pain-relevant anxiety affects desire for pain relief, but not pain perception. Indian J Pain 2017;31:59-64.