

Histološka klasifikacija karcinoma bubrega u KBC-u Split : petogodišnja retrospektivna studija

Mustafovski, Mia

Master's thesis / Diplomski rad

2020

Degree Grantor / Ustanova koja je dodijelila akademski / stručni stupanj: **University of Split, School of Medicine / Sveučilište u Splitu, Medicinski fakultet**

Permanent link / Trajna poveznica: <https://um.nsk.hr/um:nbn:hr:171:945927>

Rights / Prava: [In copyright](#)/[Zaštićeno autorskim pravom.](#)

Download date / Datum preuzimanja: **2024-07-14**



Repository / Repozitorij:

[MEFST Repository](#)



SVEUČILIŠTE U SPLITU
MEDICINSKI FAKULTET

Mia Mustafovski

**HISTOLOŠKA KLASIFIKACIJA KARCINOMA BUBREGA U
KBC-u SPLIT- PETOGODIŠNJA RETROSPEKTIVNA STUDIJA**

Diplomski rad

Akadska godina:

2019. / 2020.

Mentor:

Doc. dr. sc. Sandra Zekić Tomaš, dr. med.

Split, Srpanj, 2020.

SVEUČILIŠTE U SPLITU
MEDICINSKI FAKULTET

Mia Mustafovski

**HISTOLOŠKA KLASIFIKACIJA KARCINOMA BUBREGA U
KBC-u SPLIT- PETOGODIŠNJA RETROSPEKTIVNA STUDIJA**

Diplomski rad

Akadska godina:

2019. / 2020.

Mentor:

Doc. dr. sc. Sandra Zekić Tomaš, dr. med.

Split, Srpanj, 2020.

SADRŽAJ:

1. UVOD.....	1
1.1. Anatomija bubrega.....	2
1.2. Embriologija bubrega.....	4
1.3. Histologija bubrega.....	5
1.4. Karcinom bubrega.....	6
1.4.1. Epidemiologija karcinoma bubrega.....	6
1.4.2. Etiologija karcinoma bubrega.....	7
1.4.3. Klinička slika karcinoma bubrega.....	8
1.4.4. Dijagnostika karcinoma bubrega.....	9
1.4.5. Terapija karcinoma bubrega.....	9
1.5. Patohistološke karakteristike karcinoma bubrega.....	10
1.5.1. Svjetlostanični karcinom bubrega.....	11
1.5.2. Papilarni karcinom bubrega.....	13
1.5.3. Kromofobni karcinom bubrega.....	16
1.6. Klasifikacija i prognoza karcinoma bubrega.....	17
1.6.1. Gradus karcinoma bubrega.....	18
1.6.2. Stadij karcinoma bubrega.....	19
1.6.3. Prognoza karcinoma bubrega.....	19
2. CILJ ISTRAŽIVANJA.....	22
3. ISPITANICI I METODE.....	24
3.1. Ispitanici.....	25
3.2. Organizacija studije.....	25
3.3. Mjesto provođenja studije.....	25
3.4. Metode prikupljanja i obrade podataka.....	25
3.5. Opis istraživanja.....	25
3.6. Etička načela.....	26

4. REZULTATI.....	27
5. RASPRAVA.....	35
6. ZAKLJUČCI.....	39
7. POPIS CITIRANE LITERATURE	41
8. SAŽETAK	46
9. SUMMARY	48
10. ŽIVOTOPIS.....	50

Od srca zahvaljujem mentorici, doc. dr. sc. Sandri Zekić Tomaš, na izdvojenom vremenu, posvećenosti i brojnim stručnim savjetima tijekom izrade ovoga rada.

Zahvaljujem se prijateljima koji su oplemenili moj život.

Najveće hvala mojoj obitelji koja me bodrila i usmjeravala na pravi put, te Antoniu na bezuvjetnoj ljubavi i potpori tijekom svih godina studiranja.

POPIS OZNAKA I KRATICA

AMACR – engl. *Alpha methylacyl-CoA-racemase*

BAP1 – BRCA1 povezani protein-1 (engl. *BRCA1 associated protein-1*)

BHD – engl. *Birt-Hogg-Dubé*

BRCA – engl. *Breast Cancer gene*

CA9 – karbonska anhidraza 9 (engl. *Carbonic anhydrase 9*)

CD – engl. *Cluster of Differentiation*

CI – raspon pouzdanosti (engl. *Confidence interval*)

CK – citokeratin

CRP – C- reaktivni protein

CT – kompjuterizirana tomografija (engl. *computed tomography*)

DNK – deoksiribonukleinska kiselina

EMA – epitelni membranski antigen (engl. *Epithelial membrane antigen*)

FISH – Fluorescentna "in situ" hibridizacija (engl. *Fluorescence In Situ Hybridization*)

FLCN – gen za folikulin (engl. *Folliculin*)

HIF – hipoksijom inducirani čimbenici (engl. *Hypoxia-inducible factors*)

HGF – čimbenik rasta hepatocita (engl. *Hepatocyte Growth Factor*)

ICD – engl. *imbalanced chromosome duplication*

IL – interleukin

ISUP – engl. *International Society of Urologic Pathologists*

LDH – laktat dehidrogenaza

MET – receptor tirozin kinaze za HGF

MR – magnetska rezonancija

MSKCC – engl. *Memorial Sloan Kettering Cancer Center*

mTOR – engl. *Mammalian target of rapamycin*

MUC1 – engl. *Mucin 1*

PAX – engl. *Paired box gene*

PBRM 1 – engl. *Protein polybromo-1*

PDGF- β – trombocitni faktor rasta beta (engl. *Platelet-Derived Growth Factor-beta*)

PI3K-AKT – engl. *Phosphatidylinositol 3-kinase – Protein Kinase B*

PTEN - engl. *Phosphatase and Tensin Homolog deleted on Chromosome 10*

PTH- parathormon

RCC- karcinom bubrežnih stanica (engl. *Renal Cell Carcinoma*)

RCCMa – engl. *Renal Cell Carcinoma Marker*

SAD – Sjedinjene Američke Države

SETD2 – engl. *SET Domain Containing 2, Histone Lysine Methyltransferase*

SWI/SNF – engl. *SWItch/Sucrose Non-Fermentable*

TGF α – transformirajući čimbenik rasta alfa (engl. *Transforming Growth Factor alpha*)

TNF α – čimbenik tumorske nekroze alfa (engl. *Tumor Necrosis Factor alpha*)

TNM – engl. *Tumor Node Metastasis Classification of Malignant Tumors*

TP53 – tumorski protein 53

VEGF – vaskularni endotelni čimbenik rasta (engl. *Vascular Endothelial Growth Factor*)

VHL – von Hippel– Lindau

WHO – Svjetska zdravstvena organizacija (engl. *World Health Organization*)

1. UVOD

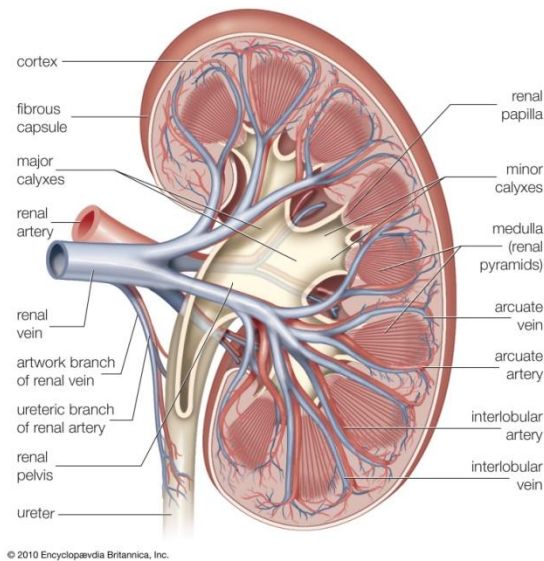
1.1. Anatomija bubrega

Bubreg je (*grč. nephros, lat. ren*) je parni organ izgleda zrna graha, crvenkastosmeđe boje. U prosjeku je duljine 10 cm, širine 5 cm i debljine do 3 cm, a mase je od 120 do 200 grama (1).

Bubreg se nalazi u retroperitonealnom prostoru te se proteže od 12. prsnog do 3. slabinskog kralješka. Desni bubreg niže je položen zbog smještaja jetre u desnom hipohondriju. Lijevi je bubreg duži i uži te smješten bliže središnjoj liniji (2). Gornji kraj bubrega, *extremitas superior*, je okruglast i debeo te bliže središnjoj liniji. Na njemu se nalaze nadbubrežne žlijezde. Donji kraj bubrega, *extremitas inferior*, tanji je i manji te se proteže do 2,5 cm iznad bočnog luka (1).

Bubrežni parenhim obavija vezivna ovojnica, *capsula fibrosa*, oko koje se nalazi sloj masnog tkiva, *capsula adiposa* (1). Sloj masnog tkiva, u kojem se nalaze i nadbubrežne žlijezde, od bubrega često odvojene tankom pregradom, obavija bubrežna ovojnica, *fascia renalis* (2). Bubreg je sa prednje strane obavijen peritoneumom a sa stražnje pararenalnim masnim tkivom, *corpus adiposum pararenale*. Bubrežni parenhim se, na frontalnom presjeku, dijeli na koru i srž. Bubrežna kora, *cortex renalis*, nalazi se ispod čahure okružujući srž te šalje izdanke između piramida, *columnae renales*. Bubrežna srž, *medulla renalis*, sastoji se od svijetlih ispruganih bubrežnih piramida, *pyramides renales*, čiji su vrhovi okrenuti prema bubrežnom sinusu, a baze prema kori bubrega (Slika 1). Na vrhovima piramida, *papilla renalis*, nalazi se mnogo sitnih otvora, *foramina papillaria*, u kojima se otvaraju izvodni kanalići bubrega. U jednom bubregu ima pet do 11 piramida te svaka piramida sa pripadajućim dijelom kore čini bubrežni režanj, *lobus renis* (1).

Na medijalnom rubu bubrega nalazi se okomita pukotina, *hilum renale*, u kojoj se nalaze bubrežna vena sprijeda, ispod nje arterija, a iza bubrežne arterije nakapnica, *pelvis renalis*, na koju se nastavlja mokraćovod. Nakapnica sakuplja mokraću iz dva ili tri velika bubrežna vrča, *calices renales majores* koji nastaju spajanjem malih bubrežnih vrčeva, *calices renales minores* u području renalnog sinusa (2).



Slika 1. Anatomski prikaz bubrežnog parenhima, krvne opskrbe i topografskog odnosa struktura u hilusu bubrega. Preuzeto s <https://www.britannica.com/science/calyx-anatomy>.

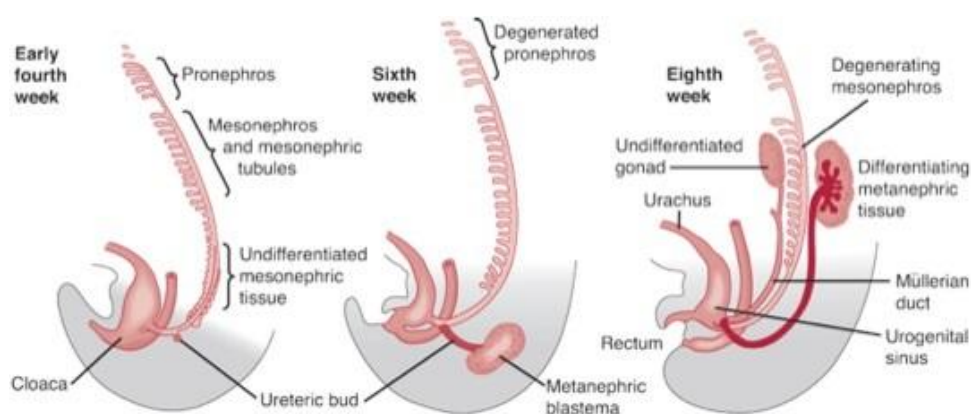
Bubrežna arterija, *a. renalis* ogranak je trbušne aorte koji opskrbljuje bubrege arterijskom krvi. U izvanbubrežnom toku daje sitne ogranke za peribubrežno tkivo i ovojnicu, *rr. capsulares*, nadbubrežnu žlijezdu, *a. suprarenalis inferior* te nakapnicu i proksimalni dio mokraćovoda, *rr. ureterici*. Prije ulaska u hilus, bubrežna arterija dijeli se na prednju i stražnju granu, *r. anterior et posterior* koje dalje daju segmentne arterije, *a. segmenti*. Prednja grana daje četiri segmentne arterije, a stražnja samo jednu. Između segmentnih arterija nema anastomoza stoga su one krajnje arterije. U bubrežnom hilusu segmentne arterije prelaze u unutarbubrežne arterije, *aa. intrarenales*, a one se dijele na međurežanjske, *a. interlobares* koje se penju uz piramide. Interlobarna arterija se na bazi piramide dijeli u dvije lučne arterije, *aa. arcuatae* koje idu po bazi piramida i daju kortikalne zrakaste arterije, *aa. corticales radiatae*. Zrakaste arterije idu prema površini bubrega ili se nekoliko puta granaju te daju arterije koje ulaze u glomerularno tijelo, *arteriola glomerularis afferens*. Aferentna arteriola ulazi u žilni pol bubrežnog tjelešca, u glomerulu se rasipa u kapilare te izlazi kao *arteriola glomerularis efferens* koja obično daje gustu kapilarnu mrežu oko proksimalnog i distalnog zavijenog kanalića. Iz ove kapilarne mreže dalje nastaju sve veće i veće vene koje prate odgovarajuće arterije, *vv. corticales radiatae*, *vv. arcuatae* i *vv. interlobares*. Venska krv iz interlobarnih vena odlazi bubrežnom venom (Slika 1). Srž bubrega uglavnom se opskrbljuje od eferentne arteriole glomerula justamedularnog nefrona čiji se kanalići nastavljaju u piramide. Bubrežne limfne žile dreniraju se u lumbalne limfne čvorove, najčešće u lateralne aortalne čvorove. Inervacija bubrega dolazi iz celijačnog plexusa

odnosno njegovog renalnog spleta, *plexus renalis* sljedeći renalne arterije te živaca simpatičkog sustava od Th10-L1 (1).

1.2. Embriologija bubrega

Embrionalni razvoj bubrega započinje u trećem gestacijskom tjednu. Iz intermedijarnog mezoderma nastaju tri djelomično preklapajuća stadija: pronefros, mezonefros i metanefros (Slika 2). Na početku četvrtog tjedna pronefros (predbubreg) čini sedam do deset skupina stanica u području vrata. Mezonefros (prabubreg) nastaje kaudalnije od razine gornjih prsnih do gornjih slabinskih segmenata. Metanefros (definitivni bubreg) javlja se u petom tjednu gestacije (3). Razvija se iz nefrogenog tračka metanefrogenog tkiva i mokraćovodnog pupoljka. Tijekom svog razvoja definitivni bubreg mijenja položaj zbog rasta osnove u kranijalnom smjeru *ascensus renis*. Za to vrijeme, bubreg se okreće oko uzdužne osi, što njegov ventralno postavljen hilus dovede u medijalan položaj te se ujedno znatno suzi (4).

Izvodni sustav bubrega nastaje razvojem mokraćovodnog pupoljka mezonefritičnog kanala te se otvara u kloaku. Pupoljak prodire u metanefritičko tkivo, proširuje se formirajući primitivnu renalnu nakapnicu koja se dijeli na kranijalnu i kaudalne porcije dajući osnove za velike vrčeve. Osim za velike vrčeve, pupoljak daje osnove za mokraćovod, bubrežnu nakapnicu, male vrčeve i jedan do tri milijuna sabirnih kanalića. Savijanjem i izduživanjem sekretornog kanalića nastaju proksimalni zavijeni kanalić, Henleova petlja te distalni zavijeni kanalić (3).

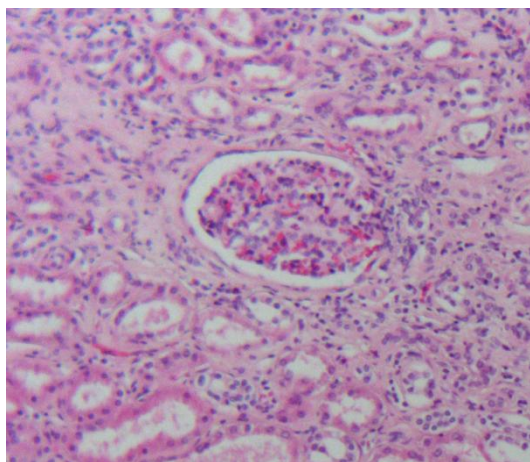


Slika 2. Embrionalni razvoj bubrega. Preuzeto s

https://www.pediatricurologybook.com/embryology_urinary_tract.html.

1.3. Histologija bubrega

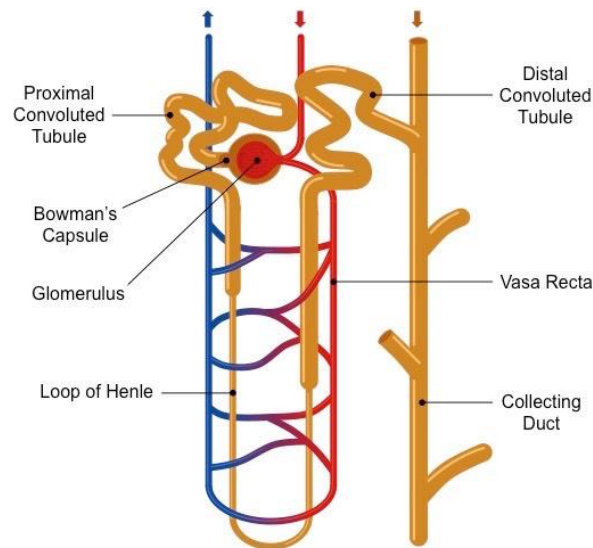
Svaki bubreg sastoji se od oko milijun nefrona. Nefron je glavna funkcionalna jedinica bubrega koju čine bubrežno tjelešće (glomerul), proksimalni zavijeni kanalić, Henleova petlja, distalni zavijeni kanalić te sabirne cijevi. Glomerul je klupko kapilara promjera 200 μm koju okružuje epitelna (Bowmanova) čahura dvostruke stijenke (Slika 3). Unutarnji (visceralni) list obavija fino fenestrirane glomerularne kapilare. Vanjski (parijetalni) list tvori površinu Bowmanove čahure. Između njih je interkapsularni prostor u koji se filtrira glomerularni filtrat. Na svakom glomerulu razlikujemo vaskularni pol gdje ulazi aferentna, a izlazi eferentna arteriola i tubularni pol na kojem počinje proksimalni zavijeni kanalić. Parijetalni list glomerula sastoji se od jednostavnog pločastog epitela kojeg izvana podržava bazalna lamina. Na tubularnom polu pločasti epitel prelazi u kubični čime započinje formiranje proksimalnog zavijenog kanalića. Visceralni list sastoji se od podocita koji zajedno sa endotelnim stanicama kapilara čine filtracijsku membranu. Uz kapilarne endotelne stanice i podocite, glomerul sadrži mezangijske stanice koje sa okolnim matriksom čine mezangij čija je jedna od uloga i potpora kapilara unutar glomerula.



Slika 3. Bubreg, glomerul, Olympus BX41, povećanje 100x, H&E. Arhiva Zavoda za patologiju, sudsku medicinu i citologiju Kliničkog Bolničkog Centra Split.

Proksimalni zavijeni kanalić sastoji se od jednostavnog kubičnog epitela te s obzirom da je duži zauzima većinu kore bubrega. Stanice proksimalnog tubula specijalizirane su za reapsorpciju i sekreciju. Sa slobodnog kraja kubične stanice polaze mikrovili koji čine četkastu prevlaku koja poboljšava reapsorpciju. Na proksimalni kanalić nastavlja se Henleova petlja izgleda slova „U” s debelim i tankim silaznim te debelim i tankim uzlaznim dijelom. Henleovu petlju okružuje intersticijsko vezivno tkivo koji zajedno reguliraju koncentraciju soli u filtratu. Kubične stanice debelog uzlaznog dijela služe za aktivni prijenos natrijevih i

kloridnih iona protiv koncentracijskog gradijenta što čini okolinu hiperosmolarnu. Takav intersticij pasivno povlači vodu iz tankog silaznog dijela petlje koncentrirajući filtrat. Distalni zavijeni kanalić sastoji se od jednoslojnog kubičnog epitela, manjih stanica bez četkaste prevlake. Kao nastavak distalnog kanalića polaze sabirne cjevčice koje oblaže kubični epitel. One se družu u veće sabirne kanale (tzv. Bellinijeve kanale) sastavljene od cilindričnog epitela koje se protežu do vrška papila te dovode mokraću do malih vrčeva (Slika 4) (5).



Slika 4. Shematski prikaz građe nefrona. Preuzeto s [https://ib.bioninja.com.au/ Media/nephron1_med.jpeg](https://ib.bioninja.com.au/Media/nephron1_med.jpeg).

1.4. Karcinom bubrega

Tumori bubrega dijele se na dobroćudne i zloćudne. Benigni su tumori rjeđi te čine oko 15% novotvorina bubrega dok su maligni tumori mnogo češći te klinički značajniji (6). 85% zloćudnih tumora bubrega je podrijetlom iz bubrežnih stanica, 12% su karcinomi podrijetla prijelaznog epitela, a ostatak zloćudnih tumora spada u kategoriju iznimno rijetkih (7). Karcinom bubrega nastaje iz stanica izvodnih kanalića bubrega (8).

1.4.1. Epidemiologija karcinoma bubrega

Od svih zloćudnih tumora u odraslih osoba, na karcinom bubrega otpada oko 3%. Karcinom bubrega javlja se dva do tri puta češće u muškaraca nego žena te se najčešće dijagnosticira u ranim šezdesetim godinama života. Incidencija karcinoma bubrega u SAD-u i Europi u stalnom je porastu zadnjih 30 godina. Za napomenuti je da incidencija brže raste u

žena kao i u Afroamerikanaca (7). U porastu je i incidencija tzv. incidentalnog karcinoma bubrega, što se objašnjava sve češćom uporabom ultrazvuka abdomena. Incidentalni karcinom čini 25-40% svih tumora bubrega te je povezan sa dobrom prognozom i ishodom liječenja (9). Od karcinoma bubrežnih stanica umire oko 40% bolesnika čineći ga najsmrtonosnijim urološkim tumorom (8). U zadnjih 40 godina prognoza se poboljšala uz petogodišnje preživljenje od 64% 2002. godine u usporedbi s petogodišnjim preživljenjem manjim od 40% u ranim šezdesetim godinama 20. stoljeća (7).

1.4.2. Etiologija karcinoma bubrega

Etiološki čimbenici koji pridonose razvoju karcinoma bubrega pokazuju interakciju između raznih vanjskih faktora i genske predispozicije (10). Osobe kojima član bliže obitelji ima karcinom bubrega imaju dva do tri puta veći rizik za obolijevanje od istog. Otprilike 2-4% slučajeva karcinoma bubrega povezano je s određenim nasljednim sindromima (7). Karcinom bubrega nastaje kod 25-45% bolesnika koji boluju od Von Hippel-Lindauovog (VHL) sindroma, koji se pojavljuje između drugog i četvrtog desetljeća života s penetracijom od 70% do 60 godine života. Histološki tip karcinoma u VHL sindromu u većini slučajeva je svjetlostanični, a karcinomi su multifokalni i bilateralni (11). Patogeneza VHL-sindroma povezana je s poremećenom funkcijom VHL tumorsupresorskog gena na kratkom kraku trećeg kromosoma, 3p25. Somatske mutacije VHL gena nađene su u 57%, a gubitak heterozigotnosti u 98% svjetlostaničnih karcinoma bubrega (12). Tuberozna skleroza također je jedan od nasljednih poremećaja kod koje se razvija karcinom bubrega uz incidenciju koja ne prelazi 2-3% pojavnosti u općoj populaciji, ali uz raniji početak bolesti (11). Većina karcinoma bubrega se ipak smatra sporadičnim bez prisustva pozitivne genske predispozicije (7).

Od vanjskih čimbenika rizika pušenje cigareta se ističe kao najvažniji. U usporedbi s ljudima koji nisu nikada pušili cigarete, rizik za pojavu karcinoma bubrega raste za oko 50% u muskaraca i 20% u žena pušača (10). Istraživanja pokazuju da rizik od karcinoma bubrega kontinuirano raste zajedno s intenzitetom i trajanjem pušenja cigareta. Nakon što osoba prestane pušiti rizik za razvoj karcinoma bubrega je i dalje povećan za oko 20% (13). Brojna istraživanja pokazala su da je povećana tjelesna masa rizični čimbenik nastanka karcinoma bubrega. 40% bolesnika oboljelih od karcinoma bubrega u SAD-u i 30% u Europi bili su prekomjerne tjelesne mase (10). Arterijska hipertenzija povećava rizik razvoja karcinoma bubrega za 67%, a svako povećanje arterijskog tlaka za 10 mmHg povećava rizik za 22%. Bolesnici s terminalnom bubrežnom bolešću imaju povećani rizik razvoja stečene cistične

bolesti bubrega, a time i karcinoma bubrega. Procjenjuje se da 4% terminalnih bubrežnih bolesnika razvije karcinom bubrega, čime je njihov rizik razvoja karcinoma bubrega čak 10 puta veći nego u općoj populaciji (14). Također, karcinom bubrega javlja se češće kod *situs inversus totalis* te u slučaju prekobrojnog bubrega. Ostali čimbenici rizika su *diabetes mellitus*, dugotrajna dijaliza, izloženost trikloretilenu, kadmiju, olovu te arsenu (10).

1.4.3. Klinička slika karcinoma bubrega

Klasični trijas simptoma- bol u slabinama, hematurija i palpabilna masa u abdomenu javljaju se u manje od 15% bolesnika (7). Najčešće se javlja hematurija i to u 50% slučajeva (6). Unatoč povećanoj detekciji karcinoma u ranijem stadiju, incidencija metastatske bolesti pri inicijalnom pregledu je i dalje visoka te iznosi 20-30%. Karcinom bubrega može se prezentirati paraneoplastičnim sindromom poput hiperkalcijemije, policitemije, anemije te nekih konstitucijskih nespecifičnih simptoma poput vrućice, gubitka težine, kaheksije. Ubrzana sedimentacija i povišeni CRP mogu ukazivati na karcinom bubrega (15). Konstitucijski nespecifični simptomi najčešće su uzrokovani citokinima poput TNF- α i IL-6 koje može proizvoditi karcinom ili imunološki sustav kao odgovor na karcinom (7). Hiperkalcijemija je najčešći paraneoplastični sindrom koji se pojavljuje kod karcinoma bubrega. Uzrokovana je oslobađanjem paratiroidnog hormona (PTH) i peptida nalik PTH iz stanica karcinoma bubrega. Klinička prezentacija hiperkalcijemije uključuje glavobolju, gubitak apetita, mučninu i povraćanje, konstipaciju, poliuriju i polidipsiju. Otprilike 75% svih bolesnika s hiperkalcijemijom ima lokalno uznapredovali karcinom bubrega, a 50% ima koštane presadnice (16). Hipertenzija je česti paraneoplastični sindrom, javlja se oko 40% bolesnika s karcinomom bubrega. Potencijalni mehanizmi pojave hipertenzije su povećana sekrecija renina, ureteralna ili kompresija tumorskom masom, prisutnost AV fistula te policitemija. Povišena razina renina, koja se nakon nefrektomije u 85% slučajeva smanji, zabilježena je kod 37% bolesnika oboljelih od karcinoma bubrega, uz napomenu da stupanj hipertenzije ne mora korelirati s razinom renina. 1- 8% bolesnika s karcinomom bubrega se prezentira policitemijom koja nastaje zbog ektopičnog lučenja eritropoetina od strane tumorskih stanica (17). Ostali paraneoplastični sindromi povezani s produkcijom hormona su ginekomastija, galaktoreja, maskulinizacija u žena te Cushingov sindrom (7). Jedan od rijetkih paraneoplastičnih sindroma vezan za karcinom bubrega je i Staufferov sindrom. Karakteriziran je anikteričnom elevacijom jetrenih enzima i alkalne fosfataze sa trombocitozom, produženim protrombinskim vremenom i hepatosplenomegalijom (18).

Pri postavljanju dijagnoze oko 30% bolesnika ima lokalno uznapredovalu, a 25% bolesnika diseminiranu bolest. Osim očitovanja nizom paraneoplastičnih sindroma, tumor pokazuje sklonost širenju u nadbubrežnu žlijezdu te donju šuplju venu. Najčešće lokalizacije udaljenih presadnica su pluća, limfni čvorovi, kosti, jetra te mozak (9).

1.4.4. Dijagnostika karcinoma bubrega

Uz obavezno uzimanje onkološke anamneze i statusa u dijagnostici karcinoma bubrega primjenjuje se i analiza urina, kompletna krvna slika, biokemijske pretrage krvi (serumski kalcij, jetrene transaminaze, LDH i serumski kreatinin) (9). Ubrzanim razvojem slikovne dijagnostike porastao je broj slučajno otkrivenih tzv. „malih“ karcinoma do tri centimetra u promjeru. Bolesnici sa slučajno otkrivenim karcinomima imaju niži stadij bolesti u vrijeme otkrivanja, nekolicina ih ima visoki nuklearni gradus te u konačnici imaju bolje petogodišnje preživljenje nego simptomatski bolesnici. Ultrazvuk je koristan kao inicijalno dijagnostičko sredstvo, no detektira samo 2/3 lezija manjih od tri cm u promjeru. CT je standard za određivanje stadija karcinoma bubrega. MR se koristi za detekciju manjih i cističnih lezija (7). Također je indiciran kod bolesnika s lokalno uznapredovalom bolešću, u bolesnika alergičnih na kontrast i onih s oštećenom bubrežnom funkcijom (8). Ostale metode koje se koriste u otkrivanju karcinoma bubrega su: angiografija bubrega, rendgenski pregled pluća te u slučaju indikacije scintigrafija kostiju te punkcija i biopsija sumnjivih lezija (9).

1.4.5. Terapija karcinoma bubrega

Kirurško liječenje kao oblik terapije karcinoma bubrega uključuje postupke parcijalne ili totalne nefrektomije. Povećana detekcija malih bubrežnih masa zbog napretka slikovne dijagnostike, kirurških metoda te postoperativne skrbi dovela je do šire upotrebe parcijalne nefrektomije (engl. „*nephron sparing*“ kirurgija). Apsolutne indikacije za parcijalnu nefrektomiju su stanja zbog kojih će bolesnik biti ovisan o dijalizi kao u slučaju bilateralnih tumora ili tumora jedinog funkcionalnog bubrega. Relativne indikacije uključuju prisutnost stanja koje su potencijalni rizik za očuvanje bubrežne funkcije poput stenoze bubrežne arterije, kroničnog pijelonefritisa, dijabetesa ili hipertenzije (19). Radikalna nefrektomija koristi se kod većih tumora bubrega, tumora s većim onkološkim potencijalom te kod tumora koji pokazuju infiltrativni rast. Kao metoda, radikalna nefrektomija preporuča se u bolesnika koji nemaju uznapredovalu bubrežnu bolest ili proteinuriju, ako je renalna masa kompleksna (operativni postupak zahtjevan čak i za iskusne kirurge) te ako zaostali bubreg ima normalnu funkciju sa postoperativnom glomerularnom filtracijom većom od 45 mL/min/1.73m². Nakon nefrektomije, 20% bolesnika s lokalnom bolešću razvit će presadnice (15).

Danas se u praksi ne primjenjuje adjuvantno liječenje zbog otpornosti karcinoma bubrega na kemoterapiju i zračenje. Radioterapija se kod karcinoma bubrega primjenjuje u palijativne svrhe kod koštanih, moždanih ili bolnih presadnica (9).

Kod bolesnika u metastatskom stadiju bolesti koji se prezentiraju hematurijom ili ostalim simptomima vezanim za primarni tumor može se primjeniti palijativna nefrektomija. Dio bolesnika prezentira se resektabilnim primarnim tumorom i s više sijela presadnica koje su također resektabilne. U bolesnika s neresektabilnim tumorom preporuča se sistemna terapija uz citoreduktivnu nefrektomiju. U određenih bolesnika sistemna terapija uključuje citokine: interferon α i interleukin-2. Ciljna terapija uključuje tirozin kinazne inhibitore i/ili anti- VEGF protutijela, koji se primjenjuju u prvoj i drugoj terapijskoj liniji. Također se u terapiji koriste i mTOR- inhibitori.

Najčešći široko primjenjivani prognostički model metastatske bolesti je *Memorial Sloan Kettering Cancer Center* (MSKCC) (20). Taj model uključuje pet varijabli: vrijeme od dijagnoze do liječenja manje od 12 mjeseci, Karnofskyjev status (mjera sposobnosti obavljanja dnevnih aktivnosti u bolesnika oboljelih od raka) manji od 80%, serumska LDH 1,5 puta veća od gornje granice normalne vrijednosti, povišena vrijednost serumskog kalcija, hemoglobin niži od donje granice normalne vrijednosti. Prema tim čimbenicima, bolesnike se može podijeliti u tri skupine: Bolesnici s niskim rizikom (nula čimbenika), srednji rizik (jedan do dva čimbenika) i loša prognoza (tri ili više čimbenika). Za one bolesnike sa niskim rizikom terapija izbora je aksitinib + pembrolizumab, pazopanib ili sunitinib. Za bolesnike sa srednjom i lošom prognozom terapija izbora je ipilimumab + nivolumab, aksitinib + pembrolizumab ili kabozantinib. Temsirolimus kao predstavnik mTOR-inhibitora pokazao se kao koristan u liječenju karcinoma nesvijetlih stanica s lošijom prognozom (20).

1.5. Patohistološke karakteristike karcinoma bubrega

U posljednjih 30 godina značajna istraživačka aktivnost pokazala je da karcinom bubrega ne predstavlja jedinstveni entitet, već je riječ o heterogenoj skupini karcinoma što je u suprotnosti povijesnim razmatranjima (21). Najčešći histološki tip karcinoma bubrega je svjetlostanični karcinom (70-90%), slijede ga papilarni karcinom bubrega (10-15%) i kromofobni karcinom bubrega (3-5%). Rjeđi histološki tipovi su karcinom sabirnih kanalića, tubulocistični karcinom, karcinom bubrežnih stanica sa translokacijom MiT obitelji, karcinom bubrežnih stanica s manjkom sukcinat dehidrogenaze, nasljedni tumori, karcinom u sklopu stečene cistične bolesti bubrega te ostali i neklasificirani karcinomi koji nisu tema

ovoga rada. Mnoge multicentrične studije pokazale su da je histološki tip tumora prognostični značajan (22).

1.5.1. Svjetlostanični karcinom bubrega

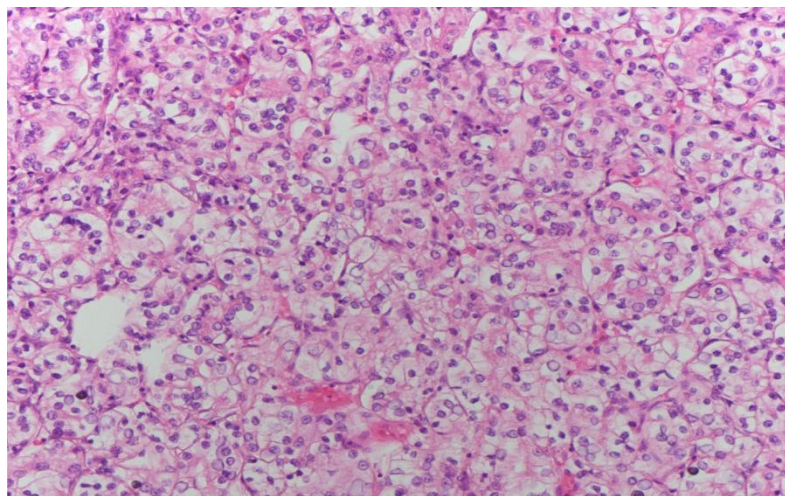
Svjetlostanični karcinom bubrega nastaje iz epitelnih stanica proksimalnih zavijenih kanalića te čini oko 70% svih karcinoma bubrega (23). Povećan rizik za razvoj karcinoma imaju sve dobne skupine, no većina se ipak razvija kod bolesnika nakon 40. godine života. Češće se javlja u muškaraca nego u žena u omjeru 1,5:1 (7).

Genetske aberacije kod svjetlostaničnog karcinoma uglavnom se dijele na one koje utječu na von Hippel-Lindau (VHL) gen, epigenetske regulatore/gene za pregradnju kromatina i na PI3K-AKT-mTOR signalizaciju. Većina slučajeva svjetlostaničnog karcinoma bubrega su sporadični, a u 2-3% slučajeva javlja u sklopu nasljednih bolesti uključujući autosomno dominantni VHL sindrom. U čak više od 80% slučajeva sporadičnog svjetlostaničnog karcinoma bubrega također su prisutne mutacije ili utišavanje istog gena. Najpoznatija funkcija VHL proteina (pVHL) je poliubikvitacija nekoliko proteina, uključujući faktor induciran hipoksijom (HIF) 1 i 2, označavajući ih za razgradnju u prisutnosti normalne oksigenacije tkiva. U hipoksičnim uvjetima HIF aktivira transkripciju gena induciranih hipoksijom što dovodi do povećanog stvaranja eritropoetina, vaskularnog endotelnog čimbenika rasta (VEGF), trombocitnog faktora rasta beta (PDGF- β), transformirajućeg faktora rasta alfa (TGF- α) i nekoliko glikolitičkih enzima. Neuspjeh pVHL-a u kontroli aktivnosti HIF-a u normoksiji ima presudnu ulogu u kliničkoj slici i metaboličkim značajkama svjetlostaničnog karcinoma. Tu spada eritrocitoza ovisna o eritropoetinu, angiogeneza i stanična proliferacija posredovane VEGF-om i TGF- α kao i aerobna glikoliza te imunosupresivni učinci zbog povećanog katabolizma triptofana. Drugi najčešći tip mutacije uključuje nekoliko epigenetskih regulatora koji se također nalaze na 3p25 kromosomu. To su Polybromo 1 (PBRM1), BRCA- vezani protein 1 (BAP1) i SET domena 2 (SETD2). Njihova uloga je regulacija održavanja i remodeliranja kromatina (23). PBRM1 kodira BAF180, komponentu SWI / SNF kompleksa za remodeliranje kromatina te je inaktiviran u približno 40% svjetlostaničnih karcinoma. BAP1 kodira protein 1 povezan s histon deubikvitinom BRCA1 i mutiran je u 10% do 15% slučajeva svjetlostaničnih karcinoma. Mutacije na SETD2, histon metiltransferazu, javljaju se u 10% slučajeva svjetlostaničnih karcinoma (24). Genetske aberacije proteina mTOR puta (PTEN, AKT, PIK3CA i mTOR) koji sudjeluju u signalizaciji proliferacije stanica identificirane su kod 28% bolesnika sa svjetlostaničnim karcinomom. Nedostatak PTEN-a povezan je s

agresivnijim karcinomima. Zajedno s abnormalnom ekspresijom modulatora fokalne adhezije kinaze mTOR-a, ovi genetski nedostaci prisutni su u više od 50% svjetlostaničnih karcinoma (23).

Makroskopski, svjetlostanični karcinom obično je solitarna sferična masa veličine 3 do 15 cm u promjeru. Na reznoj plohi karcinom je žutonaračaste do sivobijele boje s izraženim područjima cističnih proširenja i krvarenja. Rubovi karcinoma jasno su definirani (25). Obično je ekspanzivnog rasta i više gurajućih nego infiltrativnih rubova. Cistično izmjenjena područja i kalcifikati također mogu biti prisutni, pogotovo u područjima nekroze (7).

Mikroskopski, svjetlostanični karcinom bubrega može imati različitu građu. Najčešće je tumor građen od kompaktnih gnijezda, alveolarnih, mikrocističnih pa čak i makrocističnih struktura odvojenih obiljem krvnih žila tankih stijenki. Mikrociste karcinoma sadržavaju ekstravaskularne eritrocite i eozinofilnu tekućinu. Tumorska stanica svjetlostaničnog karcinoma bubrega karakterizirana je jasno izraženom staničnom membranom i svijetlom citoplazmom zbog gubitka lipida i glikogena tijekom histološke pripreme preparata (Slika 5). U nekim slučajevima svjetlostaničnog karcinoma određene tumorske stanice imaju granuliranu eozinofilnu citoplazmu. Te se tumorske stanice češće viđaju u karcinomima višeg gradusa ili područjima krvarenje i nekroze. Jezgre svjetlostaničnog karcinoma pokazuju varijacije u veličini, obliku i vidljivosti jezgrice. Ti parametri koriste se za određivanje gradusa svjetlostaničnog karcinoma bubrega. Sarkomatoidna komponenta javlja se u 5% slučajeva svjetlostaničnog karcinoma (7).



Slika 5. Svjetlostanični karcinom, Olympus BX41, povećanje 200x, H&E. Arhiva Zavoda za patologiju, sudsku medicinu i citologiju Kliničkog Bolničkog Centra Split.

Imunohistokemijski, tumorske stanice svjetlostaničnog karcinoma bubrega pozitivne su na vimentin, epitelni membranski antigen (EMA), karbon anhidrazu 9 (CA9), marker karcinoma bubrežnih stanica (RCCMa), CD10, PAX2 i PAX8. Negativne su na CK7, visoko molekularne citokeratine (CK), E-kadherin i bubreg specifičan kadherin (26). Također, u većini slučajeva tumorske stanice su negativne i na CK20, MUC1, AMACR i CD117 (7).

Svjetlostanični karcinom bubrega pokazuje tendenciju širenja prema čašicama i nakapnici s mogućim širenjem u mokraćovod. Češće prodire u bubrežnu venu gdje raste u obliku solidne nakupine te dopire do donje šuplje vene, a ponekad i do desne srčane pretkljetke (6).

1.5.2. Papilarni karcinom bubrega

Papilarni karcinom bubrega čini oko 15% svih karcinoma bubrega, a drugi je najčešći histološki tip karcinoma bubrega iza svjetlostaničnog karcinoma (27). Pojavljuje se u dobi od 52. do 66. godine života, te češće obolijevaju muškarci nego žene u omjeru 2,4:1. Zbog karakterističnih citogenetskih, makroskopskih i histoloških karakteristika razlikuje se od ostalih tipova karcinoma bubrega (7).

Većina papilarnih karcinoma bubrega javlja se sporadično, no jedan dio nastaje u sklopu nasljednog papilarnog karcinoma bubrega (engl. *hereditary papillary renal cell carcinoma*, HPRCC) koji je karakteriziran mutacijom *c-met* onkogen na 7q31 kromosom (7). Kod 13% slučajeva postoji *c-met* mutacija u bolesnika koji nemaju karcinome bubrega u obiteljskoj anamnezi (28). Protoonkogen *c-met* kodira MET protein koji spada u obitelj tirozin kinaznih receptora. Mutacija *c-met* dovodi do stanične proliferacije, neovaskularizacije, povećane stanične pokretljivosti i morfološke diferencijacije. Većina promjena c-MET u ovom tumoru su pogrešne (engl. *missense*) mutacije koje dovode do njegove konstitutivne aktivacije. U obiteljskim slučajevima, trisomiju kromosoma 7 karakterizira duplikacija mutiranog c-MET alela. Takav način umnožavanja mutiranog gena uključen je u razvoj nasljednog papilarnog karcinoma bubrega. Sporadični papilarni karcinom bubrega često pokazuje kromosomske polisomije, od kojih su povećanje broja kromosoma 7 i 17 najčešći. Drugi najčešći citogenetski nalaz u papilarnom karcinomu bubrega je gubitak Y kromosoma kod muškaraca. Trisomija kromosoma 7 čest je nalaz u velikom broju ljudskih tumora, uključujući benigna stanja poput nodularne hiperplazije prostate. Stoga, u nedostatku drugih kromosomskih abnormalnosti, trisomija 7 ne bi se trebala smatrati dijagnostičkim markerom za papilarni karcinom bubrega. Za razliku od

trisomije 7, trisomija 17 je visoko specifična za papilarni karcinom bubrežnih stanica. Kod ljudi se povećanje broja kromosoma 17 rijetko nalazi u ostalim neoplazmama i ne papilarnim karcinomima bubrega. Trisomiju 17. kromosoma FISH detektira u 80% do 90% papilarnih karcinoma bubrega (29).

Klinička prezentacija papilarnog karcinoma ne razlikuje se od ostalih histoloških tipova karcinoma bubrega. Radiološki prikaz je nespecifičan, ali u slučaju renalne angiografije papilarni karcinom se, za razliku od ostalih tipova, prikazuje kao avaskularan ili vrlo hipovaskularan uz često vidljive muralne kalcifikacije. Kod pojave multiplih papilarnih karcinoma u pacijanata bez karcinoma bubrega u obitelji, pojedinačni papilarni karcinom razvija se zasebno i neovisno o drugom te multifokalnost nije rezultat unutarbubrežnih metastaza (7).

Makroskopski, veličina papilarnog karcinoma bubrega varira od 2 cm do 20 cm (30). Dobro su ograničeni, te u preko 90% slučajeva ograničeni na bubrežni parenhim. U 2/3 slučajeva prisutna je debela fibrozna pseudočahura. Na reznoj plohi boja varira od svijetlosive, zlatnožute do crvenosmeđe ovisno o količini pjenušavih makrofaga u stromi, stupnju krvarenja i nakupljanju hemosiderina (7).

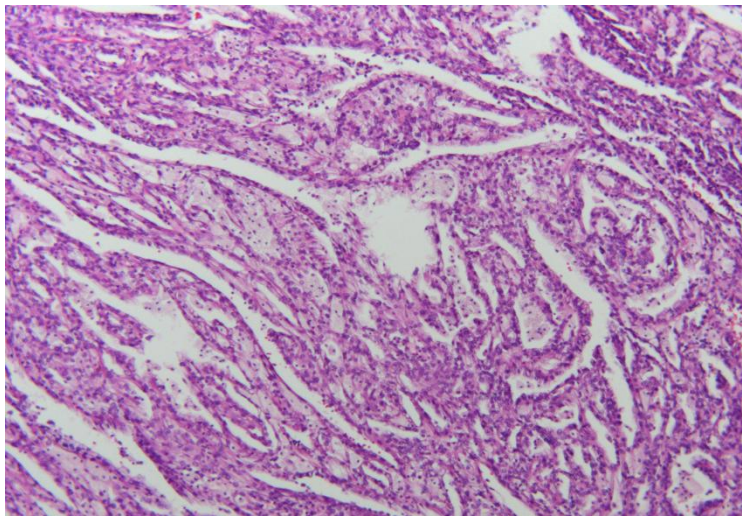
Mikroskopski, papilarni karcinom bubrega sastoji se od papilarnih i tubularnih struktura te ponekad cista s papilarnim izraslinama. S obzirom da se papilarne strukture nalaze i u karcinomu sabirnih kanalića te unutar papilarnog karcinoma mogu prevladavati tubularne strukture, naziv "papilarni" nije specifičan za karcinom. Papile su obložene jednim slojem pseudostratificiranih tumorskih stanica. Stroma papile je fibrovaskularne građe, najčešće ispunjena pjenušavim makrofagima. Količina makrofaga nije povezana sa stupnjem nekroze ili krvarenjem (7).

Prema trenutnoj WHO klasifikaciji, dijele se na tip 1 i tip 2, koji su prvenstveno određeni prema različitim histološkim značajkama i pojavi različitih uzoraka (22).

1.5.2.1. Papilarni karcinom bubrega tip 1

Papilarni karcinom bubrega tip 1 obično se sastoji od papila koje su obložene kubičnim stanicama niskog nuklearnog gradusa. Nakupine pjenušavih makrofaga su često prisutne uz kalcifikacije i unutarstanični hemosiderin (22). Karakteriziraju ga tanke papile i cjevaste strukture prekrivene jednim slojem sitnih stanica koje sadrže amfifilnu do bazofilnu citoplazmu te male, jednolike, ovalne jezgre (Slika 6). Većina obiteljskih papilarnih

karcinoma bubrega spada u tip 1 papilarnog karcinoma (27). Papilarni karcinom bubrega tip 1 je imunohistokemijski pozitivan na vimentin, široki spektar keratina, CK7, AMACR i RCC marker. Negativan je na CD117, bubreg-specifičan kadherin i parvalbumin (31). Na molekularnoj razini pokazuju trisomije kromosoma 7 i 17, te gubitak Y kromosoma. Papilarni karcinomi bubrega tip 1 obično su nižeg gradusa i stadija u vrijeme dijagnoze te imaju bolji ishod od papilarnog karcinoma tip 2. Tumori koji se prezentiraju kao papilarni karcinom bubrega tip 1 ali bez čahure te do 15 mm veličine klasificiraju se kao papilarni adenomi zbog njihovog dobroćudnog kliničkog tijeka (22).

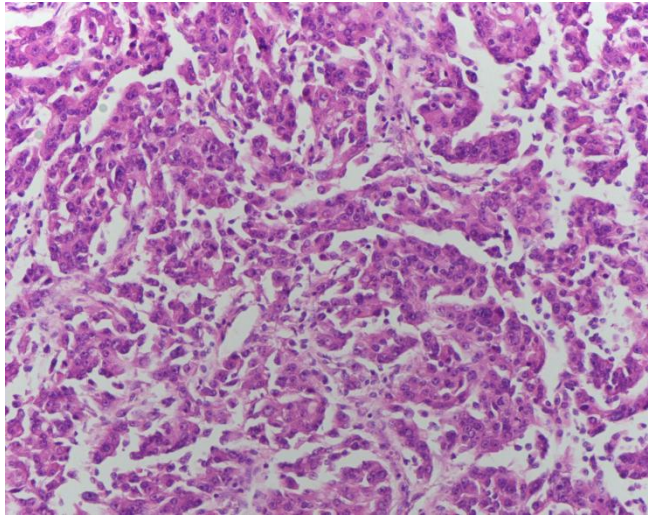


Slika 6. Papilarni karcinom tip 1, Olympus BX41, povećanje 100x, H&E. Arhiva Zavoda za patologiju, sudsku medicinu i citologiju Kliničkog Bolničkog Centra Split.

1.5.2.2. Papilarni karcinom bubrega tip 2

Papilarni karcinom bubrega tip 2 uglavnom je veći od tipa 1 (9,01 cm u odnosu na 7,68 cm) uz izraženo veći nuklearni gradus (30). Tumorske stanice sadržavaju veliku okruglu jezgru s izraženim jezgricama te varijabilnim stupnjem pseudostratifikacije. Stanična citoplazma je obilna i eozinofilna. Fibrovaskularna stroma resica je gusta za razliku od nježnih i tankih resica kod papilarnog karcinoma tip 1 (Slika 7). Rjeđe dolazi do nakupljanja edematozne tekućine te stvaranja glomerularnih tjelešaca. Pjenušave makrofage ne nalazimo u području papila već u područjima nekroze (7). Papilarni karcinom bubrega tip 2 ima promjenjive uzorke bojenja što ukazuje na heterogenu skupinu, a ne jedinstveni entitet (31). Imunohistokemijski, ekspresija CK7 rjeđe se javlja nego kod tip 1 karcinoma. AMACR je pozitivan i u tip 2 papilarnom karcinomu. Imunoreaktivnost na CD10 prisutna je u više od 10% tumorskih stanica papilarnom karcinoma tipa 2 (26).

Petogodišnje preživljenje za papilarni karcinom bubrega tip 1 i tip 2 je od 49% do 9%. Smanjeno preživljenje povezano je sa višim nuklearnim gradusom i stadijem bolesti, vaskularnom invazijom, relativno malim brojem pjenušavih makrofaga, DNK aneuploidijom te prisutnom sarkomatoidnom komponentom (7).



Slika 7. Papilarni karcinom tip 2, Olympus BX41, povećanje 200x, H&E. Arhiva Zavoda za patologiju, sudsku medicinu i citologiju Kliničkog Bolničkog Centra Split.

1.5.3. Kromofobni karcinom bubrega

Kromofobni karcinom predstavlja 5% svih karcinoma bubrega. Nastaje iz interkaliranih stanica sabirnih kanalića (25). Obično su sporadični te dobre prognoze. Češće se javlja na Bliskom istoku zbog za sada nepoznatih razloga. Pojavljuje se u rasponu od 23. do 86. godine života te u jednakom omjeru zahvaća i muškarce i žene (7).

Pojavljuje se u sklopu Birt-Hogg-Dubé sindroma kao hibridni onkocitično-kromofobni tumor (22). BHD sindrom vezan je za mutaciju gena folikulina (*FLCN*) što dovodi do veće incidencije kromofobnog karcinoma bubrega. Također su prisutne somatske mutacije mitohondrijske DNK. Isto tako, vidljivi su gubitci kromosoma 1, 2, 6, 10, 13 i 17. Metastatski kromofobni karcinomi bubrega imaju *TP53* mutacije u 58% slučajeva, *PTEN* mutacije u 24% slučajeva i neuravnoteženo umnožavanje kromosoma (ICD) u 25% slučajeva. Ti podaci sugeriraju da su ove genomske promjene uključene u evoluciju metastaziranja kromofobnog karcinoma bubrega (32).

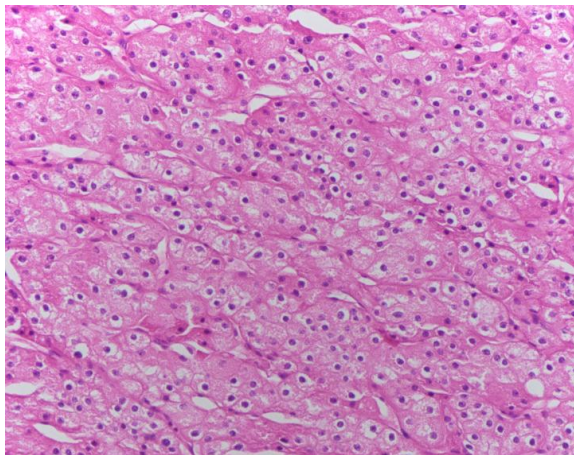
Makroskopski, kromofobni karcinomi bubrega su uglavnom solitarni, dobro ograničeni te variraju u veličini od 1,5 cm do 25 cm u promjeru (7). Na reznoj plohi su

karakteristične tamne boje, slično benignom onkocitomu bubrega što je i glavna diferencijalna dijagnoza kromofobnom karcinomu (22).

Mikroskopski, kromofobni karcinom bubrega se sastoji od velikih tumorskih stanica s istaknutom staničnom membranom, blijede citoplazme i naboranim jezgrama s perinuklearnim haloom (Slika 8) (22). Druga varijanta tumorskih stanica kromofobnog karcinoma sastoji se od intenzivno eozinofilne citoplazme s izraženom staničnom membranom. Stanična jezgra također je naborana i hiperkromatska uz perinuklearni halo koji se češće pojavljuje u ovoj eozinofilnoj varijanti. Sarkomatoidna komponenta pojavljuje se u 9% slučajeva kromofobnog karcinoma (7).

Imunohistokemijski, kromofobni karcinom pokazuje pozitivno bojanje na parvalbumina, CD117, E-kadherina uz difuznu ekspresiju membranskog CK7. Također je pozitivan na epitelni membranski antigen (EMA) i MUC1. Negativan je na RCC marker, CD10, vimentin, CK20 i AMACR (31).

Prognoza kromofobnog karcinoma pokazala se u brojnim studijama bolja nego kod svjetlostaničnog karcinoma bubrega. Samo 4% bolesnika se prezentira metastazama u usporedbi sa 27% kod svjetlostaničnog karcinoma bubrega. Prisutnost tumorske nekroze korelira s lošijom prognozom i smrtnošću (7).



Slika 8. Kromofobni karcinom, Olympus BX41, povećanje 200x, H&E. Arhiva Zavoda za patologiju, sudsku medicinu i citologiju Kliničkog Bolničkog Centra Split.

1.6. Klasifikacija i prognoza karcinoma bubrega

U svrhu primjene odgovarajuće terapije te prognoze bolesnika potrebna je što bolja i točnija procjena gradusa i stadija karcinoma bubrega.

1.6.1. Gradus karcinoma bubrega

Gradus tumora ili stupanj diferenciranosti tumora govori nam koliko tumorske stanice nalikuju stanicama normalnog tkiva iz kojega su nastale. Gradus tumora ne smije se zamjeniti sa stadijem tumora. Stadij tumora govori nam o proširenosti tumora u tijelu a određuje se na temelju smještaja, veličine i broja presadnica te zahvaćenosti limfnih čvorova (33). Za karcinom bubrežnih stanica predložene su brojne klasifikacije, temeljene na različitim morfološkim značajkama. Od toga je jedino klasifikacija po Fuhrmanovoj postigla široku primjenu u suvremenoj patološkoj praksi. Fuhrman ocjenjuje karcinome bubrega prema nuklearnoj veličini, obliku i istaknutosti jezgrice. Unatoč popularnosti ovog sustava ocjenjivanja, vidjelo se da sustav ocjenjivanja po Fuhrmanovoj ima niz problema. Mnogi patolozi oslanjaju se samo na procjenu istaknutosti jezgrice pri ocjenjivanju karcinoma bubrežnih stanica (34). Stoga je uveden novi sustav određivanja nuklearnog gradusa, WHO/ISUP nakon konferencije u Vancouveru 2012. godine. Ovaj sustav se također sastoji od 4 gradusa, gdje se u prva tri gradusa procjenjuje istaknutost jezgrice, a u četvrtom gradu prisutnost visoko atipičnih pleomorfnih stanica i/ili prisutnost sarkomatoidne ili rabdoidne komponente (35). Gradus karcinoma određuje se prema prisutnim stanicama najvišeg gradusa, a ne prema prevladavajućim tumorskim stanicama. Sustav ocjenjivanja WHO/ISUP primjenjuje se samo na svjetlostanične i papilarne karcinome bubrega, jer njegova prognostička korisnost nije potvrđena za ostale tipove karcinoma. Iako su do danas predloženi različiti sustavi za ocjenjivanje kromofobnog karcinoma bubrega, niti jedan nije međunarodno prihvaćen za upotrebu u kliničkoj praksi (Tablica 1) (22).

Tablica 1. WHO/ISUP klasifikacija nuklearnog gradusa karcinoma bubrega iz 2012. godine.

NUKLEARNI GRADUS PO WHO/ISUP	
I°	Jezgriće tumorskih stanica nisu prisutne ili su neprimjetne i bazo filne pri povećanju od 400x.
II°	Jezgriće tumorske stanice vidljive i eozino filne pri povećanju 400 x i vidljive, ali ne istaknute jezgriće pri povećanju od 100 x
III°	Jezgriće tumorskih stanica vidljive i eozino filne pri povećanju od 100x
IV°	Tumori koji pokazuju ekstremni nuklearni pleomorfizam, ogromne tumorske stanice i / ili prisutnost bilo kojeg dijela tumora koji pokazuje sarkomatoidnu i / ili rabdoidnu diferencijaciju

1.6.2. Stadij karcinoma bubrega

Tumorski stadij ukazuje na proširenost karcinoma te se smatra jednim od najbitnijih čimbenika za određivanje kliničkog tijeka i ishoda liječenja karcinoma bubrega. TNM klasifikacija (Tumor, Limfni čvorovi, Metastaze) koristi se od 1992. godina te je najdominantniji sustav za određivanje stadija karcinoma bubrega (7). TNM klasifikacija karcinoma bubrega prošla je kroz osam revizija te je zadnja, osma revizija, preporučena za korištenje od siječnja 2018. godine (Tablica 2) (22, 36).

Elemente TNM klasifikacije možemo smjestiti u četiri klinička stadija (Tablica 3) (7, 9, 36).

1.6.3. Prognoza karcinoma bubrega

Prognozu bolesti određuju klinički stadij pri postavljanju dijagnoze, histološka slika karcinoma (histološki tip karcinoma, gradus, prisutost nekroze, postotak sarkomatoidne komponente, prisutnost limfovaskularne invazije te invazije pijelokalicealnog sustava), klinički čimbenici (opće stanje bolesnika, prisutnost paraneoplastičnih znakova) te molekularni biljezi (8, 9). Prisutnost tumorske nekroze u karcinomima bubrega nije uvijek pokazatelj brzog rasta tumora i nepovoljne prognoze. Nekroza u karcinomima većeg gradusa ukazuje na lošiju prognozu bolesti. Nasuprot tome, za karcinome niskog gradusa su histološki tip i stadij znatno bitniji prognostički čimbenici, a čak ni obilna nekroza nema znatnog utjecaja na prognozu (37). Isto tako, prisutnost sarkomatoidne komponente ide u prilog lošijoj prognozi bolesti uz petogodišnje preživljenje od 15- 22% i prisutnost udaljenih presadnica pri dijagnozi (22).

Tablica 2. TNM klasifikacija karcinoma bubrega iz 2017 godine.

Primarni tumor (T)	
TX	Primarni tumor se ne može procijeniti
T0	Nema dokaza primarnog tumora
T1	Tumor do 7 cm u najvećem promjeru, ograničen na bubreg
T1a	Tumor do 4 cm u najvećem promjeru
T1b	Tumor veći od 4 cm a manji od 7 cm u najvećem promjeru
T2	Tumor veći od 7 cm u najvećem promjeru, ograničen na bubreg
T2a	Tumor veći od 7 cm, a manji od 10 cm u najvećem promjeru
T2b	Tumor veći od 10 cm u najvećem promjeru, ograničen na bubreg
T3	Tumor se širi u glavne vene i perinefrična tkiva, ali ne u ipsilateralnu nadbubrežnu žlijezdu niti izvan Gerotove fascije
T3a	Tumor se širi u bubrežnu venu ili njene segmentalne ogranke ili tumor zahvaća pelvikalicealni sustav ili tumor invadira perirenalno i/ili peripelvično masno tkivo, ali se ne širi izvan Gerotove fascije
T3b	Tumor se širi u donju šuplju venu ispod ošita
T3c	Tumor se širi u donju šuplju venu iznad dijafragme ili zahvaća vensku stijenku
T4	Tumor se širi izvan Gerotove fascije (uključujući širenje u ipsilateralnu nadbubrežnu žlijezdu)
Limfni čvorovi (N)	
NX	Regionalni limfni čvor se ne može procijeniti
N0	Nema zahvaćenih regionalnih limfnih čvorova
N1	Zahvaćen regionalni limfni čvor/čvorovi
Udaljene presadnice (M)	
M0	Nema udaljenih presadnica
M1	Udaljene presadnice

Tablica 3. Klinički stadiji karcinoma bubrega prema TNM klasifikaciji iz 2017. godine te postotak petogodišnjeg preživljenja.

Klinički stadij				Postotak petogodišnjeg preživljenja
STADIJ I	T1	N0	M0	81
STADIJ II	T2	N0	M0	74
STADIJ III	T3	N0	M0	53
	T1, T2, T3	N1	M0	
STADIJ IV	T4	Bilo koji N	Bilo koji M	8
	Bilo koji T		M1	

2. CILJ ISTRAŽIVANJA

Cilj istraživanja bio je odrediti histološke tipove karcinoma bubrega te demografske podatke bolesnika kojima su isti dijagnosticirani na Kliničkom zavodu za patologiju, sudsku medicinu i citologiju KBC-a Split u razdoblju od 2014. do 2018. godine.

Podciljevi ovog istraživanja su:

1. Analizirati broj oboljelih te godišnju raspodjelu oboljelih prema histološkom tipu karcinoma bubrega.
2. Analizirati bolesnike prema demografskim obilježjima: raspodjela prema spolu, prosječna dob bolesnika te najčešću lokalizaciju odnosno lateralizaciju karcinoma.
3. Analizirati patohistološke karakteristike karcinoma: prosječna veličina tumora (izraženo u centimetrima), postotak karcinoma sa prisutnom nekrozom, postotak karcinoma sa sarkomatoidnim karakteristikama, postotak karcinoma sa limfovaskularnom invazijom, odrediti mikroskopsku i makroskopsku proširenost karcinoma te raspodjelu prema nuklearnom gradusu.

Hipoteze:

1. Najčešći histološki tip je svjetlostanični karcinom bubrega.
2. Karcinomi bubrega češće su u muškaraca nego u žena.
3. Srednja vrijednost dobi oboljelih od karcinoma bubrega je od 60. - 70. godine života.
4. Najčešći nukleolarni gradus karcinoma bubrega je gradus 1 i 2.

3. ISPITANICI I METODE

3.1. Ispitanici

U svrhu rada pregledan je 481 patohistološki nalaz s MKB šifrom C64 (zloćudne novotvorine bubrega, osim bubrežne zdjelice) od kojih je uključeno 375 nalaza u razdoblju od 1. 1. 2014 do 31. 12. 2018. godine. Isključeno je 106 patohistoloških nalaza od kojih 58 nisu bili primarni adultni karcinom bubrega, 12 nalaza je bilo ponovljeno, a 36 nalaza je imalo krivu MKB šifru.

Kriteriji uključnja:

1. Bolesnici stariji od 18 godina kojima su u nalazima opisani jedinstveni primarni adultni karcinomi bubrežnih stanica.

Kriteriji isključenja:

1. Bolesnici mlađi od 18 godina života.
2. Bolesnici koji nisu imali primarni adultni karcinom bubrežnih stanica.
3. Bolesnici s ponovljenim nalazima.
4. Bolesnici s krivom MKB šifrom u nalazu.

3.2. Organizacija studije

Retrospektivna presječna studija. Istraživanje je prema ustroju kvalitativna studija, a prema obradi podataka i intervenciji opisnog tipa.

3.3. Mjesto provođenja studije

Istraživanje se provodilo u Kliničkom zavodu za patologiju, sudsku medicinu i citologiju pri Kliničkom Bolničkom Centru Split.

3.4. Metode prikupljanja i obrade podataka

Podaci su prikupljeni pregledom patohistoloških nalaza iz arhive Kliničkog zavoda za patologiju, sudsku medicinu i citologiju pri KBC- u Split. Svi prikupljeni podaci uneseni su u računalne programe Microsoft Excel u svrhu tabličnog prikaza te Microsoft Office u svrhu obrade teksta.

3.5. Opis istraživanja

Navedena studija je petogodišnje retrospektivno istraživanje. Izvor podataka su nalazi sa patohistološkom potvrdom karcinoma bubrega. U istraživanje su korišteni nalazi

bolesnika u kojima su opisani jedinstveni primarni adultni karcinomi bubrežnih stanica. Bolesnici kojima su nalazi ponovljeni, koji imaju krivu MKB šifru te mlađi od 18 godina isključeni su iz istraživanja.

Svakom ispitaniku uključenom u istraživanje analizirani su sljedeći parametri: godina dijagnoze, dob bolesnika, spol bolesnika, najveći promjer tumora (osim ako je postupak biopsija), smještaj odnosno lateralizacija karcinoma, nuklearni gradus po WHO/ISUP, sarkomatoidne karakteristike, tumorska nekroza, limfovaskularna invazija te mikroskopska i makroskopska proširenost tumora.

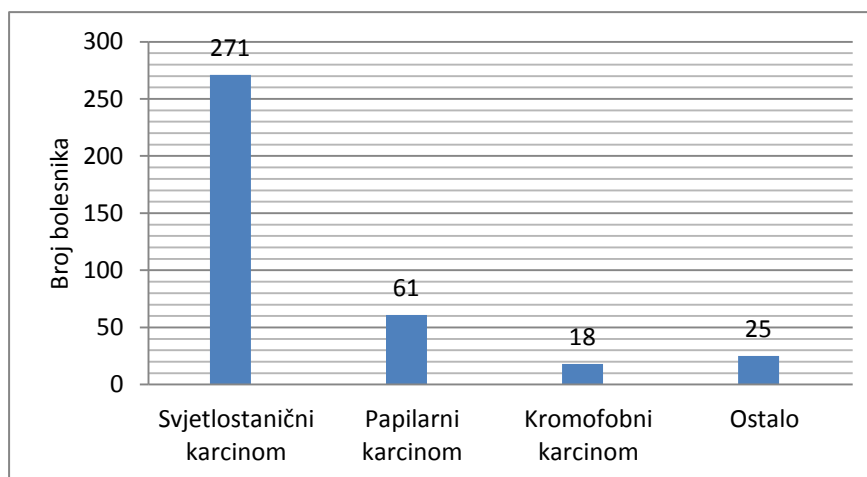
3.6. Etička načela

Tijekom i nakon istraživanja štite se prava i osobni podaci ispitanika u skladu sa Zakonom o zaštiti prava bolesnika (NN 169/04, 37/08) i Zakonom o zaštiti osobnih podataka (NN 103/03-106/12), a istraživanje je usklađeno s odredbama Kodeksa liječničke etike i deontologije (NN 55/08, 139/15) te pravilima Helsinške deklaracije (1964. – 2013.). Pristupnik i njegov mentor uputili su zamolbu Etičkom povjerenstvu KBC-a Split za odobrenje provedbe naslovnog istraživanja, koje je studiju odobrilo rješenjem broj 2181-147-01/06/M.S.-20-9.

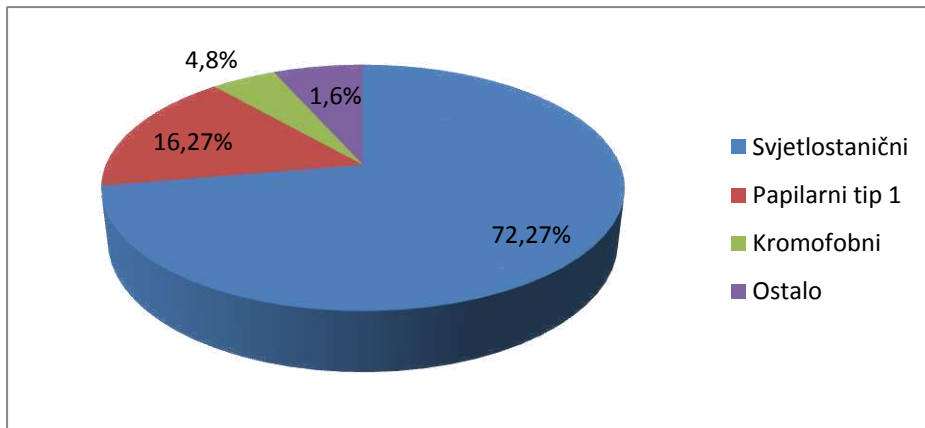
4. REZULTATI

Kroz promatrani period od pet godina (od 1. 1. 2014. do 31. 12. 2018.) u istraživanje je uključeno 375 bolesnika kojima je patohistološki potvrđena dijagnoza karcinoma bubrega. Od ukupnog broja karcinoma bilo je 271 (72,27%) svjetlostaničnih, 61 (16,26%) papilarnih, 18 (4,8%) kromofobnih te 25 (6,67%) ostalih karcinoma (Slika 9). Pod kategoriju ostalih karcinoma spadaju cistična multilokularna neoplazma niskog malignog potencijala 6 (1,6%), papilarni karcinom svjetlih stanica 3 (0,8%), karcinom sabirnih kanalića (tzv. Bellinijev tumor bubrega) 1 (0,27%), nespecifični (NOS) 7 (1,86%) te benigni onkocitom 8 (2,13%) (Slika 10). Od ukupno 61 bolesnika sa papilarnim karcinomom, 31 (50,82%) je imalo papilarni karcinom bubrega tip 1, 20 (32,79%) bolesnika imalo je papilarni karcinom bubrega tip 2 te 10 (16,39%) bolesnika s elementima oba tipa.

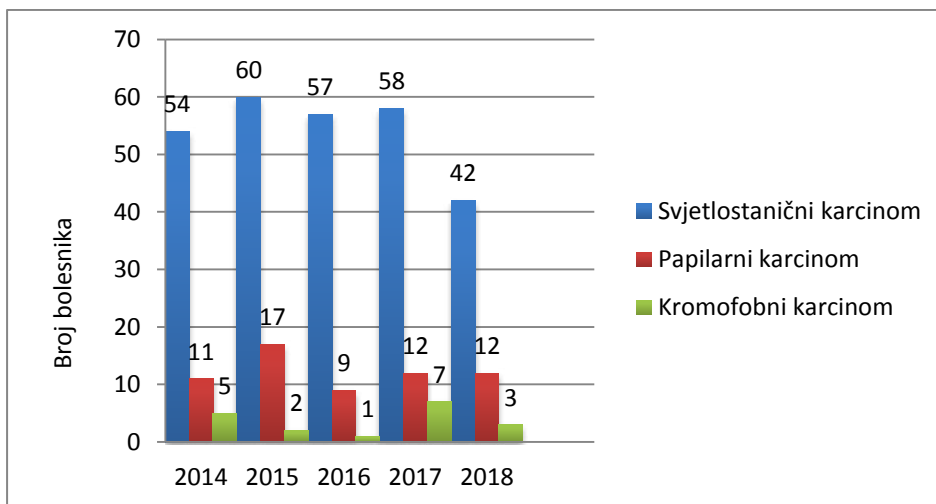
Prema godišnjoj raspodjeli najveći broj oboljelih od svjetlostaničnog karcinoma bubrega bio je 2015. godine (n=60), a najmanji 2018. godine (n=42). Od papilarnog karcinoma bubrega najviše je oboljelo 2015. Godine (n=17), a najmanje 2016. godine (n=9). Najveći broj oboljelih od kromofobnog karcinoma bubrega je 2017. godine (n=7), a najmanji 2016. godine (n=1). Pregledom godišnje raspodjele može se uočiti pad oboljelih od svjetlostaničnog i kromofobnog karcinoma te održavanje broja oboljelih od papilarnog karcinoma (Slika 11).



Slika 9. Brojčano izražena raspodjela bolesnika prema histološkom tipu karcinoma bubrega dijagnosticirani u razdoblju od 2014.-2018. godine u Klinici za patologiju, sudsku medicinu i citologiju pri KBC-u Split.



Slika 10. Raspodjela bolesnika prema histološkom tipu dijagnosticirani u Klinici za patologiju, sudsku medicinu i citologiju pri KBC-u Split u periodu od 2014.-2018. godine izražena u postotcima.



Slika 11. Godišnja raspodjela bolesnika oboljelih od svjetlostaničnog, papilarnog ili kromofobnog karcinoma bubrega u periodu od 2014.-2018. godine dijagnosticirani u Klinici za patologiju, sudsku medicinu i citologiju pri KBC-u Split.

Od ukupnog broja oboljelih od svjetlostaničnog karcinoma (n=271), 199 (73,43%) su bili muškarci, a 72 (26,57%) žene što upućuje na 2,76 puta češće obolijevanje muškaraca nego žena.

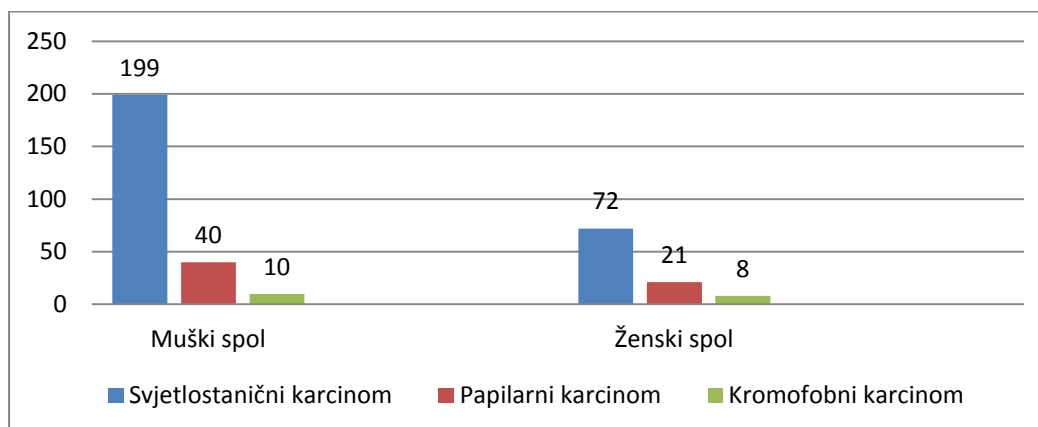
Od ukupnog broja oboljelih od papilarnog karcinoma (n=61), 40 (65,57%) su bili muškarci, a 21 (34,43%) žene što upućuje na 1,9 puta češće obolijevanje muškaraca nego žena. Od 31 bolesnika oboljelih od papilarnog karcinoma tip 1, 18 (58,1%) su bili muškarci, a 13 (41,9%) žene što ukazuje na 1,38 puta češće obolijevanje muškaraca nego žena. Od 20

bolesnika oboljelih od papilarnog karcinoma tip 2, 14 (70%) su bili muškarci, a 6 (30%) žene što ukazuje na 2,33 puta češće oboljevanje muškaraca nego žena.

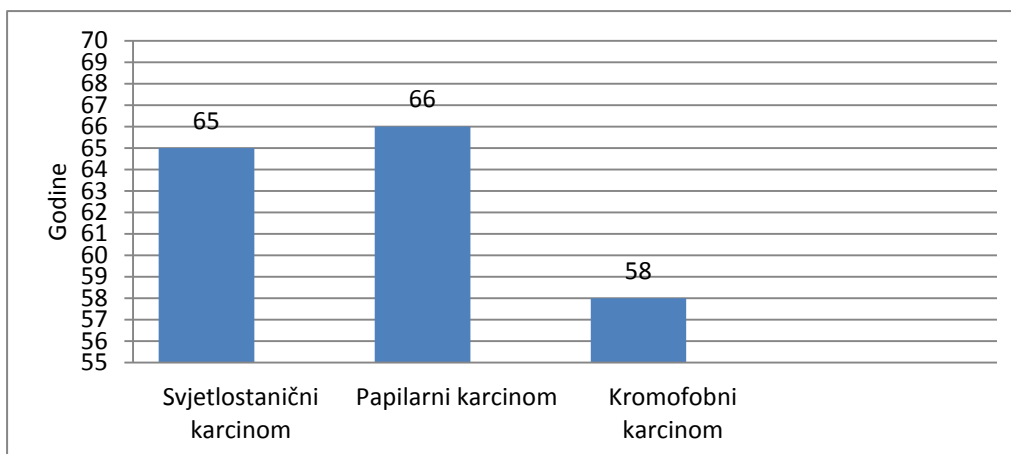
Od ukupnog broja oboljelih od kromofobnog karcinoma (n=18), 10 (55,56%) su bili muškarci, a 8 (44,44%) žene, što upućuje na 1,25 puta češće oboljevanje muškaraca nego žena (Slika 12).

Središnja vrijednost dobi oboljelih od svjetlostaničnog karcinoma bila je 65 godina (interkvartilni raspon 58-71 godina), za oboljele od svih papilarnih karcinoma 66 godina (interkvartilni raspon 59,5-74) te 58 godina (interkvartilni raspon 48-66) za kromofobni karcinom (Slika 13). Za papilarni karcinom tip 1 središnja vrijednost dobi bolesnika bila je 65 godina (interkvartilni raspon 56,5-70,5), a 66 godina (interkvartilni raspon 60,75-75,5) za papilarni karcinom tip 2.

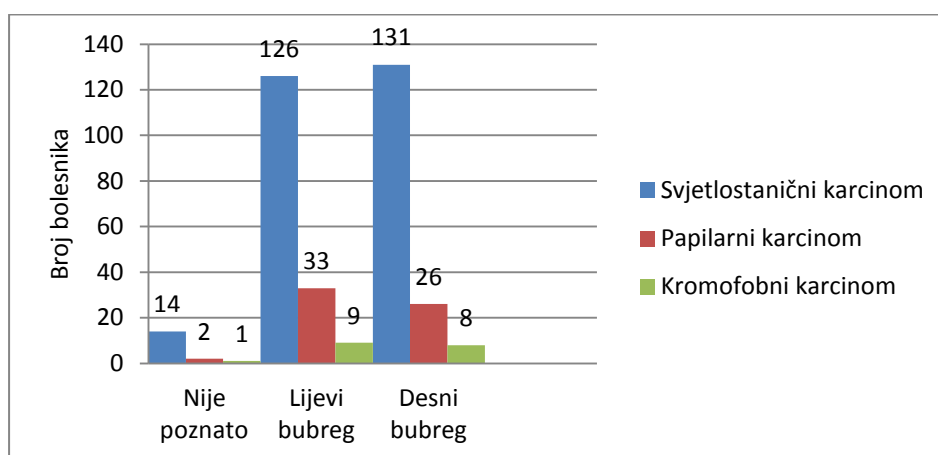
Svjetlostanični se karcinom u 126 bolesnika (46,5%) javljao u lijevom, u 131 (48,3%) u desnom bubregu, a u 14 (5,2%) bolesnika lateralizacija nije navedena. Papilarni karcinom se u 33 (54,1%) bolesnika javljao u lijevom, u 26 (42,6%) u desnom bubregu, a za 2 (3,3%) bolesnika lateralizacija nije navedena. Kromofobni karcinom se u 9 (50%) bolesnika nalazio u lijevom, u 8 (44,4%) u desnom bubregu te u 1 (5,6%) bolesnika lokacija karcinoma nije navedena (Slika 14).



Slika 12. Brojčana raspodjela bolesnika oboljelih od svjetlostaničnog, papilarnog i kromofobnog karcinoma bubrega s obzirom na spol dijagnosticiranih u Klinici za patologiju, sudsku medicinu i citologiju pri KBC-u Split u periodu od 2014.-2018. godine.



Slika 13. Prikaz središnje vrijednosti dobi bolesnika s obzirom na histološki tip karcinoma bubrega.



Slika 14. Raspodjela bolesnika sa svjetlostaničnim, papilarnim i kromofobnim karcinomom bubrega s obzirom na lateralizaciju karcinoma.

Prosječna veličina svjetlostaničnog karcinoma bubrega iznosila je 5,31 cm (4,96- 5,66 95% CI), papilarnog karcinoma 4,48 cm (3,86- 5,1 95% CI) te kromofobnog karcinoma 4,66 cm (3,59- 5,73 95% CI). Prosječna veličina papilarnog karcinoma tip 1 iznosila je 4,04 cm (3,28- 4,8 95% CI) te 4,94 cm (3,96- 5,92 95% CI) za papilarni karcinom tip 2 (Slika 15).

U 19 (7,0%) bolesnika oboljelih od svjetlostaničnog karcinoma bubrega pojavljuje se sarkomatoidna komponenta, a u 70 (25,8%) je prisutna tumorska nekroza.

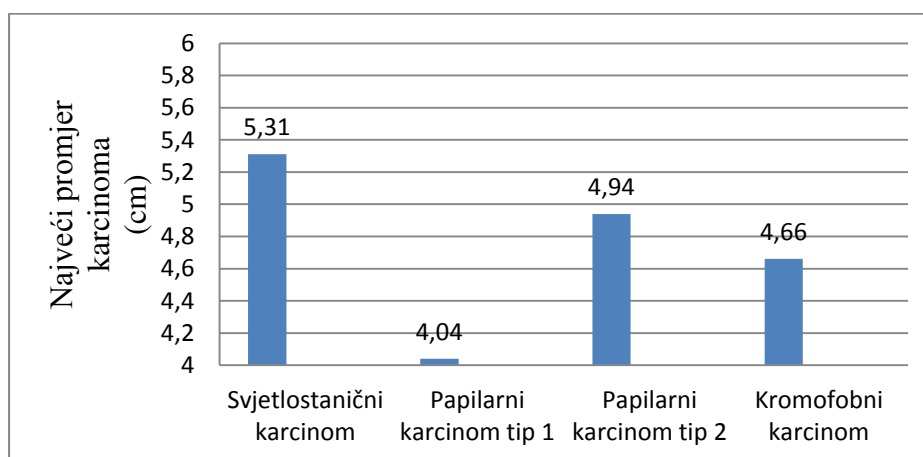
U 3 (4,9%) bolesnika oboljelih od papilarnog karcinoma bubrega pojavljuje se sarkomatoidna komponenta, a u 21 (34,4%) je prisutna tumorska nekroza.

U 1 (5,5%) bolesnika oboljelog od kromofobnog karcinoma bubrega prisutna je obilna sarkomatoidna komponenta, a u 1 (5,5%) bolesnika tumorska nekroza.

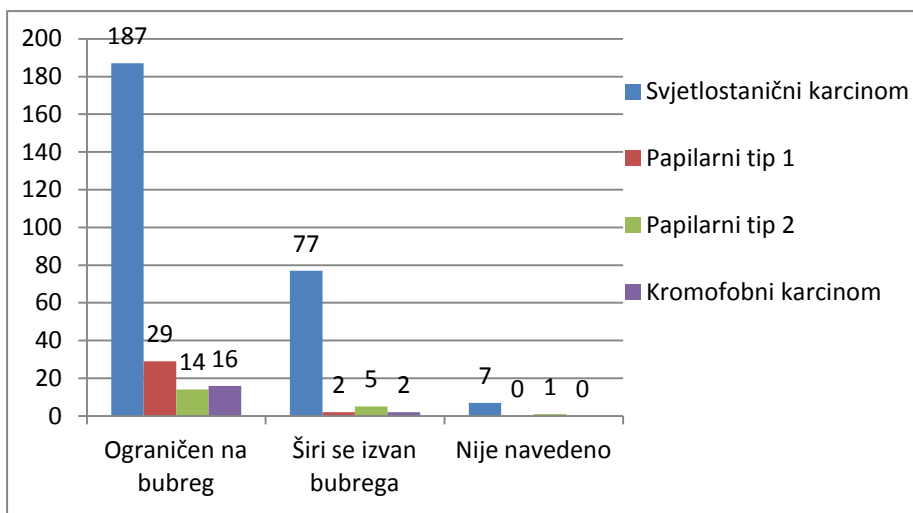
Limfovaskularna invazija prisutna je u 31 (11,4%) bolesnika sa svjetlostaničnim, 6 (9,8%) s papilarnim te 2 (11,1%) bolesnika s kromofobnim karcinomom bubrega.

Pregledom mikroskopske proširenosti, u 187 (69%) bolesnika svjetlostanični karcinom je ograničen na bubreg, 77 (28,4%) se širi izvan bubrega, a za 7 (2,6%) nije opisano. U 29 (93,5%) bolesnika papilarni karcinom tip 1 ograničen je na bubreg, a u 2 (6,5%) bolesnika se širi izvan bubrega. U 14 (70%) bolesnika papilarni karcinom tip 2 ograničen je na bubreg, u 5 (25%) bolesnika se širi izvan bubrega te za 1 (5%) nije opisano. U 16 (88,9%) bolesnika kromofobni karcinom je ograničen na bubreg, a u 2 (11,1%) bolesnika se širi izvan bubrega (Slika 16).

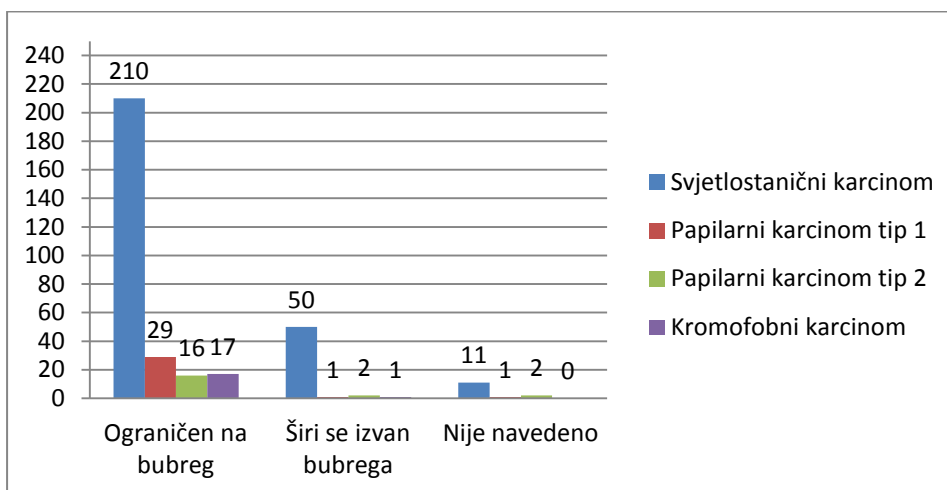
Pregledom makroskopske proširenosti, u 210 (77,5%) bolesnika svjetlostanični karcinom je ograničen na bubreg, u 50 (18,4%) se širi izvan bubrega, a u 11 (4,1%) bolesnika nije opisano. U 29 (93,6%) bolesnika papilarni karcinom tip 1 je ograničen na bubreg, u 1 (3,2%) se širi izvan bubrega, a u 1 (3,2%) bolesnika nije opisano. U 16 (80%) bolesnika papilarni karcinom tip 2 ograničen je na bubreg, u 2 (10%) se širi izvan bubrega, a u 2 (10%) bolesnika nije opisano. U 17 (94,4%) bolesnika kromofobni karcinom je ograničen na bubreg, a u 1 (5,6%) bolesnika se širi izvan bubrega (Slika 17).



Slika 15. Prosječna veličina promjera karcinoma bubrega izražena u centimetrima.



Slika 16. Brojčana raspodjela mikroskopske proširenosti s obzirom na histološki tip karcinoma bubrega.



Slika 17. Brojčana raspodjela makroskopske proširenosti s obzirom na histološki tip karcinoma bubrega.

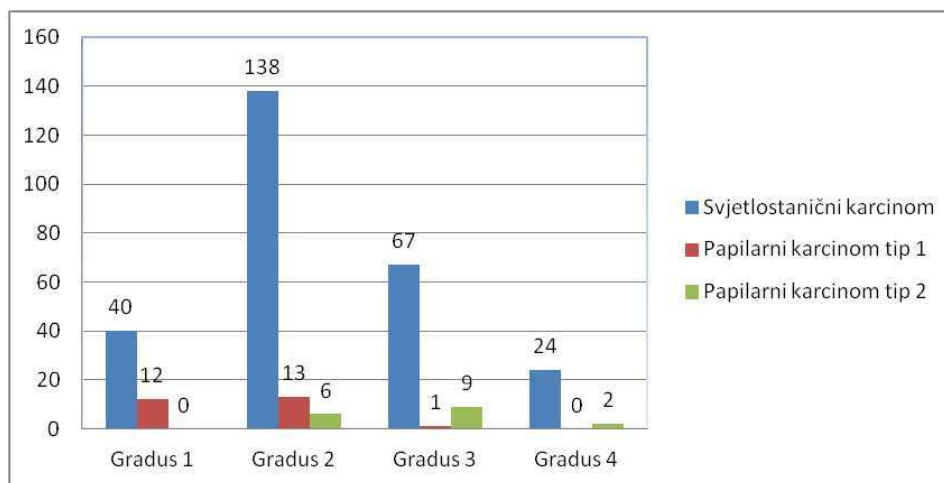
Nuklearni gradus 1 opisan je u 40 (14,8%) bolesnika sa svjetlostaničnim te 12 (38,7%) bolesnika s papilarnim karcinomom bubrega tip 1. Ni jedan bolesnik s papilarnim karcinomom bubrega tip 2 nije imao nuklearni gradus 1.

Nuklearni gradus 2 opisan je u 138 (50,9%) bolesnika sa svjetlostaničnim karcinomom, u 13 (42%) bolesnika s papilarnim karcinomom tip 1 te u 6 (30%) bolesnika sa papilarnim karcinomom bubrega tip 2.

Nuklearni gradus 3 opisan je u 67 (24,7%) bolesnika sa svjetlostaničnim karcinomom, u 1 (3,2%) bolesnika s papilarnim karcinomom tip 1 te u 9 (45%) bolesnika s papilarnim karcinomom bubrega tip 2.

Nuklearni gradus 4 opisan je u 24 (8,9%) bolesnika sa svjetlostaničnim karcinomom te u 2 (10%) bolesnika s papilarnim karcinomom bubrega tip 2. Ni jedan bolesnik s papilarnim karcinomom tip 1 nije imao nuklearni gradus 4 (Slika 18).

Za 2 (0,7%) bolesnika sa svjetlostaničnim karcinomom, 5 (16,1%) s papilarnim karcinomom tip 1 te 3 (15%) s papilarnim karcinomom tip 2 nuklearni gradus po WHO/ISUP nije bio primjenjiv.



Slika 18. Brojčani prikaz raspodjele bolesnika sa svjetlostaničnim te papilarnim karcinomom tip 1 i 2 s obzirom na WHO/ISUP nuklearni gradus.

5. RASPRAVA

Karcinom bubrega čini 3% svih zloćudnih tumora u odraslih osoba. Etiološki čimbenici koji pridonose razvoju karcinoma bubrega pokazuju interakciju između raznih vanjskih faktora i genske predispozicije. Incidencija karcinoma bubrega zadnjih godina u stalnom je porastu u SAD-u i Europi (7, 10). U periodu od 2003. – 2007. godine u Hrvatskoj je dijagnosticirano 1865 slučajeva karcinoma bubrega u muškaraca što je 3,3% od ukupnog broja karcinoma, a u žena 1142 slučajeva karcinoma bubrega odnosno 2,4% od ukupnog broja karcinoma (38). Prema Hrvatskom zavodu za javno zdravstvo, u 2017. godini od karcinoma bubrega oboljelo je 550 muškaraca odnosno 280 žena što je 5% odnosno 3% od ukupnog broja svih oboljelih od karcinoma (39). Prema rezultatima ovog rada, analiza godišnje raspodjele pokazuje pad oboljelih od svjetlostaničnog i kromofobnog karcinoma bubrega te održavanje broja oboljelih od papilarnog karcinoma bubrega u periodu od 2014.-2018. godine.

Prema Warren i Harrisonu najčešći histološki tip karcinoma bubrega je svjetlostanični karcinom (70-90%), zatim papilarni karcinom bubrega (10-15%) te kromofobni karcinom bubrega (3-5%) (22). U mnogim studijama provedenim među europskim državama, incidencija svjetlostaničnog karcinoma bubrega bila je približno 80 %, papilarnog karcinoma oko 10 % te kromofobnog 3-4,5% (40,41,42,43). U ovom radu, učestalost svjetlostaničnog karcinoma bila je manja i iznosila je 72, 27%, a učestalost papilarnog i kromofobnog karcinoma bubrega veća te je iznosila 16,26% odnosno 6,67%. Ovi podaci ukazuju da je bolja prognoza karcinoma bubrega vjerojatnija u Hrvatskoj u odnosu na pojedine europske države, poput Austrije i Njemačke. Kuthi i sur. su u svom istraživanju pokazali kako se svjetlostanični karcinom bubrega češće javlja u muškaraca nego u žena u omjeru 1,5:1, papilarni karcinom bubrega tip 1 u omjeru 3,1:1 te papilarni karcinom bubrega tip 2 u omjeru 2,1:1. Nasuprot tome, kromofobni karcinom bubrega javlja se manje u muškaraca nego u žena u omjeru 0,82:1 (44). Rezultati ovog rada pokazuju veću učestalost sva tri histološka tipa karcinoma bubrega u muškaraca nego u žena u odnosu na opisanu studiju.

Karcinom bubrega najčešće se dijagnosticira u šezdesetim godinama života. Sve dobne skupine pod povećanim su rizikom za razvoj svjetlostaničnog karcinoma bubrega, no najveći broj se ipak razvija u bolesnika preko 40. godine života (7). Prema podacima iz SAD-a, srednja dob bolesnika u vrijeme dijagnoze iznosila je 64 godine života, a većina dijagnosticiranih bolesnika je bilo u rasponu od 65. – 74. godine života (45). Istraživanje Karakiewiczza i suradnika koje je u studiju uključilo 14 europskih centara pokazuje središnju vrijednost dobi oboljelih od karcinoma bubrega u vrijeme dijagnoze 67 godina (46). Prema

rezultatima ovoga rada, središnja vrijednost dobi bolesnika ne pokazuje značajna odstupanja u odnosu na dob oboljelih na području SAD-a i Europe.

Određivanjem prognostičkih čimbenika poput veličine tumora, tumorskog gradusa, prisutnosti sarkomatoidne komponente i tumorske nekroze pokušava se predvidjeti tijek i ishod bolesti (47). Jedan od patohistoloških čimbenika promatranih u ovom radu bio je i prosječna veličina karcinoma bubrega. Prema Youngu i suradnicima, prosječna veličina svjetlostaničnog karcinoma bubrega iznosila je 4,6 cm, papilarnog karcinoma bubrega 3,8 cm te 4,7 cm kromofobnog karcinoma bubrega (48). U ovom radu prosječna veličina svjetlostaničnog karcinoma bila je 5,31 cm dok je prosječna veličina papilarnog i kromofobnog karcinoma u skladu s navedenom studijom.

Prisutnost nekroze u karcinomu bubrega pokazala se kao negativni prediktivni čimbenik u svjetlostaničnom i kromofobnom karcinomu bubrega, ali ne i u papilarnom karcinomu bubrega zbog često vidljivih područja nekroze (7, 22, 47). U dvije studije, nekroza je bila prisutna u 21% svjetlostaničnih karcinoma bubrega, 47% papilarnih karcinoma bubrega te 20% kromofobnih karcinoma bubrega (47, 49). U rezultatima ovoga rada, postotak tumorske nekroze veći je jedino u svjetlostaničnom karcinomu bubrega i iznosi 25,8%. Prema Delahunta i suradnicima prisutnost sarkomatoidne komponente povezana je s lošijom prognozom karcinoma bubrega i većim gradusom te je prisutna u 5% svjetlostaničnih karcinoma, 2% papilarnih karcinoma te 8% kromofobnih karcinoma bubrega (50). U ovoj studiji sarkomatoidna komponenta bila je prisutna u većem postotku u svjetlostaničnom i papilarnom karcinomu, 7% i 4,9%, dok je u kromofobnom karcinomu bubrega iznosila 5,5%.

Određivanje nuklearnog gradusa svjetlostaničnog i papilarnog karcinoma bubrega prepoznato je kao jedan od najbitnijih prognostičkih faktora (35). Osim podjele u 4 gradusa, u novije vrijeme ističe se povezanost između preživljenja i gradusa pri podjeli karcinoma u niski (1. i 2.) i visoki (3. i 4.) gradus. U istraživanju Kuthija i suradnika u Mađarskoj, najveći broj svjetlostaničnih karcinoma bubrega bio je gradusa 1 i 2 kao i u slučaju papilarnog karcinoma tip 1, no u slučaju papilarnog karcinoma tip 2 najveći broj karcinoma bio je gradusa 3 (44). Rezultati ovoga rada pokazuju da je najveći broj svjetlostaničnih i papilarnih karcinoma bubrega tip 1 gradusa 2 dok je papilarni karcinom bubrega tip 2 bio gradusa 3 kao i u navedenoj studiji.

Moguća ograničenja ovoga istraživanja povezana su uz veličinu uzorka i činjenicu da se istraživanje provelo u jednom centru. U svrhu dobivanja što vjerodostojnijih podataka primjenjivih na cjelokupnu populaciju Republike Hrvatske, nužno bi bilo uključiti i podatke drugih bolničkih centara u Hrvatskoj.

6. ZAKLJUČCI

1. U promatranom periodu od 2014. – 2018. godine uočava se pad oboljelih od svjetlostaničnog i kromofobnog karcinoma bubrega te održavanje broja oboljelih od papilarnog karcinoma bubrega.
2. Muškarci su češće obolijevali od žena u svim histološkim tipovima karcinoma bubrega.
3. Središnja vrijednost dobi bila je najveća u bolesnika oboljelih od papilarnog karcinoma bubrega tip 2, a najmanja u oboljelih od kromofobnog karcinoma bubrega.
4. Najveću prosječnu veličinu ima svjetlostanični karcinom bubrega, a najmanju papilarni karcinom bubrega tip 1.
5. Najviše svjetlostaničnih i papilarnih karcinoma bubrega imalo je nuklearni gradus 2, a najmanje nuklearni gradus 4 prema WHO/ISUP.

7. POPIS CITIRANE LITERATURE

1. Krmpotić NJ, Marušić A. Mokraćni sustav. U: Krmpotić NJ, Marušić A, ur. Anatomija čovjeka. 2. izdanje, Zagreb: Medicinska naklada, 2007; str. 353-60.
2. Drake RL, Vogl AW, Mitchell AWM. Abdomen. U: Drake RL, Vogl AW, Mitchell AWM, ur. Grey's anatomy for students, 3. izdanje. Philadelphia: CL Elsevier; 2015. str. 373-8.
3. Sadler, Thomas W. Urogenital system. U: Sadler, Thomas W, ur. Langman's medical embryology. 12. izdanje. Philadelphia: Wolters Kluwer Health/Lippincott Williams & Wilkins; 2012. str.232-8.
4. Duančić V. Razvitak urogenitalnog sustava. U: Duančić V, ur. Osnove embriologije čovjeka, 8. izdanje. Beograd- Zagreb: Medicinska knjiga, 1983; str. 130-4.
5. Mescher AL. The urinary system. U: Mescher AL, ur. Junquiera's Basic Histology: Text and Atlas, 13. izdanje. New York: McGraw-Hill Education, 2013; str. 385-98.
6. Ćorić M, Ljubanović DG, Damjanov I, Bulimbašić S. Bolesti bubrega i mokraćnog sustava. U: Damjanov I, Seiwerth S, Jukić S, Nola M, ur. Patologija, 4. izd. Zagreb, Medicinska naklada, 2014; str. 563-4.
7. MacLennan GT, Cheng L. Neoplasms of the kidney. U: Bostwick D, Cheng L, ur. Urologic Surgical Pathology. Mosby Elsevier, 2008; str. 82-93.
8. Šitum M, Gotovac J. Novotvorine urogenitalnog sustava. U: Šitum M, Gotovac J, ur. Urologija, 2 izd. Zagreb, Medicinska naklada, 2011; str. 119-24.
9. Vrdoljak E, Belac Lovasić I, Kusić Z, Gugić D, Juretić A. Tumori mokraćnog sustava. U: Vrdoljak E, Belac Lovasić I, Kusić Z, Gugić D, Juretić A, ur. Klinička onkologija, 3 izd. Zagreb, Medicinska naklada, 2018; str. 153-6.
10. Chow WH, Dong LM, Devesa SS. Epidemiology and risk factors for kidney cancer. *Nat Rev Urol.* 2010;7(5):245-57.
11. Schmidt LS, Linehan WM. Genetic predisposition to kidney cancer. *Semin Oncol.* 2016;43(5):566-74.
12. Gnarr JR, Tory K, Weng Y i sur. Mutations of the VHL tumour suppressor gene in renal cell carcinoma. *Nat Genet.* 1994;7:85-90.
13. Liu X, Peveri G, Bosetti C, Bagnardi V, Specchia C, Gallus S i sur. Dose-response relationships between cigarette smoking and kidney cancer: A systematic review and meta-analysis. *Crit Rev Oncol Hematol.* 2019;142:86-93.
14. Capitanio U, Bensalah K, Bex A, Boorjian SA, Bray F, Coleman J i sur. Epidemiology of renal cell carcinoma. *Eur Urol.* 2019;75(1):74-84.
15. Arora HC, Fascelli M, Zhang JH, Isharwal S, Campbell SC. Kidney, ureteral, and bladder cancer: a primer for the internist. *Med Clin North Am.* 2018;102(2):231-49.

16. Hegemann M, Kroeger N, Stenzl A, Bedke J. Rare and changeable as a chameleon: paraneoplastic syndromes in renal cell carcinoma. *World J Urol.* 2018;36(6):849-54.
17. Palapattu GS, Kristo B, Rajfer J. Paraneoplastic syndromes in urologic malignancy: the many faces of renal cell carcinoma. *Rev Urol.* 2002; 4(4): 163-70.
18. Sharma N, Darr U, Darr A, Sood G. Stauffer syndrome: a comprehensive review of the icteric variant of the syndrome. *Cureus.* 2019 doi: 10.7759/cureus.6032.
19. Lane BR, Novick AC. Nephron-sparing surgery. *BJU Int.* 2007;99(5 Pt B):1245-50.
20. Motzer RJ, Jonasch E, Agarwal N, Alva A, Bhayani S, Choueiri TK i sur. NCCN clinical practise guidelines in oncology kidney cancer, version 2.2020,2019; www.nccn.org
21. Delahunt B, Cheville JC, Martignoni G, Humphrey PA, Magi-Galluzzi C, McKenney J i sur. The international society of urological pathology (ISUP) grading system for renal cell carcinoma and other prognostic parameters. *Am J Surg Pathol.* 2013;37(10):1490-504.
22. Warren AY, Harrison D. WHO/ISUP classification, grading and pathological staging of renal cell carcinoma: standards and controversies. *World J Urol.* 2018; 36(12):1913-26.
23. Shingarev R, Jaimes EA. Renal cell carcinoma: new insights and challenges for a clinician scientist. *Am J Physiol Renal Physiol.* 2017;313(2):145-54.
24. Akhtar M, Al-Bozom IA, Al Hussain T. Molecular and metabolic basis of clear cell carcinoma of the kidney. *Adv Anat Pathol.* 2018;25(3):189-96.
25. Kumar V, Abbas AK, Aster JC. Kidney and it's collecting system. U: Kumar V, Abbas AK, Aster JC, ur. *Robins Basic Patology*, 10. izd. Philadelphia, Elsevier, 2018; str. 578-80.
26. Kuroda N, Tanaka A, Ohe C, Nagashima Y. Recent advances of immunohistochemistry for diagnosis of renal tumors. *Pathol Int.* 2013;63(8):381-90.
27. Akhtar M, Al-Bozom IA, Al Hussain T. Papillary renal cell carcinoma (PRCC): an update. *Adv Anat Pathol.* 2019;26(2):124-32.
28. Lubensky IA, Schmitd L, Zhuang Z, Weirich G, Pack S, Zambrano N i sur. Hereditary and sporadic papillary renal carcinomas with c-met mutations share a distinct morphological phenotype. *Am J Pathol.* 1999;155(2):517-26.
29. Cheng L, Zhang S, MacLennan GT, Lopez-Beltran A, Montironi R. Molecular and cytogenetic insights into the pathogenesis, classification, differential diagnosis, and prognosis of renal epithelial neoplasms. *Hum Pathol.* 2009;40(1):10-29.
30. Delahunt D, Eble JN, McCredie MR, Bethwaite PB, Steward JH, Bilous AM. Morphologic typing of papillary renal cell carcinoma: comparison of growth kinetics and patient survival in 66 cases. *Hum Pathol.* 2001;32(6):590-5.

31. Tan PH, Cheng L, Rioux-Leclercq N, Merino MJ, Netto G, Reuter VE i sur. Renal tumors: diagnostic and prognostic biomarkers. *Am J Surg Pathol.* 2013;37(10):1518-31.
32. Inamura K. Renal cell tumors: understanding their molecular pathological epidemiology and the 2016 WHO classification. *Int J Mol Sci.* 2017;18(10):2195.
33. Tomas D. Gradus tumora. Pliva zdravlje[Internet]: Zagreb; 2011 (citirano 2020 Lipanj 23). Dostupno na <https://www.plivazdravlje.hr/aktualno/clanak/20568/Gradus-tumora.html>.
34. Delahunt B, Sika-Paotonu D, Bethwaite PB, Jordan TW, Magi-Galluzzi C, Zhou M i sur. Grading of clear cell renal cell carcinoma should be based on nucleolar prominence. *Am J Surg Pathol.* 2011;35(8):1134-9.
35. Delahunt B, Eble JN, Egevad L, Samaratunga H. Grading of renal cell carcinoma. *Histopathology.* 2019;74(1):4-17.
36. Zynger D. UW Medicine Patology: Kidney tumor general staging. The Ohio State University, Department of Pathology; 2018 Mar 1[Obnovljeno 2020 Lip 30; citirano 2020 Srp 7]. Dostupno na: <http://www.pathologyoutlines.com/topic/kidneytumormalignantstaging.html>.
37. Collins J, Epstein JI. Prognostic significance of extensive necrosis in renal cell carcinoma. *Hum Pathol.* 2017;66:108-14.
38. Forman D, Bray F, Brewster DH, Gombe Mbalawa C, Kohler B, Piñeros M i sur. (2014). *Cancer Incidence in Five Continents, Vol. X. IARC Scientific Publication No. 164.* Lyon: International Agency for Research on Cancer. 658-60.
39. Šekerija M. Incidencija raka u Hrvatskoj 2017.godine. Hrvatski zavod za javno zdravstvo, Registar za rak. Zagreb, 2020. Bilten br.42.
40. Pichler M, Hutterer GC, Chromecki TF, Jesche J, Kempel- Kettner K, Pummer K i sur. Renal cell carcinoma stage migration in a single european centre over 25 Years: effects on 5- And 10-year metastasis-free survival. *Int Urol Nephrol.* 2012;44(4):997-1004.
41. Steffens S, Junker K, Roos FC, Janssen M, Becker F, Henn D i sur. Small renal cell carcinomas-how dangerous are they really? Results of a large multicenter study. *Eur J Cancer.* 2014;50(4):739-45.
42. Novara G, Ficarra V, Antonelli A, Artibani W, Bertini R, Carini M i sur. Validation of the 2009 TNM version in a large multi-institutional cohort of patients treated for renal cell carcinoma: are further improvements needed? *Eur Urol.* 2010;58(4):588-95.
43. Moch H, Gasser T, Amin MB, Torhorst J, Sauter G, Mihatsch MJ. Prognostic utility of the recently recommended histologic classification and revised TNM staging system of renal cell carcinoma: a swiss experience with 588 tumors. *Cancer.* 2000;89(3):604-14.

44. Kuthi L, Jenei A, Hajdu A, Németh I, Varga Z, Bajory Z i sur. Prognostic factors for renal cell carcinoma subtypes diagnosed according to the 2016 WHO renal tumor classification: a study involving 928 patients. *Pathol Oncol Res.* 2017;23(3):689-98.
45. Howlader N, Noone AM, Krapcho M, Miller D, Brest A, Yu M i sur. SEER cancer statistics review, 1975-2016, National Cancer Institute. Bethesda, MD. 2019. Preuzeto s: https://seer.cancer.gov/csr/1975_2016/
46. Karakiewicz PI, Jeldres C, Suardi N, Hutterer GC, Perrotte P, Capitanio U i sur. Age at diagnosis is a determinant factor of renal cell carcinoma-specific survival in patients treated with nephrectomy. *Can Urol Assoc J.* 2008; 2(6): 610–17.
47. Sengupta S, Lohse CM, Leibovich B, Frank I, Thompson RH, Webster WS i sur. Histologic coagulative tumor necrosis as a prognostic indicator of renal cell carcinoma aggressiveness. *Cancer.* 2005;104(3):511-20.
48. Young JR, Margolis D, Sauk S, Pantuck AJ, Sayre J, Raman SS. Clear cell renal cell carcinoma: discrimination from other renal cell carcinoma subtypes and oncocytoma at multiphasic multidetector CT. *Radiology.* 2013;267(2):444-53.
49. Khor LY, Dhakal HP, Jia X, Reynolds JP, McKenney JK, Rini BI i sur. Tumor necrosis adds prognostically significant information to grade in clear cell renal cell carcinoma: a study of 842 consecutive cases from a single institution. *Am J Surg Pathol.* 2016;40(9):1224-31.
50. Delahunt B, McKenney JK, Lohse CM, Leibovich BC, Thompson RH, Boorjian A i sur. A novel grading system for clear cell renal cell carcinoma incorporating tumor necrosis. *Am J Surg Pathol.* 2013;37(3):311-22.

8. SAŽETAK

Cilj istraživanja: Cilj ovog istraživanja bio je odrediti histološke tipove karcinoma bubrega te demografske podatke bolesnika kojima su isti dijagnosticirani.

Materijali i metode: Ovo retrospektivno istraživanje obuhvatilo je 375 nalaza s patohistološkom potvrdom karcinoma bubrega u Kliničkom zavodu za patologiju, sudsku medicinu i citologiju pri KBC-u Split u vremenskom periodu od 1. 1. 2014. – 31. 12. 2018. godine. Podciljevi ove studije bili su analizirati broj oboljelih, godišnju raspodjelu oboljelih prema histološkom tipu karcinoma bubrega te demografska i patohistološka obilježja istih.

Rezultati: Od ukupnog broja karcinoma (n=375), bilo je 271 svjetlostaničnih, 61 papilarnih, 18 kromofobnih te 25 ostalih karcinoma koji nisu predmet ovoga rada. Analiza godišnje raspodjele pokazuje pad broja oboljelih od svjetlostaničnog i kromofobnog karcinoma te održavanje broja oboljelih od papilarnog karcinoma bubrega. Muškarci su češće oboljevali od žena u svim histološkim tipovima karcinoma bubrega. Središnja vrijednost dobi oboljelih od svjetlostaničnog, papilarnog i kromofobnog karcinoma bubrega su redom 65, 66 i 58 godina. Sarkomatoidna komponenta bila je prisutna u većem postotku u svjetlostaničnom i papilarnom karcinomu, 7% i 4,9%, dok je u kromofobnom karcinomu bubrega iznosila 5,5%. Postotak tumorske nekroze veći je jedino u svjetlostaničnom karcinomu bubrega i iznosi 25,8%. 50,9% svjetlostaničnih karcinoma i 42% papilarnih karcinoma bubrega tip 1 bili su gradusa 2, a 45% papilarnih karcinoma bubrega tip 2 bilo je gradusa 3.

Zaključci: U promatranom periodu od 2014. – 2018. godine uočava se pad oboljelih od svjetlostaničnog i kromofobnog karcinoma. Demografska i patohistološka obilježja u bolesnika oboljelih od karcinoma bubrega u skladu su sa studijama provedenim diljem svijeta.

9. SUMMARY

Diploma Thesis Title: Histological classification of kidney cancer in University Hospital Center Split- A 5 year retrospective study

Objectives: The aim of this study was to determine the histological types of renal cell carcinoma (RCC) and the demographic data of patients diagnosed with it.

Material and Methods: This retrospective study included 375 medical reports with pathohistological confirmation of renal cell carcinoma at the Clinical Department of pathology, forensic medicine and cytology at the University Hospital Center Split in the period from 1 January 2014 to 31 December 2018.

Results: Of the total number of cancers (n = 375), there were 271 clear cell RCC , 61 papillary RCC, 18 chromophobe RCC and 25 other cancers that are not the subject of this study. The analysis of the annual distribution shows a decrease in the number of patients with clear cell RCC and chromophobe RCC and the maintenance of the number of patients with papillary RCC. All histological types of renal cell carcinoma have higher incidence in men than in women. The median age of patients with clear cell RCC, papillary RCC and chromophobe RCC are 65, 66 and 58 years, respectively. The sarcomatoid component was present in a higher percentage in clear cell and papillary RCC, 7% and 4.9%, while in chromophobe RCC it was 5.5%. The percentage of tumor necrosis is higher but only in clear cell RCC and is 25.8%. 50.9% of clear cell RCC and 42% of type 1 papillary RCC were nucleolar grade 2, and 45% of type 2 papillary RCC were nucleolar grade 3.

Conclusion: In the observed period from 2014 to 2018, there was a decline in patients with clear cell and chromophobe RCC. Demographic and pathohistological characteristics in patients with RCC are consistent with studies conducted worldwide.

10. ŽIVOTOPIS

OPĆI PODACI:

Ime i prezime: Mia Mustafovski

Datum rođenja: 26. travnja 1995.

Mjesto rođenja: Pančevo, Republika Srbija

Državljanstvo: hrvatsko

Adresa stanovanja: Sedam Kaštela 8, Split

E- mail: mia.mustafovski1510@gmail.com

OBRAZOVANJE:

2002. – 2004. – Osnovna škola "Pavle Rovinski" u Podgorici , Crna Gora

2004. – 2010. – Osnovna škola "Spinut" u Splitu

2010. – 2014. – Srednja škola: Zdravstvena škola Split

2014. – 2020. – Medicinski fakultet Sveučilišta u Splitu

ZNANJA I VJEŠTINE:

Vozačka dozvola B kategorije

Aktivno korištenje engleskog jezika

Poznavanje japanskog jezika

OSTALO:

2017. – 2020. – Članica fakultetske sekcije NeuroSplit: Volontiranje