

Laparoskopska apendektomija harmoničnim rezačem bez postavljanja šava ili klipa na bazu crvuljka

Beara, Vedran

Master's thesis / Diplomski rad

2021

Degree Grantor / Ustanova koja je dodijelila akademski / stručni stupanj: **University of Split, School of Medicine / Sveučilište u Splitu, Medicinski fakultet**

Permanent link / Trajna poveznica: <https://um.nsk.hr/um:nbn:hr:171:384685>

Rights / Prava: [In copyright](#) / [Zaštićeno autorskim pravom.](#)

Download date / Datum preuzimanja: **2024-07-30**



Repository / Repozitorij:

[MEFST Repository](#)



SVEUČILIŠTE U SPLITU
MEDICINSKI FAKULTET

Vedran Beara

**LAPAROSKOPSKA APENDEKTOMIJA HARMONIČNIM REZAČEM BEZ
POSTAVLJANJA ŠAVA ILI KLIPA NA BAZU CRVULJKA**

Diplomski rad

Akademska godina:

2020./2021.

Mentor:

Izv. prof. dr. sc. Zenon Pogorelić, dr. med.

Split, srpanj 2021.

SVEUČILIŠTE U SPLITU
MEDICINSKI FAKULTET

Vedran Beara

**LAPAROSKOPSKA APENDEKTOMIJA HARMONIČNIM REZAČEM BEZ
POSTAVLJANJA ŠAVA ILI KLIPA NA BAZU CRVULJKA**

Diplomski rad

Akademska godina:

2020./2021.

Mentor:

Izv. prof. dr. sc. Zenon Pogorelić, dr. med.

Split, srpanj 2021.

SADRŽAJ:

1. UVOD	1
1.1. Embriologija, anatomija i fiziologija crvuljka.....	2
1.1.1. Embriologija ileocekalne regije i crvuljka.....	2
1.1.2. Anatomija ileocekalne regije	3
1.1.3. Anatomija i histologija crvuljka	3
1.1.4. Fiziologija crvuljka.....	5
1.2. Akutni apendicitis.....	5
1.2.1. Povijesni pregled	5
1.2.2. Epidemiologija	6
1.2.3. Patologija.....	6
1.2.4. Patogeneza i patofiziologija	7
1.2.5. Klinička slika.....	9
1.2.6. Klinički znakovi	12
1.2.7. Komplikacije akutnog apendicitisa	15
1.3. Dijagnoza akutnog apendicitisa.....	16
1.3.1. Laboratorijska obrada.....	16
1.3.2. Radiološka obrada	17
1.3.3. Bodovne ljestvice u dijagnostici akutnog apendicitisa	18
1.3.4. Diferencijalna dijagnoza akutnog apendicitisa.....	18
1.4. Konzervativno liječenje akutnog apendicitisa.....	20
1.5. Kirurško liječenje akutnog apendicitisa	21
1.5.1. Uvodne napomene i indikacije	21
1.5.2. Klasična apendektomija.....	22
1.5.3. Laparoskopiska apendektomija	23
1.5.4. Komplikacije apendektomije.....	25
2. CILJ ISTRAŽIVANJA.....	26
3. ISPITANICI I METODE	28
3.1. Ispitanici	29
3.2. Mjesto studije	29
3.3. Metode obrade i prikupljanja podataka	29
3.3.1. Mjere ishoda studije	30
3.3.2. Statistička obrada podataka	30
3.3.3. Etička načela.....	30
3.4. Opis istraživanja	31
3.5. Kirurška tehnika	31

4. REZULTATI.....	33
5. RASPRAVA.....	38
6. ZAKLJUČCI.....	42
7. POPIS CITIRANE LITERATURE.....	44
8. SAŽETAK.....	51
9. SUMMARY	53
10. ŽIVOTOPIS	55
11. PRILOZI.....	57

ZAHVALA

Zahvaljujem se mentoru izv. prof. dr. sc. Zenonu Pogoreliću na dobroj volji, posvećenom vremenu, stručnom vođenju i savjetima pri izradi ovog diplomskog rada.

Hvala svim prijateljima koji su bili uz mene i učinili ovo akademsko putovanje zanimljivijim. Od srca zahvaljujem svojoj obitelji i Miji na bezuvjetnoj ljubavi i podršci.

POPIS OZNAKA I KRATICA

AIR score – engl. *Appendicitis Inflammatory Response score*

APUD – engl. *Amine Precursor Uptake and Decarboxylation*

AUC – površina ispod krivulje (engl. *Area Under the Curve*)

CI – interval pouzdanosti (engl. *Confidence Interval*)

CRP – C-reaktivni protein (engl. *C-reactive protein*)

CT – kompjutorizirana tomografija (engl. *computer tomography*)

DDK – donji desni kvadrant

IQR – interkvartilni raspon (engl. *interquartile range*)

MR – magnetska rezonancija (engl. *magnetic resonance*)

PAS – engl. *Pediatric appendicitis score*

PID – zdjelična upalna bolest (engl. *Pelvic inflammatory disease*)

RIPASA – engl. *The Raja Isteri Pengiran Anak Saleha Appendicitis*

UZV – ultrazvuk

1. UVOD

1.1. Embriologija, anatomija i fiziologija crvuljka

1.1.1. Embriologija ileocekalne regije i crvuljka

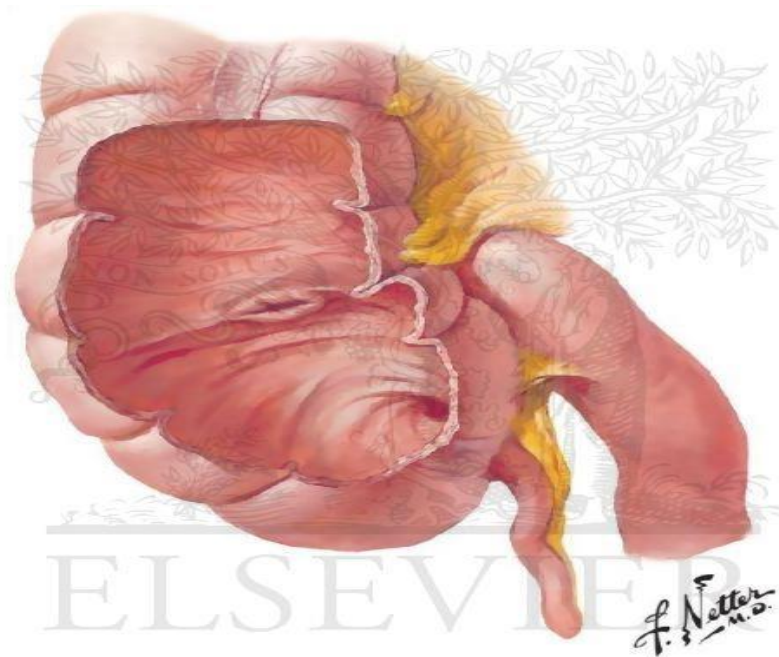
U petom tjednu embrionalnog razvoja osnovu probavne cijevi čini primitivno crijevo koje je mezenterijem pričvršćeno za trbušnu stijenku, a koje slobodno visi u medijalnoj ravnini. Primitivno crijevo u kranijalnom odnosno kaudalnom dijelu embrija završava slijepo kao prednje odnosno stražnje crijevo. Između njih nalazi se srednje crijevo koje je za stražnju trbušnu stijenku vezano tankim mezenterijem, a žumanjčanim kanalom za žumanjčanu vreću. Nakon završetka razvoja srednje crijevo počinje distalno od ušća žučnog kanala u dvanaesnik i završava na granici između proksimalne 2/3 i distalne 1/3 poprečnoga kolona. Cijelom njegovom dužinom krvlju ga opskrbljuje a. mesenterica superior (1). Za razvoj srednjeg crijeva karakteristično je brzo produžavanje crijeva i njegova mezenterija te posljedično nastanak pupčane petlje ili primarne crijevnih vijuge. S vrha petlje u visini pupka polazi žumanjčani kanal kojim crijevo privremeno ostaje u otvorenoj vezi sa žumanjčanom vrećom. Kranijalni krak pupčane petlje razvija se u distalni dio dvanaesnika, jejunum i dio ileuma, a kaudalni u distalni dio ileuma, cekum, crvuljak, uzlazni kolon i proksimalne 2/3 transverzalnog kolona. Zbog brzog rasta pupčane petlje trbušna šupljina postaje privremeno premalena za sve crijevnih vijuge te se one u šestom tjednu razvoja zajedno sa izbočinom embrionalnog celoma utiskuju u pupkovinu i čine fiziološku umbilikalnu herniju. Istodobno s rastom u dužinu pupčana se petlja okreće oko osi koju čini a. mesenterica superior. Gledano sprijeda rotacija ide u smjeru suprotnom od kazaljke na satu i nakon završetka iznosi oko 270°. Okretanje započinje za vrijeme nastanka umbilikalne hernije (oko 90°), a nastavlja se povratkom crijevnih vijuga u trbušnu šupljinu (preostalih 180°) (1).

Tijekom desetog tjedna embrionalnog razvoja započinje povratak crijevnih vijuga u trbušnu šupljinu. Proksimalni dio jejunuma vraća se prvi i smješta se na lijevoj strani trbušne šupljine, a vijuge koje se vraćaju kasnije smještaju se sve više u desno. Posljednja se vraća osnova cekuma koja se pojavi u šestom tjednu kao malo stožasto proširenje na kaudalnom kraku pupčane petlje. U početku se smjesti u desnom gornjem kvadrantu, neposredno ispod desnog jetrenog režnja, a zatim se spušta u desnu bočnu udubinu koja joj je konačni cilj. U međuvremenu se na distalnom kraju cekuma pojavi osnova crvuljka u obliku uskog izraštaja. Budući da se razvoj crvuljka odvija paralelno sa descenzusom debelog crijeva, često se u konačnici smjesti iza cekuma ili kolona zauzimajući retrocekalni odnosno retrokolični položaj (1). Postoje varijacije položaja crvuljka, baza crvuljka može se nalaziti bilo gdje duž uzdužno

postavljenih tenija debelog crijeva sve do njihovog ušća u cekumu, a vršak crvuljka može biti smješten bilo gdje u desnom donjem kvadrantu trbuha, u zdjelici ili pak retroperitonealno (2).

1.1.2. Anatomija ileocekalne regije

Ileocekalna regija nalazi se u donjem desnom kvadrantu trbuha i čini spoj između ileuma tankog crijeva i slijepog crijeva kolona. Ileocekalna regija sastoji se od terminalnog ileuma, cekuma, crvuljka i ileocekalne valvule (*Slika 1*).



Slika 1. Anatomija ileocekalne regije (3).

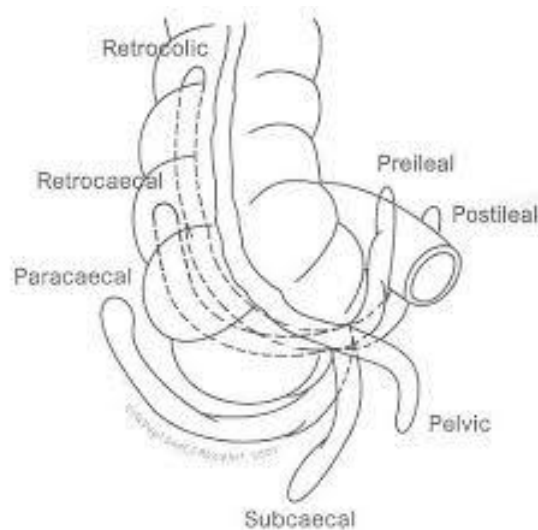
1.1.3. Anatomija i histologija crvuljka

Appendix vermiformis, crvuljak dugi je i tanki izdanak koji polazi sa posteromedijalne strane slijepoga crijeva, otprilike 2,5 cm od ileocekalne valvule. U fetusa crvuljak predstavlja direktni izdanak cekuma, ali prekomjernim razvojem lateralne strane cekuma rezultira medijalnim položajem crvuljka. Njegova dužina varira između 1,25 cm i 22 cm, ali najčešće iznosi između 8 i 10 cm (4). Baza crvuljka uvijek je smještena na mjestu spajanja triju tenija debelog crijeva, a mezoapendiks je odgovarajući dio mezenterija koji pripada crvuljku. Appendix se preko ostium appendicis vermiformis otvara u slijepo crijevo (5).

Arterijska opskrba crvuljka dolazi od a. appendicularis, ogranak ileokolične arterije, koja je ogranak gornje mezenterične arterije i koja krvlju opskrbljuje terminalni ileum,

ileocekalnu valvulu, cekum, appendix vermiformis i proksimalni dio uzlaznog kolona (6). Vensku krv odvodi v. ileocolica koja se ulijeva u gornju mezenteričnu venu. Limfa crvuljka i slijepoga crijeva ide u limfne čvorove mezoappendiksa, a onda u ileokolične limfne čvorove, sve do gornjih mezenteričnih limfnih čvorova. Inervacija početnog dijela debelog crijeva pa tako i crvuljka dolazi od celijačnih i gornjih mezenteričnih ganglija (5).

Postoje različite varijacije položaja crvuljka u trbušnoj šupljini ovisno o embrionalnom razvoju. Položaj crvuljka može biti: posteriorno od slijepog crijeva ili donjeg uzlaznog kolona, u retrocekalnom ili retrokoličnom položaju; crvuljak može biti ovješeno preko zdjeličnog ruba u pelvičnom ili silaznom položaju; ispod cekuma na subcekalnom položaju; ili ispred terminalnog ileuma gdje može biti u kontaktu s trbušnom stijenkom, u pred-ilealnom položaju ili sa stražnje strane terminalnog ileuma u post-ilealnom položaju (7). Najčešće crvuljak polazi sa stražnje stijenke slijepog crijeva. Embrionalna varijacija crvuljka je kada crvuljak počinje širokim otvorom na dnu slijepoga crijeva pri čemu se lumen postupno sužava. Položaj crvuljka obično se opisuje kao silazni, uzlazni, medijalni, lateralni, a može biti i zavijen oko ileuma ili oko slijepog crijeva (5) (*Slika 2*).



Slika 2. Varijacije položaja crvuljka (6).

Histološka građa crvuljka gotovo je istovjetna histološkoj građi debelog crijeva. Stijenka crvuljka kao i stijenka debelog crijeva sastoji se od nekoliko slojeva. Najpovršniji sloj čini peritonealna ovojnica – seroza (nedostaje na dijelu ascendentnog i descendentnog kolona) koja u području crvuljka prelazi u mezoappendiks. Sljedeći sloj je mišićni koji se sastoji od kružnih i uzdužnih mišićnih slojeva i koji na određenim dijelovima crvuljka može biti odsutan (8). Karakteristično za debelo crijevo, u vanjskom uzdužnom mišićnom sloju mišićne se stanice

skupljaju u tri debele trake koje se zovu taenae coli i koje crvuljak nema (9). Ispod mišićnog sloja nalazi se submukoza koja se sastoji od bogate limfne mreže. Najdublji sloj čini sluznica koja je bez nabora i koja je prekrivena slojem cilindričnog epitela koji tvori kripte (crvuljak ima kraće kripte i manje ih je). Mnogo limfocita i limfnih čvorova nalazi se u lamini proprijii kao i u submukozi, dok sama sluznica nema limfne mreže (8). Lumen crvuljka je uzak i nepravilan zbog prisutnosti brojnih limfnih čvorića. Sluznica sadrži brojne stanice APUD sustava, tj. gastrointestinalnog endokrinog sustava. U dječjoj dobi lamina proprija crvuljka bogata je limfatičkim tkivom nalik na Peyerove ploče koje se nalaze u tankome crijevu i koje odrastanjem involuiraju.

1.1.4. Fiziologija crvuljka

Za razliku od prijašnjeg, djelomično zastarjelog stava kako je crvuljak zakržljali organ koji nema svoju funkciju, danas se zna da je crvuljak važan dio imunološkog sustava, ponajprije zbog sekrecije imunoglobulina, posebno IgA (2, 10). Također, čini se da postojanje biofilma u crvuljku blagotvorno djeluje na debelo crijevo, te da crvuljak služi kao utočište komenzalnim bakterijama i posljedično kao rezervoar za rekolonizaciju debelog crijeva zdravim bakterijama nakon preboljenih crijevnih infekcija (10). S druge strane primijećena je niža stopa ulceroznog kolitisa u bolesnika koji su apendektomirani prije dvadesete godine života, što sugerira zaštitni učinak apendektomije (2).

1.2. Akutni apendicitis

1.2.1. Povijesni pregled

Reginald Hebert Fitz, anatom i profesor patologije na Harvardu, 1886. godine detaljno je opisao kliničku sliku i patološke promjene apendicitisa, te uveo budući naziv za bolest koja se do tada označavala kao peritiflitis. Charles McBurney iz New Yorka je 1889. godine opisao klinički nalaz u akutnom apendicitisu prije perforacije, uključujući opis točke najveće bolnosti na stijenci trbuha koja i danas nosi njegovo ime. Također, njemu u čast izmjeničnu inciziju kojom se koristimo u otvorenoj apendektomiji nazivamo McBurneyjevom incizijom. Tada se apendektomija provodila samo u slučaju perforacije i kada su postojali jasni znakovi gnojenja. Godine 1983. njemački ginekolog Kurt Semm izveo je prvu laparoskopsku apendektomiju, uz

izum automatskog insuflatora ugljičnog dioksida i brojnih instrumenata za laparoskopsku kirurgiju (8).

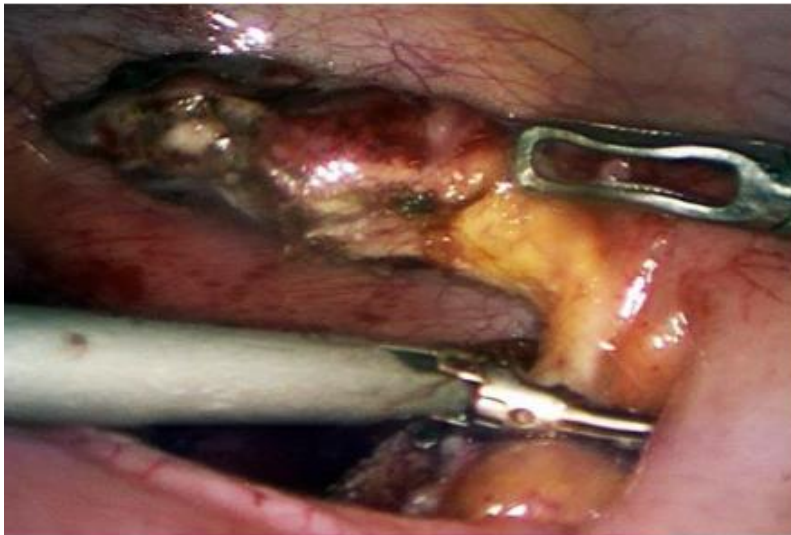
1.2.2. Epidemiologija

Akutna upala crvuljka, najčešća je intraabdominalna bolest u razvijenim zemljama. U oko 7% do 10% populacije tijekom života nastaje akutni apendicitis. Učestalost je znatno manja u slabije razvijenim zemljama nižega socioekonomskog statusa, osobito u Africi (8). Apendicitis može nastati u svakoj životnoj dobi, ali najveća učestalost je zabilježena u dobi od 10. do 30. godine života, s vršnom incidencijom u dobi od 12 do 18 godina. Rijetko se javlja u djece mlađe od 5 godina (<5% slučajeva), a iznimno rijetko u djece mlađe od 2 godine (<1% slučajeva) (11). Podjednako obolijevaju oba spola, iako češće, u omjeru 3:2 obolijeva muški spol (8, 11). Nalazi se na drugom mjestu, odmah nakon meningitisa, po broju pogrešno postavljenih dijagnoza na hitnom prijemu. Smrtnost od apendicitisa je niska, manja od 1%, ali morbiditet je i dalje visok, najviše u vezi s komplikacijama perforiranog apendicitisa (11). Najveći broj nekomplikiranih apendicitisa javlja se u ljeto, a perforirani apendicitisi imaju veću pojavnost u jesen i zimu (12). Djeca imaju veći rizik od perforacije u odnosu na odraslu populaciju, te se u 40% djece pojavljuje komplicirani oblik apendicitisa. Udio perforiranih apendicitisa u djece mlađe od 5 godina je 82%, gotovo 100% u dojenčadi, dok se u populaciji od 10 do 17 godina perforacija javlja u 20% slučajeva (11, 13).

1.2.3. Patologija

Upala crvuljka počinje ulceracijom sluznice ili infiltracijom stijenke upalnim stanicama (14). Makroskopski, kada je upala dobro razvijena, vide se površinske naslage fibrina ili gnoja te zastoje, proširene krvne žile seroze (15). U manje od 50% slučajeva do upale dolazi zbog opstrukcije lumena fekalitima, limfoidnom hiperplazijom, progutanim stranim tijelom, parazitima ili tumorom (16). Mikroskopske promjene variraju od minimalno izražene, lokalizirane žarišne upale pa sve do potpune nekroze stijenke crvuljka. Stupanj promjena koje možemo zateći ovisi o vremenu koje je proteklo od pojave prvih simptoma do prezentacije djeteta liječniku. U ranoj fazi upale neutrofilni se prikazuju na bazi kripta neposredno uz sitne defekte epitela. Naknadno, upalni proces zahvaća submukozu te se brzo širi na preostali dio crvuljka. Kako se upala dalje razvija stijenka crvuljka postaje nekrotična. U četvrtini slučajeva

može se primijetiti i tromboza krvnih žila (15). Za postavljanje dijagnoze akutnog apendicitisa potrebno je prikazati infiltraciju mišićnog sloja neutrofilnim granulocitima, dok neutrofili u lumenu crvuljka nisu patognomoničan znak upale crvuljka (14). Postoje različiti stupnjevi upale koji se označavaju kao akutni kataralni, akutni supurativni, flegmonozni, gangrenozni (*Slika 3*) i perforativni akutni apendicitis. Ovakvi oblici međusobno se razlikuju po prevladavajućem upalnom infiltratu i samoj mogućnosti saniranja bakterijske infekcije u tkivu crvuljka i peritonealnoj tekućini. Poseban oblik upale praćen izrazitim nakupljanjem histiocita, koji nalikuju ksantomskim stanicama naziva se ksantogranulomski apendicitis (14). Konačno, posljednji perforativni stadij akutnoga apendicitisa dovodi do stvaranja lokaliziranog apscesa (peritiflitički apsces) ili generaliziranoga peritonitisa (15).



Slika 3. Intraoperacijski nalaz tijekom laparoskopske apendektomije u 12-godišnjeg dječaka s akutnim neperforiranim gangrenoznim apendicitisom. Izvor: Arhiva Klinike za dječju kirurgiju

1.2.4. Patogeneza i patofiziologija

Uzrok i patogeneza apendicitisa do danas nisu u potpunosti razjašnjeni. Najvažniji etiološki faktor akutnog apendicitisa je opstrukcija lumena crvuljka. Učestalost opstrukcije raste s težinom upalnog procesa, iako se opstrukcija nalazi samo u 30% do 40% bolesnika (8). Opstrukcija može biti izazvana fecesom, koprolitom, stranim tijelom, parazitima, tumorom, polipom ili otokom limfatičnih folikula ispod sluznice (najčešći uzrok u mladim osoba). Fekolit je uzrok u 40% slučajeva nekompliciranog akutnog apendicitisa, u 65% slučajeva neperforiranog gangrenoznog apendicitisa i gotovo u 90% slučajeva perforiranog gangrenoznog apendicitisa (8). Činjenica da se opstrukcija pronađe u manje od 50% slučajeva

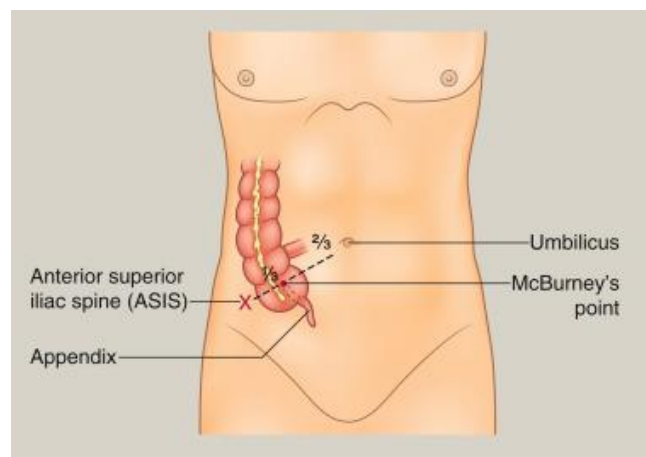
potaknula je istraživanja o alternativnim uzrocima upale crvuljka. Smatra se da infektivna bolest crijeva, koja je uzrokovana bakterijama (*Yersinia*, *Salmonella*, *Shigella spp.*) i virusima (*Epstein-Barr virus*, *Coxsackievirus B*, *Varicella-zoster virus* i *Adenovirus*), također može dovesti, u mnogim slučajevima, do upale crvuljka (17). Oko 60% aspirata podrijetlom iz upaljenog crvuljka sastoji se od anaeroba u usporedbi s 25% aspirata iz nepromijenjenog, zdravog crvuljka (2). Djeca s cističnom fibrozom imaju povećanu incidenciju akutnog apendicitisa pri čemu se uzrok nalazi u zadebljaloj sluznici.

Slijed patofizioloških događaja koji dovode do perforacije crvuljka ima nekoliko stadija. Nakon opstrukcije lumena, sluznica crvuljka neprekidno luči sekret koji dovodi do porasta intraluminalnog tlaka. Isprva, porast tlaka unutar lumena dovodi do poremećaja limfatične i venske cirkulacije u stijenci crvuljka. Normalna sekrecija apendikularne mukoze uzrokuje i distenziju crvuljka što stimulira živčane završetke visceralnih aferentnih vlakana, proizvodeći nejasnu, tupu, difuznu bol u umbilikalnom području ili donjem epigastriju. Sluznica crvuljka zatim postaje hipoksična i mjesto ulaska bakterija. Upala i venska staza koje nastaju dovode do tromboze intramuralnih krvnih žila čija je posljedica nastanak edema i ishemija stijenke (8). Kada se upalni proces proširi te zahvati serozu crvuljka i parijetalni peritoneum, nastaje karakterističan pomak boli iz umbilikalnog područja u desni donji kvadrant (2). Zahvaćanjem seroze crvuljka stvara se fibrinopurulentni eksudat kao i upala seroze okolnih struktura. Takvo stanje naziva se lokalni ograničeni peritonitis. Daljnjim napredovanjem upale unutar 24 do 36 sati dolazi do kompromitiranja arterijske cirkulacije pa nastaje nekroza - gangrena stijenke crvuljka i konačno perforacija (8). Područje s najsiromašnijom krvnom opskrbom je najpodložnije promjenama stoga nastaju elipsoidni infarkti na antimezenterijskoj strani crvuljka. Upravo iz tog razloga perforacija najčešće nastaje na antimezenterijskoj granici, vrlo blizu mjesta opstrukcije. Ovakav razvoj događaja nije neizbježan, a neke se epizode upale crvuljka mogu i spontano razriješiti (2). Ako ipak dođe do perforacije, lokalni obrambeni mehanizmi omogućavaju međusobno sljepljivanje okolnih crijevnih vijuga i velikoga omentuma oko samog upalnog područja i tako sprječavaju daljnje širenje upale. Tako nastaje periapendikularni apsces. Ako lokalni obrambeni mehanizmi nisu održani dolazi do razlijevanja upalnog eksudata i fekalnog sadržaja iz perforiranog crvuljka te nastaje opća upala potrbušnice odnosno difuzni peritonitis. Krajnji ishod upale može biti i potpuno smirivanje upale, ali i stvaranje periapendikularnog apscesa ili nastanak difuznog peritonitisa u kojem ishod diktiraju lokalni i sistemski obrambeni mehanizmi. Iako postoji šansa od samoizlječenja, zbog opasnosti od nastanka komplikacija svaka klinička sumnja na upalu crvuljka ujedno je i indikacija za

hitan kirurški zahvat, odnosno odstranjenje upaljenog apendiksa (8). Rizik od perforacije povećava se trajanjem bolesti. Unutar 36 sati od pojave simptoma rizik od perforacije iznosi 2%. Taj rizik za neliječene bolesnike nakon 36 sati od pojave simptoma iznosi 5% (18). Perforacija crvuljka je također, učestalija unutar 36 sati u bolesnika starije životne dobi (iznad 65 godina), bolesnika koji su visoko febrilni (tjelesna temperatura $>38.9\text{ }^{\circ}\text{C}$) i u bolesnika koji su tahikardni (18). U male djece nakon perforacije češće dolazi do nastanka difuznog peritonitisa što se pripisuje slabije razvijenom omentumu i njegovoj nemogućnosti da ograniči upalu (16, 18).

1.2.5. Klinička slika

Upaljeni crvuljak ima širok spektar kliničkih prezentacija. Simptomi kao i znakovi, mogu biti klasični ali i atipični i varijabilni što ovisi o vremenu prezentacije bolesnika liječniku, dobi, smještaju crvuljka i individualnoj varijabilnosti tijekom upalnog procesa. Klasičnu sliku akutnog apendicitisa nalazimo u manje od 50% bolesnika (8). Bol je glavni, a ujedno i prvi simptom koji se javlja kada je crvuljak zahvaćen upalnim procesom. U početku bolesnici teško lokaliziraju bol. Takva bol je visceralna i obično difuzna ili smještena u središnjem dijelu trbuha. Kada se od bolesnika traži da pokaže mjesto boli često kružno prelazi rukom preko središnjeg dijela trbuha. Napredovanjem upalnog procesa u sljedećih 12 do 24 sata bol se premješta u donji desni kvadrant. Takva bol je somatskog karaktera te je uzrokovana nadražajem parijetalnog peritoneuma oko crvuljka (8). Bolesnik tada jasno lokalizira bol u McBurneyevoj točki koja se pojačava pokretom, kihanjem, kašljanjem ili dubokim udahom (*Slika 4*). Bitno je naglasiti da ukoliko bol traje dulje od tri dana malo je vjerojatno da će odgovarajuća dijagnoza biti akutni apendicitis, osim ako nije došlo do razvoja komplikacija (8).



Slika 4. McBurneyeva točka (2)

Upala crvuljka povezana je s gastrointestinalnim simptomima poput mučnine (osjetljivost, 58%; specifičnost, 36%), povraćanja (osjetljivost, 51%; specifičnost, 45%) i anoreksije (osjetljivost, 68%; specifičnost, 36%). Ukoliko se navedeni simptomi jave prije pojave boli sugeriraju da je riječ o drugoj etiologiji, poput gastroenteritisa (2).

Gubitak teka je jedan od najčešćih simptoma koji se javlja uz bol. Ukoliko gubitak teka nije prisutan, upitno je radi li se o dijagnozi akutnog apendicitisa. Mučnina i povraćanje javljaju se u više od polovine bolesnika i uvijek nastaju nakon nekoliko sati od pojave abdominalne boli (8). Proljev i urološki simptomi također su uobičajeni, posebno kada je riječ o perforiranom crvuljku kada je vjerojatna i upala u blizini rektuma i moguć apsces u zdjelici. Kako upala crvuljka napreduje, često može biti povezana i s adinamičkim ileusom što dovodi do osjećaja zatvora (opstipacije) i moguće pogrešne dijagnoze (16). Bolesnici smatraju da će defekacijom olakšati tegobe, ali nakon stolice ne dolazi do poboljšanja. Često se može pronaći i blaži do umjereni porast tjelesne temperature ($<38\text{ }^{\circ}\text{C}$) koja se javlja nešto kasnije od ostalih simptoma. Normalna ili visoka tjelesna temperatura ne može isključiti apendicitis. Redoslijed kojim se pojavljuju simptomi ima veliku ulogu u postavljanju dijagnoze. U gotovo više od 95% slučajeva gubitak teka je prvi simptom nakon kojeg se javlja bol u truhu, a potom nastupaju svi ostali simptomi (8).

Anatomske varijacije položaja crvuljka mogu davati različite lokalizacije boli. U 50% stanovništva crvuljak je smješten retrocekalno što može biti razlog kasne prezentacije simptoma. Ponekad može proći 4 do 5 dana od pojave simptoma do javljanja bolesnika liječniku. U takvim slučajevima bol je smještena više straga i lateralno i može imitirati simptome septičkog artritisa kuka ili apsces velikog slabinskog mišića. U nekih se bolesnika može pronaći pelvično lokaliziran crvuljak (16). U dječaka uvijek valja dodatno pregledati prepone i skrotum kako se ne bi previdjela eventualna torzija testisa. Određeni postotak djece/adolescenata koja imaju torziju testisa u početku ima abdominalnu simptomatologiju i tek naknadno lokaliziraju bol u zahvaćeni testis, dok određeni broj zbog srama ne želi kazati da ih boli testis pa projiciraju bol u donji dio trbuha (19, 20). Zbog toga u svake mlađe muške osobe koja se žali na bol u donjem dijelu trbuha treba obavezno pregledati testise, kako se ne bi previdjela dijagnoza torzije testisa. Osobito u mlađe djece, trebalo bi pregledati grlo i uši obzirom da infekcije koje zahvaćaju ta područja mogu uzrokovati nejasnu abdominalnu bol (21).

Kod retrocekalno smještenog crvuljka bol koja se javlja prilikom upale lokalizirana je više bočno ili više prema desnoj lumbalnoj loži i nije toliko izražena kao što je u slučaju

abdominalno ili pelvično smještenog crvuljka. Ovakvi bolesnici uglavnom se javljaju liječniku kasnije jer ih simptomi ne ograničavaju značajno u svakodnevnim aktivnostima. Bolnost može biti najizraženija u desnom kostovertebralnom kutu pa se može posumnjati na pijelonefritis (8). U slučaju nadražaja desnog mokraćovoda analizom urina mogu se pronaći i leukociturija i mikrohematurija. Specifičan znak za akutni apendicitis retrocekalno smještenog crvuljka je pozitivan znak psoasa. U slučaju pelvičnog apendicitisa bol počinje epigastrično, ali se brzo premješta u donji dio trbuha. Pretjerano su izraženi nagon na mokrenje i defekaciju stoga postoje dizurija i proljev. Za pelvični apendicitis je specifično da će digitorektalni pregled biti izrazito bolan. Također, pronalazimo pozitivan znak opturatora (8).

Akutna upala crvuljka pokazuje drugačiju patogenezu, klinički tijek i ishod u starijih osoba. Stariji bolesnici imaju slabije izražene simptome i obično se javljaju liječniku u već uznapređevaloj fazi bolesti. Bol je rijetko lokalizirana, već obuhvaća šire područje donjeg desnog kvadranta. Stopa perforacija prilikom prezentacije je veća u starijim dobnim skupinama nego u mlađih osoba (12,9% u starijih i 2,9% u mlađih) (22). U starijim dobnim skupinama veći je rizik od morbiditeta i mortaliteta. Poslijeoperacijski morbiditet zabilježen je u 73,8% perforiranih i u 11,9% neperforiranih slučajeva akutnog apendicitisa s ukupnim morbiditetom od 35,9% (22). Stopa smrtnosti iznosi 11,9% u bolesnika s perforacijom i 1,5% u bolesnika s neperforiranom upalom crvuljka. Ukupna smrtnost iznosi 5,5%, a smrtnost nije zabilježena u bolesnika mlađih od 50 godina (22). Upravo zbog oskudnih simptoma i kasnoga javljanja nerijetko se događa da se apendicitis u starijoj životnoj dobi očituje ileusom koji nastaje zbog periapendikularnog apscesa ili ograničenog pelveoperitonitisa (8).

Akutni apendicitis najčešća je hitna kirurška intervencija tijekom trudnoće i može biti povezana s ozbiljnim komplikacijama majke i djeteta. Incidencija je 1:500–635 trudnoća godišnje i najčešće u drugom tromjesečju (23). U ranoj trudnoći dijagnoza se postavlja kao i u bolesnica koje nisu trudne, ali je značajno teže dijagnozu postaviti nakon sredine drugoga tromjesečja zbog potiskivanja crvuljka maternicom. U tom periodu zbog potiskivanja crvuljka kranijalno bol se javlja u gornjem desnom kvadrantu, a katkad i više lumbalno ili epigastrično te ga se tako može zamijeniti s kolecistitisom ili pijelonefritisom (8). Anoreksija, mučnina i povraćanje, ako postoje, pojavljuju se nakon boli. Oko 80% bolesnica s akutnim apendicitisom koje nisu trudne prijeoperacijski imaju leukocitozu s pomakom leukocita ulijevo. Međutim, blaga leukocitoza može biti uobičajen nalaz u trudnica čiji ukupni broj leukocita može doseći $16 \times 10^9/L$ stanica u trećem tromjesečju, uzdižući se do razine oko $29 \times 10^9/L$ tijekom porođaja, uključujući lagani pomak lijevo (23). Bitno je naglasiti da stopa smrtnosti majke s dijagnozom

akutnog apendicitisa i ploda raste s napredovanjem trudnoće (za majku 9%, a 20% za plod u trećem tromjesečju) (8).

Postavljanje dijagnoze akutnog apendicitisa u predškolske djece i dalje predstavlja izazov. Većinu djece roditelji dovode kasno, često s komplikacijama, kao što su perforacija, stvaranje apscesa i peritonitis. Kao rezultat toga boravak u bolnici je produljen i povezan s povećanim pobolom i smrtnošću (16, 18). Akutni apendicitis u predškolskoj dobi je rijedak. Često se očituje kliničkom slikom sepse nepoznatog uzroka uz odsustvo abdominalne simptomatologije (16). Odgoda postavljanja dijagnoze pretežito je uzrokovana lošim komunikacijskim vještinama, neuspjehom u određivanju pozitivnih kliničkih znakova, razdražljivošću djece, netipičnom prezentacijom i preklapanjem simptoma s drugim stanjima i poremećajima. Kasna prezentacija dovodi do komplikacija kao što su perforacija i peritonitis. Za postavljanje dijagnoze među ovom skupinom bolesnika potrebno je uzeti detaljnu anamnezu i napraviti temeljit fizikalni pregled. Preporučljivo je djecu primiti u bolnički stacionar te ih opservirati. U ovoj dobnoj skupini uz ultrazvuk nerijetko je potrebno napraviti kompjuteriziranu tomografiju trbuha kako bi se postavila točna dijagnoza. Rana dijagnoza i brza kirurška intervencija mogu smanjiti stopu obolijevanja i smrtnosti povezane s kompliciranom upalom crvuljka (16).

1.2.6. Klinički znakovi

U većine bolesnika dijagnoza akutnog apendicitisa može se sa sigurnošću postaviti samo na osnovi anamnestičkih podataka i fizikalnog pregleda. Tako se izbjegavaju nepotrebne dijagnostičke pretrage, gubitak vremena i novca. Pregled počinje promatranjem djetetovog ponašanja i vanjskog izgleda trbuha. U djece koja se jave na hitni prijam unutar 12 sati od početka simptoma nalaz je minimalan. Oni koji se jave 18 do 36 sati od početka bolesti djeluju kao srednje teško bolesni, uglavnom leže mirno na desnom boku ili s blago savijenom nogom u desnom koljenu i kuku u ležećem položaju kako bi opustili trbušne mišiće, a ako se zamole da legnu ravno ili sjednu, pokreću se oprezno i sporo (11). Navedeno ne vrijedi za djecu do pet godina, u koje je klinička slika vrlo nespecifična. Simptomi se značajno brže razvijaju zbog slabije sposobnosti organizma da lokalizira upalu i slabije razvijenog imunološkog sustava (16). Trbuh je tipično ravan dok abdominalna distenzija sugerira napredniju fazu bolesti karakterističnu za perforaciju ili razvitak opstrukcije crijeva. Auskultacijski su zvukovi crijeva normalni ili pojačani, koji se zamjenjuju tišima kako bolest napreduje do perforacije. U početku

same bolesti vitalni znakovi mogu biti minimalno izmijenjeni. Tjelesna temperatura i puls mogu biti normalni ili tek blago povišeni. Veće promjene u vitalnim znakovima sugeriraju da se dogodila komplikacija same bolesti ili da u obzir dolaze i druge dijagnoze (2).

Klasičan klinički znak koji nalazimo je bol na palpaciju i perkusiju u McBurneyevoj točki (točka klasične lokalizirane bolnosti koja se nalazi na spoju vanjske i srednje trećine linije koja spaja pupak sa spinom anterior superior ilijačne kosti). Palpirati treba nježno, jer pritisak već i jednog prsta izaziva bolnost kod razvijene upale. Kako bi se otklonio voljni spazam mišića tijekom palpacije, preporučljivo je pri pregledu razgovarati s bolesnikom da mu se odvrti pozornost. I lagana perkusija u donjem desnom kvadrantu izaziva bol. Bol se pojačava pri kašljanju i djeca se oprezno uspravljaju u sjedeći ili stojeći položaj. U retrocekalnom, pelvičnom i subhepatičnom apendicitisu tipična lokalizacija bolne osjetljivosti nedostaje. U uznapređaloj upali nalazimo lokalizirani defans, tvrdoću mišića trbušne stijenke u desnome donjem kvadrantu trbuha, kao posljedicu upale parijetalnog peritoneuma iznad crvuljka. Tipičnim kliničkim znakom smatra se povratna osjetljivost (*engl. rebound tenderness*) – kad pritisak u bolnom području trbuha s naglim opuštanjem ruke privremeno pojačava bol, tu pojavu nazivamo još i Blumbergovim znakom (8). Svi znakovi otkriveni tijekom fizikalnog pregleda moraju se postaviti u okvir vremenskog tijeka bolesti. Abdominalna bol može biti nejasna i difuzna u početku same bolesti, ali i kod već perforiranog crvuljka. Testovi za povratnu osjetljivost i indirektnu povratnu osjetljivost mogu biti odsutni. Također, prilikom fizikalnog pregleda ponekad se može palpirati i masa u desnom donjem kvadrantu koja označava upalnu flegmonu oko crvuljka ili lokalizirani apsces (16). Klinički znakovi koji mogu upućivati na akutni apendicitis navedeni su u Tablici 1.

Tablica 1. Klinički znakovi u akutnom apendicitisu

Znak	Opis
Blumbergov znak	Povratna osjetljivost, bol se pojačava pritiskom u McBurneyevoj točki i naglim otpuštanjem ruke
Rovsingov znak	Palpacijom lijeve strane trbuha i pritiskom na sigmu i descendens pojačava se bol ileocekalno
Grassmanov znak	Perkusija trbuha pojačava bol
Krügerov znak	Bol se pojačava kada liječnik drži pritisnutu ruku u ileocekalnom području dok bolesnik podiže desnu nogu ispruženu u koljenu
Hornov znak	Povlačenje testisa prema dolje pojačava bol ileocekalno
Lanzov znak	Odsutnost kremasteričnog refleksa na desnoj strani
Permanov znak	Pritisak na lijevu stranu donjeg dijela trbuha i naglo otpuštanje pojačava bol desno
Dunphyev znak	Pojaćanje boli pri kašljanju
McBurneyev znak	Bolnost u McBurneyevoj točki na pritisak
Hedrijevi znak	Perkusija na neznatoj udaljenosti od očekivanog položaja crvuljka izaziva bol
Lennaderov znak	Razlika između aksilarne i rektalne temperature veća od 1°C
Znak flatulencije	Bolesnikov osjećaj da će mu biti lakše nakon defekacije
Znak ležećeg policajca	Bolesniku se pojačava bol u desnom donjem dijelu trbuha pri vožnji po neravnoj cesti
Znak psoasa	Bol prilikom pasivne ekstenzije desne natkoljenice s ispruženim koljenom na lijevom boku
Znak opturatora	Bol na pasivnu unutarnju rotaciju flektirane natkoljenice

1.2.7. Komplikacije akutnog apendicitisa

Najčešće komplikacije akutnog apendicitisa su perforacija crvuljka i stvaranje periapendikularnog apscesa ili razvoj difuznog peritonitisa. Među rjeđim ubrajaju se pileflebitis i sepsa. Učestalost navedenih komplikacija moguće je sniziti hitnim uklanjanjem upaljenog crvuljka.

Perforacija se javlja u 20% bolesnika s apendicitisom (24). U bolesnika starije životne dobi kao i u djece do dvije godine starosti učestalost perforacije raste zbog otežane dijagnostike, slabije izražene kliničke slike i često kasnog dolaska u bolnicu. U djece te dobi učestalost perforacija je 51–100%, a u bolesnika starijih od 70 godina učestalost je 30% (8, 16, 25). Perforacija se obično javlja nakon 48 sati od pojave boli, iako je vrijeme potrebno do nastanka perforacije individualno i varijabilno pa je moguća perforacija unutar samo 6 sati. Oko 20% bolesnika prezentira se s perforiranim apendicitisom unutar 24 sata od početka boli. Bolesnici s perforiranim apendiksom često su dehidrirani i vidno težeg kliničkog stanja. Karakteristična je difuzna bol trbuha, visoka leukocitoza te tjelesna temperatura $>38,5$ °C. U trenutku perforacije bol se može trenutno smanjiti, kao i broj leukocita, a nakon toga obje vrijednosti rastu (8). Produkt perforacije je stvaranje periapendikularnog apscesa ili difuznog peritonitisa, ovisno o lokalnim obrambenim mehanizmima organizma. U slučaju periapendikularnog apscesa crijevne vijuge zajedno s omentumom zaustavljaju širenje upalnog i fekalnog sadržaja po truhu. Lokalizirani apsces klinički se očituje bolnom rezistencijom u donjem desnom kvadrantu trbuha, povišenom tjelesnom temperaturom, leukocitozom, a nerijetko se vidi i opstrukcija u protoku crijevnog sadržaja donjem dijelu trbuha, odnosno ileus. Ako crijevne vijuge zajedno s omentumom ne uspiju zaustaviti širenje upalnog procesa, dolazi do stvaranja difuznog peritonitisa. Očituje se difuznom abdominalnom boli, visokom tjelesnom temperaturom, parezom crijeva i meteorizmom.

Jedna od rjeđih komplikacija je septički tromboflebitis portalnog venskog sustava, odnosno pileflebitis. Klinički se očituje kao slika sepse u kombinaciji sa žuticom, pa ovu komplikaciju treba razlikovati od hepatobilijarnih bolesti poput kolangitisa (8). Sepsa je danas iznimno rijetka komplikacija akutnog apendicitisa pri kojoj je bolesnik hipotenzivan, tahikardan, obično i dehidriran, visoke tjelesne temperature i oliguričan (8).

1.3. Dijagnoza akutnog apendicitisa

Postupak postavljanja dijagnoze akutnog apendicitisa započinje anamnezom o trajanju i vrsti tegoba te kliničkim pregledom. Simptomi i klinički nalaz u velikom broju slučajeva dovoljni su za postavljanje radne dijagnoze. Često se radi pretraga kompletne i diferencijalne krvne slike, analiza upalnih parametara, analiza sedimenta urina te ultrazvuk. Navedeni parametri pomažu u donošenju odluke o načinu liječenja. Ako ove pretrage ne daju relativno sigurnu sumnju na apendicitis, u obzir dolaze ostale pretrage kao što je kompjutorizirana tomografija (CT) ili magnetska rezonancija (MR) (24, 27). U slučaju nedoumice, moguće je bolesnika promatrati kroz kraći vremenski period, do 6 sati. Bolesnik kroz to vrijeme ne smije jesti niti uzimati analgetike kako oni ne bi prikrili bolnu simptomatologiju (8, 24).

1.3.1. Laboratorijska obrada

Nijedan od testova koje koristimo pri dijagnosticiranju apendicitisa nije visoko specifičan niti visoko osjetljiv, ali zajedno imaju bitnu ulogu pri dijagnosticiranju akutnog apendicitisa i pomažu kliničaru pri donošenju odluke o terapiji. Pri sumnji na akutni apendicitis, obrada uključuje kompletnu i diferencijalnu krvnu sliku te analizu sedimenta urina (8). U diferencijalnoj krvnoj slici u 95% bolesnika nalazi se „pomak u lijevo“ i stvaranje nezrelih polimorfonukleara, što sugerira bakterijsku upalu. Umjerena leukocitoza ($10\text{--}18 \times 10^9/\text{L}$) nespecifičan je nalaz i nalazimo ga u oko 80% bolesnika sa apendicitisom (24). Takav nalaz bilježi se u preko dvije trećine bolesnika s drugim bolestima koje nalikuju na apendicitis. Zato je dijagnostička vrijednost leukocitoze mala. Zbog toga se nalazi ponavljaju u razmaku od 4 do 8 sati kako bi se povećala specifičnost pretrage. Kada dođe do perforacije moguć je inicijalni pad broja leukocita, no taj broj ubrzo raste i preko $20 \times 10^9/\text{L}$ (8). Kako bi se isključile bolesti mokraćnog sustava potrebno je analizirati sediment urina. Pri urednom nalazu isključen je pijelonefritis ili nefrolitijaza (27). Zato navedena pretraga ne potvrđuje niti isključuje apendicitis. U slučajevima pelvičnog i retrocekalnog apendicitisa, moguć je nalaz sterilne piurije, tj. leukociturije ili mikrohematurije zbog nadražaja mokraćnog sustava upalom (8). U slučaju retrocekalnog apendicitisa nadražuje se desni mokraćovod, dok se u slučaju pelvičnog apendicitisa nadražuje mokraćni mjehur. C-reaktivni protein (CRP) još je jedan bitan parametar u dijagnostici akutnog apendicitisa. On je nespecifični reaktant akutne faze upale pa je stoga povišen pri mnogim upalnim stanjima. Njegova prediktivna vrijednost u dijagnostici odgovara

onoj u leukocitoze. U stanjima upale CRP raste na vrijednosti iznad 8–10 mg/L (8). Serumna amilaza i lipaza nespecifični su parametri čiji rast korelira s upalom kao što je apendicitis (24). Bilirubin, IL-6 i prokalcitonin se također nalaze u porastu pri upali crvuljka, a njihov rast je posebno koristan u predviđanju eventualne perforacije. Također, hiponatrijemija pokazala se kao izvrstan prediktor perforacije crvuljka. Vrijednosti natrija u serumu <135 mmol/L sugeriraju na perforaciju crvuljka (26). Ovi parametri nisu u standardnoj uporabi kao što je to CRP ili kompletna krvna slika. Nadalje, treba misliti na moguću trudnoću kao uzrok upale zdjelice u žena generativne dobi, pa je test trudnoće još jedan od laboratorijskih testova vrijedan spomena (27).

1.3.2. Radiološka obrada

U slučaju nejasne kliničke dijagnoze preporučuje se napraviti transabdominalni ultrazvuk. Osjetljivost je mu je oko 75%, iako može biti i do 90% u pedijatrijskim specijaliziranim centrima. Normalan crvuljak na ultrazvuku promjera je manjeg od 6 mm (8, 11). Ultrazvučni kriteriji apendicitisa su: nemogućnost kompresije ileocekalne regije sondom zbog boli, hipoehogena stijenka crvuljka deblja od 2 mm, promjer crvuljka veći od 6 mm, distenzija lumena, kompleksna masa u DDK i apendikoliti (5–15%). Ne moraju biti zadovoljeni svi navedeni kriteriji. Ultrazvuk je posebno koristan u mladim žena i djevojčica zbog dobrog prikaza spolnog sustava i mogućnosti isključenja bolesti adneksa. U otprilike 20% slučajeva crvuljak nije moguće prikazati (8, 11). Zlatni standard u kvaliteti i pouzdanosti prikaza upale crvuljka (>95% osjetljivost i specifičnost) je CT. Ipak, zbog velikih novčanih troškova i velike doze zračenja ne koristi se rutinski. Kriteriji za dijagnosticiranje apendicitisa na CT-u su: povećanje gustoće pericekalnog masnog tkiva, zadebljan crvuljak (>6 mm), periapendikularni apsces i apendikoliti (40–50%). Vrijednost CT-a je u isključenju apendicitisa kod netipičnih abdominalnih bolova i u dijagnostici periapendikularnih apsceca i izljeva, te njihovoj perkutanoj drenaži (8, 11). MR podjednako je dobra kao i CT u dijagnosticiranju apendicitisa uz nekoliko dobrih i loših razlika. Pozitivna odlika je izostanak zračenja, dok su negativne manja dostupnost, veći troškovi, potreba za sedacijom u manje djece i nemogućnost provođenja perkutane drenaže. Radionuklidima obilježeni leukociti koriste se u nekim centrima u svijetu kod atipičnih slika apendicitisa i pokazali su se kao visoko osjetljiva (97%) i zadovoljavajuće specifična (80%) metoda (11).

1.3.3. Bodovne ljestvice u dijagnostici akutnog apendicitisa

Klinička dijagnoza upale crvuljka subjektivna je procjena stanja temeljena na više varijabli koje su pojedinačno slabo pouzdane, ali ako se koriste zajedno imaju visoku prediktivnu vrijednost. Postupak postavljanja dijagnoze temeljem kliničke slike objektivizira se korištenjem kliničkih sustava bodovanja temeljenih na varijablama s dokazanom diskriminirajućom moći i dodijeljenom odgovarajućom težinom (2). Razvijeno je nekoliko sustava bodovanja koji pomažu kliničarima u postavljanju dijagnoze. Najpoznatiji su Alvarado ljestvica, modificirana Alvarado ljestvica, pedijatrijski sustav bodovanja (PAS), ljestvica upalnog odgovora apendicitisa (AIR score) i Raja Isteri Pengiran Anak Saleha appendicitis (RIPASA) ljestvica (28–30). Ovi alati se ne koriste samo u dijagnostičke svrhe, već i za stratifikaciju, odvajajući bolesnike kojima je potrebna daljnja obrada i promatranje od onih kojima se odmah može odrediti određeni način liječenja. Konačan cilj ovih ljestvica je smanjiti broj negativnih apendektomija, a bez povećanja broja perforacija (28–30).

1.3.4. Diferencijalna dijagnoza akutnog apendicitisa

Popis bolesti koje mogu imitirati akutni apendicitis je dugačak obzirom da se mnoga ginekološka, urološka, abdominalna i upalna stanja mogu prezentirati sličnom ili jednakom poviješću bolesti, simptomatologijom i znakovima. Diferencijalna dijagnoza akutnog apendicitisa ovisi o četiri glavna čimbenika: anatomskom smještaju crvuljka, stadiju upale, dobi i spolu bolesnika (2). Prije svega, najvažnije je diferencijalnodijagnostički razlučiti one bolesti za koje je potrebna hitna intervencija poput: perforiranog karcinoma kolona, perforacije divertikula kolona, perforacije peptičkog ulkusa, divertikulitisa mobilne sigme, izvanmaternične trudnoće i torzije ciste/tumora jajnika (8).

Meckelov divertikulitis praktički je nemoguće razlučiti od akutnog apendicitisa te se dijagnoza postavlja najčešće tijekom operacije. U dječjoj dobi akutni apendicitis najčešće se zamijeni dijagnozom gastroenteritisa i akutnog mezenteričkog adenitisa. Vremenski tijek bolesti (sati, dani, tjedni) koji prethodi prezentaciji djeteta liječniku je ključna komponenta u anamnezi. Bolesnik s upalom crvuljka opisuje bol u trbuhu kao dominantan simptom, a prisutnost općih simptoma poput glavobolje, zimice i mijalgije govore u prilog gastroenteritisu (31). Također, većina bolesnika s akutnim apendicitisom ima nekoliko epizoda povraćanja u prvih 24–48 sati bolesti dok u bolesnika s gastroenteritisom povraćanje može biti

predominantni simptom u ranoj fazi bolesti. Od početka bolesti klinički tijekom akutnog apendicitisa kontinuirano deteriorira, dok je u djeteta s gastroenteritisom tijekom bolesti valovit, ponekad uz bolje, a ponekad uz gore opće stanje. U starijih bolesnika najčešće se dijagnoze divertikulitisa ili perforirajućeg karcinoma cekuma isprepliću s dijagnozom akutnog apendicitisa (2). U takvim se slučajevima preporučuje učiniti CT trbuha. Često se bolesti ženskog reproduktivnog sustava mogu krivo protumačiti kao akutni apendicitis. Najčešći entiteti koji dolaze u obzir su upalna bolest zdjelice (*engl. pelvic inflammatory disease - PID*), ruptura Graafovog folikula, torzija ciste jajnika ili tumora, endometrioza i izvanmaternična trudnoća. U zdjeličnoj upalnoj bolesti lokalna simptomatologija je najčešće bilateralna, ali ukoliko je ograničena samo na desnu stranu može oponašati akutni apendicitis (2). Mučnina i povraćanje prisutni su u oko 50% oboljelih od PID-a, a gotovo u svih bolesnika s akutnim apendicitisom. Bol i osjetljivost u PID-u obično se nalaze u nešto nižem području suprapubično, a pokretanje grlića maternice je izrazito bolno. Ciste u jajnicima često su akutno bolne kao rezultat rupture, brzog povećanja ili krvarenja, a ruptura folikula jajnika je povezana s ovulacijom i često uzrokuje lateralizirajuću bol u sredini menstrualnog ciklusa, ali uz odsustvo progresije i sistemskih znakova bolesti (31). U određenog broja dječaka ili adolescenata torzija testisa može se u početnom stadiju bolesti prezentirati bolovima u trbuhu, tako da u svakog dječaka koji dolazi zbog boli u donjem dijelu trbuha treba isključiti torziju testisa kao mogući uzrok boli (20). Moguće diferencijalne dijagnoze akutnog apendicitisa prikazane su u Tablici 2.

Tablica 2. Diferencijalna dijagnoza akutnog apendicitisa

SUSTAV	BOLEST
Probavni	Perforacija peptičkog ulkusa, akutni kolecistitis, akutni pankreatitis, perforacija Meckelovog divertikula, perforacija divertikula desnog kolona, mezenterijalni limfadenitis, Chronova bolest, virusni i bakterijski gastroenteritis
Ginekološki	Upalna bolest zdjelice i adneksitis, tuboovarijalni apsces, torzija ili ruptura ciste desnog jajnika, vanmaterična trudnoća, puknuće folikula jajnika, tumori
Urološki	Bubrežne ili uretreralne kolike, pijelonefritis, cistitis

1.4. Konzervativno liječenje akutnog apendicitisa

Pod pojmom konzervativnog liječenja akutnog apendicitisa podrazumijeva se odgoda operacijskog zahvata i liječenje antibioticima. Bolesnika se o ovom načinu liječenja treba informirati, ali i jasno naglasiti da se ovakav način liječenja ne smatra zlatnim standardom. Kombinacija antibiotika koji se koriste trebala bi biti usmjerena protiv tipične bakterijske flore koja se nalazi u crvuljku. To uključuje anaerobne organizme kao što su *Bacteroides*, *Clostridium*, *Peptostreptococcus spp.* te gram-negativne aerobne bakterije poput *Escherichia coli*, *Pseudomonas aeruginosa*, *Enterobacter* i *Klebsiella spp.* U početku se koristila trojna terapija koja uključuje ampicilin, gentamicin i klindamicin, međutim studije su pokazale da je terapija antibioticima širokoga spektra djelovanja kao što su piperacilin/tazobaktam i cefoksitin jednako učinkovita kao i trojna terapija.

Glavne prednosti konzervativnog načina liječenja su izbjegavanje operacijskog zahvata zajedno s mogućim kirurškim komplikacijama te izbjegavanje rizika opće anestezije, isto tako troškovi hospitalizacije znatno su niži (32). Brojne studije izvedene na odrasloj populaciji napravljene su s ciljem usporedbe konzervativne terapije i apendektomije. Meta-analiza pokazala je da je u 26,5% bolesnika koji su liječeni konzervativno bila potrebna apendektomija u periodu od jedne godine nakon konzervativne terapije. Nadalje, bolesnici iz te grupe koji su imali rekurentnu bolest češće su se prezentirali sa perforiranim apendicitisom (33).

U suprotnosti s tim, studije o liječenju apendicitisa u djece pokazale su stopu uspješnosti neoperacijskog liječenja nekompliciranog apendicitisa i do 89%, bez povećane učestalosti perforiranog apendicitisa u bolesnika u kojih konzervativno liječenje nije uspjelo (34). Kriteriji odabira djece kandidata za neoperacijsko liječenje uključivali su trajanje simptoma <48h, dob >7 godina, promjer crvuljka <1,2 cm, slikovnu potvrdu neperforiranog apendicitisa, odsutnost apscesa, apendikolita ili flegmone te leukocitoza od 11 do 18 x10⁹/L. Prvih 1–2 dana liječenja koristili su se intravenski antibiotici širokog spektra i analgetici. Ako su se bol i temperatura počele smanjivati i ako je dijete dobro toleriralo normalnu prehranu, otpustilo bi se iz bolnice uz peroralne antibiotike 7–10 dana. Ako dijete ne bi pokazalo znakove oporavka, učini se apendektomija (35).

1.5. Kirurško liječenje akutnog apendicitisa

1.5.1. Uvodne napomene i indikacije

Kirurški pristup liječenju akutnog apendicitisa podrazumijeva odstranjenje crvuljka, odnosno apendektomiju. Prvo izvješće o apendektomiji potpisuje Claudius Amyand 1736. godine, a prvu apendektomiju zbog perforiranog crvuljka izveo je Morton 1887. godine (36). Kirurško liječenje akutnog apendicitisa uključuje dva pristupa: otvorenu i laparoskopsku apendektomiju (37). Iako su rezultati liječenja u obje tehnike podjednaki, preferira se laparoskopna apendektomija zbog kraćeg boravka u bolnici, manje razine boli, bržeg oporavka, manje učestalosti infekcija te boljeg estetskog rezultata (38, 39). Laparoskopski pristup ima prednost pri sumnji na alternativne dijagnoze, a u žena u procjeni patologije jajnika i alternativnih dijagnoza uz izbjegavanje ionizirajućeg zračenja povezanog s CT-om (32). U liječenju neperforiranog apendicitisa smrtnost od operacije iznosi 0,1–0,5%, a morbiditet 5–7%. U slučaju perforiranog apendicitisa stopa smrtnosti je 5–15%, a morbiditet 15–60% (8). Odgađanje operacije, kasno prepoznavanje dijagnoze ili neprepoznavanje apendicitisa povećavaju stopu mortaliteta i morbiditeta (8). Eventualno odlaganje operacijskog zahvata prihvatljivo je u bolesnika sa trajanjem simptoma <48 sati i u onih sa dijagnozom nekompliciranog apendicitisa (40).

Prije operacijskog zahvata jako je važno provesti odgovarajuću prijeoperacijsku obradu i pripremu koja najviše ovisi o kliničkoj slici. Prijeoperacijska obrada uključuje potporne mjere rehidracije, analgeziju te kontrolu tjelesne temperature. Većina bolesnika blago je dehidrirana te je potrebno prijeoperacijski nadoknaditi tekućinu i elektrolite. U bolesnika s dugotrajnom anamnezom apendicitisa, zbog atipične kliničke slike ili kasno postavljene dijagnoze, nalazimo izrazitu dehidraciju, hipotenziju i moguću acidozu te zatajenje bubrega. U slučaju difuznog peritonitisa, većina kirurga pristupa žurnoj operaciji nakon kratkog razdoblja nadoknade tekućine i primjene antibiotske terapije. Ukoliko je nastao peritiflitički apsces prvo se dva tjedna provodi antibiotska terapija, te se nakon 6 do 8 tjedana pristupa apendektomiji.

Antibiotska terapija za nekomplicirani apendicitis najčešće nije potrebna. U slučaju kompliciranih apendicitisa antibiotici moraju pokriti gram-negativne bakterije i anaerobe. Monoterapija piperacilinom/tazobaktamom ili kombinacija cefalosporina i metronidazola lijekovi su izbora, a nastavljaju se davati i poslijeoperacijski, osobito u slučaju komplikacije

tijekom operacije i bolesnika u kojih je postavljen dren (41). Također, uspješna se pokazala i monoterapija ertapenemom u djece s difuznim peritonitisom (42).

1.5.2. Klasična apendektomija

Klasična tj. otvorena apendektomija izvodi se obično pod općom anestezijom, iako se može koristiti i regionalna anestezija. Operacijski stol je pozicioniran u Trendelenburgov položaj s lijevom stranom prema dolje (26). Nakon temeljite dezinfekcije operacijskog polja koža i potkožno tkivo presijecaju se u McBurneyevoj točki kosom, odnosno McBurneyevom, ili poprečnom, odnosno Rocky-Davisovom incizijom (38). Ipak, u slučaju operacije perforiranog crvuljka s gnojnim izljevom, prikladnija je donja medijalna laparotomija. Potom slijedi presjecanje aponeuroze vanjskog kosog trbušnog mišića, razdvajanje mišićnih niti unutarnjeg kosog trbušnog mišića te razmicanje preperitonealnog masnog tkiva, nakon čega se pristupa u trbušnu šupljinu u kojoj se može pronaći upalni eksudat i gnoj. Crvuljak je potrebno pronaći te ga prstom dovesti do mjesta incizije, što može biti otežano pri retrocekalnoj poziciji ili pak ako je crvuljak pričvršćen za okolne strukture zbog upale. U slučaju poteškoća sa pronalaskom potrebno je pratiti anteriornu taeniu cekuma prema distalno koja vodi do crvuljka. Ako se crvuljak ne može dovesti do mjesta incizije, cekum se mora mobilizirati odvajanjem peritoneja duž njegove lateralne strane. Nakon toga slijedi ligacija a. appendicularis (8, 26). Baza crvuljka se „prignječi“ hemostatskom hvataljkom koja se potom premjesti nekoliko milimetara distalnije prema vršku crvuljka, zatim se crvuljak koncem podvezuje na primarnom mjestu hvataljke, a potom se presijeca između hvataljke i ligature. Slijedi postavljanje obodnog šava na cekumu na udaljenosti od oko 1,5 cm od podvezanog bataljka crvuljka. Bataljak se uvrne u cekum te se obodni šav konačno steže. Slijedi ispiranje, odnosno lavaža okolnog prostora u trbušnoj šupljini mlakom fiziološkom otopinom. Ako je riječ o kompliciranom apendicitisu (gangrenozni ili perforirani crvuljak), prostor lavaže treba proširiti, s naglaskom na područje zdjelice. Incizija se zatvara slojevito, resorptivnim kirurškim koncem po redosljedu: peritoneum, unutarnji kosi trbušni mišić, vanjski kosi trbušni mišić, aponeuroza, potkožje i koža (8).

U slučaju nekompliciranog apendicitisa rana se primarno zatvara, a u slučaju perforiranog primarno ili primarno odgođeno. Nedavna istraživanja pokazala su da nema razlike u stopi infekcije na mjestu kirurškog zahvata između primarnog i primarnog odgođenog zatvaranja (43). Drenaža se postavlja u slučaju zaostalog apscesa ili upalnog eksudata, iako su

istraživanja pokazala da je lavaža superiornija od drenaže u liječenju perforiranog apendicitisa u djece (44).

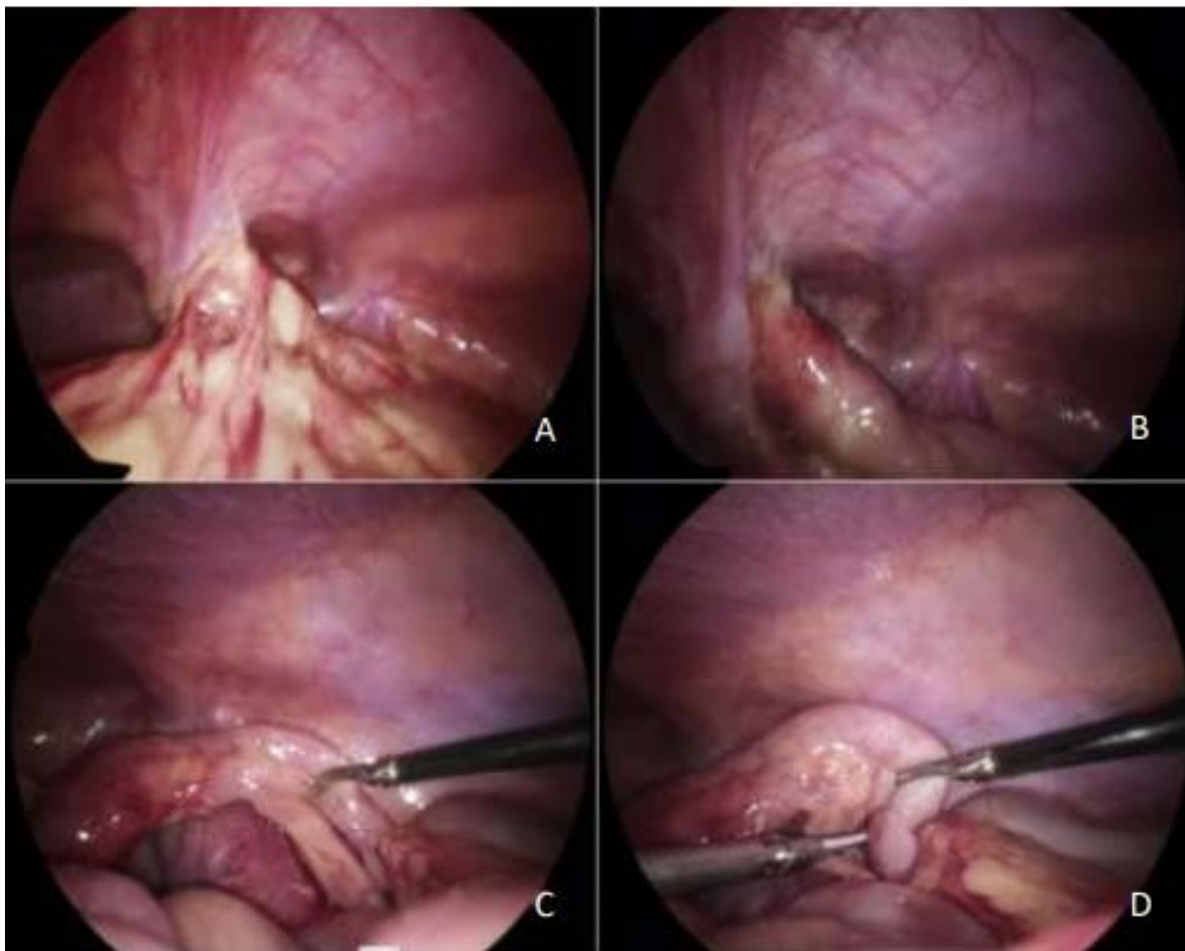
1.5.3. Laparoskopna apendektomija

Prva laparoskopna apendektomija napravljena je 1982. godine, izveo ju je Kurt Semm, njemački kirurg, pionir minimalno invazivne kirurgije. Međutim, ta se metoda tek kasnije počela široko primijenjivati nakon primijećenog uspjeha laparoskopne kolecistektomije (2). U prošlosti je otvoreni pristup imao prednost pred laparoskopnim, no s vremenom se laparoskopna apendektomija prihvatila kao pristup jednake vrijednosti i učinkovitosti. Iako se i danas ne smatra zlatnim standardom, većina apendektomija zapadnog svijeta odvija se laparoskopnim pristupom (38, 45).

Postoji nekoliko različitih pristupa prilikom laparoskopne apendektomije: tradicionalna laparoskopna apendektomija s tri porta, transumbilikalna s dva porta kod koje se crvuljak uklanja kroz umbilikus i apendektomija sa samo jednom incizijom kod koje se instrumenti uvode u trbuh kroz istu inciziju koja se koristi za kameru (46).

Laparoskopna apendektomija se kao i ostali laparoskopni zahvati izvodi u općoj anesteziji, dok bolesnik leži na leđima. Kirurg stoji s lijeve strane bolesnika, a asistent s desne. Postupak započinje supraumbilikalnom incizijom od 5 ili 10 mm. Pomoću Veress igle, koja se uvodi kroz istu inciziju, insuflira CO₂ do intraabdominalnog tlaka od 6 do 12 mmHg, što ovisi o dobi i tjelesnoj masi bolesnika. Potom se slijepo postavi prvi troakar, koji služi za uvođenje laparoscopa u trbušnu šupljinu. Nakon toga pod kontrolom laparoscopa uvedu se još dva troakara promjera 5 i 10 mm. Prvi je smješten u gornjem desnom kvadrantu, a drugi se smješta u donji lijevi kvadrant u razini *spinae iliaca*. (38, 47). Moguć je i drugačiji razmještaj troakara što ovisi isključivo o sklonosti kirurga – operatera. Bolesnik se postavi u Trendelenburgov položaj i zatim rotira lagano na lijevo s ciljem postizanja optimalnog laparoskopnog prikaza crvuljka. Nakon uvođenja kamere i postavljanja troakara slijedi inspekcija trbušne šupljine. Distalni mezenterij apendiksa prihvaća se Maryland ili Babcock hvatalicom te povlači kako bi se prikazala baza crvuljka. Po potrebi se crvuljak može mobilizirati odvajanjem od novostvorenih upalnih priraslica s okolnim strukturama (poput omentuma ili tankog crijeva) dijatermijom ili tupom disekcijom (48). Pri retrocekalnoj poziciji crvuljka, cekum se mobilizira na isti način.

Mezenterij s a. appendicularis najčešće se presijeca koristeći bipolarnu koagulaciju ili ultrazvučni rezač (38, 49) (Slika 5). Do sada se baza crvuljka zatvarala endoskopskom ligaturom, kvačicama ili linearnim samošivačem (47). U novije vrijeme opisana je tehnika resekcije crvuljka harmoničnim rezačem bez zatvaranja baze crvuljka. Bataljak se koagulira dok se ne postigne konstriksijski prsten i dok ne nestanu mjehurići na mjestu koagulacije (50).



Slika 5. Intraoperacijski nalaz u 7-godišnjeg dječaka s akutnim apendicitisom: (A) – Crvuljak usmjeren pelvično, prekriven velikim omentumom; (B) – Nakon oslobađanja omentuma vidi se crvuljak čiji je vršak prekriven fibrinom i naljepljen na mokraćni mjehur; (C) – Crvuljak nakon oslobađanja od okolnih struktura, vidi se gangrenozno izmijenjen vršak crvuljka; (D) – Skeletiranje mezenteriola crvuljka i presijecanje apendikularne arterije harmoničnim rezačem (Lotus). Izvor: Arhiva Klinike za dječju kirurgiju KBC-a Split.

Iznimno je važno izbjeći izlivanje sadržaja iz odstranjenog crvuljka po trbušnoj šupljini. Upaljeni resecirani crvuljak može se ukloniti pomoću endoskopske vrećice ili kroz radni troakar, cilj je izbjeći kontakt rubova incizije i reseciranog dijela. Zatim se kombinacijom

sukcije i irigacije ukloni zaostali upalni infiltrat. Na kraju zahvata radi se evaluacija operacijskog polja i hemostaza ako je potrebna, potom se iz trbušne šupljine odstranjuje plin, te na koncu troakari. Slijedi zatvaranje kožnih incizija. Fascija se šiva eventualno na mjestu 10 mm troakara, ovisno o prosudbi operatera (8, 48). Indikacije za poslijeoperacijsku uporabu antibiotika iste su kao i kod otvorenog postupka.

1.5.4. Komplikacije apendektomije

Najčešće komplikacije apendektomije su infekcija rane, paralitički ileus te stvaranje intraabdominalnog apscesa, zatim hematoma, dehiscijencija rane, opstruktivski ileus, kvarenje iz a. appendicularis i stvaranje fekalne fistule koji se javljaju rjeđe (8). Komplikacije su dvostruko češće nakon operacije kompliciranog apendicitisa (26%) u odnosu na nekomplikirani (51).

Infekcija kirurške rane najčešća je komplikacija sa stopom pojavnosti od 5%, a uzrokuju je anaerobi poput *Bacterioides spp.* i aerobi roda *Klebsiela*, *Enterobacter* i *Escherichia coli*. Rani znak infekcije rane jest bol i porast tjelesne temperature, koja se najčešće javlja trećeg poslijeoperacijskog dana. Liječi se otvaranjem rane, lokalnom drenažom ako je potrebna i standardnom njegom rane. Antibiotička terapija najčešće nije potrebna. Učestalost intraabdominalnog apscesa je oko 2% (51).

Intraabdominalni apsces posljedica je prijeoperacijske kontaminacije, dehiscijencije šava na bataljku crvuljka, i/ili neodgovarajućeg ispiranja trbušne stijenke tijekom operacije. Klinički se očituje tjedan dana nakon operacije pojavom intermitentnih temperatura, malaksalošću i gubitkom teka.

Zdjelični apsces izaziva proljeve te se palpira digitorektalnim odnosno vaginalnim pregledom, a subfrenički apsces izaziva izljev u desnom prsištu. Liječenje uključuje sustavnu antimikrobnu terapiju te perkutanu drenažu vođenu CT-om ili ultrazvukom.

Fekalna je fistula posljedica nekroze baze cekuma. Očituje se izlaskom fecesa na dren i operacijsku ranu, što u pravilu spontano prestane osim u slučaju opstrukcije kolona, tada je indicirana reoperacija. Opstruktivski ileus se javlja u manje od 1% bolesnika. Ponekad zahtijeva reoperaciju i adheziolizu, posebno među djecom predškolske dobi (8, 48).

2. CILJ ISTRAŽIVANJA

Akutni apendicitis jedna je od najčešćih akutnih bolesti u hitnoj medicini, a laparoskopska apendektomija najčešći je način kirurškog liječenja akutnog apendicitisa u razvijenim zemljama svijeta. Upravo zbog svoje visoke učestalosti, apendicitis odnosno laparoskopska apendektomija predstavlja interesantno područje za implementaciju novih i boljih metoda i tehnika izvođenja operacijskog zahvata, kako bi se smanjio broj mogućih komplikacija. Jedno od najvažnijih pitanja u laparoskopskoj apendektomiji je način opskrbe baze crvuljka. Danas je dostupno nekoliko načina opskrbe baze crvuljka tijekom laparoskopske apendektomije, od kojih se najčešće koriste endoskopska omča, polimerske kvačice ili linearni samošivač. U novije vrijeme tijekom laparoskopske apendektomije koristi se koagulacija baze crvuljka harmoničnim rezačem, bez postavljanja omče ili kvačica na bazu crvuljka.

Cilj istraživanja:

Cilj ove, prospektivne, multicentrične studije je ispitati ishode liječenja akutnog apendicitisa u djece u koje je za koagulaciju baze crvuljka prilikom laparoskopske apendektomije korišten harmonični rezač i usporediti ih s djecom u koje je baza crvuljka zatvorena polimerskim kvačicama.

Hipoteze:

1. Nova tehnika, koagulacije baze crvuljka harmoničnim rezačem, ne razlikuje se značajno u ishodima liječenja u odnosu na tehniku u kojoj je baza crvuljka zatvorena polimerskim kvačicama.
2. Nova tehnika, koagulacije baze crvuljka harmoničnim rezačem, ima značajno manji broj poslijeoperacijskih komplikacija u odnosu na tehniku u kojoj je baza crvuljka zatvorena polimerskim kvačicama.
3. Duljina trajanja operacijskog zahvata značajno je kraća prilikom koagulacije baze crvuljka harmoničnim rezačem u odnosu na tehniku u kojoj je baza crvuljka zatvorena polimerskim kvačicama.
4. Duljina boravka u bolnici ne razlikuje se značajno između bolesnika u kojih se za koagulaciju baze crvuljka koristio harmonični rezač u odnosu na one u kojih je baza crvuljka zatvorena polimerskim kvačicama.

3. ISPITANICI I METODE

3.1. Ispitanici

Ispitanici su svi bolesnici u dobi od 0 do 17 godina kojima je urađena laparoskopska apendektomija i u kojih je patohistološkom analizom potvrđena dijagnoza akutnog apendicitisa, u razdoblju od 1. siječnja 2019. do 1. svibnja 2021. godine u Klinici za dječju kirurgiju Kliničkog Bolničkog Centra (KBC) Split i Klinici za dječju kirurgiju KBC-a Aleksandrija u Egiptu.

Kriteriji uključenja:

1. Bolesnici u dobi od 0 do 17 godina, kojima je učinjena laparoskopska apendektomija zbog akutnog apendicitisa.
2. Bolesnici u kojih je baza crvuljka koagulirana harmoničnim rezačem ili su na nju postavljene polimerske kvačice.

Kriteriji isključenja:

1. Bolesnici izvan definiranog dobnog raspona.
2. Bolesnici u kojih je baza crvuljka zatvorena endoskopskom omčom ili linearnim samošivačem.
3. Bolesnici s kroničnim, metaboličkim i endokrinološkim bolestima.
4. Bolesnici kojima je za vrijeme operacijskog zahvata utvrđen drugi patološki supstrat ili oni u kojih je patohistološkom analizom isključena dijagnoza akutnog apendicitisa.

3.2. Mjesto studije

Istraživanje je provedeno u Klinici za dječju kirurgiju KBC-a Split u Republici Hrvatskoj i Klinici za dječju kirurgiju KBC-a Aleksandrija u Egiptu.

3.3. Metode obrade i prikupljanja podataka

Provedena je prospektivna, multicentrična, kohortna studija. Izvor podataka jest protokol studije koji se popunjava nakon svakog operacijskog zahvata iz anamnestičkih

podataka, povijesti bolesti i operacijske liste. Demografski i klinički podatci, operacijski nalaz, poslijeoperacijsko praćenje i rezultati laboratorijskih pretraga, kao i praćenje bolesnika zbog detekcije kasnih komplikacija bilježe se u Protokol studije (*Prilog 1*). Svi uneseni podatci statistički su obrađeni.

3.3.1. Mjere ishoda studije

Primarna mjera ishoda je stopa uspješnosti nove operacijske tehnike odnosno broj poslijeoperacijskih komplikacija. Poslijeoperacijske komplikacije uključuju infekciju rane, krvarenje, opstrukciju crijeva, postoperacijski ileus, apsces i sepsu. Sekundarne mjere ishoda su vrijeme trajanja operacijskog zahvata i duljina hospitalizacije nakon primjene nove operacijske tehnike.

3.3.2. Statistička obrada podataka

Prikupljeni podatci uneseni su u programske pakete Microsoft Office za obradbu teksta te Microsoft Excel za izradbu tabličnog prikaza. Za statističku analizu korišten je statistički paket za socijalne znanosti (SPSS, verzija 24.0, IBM Corp, Armonk, NY, USA). Kvantitativni podatci opisani su medijanom i interkvartilnim rasponom rasponom (IQR), dok su kategorijske varijable izražene apsolutnim brojevima i postotcima. Razlike srednjih vrijednosti kvantitativnih podataka između ispitivanih skupina testirane su Mann-Whitney U-testom. Usporedba različitih kategorijskih varijabli provedena je Hi-kvadrat testom. U slučajevima kada je frekvencija učestalosti pojedinih varijabli bila niska korišten je Fisherov egzaktni test. Razina statističke značajnosti za dvostrane testove postavljena je na $P < 0,05$.

3.3.3. Etička načela

Tijekom i nakon istraživanja štite se prava i osobni podaci ispitanika u skladu sa Zakonom o zaštiti prava bolesnika (NN 169/04, 37/08) i Zakonom o zaštiti osobnih podataka (NN 103/03-106/12), a istraživanje je usklađeno s odredbama Kodeksa liječničke etike i deontologije (NN 55/08, 139/15) te pravilima Helsinške deklaracije (1964. – 2013.). Pristupnik i njegov mentor uputili su zamolbu Etičkom povjerenstvu KBC-a Split za odobrenje provedbe

naslovnog istraživanja, koje je studiju odobrilo rješenjem br. 2181-147-01/06/M.S.-20-02 (*Prilog 2*). Zakonski zastupnici djece potpisali su dobrovoljni pristanak za sudjelovanjem u studiji.

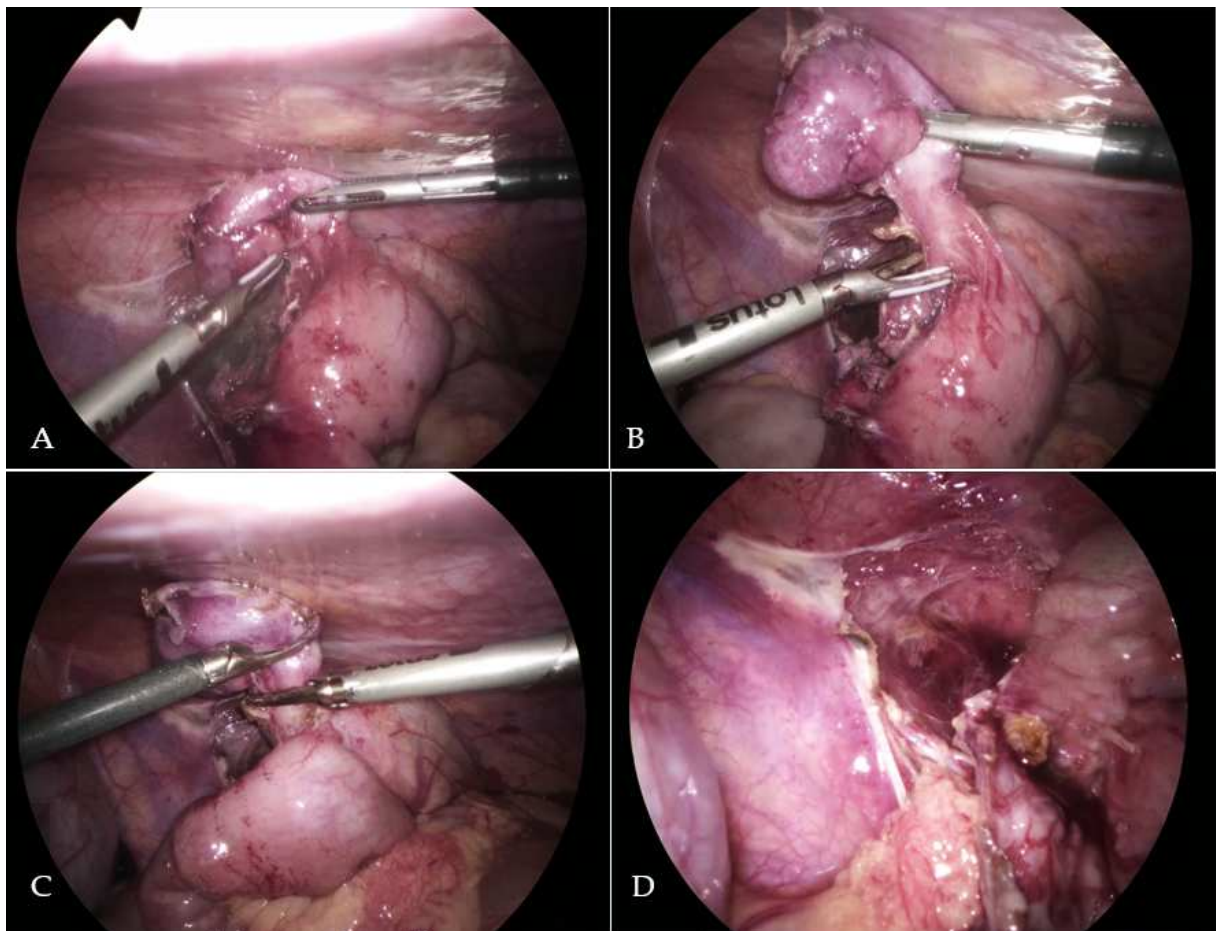
3.4. Opis istraživanja

Bolesnici su podijeljeni u dvije skupine, obzirom na način opskrbe baze crvuljka tijekom laparoscopske apendektomije. Izbor tehnike opskrbe baze crvuljka isključivo je ovisio o prosudbi dječjeg kirurga – operatera. Prvu su skupinu činili bolesnici u kojih je baza crvuljka zatvorena standardnom tehnikom postavljanja polimerskih kvačica. Drugu skupinu činili su bolesnici u kojih je laparoscopska apendektomija izvedena novom tehnikom koagulacije baze crvuljka harmoničnim rezačem. Promatrane skupine usporedili smo s obzirom na: demografske podatke (dob, spol, tjelesnu visinu, tjelesnu težinu i indeks tjelesne mase); prijeoperacijske laboratorijske vrijednosti (leukociti, C-reaktivni protein, neutrofil); klinički nalaz (duljina trajanja simptoma, tjelesna temperatura i lokalni nalaz); ishod liječenja (operacijsko vrijeme, duljina hospitalizacije, broj reoperacija) i komplikacije (broj i vrsta poslijeoperacijskih komplikacija).

3.5. Kirurška tehnika

Svi operacijski zahvati izvedeni su u općoj anesteziji u dorzalnom dekubitalnom položaju bolesnika u kombinaciji sa Trendelenburgovim i lijevim lateralnim položajem. Pomoću Veressove igle uspostavljen je CO₂ pneumoperitoneum kroz supraumbilikalnu inciziju. Ovisno o tjelesnoj masi i dobi bolesnika razina pneumoperitoneuma bila je 6–12 mmHg. Nakon uspostavljanja pneumoperitoneuma uveden je prvi 5 mm troakar kroz supraumbilikalnu inciziju. Za inspekciju trbušne šupljine korišten je 5 mm laparoskop (Olympus, Tokyo, Japan). Zatim je postavljen drugi 5 mm troakar ispod desnog rebrenog luka, a treći 10 mm troakar postavljen je u donji lijevi dio trbuha odnosno u suprapubičnu regiju. Nakon identifikacije crvuljka i disekcije peritonealnih adhezija (*Slika 6A*), crvuljak je skeletiran koristeći linearni (Ultracision™, Ethicon Endo-surgery, Cincinnati, Ohio, USA) ili torzijski harmonični skalpel (Lotus™, BOWA-electronic GmbH, Gomaringen, Germany) (*Slika 6B*) (49). U skupini I za opskrbu baze crvuljka korištene su polimerske kvačice (Ligating Clips XL, Grena, Brentford, UK), a crvuljak je diseciran proksimalno od postavljenih polimerskih kvačica (47). U skupini II, baza crvuljka koagulirana je harmoničnim rezačem, ponavljanim

aplikacijama rezača prema Gupta tehnici (50). Postupak se smatrao završenim kad bi se pojavio konstriksijski prsten na mjestu primjene harmoničnog rezača (*Slika 6C*). Crvuljak je reseciran proksimalnije od konstriksijskog prstena (*Slika 6D*). Svaki crvuljak odstranjen je iz trbušne šupljine pomoću endoskopske vrećice (Ecosac EMP 70, Espiner Medical Ltd.) kroz 10 mm troakar. Nakon završetka postupka abdominalna šupljina isprana je sa fiziološkom otopinom, a baza crvuljka je još jednom pregledana radi mogućeg curenja sadržaja iz bataljka crvuljka. Potom je ispušten plin iz trbušne šupljine, te su nakon kontrole hemostaze kožne incizije zatvorene neresorptivnim šavovima.



Slika 6. Intraoperacijski nalaz u 9-godišnjeg dječaka sa gangrenoznim retrocekalnim apendicitisom: (A) – Nakon otvaranja retroperitoneuma i disekcije peritonealnih priraslica crvuljak je mobiliziran; (B) – Mezoappendiks je skeletiran pomoću harmoničnog rezača (Lotus™); (C) – Baza crvuljka osigurana je ponavljanom postupnom primjenom harmoničnog rezača (Lotus™); (D) – Zatvorena baza crvuljka nakon primjene harmoničnog rezača.

4. REZULTATI

U vremenskom razdoblju od 1. siječnja 2019. do 1. svibnja 2021. ukupno je 312 bolesnika s medijanom dobi od 11 godina (IQR 8, 15) uključeno u studiju. Od ukupnog broja apendektomiranih bolesnika, 191 su bili muškog spola (61,2%). U 197 (63%) bolesnika baza crvuljka osigurana je koristeći polimerske kvačice, dok je u 115 (37%) bolesnika učinjena apendektomija koristeći harmonični rezač, bez postavljanja kvačice ili ligature na bazu crvuljka.

Nisu utvrđene razlike između ispitivanih skupina u odnosu na: demografske podatke – dob ($P=0,674$), spol ($P=0,700$), tjelesnu masu ($P=0,802$), tjelesnu visinu ($P=0,912$); kliničke podatke – aksilarna tjelesna temperatura ($P=0,384$), učestalost povraćanja ($P=0,495$), bol u desnom donjem kvadrantu ($P>0,999$), povratnu osjetljivost ($P=0,627$), vrijednost *AIR score* ljestvice ($P=0,275$) i laboratorijske parametre – leukociti ($P=0,833$) i C-reaktivni protein ($P=0,250$). Statistički značajna razlika u odnosu na osnovna obilježja među skupinama utvrđena je samo u odnosu na duljinu trajanja simptoma ($P=0,028$) i broj neutrofilnih granulocita ($P=0,004$). Ova razlika nema klinički značaj za ovu studiju. Osnovne karakteristike bolesnika prikazane su u Tablici 3.

Po pitanju intraoperacijskog nalaza u skupini bolesnika u kojih su korištene polimerske kvačice za osiguranje baze crvuljka, 37 (18,8%) bolesnika imalo je perforirani apendicitis, dok je u skupini bolesnika u kojih je apendektomija učinjena harmoničnim rezačem, bez postavljanja kvačica ili ligature na bazu crvuljka, broj bolesnika sa perforiranim apendicitisom iznosio 22 (19,1%) ($P=0,939$).

Tablica 3. Demografska, klinička i laboratorijska obilježja bolesnika

	Skupina I	Skupina II	
	Polimerske kvačice (n=197)	Harmonični rezač (n=115)	<i>P</i>
<i>Demografska obilježja bolesnika</i>			
Dob (godine) <i>medijan (IQR)</i>	11 (9; 14)	11 (8; 15)	0,674*
Spol <i>n (%)</i>			
<i>Muški</i>	119 (60,4)	72 (62,6)	0,700†
<i>Ženski</i>	78 (39,6)	43 (38,4)	
Tjelesna masa (kg) <i>medijan (IQR)</i>	43 (35; 58)	44 (30,5; 61)	0,802*
Tjelesna visina (cm) <i>medijan (IQR)</i>	154 (140; 169)	154 (139; 171)	0,912*
<i>Klinička obilježja bolesnika</i>			
Trajanje simptoma (h) <i>medijan (IQR)</i>	22 (16; 40)	24 (20; 48)	0,028*
Tjelesna temperatura (°C) <i>medijan (IQR)</i>	37,4 (37,2; 37,9)	37,5 (37,2; 38)	0,384*
Povraćanje, <i>n (%)</i>	114 (57,9)	72 (62,6)	0,495†
Bol u DDK, <i>n (%)</i>	197 (100)	115 (100)	>0,999‡
Povratna osjetljivost, <i>n (%)</i>	195 (99)	113 (98)	0,627‡
<i>AIR score</i> <i>medijan (IQR)</i>	8 (6; 9)	8 (7; 10)	0,275*
<i>Laboratorijski nalazi bolesnika</i>			
Leukociti (x10 ⁹ /L) <i>medijan (IQR)</i>	14,4 (11,7; 17,4)	13,8 (11,3; 17,9)	0,833*
C-reaktivni protein (mg/L) <i>medijan (IQR)</i>	24,1 (19,9; 31,6)	24,4 (20,1; 34,7)	0,250*
Neutrofilni granulociti (%) <i>medijan (IQR)</i>	83 (75; 88)	84 (79; 93)	0,004*

* Mann-Whitney U-test; † Hi-kvadrat test; ‡ Fisherov egzaktni test

IQR – Interkvartilni raspon; DDK – Donji desni kvadrant; AIR – Appendicitis inflammatory response

Akutni apendicitis patohistološki je potvrđen u 190 (96,4%) bolesnika u skupini bolesnika s polimerskim kvačicama i u 112 (97,4%) bolesnika u skupini s harmoničnim rezačem ($P=0,076$). Rezultati patohistološke analize prikazani su u Tablici 4.

Tablica 4. Rezultati patohistološke analize

<i>n</i> (%)	Skupina I	Skupina II	<i>P</i>
	Polimerske kvačice (<i>n</i> =197)	Harmonični rezač (<i>n</i> =115)	
Kataralni apendicitis	2 (1)	7 (6)	0,076
Flegmonozni apendicitis	92 (46,7)	53 (46,2)	
Gangrenozni apendicitis	96 (48,7)	52 (45,2)	
Negativan nalaz	7 (3,6)	3 (2,6)	

Chi-square test

Po pitanju primarnog ishoda studije, niti u jednoj od promatranih skupina nisu zabilježene intraoperacijske komplikacije. Međutim, značajna razlika između skupina zabilježena je u pogledu poslijeoperacijskih komplikacija. Ukupno je zabilježeno 10 (5,1%) poslijeoperacijskih komplikacija u skupini s polimerskim kvačicama, dok niti jedan od bolesnika iz skupine s harmoničnim rezačem nije imao poslijeoperacijske komplikacije ($P=0,015$). Od 10 bolesnika iz prve skupine njih sedam (3,6%) je razvilo apsces nakon operacije, a troje (1,5%) ileus. Tri bolesnika su reoperirana (2 s ileusom i 1 sa apscesom). Nisu uočene statistički značajne razlike u broju ponovljenih operacija između skupina ($P=0,299$). Također, utvrđena je značajna razlika između promatranih skupina u pogledu poslijeoperacijskog febriliteta koji traje <72 h. U 16 (8,1%) djece iz skupine s polimerskim kvačicama zabilježen je febrilitet u trajanju <72 h, dok je u skupini s harmoničnim rezačem samo u dvoje (1,7%) djece utvrđen poslijeoperacijski febrilitet u trajanju <72 h ($P=0,022$).

Po pitanju sekundarnih ishoda studije, utvrđena je značajno kraća duljina trajanja operacijskog zahvata u skupini s harmoničnim rezačem u odnosu na skupinu s polimerskim kvačicama (21 min (IQR 18, 25) vs. 30 min (IQR 22, 40), $P<0,0001$). Također duljina hospitalizacije bila je značajno kraća u skupini s harmoničnim rezačem (2 dana (IQR 2, 3)) u odnosu na skupinu s polimerskim kvačicama (3 dana (IQR 2, 4)), ($P<0,0001$). Usporedba ishoda liječenja sažeta je u Tablici 5.

Tablica 5. Ishodi liječenja bolesnika između dvije ispitivane skupine

	Skupina I	Skupina II	
	Polimerske kvačice (n=197)	Harmonični rezač (n=115)	<i>P</i>
Febrilitet <72 h; n (%)	16 (8,1)	2 (1,7)	0,022*
Komplikacije; n (%)	10 (5,1)	0 (0)	
Ileus	3 (1,5)	0 (0)	0,015*
Apsces	7 (3,6)	0 (0)	
Reoperacije; n (%)	3 (1,5)	0 (0)	0,299*
Operacijsko vrijeme (min), medijan (IQR)	30 (22; 40)	21 (18; 25)	<0,0001†
Duljina hospitalizacije (dani), medijan (IQR)	3 (2; 4)	2 (2; 3)	<0,0001†

*Fisherov egzaktni test; †Mann-Whitney U-test; IQR – Interkvartilni raspon

5. RASPRAVA

U ovom istraživanju procijenjeni su ishodi korištenja harmoničnog rezača u laparoskopskoj apendektomiji za osiguranje baze crvuljka u djece, bez postavljanja kvačice ili šava na bazu. Rezultati ovog istraživanja dokazali su da je apendektomija harmoničnim rezačem sigurna i učinkovita metoda za osiguranje baze crvuljka u djece, sa značajno manjim brojem poslijeoperacijskih komplikacija u odnosu na tehnike kod kojih se strani materijal koristi za osiguranje baze crvuljka. Bolesnici kojima se laparoskopska apendektomija izvela pomoću polimerskih kvačica imali su značajno veći broj poslijeoperacijskih komplikacija (apsces, ileus) u usporedbi sa skupinom u koje je laparoskopska apendektomija učinjena bez upotrebe kvačica, gdje nisu zabilježene komplikacije. Također, utvrđena je značajno veća učestalost poslijeoperacijske vrućice u trajanju <72h u skupini djece u koje su korištene polimerske kvačice. Značajno kraće operacijsko vrijeme zabilježeno je u skupini u kojoj je korišten harmonični rezač, vjerojatno zbog manje i lakše manipulacije crvuljkom.

Mnoga istraživanja potvrdila su dobrobiti laparoskopske apendektomije u usporedbi sa otvorenim pristupom (38, 52). Niti jedan kirurški postupak nije bez komplikacija, pa tako ni laparoskopska apendektomija. Komplikacije koje se najčešće prijavljuju su infekcija rane, poslijeoperacijski ileus, stvaranje apscesa i dehiscijencija rane (38, 47, 50, 52–58). Većina komplikacija povezana je sa zatvaranjem baze crvuljka, stoga je i fokus tehničkih aspekata laparoskopske apendektomije upravo zatvaranje baze crvuljka. Tehnika zatvaranja baze crvuljka najčešće je povezana sa sklonostima kirurga koji operira i dostupnim resursima u vrijeme operacije. Danas je dostupno nekoliko tehnika za zatvaranje baze crvuljka, uključujući titanske ili polimerske kvačice, endoskopsku omču, endoskopski linearni samošivač i postavljanje šava (47, 53, 54). U većini kliničkih centara koriste se endoskopska omča ili titanske ili polimerske kvačice. Svaka od gore navedenih tehnika zatvaranja baze crvuljka ima svoje prednosti, ali i nedostatke.

Linearni samošivači su najskuplji, te ne postoje jasni dokazi koji podupiru rutinsku upotrebu linearnih samošivača tijekom laparoskopske apendektomije u djece (54). Uz to, apendektomija linearnim samošivačem zahtjeva postavljanje 12 mm troakara za njegovo uvođenje u trbušnu šupljinu, što je često neprikladno u mlađe djece. Ipak, najvažnije je da kvačice koje zaostaju na bazi crvuljka mogu uzrokovati opstrukciju tankog crijeva (53, 54, 59). Korištenje endoskopske omče povezano je s većom manipulacijom baze crvuljka što može povećati rizik ijtrogene perforacije crvuljka i produženja operacijskog vremena (47, 60). Potencijalno endoskopska omča može skliznuti i uzrokovati periapendikularni apsces i daljnje komplikacije. Također, ako je prečvrsto stegnuta endoskopska omča može presjeći bazu

crvuljka, što također može dovesti do stvaranja apscesa. Upotreba endoskopskih omči se ne preporučuje u slučaju perforacije baze crvuljka ili ako se upala sa crvuljka proširila na slijepo crijevo (47, 60). Primijećeno je da su neapsorbirajuće polimerske kvačice sigurna, korisna i isplativa alternativa endoskopskoj omči, sa prednošću manje manipulacije crvuljka i kraćim operacijskim vremenom (47, 53, 60). Kao i kod korištenja endoskopske omče, u određenog broja bolesnika u kojih su korištene polimerske kvačice razvije se apsces ili ileus, vjerojatno zato što bataljak crvuljka nekrotizira iznad mjesta gdje je zatvoren ili zato što kvačica otpadne.

Nedavno je predstavljena laparoskopska apendektomija korištenjem harmoničnog rezača. Upotrebom ove tehnike ne postavlja se nikakav strani materijal na bazu crvuljka, već se baza crvuljka zabrtvi uz pomoć harmoničnog rezača. Harmonični rezač aplicira se postepeno, pri nižoj snazi, dok se ne stvori konstriksijski prsten koji potpuno obliterira lumen crvuljka (50). Harmonični rezač vrlo je koristan, siguran i učinkovit alat u laparoskopskoj kirurgiji, te se koristi za razne kirurške zahvate (49, 61–64). Iako je u početku harmonični rezač razvijen za brtvljenje i koagulaciju različitih tkiva, nekoliko studija pokazalo je kako može biti siguran i koristan alat za brtvljenje i resekciju luminalnih (cjevastih) struktura (55, 57, 65).

Prije uvođenja u kliničku praksu, sigurnost i učinkovitost ove nove tehnike dokazana je na životinjskom eksperimentalnom modelu. Aslan i sur. procijenili su intracekalni tlak bataljka crvuljka i patohistološke karakteristike baze crvuljka osigurane samo bipolarnom koagulacijom u 40 štakora. Rezultati njihove studije pokazali su da koagulirani bataljci nisu dopuštali nikakvo istjecanje, za razliku od podvezanih bataljaka crvuljka. Također, pokazali su kako koagulacija bataljka više doprinosi zacjeljivanju epitela. Ovaj eksperimentalni model sugerira kako je zatvaranje baze crvuljka samo bipolarnom koagulacijom sigurna i učinkovita metoda (66).

U literaturi postoji samo nekoliko studija o apendektomiji bez upotrebe šava ili kvačice. Bajpai i sur. izvijestili su o svom iskustvu sa tri pedijatrijska bolesnika u kojih je učinjena laparoskopska apendektomija harmoničnim rezačem bez upotrebe šava ili kvačice, bez komplikacija i sa dobrim ishodom (57). Khanna i sur. izvijestili su o ishodima u 60 bolesnika koji su podvrgnuti apendektomiji bipolarnom koagulacijom, bez zatvaranja baze šavom ili kvačicama. Njihovi ishodi bili su dobri, sa dvije manje komplikacije (infekcije poslijeoperacijske rane) koje su zaliječene konzervativno. Medijan duljine trajanja operacije bio je 25 min, sa medijanom boravka u bolnici od 3 dana (55). Raza i sur. izvijestili su o ishodima u 63 bolesnika prosječne starosti 22,8 godina koji su bili podvrgnuti laparoskopskoj apendektomiji upotrebom harmoničnog rezača za resekciju bataljka crvuljka. Nijedan od uključenih bolesnika nije razvio poslijeoperacijske komplikacije. Prosječno vrijeme operacije

bilo je 31,3 min, a prosječni boravak u bolnici bio je 3,1 dan (56). Gupta i sur. publicirali su najveću dostupnu usporednu studiju sa 210 bolesnika, sa medijanom dobi oko 30 godina. Usporedili su rezultate liječenja između bolesnika koji su podvrgnuti laparoskopskoj apendektomiji upotrebom endoskopske omče (n=102) i bolesnika koji su bili podvrgnuti laparoskopskoj apendektomiji postepenom upotrebom harmoničnog rezača (n=108). Broj komplikacija u skupini u kojoj je korišten harmonični rezač bio je niži nego u skupini u kojoj je korištena endoskopska omča, ali bez statističke značajnosti. Vrijeme operacije u njihovoj studiji bilo je značajno niže u skupini u kojoj je korišten harmonični rezač (28,5 min) u odnosu na skupinu u kojoj je korištena endoskopska omča (43,3 min) (50).

Naši rezultati u pogledu učinkovitosti ove metode slični su rezultatima prethodno objavljenih studija. Stopa poslijeoperacijskih komplikacija u bolesnika koji su bili podvrgnuti laparoskopskoj apendektomiji primjenom polimernih kvačica (5,1%) bila je značajno veća nego u skupini u kojoj je korišten harmonični rezač (0%). Slično studiji koju su proveli Gupta i sur. operacijsko vrijeme bilo je značajno niže (21 min) u skupini u kojoj je korišten harmonični rezač u usporedbi sa skupinom u kojoj su korištene polimernske kvačice (30 min).

Ovo je prvo prospektivno multicentrično kliničko istraživanje koje istražuje ovu tehniku na pedijatrijskoj populaciji. Ograničenja ove studije su relativno mali uzorak (iako je ovo najveći uzorak ako ga usporedimo sa prethodnim studijama) i nerandomizirani dizajn studije. Trebalo bi provesti randomiziranu multicentričnu studiju na većem broju ispitanika kako bi se utvrdilo hoće li promjena ovih parametara utjecati na ishode liječenja.

6. ZAKLJUČCI

Laparoskopska apendektomija harmoničnim rezačem bez upotrebe šava ili kvačice sigurna je i učinkovita metoda za liječenje akutnog apendicitisa u djece. Navedena tehnika ima manju učestalost komplikacija i kraće operacijsko vrijeme u odnosu na laparoskopsku apendektomiju u kojoj se baza crvuljka osigurava koristeći polimerske kvačice.

7. POPIS CITIRANE LITERATURE

1. Sadler TW. Digestive System. U: Sadler TW, ur. Langman's medical embryology. 12. izdanje. Philadelphia: Wolters Kluwer Health/Lippincott Williams & Wilkins; 2012. str. 222–4.
2. Liang MK, Andersson RE, Jaffe BM, Berger DH. The appendix. U: Brunicaardi FC, Andersen DK, Billiar TR, Dunn DL, Hunter JG, ur. Schwartz's principles of surgery. 10. izdanje. New York: McGraw-Hill Education; 2014. str. 1241–62.
3. Krmpotić NJ, Marušić A. Probavni sustav. U: Krmpotić NJ, Marušić A, ur. Anatomija čovjeka. 2. izdanje. Zagreb: Medicinska naklada; 2007. str.606–7
4. Ellis H, Mahadevan V. Clinical anatomy applied anatomy for students and junior doctors. 13. izdanje. Hoboken: Wiley Blackwell; 2013. str. 111.
5. Sun HL, Wang W, Yao L, Chen SX, Ren A, Hu YY, i sur. Preoperative evaluation of mesenteric vascular anatomy using 256 multi-slice computed tomography before laparoscopic surgery. Zhonghua Wei Chang Wai Ke Za Zhi. 2011;14(11):855–8.
6. Brady DP, Byerly DW. Anatomy, abdomen and pelvis, ileocolic artery. U: StatPearls [Internet]. Treasure Island (FL): StatPearls Publishing; 2021 PMID: 31334982.
7. Drake RL, Vogl AW, Mitchell AWM. Abdomen. U: Drake RL, Vogl AW, Mitchell AWM, ur. Gray's anatomy for students. 3. izdanje. Philadelphia: CL Elsevier; 2015. str. 320–2.
8. Stipančić I. Akutni apendicitis. U: Šoša T, Sutlić Ž, Stanec Z, Tonković I, i sur., ur. Kirurgija. Zagreb: Naklada Ljevak; 2007. str. 493–500, 503.
9. Junqueira CL, Carneiro J. Digestive Tract. U: Junqueira LC, Carneiro J, ur. Basic histology text & atlas. 10. izdanje. New York Lange Medical Books, McGraw-Hill, Medical Pub. Division 2003. str. 320–4.
10. Kooij IA, Sahami S, Meijer SL, Buskens CJ, Te Velde AA. The immunology of the vermiform appendix: a review of the literature. Clin Exp Immunol. 2016;186:1–9.
11. Aiken JJ, Oldham CA. Acute Appendicitis. Kliegman Robert M, ur. Nelson textbook of pediatrics. 20. izdanje. Philadelphia: Elsevier, Inc.; 2016. str. 1887–93.
12. Deng Y, Chang DC, Zhang Y, Webb J, Gabre-Kidan A, Abdullah F. Seasonal and day of the week variations of perforated appendicitis in US children. Pediatr Surg Int. 2010;26:691–6.
13. Pearl RH, Hale DA, Molloy M, Schutt DC, Jaques DP. Pediatric appendectomy. J Pediatr Surg. 1995;30:173–81.

14. Tomić S, Pešutić-Pisac V, Alujević A, Manojlović S. Bolesti probavnog sustava. U: Damjanov I, Seiwerth S, Jukić S, Nola M, ur. Patologija. 4. izdanje Zagreb: Medicinska naklada; 2014. str. 460–1.
15. Rosai Mosby J. Appendix. U: Rosai and Ackerman's surgical pathology. 9. izdanje. St. Louis: Elsevier Mosby; 2004. str. 757–60.
16. Pogorelić Z, Domjanović J, Jukić M, Peričić TP. Acute appendicitis in children younger than five years of age: Diagnostic challenge for pediatric surgeons. *Surg Infect (Larchmt)*. 2020;21:239–45.
17. Pogorelić Z, Biočić M, Jurić I, Milunović KP, Mrklič I. Acute appendicitis as a complication of varicella. *Acta Medica (Hradec Králové)*. 2012;55:150–2.
18. Blair GL, Gaisford WD. Acute appendicitis in children under six years. *J Pediatr Surg*. 1969;4:445–51.
19. Pogorelić Z, Mrklič I, Jurić I. Do not forget to include testicular torsion in differential diagnosis of lower acute abdominal pain in young males. *J Pediatr Urol*. 2013;6:1161–5.
20. Pogorelić Z, Neumann C, Jukic M. An unusual presentation of testicular torsion in children: a single - centre retrospective study. *Can J Urol*. 2019;26:10026–32.
21. Stringer MD. Acute appendicitis. *J Paediatr Child Health*. 2017;53:1071–6.
22. Gurleyik G, Gurleyik E. Age related clinical features in older patients with acute appendicitis. *Eur J Emerg Med*. 2003;10:200–3.
23. Chakraborty J, Kong JC, Su WK, Gourlas P, Gillespie C, Slack T, i sur. Safety of laparoscopic appendectomy during pregnancy: a systematic review and meta-analysis. *ANZ J Surg*. 2019;89:1373–8.
24. Jacobs DO. Acute apendicitis and peritonitis. U: Jameson JL, Fauci AS, Kasper DL, Hauser SL, Longo DL, Loscalzo J, urednici. *Harrison's Principles of Internal Medicine*. 20. izdanje. McGraw-Hill Education; 2018. str. 2298–302.
25. Sheu BF, Chiu TF, Chen JC, Tung MS, Chang MW, Young YR. Risk factors associated with perforated appendicitis in elderly patients presenting with signs and symptoms of acute appendicitis. *ANZ J Surg*. 2007;77:662–6.
26. Pogorelić Z, Lukšić B, Ninčević S, Lukšić B, Polašek O. Hyponatremia as a predictor of perforated acute appendicitis in pediatric population: A prospective study. *J Pediatr Surg*. 2020. doi: 10.1016/j.jpedsurg.2020.09.066.

27. Dahdaleh FS, Heidt D, Turaga KK. The appendix. U: Brunicaardi FC, Andersen DK, Billiar TR, Dunn DL, Hunter JG. Schwartz's principles of surgery. 11. edition. New York: McGrawHill Education; 2019. str. 1331–40.
28. Alvarado A. Clinical approach in the diagnosis of acute appendicitis. U: Garbuzenko D, ur. Current issues in the diagnostics and treatment of acute appendicitis. London: IntechOpen; 2018. str. 13–34, 44–9.
29. Alvarado A. A practical score for the early diagnosis of acute appendicitis. *Ann Emerg Med.* 1986;15:557–64.
30. Pogorelić Z, Rak S, Mrklić I, Jurić I. Prospective validation of Alvarado score and Pediatric Appendicitis Score for the diagnosis of acute appendicitis in children. *Pediatr Emerg Care.* 2015;31:164–8.
31. Esposito C. Appendicitis. U: Sinha CK, Davenport M, ur. Handbook of Pediatric Surgery. London: Springer-Verlag London Limited; 2010. str. 183–8.
32. Aiken JJ. Acute Appendicitis. U: Kliegman RM, St. Geme JW, Blum NJ, Shah SS, Tasker RC, Wilson KM, urednici. Nelson textbook of pediatrics. 21. izdanje. Philadelphia: Elsevier, Inc.; 2019. str. 2048–55.
33. Harnoss JC, Zelenka I, Probst P, Grummich K, Müller-Lantzsch C, Harnoss JM, i sur. Antibiotics versus surgical therapy for uncomplicated appendicitis: Systematic review and meta-analysis of controlled trials. *Ann Surg.* 2017;265:889–900.
34. Steiner Z, Buklan G, Stackiewicz R, Gutermacher M, Erez I. A role for conservative antibiotic treatment in early appendicitis in children. *J Pediatr Surg.* 2015;50:1566–8.
35. Talan DA, Saltzman DJ, Mower WR, Krishnadasan A, Jude CM, Amii R, i sur. Antibiotics-first versus surgery for appendicitis: A US pilot randomized controlled trial allowing outpatient antibiotic management. *Ann Emerg Med.* 2017;70:1-11.e9.
36. Rintala RJ, Pakarinen MP. Appendectomy: open and laparoscopic procedures. U: Spitz L, Coran AG, Teitelbaum DH, Tan HL, Pierro A, ur. Operative Pediatric Surgery. 7. izdanje. Taylor & Francis Group, LLC; 2013. str. 478–87.
37. Bilić V. Povijest apendicitisa. *Glasnik pulske bolnice.* 2005;2:51–6.
38. Pogorelić Z, Buljubašić M, Šušnjar T, Jukić M, Poklepović Peričić T, Jurić I. Comparison of open and laparoscopic appendectomy in children: A 5-year single center experience. *Indian Pediatr.* 2019;56:299–303.
39. Enochsson L, Hellberg A, Rudberg C, Fenyö G, Gudbjartsson T, Kullman E, i sur. Laparoscopic vs open appendectomy in overweight patients. *Surg Endosc.* 2001;15:387–92.

40. Ingraham AM, Cohen ME, Bilimoria KY, Ko CY, Hall BL, Russell TR i sur. Effect of delay to operation on outcomes in adults with acute appendicitis. *Arch Surg.* 2010;145:886–92.
41. Solomkin JS, Mazuski JE, Bradley JS, Rodvold KA, Goldstein EJ, Baron EJ, i sur. Diagnosis and management of complicated intra-abdominal infection in adults and children: guidelines by the Surgical Infection Society and the Infectious Diseases Society of America. *Clin Infect Dis.* 2010;50:133–64.
42. Pogorelić Z, Silov N, Jukić M, Elezović Baloević S, Poklepović Peričić T, Jerončić A. Ertapenem monotherapy versus gentamicin plus metronidazole for perforated appendicitis in pediatric patients. *Surg Infect (Larchmt).* 2019;20:625–30.
43. Siribumrungwong B, Chantip A, Noorit P, Wilasrusmee C, Ungpinitpong W, Chotiya P i sur. Comparison of superficial surgical site infection between delayed primary versus primary 48 wound closure in complicated appendicitis: A randomized controlled trial. *Ann Surg.* 2018;267:631–7.
44. Toki A, Ogura K, Horimi T, Tokuoka H, Todani T, Watanabe Y, i sur. Peritoneal lavage versus drainage for perforated appendicitis in children. *Surg Today.* 1995;25:207–10.
45. Pokharel N, Sapkota P, Kc B, Rimal S, Thapa S, Shakya R. Acute appendicitis in elderly patients: a challenge for surgeons. *Nepal Med Coll J.* 2011;13:285–8.
46. Rentea RM, St. Peter SD. Pediatric Appendicitis. *Surg Clin North Am.* 2017;97:93–112.
47. Pogorelić Z, Kostovski B, Jerončić A, Šušnjar T, Mrklič I, Jukić M, i sur. A comparison of endoloop ligatures and nonabsorbable polymeric clips for the closure of the appendicular stump during laparoscopic appendectomy in children. *J Laparoendosc Adv Surg Tech A.* 2017;27:645–50.
48. Rintala RJ, Pakarinen MP. Appendectomy: open and laparoscopic procedures. U: Spitz L, Coran AG, Teitelbaum DH, Tan HL, Pierro A, ur. *Operative Pediatric Surgery.* 7. izdanje. Taylor & Francis Group, LLC; 2013. str. 483–6.
49. Pogorelić Z, Katić J, Mrklič I, Jerončić A, Šušnjar T, Jukić M, i sur. Lateral thermal damage of mesoappendix and appendiceal base during laparoscopic appendectomy in children: Comparison of the harmonic scalpel (Ultracision™), bipolar coagulation (LigaSure™), and thermal fusion technology (MiSeal™). *J Surg Res.* 2017;212:101–7.
50. Gupta V, Singh SP, Singh SP, Bansal M, Pandey A. Sutureless Appendectomy by using harmonic scalpel: Is it possible? *J Laparoendosc Adv Surg Tech A.* 2020;30:429–32.
51. Berry JJ, Malt RA. Appendicitis near its centenary. *Ann Surg.* 1984;200:567–75.

52. Kleif J, Thygesen LC, Gögenur I. Moving from an era of open appendectomy to an era of laparoscopic appendectomy: A nationwide cohort study of adult patients undergoing surgery for appendicitis. *Scand J Surg*. 2021. doi: 10.1177/1457496921992615.
53. Kliuchanok K, Keßler W, Partecke I, Walschus U, Schulze T, Heidecke CD, i sur. A comparison of non-absorbable polymeric clips and staplers for laparoscopic appendiceal stump closure: analysis of 618 adult patients. *Langenbecks Arch Surg*. 2019;404:711–6.
54. Rakić M, Jukić M, Pogorelić Z, Mrklić I, Kliček R, Družijanić N, i sur. Analysis of endoloops and endostaples for closing the appendiceal stump during laparoscopic appendectomy. *Surg Today*. 2014;44:1716–22.
55. Khanna S, Khurana S, Vij S. No clip, no ligature laparoscopic appendectomy. *Surg Laparosc Endosc Percutan Tech*. 2004;14:201–3.
56. Raza VF, Arshad D, Bhatti LA, Talal A, Ahmad S, Khan KJ. Laparoscopic harmonic appendectomy: a novel approach. *Glob J Surg*. 2020;8:32–6.
57. Bajpai M. Technique of 'suture less' appendicectomy by laparoscopy in children: Preliminary communication. *J Indian Assoc Pediatr Surg*. 2014;19:28–30.
58. Pogorelić Z, Mihanović J, Ninčević S, Lukšić B, Elezović Baloević S, Polašek O. Validity of appendicitis inflammatory response score in distinguishing perforated from non-perforated appendicitis in children. *Children (Basel)*. 2021;8:309.
59. White C, Hardman C, Parikh P, Ekeh AP. Endostapler vs Endoloop closure of the appendiceal stump in laparoscopic appendectomy: Which has better outcomes? *Am J Surg*. 2020. doi: 10.1016/j.amjsurg.2020.12.047.
60. Delibegović S, Mehmedovic Z. The influence of the different forms of appendix base closure on patient outcome in laparoscopic appendectomy: a randomized trial. *Surg Endosc*. 2018;32:2295–9.
61. Mihanović J, Šikić NL, Mrklić I, Katušić Z, Karlo R, Jukić M, i sur. Comparison of new versus reused Harmonic scalpel performance in laparoscopic appendectomy in patients with acute appendicitis—a randomized clinical trial. *Langenbecks Arch Surg*. 2021;406:153–62.
62. Družijanić N, Perko Z, Kraljević D, Jurčić J, Simunić MM, Bilan K, i sur. Harmonic scalpel in transanal microsurgery. *Hepatogastroenterology*. 2008;55:356–8.
63. Dutta DK, Dutta I. The harmonic scalpel. *J Obstet Gynaecol India*. 2016;66:209–10.

64. Perko Z, Pogorelić Z, Bilan K, Tomić S, Vilović K, Krnić D, i sur. Lateral thermal damage to rat abdominal wall after harmonic scalpel application. *Surg Endosc.* 2006;20:322–4.
65. Rajnish K, Sureshkumar S, Ali MS, Vijayakumar C, Sudharsanan S, Palanivel C. Harmonic scalpel-assisted laparoscopic cholecystectomy vs. conventional laparoscopic cholecystectomy - A non-randomized control trial. *Cureus.* 2018;10:e2084.
66. Aslan A, Karaveli C, Elpek O. Laparoscopic appendectomy without clip or ligature. An experimental study. *Surg Endosc.* 2008;22:2084–7.

8. SAŽETAK

Cilj istraživanja: Cilj ove prospektivne, multicentrične studije je ispitati ishode liječenja akutnog apendicitisa u djece u koje je za koagulaciju baze crvuljka prilikom laparoskopske apendektomije korišten harmonični rezač i usporediti ih s djecom u koje je baza crvuljka zatvorena polimerskim kvačicama.

Ispitanici i metode: Za vrijeme provođenja studije ukupno je 312 bolesnika, koji su bili podvrgnuti laparoskopskoj apendektomiji, uključeno u prospektivno, multicentrično kliničko istraživanje. Bolesnici su podijeljeni u dvije skupine ovisno o tehnici osiguranja baze crvuljka. U prvoj skupini (n=197) baza crvuljka osigurana je koristeći polimerske kvačice, dok je u drugoj skupini (n=115) stupnjevito korišten harmonični rezač za osiguranje baze crvuljka, bez postavljanja kvačica ili šava. Ishodi liječenja uspoređeni su između skupina, uključujući stopu komplikacija, vrijeme trajanja operacije i duljinu boravka u bolnici.

Rezultati: Ukupno je 312 bolesnika sa medijanom dobi od 11 godina (IQR 8, 15) uključeno u studiju. Od njih, 191 bili su muškog spola (61,2%). Obje skupine bile su simetrične s obzirom na osnovne karakteristike bolesnika. Ukupno je zabilježeno 10 (5,1%) poslijeoperacijskih komplikacija (poslijeoperacijski apsces n=7 i ileus n=3) u skupini u kojoj su korištene polimerske kvačice, dok niti jedan bolesnik u skupini u kojoj je korišten harmonični rezač nije razvio poslijeoperacijske komplikacije ($P=0,015$). U 16 (8,1%) djece iz skupine polimerskih kvačica zabilježena je poslijeoperacijska vrućica trajanja <72 h, dok je u skupini u kojoj je korišten harmonični rezač utvrđeno da samo 2 (1,7%) djece ima poslijeoperacijsku vrućicu <72 h ($P=0,022$). Značajno kraće operacijsko vrijeme zabilježeno je u skupini u kojoj je korišten harmonični rezač, u odnosu na skupinu u kojoj su korištene polimerske kvačice (21 min (IQR 18, 25) vs. 30 min (IQR 22, 40), $P<0,0001$). Također, duljina boravka u bolnici bila je značajno kraća u skupini u kojoj je korišten harmonični rezač (2 dana (IQR 2, 3) vs. 3 dana (IQR 2, 4), $P<0,0001$).

Zaključak: Laparoskopska apendektomija harmoničnim rezačem bez upotrebe šava ili kvačice sigurna je i učinkovita metoda za liječenje akutnog apendicitisa u djece. Navedena tehnika ima manju učestalost komplikacija i kraće operacijsko vrijeme u odnosu na laparoskopsku apendektomiju u kojoj se baza crvuljka osigurava koristeći polimerske kvačice.

9. SUMMARY

Diploma thesis title: A new approach to laparoscopic appendectomy in children – Clipless / sutureless Harmonic scalpel laparoscopic appendectomy

Objectives: The aim of this study was to investigate Harmonic scalpel performance in laparoscopic appendectomy for sealing the base of the appendix in children.

Patients and methods: During the study period a total of 312 patients who underwent laparoscopic appendectomy were included in prospective multi-center clinical trial. The patients were divided in two study groups in regards to technique used for appendiceal base closure. In the first group (n=197) the appendiceal base was secured using a polymeric clip while in the second group (n=115) the Harmonic scalpel was used for sealing the base in a stepwise manner, without placing any clip or suture. Outcomes of treatment, including complication rates, duration of surgery and length of hospital stay were compared between the groups.

Results: A total of 312 patients with a median age of 11 years (IQR 8, 15) were included in study. Of these, 191 were males (61.2%). Both groups were symmetric in regards to baseline characteristics of the patients. A total of 10 (5.1%) postoperative complications (postoperative abscess n=7 and ileus n=3) was recorded in the polymeric clip group while none of the patients from the clipless group had postoperative complications ($P=0.015$). In 16 (8.1%) children from the polymeric clip group postoperative fever lasting <72 h was observed, while in the clipless group only 2 (1.7%) children were found to have postoperative fever lasting <72h ($P=0.022$). Significantly shorter surgical times were found in the clipless group compared to the polymeric clip group (21 min (IQR 18, 25) vs. 30 min (IQR 22, 40), $P<0.0001$). Also, length of hospital stay was significantly shorter in the clipless group of the patients (2 days (IQR 2, 3) vs. 3 days (IQR 2, 4), $P<0.0001$).

Conclusion: Clipless harmonic scalpel laparoscopic appendectomy is safe and effective method in children for treatment of acute appendicitis with lesser number of complications and shorter duration of surgery compared to laparoscopic appendectomy in which appendiceal base is secured with clip.

10. ŽIVOTOPIS

OPĆI PODATCI:

Ime i prezime: Vedran Beara

Datum rođenja: 22. rujna 1996.

Mjesto rođenja: Split, Republika Hrvatska

Državljanstvo: hrvatsko

Adresa stanovanja: Magistrala Solin 69, 21000 Split

E – mail: vbsplit@gmail.com

OBRAZOVANJE:

2003. – 2011. – Osnovna škola „Ravne njive“ u Splitu

2011. – 2015. – V. gimnazija „Vladimir Nazor“ u Splitu

2015. – 2021. – Medicinski fakultet Sveučilišta u Splitu, studijski program medicina

ZNANJA I VJEŠTINE:

Vozačka dozvola B kategorije

Aktivno korištenje engleskog jezika

Aktivno korištenje talijanskog jezika

Informatička i informacijska pismenost

OSTALO:

Dekanova nagrada za uspjeh na V. godini studija (akademska godina 2019./2020.)

11. PRILOZI

Prilog 1. Protokol studije

KLINIČKI I DEMOGRAFSKI PODACI

Datum _____ MB _____
Ime i prezime _____ Dob _____ Spol M Ž
Duljina trajanja simptoma _____ h Tjelesna temperatura _____ °C TV _____ cm TT _____ kg
Trajanje operacijskog zahvata _____ min Duljina hospitalizacije _____ dana

LABORATORIJSKI NALAZI

Leukociti _____ CRP _____ Neutrofili _____
Na _____ K _____ Cl _____ GUK _____ bilirubin _____

OPERACIJSKI NALAZ

Pristup: a) klasični b) laparoskopski

Nalaz: a) kataralni b) flegmonozni c) gangrenozni d) perforirani – lokalizirani peritonitis
e) perforirani – difuzni peritonitis f) bez patološkog supstrata g) ostalo _____

Baza crvuljka: a) polimerski klip b) endoskopska omča c) harmonic scalpal (Gupta)

ULTRACISION LOTUS

PATOHISTOLOŠKI NALAZ

a) kataralni b) flegmonozni c) gangrenozni d) bez patološkog supstrata

KOMPLIKACIJE

OPERATER: _____

Prilog 2. Rješenje Etičkog povjerenstva KBC-a Split

**KLINIČKI BOLNIČKI CENTAR SPLIT
ETIČKO POVJERENSTVO**

Klasa: 500-03/20-01/95

Ur.br.: 2181-147-01/06/M.S.-20-02

Split, 15.09.2020.

**IZVOD
IZ ZAPISNIKA SA ELEKTRONSKE SJEDNICE ETIČKOG POVJERENSTVA KBC
SPLIT - kolovoz 2020.**

5.

Prof.dr.sc. Zenon Pogorelić iz Klinike za dječju kirurgiju KBC-a Split, uputio je Etičkom povjerenstvu zamolbu za odobrenje provedbe istraživanja:

**" LAPAROSKOPSKA APENDEKTOMIJA HARMONIČNIM REZAČEM BEZ
STAVLJANJA ŠAVA ILI KLIPA NA BAZU CRVULJKA: PROSPEKTIVNA STUDIJA "**

Istraživanje za potrebe izrade diplomskog rada - student Vedran Beara i publikacije rada u međunarodnom časopisu će se provesti u Klinici za dječju kirurgiju KBC-a Split u trajanju od jedne godine.

Suradnik u provedbi istraživanja je dr.sc. Miro Jukić iz Klinike za dječju kirurgiju KBC-a Split.

Nakon razmatranja zahtjeva, donijet je sljedeći

Z a k l j u č a k

Iz priložene dokumentacije razvidno je da je Plan istraživanja usklađen s odredbama o zaštiti prava i osobnih podataka ispitanika iz Zakona o zaštiti prava pacijenata (NN169/04, 37/08) i Zakona o provedbi Opće uredbe o zaštiti podataka (NN 42/18), te odredbama Kodeksa liječničke etike i deontologije (NN55/08, 139/15) i pravilima Helsinške deklaracije WMA 1964-2013 na koje upućuje Kodeks.

PREDSJEDNIK ETIČKOG POVJERENSTVA
KLINIČKOG BOLNIČKOG CENTRA SPLIT
PROF. DR. SC. MARIJAN SARAGA


KLINIČKI BOLNIČKI CENTAR SPLIT
Etičko povjerenstvo