

# Analiza ekspresije CTLA-4 u keratoakantomu

---

**Knezović, Dora**

**Master's thesis / Diplomski rad**

**2021**

*Degree Grantor / Ustanova koja je dodijelila akademski / stručni stupanj:* **University of Split, School of Medicine / Sveučilište u Splitu, Medicinski fakultet**

*Permanent link / Trajna poveznica:* <https://um.nsk.hr/um:nbn:hr:171:455687>

*Rights / Prava:* [In copyright](#)/[Zaštićeno autorskim pravom.](#)

*Download date / Datum preuzimanja:* **2025-03-04**



*Repository / Repozitorij:*

[MEFST Repository](#)



**SVEUČILIŠTE U SPLITU**  
**MEDICINSKI FAKULTET**

**Dora Knezović**

**ANALIZA EKSPRESIJE CTLA-4 U KERATOAKANTOMU**

**Diplomski rad**

**Akadska godina:**

**2020./2021.**

**Mentor:**

**prof. dr. sc. Irena Drmić Hofman**

**Split, srpanj 2021.**

# SADRŽAJ

## ZAHVALA

## POPIS KRATICA

1. UVOD .....	1
1.1. Keratoakantom.....	2
1.1.1. Epidemiologija keratoakantoma .....	3
1.1.2. Etiologija keratoakantoma .....	4
1.1.3. Klasifikacija keratoakantoma.....	4
1.1.4. Klinička slika keratoakantoma.....	5
1.1.5. Patohistološki i imunohistokemijski profil keratoakantoma.....	11
1.1.6. Molekularni putovi značajni za nastanak keratoakantoma .....	21
1.1.7. Dijagnostika i liječenje keratoakantoma .....	23
1.2. Protein CTLA – 4 (CD152).....	24
1.2.1. Utjecaj CTLA-4 na imunski odgovor i razvoj različitih bolesti .....	26
2. CILJ ISTRAŽIVANJA .....	27
3. MATERIJALI I METODE .....	29
3.1. Uzorci .....	30
3.2. Metode.....	30
3.2.1. Uklapanje tkiva u parafin.....	30
3.2.2. Priprema uzoraka za imunofluorescencijsku mikroskopiju.....	31
3.2.3. Imunofluorescencijska mikroskopija .....	31
3.3. Statistička analiza .....	32
4. REZULTATI.....	33
5. RASPRAVA.....	40
6. ZAKLJUČCI.....	44

7. POPIS CITIRANE LITERATURE.....	46
8. SAŽETAK.....	53
9. SUMMARY .....	55
10. ŽIVOTOPIS .....	57

## ZAHVALA

*Hvala mojoj obitelji, majci Silvani, ocu Draženu i sestri Jeleni, na ljubavi, podršci i molitvama. Bez vas ništa od ovoga nebi bilo moguće.*

*Posebno se zahvaljujem svojoj mentorici, prof. dr. sc. Ireni Drmić Hofman, na posvećenom vremenu, korisnim savjetima i stečenom dragocijenom iskustvu koje je nesebično podijelila sa mnom.*

*Hvala svim mojim prijateljima koji su bili uz mene u najljepšim i najizazovnijim trenucima studiranja.*

*Diplomski rad posvećujem mami Silvi, mojoj neiscrpoj životnoj i liječničkoj inspiraciji.*

## **POPIS KRATICA**

**UV** - ultraviolet

**HPV** – human papillomavirus

**HPyV** – human polyiomavirus

**H-Ras** - Harvey rat sarcoma viral oncogene homolog

**SCC** - squamous cell carcinoma

**KA** - keratoacanthoma

**KCM** - keratoacanthoma centrifugum marginatum

**MSSE** - multiple self-healing squamous cell epithelioma

**GEKA** - generalized eruptive keratoacanthoma

**mKA** - KA with malignant transformation

**CK** - cytokeratin

**PAS** - periodic acid–Schiff

**PD-1** - programmed cell death protein 1

**CTLA-4** - cytotoxic T-lymphocyte–associated protein 4

**Tim-3** - T-cell immunoglobulin and mucin-domain containing-3

**LAG-3** - Lymphocyte activation gene 3 protein

**PD-L1** – programmed cell death-ligand 1

**IL** - interleukin

**TGF-β** - transforming growth factor beta

**VEGF** - vascular endothelial growth factor

**STAT** - signal transducer and activator of transcription

**CD** - cluster of differentiation

**ICAM-1** - intercellular adhesion molecule-1

**FOXP3** - forkhead box protein P3

**Tgfβr1** - transforming growth factor beta receptor I

**Par3** – proteinase activated receptor 3

**PI3K/Akt** - phosphatidylinositol 3-kinase/protein kinase B

**MAPK** - mitogen-activated protein kinase

**DMBA/TPA** - 7,12-dimethylbenz[a]-anthracene/12-O-tetradecanoylphorbol-13-acetate

**BRAF** – B rapidly accelerated fibrosarcoma

**RAS** - rat sarcoma

**MEK** - mitogen-activated protein kinase kinase

**NFκB** - Nuclear factor kappa B

**PI3K-mTOR** - phosphatidylinositol 3-kinase - mammalian target of rapamycin

**mTORC1** - mammalian target of rapamycin complex 1

**mTORC2** - mammalian target of rapamycin complex 2

**PTEN** - phosphatase and tensin homolog

**p21<sup>WAF</sup>** - cyclin-dependent kinase inhibitor

**p16<sup>INK4</sup>** - cyclin-dependent kinase 4 inhibitors

**CpG** - 5'—C—phosphate—G—3'

**NFAT** - nuclear factor of activated T cells

**mRNA** - Messenger RNA

**TCR** - T cell receptor

**PBS** - Phosphate-buffered saline

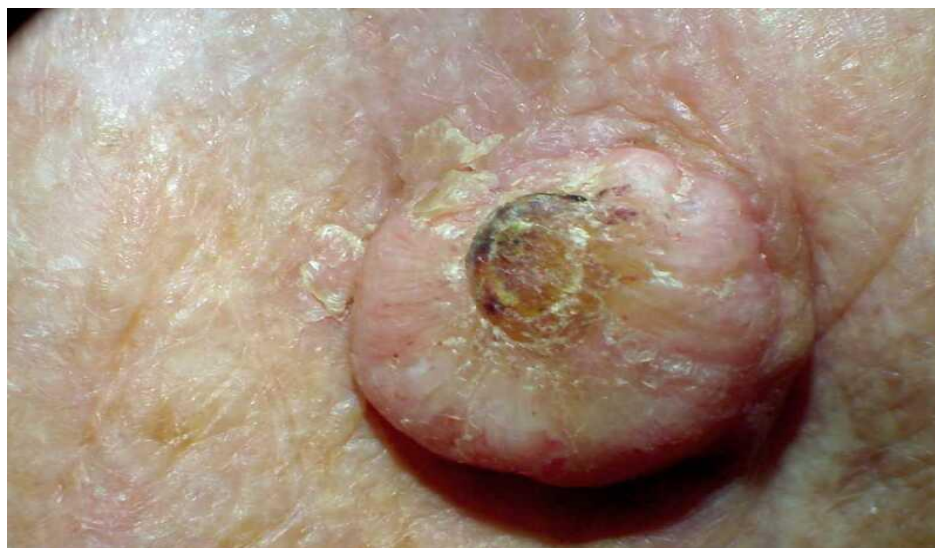**DAPI** - 4',6-diamidino-2-phenylindole

## **1. UVOD**



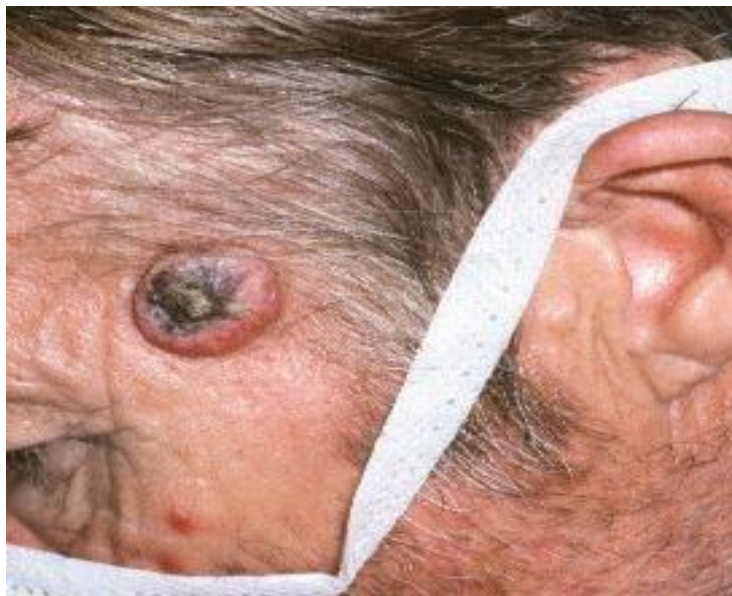## 1.1. Keratoakantom

Keratoakantom (lat. *keratoacanthoma*) je keratinizirajući kožni tumor karakterističnog čvorastog oblika s centralnim kraterastim udubljenjem (Slika 1). Obilježava ga brzi rast i česta spontana regresija, obuhvaćeni kroz tri razvojna stadija. Najčešće se javlja na koži lica i predjelima izloženima UV zračenju (Slika 2) (1). S obzirom da je etiopatogeneza KA još uvijek nerazriješeno pitanje, patološka klasifikacija tog tumora se više puta mijenjala. Prema posljednjoj WHO klasifikaciji tumora iz 2018. godine, keratoakantom je svrstan u varijantu planocelularnog karcinoma (2). Iako se smatra da potječe iz folikula dlake, tzv. pilosebacealne jedinice, može se javiti i na sluznicama i akralnim površinama (3). Unatoč njegovoj čestoj spontanoj regresiji, zabilježeni su i slučajevi maligne alteracije. U studiji iz 2000. godine, četvrtina njihovih KA progredirala je u zloćudni lokalno invazivni epiteliom. To se najčešće zbiva u starijih osoba i na područjima izloženima sunčevom svjetlu, a može se dogoditi u bilo kojem stadiju keratoakantoma (4). Na temelju navedenog, ostaje kontroverzno je li KA dobroćudni tumor ili varijanta dobro diferenciranog planocelularnog karcinoma. Istraživanja vezana uz keratoakantom od posebne su važnosti jer se smatra kako bi upravo on mogao biti ključ u razumijevanju procesa regresije tumora (5).



**Slika 1.** Keratoakantom

Izvor: <https://www.ncbi.nlm.nih.gov/books/NBK499931/figure/article-23861.image.f1/?report=objectonly>



**Slika 2.** Keratoakantom u području lijevog dijela čela

Izvor: <https://emedicine.medscape.com/article/1100471-overview>

### 1.1.1. Epidemiologija keratoakantoma

Stvarnu incidenciju keratoakantoma je teško odrediti s obzirom da se ne dijagnosticira u tolikoj mjeri u kolikoj je zastupljen ili dođe do regresije prije postavljanja same dijagnoze, a često se i zamjeni s planocelularnim karcinomom. U različitim populacijama svijeta zabilježene su različite incidencije koje poprilično variraju (5). Prema analizi koja je provedena u KBC-u Split od 2010. godine do 2014. godine, incidencija je iznosila 144/100 000, što prati trendove dostupne u literaturi (6). Najčešće se pojavljuje solitarni oblik, dok su drugi tipovi rjeđi. Dijagnosticiran je u svim dobnim skupinama, no ipak najveći je broj zabilježen u osoba između šezdesete i sedamdesete godine života i to češće u muškaraca. Ovo se većinom odnosi na najčešći solitarni tip, dok familijarni tipovi mogu započeti svoj razvoj već u adolescenciji. Iako nije nužno pravilo, tipično se pojavljuje na fotoekspoziranoj koži, posebno u osoba svijetle puti tj. prema Fitzpatrickovoj klasifikaciji, u onih koji spadaju u prve tri skupine. Češće se javlja u toplijim krajevima i to na koži lica, a čest je i na dorzalnoj strani šaka te na podlakticama u muškaraca, dok je za žene tipična lokalizacija na listovima i prednjem tibialnom području (1, 2, 7). Opisana epidemiološka obilježja u skladu su s obilježjima pokazanim u populaciji pacijenata KBC-a Split, prema već navedenom istraživanju (6).

### 1.1.2. Etiologija keratoakantoma

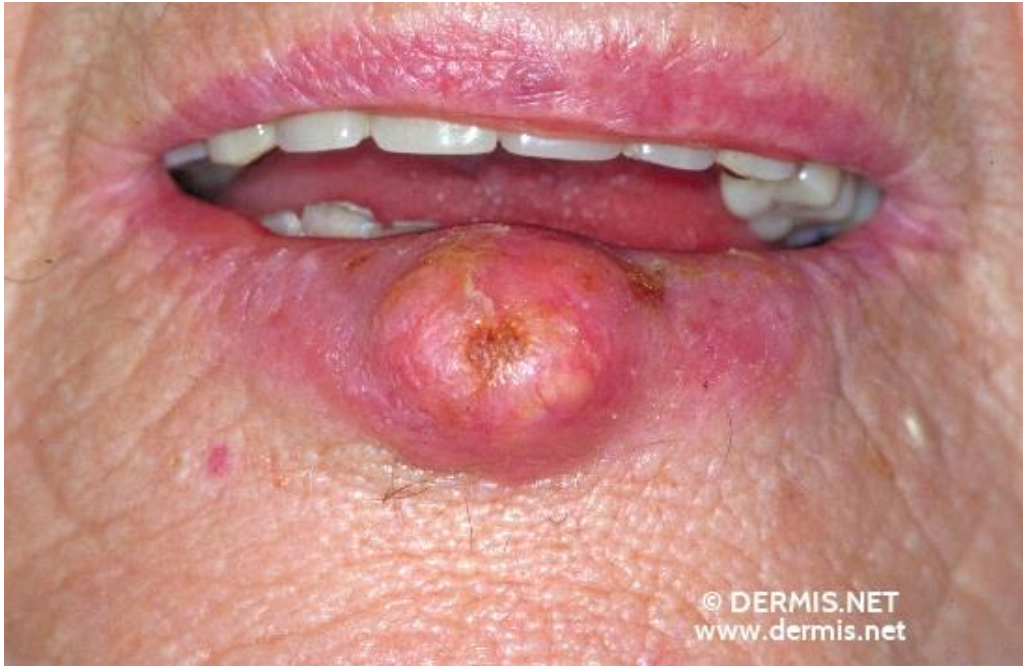Iako etiopatogeneza keratoakantoma još uvijek nije posve rasvijetljena, uglavnom se povezuje s UV zračenjem kao najčešćim čimbenikom rizika (2). Prema Claeson M i sur., koji su 2020. godine objavili prvu veliku prospektivnu studiju ove problematike, osim UV zračenja, u rizčne faktore za razvoj keratoakantoma također se ubrajaju i starija životna dob (stariji od 60 godina), muški spol, fenotipska obilježja koja upućuju na veću osjetljivost UV zračenju te pušenje i konzumacija alkohola u velikim količinama (8). Osim navedenog, nastanak keratoakantoma se povezuje i s imunosupresivnim stanjem, korištenjem lijekova koji utječu na stanični ciklus, rendgenskim zračenjem, izloženošću kemijskim tvarima i karcinogenima kao što je katran, infekcijama HPV i HPyV virusima, traumom kože kao što su ozljeda, tetovaža, medicinske i kozmetičke intervencije, cijepljenje, kožni transplantati te strana tijela, što podrazumijeva hijaluronske i kolagenske filere (2, 5, 9). Od gore spomenutih lijekova, posebna pažnja je usmjerena na BRAF inhibitore te inhibitore *Hedgehog* puta, za koje je zabilježeno da su povezani s porastom broja keratoakantoma (10). U korist genetske predispozicije za KA, govore nam pronalazak mutacija *P53* i *H-RAS* gena, učestala povezanost s autosomno dominantnim sindromima Muir–Torre, Ferguson–Smith i Witten-Zak, autosomno recesivnim sindromom *Xeroderma pigmentosum* te X–vezanim dominantnim sindromom *Incontinentia pigmenti* (11).

### 1. 1. 3. Klasifikacija keratoakantoma

Keratoakantomi se dijele na nekoliko skupina: a) solitarni, multipli i subungvalni KA, b) multipli familijari keratoakantomi Ferguson–Smith tipa, c) multipli keratoakantomi *centrifugum marginatum* i d) generalizirani eruptivni Grzybowski keratoakantomi (2). U kliničkoj praksi često se znaju klasificirati i zamijeniti s drugim tipovima planocelularnog karcinoma kraterastog oblika, budući da se smatra kako su, uz KA i KA s malignom transformacijom, KA-nalik SSC te infundibularni SSC također podrijetlom iz folikula dlake tj. smatraju se neoplazmama povezanim s dlačnim folikulom (10).

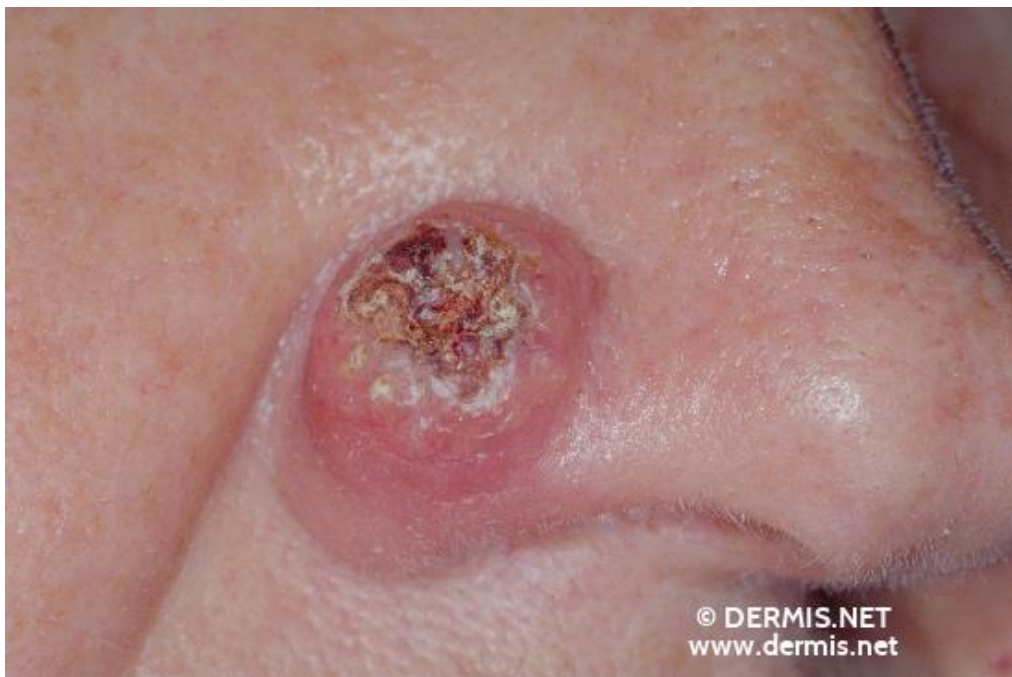#### 1. 1. 4. Klinička slika keratoakantoma

Keratoakantom se tipično manifestira kao brzorastući, relativno dobro ograničeni, keratinizirajući tumor kraterasta izgleda (3, 12). Prolazi nekoliko stadija od početne male papule, roze ili boje kože, do okruglastog nodula s centralnim keratinizirajućim dijelom (1). Iako se najčešće pronalazi na fotoeksponiranoj koži, može se pronaći i na mukoznim i akralnim područjima kao što je keratoakantom usnice (Slika 3) i usne šupljine pa čak i vrlo rijetki vulvarni, konjuktivalni, perianalni i perinealni keratoakantomi (5, 13, 14, 15). Većinom narastu od 1 do 2 cm, iako mogu biti i veći. Malobrojni keratoakantomi narastu 5 ili više cm, većinom na podlakticama, a opisan je i divovski KA veličine 15 cm na prsima. Tumor uglavnom naraste brzo, kroz jedan do dva mjeseca, iako taj process može trajati i više mjeseci (16). Početni stadij keratoakantoma podrazumijeva proliferativnu fazu kada lezija brzo raste, u trajanju od otprilike 6 do 8 tjedana. Sljedeća faza sazrijevanja traje nekoliko tjedana ili mjeseci i u njoj se stvara karakteristični krater, a na kraju svog ciklusa, KA prolazi kroz stadij involucije tj. dolazi do regresije keratoakantoma i ostatnog atrofičnog ožiljka (1). Kroz proces regresije keratoakantom obično zadrži svoj kraterasti oblik, ali se smanjuje prvo visina, a zatim i promjer lezije (17). Iako su opisani slučajevi recidiva spontano regredirajućih keratoakantoma, recidivi se većinom povezuju s lezijama koje su bile kirurški uklonjene, a pretpostavlja se da je uzrok tomu trauma prilikom zahvata, kao jedan od prepoznatih rizičnih čimbenika (3, 18). Keratoakantom je u većini slučajeva benignog tijeka, međutim, opisane su i metastatske lezije, prvenstveno perineuralne i perivaskularne. Smatra se kako keratoakantomi vrata i lica imaju najveći rizik za malignu transformaciju. Nadalje, različiti tumori, kao što su oni koji zahvaćaju dojku, pluća i jednak, mogu metastazirati u kožu i na taj način klinički imitirati KA. Treba uzeti u obzir i mogućnost kada KA-nalik lezija bude prva manifestacija metastatske zloćudne bolesti, a opisani su i slučajevi kada se u keratoakantomu dogode dodatne mutacije pa se unutar njega razvije maligni tumor poput SCC-a (3, 19). Najčešći tip KA, solitarni sporadični tip, razvija se brzo, veličine od nekoliko milimetara pa do čak 20 cm. Ovaj tip KA uglavnom raste simetrično kao kupolasti keratinizirajući tumor, a najčešće dosegne veličinu od jednog do dva cm u promjeru te pola centimetra debljine. Veliki KA, odnosno oni veći od 5 cm, uglavnom se pronalaze na nosu (Slika 4) i dorzumu šaka, a mogu narasti i do 15 cm, s posljedičnom destrukcijom podležećeg tkiva. Rijetko se mogu pronaći na sluznicama, najčešće u usnoj šupljini (2, 5).



**Slika 3.** Keratoakantom donje usnice

Izvor: <https://www.dermis.net/dermisroot/en/49227/image.htm>

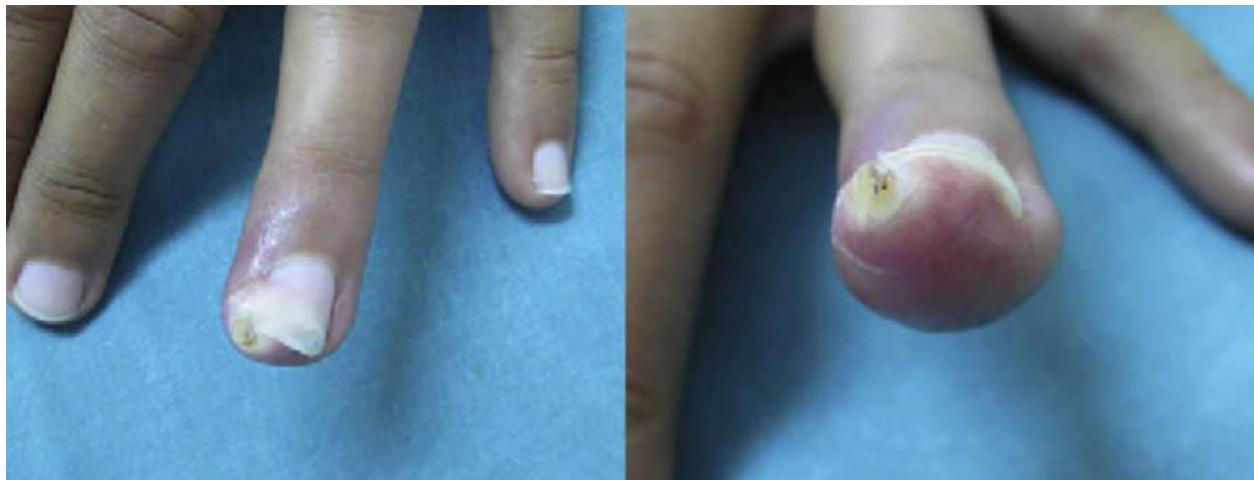

**Slika 4.** Keratoakantom na nosu

Izvor: <https://www.dermis.net/dermisroot/en/50281/image.htm>



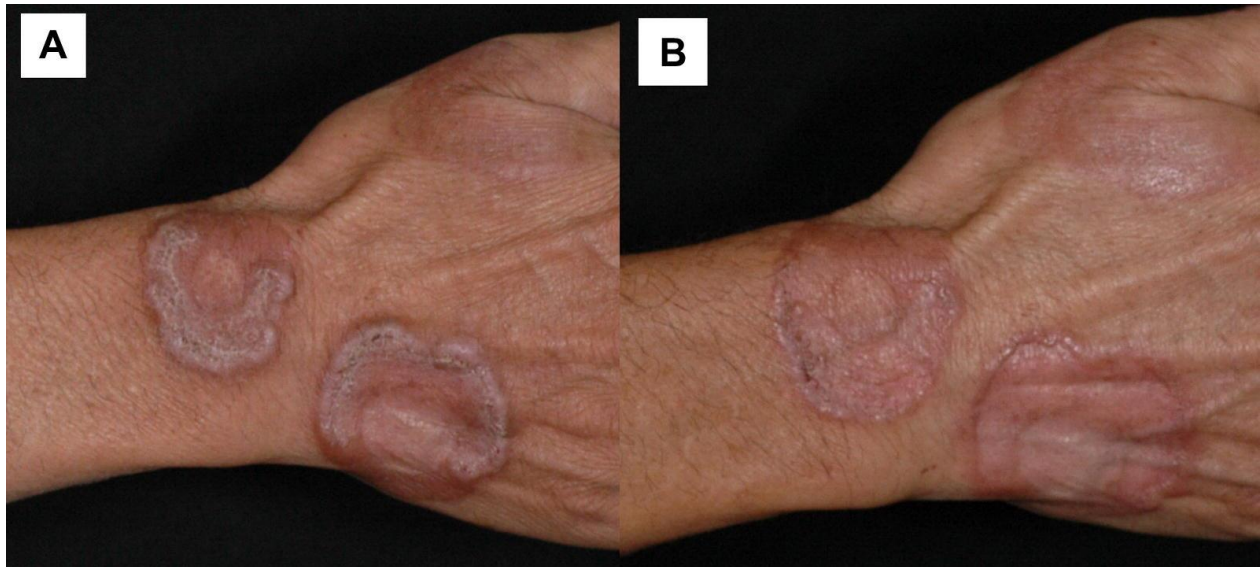
Subungvalni keratoakantom naziva se još i solitarni distalni keratoakantom prsta. Rijetka je varijanta ove kožne promjene, a pokazuje agresivniji rast s lokalnom destrukcijom podležeg tkiva i falange te uglavnom ne regredira spontano. Najčešće se pojavljuje na palcu i srednjem prstu šake te na palcu stopala. Tipično se prezentira kao bolni, nodularni čvorić s centralnim keratinizirajućim kraterom (Slika 5). S obzirom na sve navedeno, često ga je vrlo izazovno dijagnosticirati i liječiti (2, 5, 20).



**Slika 5.** Subungvalni keratoakantom

Izvor: <https://www.actasdermo.org/en-subungual-keratoacanthoma-the-importance-distinguishing-articulo-S1578219012002028>

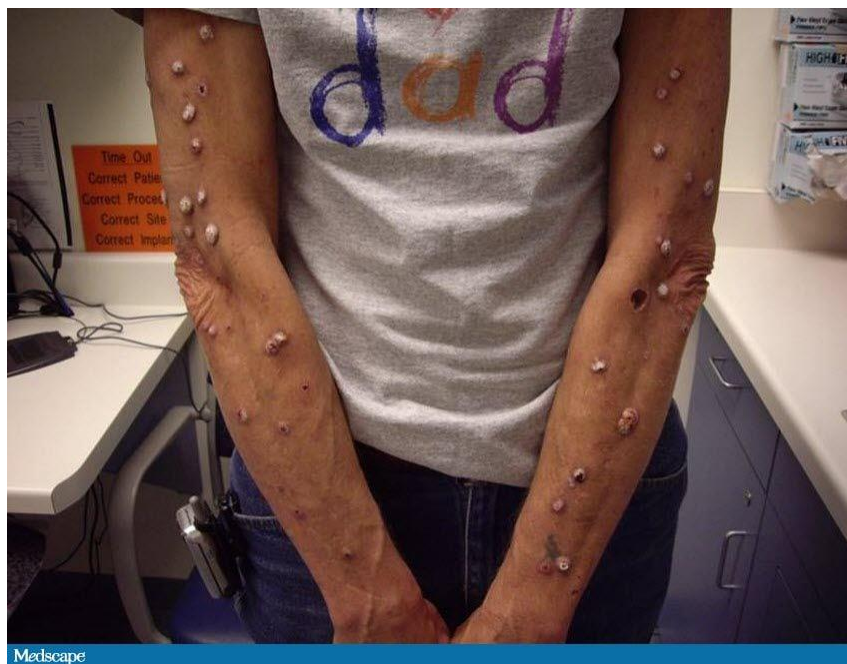Multipli keratoakantomi rijetka su pojava, a kao takvi mogu biti sporadični ili familijarni. Sporadični multipli keratoakantomi mogu biti povezani s *prurigo nodularis*, nalaze se većinom na fotoeksponiranoj koži potkoljenica u starijih žena, a povezuju se i s tetovažama te mijelodisplastičnim sindromom (2, 5, 21, 22, 23). Multipli keratoakantomi tipa *centrifugum marginatum* također su rijetka varijanta. Karakterizirani su perzistentnim perifernim rastom s prstenstim izgledom koraljnog grebena (Slika 6). Često se pojavljuju na dorzalnoj strani šaka, a s obzirom da mogu narasti vrlo veliki, čak i do 20 cm, u pravilu su lokalno destruktivni. Rizik od metastaza je malen, ali u većini slučajeva ne dolazi do spontane regresije (2, 24).



**Slika 6.** Multipli keratoakantomi *centrifugum marginatum* tipa prije (A) i poslije liječenja (B)

Izvor: <https://www.sciencedirect.com/science/article/pii/S1027811713000037>

Multipli familijarni keratoakantomi Ferguson–Smiths tipa genetički su posredovani keratoakantomi. Poznati su i pod nazivom multipli samoizlječujući skvamozni epitelomi. Većina žena oboli do 34. godine života, a muškarci do 41. godine, iako raspon može varirati od 8. do 62. godine. Karakterizirani su autosomno dominantnim obrascem nasljeđivanja s varijabilnom penetracijom, a pretpostavlja se da su potekli od mutacije jednog gena u jednoj škotskoj obitelji još prije 1970. godine. Bolesnici mogu imati par do nekoliko stotina keratoakantoma, većinom raspoređenih na ušima, nosu i perioralno, ali se mogu pojaviti i na udovima, izuzev palmarnog i plantarnog područja, dok se na trupu rijetko pronalaze (Slika 7). Kao i prethodni tip, lokalno su invazivni, međutim u MSSE dolazi do spontane regresije nakon nekoliko mjeseci, nakon koje zaostaju duboki unakazujući ožiljci na licu i nešto plići na udovima (2, 25, 26).

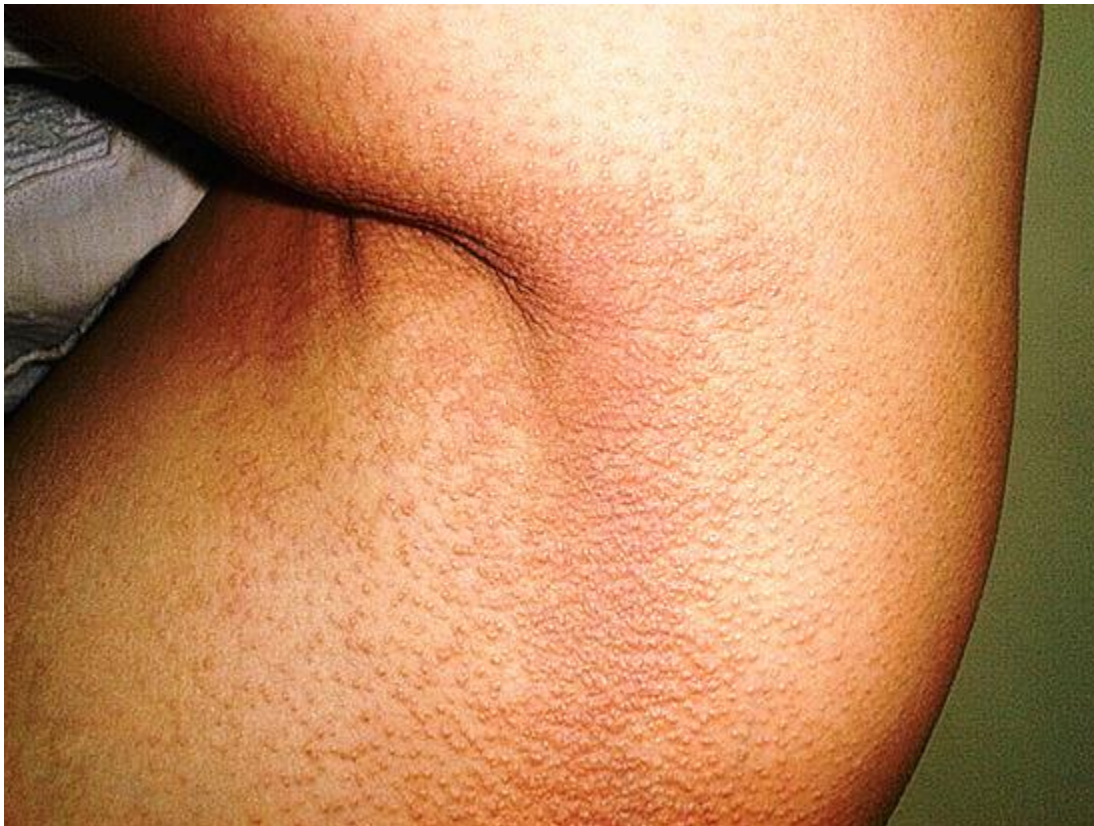

**Slika 7.** Multipli familijarni keratoakantomi Ferguson–Smiths tipa

Izvor: [https://www.medscape.com/viewarticle/714022\\_1](https://www.medscape.com/viewarticle/714022_1)

Generalizirani eruptivni Grzybowski KA su vrlo rijetka varijanta ove bolesti, nisu nasljedni, a manifestiraju se na koži i sluznicama. U literaturi je do sada opisano četrdeset slučajeva. Nofal i sur. predložili su slijedeće stalne dijagnostičke kriterije za taj entitet: početak bolesti u odrasloj dobi između petog i sedmog desetljeća života, generalizirana erupcija stotinu do tisuću malih, dobro ograničenih papula, nekih s keratinizirajućim centrom (Slika 8), progresivni tijek, izraženi perzistentni svrbež, patološki nalaz karakteristika keratoakantoma te negativna obiteljska anamneza na familijarne multiple oblike KA. Uz to postoje i varijabljeni kriteriji koji podrazumijevaju promjene na sluznicama, ektropiju, “*mask of Zorro*” znak i krateriformne čvorove. Opisana je i sezonska egzacerbacija bolesti tijekom ljetnih mjeseci, što se povezuje s većom izloženošću suncu. Navedene lezije pokazuju tendenciju konfluiranja, posebno na licu, vratu i intertriginoznim područjima. Pretežno su zahvaćeni dijelovi tijela izloženi UV zrakama, posebno koža lica, ali često su zahvaćeni i zaštićeni dijelovi kao što su trup i intertriginozne regije. Ako bolest zahvati očne kapke, ektropija može dovesti do kseroftalmije, ponavljajućeg konjunktivitisa i keratopatije (25, 27, 28).





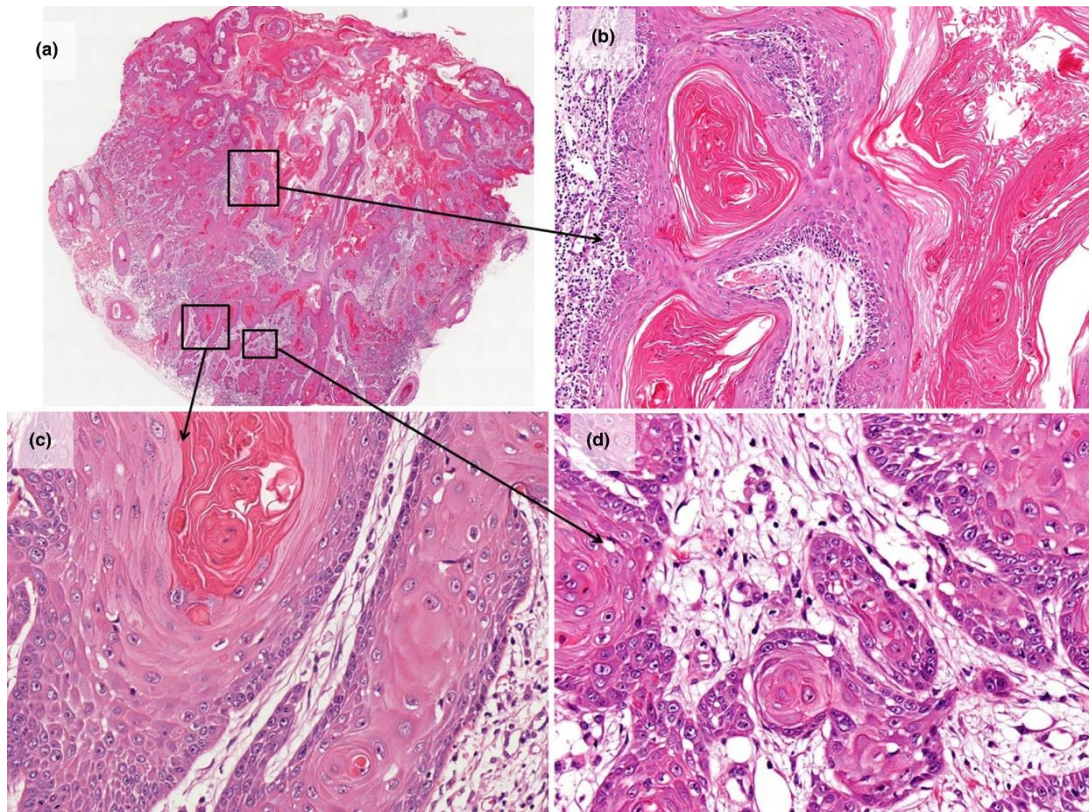
**Slika 8.** Generalizirani eruptivni Grzybowski keratoakantomi

Izvor: <https://onlinelibrary-wiley-com.ezproxy.nsk.hr/doi/10.1111/jdv.12226>

Multipli familijarni Witten–Zak keratoakantomi, također genetski posredovani, prezentiraju se s obilježjima Ferguson–Smith i Grzybowski tipa keratoakantoma (25).

### 1. 1. 5. Patohistološki i imunohistokemijski profil keratoakantoma

Histološku sliku keratoakantoma karakteriziraju endoegzofitični kraterasti rast, simetrična ograničena proliferacija keratinocita s centralnim rožnatim kraterom i nakupinama neutrofila (29, 30). Veliki, blijedo eozinofilni keratinociti izgleda “mutnog stakla” nalaze se bliže centru lezije te mogu biti čak dvostruko veći u odnosu na stanice koje se nalaze periferno. Također, imaju i prepoznatljivu nijansu svoje citoplazme koja je blijeda i obilnija u odnosu na stanice planocelularnog karcinoma (31). Keratoakantom pokazuje i varijabilnost patohistološke slike ovisno o stadiju u kojem se nalazi kada se obavlja biopsija. Prepoznata su četiri histološka stadija koja odgovaraju kliničkim stadijima, a to su rani ili proliferativni stadij, dobro ili potpuno razvijeni stadij, stadij procesa regresije i stadij potpune regresije. Rani ili proliferativni stadij keratoakantoma karakteriziran je s nekoliko invaginacija infundibularno-cističnih struktura ispunjenih roževinom, koji međusobno anastomoziraju ili konfluiraju, ali se centralni keratotični krater još uvijek ne razvija. Ove infundibularne strukture pokazuju lamelarnu keratinizaciju, međutim, prepoznatljive keratinocite s obilnom, blijedo eozinofilnom i staklastom citoplazmom nalazimo samo u dubljim slojevima neoplazme. Keratoakantom pri bazi ponekad nije dobro ograničen od podležee strome, a mogu se pronaći i nepravilni slojevi blago atipičnih keratinocita i rijetkih mitozâ. U dermisu se nalazi obilni miješani upalni infiltrat neutrofila, limfocita i eozinofila (Slika 9) (2, 32, 33).



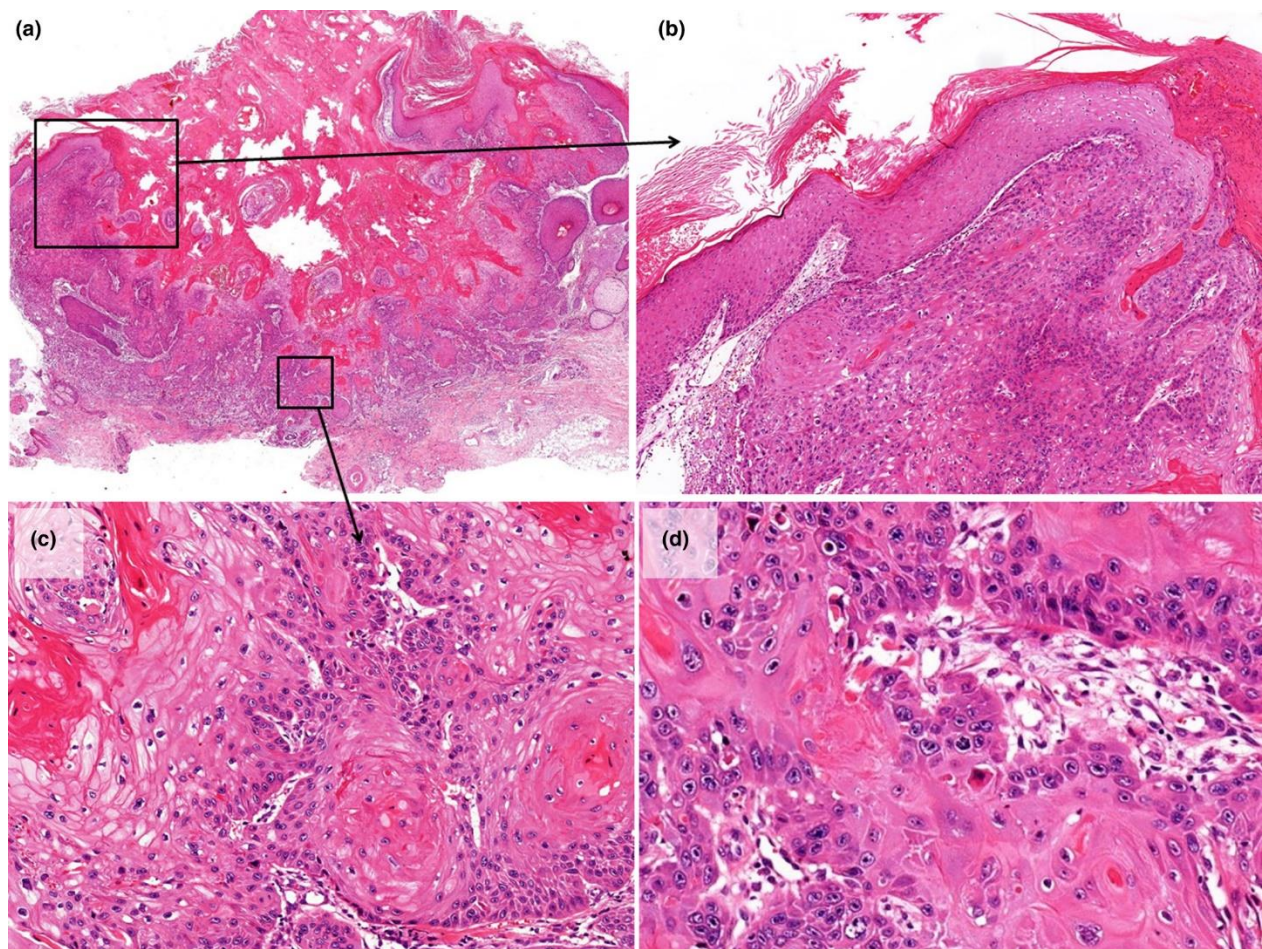
**Slika 9.** Patohistološka slika ranog ili proliferativnog stadija keratoakantoma

(a) Lezija se sastoji od invaginiranih infundibularnih struktura koje međusobno konfluiraju, ali centralni keratotični krater nije razvijen. (b) Invaginirane infundibularne strukture pokazuju lamelarnu keratinizaciju, bez znakova atipije. (c) Dublji dijelovi lezije pokazuju proliferaciju velikih blijedo eozinofilnih keratinocita izgleda “ poput mutnog stakla”. (d) U perifernim dijelovima se može pronaći nuklearna atipija, a rub lezije nije jasno ograničen.

Izvor: <https://onlinelibrary.wiley.com/doi/full/10.1111/1346-8138.13696>

Razvijeni stadij KA pokazuje tipičnu simetričnu, kraterastu i endoegzofitičnu strukturu. Histološkom slikom dominiraju proširene infundibularne strukture sa središnjim velikim kraterom ispunjenim roževinom. Neoplastični lobuli nalaze se u većini djelova tumora, a obilježeni su proliferacijom velikih blijedo eozinofilnih stanica staklastog izgleda s kompaktnom keratinizacijom. Rubni stanjeni epidermis se izdiže iznad tumora i poput usana omeđuje krater ispunjen roževinom (Slika 10) (2, 32, 33).





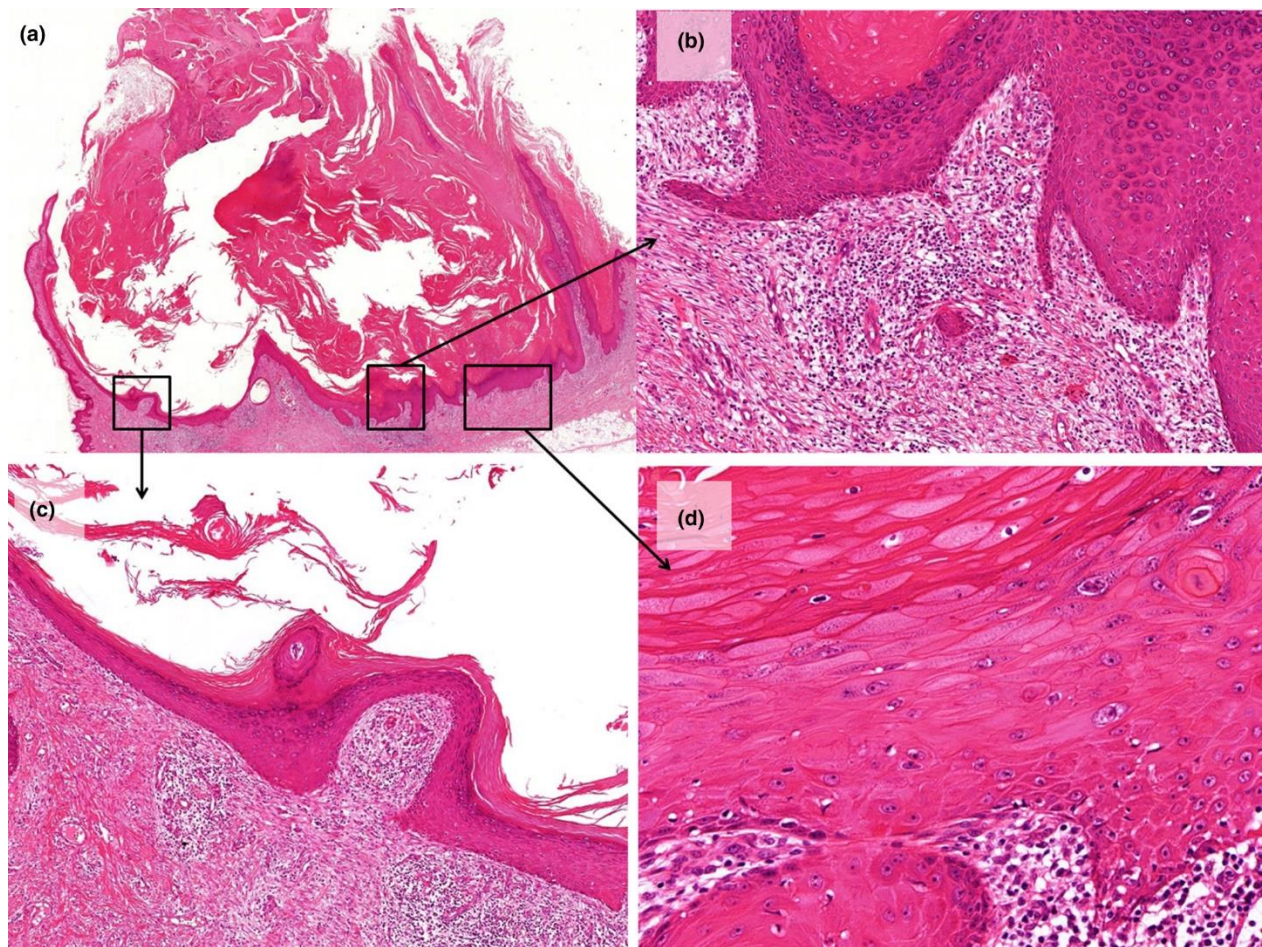
**Slika 10.** Patohistološka slika razvijenog stadija keratoakantoma

(a) Lezija je endoegzofitičnog rasta te ima (b) centralni keratinizirani krater s orožnjem dermisom koji ga okružuje poput usana. (c) Dominiraju lobuli velikih blijedo eozinofilnih keratinocita bez nuklearne atipije. (d) Nuklearna atipija se može eventualno primjetiti u perifernim dijelovima sastavljenim od bazofilnih stanica.

Izvor: <https://onlinelibrary.wiley.com/doi/full/10.1111/1346-8138.13696>

Tijekom stadija regresije keratoakantom zadržava kraterasti izgled. Histopatološki je karakteriziran s jednom ili dvije plitke strukture kraterasta oblika, ispunjene roževinom, okružene s tankim epitelom, a u okolnom fibroziranom dermisu vidi se uplana infiltracija. Opisane strukture ponovno pokazuju infundibularne karakteristike s lamelarnom keratinizacijom te sa samo nekoliko blijedo eozinofilnih keratinocita staklastog izgleda (Slika 11) (32, 33).





**Slika 11.** Patohistološka slika stadija regresije keratoakantoma

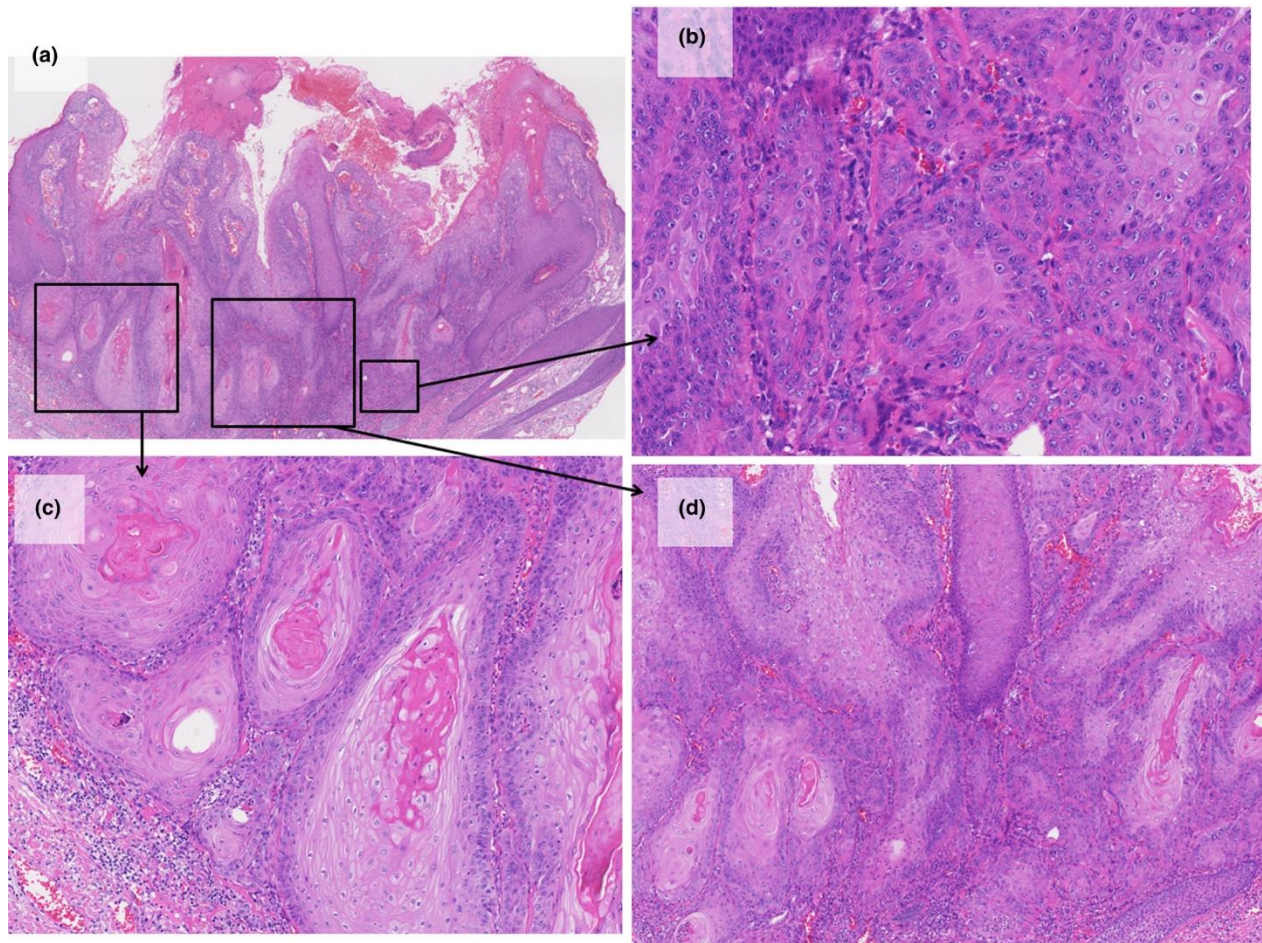
Jedna ili dvije plitke strukture kraterasta oblika, ispunjene roževinom, a formirane od tankog epitela povezanog s okolnim fibroziranim dermisom koji je upalno infiltriran. Epitel pokazuje infundibularne karakteristike s laminarnom keratinizacijom i nekoliko blijedo eozinofilnih keratinocita.

Izvor: <https://onlinelibrary.wiley.com/doi/full/10.1111/1346-8138.13696>

U stadiju potpune regresije, keratoakantom je uleknuta epidermalna lezija uzdignutih rubova, a epidermis je stanjen i atrofičan s gubitkom epidermalnih prečki. U tom stadiju također dolazi do gubitka obilježja istimčke diferencijacije (32, 33).

Multipli keratoakantomi *centrifugum marginatum* tipa također patohistološki pokazuju endofitičnu, fokalnu, krateriformnu, keratinizirajuću proliferaciju, koja se sastoji od keratinocita s obilnom blijedom eozinofilnom citoplazmom i upalnog infiltrata koji se sastoji od limfocita, eozinofila i neutrofila (24). Histološki izgled multiplih familijarnih keratoakantoma Ferguson–Smith tipa u ranim fazama nema zamjetne razlike u odnosu na dobro diferencirani keratinizirajući tumor, uz prožimanje epitela duboko u dermis koji poslije bude infiltriran limfocitima. Svaki od tih epitelnih tračaka pokazuje centralnu keratinizaciju s formiranjem rožnatih nakupina koje se, tijekom regradiranja tumora, spajaju i čine krater ispunjem roževinom. Dermis pokazuje znakove fibroze s gubitkom elastičnih vlakana. U ovom tipu keratoakantoma zabilježena je infiltracija tumorskih stanica u limfačno tkivo sa širenjem u lokalne limfne čvorove kao i duboka infiltracija u podležće tkivo uključujući i skeletni mišić, međutim, nije zabilježen ni jedan tumor s udaljenim metastazama ili smrtni slučaj (26). Iako generalizirani eruptivni Grzybowski keratoakantomi pokazuju, gore opisanu, standardnu patohistološku sliku keratoakantoma, u nekim slučajevima male folikularne papule ne sadržavaju tipični keratinizirajući krater, a rožnata nakupina prekriva diskretne infundibule. Također, male papulozne promjene mogu pokazivati značajke početnog proliferativnog stadija keratoakantoma (28). Planocelularni karcinom nalik keratoakantomu (engl. *keratoacanthoma-like SCC*) i KA s malignom alteracijom sadrže osobine planocelularnog karcinoma. Oba tumora sadržavaju patohistološke karakteristike keratoakantoma kao što su endoegzofitičan rast, multilobularna struktura s centralnim kraterom ispunjenim roževinom i lobuli s velikim blijedom eozinofilnim keratinocitima, većinom bez nuklearne atipije. U planocelularnom karcinomu nalik na KA (engl. *keratoacanthoma-like SCC*) patohistološke karakteristike keratoakantoma i planocelularnog karcinoma međusobno se isprepliću (Slika 12). Za razliku od opisanog, keratoakantom s malignom alteracijom pokazuje jasnu granicu među karakterističnim područjima s obilježjima KA i SSC (Slika 13). Komponente s karakteristikama keratoakantoma mogu biti u bilo kojem razvojnem stadiju, a udjeli KA i SCC komponenti tumora variraju u svakoj pojedinoj leziji pa čak i u različitim dijelovima iste neoplazme (32, 33).



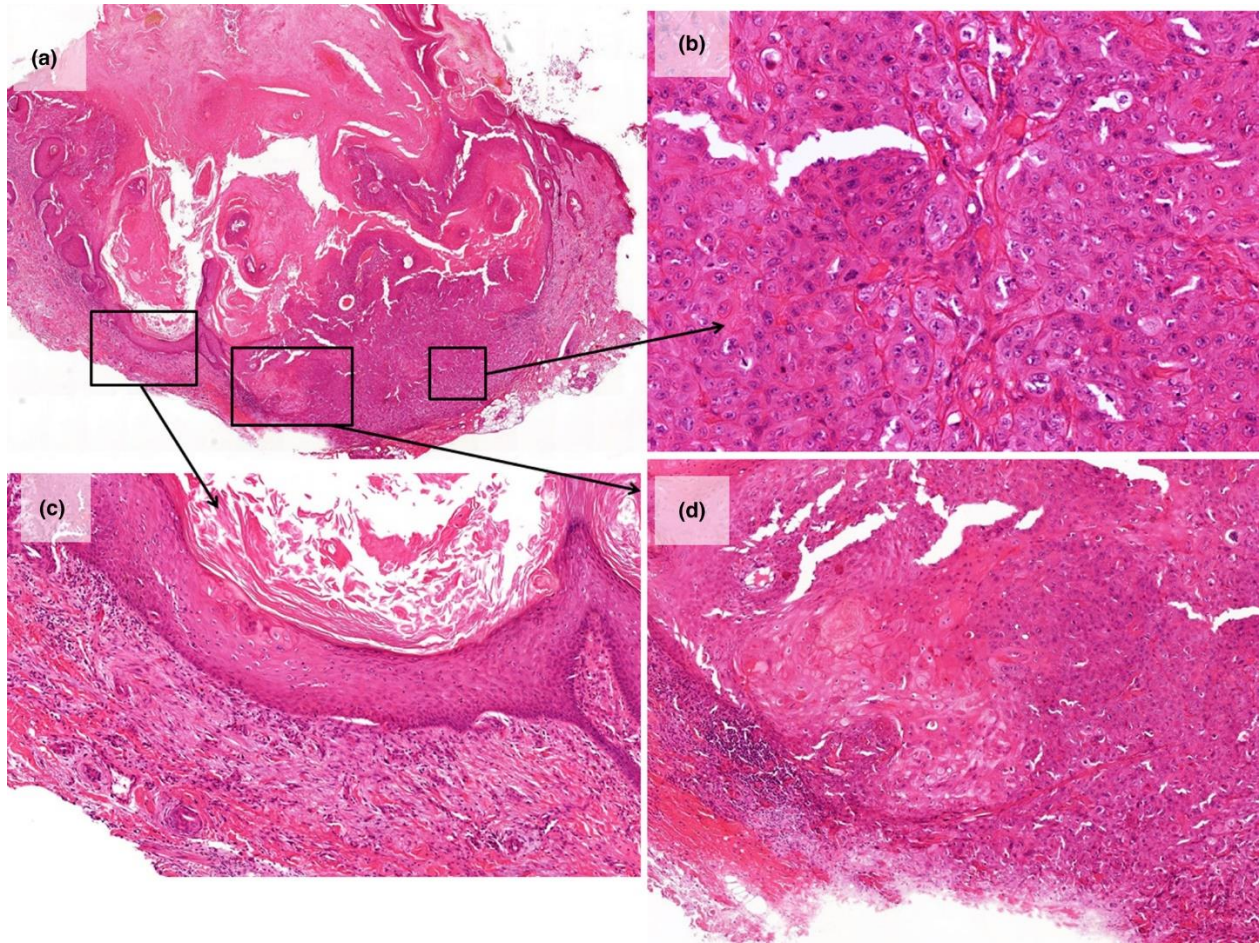


**Slika 12.** Patohistološka slika keratoakantomu nalik planocelularnog karcinoma

(a) Slično KA, lezija je endoegzofitične i multilobularne građe s centralnim kraterom omeđenim epidermisom u obliku usana. (b) U desnom dijelu tumora vidljivi su lobuli konvencionalne SCC komponente građene od atipičnih keratinocita. (c) Lobuli velikih blijedo eozinofilnih keratinocita karakteristična su komponenta KA-a i prisutni su većinom u lijevom dijelu tumora. Nuklearna atipija se može pronaći samo u perifernom dijelu. (d) Granica između SCC i KA komponenti nije jasno ograničena, već se one isprepliću.

Izvor: <https://onlinelibrary.wiley.com/doi/full/10.1111/1346-8138.13696>





**Slika 13.** Patohistološka slika keratoakantoma s malignom alteracijom

(a) Kraterasta lezija s centralnim kraterom okruženim epitelnim rubovima oblika usana. b) SCC komponenta se nalazi u desnom dijelu tumora. (c) U lijevom dijelu tumora nalazi se KA komponenta u fazi regresije. (d) Obje komponente su jasno ograničene.

Izvor: <https://onlinelibrary.wiley.com/doi/full/10.1111/1346-8138.13696>



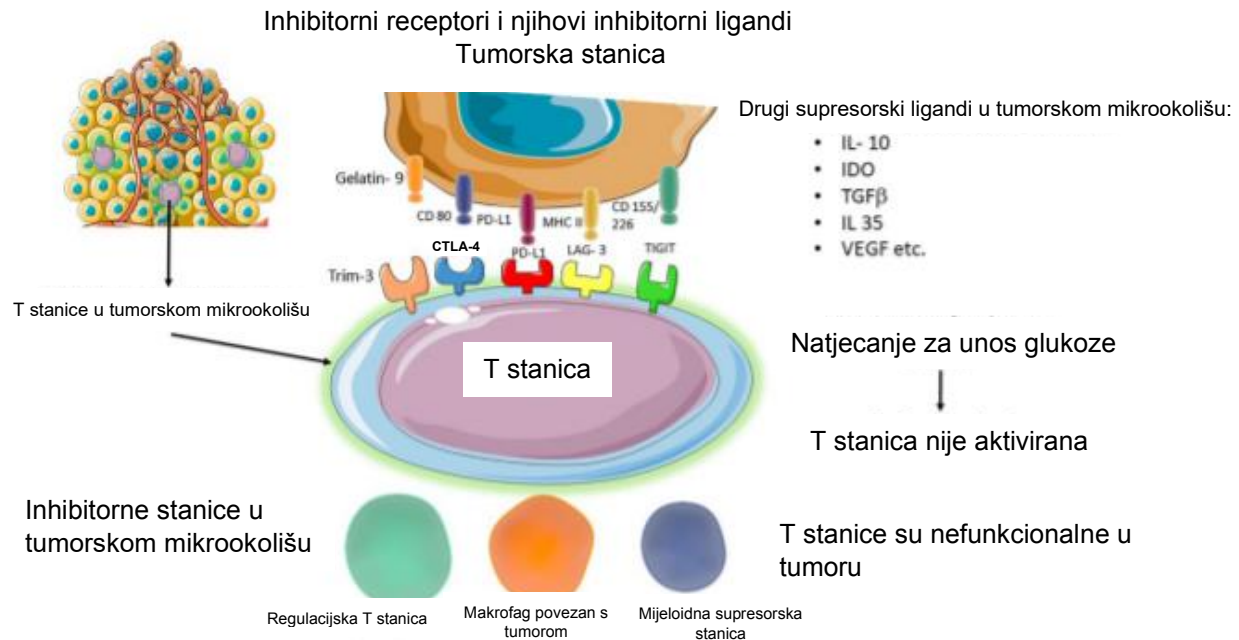
Posljednjih deset godina keratoakantom se intenzivno istražuje imunohistokemijskim metodama, međutim, do sada analizirani biljezi nisu se pokazali pouzdanima u procjeni hoće li tumor maligno alterirati ili regredirati (Tablica 1) (5).

**Tablica 1.** Prikaz odabranih biljega za koje se smatra da bi mogli biti korisni u razlikovanju keratoakantoma od planocelularnog karcinoma

Grupa markera	Marker	KA/SCC
Upalni infiltratni		
Plazmacitoidne dendritičke stanice	BDCA2	KA>SCC
Regulacijske T stanice	CD3 <sup>+</sup> FoxP3 <sup>+</sup>	KA<SCC
Makrofazi	CD163	KA<SCC
IL-27 - producirajuće stanice	IL-27	KA>SCC

S obzirom da se pretpostavlja kako keratoakantom, kao i ostale keratoakantomu – nalik lezije, potječu od folikula dlake, u dosadašnjim istraživanjima pronađeno je kako keratoakantom eksprimira stanične markere koji se nalaze na infundibulumu i istmusu folikularnih struktura (2). Ovisno o kliničkom i patohistološkom stadiju, KA pokazuje različitu dinamiku ekspresije citokeratina CK1/CK10, CK16/CK17 i kalretinina, što potvrđuje folikularnu diferencijaciju. Infundibularna diferencijacija invaginiranog dijela sa slojevitom keratinizacijom u ranom ili proliferativnom stadiju KA karakterizirana je kombinacijom izražaja CK1/CK10 uz odsutnost izražaja kalretinina. Za razliku od navedenog, kombinacija ekspresije CK16/CK17/kalretinina, uz odsutnost ekspresije CK1/CK10 u dubljim djelovima neoplazme s blijedo eozinofilnim keratinocitima i kompaktnom keratinizacijom u ranom stadiju KA sugerira diferencijaciju stanica prema vanjskoj ovojnici folikula dlake ispod infundibuluma. Isti tip ekspresije nalazi se i u razvijenom stadiju KA u cijeloj leziji, sastavljenoj od velikih blijedo eozinofilnih keratinocita, što opet upućuje na diferencijaciju prema vanjskoj ovojnici dlačnog folikula. Drugim riječima, promjena sa slojevitom keratinizacijom tj. infundibularnom diferencijacijom prednjači u ranom ili proliferativnom stadiju keratoakantoma. Za razliku od toga, lezija s kompaktnom keratinizacijom tj. istmičkom diferencijacijom, većinom se pronalazi u dobro razvijenom stadiju keratoakantoma. U stadiju procesa regresije keratoakantoma ponovno se pojavljuju karakteristike infundibularne diferencijacije, s obzirom da dolazi do gubitka tih velikih eozinofilnih keratinocita, a konačno, u stadiju potpune regresije dolazi do gubitka istmičke diferencijacije, morfološki i u imunofenotipu te dominiraju karakteristike infudibuluma, uključujući ekspresiju CK1/CK10 i CK15 (34). Također,

dokazano je da je keratoakantom i PAS pozitivan, što još jednom ukazuje na moguće patohistološko podrijetlo KA s obzirom da je vanjska ovojnica dlačnog folikula također PAS pozitivna (35). T limfociti imaju važnu ulogu u zaustavljanju rasta i razvoja tumorskog tkiva, međutim, u tumorskom mikrookolišu često dolazi do njihove disfunkcije putem različitih mehanizama koji uključuju ekspresiju inhibitornih receptora, zastupljenost inhibirajućih stanica i liganada u tumorskom okolišu, metabolizam tumorskog tkiva pa čak i epigenetski utjecaj. Jedna od najbitnijih karakteristika T-stanica koje postanu nereaktivne je ekspresija inhibitornih receptora na svojoj membrani od kojih su najzastupljeniji PD-1, CTLA-4, Tim-3 i LAG-3. Disfunkcija ovih stanica direktno korelira s brojem inhibitornih receptora eksprimiranih na membrani. Aktivacija opisanih receptora odvija se putem njihovih liganada, u koje primjerice spadaju PD-L1 za PD-1 i Galectin-9 za TIM3, a oni se također nalaze u tumorskom okolišu (Slika 14). Različiti tipovi inhibitornih stanica, koji se uglavnom sastoje od regulacijskih T limfocita, makrofaga povezanih s tumorom i mijeloidnih supresorskih stanica, također utječu na smanjenu obrambenu funkciju anti – tumorskih T stanica, a u inhibitorne ligande spadaju IL-10, IL-35, TGF- $\beta$ , VEGF i drugi. T-stanice suočavaju se i s metaboličkim izazovima, s obzirom da se u području tumora “natječu” s tumorskim stanicama za glukozu, ali i ligandi kao što su PD-1 i CTLA-4 još dodatno otežavaju zadovoljavanje metaboličkih zahtjeva, s obzirom da smanjuju intenzitet glikolize koja je jedan od glavnih metaboličkih putova aktivacije ovih stanica (36).



**Slika 14.** Sažeti prikaz disfunkcije T stanica u tumorskom mikrookolišu

Izvor: <https://www.sciencedirect.com.ezproxy.nsk.hr/science/article/abs/pii/S0306987720304096>

U keratoakantomu je pronađena infiltracija  $CD4^+$  T limfocita za koje se smatra da prate ili čak potiču regresiju ove neoplazme (37). U tumorskom mikrookolišu je također pronađen veliki broj stanica koje luče IL-27, što upućuje na Th1 orijentaciju. Drugim riječima, IL-27 u T limfocitima potiče aktivaciju STAT1 i STAT3, što dovodi do proliferacije  $CD4^+$  T limfocita i rane Th1 diferencijacije (38). Također je pokazano kako su T-stanice koje infiltriraju KA imunološki aktivnije s obzirom da ekspimiraju više IL-2 receptora nego u planocelularnom karcinomu. Nadalje, stanice keratoakantoma ekspimiraju i više CD36, međustanične adhezijske molecule ICAM-1 i diferencijacijskog markera keratina 10. Opisane karakteristike upućuju kako je regresija keratoakantoma imunološki posredovana  $CD4^+$  T limfocitima i adhezijskim molekulama (39). Ono što bi moglo pridonositi brzom rastu tijekom rane proliferativne faze keratoakantoma je povećana infiltracija FOXP3<sup>+</sup> regulacijskih T limfocita koji mogu potaknuti smanjenu antitumorsku obranu. Međutim, potrebna su daljnja istraživanja, posebice u različitim razvojnim fazama KA, kako bi se razjasnio opisani utjecaj imunološkog sustava (37). Nasuprot navedenim razlikama u izražaju biljega u KA i SCC-u, nije uočena značajna razlika u ekspresiji PD-L1 među njima. U oba tumora postoji značajna povezanost između ekspresije PD-L1 u tumorskim stanicama i ekspresije PD-L1 na limfocitima koji infiltriraju tumor (40). Također je dokazano kako TGF-β kontrolira i ekspresiju

PD-1 i PD-L1. Kao uzrokom Ferguson–Smith sindroma smatraju se upravo mutacije tipa gubitka funkcije TGF- $\beta$  1 receptora. Uz navedeno, poznato je i da terapija s TGF- $\beta$  neutralizirajućim protutijelima može potaknuti razvoj keratoakantoma. S obzirom na dosadašnja saznanja, moglo bi se pretpostaviti kako patofiziologija keratoakantoma može biti jednim dijelom objašnjena smanjenom ekspresijom PD-L1 ovisnom o TGF- $\beta$  (37). Ono što bi moglo pomoći u histološkom razlikovanju keratoakantoma i planocelularnog karcinoma je upravo imunohistokemijsko bojenje na TGF- $\beta$  koje je pokazalo kako je njegova zastupljenost u KA uglavnom difuzna i bez perifernog bojenja stanica u jednom do dva sloja, dok je u SCC bojenje većinom krpičasto tj. u nakupinama s perifernim bojenjem stanica u jednom do dva sloja stanica (41). Keratoakantom može nastati i kao rijetka nuspojava liječenja s PD-1 inhibitorima (nivolumab i pembrozilumab) te BRAF inhibitorima kao npr. vemurafenibom (42, 43).

#### 1. 1. 6. Molekularni putovi značajni za nastanak keratoakantoma

Prema dosadašnjim genetičkim studijama, pokazano je kako postoji značajna razlika u obrascima odstupanja genetičkog profila između keratoakantoma i planocelularnog karcinoma. Ključni geni za razvoj keratoakantoma, u kojima se događaju mutacije, identificirani su na kromosomima 17, 19, 20 i X. Signalni put TGF- $\beta$  također ima utjecaja u nastanku keratoakantoma. Dokazana je povezanost mutacije u *Tgfb $\beta$ 1* genu tipa gubitka funkcije na 9. kromosomu s MSSE fenotipom. Nadalje, signalni put TGF- $\beta$  sudjeluje u kontroli diferencijacije i rasta u brojnim tkivima, a promjene koje se mogu dogoditi u tom signalnom putu povezane su s malignom transformacijom keratinocita i tumorogeneza. Signalni put Par3 također utječe na pojedine dijelove signalnog puta TGF- $\beta$ , kao što su PI3K/Akt i MAPK. Ovaj signalni put sudjeluje u apikobazalnoj polarnosti stanice i asimetričnoj diobi. U DMBA/TPA tumorskom modelu prekomjerna ekspresija Par3 smanjuje mogućnost nastanka keratoakantoma, a njegovim isključenjem dobiva se suprotan učinak. Posebna kategorija keratoakantoma su oni koji nastaju u osoba s melanomom liječenih BRAF inhibitorima. Većina ovih mutacija povezana je s vemurafenibom, a uzrokuju povećanu aktivnost BRAF-a, što dovodi do povećane aktivnosti MAPK signalnog puta neovisno o RAS-u. To na kraju može dovesti do pojave planocelularnog karcinoma ili keratoakantoma, a slične učinke pokazuje i sorafenib (44). Međutim, u navedenim neoplazmama, koje su većinom bile na dijelovima izloženim suncu, pronađena je i RAS mutacija, što upućuje na mogućnost da UV zračenje potiče stvaranje RAS mutacije u keratinocitima, ali ona

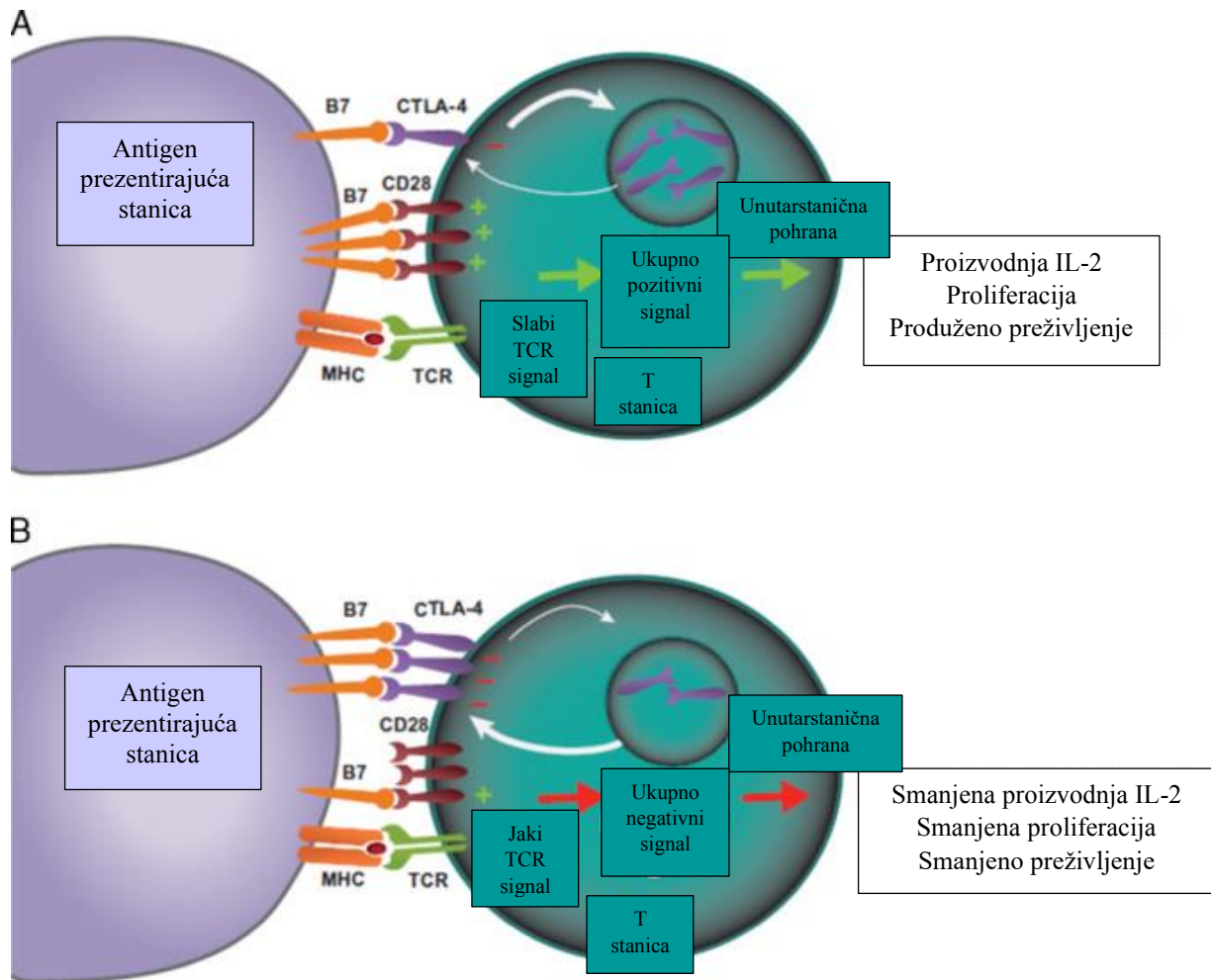
sama po sebi nije dovoljna za malignu transformaciju. Kad se takvi keratinociti izlože RAF inhibitorima, dolazi do aktivacije MAPK i nenormalnog rasta stanica te konačne progresije u kožne tumore. Navedene promjene objašnjavaju kliničku sliku bolesnika u kojih je, nekoliko tjedana nakon početka terapije RAF inhibitorima, došlo do razvoja kožnih tumora i to većinom na mjestima izloženima suncu. Navedeno upućuje na važnost RAS mutacija potaknutih UV zračenjem kao predisponirajućih čimbenika. Ova hipoteza je podržana činjenicom da u bolesnika s melanomom, koji su umjesto BRAF inhibitorima liječeni MEK inhibitorima, dolazi do smanjenja učestalosti nastanka keratoakantoma, jer MEK inhibitori blokiraju MAP kinazni put. Danas je poznato kako je MAP kinaza više stimulirana stresom i upalnim posrednicima nego djelovanjem mitogena, pa s obzirom na to danas primjećujemo puno više upalnih stanja uzrokovanih različitim kožnim traumama, dermatološkim intervencijama ili kožnim bolestima koje dovode do nastanka keratoakantoma na koži prethodno oštećenoj djelovanjem UV zračenja, slično kao i kod djelovanja BRAF inhibitora (31). Također, postoje dokazi da i imikvimod, koji se prvenstveno koristi u liječenju aktiničke keratoze i bazocelularnog karcinoma, uzrokuje keratoakantom kao sekundarni ishod liječenja, povećavajući razinu proinflamatorih citokina, aktivacijom NFkB signalnog puta (44). Keratoakantom također ima djelomično aktivirani PI3K-mTOR signalni put i to preko mTORC1, dok mTORC2 nije aktivan. Navedena saznanja upućuju da su signalni putevi, uključeni u razvoj i regresiju keratoakantoma, usko povezani s rastom i autofagijom, a ne prvenstveno s agresivnom alteracijom i invazijom. Keratoakantom eksprimira i visoke razine tumor supresora *PTEN*, negativnog regulatora PI3K-mTOR signalnog puta. Prisutnost *PTEN* u KA sugerira da aktivacija tumorskih supresora prevenira staničnu transformaciju. Čak i kada *PTEN* nije aktivan, u KA se aktiviraju drugi tipovi tumorskih supresora, kao što su p53/p21<sup>WAF</sup> i p16<sup>INK4</sup>. Tumor supresor p16<sup>INK4</sup> prisutan je tijekom većine stadija KA. S toga se, a s obzirom na navedeno, može zaključiti kako u KA postoje brojni mehanizmi koji pogoduju održavanju benigne naravi tumora i vode prema njegovoj involuciji (45). U jednoj je studiji također pokazano kako u keratoakantomu dolazi do aberantne hipermetilacije, ali se ista događa rijeđe u KA u donosu na planocelularni karcinom. Međutim, zaključeno je kako sama hipermetilacija CpG mjesta na DNA nije nužna za tumorogenezu u KA i planocelularnom karcinomu (46).

### 1. 1. 7. Dijagnostika i liječenje keratoakantoma

Dijagnostika keratoakantoma zasniva se na tri principa koji obuhvaćaju tipičnu kliničku sliku kraterasta tumora, brzi rast kroz tri razvojne faze te patohistološki nalaz (5). Kao prvi korak trebalo bi uzeti detaljnu anamnezu pacijenta, vezanu uz pojavu i razvoj tumora, a zatim i kliničku evaluaciju. S obzirom da se dermatoskopski često ne može sa sigurnošću procijeniti radi li se o keratoakantomu ili primjerice o planocelularnome karcinomu, zlatni standard za postavljanje dijagnoze keratoakantoma je ekscizijska biopsija s patohistološkom analizom. U osoba sa subungvalnim keratoakantomom nužno je napraviti i radiološki snimak u svrhu potvrde ili isključenja osteolize (1). Do sada je pokušavano u dijagnostički algoritam uvesti i korištenje imunohistokemijskih bojenja za nekoliko biljega u svrhu razlikovanja keratoakantoma od planocelularnog karcinoma, ali još uvijek niti jedan nije službeno prihvaćen kao potpuno dijagnostički relevantan (5). Iako ima svojstvo regresije i rijetko maligno alterira, “*wait and see*” strategija liječenja keratoakantoma se ne preporučuje, osim u slučajevima kada postoje jasni znakovi involucije lezije. Navedeni način terapije se ne prakticira i iz razloga što je nemoguće procijeniti unaprijed kolika će biti konačna veličina tumora prije početka regresije, a kao posljedicu može ostaviti unakazujući ožiljak. Kao zlatni standard terapije keratoakantoma uzima se kirurška ekscizija tumora s rubovima od 4 mm. Takav način terapije osigurava dobar estetski rezultat i optimalan uzorak za patohistološku dijagnozu. Lezije na ekstremitetima koje su manje od 2 cm mogu se odstraniti i metodama elektrodesikacije ili kiretažom, a agresivnije lezije, veće od 2 cm na kozmetički osjetljivim područjima, zahtjevaju poštedu tkiva pa bi trebalo razmotriti i mogućnost Mohsove mikrografske operacije. Navedena operacija je također terapija izbora za keratoakantome s perineuralnom invazijom. Znanstveni podatci o nekirurškom liječenju su ograničeni, međutim za intralezijsku primjenu se mogu koristiti metotreksat i 5-fluorouracil, a bleomycin ili interferoni kao zamjenska terapija. Intralezijski 5-fluorouracil se primjenjuje u dozi od 40 do 70 mg tjedno kroz tri do osam tjedana. Za topičku primjenu postoje još i 5%-tna imiquimod krema te 5%-tna 5-fluorouracil krema. Prva linija liječenja za neke oblike multiplih keratoakantoma su sistmski retinoidi, sami ili u kombinaciji s kirurgijom ili drugim linijama liječenja kao i u solitarnom keratoakantomu. Multiple keratoakantome, koji su rezistentni i na retinoide i na metotreksat, može se pokušati liječiti s ciklofosfamidom. S obzirom da se recidiv keratoakantoma može očekivati u 1-8% slučajeva, preporučeno je pacijente pratiti i educirati o preventivnim mjerama kao i mogućnostima samopregleda (1, 5).

## 1. 2. Protein CTLA-4 (CD152)

Protein povezan s citotoksičnim limfocitima T ili CTLA-4 je inhibicijski receptor iz obitelji CD28, prvenstveno izražen na T-stanicama. Prolazno je izražen na aktiviranim CD4<sup>+</sup> T -stanicama, a trajno na regulacijskim T-stanicama. Njegovi ligandi, koji se tipično mogu pronaći na površini antigen prezentirajućih stanica, su CD80 ili B7-1 te CD86 ili B7-2. Navedeni B7 kostimulatori također se mogu vezati i na CD28, koji je strukturno srodan CTLA-4. Međutim, ta je veza stimulirajućeg karaktera, točnije dolazi do pokretanja aktivacije T-stanica. CTLA-4 ima ključnu ulogu u homeostazi T-stanica i blokiranju imunoloških reakcija prema vlastitim antigenima. S obzirom da je inhibicijski receptor, djeluje na način da zaustavlja aktivaciju reagirajućih T-stanica te posreduje u suprimirajućoj funkciji regulacijskih T-stanica (Slika 15). Mehanizmi kojima se CTLA-4 koristi mogu se podijeliti na unutarstanične, koji djeluju na T-stanicu na kojoj je receptor izražen i na izvanstanične mehanizme koji djeluju na druge stanice. Osim što šalje inhibirajuće signale T-stanicama, CTLA-4 blokira i odstranjuje (trans-endocitoza) molekulu B7 s površine antigen prezentirajuće stanice, smajuje kostimulaciju i spriječava aktivaciju T-stanice. Navedene antigen prezentirajuće stanice uglavom prebivaju u slezeni i limfnim čvorovima. Način na koji dolazi do prevladavanja CTLA-4 ili CD28 utjecaja, kao dviju krajnosti, temelji se na činjenici kako CTLA-4 ima veći afinitet za molekule B7 u odnosu na CD28. U slučajevima kada je razina B7 niska, što se normalno događa kada antigen prezentirajuće stanice predočavaju vlastite antigene, visoko afinitetni receptor CTLA-4 bude podražen. U slučajevima visoke razine ekspresije B7, kao što je za vrijeme infekcija, većinom je podražen niskoafinitetni receptor CD28 (47, 48). Ekspresija CTLA-4 na površini T stanica je i sama podložna regulaciji putem nekoliko mehanizama. Transkripcijski faktori kao što su NFAT i FoxP3 reguliraju prepisivanje CTLA-4 mRNA, a sama lokalizacija CTLA-4 u stanici utječe na kontrolu CTLA-4 signalnog puta. Poznato je kako se u neaktivnim naivnim T stanicama CTLA-4 nalazi primarno unutar stanice (49). Stimulacijom TCR i vezanjem B7 kostimulatora na CD28 dolazi do ekspresije CTLA-4 na površini stanice putem egzocitoze vezikula u kojima se nalazi ovaj inhibitorski receptor. Kada dođe do vezanja CTLA-4 s B7 kostimulatorima i ukupne negativne stimulacije, aktivacija T-stanice je spriječena putem inhibicije staničnog ciklusa u G1 fazi te inhibicije stvaranja i ekspresije IL-2. CTLA-4 može djelovati i na o ligandu neovisan način, direktnom modulacijom TCR i nadovezujućih biokemijskih signala. S obzirom da regulacijske T-stanice kontroliraju funkciju izvršnih T-stanica, bitno je za njihovu supresivnu funkciju da je na njihovoj površini CTLA-4 stalno eksprimiran (50, 51).



**Slika 15.** Inhibicija T stanica putem CTLA-4 (MHC (eng. *major histocompatibility complex*) - glavni kompleks tkivne podudarnosti; TCR (eng. *T-cell receptor*) – receptor T-stanica)

Izvor: <https://www.ncbi.nlm.nih.gov/pmc/articles/PMC4892769/figure/F1/>



### 1. 2. 1. Utjecaj CTLA-4 na imunski odgovor i razvoj različitih bolesti

Kako bi se spriječila autoreaktivnost imunološkog sustava postoje brojne kontrolne točke koje reguliraju aktivaciju T-stanica i djeluju u sklopu procesa periferne tolerancije. Središnju ulogu u ovom procesu imaju signalni putevi CTLA-4 i PD-1 koji djeluju kao kontrolne točke na različitim razinama imunskog odgovora. Ključnom kontrolnom točkom smatra se CTLA-4, koji dovodi do anergije potencijalno autoreaktivnih T-stanica i to već u početnoj fazi aktivacije naivnih T-stanica, tipično u limfnim čvorovima (50). Ova inhibitorna kontrolna točka također je bitna jer inhibira i diferencijaciju Th17 stanica te daljni razvoj regulacijskih T limfocita, a modulira i Th2 diferencijaciju. Dokazano je i da CTLA-4 inhibicijom diferencijacije i ekspanzije pomagačkih i regulatornih T limfocita može kontrolirati aktivnost drugih stanica kao što je modulacija B staničnog odgovora i proizvodnja protutijela. Ekspresija CTLA-4 je uočena i na monocitima te aktiviranim stanicama prirodnim ubojicama. U ljudi je CTLA-4 gen lokaliziran na drugom kromosomu, a polimorfizam ovog gena povezan je s brojnim autoimunim poremećajima, kao što su tip 1 dijabetes, sistemski eritematozni lupus, reumatoidni artritis, autoimuna bolest štitnjače, upalna bolest crijeva te multipla skleroza (52). I imunoterapija tumora se temelji na činjenici da tumorske stanice budu prepoznate od T-stanica, odnosno da se dokine njihova sposobnost zaobilaženja imunskog sustava domaćina temeljena na korištenju mehanizama periferne tolerancije (50).

## **2. CILJ ISTRAŽIVANJA**

#### Ciljevi istraživanja:

1. Odrediti postoji li izražaj CTLA-4 na limfocitima u upalnom infiltratu keratoakantoma te postoji li razlika u ekspresiji CTLA-4 između centra tumora, baze tumora i lateralnog resekcijskog ruba keratoakantoma.
2. Odrediti postoji li razlika u ekspresiji CTLA-4 u centralnom dijelu tumora, bazi tumora i lateralnom resekcijskom rubu keratoakantoma s obzirom na histološki stadij keratoakantoma.
3. Odrediti postoji li razlika u ekspresiji CTLA-4 u centru tumora, bazi tumora i lateralnom resekcijskom rubu keratoakantoma prema spolu.
4. Odrediti postoji li razlika u ekspresiji CTLA-4 u centru tumora, bazi tumora i lateralnom resekcijskom rubu keratoakantoma s obzirom na životnu dob.

#### Hipoteze:

1. Protein CTLA-4 je na zdravom lateralnom resekcijskom rubu keratoakantoma manje eksprimiran u odnosu na centar i bazu tumora.
2. Protein CTLA-4 je više izražen u regresijskom stadiju keratoakantoma u odnosu na ostale histološke stadije.
3. Nema razlike u ekspresiji proteina CTLA-4 u centru, na bazi i na lateralnom resekcijskom rubu keratoakantoma u ovisnosti o spolu.
4. Nema razlike u ekspresiji proteina CTLA-4 u centru, na bazi i na lateralnom resekcijskom rubu keratoakantoma s obzirom na životnu dob.

### **3. MATERIJALI I METODE**

### 3. 1. Uzorci

Istraživanje je provedeno u Laboratoriju za dermatološku patohistologiju Klinike za kožne i spolne bolesti Kliničkog bolničkog centra Split i na Zavoda za patologiju, sudsku medicinu i citologiju Kliničkog bolničkog centra Split. Korišteno je 30 uzoraka tkiva uklopljenog u parafinski blok, dobivenih nakon probatorne ili kirurške ekscizije keratoakantoma, uz patološku potvrdu dijagnoze, a svaki je od uzoraka, prije obrade imunofluorescencijskim protokolom, još dodatno pregledan od strane subspecijaliste dermatološke onkologije. Istraživanje je odobrilo Etičko povjerenstvo Kliničkog bolničkog centra Split pod brojem 2181-147/01/06/M.S.-20-02.

### 3. 2. Metode

#### 3. 2. 1. Uklapanje tkiva u parafin

Nakon ekscizije, svježe je tkivo 24 sata fiksirano u 4%-tnom formaldehidu, nakon čega je proveden postupak dehidracije tkiva s postupno rastućim koncentracijama alkohola (70%, 96% i 100%). Kao sredstvo za bistrenje tkiva korišten je ksilol. Tkivo je zatim uklopljeno u parafin (metalni kalupić u koji se ulije mješavina tekućeg parafina otopljenog na 60°C te u koji se zagrijanom pincetom postavi komadić tkiva) i ostavljeno da se hladi. Histološki rez debljine 4 µm dobiven je pomicanjem mikrotomskog noža po površini obrađenog parafinskog bloka, koji je potom prebačen kistom u zagrijanu kupelj na 45°C pa potom na predmetno stakalce. Histološki preparati su inkubirani u termostatu na 64°C, a potom obojeni standardnom tehnikom hemalaun - eozinom, pokriveni medijem i pokrovnicom te pregledani od strane dermatopatologa iz KBC-a Split.

### 3. 2. 2. Priprema uzoraka za imunofluorescencijsku mikroskopiju

Deparafinizacija preparata izvršena je ispiranjem ksilolom 5 minuta kroz tri serije, a rehidracija preparata padajućim nizom koncentracija alkohola (apsolutni alkohol, 95%-tni alkohol, 70%-tni alkohol). Otkrivanje antigena izvršeno je kuhanjem u citratnom puferu (pH = 6.0) u mikrovalnoj pećici 12 minuta. Preparati su ohlađeni na sobnoj temperature 20 minuta i isprani u PBS-u dva puta po 5 minuta. Preparate je nadalje potrebno ocijediti, pobrisati i zaokružiti voštanom olovkom oko rezova. Zatim je na preparate apliciran "protein block" u trajanju od 20 minuta. Kao primarno antitijelo korišteno je anti-CTLA-4 zečje antitijelo (ab237712, Abcam, UK) razrjeđenja 1 : 100, nakon čega je otopina vorteksirana. Količina od 150 mikrolitara nanesa je na preparate i ostavljena u inkubaciji u vlažnoj komori na 4°C preko noći. Uzorci se zatim ispiru u PBS-u dva puta po 5 minuta. Nadalje, aplicira se sekundarno protutijelo razrjeđenja 1 : 400 te se također inkubira sat vremena i ispiru u PBS-u dva puta po 5 minuta. Nakon toga na preparat se nanosi DAPI u trajanju od jedne minute te se opet ispiru u PBS-u dva puta po 5 minuta, nakon čega stakalce treba posušiti između rezova, nanijeti medij za pokrivanje te staviti pokrovno stakalce. Preparati su pohranjeni u mraku u hladnjaku na 4°C.

### 3. 2. 3. Imunofluorescencijska mikroskopija

Pripremljeni preparati debljine 4 mikrona analizirani su pomoću invertnog fluorescentnog mikroskopa (Olympus BX41), Hamamatsu ORCA-Spark kamere (model C11440-36U), Olympus U-TV1XC objektiva i Olympus cellSens Dimension programa. Za svaki od uzoraka analizirana su pod velikim povećanjem (400 x) i snimljena tri karakteristična mjesta, jedno iz centra tumora, jedno s baze tumora te jedno sa zdravog lateralnog resekcijskog ruba. Broj upalnih stanica pozitivnih na CTLA-4 izražen je u postotku u odnosu na ukupan broj stanica na tom vidnom polju i kvantificiran pomoću programa ImageJ (NIH, SAD) za obradu fotografija.

### 3. 3. Statistička analiza

Statistička analiza provedena je u statističkom paketu *Statistical Package for the Social Sciences*, 16,0 (Chicago, Illinois, SAD). Za određivanje tipa razdiobe korišten je Shapiro-Wilk test, a u skladu s tim, podatci su prikazani metodama deskriptivne statistike, točnije, medijanom, kao mjerom središnje vrijednosti, i interkvartilnim rasponom koji predstavlja mjeru raspršenja. Razlika u ekspresiji proteina CTLA-4 između centra tumora, baze tumora i zdravog lateralnog resekcijskog ruba analizirana je Kruskal-Wallis testom, kao i razlika s obzirom na stadij u kojem se uzorci nalaze. Mann-Whitney test korišten je za analizu razlike u ekspresiji CTLA-4 između spolova, a analiza s obzirom na životnu dob provedena je Kruskal-Wallis testom. Statistička značajnost za navedene testove postavljena je na  $P < 0.05$ .

## **4. REZULTATI**



Istraživanje je obuhvatilo 30 uzoraka keratoakantoma, njih 14 (46.67%) od muškaraca, a 16 (53.33%) od žena. Raspon dobi ispitanika, u kojima je obavljena ekscizija i dijagnosticiran keratoakantom, iznosi od 35 do 91 godinu, a medijan 75.50 (IQR 55.75-82.25). Za potrebe analize, podatci o dobi su razvrstani u četiri skupine određene prema kvartilima. Prva dobna skupina je do 55.75 godina, druga dobna skupina od 55.76 do 75.5, treća od 75.6 do 82.25 te četvrta dobna skupina više od 82.26 godina. Uzorci su također podijeljeni i u četiri patohistološka stadija. Prvi stadij obuhvaća ranu ili proliferativnu fazu, drugi stadij je potpuno ili dobro razvijeni keratoakantom, treći je stadij proces regresije, a četvrti je stadij potpuna regresija.

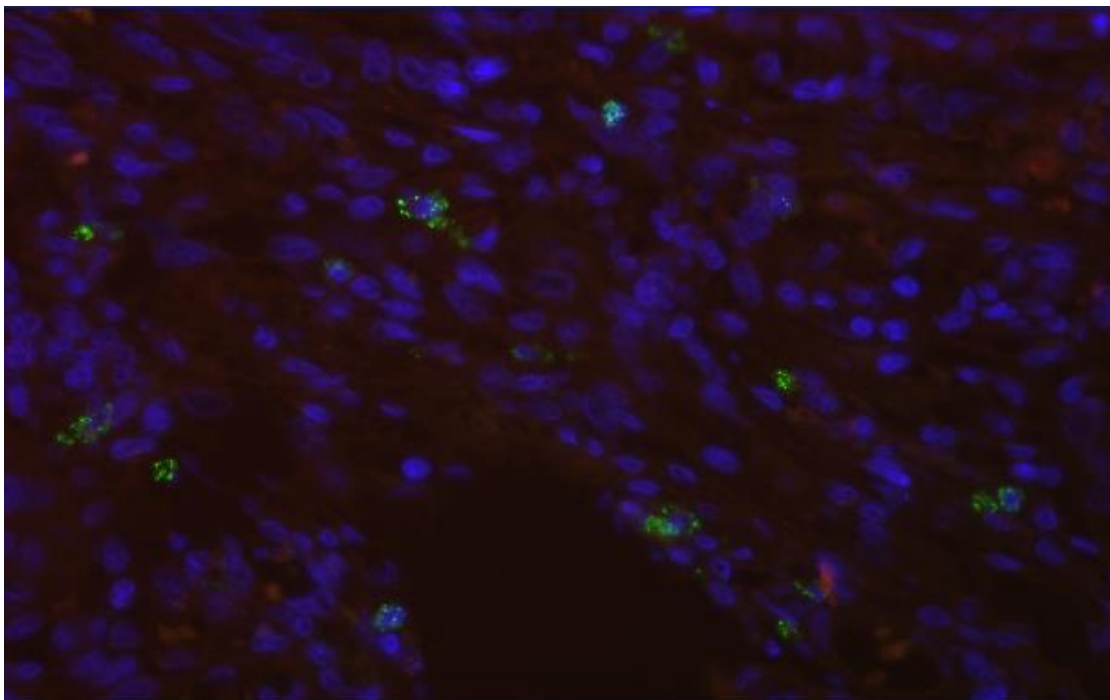
Protein CTLA-4 detektiran je u upalnom infiltratu u dermisu u centralnom dijelu tumora u 28 (93.33%) uzoraka (Slika 15), na bazi tumora u 28 (93.33%) uzoraka (Slika 16) te na zdravom lateralnom resekcijском rubu u 17 (56.67%) uzoraka (Slika 17) (Tablica 2).

**Tablica 2.** Ekspresija CTLA - 4 u keratoakantomu

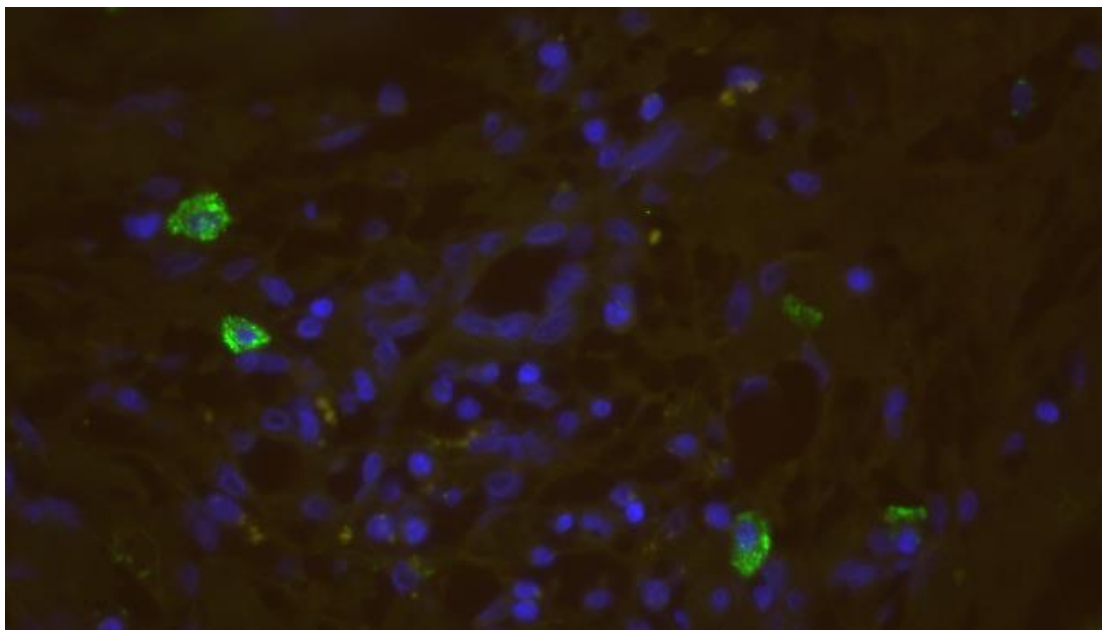
	N (%)	Medijan	IQR
centar tumora	28 (93.33)	1.65	2.15
dubina tumora	28 (93.33)	1.80	2.13
zdravi lateralni resekcijски rub	17 (56.67)	0.45	2.25

N – broj uzoraka

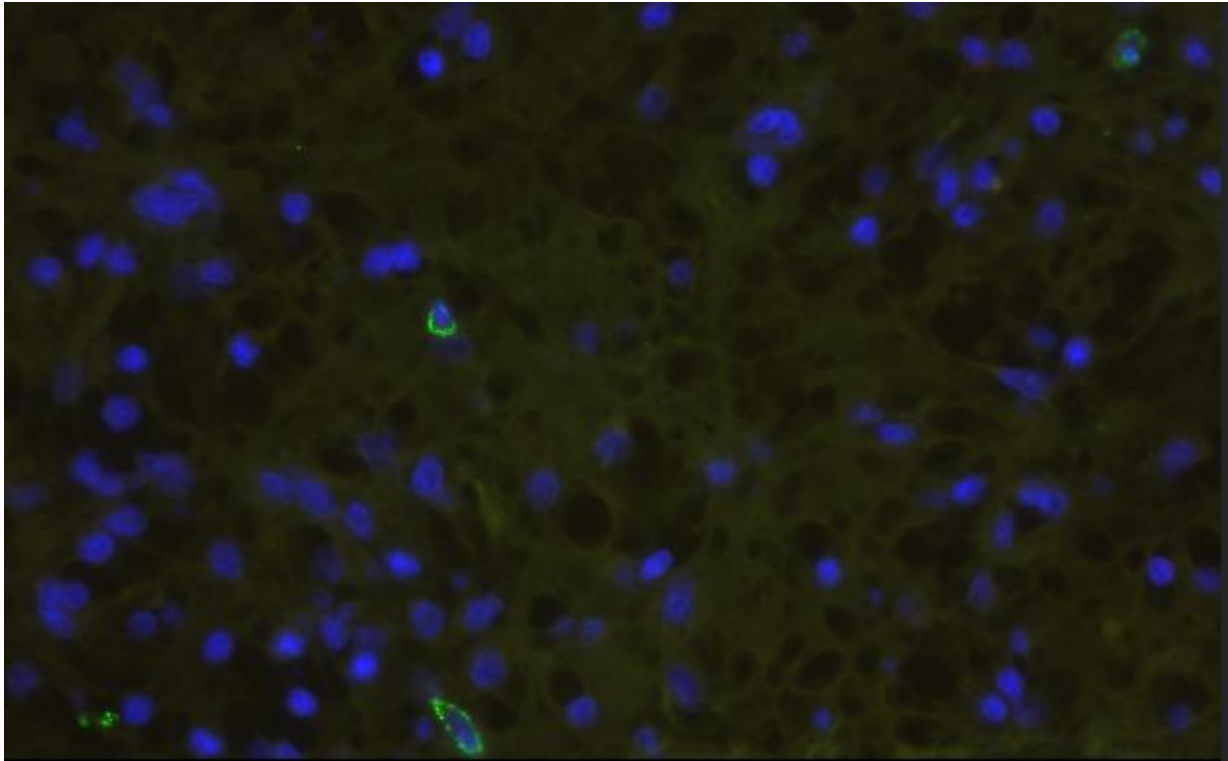
*IQR* - interkvartilni raspon



**Slika 15.** Imunofluorescencijsko bojenje na CTLA-4 u centralnom dijelu keratoakantoma  
Plavi signal označava jezgre stanica, dok zeleni signal predstavlja bojanje na CTLA-4.



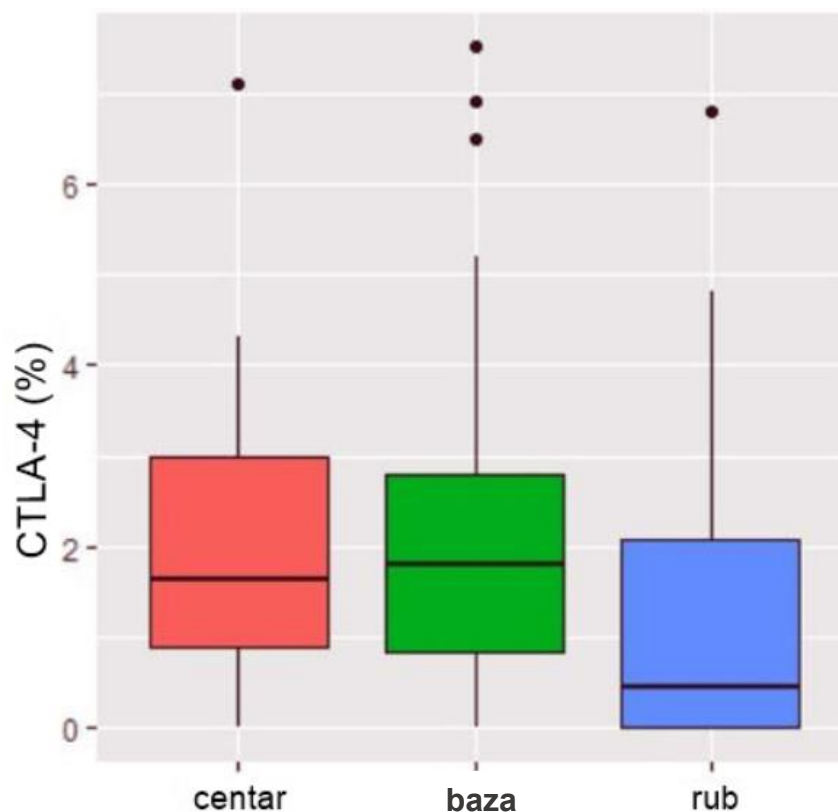
**Slika 16.** Imunofluorescencijsko bojenje na CTLA-4 na bazi keratoakantoma  
Plavi signal označava jezgre stanica, dok zeleni signal predstavlja bojanje na CTLA-4.



**Slika 17.** Imunofluorescencijsko bojenje na CTLA-4 u rubnom dijelu keratoakantoma

Plavi signal označava jezgre stanica, dok zeleni signal predstavlja bojanje na CTLA-4.

Slika 18 prikazuje razliku u ekspresiji CTLA-4 između centra tumora, baze keratoakantoma i zdravog lateralnog resekcijuskog ruba. Pokazano je kako ne postoji statistički značajna razlika ( $P = 0.888$ ) u ekspresiji proteina CTLA-4 između centralnog dijela tumora i baze tumora. Međutim, statistički značajna razlika pronađena je usporedbom ekspresije CTLA-4 između centra tumora i zdravog lateralnog resekcijuskog ruba ( $P = 0.026$ ) te dubljeg dijela tumora i zdravog lateralnog resekcijuskog ruba ( $P = 0.015$ ), pri čemu lateralni resekcijuski rub keratoakantoma pokazuje značajno nižu ekspresiju proteina CTLA-4.



**Slika 18.** Usporedba ekspresije CTLA-4 između centra, baze i ruba keratoakantoma

Nakon dermatopatološke procjene stadija ispitivanih uzoraka keratoakantoma, utvrđeno je kako se 18 uzoraka nalazi u proliferativnom stadiju (60%), 8 u stadiju regresije (26.67%), a za 4 uzorka nije bilo moguće odrediti o kojem se točno stadiju radi. Kruskal-Wallis test pokazao je kako postoji statistički značajna razlika u ekspresiji CTLA-4 između različitih stadija keratoakantoma samo u centralnom dijelu tumora ( $P = 0.020$ ). Četiri uzorka za koja se nije mogao odrediti točan stadij imaju najveći izražaj CTLA-4, dok je najmanji uočen u proliferativnom stadiju keratoakantoma. Međutim, postoji statistički značajna razlika u ekspresiji CTLA-4 između proliferativne skupine uzoraka i skupine u kojoj se ne može odrediti točan stadij ( $P = 0.037$ ) te između proliferativne i regresijske skupine keratoakantoma ( $P = 0.022$ ). Statistički značajna razlika nije utvrđena između skupine keratoakantoma u regresiji i one u kojoj se nije mogao odrediti točan stadij tumora ( $P = 0.808$ ) (Tablica 3).

**Tablica 3.** Usporedba ekspresije CTLA-4 u centralnom dijelu tumora, na bazi tumora te na zdravom lateralnom resekcijском rubu, u ovisnosti o stadiju keratoakantoma

	Stadij tumora	N	MR		<i>P</i> *	<i>P</i> *
centar tumora	neodređeni	4	22.13	centar tumora	0.020	neodređeni i proliferativni stadij
	proliferativni	18	11.86			
	regresijski	8	20.38			
baza tumora	neodređeni	4	21.88	centar tumora	0.020	proliferativni i regresijski stadij
	proliferativni	18	13.22			
	regresijski	8	17.44			
lateralni resekcijски rub	neodređeni	4	17.75			neodređeni i regresijski stadij
	proliferativni	18	14.72			
	regresijski	8	16.13			

N – broj uzoraka

MR - prosječni rang

\* Kruskal-Wallis test

Nakon provedenog Mann-Whitney testa, razvidno je kako nema statistički značajnih razlika između spolova u ekspresiji CTLA-4 ni u centru ( $P = 0.546$ ), ni na bazi tumora ( $P = 0.151$ ), niti na lateralnom resekcijском rubu ( $P = 0.914$ ) tumora (Tablica 4).

**Tablica 4.** Usporedba izražaja CTLA-4 između centra tumora, baze tumora i zdravog lateralnog resekcijskog ruba prema spolu ispitanika s keratoakantomom

	spol	N	MR	SR	<i>P</i> *
centar tumora	Ž	16	16.41	262.50	0.546
	M	14	14.46	202.50	
baza tumora	Ž	16	17.66	282.50	0.151
	M	14	13.04	182.50	
zdravi lateralni resekcijски rub	Ž	16	15.34	245.50	0.914
	M	14	15.68	219.50	

Ž – ženski spol; M – muški spol

N – broj uzoraka

MR - prosječni rang; SR - zbroj rangova

\* Mann-Whitney test

Kruskal-Wallis test pokazao je kako nema statistički značajne razlike među dobnim skupinama u odnosu na izražaj CTLA-4 u centru tumora ( $P = 0.592$ ), bazi tumora ( $P = 0.888$ ), niti na zdravom lateralnom resekcijском rubu ( $P = 0.821$ ) keratoakantoma (Tablica 5).

**Tablica 5.** Usporedba izražaja CTLA-4 u centru tumora, na bazi tumora te na lateralnom resekcijском rubu prema dobnim skupinama

	Dobna kategorija	N	MR	$P^*$
centar tumora	do 55.75	7	12.14	0.592
	55.76 - 75.5	8	14.75	
	75.6 - 82.25	8	16.88	
	82.26 i više	7	18.14	
baza tumora	do 55.75	7	15.64	0.888
	55.76 - 75.5	8	13.75	
	75.6 - 82.25	8	17.25	
	82.26 i više	7	15.36	
zdravi lateralni resekcijски rub	do 55.75	7	13.29	0.821
	55.76 - 75.5	8	14.88	
	75.6 - 82.25	8	16.88	
	82.26 i više	7	16.86	

N – broj uzoraka

MR - prosječni rang

\* Kruskal-Wallis test

## **5. RASPRAVA**

Keratoakantom predstavlja dobro ograničeni, keratinizirajući kožni tumor čvorastog oblika s centralnim kraterastim udubljenjem (1). Regresija tumora, kao jedna od najznačajnijih karakteristika keratoakantoma, u centru je istraživanja dugi niz godina, zbog njezine osobite važnosti u razumijevanju životnog ciklusa tumorskih stanica. Iako postoje oprečni stavovi, pretpostavlja se kako je regresija keratoakantoma imunološki posredovana (53). S obzirom na navedeno, možemo pretpostaviti kako upalni infiltrat igra važnu ulogu, kako u razvoju tako i u regresiji keratoakantoma. Ova studija je usmjerena upravo na karakteristike ekspresije CTLA-4 u uzorcima keratoakantoma, kao jednog od glavnih inhibicijskih receptora u tumorskom mikrookolišu. Protein CTLA-4 ima ključnu ulogu u homeostazi T-stanica, točnije djeluje na način da zaustavlja aktivaciju reagirajućih T-stanica te posreduje u suprimirajućoj funkciji regulacijskih T-stanica (47). Trajno je eksprimiran na regulacijskim T stanicama, a prolazno na aktiviranim CD4<sup>+</sup> i CD8<sup>+</sup> T stanicama, s tim da je pokazano kako je CTLA-4 više i duže eksprimiran na površini CD8<sup>+</sup> T stanica u odnosu na CD4<sup>+</sup> (47, 54).

Prema rezultatima naše studije, više od 90 % uzoraka keratoakantoma pokazuje izražaj CTLA-4 u centru i na bazi tumora, dok je značajno manji izražaj CTLA-4 dokazan na zdravom lateralnom resekcijском rubu, koji se može smatrati unutarnjom kontrolom. S obzirom da u ovom istraživanju nisu određene vrste T stanica koje infiltriraju tumor, ne možemo jasno zaključiti na kojim je T stanicama izražen CTLA-4. Povećan izražaj FOXP3<sup>+</sup> regulacijskih T limfocita mogao bi donekle biti odgovoran za brzi rast tumora tijekom proliferativne faze keratoakantoma (37), u kojoj je bila većina ispitivanih uzoraka. Ovaj podatak je od direktne važnosti za studiju, s obzirom da regulacijski T limfociti trajno eksprimiraju CTLA-4 na svojoj membrane (37). Kako bi se ova povezanost potvrdila, potrebno je u budućnosti odrediti vrste T stanica u tumorskom mikrookolišu te njihov izražaj CTLA-4 i drugih imunobiljega. Kao i za većinu drugih kožnih tumora, izloženost UV zračenju prepoznata je kao rizični faktor i za nastanak keratoakantoma. UV zračenje može uzrokovati lokalnu i sistemnu imunosupresiju (55). Prema rezultatima drugih istraživanja pokazano je kako UV zračenje suprimira aktivaciju T stanica u limfnim čvorovima tijekom primarnog imunološkog odgovora, a utječe i na diferencijaciju T stanica u memorijske T stanice te na proces prezentacije antigena. Iz toga proizlazi kako UV zračenje može potaknuti imunološku toleranciju u oštećenim stanicama, što dovodi do imunosupresije u odgovoru domaćina prema tumorskim stanicama. UV zračenje stimulira proliferaciju i povećanje broja regulacijskih T stanica te smanjenje broja efektorskih T stanica u koži, pri čemu se učinkovitost imunološkog procesa



prebacuje s T-stanične imunosti prema imunosupresiji i stvaranju okoliša povoljnog za nastanak tumora. Navedeni T regulacijski limfociti imaju CD4<sup>+</sup>, CD25<sup>+</sup>, Foxp3<sup>+</sup>, CTLA-4<sup>+</sup> fenotip te su citotoksični za antigen prezentirajuće-stanice, otpuštaju IL-10 te suprimiraju aktivnost, proizvodnju citokina i proliferaciju ostalih tipova T stanica, koje bi stimulirale imunološki dogovor (55). Ove stanice su od posebnog značaja ako se uzme u obzir antitumorski učinak anti-CTLA-4 protutijela, koji u tumorskom mikrookolišu smanjuje broj regulacijskih T stanica koje izražavaju CTLA-4 (56). Prema rezultatima naše studije pokazano je kako centralni dio keratoakantoma izražava značajno više CTLA-4 u regresijskom u odnosu na proliferativni stadij. Ne može se ipak isključiti da CTLA-4 pozitivne stanice, ako se radi o regulacijskim T limfocitima, zaista imaju određenu ulogu u razvoju keratoakantoma u proliferativnoj fazi te je za potvrdu opisanog potrebno daljnje istraživanje na većem uzorku. Rezultati dobiveni u našoj studiji upućuju na značajnu imunološku aktivnost u regresijskom stadiju keratoakantoma u odnosu na početne stadije, što je u skladu s dosadašnjim studijama (53), u kojima je također potvrđena veća upalna infiltracija u regresijskom stadiju keratoakantoma. U našoj studiji, najveća ekspresija CTLA-4 potvrđena je u četiri uzorka u kojima nije bilo moguće utvrditi točan patohistološki stadij. Međutim, s obzirom da postoji statistički značajna razlika u izražaju CTLA-4 između uzoraka s nedefiniranim stadijem i onih u proliferativnom stadiju, a ne postoji između uzoraka s nedefiniranim stadijem i onih koji su u regresijskom stadiju, zaključujemo kako su ti uzorci razvojno bliži regresijskom stadiju keratoakantoma. Prema radu Brayer-Garner i sur. (53), rani proliferacijski stadij keratoakantoma obilježen je oskudnim upalnim infiltratom, dobro razvijen stadij gustim infiltratom limfocita i histiocita te varijabilnom infiltracijom eozinofila i plazma stanica, a regresijski stadij umjerenim mononuklearnim upalnim infiltratom. Prema spomenutim autorima, najveći broj stanica u upalnom infiltratu pronašli su upravo u regresijskom stadiju. U ranoj fazi razvoja keratoakantoma pronašli su značajno više CD3<sup>+</sup> stanica u odnosu na CD20<sup>+</sup> stanice, a populacija T limfocita se uglavnom sastojala od CD4<sup>+</sup> stanica. U dobro razvijenom keratoakantomu primjetili su povećanje ukupnog udjela CD8<sup>+</sup> limfocita, kao i povećanje broja CD20<sup>+</sup> stanica, ponajprije na bazi tumora. U regresijskom stadiju keratoakantom uočen je najveći izražaj CD20<sup>+</sup> stanica, iako je broj CD3<sup>+</sup> stanica i dalje bio značajno veći, a populacija T limfocita se u ovom slučaju sastojala od jednakih udjela CD4<sup>+</sup> i CD8<sup>+</sup> stanica. Nadalje, iako je pokazano kako su CD4<sup>+</sup> limfociti činili većinu populacije CD3<sup>+</sup> limfocita u ranoj i srednjoj fazi regresije, CD8<sup>+</sup> limfociti su dominirali svojim udjelom u kasnijoj fazi regresije. Prema dobivenim rezultatima, spomenuti autori su zaključili kako

CD4<sup>+</sup> limfociti imaju ulogu u ranoj fazi regresije, poticanjem proliferacije CD8<sup>+</sup> citotoksičnih T limfocita, B stanica i citotoksičnosti posredovane stanicama prirodnim ubojicama, dok citotoksične T stanice vjerovatno imaju ključnu ulogu u kasnijoj fazi regresije (53). Upravo zbog toga prisutnost više citotoksičnih T stanica u centralnom dijelu lezije podudara se s kasnijim fazama regresije (53). U prilog navedenom bi mogli govoriti rezultati dobiveni u našoj studiji, u kojima postoji statistički značajna razlika u ekspresiji CTLA-4 među stadijima KA u centralnom dijelu tumora. Navedene informacije su bitne u slučaju kada su CD4<sup>+</sup> i/ili CD8<sup>+</sup> limfociti aktivirani, jer u tom slučaju, u većoj ili manjoj mjeri, na svojim membranama izražavaju CTLA-4 (54). Prema novijim studijama, u keratoakantomu je također dokazana prisutnost PD-1<sup>+</sup> stanica (40). PD-1 također predstavlja inhibicijski receptor, većinom izražen na CD8<sup>+</sup> T stanicama, a ekspresija njegovog liganda PD-L1 dokazana je na tumorskim stanicama keratoakantoma, ali i na limfocitima koji infiltriraju keratoakantom. S obzirom da nije pronađena značajna razlika u ekspresiji PD-L1 između keratoakantoma i planocelularnog karcinoma, može se pretpostaviti kako ona predstavlja zajednički mehanizam zaobilaznja imunskog odgovora, potaknut limfocitima koji infiltriraju tumor, a koji se većinom sastoje od CD8<sup>+</sup> stanica (40). Iako je epidemiološki pokazano kako je keratoakantom češći u dobi između 60 i 70 godina te u muškaraca (1, 2), među ispitivanim uzorcima više je njih pripadalo ženama, a dobna struktura je u skladu s dosadašnjim spoznajama. U ovisnosti o spolu i dobi nisu pronađene značajne razlike u ekspresiji CTLA-4 među različitim lokacijama unutar keratoakantoma. Iako rezultati upućuju na postojanje ekspresije CTLA-4 unutar upalnog infiltrata keratoakantoma, kao i razliku u ekspresiji između različitih stadija i lokacija u tumoru, nije moguće sa sigurnošću utvrditi koja je točno uloga i značaj tog inhibitorynog signala u opisanom tumorskom mikrokolišu. Kako bi se dobiveni rezultati postavili u kontekst objašnjena uloge CTLA-4 u razvoju i/ili regresiji keratoakantoma, potrebna su daljnja istraživanja u kojima je bitno odrediti i vrstu T stanica koje ekspimiraju CTLA-4 u ovisnosti o stadiju keratoakantoma. Ograničenja ovog istraživanja najvjerovatnije uključuju ukupan broj analiziranih uzoraka, a samim time i nedostatan broj uzoraka u pojedinom histološkom stadiju keratoakantoma.

## **6. ZAKLJUČCI**

1. Analizom ekspresije 30 uzoraka keratoakantoma, utvrđeno je da postoji statistički značajna razlika u ekspresiji CTLA-4 između centra tumora i zdravog lateralnog resekcijskog ruba te baze tumora i zdravog lateralnog ruba tumora, pri čemu rubni dio keratoakantoma pokazuje značajno nižu ekspresiju proteina CTLA-4. Nije pronađena razlika u ekspresiji CTLA-4 između centralnog dijela i baze keratoakantoma.
2. Postoji statistički značajna razlika u ekspresiji CTLA-4 samo u centralnom dijelu tumora između različitih stadija keratoakantoma. Izražaj CTLA-4 značajno je manji u proliferativnom stadiju u odnosu na ostale.
3. Nije utvrđena statistički značajna razlika u ekspresiji CTLA-4 ni u centru, ni na bazi, niti na zdravom lateralnom resekcijskom rubu keratoakantoma u ovisnosti o spolu.
4. Nije utvrđena statistički značajna razlika u ekspresiji CTLA-4 u centru, ni na bazi, niti na zdravom lateralnom resekcijskom rubu keratoakantoma s obzirom na dob.

## **7. POPIS CITIRANE LITERATURE**

1. StatPearls [Internet]. Treasure Island (FL): StatPearls Publishing; 2021. Keratoacanthoma [citirano 8. travnja 2021.]. Dostupno na: <https://www.ncbi.nlm.nih.gov/books/NBK499931/>
2. Elder DE, Massi D, Scolyer RA, Willemze R. WHO Classification of Skin Tumours. 4. izdanje. Lyon, France: International Agency for Research on Cancer; 2018:36-38.
3. Savage JA, Maize JC. Keratoacanthoma Clinical Behavior: A Systematic Review. *The American Journal of Dermatopathology*. 2014;36:422-92.
4. Sanchez Yus E, Simon P, Requena L, Ambrojo P, de Eusebio E. Solitary keratoacanthoma: a self-healing proliferation that frequently becomes malignant. *Am J Dermatopathol*. 2000;22:305-10.
5. Kwiek B, Schwartz RA. Keratoacanthoma (KA): An update and review. *J Am Acad Dermatol*. 2016;74:1220-33.
6. Pavković I. Učestalost keratoakantoma u KBC Split u razdoblju od 2010. do 2014. g. [diplomski rad]. Repozitorij MEFST; 2015.
7. Schwartz RA. Keratoacanthoma. *J Am Acad Dermatol*. 1994;30:1-19.
8. Magdalena Claeson , Nirmala Pandeya , Jean-Claude Dusingize , Bridie S Thompson, Adele C Green, Rachel E Neale i sur. Assessment of Incidence Rate and Risk Factors for Keratoacanthoma Among Residents of Queensland, Australia. *JAMA Dermatol*. 2020 Dec;156:1324-32.
9. Colboc H, Bazin D, Moguelet P, Reguer S, Amode R, Jouanneau C i sur. Chemical composition and distribution of tattoo inks within tattoo-associated keratoacanthoma. *J Eur Acad Dermatol Venereol*. 2020 Jul;34: e313-e315.
10. MedScape [Internet]. 2017. Keratoacanthoma Medication [citirano 10. travnja 2021.]. Dostupno na: <https://emedicine.medscape.com/article/1100471-medication>
11. Misago N, Inoue T, Koba S, Narisawa Y. Keratoacanthoma and other types of squamous cell carcinoma with crateriform architecture: classification and identification. *J Dermatol*. 2013; 40:443-52.
12. Tisack A, Fotouhi A, Fidai C, Friedman BJ, Ozog D, Veenstra J. A Clinical and Biologic Review of Keratoacanthoma. *Br J Dermatol*. 2021. doi: 10.1111/bjd.20389.

13. Cristalli MP, Marini R, LA Monaca G, Vitolo D, Pompa G, Annibali S. Double localization of keratoacanthoma on the cutaneous and mucosal sides of the lower lip: report of a case. *Oral Implantol.* 2014;6:94-8.
14. Ozkan F, Bilgiç R, Cesur S. Vulvar keratoacanthoma: case report and review of the literature. *APMIS.* 2006;114:562-5.
15. Paulson N, Gibson J, Glusac E. Perianal and perineal keratoacanthoma: Two cases demonstrating histologic similarity to subungual keratoacanthoma. *J Cutan Pathol.* 2019;46:794-7.
16. Duany NP. Squamous cell pseudoepithelioma (keratoacanthoma): a new clinical variety, gigantic, multiple, and localized. *AMA Arch Derm.* 1958;78:703-9.
17. Ko CJ, McNiff JM, Bosenberg M, Choate KA. Keratoacanthoma: clinical and histopathologic features of regression. *J Am Acad Dermatol.* 2012;67:1008-12.
18. Beare JM. Recurrent molluscum sebaceum. *Lancet.* 1955;268:182-3.
19. Cohen PR, Riahi RR. Cutaneous metastases masquerading as solitary or multiple keratoacanthomas. *Cutis.* 2020;106:30-31.
20. Miguel-Gomez L, Turrion-Merino L, Reguero-Calleja ME, Muñoz-Zato E. Subungual Keratoacanthoma. *Indian J Dermatol.* 2015;60:623-4.
21. Juhász MLW, Marmur ES. A Multiple Recurrent Keratoacanthoma of the Lower Leg After Repeated Wide-Excision and Mohs Micrographic Surgery. *Dermatol Surg.* 2018;44:1028-30.
22. Boyd AS. Multiple keratoacanthomas arising in a new tattoo. *Int J Dermatol.* 2019. doi: 10.1111/ijd.14606.
23. Zhu P, Wang Y. Multiple keratoacanthomas in a patient with myelodysplastic syndrome. *Lancet Haematol.* 2021;8:e94.
24. Xiao H, Hooper PB, Umphress BA, Wolverton JE. Keratoacanthoma centrifugum marginatum. *Dermatol Online J.* 2021;27:13030.

25. Dauenhauer MA, Wacker D, Neuburg M. Perineural invasion of a Ferguson-Smith-type keratoacanthoma. *Dermatol Surg.* 2006;32:862-3.
26. Ferguson-Smith MA, Goudie DR. Digenic/multilocus aetiology of multiple self-healing squamous epithelioma (Ferguson-Smith disease): TGFBR1 and a second linked locus. *Int J Biochem Cell Biol.* 2014;53:520-5.
27. Mascitti H, De Masson A, Brunet-Possenti F, Bouaziz JD, Laly P, Mourad N i sur. Successful Treatment of Generalized Eruptive Keratoacanthoma of Grzybowski with Acitretin. *Dermatol Ther (Heidelb).* 2019;9:383-8.
28. Nofal A, Assaf M, Nofal E, Alradi M. Generalized eruptive keratoacanthoma: proposed diagnostic criteria and therapeutic evaluation. *J Eur Acad Dermatol Venereol.* 2014;28:397-404.
29. Gibbons M, Ernst A, Patel A, Armbrrecht E, Behshad R. Keratoacanthomas: A review of excised specimens. *J Am Acad Dermatol.* 2019;80:1794-96.
30. Paolino G, Donati M, Didona D, Mercuri SR, Cantisani C. Histology of Non-Melanoma Skin Cancers: An Update. *Biomedicines.* 2017;5:71.
31. Selmer J, Skov T, Spelman L, Weedon D. Squamous cell carcinoma and keratoacanthomas are biologically distinct and can be diagnosed by light microscopy: a review. *Histopathology.* 2016;69:535-41.
32. Ogita A, Ansai SI, Misago N, Anan T, Fukumoto T, Saeki H. Histopathological diagnosis of epithelial crateriform tumors: Keratoacanthoma and other epithelial crateriform tumors. *J Dermatol.* 2016;43:1321-31.
33. Takai T. Advances in histopathological diagnosis of keratoacanthoma. *J Dermatol.* 2017;44:304-14.



34. Misago N, Takai T, Toda S, Narisawa Y. The changes in the expression levels of follicular markers in keratoacanthoma depend on the stage: keratoacanthoma is a follicular neoplasm exhibiting infundibular/isthmic differentiation without expression of CK15. *J Cutan Pathol.* 2014;41:437-46.
35. Wagner VP, Martins MD, Dillenburg CS, Meurer L, Castilho RM, Squarize CH. Histogenesis of keratoacanthoma: histochemical and immunohistochemical study. *Oral Surg Oral Med Oral Pathol Oral Radiol.* 2015;119:310-7.
36. Patil S. Tumor immunotherapy - A lot to learn from Keratoacanthoma. *Med Hypotheses.* 2020; 141:109719.
37. Bauer C, Abdul Pari AA, Umansky V, Utikal J, Boukamp P, Augustin HG i sur. T-lymphocyte profiles differ between keratoacanthomas and invasive squamous cell carcinomas of the human skin. *Cancer Immunol Immunother.* 2018;67:1147-57.
38. Kambayashi Y, Fujimura T, Aiba S. Comparison of immunosuppressive and immunomodulatory cells in keratoacanthoma and cutaneous squamous cell carcinoma. *Acta Derm Venereol.* 2013;93:663-8.
39. Patel A, Halliday GM, Cooke BE, Barnetson RS. Evidence that regression in keratoacanthoma is immunologically mediated: a comparison with squamous cell carcinoma. *Br J Dermatol.* 1994;131:789-98.
40. Gambichler T, Gnielka M, Rüdell I, Stockfleth E, Stücker M, Schmitz L. Expression of PD-L1 in keratoacanthoma and different stages of progression in cutaneous squamous cell carcinoma. *Cancer Immunol Immunother.* 2017;66:1199-1204.

41. Čabrijan L, Lipozenčić J, Batinac T, Lenković M, Stanić Žgombić Z. Differences between Keratoacanthoma and Squamous Cell Carcinoma Using TGF- $\alpha$ . *Coll. Antropol.* 2013;37:147–50.
42. Antonov NK, Nair KG, Halasz CL. Transient eruptive keratoacanthomas associated with nivolumab. *JAAD Case Rep.* 2019;5:342-5.
43. Russo I, Zorzetto L, Chiarion Sileni V, Alaibac M. Cutaneous Side Effects of Targeted Therapy and Immunotherapy for Advanced Melanoma. *Scientifica.* 2018.5036213.
44. Gleich T, Chiticariu E, Huber M, Hohl D. Keratoacanthoma: a distinct entity? *Exp Dermatol.* 2016;25:85-91.
45. Dillenburg CS, Martins MD, Meurer L, Castilho RM, Squarize CH. Keratoacanthoma of the Lip: Activation of the mTOR Pathway, Tumor Suppressor Proteins, and Tumor Senescence. *Medicine (Baltimore).* 2015;94:e1552.
46. Nobeyama Y, Nakagawa H. Aberrant DNA Methylation in Keratoacanthoma. *PLoS One.* 2016;11:e0165370.
47. Van Coillie S, Wiernicki B, Xu J. Molecular and Cellular Functions of CTLA-4. *Adv Exp Med Biol.* 2020;1248:7-32.
48. Abbas AK, Lichtman AH, Pillai S. *Osnove imunologije: Funkcije i poremećaji imunološkog sustava.* 5. Izdanje (prevedeno na hrvatski). Split: Sveučilište u Splitu, Medicinski fakultet; 2017:112-99.
49. ScienceDirect [Internet]. Elsevier; 2019. Chapter One - Translation of cancer immunotherapy from the bench to the bedside [citirano 10. svibnja 2021.]. Dostupno na: <https://doi.org/10.1016/bs.acr.2019.03.001>.

50. Buchbinder EI, Desai A. CTLA-4 and PD-1 Pathways: Similarities, Differences, and Implications of Their Inhibition. *Am J Clin Oncol*. 2016;39:98-106.
51. PubChem [Internet]. Bethesda (MD): National Library of Medicine (US), National Center for Biotechnology Information; 2004 -. CTLA4 inhibitory signaling [citirano 2. lipnja 2021.]. Dostupno na: <https://pubchem.ncbi.nlm.nih.gov/pathway/Reactome:R-HSA-389513>.
52. Hosseini A, Gharibi T, Marofi F, Babaloo Z, Baradaran B. CTLA-4: From mechanism to autoimmune therapy. *Int Immunopharmacol*. 2020;80:106221.
53. Bayer-Garner IB, Ivan D, Schwartz MR, Tschen JA. The immunopathology of regression in benign lichenoid keratosis, keratoacanthoma and halo nevus. *Clin Med Res*. 2004;2:89-97.
54. Pandiyan P, Hegel JKE, Krueger M, Quandt D, Brunner-Weinzierl MC. High IFN- $\gamma$  production of individual CD8 T lymphocytes is controlled by CD152 (CTLA-4). *J Immunol*. 2007;178:2132-40.
55. Yu SH, Bordeaux JS, Baron ED. The immune system and skin cancer. *Adv Exp Med Biol*. 2014;810:182-91.
56. Ohue Y, Nishikawa H. Regulatory T (Treg) cells in cancer: Can Treg cells be a new therapeutic target?. *Cancer Sci*. 2019;110:2080-89.

## **8. SAŽETAK**

**Ciljevi:** Keratoakantom je keratinizirajući kožni tumor s centralnim kraterastim udubljenjem, nejasnog uzroka. Obilježavaju ga brzi rast i česta spontana regresija. Protein povezan s citotoksičnim limfocitima T ili CTLA-4 inhibicijski je receptor iz obitelji CD28 koji zaustavlja aktivaciju reagirajućih T-stanica te posreduje suprimirajuće funkcije regulacijskih T-stanica. Cilj studije je utvrditi izražaj CTLA-4 u centru, bazi keratoakantoma i zdravom lateralnom rubu kože kao kontroli te ispitati ovisi li izražaj o stadiju keratoakantoma, spolu i dobi.

**Materijali i metode:** Istraživanje je obuhvatilo 30 uzoraka tkiva uklopljenog u parafinski blok, dobivenih nakon ekscizije keratoakantoma. U imunofluorescencijskom bojenju korišteno je anti-CTLA-4 zečje antitijelo (ab237712, Abcam, UK) te sekundarno antitijelo obilježeno fluoresceinom, a preparati su analizirani fluorescentnom mikroskopijom. Broj stanica pozitivnih na CTLA-4 izražen je u postotku u odnosu na ukupan broj stanica po vidnom polju (400 x).

**Rezultati:** Protein CTLA-4 izražen je u centru tumora u 28 (93.33%) slučajeva, na bazi tumora u 28 (93.33%) slučajeva, a značajno manje na zdravom lateralnom resekcijском rubu, u 17 (56.67%) uzoraka. U centralnom dijelu tumora postoji statistički značajna razlika u izražaju CTLA-4 među stadijima keratoakantoma ( $P = 0.020$ ). Postoji statistički značajna razlika između skupine s proliferativnim stadijem i skupine s neodređenim stadijem keratoakantoma ( $P = 0.037$ ) te između skupine s proliferativnim stadijem i skupine s regresijskim stadijem keratoakantoma ( $P = 0.022$ ). Statistički značajna razlika prema spolu nije pronađena u ekspresiji CTLA-4 u centru tumora ( $P = 0.546$ ), bazi tumora ( $P = 0.151$ ), niti na zdravom lateralnom resekcijском rubu ( $P = 0.914$ ). Nije utvrđena statistički značajna razlika među dobnim skupinama s obzirom na ekspresiju CTLA-4 u centru tumora ( $P = 0.592$ ), na bazi tumora ( $P = 0.888$ ) te na zdravom resekcijском rubu ( $P = 0.821$ ).

**Zaključci:** Izražaj CTLA-4 je značajno veći u tumoru (centar i baza) nego na zdravom lateralnom resekcijском rubu. Regresijski stadij keratoakantoma ima veći izražaj CTLA-4 nego proliferativni stadij. Spol i dob nisu povezani s izražajem CTLA-4. Za dodatna pojašnjenja uloge CTLA-4 u razvoju i/ili regresiji keratoakantoma, potrebna su daljnja istraživanja u smjeru fenotipizacije CTLA-4 pozitivnih stanica.

## **9. SUMMARY**

**Diploma thesis title:** Expression analysis of CTLA-4 in keratoacanthoma

**Objectives:** Keratoacanthoma is a dome-shaped skin tumor with a centralized keratinous plug, characterized by initial rapid growth and often spontaneous regression. Cytotoxic T-lymphocyte-associated protein 4 or CTLA-4 is an inhibitory receptor, belonging to the CD28 immunoglobulin subfamily, that inhibits T cell activation and mediates regulatory T-cell suppressive activity. The aim of this study was to determine whether there is a difference in CTLA-4 expression in the keratoacanthoma center, at the base and in the healthy lateral resection margin as a control, as well as to determine whether it is dependent on keratoacanthoma stage, sex, and age.

**Materials and methods:** The study included 30 samples of paraffin-embedded tissue, obtained after KA excision. Anti-CTLA-4 rabbit antibody (ab237712, Abcam, UK) and a secondary antibody labeled with fluorescein were used for immunofluorescence staining. The slides were analyzed by fluorescence microscopy. The number of CTLA-4-positive cells was expressed as a percentage of the total number of cells per field of view (400 x).

**Results:** CTLA-4 protein was expressed in the tumor center in 28 (93.33%) cases, at the tumor base in 28 (93.33%) cases, and significantly less on the healthy lateral resection margin, in 17 (56.67%) samples. Statistically significant difference in CTLA-4 expression between the stages of KA was found in the central part of the tumor ( $P = 0.020$ ). Also, statistically significant difference was found between the group with the proliferative stage and the group without exact stage of keratoacanthoma ( $P = 0.037$ ), as well as between the group with the proliferative stage and the group with the regression stage of KA ( $P = 0.022$ ). No statistically significant gender difference was found in CTLA-4 expression in the tumor center ( $P = 0.546$ ), tumor base ( $P = 0.151$ ), or at the healthy lateral resection margin ( $P = 0.914$ ). No statistically significant difference was found between age groups with respect to CTLA-4 expression in the tumor center ( $P = 0.592$ ), at the tumor base ( $P = 0.888$ ), and at the healthy resection margin ( $P = 0.821$ ).

**Conclusions:** CTLA-4 expression is significantly higher in the tumor (center and base) than on the healthy lateral resection margin. The regression stage of keratoacanthoma has a higher expression of CTLA-4 than the proliferative stage. Gender and age were not associated with CTLA-4 expression. To further clarify the role of CTLA-4 in the development and/or in the regression of keratoacanthoma, additional research is needed to determine the phenotype of CTLA-4 positive cells.

## **10. ŽIVOTOPIS**



## OPĆI PODATCI

Ime i prezime: Dora Knezović

Datum i mjesto rođenja: 27. ožujka 1997., Split, Republika Hrvatska

Državljanstvo: Hrvatsko

Adresa stanovanja: Velebitska 20, 21 000 Split

E-mail: [dora.knezovic27@gmail.com](mailto:dora.knezovic27@gmail.com)

## OBRAZOVANJE

1. Osnovna škola Spinut, Split (2003. - 2011.)
2. Prirodoslovno matematička gimnazija u Splitu (2011. – 2015.)
3. Medicinski fakultet u Splitu (2015. – 2021.)

## DRUGE AKTIVNOSTI

2013. - 2016. Predavač i voditelj radionica na Festivalu znanosti

2014. - Volonter Gradskog društva Crvenog križa Split

2015. - Jedna od osnivača Studentske sekcije za neuroznanost NeuroSplit i voditeljica podsekcije za Temeljnu neuroznanost

2016. - 2021. Demonstrator na katedri za Medicinsku biologiju Medicinskog fakulteta u Splitu

2017. - Član interventnog tima Hrvatkog Crvenog križa

2018. Organizator radionice na kongresu „Praktična znanja za studente“

2019. Volonter na kongresu „Praktična znanja za studente“

Strani jezici: Engleski jezik (C1), Njemački jezik (B2), Španjolski jezik (A1)

Članstva: Hrvatsko - njemačko društvo, CroMSIC, Studentska sekcija za neuroznanost NeuroSplit