

Strana tijela donjeg dišnog puta u djece u Kliničkom bolničkom centru Split u razdoblju od 2010. - 2020. godine

Kordić, Marko

Master's thesis / Diplomski rad

2021

Degree Grantor / Ustanova koja je dodijelila akademski / stručni stupanj: **University of Split, School of Medicine / Sveučilište u Splitu, Medicinski fakultet**

Permanent link / Trajna poveznica: <https://um.nsk.hr/um:nbn:hr:171:879452>

Rights / Prava: [In copyright](#)/[Zaštićeno autorskim pravom.](#)

Download date / Datum preuzimanja: **2024-08-01**



Repository / Repozitorij:

[MEFST Repository](#)



**SVEUČILIŠTE U SPLITU
MEDICINSKI FAKULTET**

Marko Kordić

**STRANA TIJELA DONJEG DIŠNOG PUTA U DJECE U KLINIČKOM
BOLNIČKOM CENTRU SPLIT U RAZDOBLJU OD 2010. – 2020. GODINE**

Diplomski rad

**Akadska godina:
2020./2021.**

**Mentor:
doc. dr. sc. Mirko Kontić, dr. med.**

Split, srpanj 2021.

**SVEUČILIŠTE U SPLITU
MEDICINSKI FAKULTET**

Marko Kordić

**STRANA TIJELA DONJEG DIŠNOG PUTA U DJECE U KLINIČKOM
BOLNIČKOM CENTRU SPLIT U RAZDOBLJU OD 2010. – 2020. GODINE**

Diplomski rad

**Akadska godina:
2020./2021.**

**Mentor:
doc. dr. sc. Mirko Kontić, dr. med.**

Split, srpanj 2021.

SADRŽAJ

1. UVOD	1
1.1. Epidemiologija.....	2
1.2. Lokalizacija	3
1.3. Klinička slika	3
1.3.1. Strana tijela dušnika	4
1.3.2. Strana tijela bronha	4
1.4. Dijagnostika i liječenje	5
1.4.1. Anamneza i fizikalni pregled	5
1.4.2. Slikovna dijagnostika.....	6
1.4.3. Traheobronhoskopija	7
2. CILJ ISTRAŽIVANJA	9
3. ISPITANICI I METODE	11
3.1. Ustroj studije.....	12
3.2. Mjesto studije	12
3.3. Ispitanici	12
3.4. Metode prikupljanja i obrade podataka	12
3.5. Statistička obrada podataka	12
3.6. Etička načela.....	13
4. REZULTATI	14
5. RASPRAVA.....	23
6. ZAKLJUČCI	29
7. POPIS CITIRANE LITERATURE.....	31
8. SAŽETAK	37
9. SUMMARY	39
10. ŽIVOTOPIS	41

Zahvaljujem svom mentoru doc. dr. sc. Mirku Kontiću na savjetima i potpori pri zadnjem koraku ovog putovanja.

Hvala prijateljima na veselju u sretnim i potpori u teškim trenucima.

Hvala mojim roditeljima Danijeli i Josipu na ljubavi koju su mi pružili i vrijednostima koje su mi usadili.

Hvala bratu Antonu koji mi pokazuje pravi put i na koga ću se uvijek moći osloniti.

Hvala Luciji, mojoj najboljoj prijateljici i ljubavi, što je uljepšala moj život.

Posebno hvala mojoj baki Mariji i djedu Marku na svemu što su učinili za mene. Njima posvećujem ovaj rad.

POPIS OZNAKA I KRATICA

KBC – klinički bolnički centar

RTG – radiogram

CT – kompjuterizirana tomografija (engl. *computed tomography*)

1. UVOD

1.1. Epidemiologija

Aspiracija stranog tijela predstavlja značajan uzrok bolesti i smrti tijekom djetinjstva. Opstrukcija uzrokovana stranim tijelom može dovesti do poteškoća s ventilacijom i oksigenacijom, što rezultira značajnim morbiditetom. Hipoksično-ishemične ozljede mozga te nešto manje učestalo plućno krvarenje, glavni su uzroci smrti (1).

Strana tijela dišnih puteva i danas predstavljaju dijagnostički i terapijski izazov u praksi svakog otorinolaringologa i pedijatra. Unatoč kontinuiranoj edukaciji medicinara i laika, kao i poduzetih mjera prevencije, pojavnost udahnutih stranih tijela naročito kod djece se ne smanjuje.

Incidencija stranih tijela dišnih puteva nije se bitnije promijenila mada je sigurnost pri uklanjanju značajno porasla. Većina udahnutih stranih tijela javlja se kod bolesnika mlađih od 15 godina. Najveća incidencija (oko 80%) ove bolesti je između 1. i 3. godine života, a 25% bolesnika mlađe je od 1 godine (2-4).

Predominacija muškog spola, jedna je od karakteristika ove patologije (5). Uzrok tome moglo bi biti njihovo avanturističko i impulzivno ponašanje (6). U studiji Cohena i sur. omjer aspiracije stranih tijela između muške i ženske djece bio je 1,4:1 (7). Kaur i sur. te Hughes i sur. utvrdili su da je omjer 1,5:1 i 1,7:1 (8, 9). Nadanje, Shlizerman i sur. objavili su u svojoj studiji podatak o skoro dvije trećine bolesnika muškog spola (10). Većina studija u djece prijavljuje mušku dominaciju u omjeru od 1,5:1 do 2,4:1 (11-13).

Najvjerojatniji uzroci kod male djece su nedostatak kutnjaka potrebnih za usitnjavanje hrane, slabija koordinacija akta gutanja, nezrelost zaštitnih mehanizama te tendencija stavljanja raznih predmeta u usta. Uz to djeca često trče, igraju se, smiju ili govore tijekom hranjenja što drastično povećava rizik aspiracije (14). Predispozicijski faktori su također roditeljski nemar i nedostatak informacija u vezi s određenim predmetima koji bi se mogli aspirirati, poput malih igračaka i određenih vrsta hrane (15). Registar Susy Safe, jedan od najvećih međunarodnih registara koji prikupljaju slučajeve aspiracije stranih tijela, pokazuje da se gotovo polovica slučajeva aspiracije stranih tijela u djece događa pod nadzorom odrasle osobe (16). Ovi podatci ukazuju na nedostatak znanja kod odraslih osoba zaduženih za nadzor djece (17).

Većina aspiriranih stranih tijela organskog je podrijetla, a najzastupljeniji su kikiriki (36 – 55%) i ostali orašasti plodovi. Najčešća neorganska tijela koja djeca aspiriraju su perle, kopče, mali dijelovi igračaka i pisacjeg pribora (18). Međutim, namirnice koje najčešće uzrokuju ove vrste nesreća nisu iste onima koje uzrokuju najteže posljedice. Naime, u registru Susy Safe ozbiljne nesreće uzrokuje meso, dok je studija provedena u 26 kanadskih i američkih bolnica pokazala kako se kobasice najčešće povezuju s fatalnim slučajevima (13).

Aspiracija stranog tijela vodeći je uzrok slučajne smrti djece i četvrti najčešći uzrok smrti u djece mlađe od 5 godina (19). Životno je ugrožavajuće stanje koje zahtijeva hitnu intervenciju. Uzrok je 7% smrti u djece do 3 godine i 40% slučajne smrti u djece do jedne godine (20). Prije dvadesetog stoljeća, aspiracija stranog tijela imala je stopu mortaliteta od 24%. Razvojem modernih bronhoskopskih tehnika, stopa mortaliteta se dramatično smanjila (21). Ipak, u Sjedinjenim Američkim Državama, strano tijelo dišnog puta bilo je uzrok smrti 4800 djece u 2013. godini, rezultirajući otprilike 1 smrću na 100 000 u populaciji djece do 4 godine starosti (22).

1.2. Lokalizacija

Većina stranih tijela koja su zaostala u dišnim putevima lokalizirana je u glavnim bronhima jer njihova veličina i konfiguracija omogućuje prolazak kroz grkljan i dušnik. Mjesto zaglavljivanja ovisi o vrsti, veličini i obliku stranog tijela. Veći predmeti koji su zastali ili se zaglavili u grkljanu ili dušniku mogu izazvati potpunu opstrukciju s posljedičnim gušenjem. Strana tijela dišnih puteva kod odraslih češća su u desnom glavnom bronhu zbog anatomske položaja račvišta traheje koja se gotovo vertikalno nastavlja na desni bronh (23). Kad su u pitanju djeca statistički je prema mnogim autorima jednaka zastupljenost stranih tijela u desnom ili lijevom glavnom bronhu, a u oba glavna bronha se nalaze u 1 – 5% slučajeva (7, 24, 25).

1.3. Klinička slika

Prezentacija i posljedice aspiracije stranog tijela ovise o stupnju opstrukcije dišnog puta, lokalizaciji objekta, dobi djeteta, vrsti stranog tijela te vremenu koje je proteklo od aspiracije (11). Simptomi se javljaju kao posljedica iritacije sluznice i opstrukcije dišnog puta stranim tijelom. Faktori koji čine strano tijelo opasnijim su okrugli oblik (okruglo strano tijelo ima najveći potencijal prouzročiti opstrukciju dišnog puta i asfiksiju), nemogućnost da se lagano razbije u više komada, kompresibilnost, glatka i skliska površina tijela (26).

Postoje tri kliničke faze ili stadija aspiracije stranog tijela (23). Prva faza (stadij trahealne drame) nastaje u trenutku aspiracije, a manifestira se gušenjem, paroksizmalnim kašljem, smetenošću ili opstrukcijom dišnih puteva. Simptomi trahealne drame postepeno se smiruju u drugoj, asimptomatskoj fazi (stadij latencije) kada se strano tijelo impaktira u sluznicu, a oslobođeni refleksi zamore. Asimptomatska faza s paroksizmalnim atakama kašlja može potrajati od nekoliko sati do više dana, a značajna je po tome što može dati lažni osjećaj sigurnosti da je problem riješen i time dovesti do odgađanja postavljanja stvarne dijagnoze.

Treća faza, ili stadij komplikacija, pojavljuje se ako zbog opstrukcije, erozije ili infekcije sluznice nastanu atelektaza, bronhopneumonija i apsces pluća.

Organska strana tijela potiču jaču mukoznu upalu i tako dovode do simptoma. Bolesnici koji aspiriraju mala neorganska tijela mogu biti dugo asimptomatska, osim ako je došlo do značajne opstrukcije (18, 27).

Fizikalni pregled uključuje kompletan otorinolaringološki pregled i auskultaciju pluća. Promjena vitalnih znakova je rijetka, ali može doći do tahipneje i hipoksemije. Najčešći klinički nalazi su kašalj i unilateralni nalazi nad plućima kao što su *wheezing*, smanjen šum disanja i produžena ekspiratorna faza disanja (28).

1.3.1. Strana tijela dušnika

Bolesnici s trahealnim stranim tijelima imaju simptome opstrukcije, ali u pravilu nemaju promuklost. Uglavnom se aspirirana strana tijela obično ne zadržavaju u dušniku koji je glatke stijenke i jednake širine lumena, već se impaktiraju u jednoj od glavnih dušnica ili u segmentalnim bronhima. Velika strana tijela zadržavaju se iznad ili na samoj bifurkaciji traheje čime mogu dovesti do naglog ugušenja, a manja tijela mogu dovoditi do skakutanja - balotiranja u inspiriju i ekspiriju između karine i glotisa. Simptomi koje ovakva strana tijela izazivaju su nadražajni kašalj, napadi cijanoze i gušenja sa inspiratorno/ekspiratornim stridorom te neposrednom opasnošću po ljudski život. Jackson i Jackson opisali su tri znaka povezana sa stranim tijelom traheobronhalnog debla: „astmatski zvižduk“ (engl. *wheezing*), „zvučni šamar“ (engl. *audible slap*) proizveden od kontakta stranog tijela s dušnikom i u projekciji dušnika jasan „opipljivi grom“ (engl. *palpable thud*) (29). Kao i kod stranog tijela grkljana, edem može napredovati do potpune opstrukcije.

1.3.2. Strana tijela bronha

Od sveukupnih stranih tijela dišnih puteva, 80% do 90% ih se nalazi u bronhima (30). Kod bolesnika susrećemo trijas simptoma: kašalj, zvižduke i auskultacijski oslabljen šum disanja zahvaćenog plućnog krila. Rezultati jednog velikog istraživanja pokazali su da 65% bolesnika ima klasičnu trijadu simptoma, a čak 95% bolesnika ima barem jedan od navedenih simptoma (24, 25).

Znakovi i simptomi aspiracije stranog tijela uglavnom su respiratorni i mogu oponašati bolesti kao što su astma ili krup, te tako odgoditi točnu dijagnozu i pridonijeti morbiditetu i mortalitetu (31). Mnogi se bolesnici s ponavljajućim respiratornim bolestima liječe tjednima ili

mjesecima prije nego se posumnja na aspiraciju stranog tijela. Prva epizoda iznenadnog *wheezinga* također može potaknuti sumnju na prisutnost stranog tijela u dišnom putu (32).

Opisana su četiri tipa opstrukcije izazvane stranim tijelom bronha. Parcijalna opstrukcija kod koje se više ili manje normalno odvijaju obje faze respiracije, aerizacija pluća iza mjesta opstrukcije postoji iako je slabija, a radiogram pluća je uglavnom uredan. U opstrukciji tipa valvule odvija se ventilni mehanizam jer zrak u inspiriju kao aktivnoj disajnoj fazi ulazi, ali ne izlazi u dovoljnoj mjeri u ekspiriju zbog čega nastaje emfizem. Opstrukcija tipa balotmana nastaje ako se strano tijelo zaglavljuje tijekom udaha, a pomiče- balotira tijekom izdaha, podsjećajući na zvučni „fenomen zviždaljke“. Ovaj tip opstrukcije izazvan je glatkim okruglastim stranim tijelima poput kikirikija. Potpuna opstrukcija velikim stranim tijelima onemogućava obje respiratorne faze dovodeći do konsolidacije plućnog parenhima zahvaćenog segmenta s posljedičnom atelektazom. Kompletna opstrukcija dišnih putova najvjerojatnije će se dogoditi s okruglim ili jajastim stranim tijelima koja se prilagođavaju obliku dišnih putova djeteta (33).

Ponekad bronhalna strana tijela mogu prouzrokovati potpunu opstrukciju bubrenjem u vlažnoj sluzničkoj sredini (vegetabilna strana tijela) ili nastalim edemom sluznice oko objekta, proizvodeći potpunu zapreku i kolaps plućnog krila.

1.4. Dijagnostika i liječenje

1.4.1. Anamneza i fizikalni pregled

Općenito, kod sumnje na aspiraciju stranog tijela, detaljna (hetero)anamneza i fizikalni pregled glavni su inicijalni dijagnostički postupci (34). Fizikalni pregled bolesnika obavljaju otorinolaringolog i pedijatar. Fizikalnim pregledom koji uključuje inspekciju, palpaciju i auskultaciju pluća, može se utvrditi normalan ili oslabljen šum disanja, balotman, atelektaza i emfizem. Otorinolaringolog mora napraviti otorinolaringološki status u koji su uključeni inspekcija, palpacija vrata, orofaringoskopija, prednja i po mogućnosti stražnja rinoskopija te indirektna laringoskopija. Kod slučajeva stranog tijela u dušniku nerijetko možemo čuti zvučni fenomen koji se naziva „balotman“, a nastaje pomicanjem stranog tijela u prostoru između subglotisa i karine. Kad su u pitanju strana tijela dušnika i dušnica, češće se čuje *wheezing* koji nastaje prolaskom zračne struje oko stranog tijela. Taj zvučni fenomen ima izrazitu pozitivnu prediktivnu vrijednost (75%) i značaj kod sumnje na aspiraciju stranog tijela (35).

1.4.2. Slikovna dijagnostika

Ukoliko nam opće stanje bolesnika dozvoljava, potrebno je napraviti rendgensko snimanje dišnih puteva. Visokovoltazna posteroanteriorna i lateralna radiografija mekih tkiva vrata dijagnostika je izbora za prepoznavanje stranih tijela grkljana. Ona može pokazati subglotičko suženje. Prema podacima iz literature, 92% bolesnika sa stranim tijelom dušnika imalo je abnormalne radiografske nalaze vrata dok ih je 50% imalo normalan nalaz RTG-a prsnog koša (30).

Prije ikakve intervencije trebalo bi napraviti posteroanteriorni (PA) i laterolateralni (LL) RTG prsnog koša. Djeca s bronhalnim stranim tijelima mogu imati normalan RTG nalaz, ali također mogu imati znakove opstruktivnog emfizema (rani znaci hiperinflacije) i atelektaze ili konsolidacije plućnog parenhima (kasni znaci). Čak ako i postoji visoka razina sumnje zbog anamneze i fizikalnog pregleda, potrebno je napraviti RTG prsnog koša. Netransparentna strana tijela lako se dijagnosticiraju na RTG-u prsnog koša, ali su relativno rijetka. Nedavna istraživanja pokazuju da je samo 11% stranih tijela dišnog puta rendgenski vidljivo (36).

Većina aspiriranih stranih tijela su organska i ne mogu se sa sigurnošću detektirati jer su transparentna, ali se mogu prikazati indirektni znaci poput atelektaza, hiperekspanzije i emfizema (37). Generalno, radiografija prsnog koša dodatni je dijagnostički postupak jer su anamneza i klinički pregled dovoljni za postavljanje sumnje na strano tijelo bronha. Tijekom normalnog disanja dišni put se aktivno širi inspirijem, a pasivno sužava ekspirijem. Ovaj respiratorni ciklus može biti izmijenjen prisutnošću bronhalnih stranih tijela (38).

Sitna strana tijela ne moraju uzrokovati radiografske nepravilnosti. Strana tijela koja opstruiraju put samo u ekspiriju zahtijevaju provjeru „ventilnog“ efekta, što rezultira hiperinflacijom zahvaćene strane i pomakom medijastinuma prema suprotnoj strani. Loptasti efekt ventila nastaje kada strana tijela vrše opstrukciju u inspiriju uz otvaranje dišnog puta pri izdahu, dovodeći do atelektaze i medijastinalnog pomaka prema zahvaćenoj strani. Kod potpune bronhalne opstrukcije, dolazi do takozvanog efekta „stop-ventila“, koji uzrokuje konsolidaciju parenhima pripadajućeg plućnog reznja.

Radiografski nalazi najčešće upućuju, ali ne potvrđuju dijagnozu aspiracije stranog tijela. Uredna rendgenska slika, slično kao i uredan fizikalni nalaz, ne isključuje prisustvo stranog tijela. Nekoliko studija pokazalo je da 25% djece s traheobronhoskopski potvrđenim stranim tijelom ima uredan RTG prsnog koša (28). Međutim, taj podatak u literaturi varira čak između 16 i 60 % (11, 39, 40).

Studije su pokazale da je osjetljivost RTG-a prsnog koša u otkrivanju stranog tijela dišnog puta između 68 i 76%, a specifičnost između 45 i 67% (41). Kada je moguće, trebao bi

se napraviti i RTG u inspiriju te ekspiriju jer to može povećati osjetljivost u otkrivanju netransparentnih stranih tijela (41).

CT je moguća dijagnostička opcija za bolesnike koji su klinički stabilni s ili bez simptoma te za bolesnike koji imaju normalne ili neuvjerljive nalaze konvencionalnog RTG-a, a s kliničkom sumnjom na aspiraciju stranog tijela. Međutim, CT je od pomoći samo ako se ocijeni da bi uredna snimka bila dovoljna za odustajanje od traheobronhoskopije (42, 43).

1.4.3. Traheobronhoskopija

Budući da nijedan znak ili klinički nalaz ne može definitivno potvrditi ili isključiti traheobronhalno strano tijelo, u slučaju sumnje potrebno je napraviti traheobronhoskopiju, endoskopsku metodu direktnog pregleda traheobronhalnog stabla.

Rigidna traheobronhoskopija prvi je dijagnostički i terapijski izbor u djece zbog toga što omogućuje kontrolu generalne anestezije i ventilacije tijekom procedure (44). Ova metoda limitira rizik komplikacija, osobito ako se učini unutar prva 24 sata (44,45). Prema podacima iz istraživanja, u više od 70% bolesnika izvedena je unutar 24 sata nakon hitnog prijama u bolnicu. Izuzetno rijetko, zbog neprepoznavanja, traheobronhoskopija se izvodi nakon više tjedana od samog incidenta, kada je već nastupila faza komplikacija (46).

Neprepoznata strana tijela u donjim dišnim putevima nakon određenog vremena izazivaju upalnu reakciju okolne sluznice koja se ogleda u nastanku granulacijskog tkiva. Spomenute granulacije otežavaju izvođenje traheobronhoskopije zbog sklonosti krvarenju i nastanka daljnjih, po život opasnih komplikacija kao što su perforacija i posljedični pneumotoraks. Preporučuje se po mogućnosti napraviti prvo fleksibilnu traheobronhoskopiju koja je prvenstveno dijagnostičko-eksplorativne naravi. Fleksibilnom traheobronhoskopijom mogu se odstraniti manji predmeti putem radnog kanala te u više navrata vršiti bronholavaža. Ona ima veće dijagnostičke mogućnosti jer omogućava inspekciju i vizualizaciju segmentalnih bronha koji su nedohvatljivi rigidnim bronhoskopima. U odnosu na fleksibilnu traheobronhoskopiju, opisano je da rigidna traheobronhoskopija ima nekoliko ključnih prednosti pri definitivnom zbrinjavanju stranog tijela. Neki od razloga su: 1) mogućnost ventilacije, 2) bolja vizualizacija, 3) veća mogućnost prilagodbe različitim veličinama hvataljke, 4) mogućnost kontroliranja krvarenja sluznice. Nadalje, rigidni teleskop omogućuje širi prostor za manipulaciju objektom (47). Vrsta i veličina endoskopa ovise o dobi bolesnika i lokalizaciji udahnutog predmeta. Plasiranjem bronhoskopa koji odgovara dobi smanjuje se mogućnost edema grkljana. Hvataljke za strana tijela odabiru se na temelju prakse i iskustva, a

najveću sigurnost pruža uporaba optičkih hvataljki koje omogućavaju precizno uzimanje i odstranjivanje lociranog stranog tijela pod kontrolom oka.

Ekstrakciju stranog tijela treba izvoditi iskusni operater kako bi se umanjio rizik nastanka komplikacija. Neuspješni pokušaji uklanjanja mogu gurnuti strano tijelo distalnije, što će ih učiniti slabije dohvatljivim i zahtjevnijim za ekstrakciju. Dezintegracija ili pomicanje cijelog ili dijela stranog tijela ili njegovog fragmenta u glavni bronh kontralateralnog dijela pluća potencijalno su smrtonosne komplikacije ako primarni bronh ostane opstruiran upalom ili zaostalim stranim tijelom.

Prema preporukama „*European Respiratory Society*“ i „*American Thoracic Society*“ prednost u ekstrakciji stranih tijela ima rigidna traheobronhoskopija (49, 50).

Traheobronhoskopija je uspješna u vađenju stranih tijela u otprilike 95% slučajeva, s vrlo niskom stopom komplikacija od 1% (11, 51, 52). Glavne komplikacije ekstrakcije stranih tijela su pneumotoraks i krvarenje, ali se na svu sreću javljaju rijetko (48). U slučajevima kada se strano tijelo donjih dišnih puteva ne uspije odstraniti, indicira se kirurška bronhotomija i segmentalna resekcija pluća.

2. CILJ ISTRAŽIVANJA

Ciljevi istraživanja su:

1. Odrediti postotak pronađenih i odstranjenih stranih tijela prilikom traheobronhoskopije.
2. Prikazati ispitanike prema dobi i spolu.
3. Odrediti vrstu stranih tijela koja su nađena.
4. Odrediti lokalizaciju pronađenih stranih tijela.
5. Usporediti kliničke i radiološke podatke ispitanika kojima je prilikom traheobronhoskopije strano tijelo potvrđeno, u odnosu na ispitanike kojima strano tijelo nije potvrđeno.

3. ISPITANICI I METODE

3.1. Ustroj studije

Provedeno je retrospektivno istraživanje za razdoblje od 1.1.2010. do 31.12.2020.

3.2. Mjesto studije

Istraživanje je provedeno u Klinici za dječje bolesti KBC-a Split.

3.3. Ispitanici

Ispitanici su svi bolesnici u dobi od 0 – 18 godina kojima je učinjena traheobronhoskopija zbog sumnje na aspiraciju stranog tijela, u razdoblju od 1.1.2010. do 31.12.2020. u KBC-u Split.

Utvrđeno je da je u navedenom periodu napravljena 71 traheobronhoskopija. Zbog nepotpune dokumentacije devetero bolesnika isključeno je iz studije te je konačan broj ispitanika uključenih u studiju 62. Nakon što se pregledala dokumentacija, ovisno o nalazu traheobronhoskopije, ispitanici su podijeljeni u dvije skupine. Prvu skupinu čine ispitanici kojima je strano tijelo dišnog puta potvrđeno, dok drugu skupinu čine oni kojima strano tijelo nije potvrđeno.

3.4. Metode prikupljanja i obrade podataka

Podatci o ispitanicima su prikupljeni iz pismohrane Klinike za dječje bolesti Kliničkog bolničkog centra Split. Podatci za svakog ispitanika uključivali su: dob, spol, nalaz traheobronhoskopije (prisutnost stranog tijela, vrsta stranog tijela i lokacija stranog tijela), radiološke nalaze (atelektaza, emfizem, pomak medijastinuma, upalne promjene, netransparentno strano tijelo, pneumotoraks, uredan RTG), kliničke podatke (kašalj, cijanoza, tahikardija, tahipneja, korištenje pomoćne dišne muskulature, dispneja, auskultacijski smanjen šum disanja, produžena ekspiratorna faza disanja, stridor, „*wheezing*“, hropci, povišena tjelesna temperatura, pneumonija).

3.5. Statistička obrada podataka

Prikupljeni podatci uneseni su u programske pakete Microsoft Office za obradu teksta te Microsoft Excel za izradbu tabličnog prikaza. Za statističku analizu korišten je programski paket MedCalc (verzija 20.008, Medcalc Software, Ostend, Belgija). Kvantitativni podatci opisani su medijanom i interkvartilnim rasponom (Q1-Q3), dok su kategorijske varijable izražene apsolutnim brojevima i postotcima. Usporedba kategorijskih varijabli provedena je

hi-kvadrat testom i Fisherovim egzaktnim testom. Svi provedeni testovi su dvostrani te je razina statističke značajnosti postavljena na $P < 0,05$.

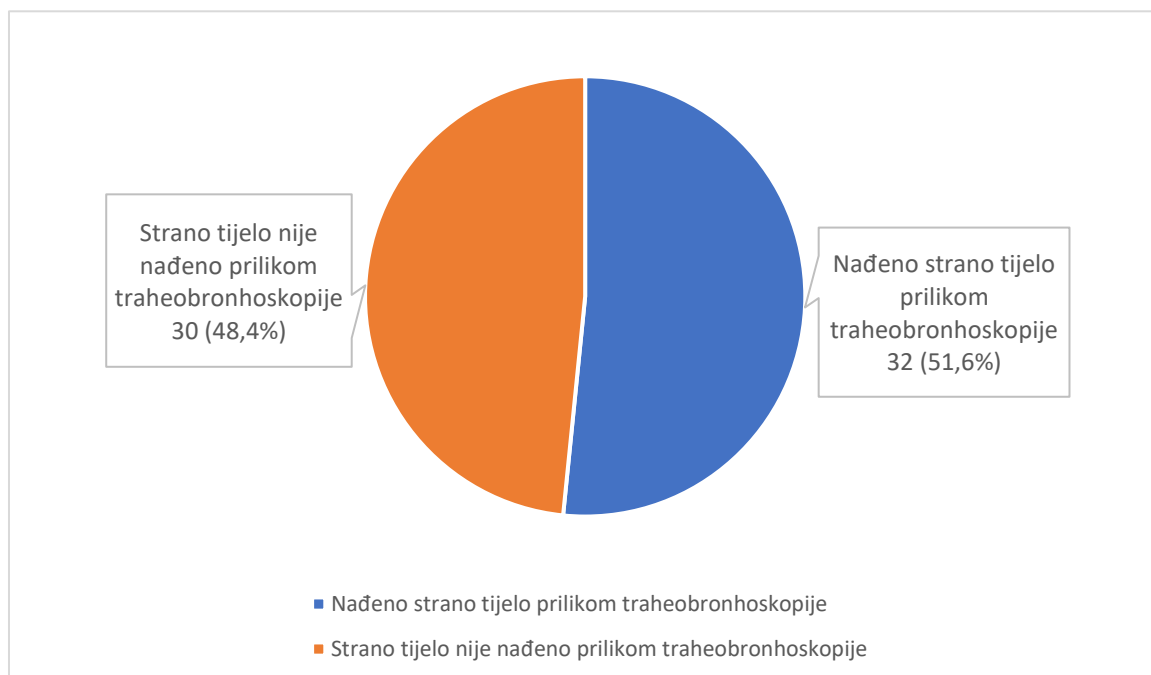
3.6. Etička načela

Tijekom i nakon istraživanja štite se prava i osobni podatci ispitanika u skladu sa Zakonom o zaštiti prava bolesnika (NN169/04, 37/08) i Zakonom o provedbi Opće uredbe o zaštiti podataka (NN 42/18), a istraživanje je usklađeno s odredbama Kodeksa liječničke etike i deontologije (NN55/08, 139/15) te pravilima Helsinške deklaracije WMA 1964-2013. Pristupnik i njegov mentor uputili su zamolbu Etičkom povjerenstvu KBC-a Split za odobrenje provedbe naslovnog istraživanja, koje je studiju odobrilo rješenjem br. 2181-147/01/06/M.S.-21-02.

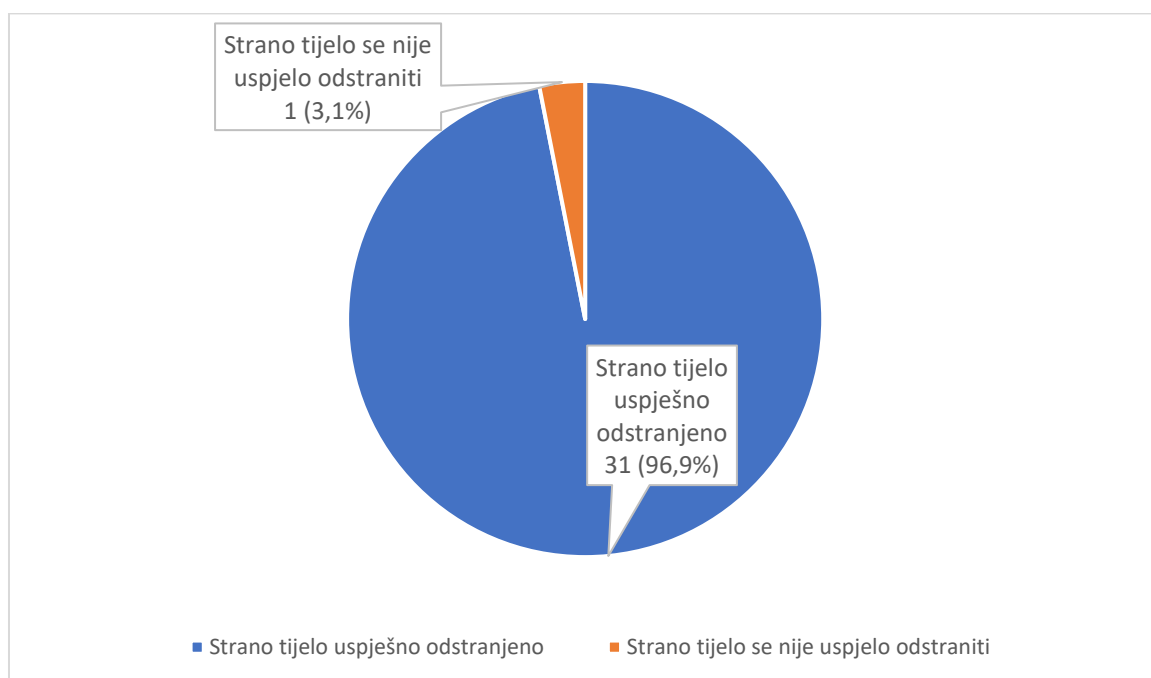
4. REZULTATI

U studiju je uključeno ukupno 62 ispitanika kojima je u odabranom studijskom razdoblju (siječanj 2010. – prosinac 2020.), učinjena traheobronhoskopija zbog sumnje na aspiraciju stranog tijela.

Od ukupno 62 bolesnika, strano tijelo pronađeno je u njih 32 (51,6%), dok kod njih 30 (48,4%) strano tijelo nije pronađeno (Slika 1). Od 32 strana tijela koja su pronađena, traheobronhoskopijom je uspješno odstranjeno njih 31 (96,9%) (Slika 2).



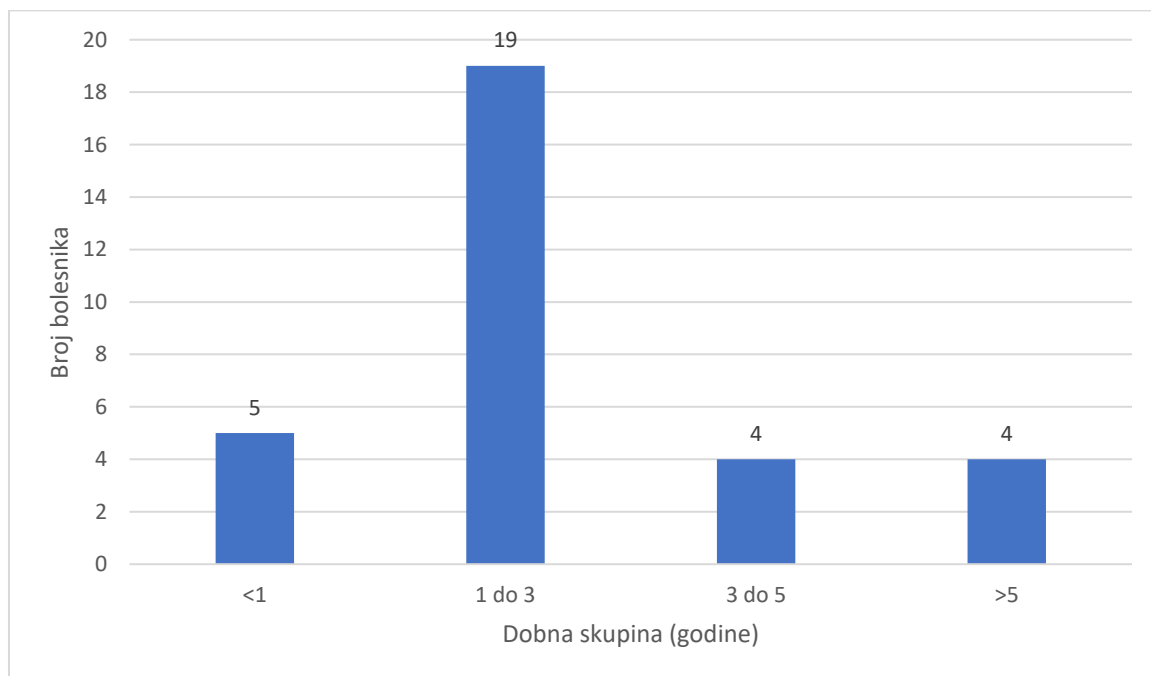
Slika 1. Udio pronađenih stranih tijela prilikom traheobronhoskopije.



Slika 2. Udio uspješno odstranjenih stranih tijela prilikom traheobronhoskopije.

Medijan dobi svih 62 ispitanika uključenih u studiju bio je 24,5 mjeseci (16-40,8), dok je u skupini s potvrđenim stranim tijelom iznosio 20,5 mjeseci (15,3-35,5).

Na Slici 3 prikazana je dobna raspodjela ispitanika kojima je strano tijelo pronađeno. Od 32 bolesnika kojima je strano tijelo pronađeno, najveća incidencija 19 (59,4%) bila je u dobi između 1 i 3 godine. U dobnoj skupini mlađih od 1 godine bilo je 5 (15,6%) bolesnika. Većina bolesnika kojima je strano tijelo pronađeno, njih 24 (75%), imala je manje od 3 godine, a čak 28 (87,5%) ih je bilo mlađe od 5 godina. Najmlađi bolesnik imao je 8 mjeseci, a najstariji bolesnik imao je preko 15 godina.



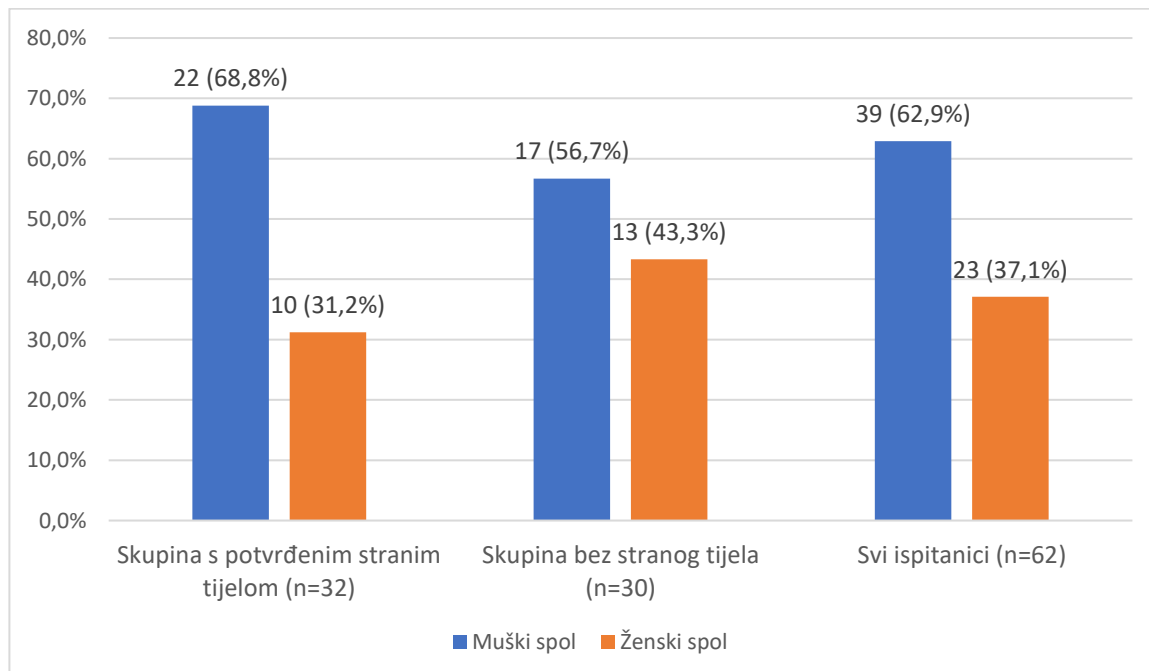
Slika 3. Prikaz raspodjele ispitanika s pronađenim stranim tijelom po dobnim skupinama.

Od ukupno 62 ispitanika u istraživanju, 39 (62,9 %) ih je muškog spola, a 23 (37,1%) ženskog spola (Tablica 1).

Iz Slike 4 vidljivo je da u skupini ispitanika s potvrđenim stranim tijelom (n=32) dječaci čine većinu 22 (68,8%) u odnosu na djevojčice 10 (31,2%) u omjeru 2,2:1.

Tablica 1. Raspodjela ispitanika u skupinama po spolu

Spol, n(%)	Skupina s potvrđenim stranim tijelom (n=32)	Skupina bez stranog tijela (n=30)	Svi ispitanici (n=62)
Muški	22 (68,8)	17 (56,7)	39 (62,9)
Ženski	10 (31,2)	13 (43,3)	23 (37,1)



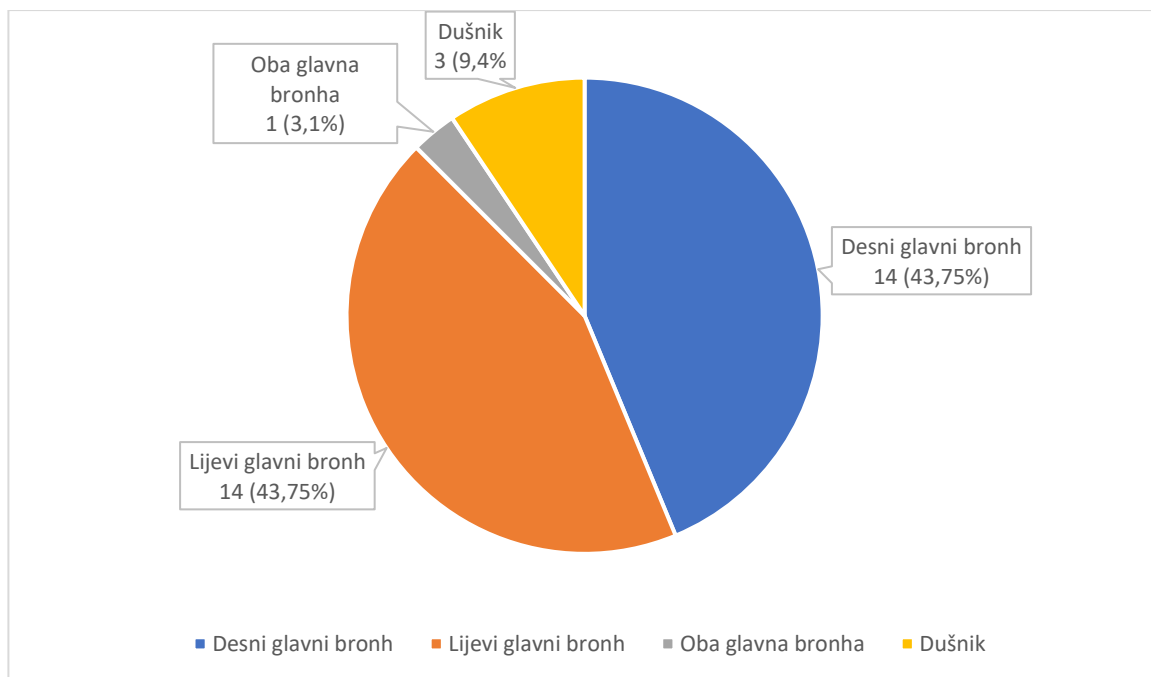
Slika 4. Prikaz udjela ispitanika u skupinama po spolu.

U Tablici 2 prikazane su vrste pronađenih stranih tijela. Većina stranih tijela u studiji organskog je podrijetla (87,5%), dok su neorganska strana tijela znatno manje zastupljena (12,5%). Najčešće pronađeno strano tijelo je kikiriki (37,5%), dok neorganska strana tijela čine kamenčići, komadići plastike i metala.

Tablica 2. Vrsta nađenog stranog tijela.

Vrsta nađenog stranog tijela	n (%)
Organska tijela	28 (87,5)
Kikiriki	12 (37,5)
Lješnjak	2 (6,3)
Badem	2 (6,3)
Mrkva	2 (6,3)
Kukuruz	2 (6,3)
Orah	1 (3,1)
Slanutak	1 (3,1)
Jabuka	1 (3,1)
Kruh	1 (3,1)
Komad mesa	1 (3,1)
Hrenovka	1 (3,1)
Kobasica	1 (3,1)
Gumeni bombon	1 (3,1)
Neorganska tijela	4 (12,5)
Kamenčić	2 (6,3)
Komad metala	1 (3,1)
Komad plastike	1 (3,1)

Na Slici 5 prikazana je raspodjela lokalizacije stranih tijela. U većine bolesnika (90,6%) strano tijelo pronađeno je u bronhima. Od ukupno 32 strana tijela, 14 (43,75%) ih je bilo lokalizirano u desnom glavnom bronhu, 14 (43,75%) u lijevom glavnom bronhu, 1 (3,1%) u oba glavna bronha, a u dušniku 3 (9,4%).



Slika 5. Prikaz udjela lokalizacije stranih tijela.

Ispitanici su podijeljeni u dvije skupine. Prvu skupinu čini 32 ispitanika kojima je, prilikom traheobronhoskopije, strano tijelo dišnog puta potvrđeno, dok drugu skupinu čini 30 ispitanika kojima strano tijelo nije pronađeno. Klinički podatci dviju skupina prikazani su u Tablici 3.

Utvrđeno je da je auskultacijski smanjen šum disanja statistički značajno češći u skupini s potvrđenim stranim tijelom. U skupini s potvrđenim stranim tijelom, auskultacijski smanjen šum disanja bio je prisutan u 18 (56,3%) bolesnika, dok je u skupini bez stranog tijela bio prisutan u 5 (16,7%) bolesnika ($P=0,001$). Iz podataka je vidljivo da bolesnici u skupini s potvrđenim stranim tijelom statistički značajno češće koriste pomoćnu dišnu muskulaturu. U skupini s potvrđenim stranim tijelom 6 (18,8%) bolesnika koristilo je pomoćnu dišnu muskulaturu, dok u skupini bez stranog tijela nijedan bolesnik nije koristio pomoćnu dišnu muskulaturu ($P=0,024$). Utvrdili smo da je u skupini s potvrđenim stranim tijelom bilo statistički značajno više dispnoičnih bolesnika. U skupini s potvrđenim stranim tijelom bilo je 14 (43,8%) bolesnika s dispnejom, dok je u skupini bez stranog tijela bilo 6 (20%) bolesnika s dispnejom ($P=0,046$). Među ispitivanim skupinama nema statistički značajne razlike u prisutnosti kašlja ($P=0,604$), tahikardije ($P=0,205$), tahipneje ($P=1$), cijanoze ($P=0,652$), povišene tjelesne temperature ($P=0,709$), pneumonije ($P=0,613$), wheezinga ($P=0,149$), stridora ($P=0,304$), hropaca ($P=0,658$) i produžene ekspiratorne faze disanja ($P=0,249$).

Klasični trijas simptoma: kašalj, zvižduci i auskultacijski oslabljen šum disanja zahvaćenog plućnog krila imao je 1 (3,13%) bolesnik iz skupine s potvrđenim stranim tijelom te 1 (3,33%) bolesnik iz skupine u kojoj strano tijelo nije pronađeno.

U studiji su bila 2 smrtna slučaja zbog posljedica nastalih aspiracijom stranog tijela.

Tablica 3. Usporedba kliničkih karakteristika ispitanika u skupini s i bez stranog tijela

Klinički podatak, n(%)	Skupina s potvrđenim stranim tijelom (n=32)	Skupina bez stranog tijela (n=30)	<i>P</i>
Kašalj	25 (78,1)	25 (83,3)	0,604*
Smanjen šum disanja	18 (56,3)	5 (16,7)	0,001*
Dispneja	14 (43,8)	6 (20)	0,046*
Tahikardija	11 (34,4)	6 (20)	0,205*
<i>Wheezing</i>	8 (25)	2 (6,7)	0,083†
Stridor	7 (21,9)	3 (10)	0,304†
Hropci	6 (18,8)	7 (23,3)	0,658*
Korištenje pomoćne dišne muskulature	6 (18,8)	0 (0)	0,024†
Cijanoza	5 (15,6)	6 (20)	0,652*
Tahipneja	5 (15,6)	5 (16,7)	1†
Povišena tjelesna temperatura	5 (15,6)	3 (10)	0,709†
Pneumonija	3 (9,4)	1 (3,3)	0,613†
Produžena ekspiratorna faza disanja	2 (6,3)	5 (16,7)	0,249†

Masno otisnute vrijednosti označavaju statistički značajne razlike

*Hi-kvadrat test

†Fisherov egzaktni test

Usporedili smo nalaze RTG-a prsnog koša ispitanika kako bi utvrdili postoji li statistički značajna razlika među skupinama.

Iz Tablice 4 vidljivo je da je prisutnost emfizema na RTG-u prsnog koša statistički značajno češće u skupini s potvrđenim stranim tijelom. U skupini s potvrđenim stranim tijelom, emfizem je bio prisutan u 7 (21,9%) bolesnika, dok u skupini bez stranog tijela nijedan bolesnik nije imao nalaz emfizema ($P=0,011$). Prisutnost pomaka medijastinuma na RTG-u prsnog koša, također je statistički značajno češće u skupini s potvrđenim stranim tijelom. U skupini s potvrđenim stranim tijelom, pomak medijastinuma bio je prisutan u 7 (21,9%) bolesnika, dok u skupini bez stranog tijela nijedan bolesnik nije imao nalaz pomaka medijastinuma ($P=0,011$). Utvrđeno je da među ispitivanim skupinama nema statistički značajne razlike u pojavnosti atelektaze ($P=0,891$), upalnih promjena ($P=0,141$), pneumotoraksa ($P=0,239$) i netransparentnog stranog tijela ($P=0,239$) na RTG-u prsnog koša. Netransparentno strano tijelo bilo je prisutno u samo 3 (9,4%) bolesnika kod kojih je strano tijelo potvrđeno. U skupini s potvrđenim stranim tijelom, nalaz RTG-a prsnog koša bio je potpuno uredan u čak 15 (46,9%) bolesnika.

Tablica 4. Usporedba nalaza RTG-a prsnog koša ispitanika u skupini s i bez stranog tijela

Nalaz RTG-a prsnog koša, n(%)	Skupina s potvrđenim stranim tijelom (n=32)	Skupina bez stranog tijela (n=30)	<i>P</i>
Emfizem	7 (21,9)	0 (0)	0,011 †
Pomak medijastinuma	7 (21,9)	0 (0)	0,011 †
Atelektaza	7 (21,9)	7 (23,3)	0,891*
Netransparentno strano tijelo	3 (9,4)	0 (0)	0,239†
Pneumotoraks	3 (9,4)	0 (0)	0,239†
Upalne promjene	2 (6,3)	6 (20)	0,141†
Uredan nalaz	15 (46,9)	17 (56,7)	0,441*

Masno otisnute vrijednosti označavaju statistički značajne razlike

*Hi-kvadrat test

†Fisherov egzaktni test

5. RASPRAVA

U našoj je studiji prilikom traheobronhoskopije strano tijelo pronađeno u 32 (51,6%) ispitanika. U odnosu na druge studije postotak pronađenih stranih tijela bio je niži. Fraga i sur. u svom su istraživanju strano tijelo pronašli u 87% ispitanika, a Korlacki i sur. u 62,2% ispitanika (44, 53). U istraživanju Haddadia i sur. strano tijelo pronađeno je u 71,8% ispitanika, od kojih je 95,5% uspješno odstranjeno (54). U našem istraživanju strano tijelo uspješno je odstranjeno u 31 (96,9%) od 32 bolesnika kojima je strano tijelo pronađeno, što je u skladu s prethodno navedenim istraživanjem. Bolesnica u dobi od 4 godine kojoj se nije uspio odstraniti komad metala premještena je u drugi centar.

Medijan dobi svih 62 ispitanika uključenih u našu studiju bio je 24,5 mjeseci (16-40,8), dok je u skupini s potvrđenim stranim tijelom iznosio 20,5 mjeseci (15,3-35,5). Od 32 bolesnika kojima je strano tijelo pronađeno, najveća incidencija 19 (59,4%) bila je u dobi između 1 i 3 godine. Naši rezultati u skladu su sa svjetskom literaturom koja ističe da je najveći rizik aspiracije stranog tijela u dobi do 3 godine te da je najveća incidencija u dobnoj skupini od jedne do tri godine (18, 27, 55-58). Takva raspodjela dobne incidencije može se objasniti slabijom koordinacijom akta gutanja, tendencijom stavljanja predmeta u usta te nepotpuno razvijenom denticijom u toj dobi. Petero bolesnika (15,6%) bilo je mlađe od 1 godine. Većina bolesnika kojima je strano tijelo pronađeno, njih 24 (75%), imala je manje od 3 godine, a čak 28 (87,5%) ih je bilo mlađe od 5 godina. Najmlađi bolesnik imao je 8 mjeseci, a najstariji bolesnik je imao preko 15 godina.

U većini studija prikazana je veća incidencija aspiracije stranih tijela među dječacima u odnosu na djevojčice. U istraživanju Haddadia i sur. 71,8% traheobronhoskopija napravljeno je u dječaka, što je slično rezultatima naše studije u kojoj je 62,9% traheobronhoskopija napravljena u dječaka (54). U našem istraživanju, u skupini s potvrđenim stranim tijelom dječaci su činili 68,8% slučajeva te je omjer dječaka naprema djevojčicama bio 2,2:1. Muška predominacija u našem istraživanju u skladu je s prethodno navedenim istraživanjem u kojem je u skupini s potvrđenim stranim tijelom bilo 73% dječaka uz omjer 2,7:1. Opažena predominacija može se objasniti povećanom aktivnosti i avanturističkim duhom dječaka.

U istraživanju Dinga i sur. većina pronađenih stranih tijela bila je organskog podrijetla (93,3%), a najčešće pronađeno strano tijelo bilo je kikiriki (43,3%) (59). U istraživanju Kaura i sur. većina pronađenih stranih tijela također je bila organskog podrijetla (86%), a najčešće pronađeno strano tijelo bilo je kikiriki (34%) (8). Naši rezultati u skladu su s prethodno spomenutim istraživanjima. Većina stranih tijela bila je organskog podrijetla (87,5%). Najčešće pronađeno strano tijelo bilo je kikiriki (37,5%). Nakon kikirikija, slijedili su ostali orašasti plodovi kao što su lješnjak (6,3%) i badem (6,3%). Od 4 (12,5%) neorganska strana tijela koja su pronađena, 2 (6,3%) su bili kamenčići, a po jedan komad su bili metalno i plastično strano tijelo. Razlozi zbog kojih je kikiriki najčešće aspirirano strano tijelo su njegova niska cijena, često se konzumira, a neuki roditelji ostavljaju ga na stolu gdje je lako dostupan djeci, ne shvaćajući potencijalnu opasnost aspiracije kikirikija i opstrukcije dišnog puta.

Dok su kod odraslih strana tijela dišnih puteva češća u desnom glavnom bronhu zbog anatomskog položaja račvišta traheje koja se gotovo vertikalno nastavlja na desni bronh, u djece je nejasno gdje se strano tijelo najčešće lokalizira. Neke studije pokazuju da se strano tijelo češće nalazi u desnom ili pak u lijevom glavnom bronhu, dok je prema mnogim autorima zastupljenost stranih tijela u desnom ili lijevom glavnom bronhu jednaka. U oba glavna bronha strana tijela nalaze se u 1 – 5 % slučajeva (7, 24, 25). U našoj studiji je strano tijelo pronađeno podjednako kod bolesnika u desnom glavnom bronhu (43,75%) kao i u lijevom (43,75%). Samo 1 (3,1%) bolesnik imao je istovremeno strano tijelo u oba glavna bronha, dok je u dušniku strano tijelo pronađeno kod 3 (9,4%) bolesnika.

Usporedili smo sve kliničke podatke između skupine u kojoj su strana tijela potvrđena i skupine u kojoj strana tijela nisu pronađena, kako bismo utvrdili postoji li statistički značajna razlika između skupina. Dokazali smo da su dispneja, auskultacijski smanjen šum disanja i korištenje pomoćne dišne muskulature statistički značajno češći u skupini s potvrđenim stranim tijelom. Parameswaran i sur. u svojoj su studiji također utvrdili da je auskultacijski smanjen šum disanja bio statistički značajno češći u skupini s potvrđenim stranim tijelom (60). Za razliku od skupine s potvrđenim stranim tijelom gdje je 6 (18,8%) bolesnika koristilo pomoćnu dišnu muskulaturu, u skupini u kojoj strano tijelo nije pronađeno nijedan bolesnik nije koristio pomoćnu dišnu muskulaturu. Najčešći simptomi i znakovi prisutni kod naših bolesnika s potvrđenim stranim tijelom bili su kašalj (78%), auskultacijski smanjen šum disanja (56%), dispneja (43%), tahikardija (34%) i *wheezing* (25%). Nismo utvrdili statistički značajnu razliku među skupinama u prisutnosti kašlja. U skupini u kojoj strano tijelo nije pronađeno, čak 83%

bolesnika imalo je kašalj što je veći postotak bolesnika nego u skupini s potvrđenim stranim tijelom (78%). U istraživanju Parameswarana i sur. kašalj je u skupini s potvrđenim stranim tijelom imalo 87% bolesnika, isto kao i u skupini u kojoj strano tijelo nije nađeno (60). U našem istraživanju nije bilo statistički značajne razlike među skupinama u prisutnosti *wheezinga*, što je u skladu s prethodno navedenim istraživanjem. Također, nije bilo statistički značajne razlike među skupinama ni u prisutnosti cijanoze, tahipneje, tahikardije, hropaca, stridora, povišene tjelesne temperature, pneumonije i produžene ekspiratorne faze disanja. Klasični trijas simptoma: kašalj, zvižduci i auskultacijski oslabljen šum disanja zahvaćenog plućnog krila, unatoč visokoj specifičnosti od 96% - 98% koju su prikazali Tomaske i sur., nije podjednako prisutan u svim istraživanjima (58). U našem istraživanju, klasični trijas simptoma bio je prisutan samo u 1 (3,13%) od 32 ispitanika kojima je strano tijelo potvrđeno. Nadalje, u skupini u kojoj strano tijelo nije pronađeno klasični trijas bio je prisutan u 1 (3,33%) od 30 ispitanika. Stoga, možemo zaključiti kako u našem istraživanju klasični trijas simptoma nije imao dijagnostičku vrijednost u točnom postavljanju dijagnoze aspiracije stranog tijela.

Dvoje bolesnika iz naše studije preminulo je zbog aspiracije stranog tijela. Dječak starosti 31 mjesec preminuo je zbog opstrukcije dišnog puta hrenovkom. Drugi bolesnik koji je preminuo bio je dječak starosti 17 mjeseci koji je liječen tjedan dana pod dijagnozom opstrukcijskog bronhitisa. Nakon uočenog subkutanog emfizema posumnjalo se na aspiraciju stranog tijela (kikiriki) s pneumomediastinumom. Tijekom zahvata došlo je do kardiopulmonalne dekompenzacije. Srčana akcija se oporavila, ali je bolesnik bio konstantno nestabilan s ireverzibilnim oštećenjem mozga te je nakon dva mjeseca intenzivnog liječenja preminuo.

Vrijednost radiografije prsnog koša u postavljanju dijagnoze aspiracije stranog tijela ostaje diskutabilna. Studije su pokazale da se postotak bolesnika s potvrđenim stranim tijelom koji imaju uredan RTG prsnog koša kretao između niskih 12,8% i visokih 46% (54, 61). U našem istraživanju, čak 15 (46,9%) bolesnika s potvrđenim stranim tijelom imalo je uredan nalaz RTG-a prsnog koša. Dakle, kada bi dijagnozu aspiracije stranog tijela postavljali isključivo na temelju nalaza radiografije prsnog koša, gotovo polovica slučajeva aspiracije stranog tijela ostala bi neprepoznata. RTG može biti od iznimne pomoći u dijagnosticiranju netransparentnih stranih tijela, međutim ona su relativno rijetka. U našem istraživanju 3 (9,4%) bolesnika imalo je rendgenski vidljivo strano tijelo, što je u skladu s istraživanjem Naragunda i sur. u kojem se u 13,6% bolesnika s potvrđenim netransparentnim stranim tijelom nalaz

potvrdio RTG-om prsnog koša (62). Najčešći abnormalni nalazi RTG-a prsnog koša naših bolesnika u skupini s potvrđenim stranim tijelom bili su emfizem (21,9%), pomak medijastinuma (21,9%) i atelektaza (21,9%) što je u skladu s drugim istraživanjima (53, 59). Zanimalo nas je koji su nalazi radiograma prsnog koša indikativni da je bolesnik stvarno aspirirao strano tijelo. Dokazali smo da je emfizem bio statistički značajno češći u skupini s potvrđenim stranim tijelom. U skupini s potvrđenim stranim tijelom, emfizem je bio prisutan u 7 (21,9%) bolesnika, dok u skupini bez stranog tijela nijedan bolesnik nije imao nalaz emfizema. Također smo dokazali i da je pomak medijastinuma na RTG-u prsnog koša bio statistički značajno češći u skupini s potvrđenim stranim tijelom. U skupini s potvrđenim stranim tijelom, pomak medijastinuma bio je prisutan u 7 (21,9%) bolesnika, dok u skupini bez stranog tijela nijedan bolesnik nije imao nalaz pomaka medijastinuma. U našem istraživanju nismo utvrdili da prisutnost atelektaze na RTG-u prsnog koša doprinosi točnosti postavljanja dijagnoze aspiracije stranog tijela. Dapače, atelektaza je bila učestalija u grupi u kojoj strano tijelo nije pronađeno (23,3%) u odnosu na grupu u kojoj je strano tijelo potvrđeno (21,9%). U studiji nije bilo statistički značajne razlike među skupinama u prisutnosti atelektaze, upalnih promjena, pneumotoraksa i netransparentnog stranog tijela na RTG slikama prsnog koša.

Ograničenja ovog istraživanja su relativno mali broj bolesnika uključenih u istraživanje i činjenica da je istraživanje provedeno u jednom centru. Daljnji nedostatak ove studije je retrospektivno prikupljanje podataka iz protokola i pismohrana povijesti bolesti, čime isti mogu biti manjkavi. Za potvrdu dobivenih rezultata potrebno je provesti prospektivne studije na većem uzorku bolesnika.

Zaključno, liječnici bi trebali imati veću razinu sumnje na aspiraciju stranog tijela u slučajevima kada se bolesnik prezentira dispnejom, korištenjem pomoćne dišne muskulature te auskultacijski smanjenim šumom disanja. Klasični trijas simptoma nije pokazao očekivanu dijagnostičku vrijednost. Nadalje, abnormalni nalazi RTG-a prsnog koša koji su povezani s aspiracijom stranog tijela te povećavaju razinu sumnje na aspiraciju stranog tijela su emfizem i pomak medijastinuma. Međutim, uredan nalaz RTG-a prsnog koša ne bi trebao isključiti dijagnozu aspiracije stranog tijela jer je gotovo polovica bolesnika s aspiriranim stranim tijelom imala uredan nalaz RTG-a prsnog koša. Najbolji način smanjivanja morbiditeta i mortaliteta uzrokovanog aspiracijom stranog tijela kod djece jest prevencija. Potrebno je staviti veći naglasak na edukaciju i podizanje razine svijesti o ovom problemu. Rizik se može smanjiti tako da educiramo roditelje i odgajatelje da hranu kao što je kikiriki i ostale orašaste plodove drže

podalje od male djece dok nisu dovoljno zreli. Uz to, i ostale manje predmete koje su djeca sklona stavljati u usta i aspirirati kao što su dijelovi igračaka ili kamenčići treba držati podalje od male djece. Svakako, treba prevenirati sve radnje i nestašluke djece tijekom hranjenja koje povećavaju rizik aspiracije (trčanje, igranje, smijanje ili plakanje) poticanjem djece na obvezno mirovanje tijekom hranjenja.

6. ZAKLJUČCI

1. Strano tijelo pronađeno je u 51,6% bolesnika kojima je učinjena traheobronhoskopija zbog sumnje na aspiraciju stranog tijela.
2. Pronađeno strano tijelo uspješno je odstranjeno u 96,9% slučajeva.
3. Medijan dobi svih 62 ispitanika uključenih u studiju bio je 24,5 mjeseci (16-40,8), dok je u skupini s potvrđenim stranim tijelom iznosio 20,5 mjeseci (15,3-35,5). Od 32 bolesnika kojima je strano tijelo pronađeno, najveća incidencija 19 (59,4%) bila je u dobi između 1 i 3 godine. Većina bolesnika, njih 24 (75%), kojima je strano tijelo pronađeno imala je manje od 3 godine.
4. Aspiracija stranog tijela češće se događa u dječaka. Većina ispitanika kojima je učinjena traheobronhoskopija bila je muškog roda (62,9%) te je u skupini s potvrđenim stranim tijelom bilo 68,8% dječaka i 31,2% djevojčica.
5. Većina stranih tijela bila je organskog podrijetla (87,5%), dok su neorganska strana tijela bila znatno manje zastupljena (12,5%). Najčešće pronađeno strano tijelo bilo je kikiriki (37,5%).
6. Strano tijelo je bilo lokalizirano podjednako u desnom glavnom bronhu (43,75%) kao i u lijevom glavnom bronhu (43,75%), u oba glavna bronha bilo je 3,1% stranih tijela, a u dušniku 9,4%.
7. Korištenje pomoćne dišne muskulature, auskultacijski smanjen šum disanja i dispneja statistički su značajno češći u skupini s potvrđenim stranim tijelom.
8. Ne postoji statistički značajna razlika među ispitivanim skupinama u prisutnosti kašlja, takihardije, tahipneje, cijanoze, povišene tjelesne temperature, pneumonije, *wheezinga*, stridora, hropaca i produžene ekspiratorne faze disanja.
9. Klasični trijas simptoma: kašalj, zvižduci i auskultacijski oslabljen šum disanja zahvaćenog plućnog krila imalo je samo 3,13% bolesnika s potvrđenim stranim tijelom.
10. Emfizem i pomak medijastinuma statistički su značajno češći u skupini s potvrđenim stranim tijelom.
11. Ne postoji statistički značajna razlika među ispitivanim skupinama u prisutnosti atelektaze, upalnih promjena, pneumotoraksa i netransparentnog stranog tijela na RTG nalazima prsnog koša.
12. Netransparentno strano tijelo bilo je prisutno u samo 9,4% bolesnika kojima je strano tijelo potvrđeno.
13. Čak 46,9% bolesnika s potvrđenim stranim tijelom imalo je uredan nalaz RTG-a prsnog koša.

7. POPIS CITIRANE LITERATURE

1. Wu X, Wu L, Chen Z, Zhou Y. Fatal choking in infants and children treated in a pediatric intensive care unit: A 7- year experience. *Int J Pediatr Otorhinolaryngol.* 2018;110:67-9.
2. Holinger LD. Management of sharp and penetrating foreign bodies of the upper aerodigestive tract. *Ann Otol Rhinol Laryngol.* 1990;99:684-8.
3. Holinger PH. Foreign bodies in the air and food passages. *Trans Am Acad Ophthalmol Otolaryngol.* 1962;66:193-210.
4. Yee KF, Schild JA, Holinger PH. Extraluminal foreign bodies (coins) in the food and air passages. *Ann Otol Rhinol Laryngol.* 1975;84:619-23.
5. Shivakumar AM, Naik AS, Prashanth KB, Shetty KD, Praveen DS. Tracheobronchial foreign bodies. *Indian J Pediatr.* 2003;70:793-7.
6. Chiu CY, Wong KS, Lai SH, Hsia SH, Wu CT. Factors predicting early diagnosis of foreign body aspiration in children. *Pediatr Emerg Care.* 2005;21:161-4.
7. Cohen SR, Herbert WI, Lewis GB Jr, Geller KA. Foreign bodies in the airway. Five-year retrospective study with special reference to management. *Ann Otol Rhinol Laryngol.* 1980;89:437-42.
8. Kaur K, Sonkhya N, Bapna AS. Foreign bodies in the tracheobronchial tree: A prospective study of fifty cases. *Indian J Otolaryngol Head Neck Surg.* 2002;54:30-4.
9. Hughes C, Anthony E. Paediatric tracheobronchial foreign bodies - historical review from the John Hopkins Hospital. *Ann Otol Rhinol Laryngol.* 1996;105:555-61.
10. Shlizerman L, Ashkenazi D, Mazzawi S, Rakover Y. Foreign body aspiration in children: ten-years experience at the Ha'Emek Medical Center. *Harefuah.* 2006;145:569-71, 631.
11. Eren S, Balci AE, Dikici B i sur. Foreign body aspiration in children: experience of 1160 cases. *Ann Trop Paediatr.* 2003;23:31-7.
12. Ciftci AO, Bingöl-Koloğlu M, Senocak ME i sur. Bronchoscopy for evaluation of foreign body aspiration in children. *J Pediatr Surg.* 2003;38:1170.
13. Sahin A, Meteroglu F, Eren S, Celik Y. Inhalation of foreign bodies in children: experience of 22 years. *J Trauma Acute Care Surg.* 2013;74:658-63.
14. McGuirt WF, Holmes KD, Feehs R, Browne JD. Tracheobronchial foreign bodies. *Laryngoscope.* 1988;98:615-8.
15. Mu LC, Sun DQ, He P. Radiological diagnosis of aspirated foreign bodies in children: review of 343 cases. *J Laryngol Otol.* 1990;104:778-82.
16. Nichols BG, Visotcky A, Aberger M, Braun NM, Shah R, Tarima S i sur. Pediatric exposure to choking hazards is associated with parental knowledge of choking hazards. *Int J Pediatr Otorhinolaryngol.* 2012;76:169-73.

17. Bernard-Bonnin AC, Pless IB, Robitaille Y, Leblanc J, King WJ, Tenenbein M i sur. Home injury patterns in children: A comparison by hospital sites. *Paediatr Child Health*. 2003;8:433-7.
18. Dikensoy O, Usalan C, Filiz A. Foreign body aspiration: clinical utility of flexible Bronchoscopy. *Postgrad Med J*. 2002;78:399-403.
19. Cheng J, Liu B, Farjat AE, Routh J. National estimations of airway foreign bodies in children in the United States, 2000 to 2009. *Clin Otolaryngol*. 2019;44:235-9.
20. Skoulakis CE, Doxas PG, Papadakis CE, Proimos E, Christodoulou P, Bizakis JG i sur. Bronchoscopy for foreign body removal in children. A review and analysis of 210 cases. *Int J Pediatr Otorhinolaryngol*. 2000;53:143-8.
21. Kramer TA, Riding KH, Salkeld LJ. Tracheobronchial and esophageal foreign bodies in the pediatric population. *J Otolaryngol*. 1986;15:355-8.
22. National Safety Council, Injury Facts 2015. [citirano 20. lipnja 2021.]. Dostupno na: <http://www.nsc.org/learn/safety-knowledge/Pages/injury-facts.aspx>
23. Darrow DH, Holinger LD. Foreign bodies of the larynx, trachea and bronchi. U: Bluestone C, Stool S, urednici. *Pediatric otolaryngology*. Philadelphia: Saunders 1996. str. 338-52
24. Black RE, Johnson DG, Matlak ME. Bronchoscopic removal of aspirated foreign bodies in children. *J Pediatr Surg*. 1994;29:682-4.
25. Inglis AF, Wagner DV. Lower complication rates associated with bronchial foreign bodies over the last 20 years. *Ann Otol Rhinol Laryngol*. 1992;101:61-6.
26. Committee on Injury, Violence, and Poison Prevention. Prevention of choking among children. *Pediatrics*. 2010;125:601-7.
27. Sirmali M, Türüt H, Kısacık E, Fındık G, Kaya S, Tastepe I. The relationship between time of admittance and complications in paediatric tracheobronchial foreign body aspiration. *Acta Chir Bel*. 2005;105:631-4.
28. Cohen S, Avital A, Godfrey S, Gross M, Kerem E, Springer C. Suspected foreign body inhalation in children: what are the indications for bronchoscopy? *J Pediatr*. 2009;155:276-80.
29. Jackson C, Jackson CL. Diseases of the air and food passages of foreign body origin. *Laryngoscope*. 1936;46:814.
30. Esclamado RM. Laryngotracheal foreign bodies in children: A comparison with bronchial foreign bodies. *Am J Dis Child*. 1987;141:259.
31. Rodríguez H, Passali GC, Gregori D, Chinski A, Tiscornia C, Botto H i sur. Management of foreign bodies in the airway and oesophagus. *Int J Pediatr Otorhinolaryngol*. 2012;76:84-91.

32. Weissberg D, Schwartz I. Foreign bodies in the tracheobronchial tree. *Chest*. 1987;91:730-3.
33. Montana A, Salerno M, Feola A, Asmundo A, Di Nunno N, Casella F i sur. Risk management and recommendations for the prevention of fatal foreign body aspiration: Four cases aged 1.5 to 3 years and mini-review of the literature. *Int J Environ Res Public Health*. 2020;17:4700.
34. Kontić M, Čolović Z, Cikojević D, Bošković B. Strana tijela donjeg dišnog puta. *Medica Jadertina*. 2020;50:193-7.
35. Akcora B, Cellikaya ME, Ozer C. Bronchoscopy for foreign body aspiration and effects of nebulized albuterol and budesonide combination. *Pak J Med Sci*. 2017;33:81-5
36. Fidkowski CW, Zheng H, Firth PG. The anesthetic considerations of tracheobronchial foreign bodies in children: a literature review of 12,979 cases. *Anesth Analg*. 2010;111:1016-25.
37. Wiseman NE. The diagnosis of foreign body aspiration in childhood. *J Pediatr Surg*. 1984;19:531-5.
38. Chatterji S, Chatterji P. The management of foreign bodies in air passages. *Anaesthesia*. 1972;27:390-5.
39. Bittencourt PF, Camargos PA, Scheinmann P, de Blic J. Foreign body aspiration: clinical, radiological findings and factors associated with its late removal. *Int J Pediatr Otorhinolaryngol*. 2006;70:879-84.
40. Goyal R, Nayar S, Gogia P, Garg M. Extraction of tracheobronchial foreign bodies in children and adults with rigid and flexible bronchoscopy. *J Bronchology Interv Pulmonol*. 2012;19:35-43
41. Svedström E, Puhakka H, Kero P. How accurate is chest radiography in the diagnosis of tracheobronchial foreign bodies in children? *Pediatr Radiol*. 1989;19:520-2.
42. Lee EY, Greenberg SB, Boiselle PM. Multidetector computed tomography of pediatric large airway diseases: state-of-the-art. *Radiol Clin North Am*. 2011;49:869-93.
43. Yang C, Hua R, Xu K, Hua X, Ma P, Zheng J-N i sur. The role of 3D computed tomography (CT) imaging in the diagnosis of foreign body aspiration in children. *Eur Rev Med Pharmacol Sci*. 2015;19:265-73.
44. Korlacki W, Korecka K, Dzielicki J. Foreign body aspiration in children: diagnostic and therapeutic role of bronchoscopy. *Pediatr Surg Int*. 2011;27:833-7.

45. Abdollahi Fakhim Sh, Badbarin D, Goljanan Tabrizi A. Studying delay causes in the diagnosis of patients with airway foreign body aspiration. *Journal of Iran University of Medical Sciences*. 2008;15:119-24.
46. Roberts CA, Carr MM. Morbidity and mortality in children undergoing bronchoscopy for foreign body removal. *Laryngoscope*. 2018;128:1226-9.
47. Cramer N, Jabbour N, Tavaréz MM, Taylor RS. Foreign body aspiration. [ažurirano 23. kolovoza 2020.] U StatPearls [internet]. Treasure Island (FL): StatPearlsin Publishing; 2021.
48. Pawar DK. Dislodgement of bronchial foreign body during retrieval in children. *Paediatr Anaesth*. 2000;10:333-5.
49. Faro A, Wood RE, Schechter MS, Leong AB, Wittkugel E, Abode K i sur. Official American Thoracic Society technical standards: flexible airway endoscopy in children. *Am J Respir Crit Care Med*. 2015;191:1066-80.
50. Eber E, Antón-Pacheco JL, de Blic J, Doull I, Faro A, Nenna R i sur. ERS statement: interventional bronchoscopy in children. *Eur Respir J*. 2017;50:1700901.
51. Rovin JD, Rodgers BM. Pediatric foreign body aspiration. *Pediatr Rev*. 2000;21:86-90.
52. Sersar SI, Rizk WH, Bilal M, El Diasty MM, Eltantawy TA, Abdelhakam BB i sur. Inhaled foreign bodies: presentation, management and value of history and plain chest radiography in delayed presentation. *Otolaryngol Head Neck Surg*. 2006;134:92-9.
53. Fraga A de MA, Reis MC dos, Zambon MP, Toro IC, Ribeiro JD, Baracat ECE. Foreign body aspiration in children: clinical aspects, radiological aspects and bronchoscopic treatment. *J Bras Pneumol*. 2008;34:74-82.
54. Haddadi S, Marzban S, Nemati S, Ranjbar Kiakelayeh S, Parvizi A, Heidarzadeh A. Tracheobronchial foreign-bodies in children; A 7 year retrospective study. *Iran J Otorhinolaryngol*. 2015;27:377-85.
55. Vijaykumar T, Kalyanappagol NH, Kulkarni LH. Management of tracheobronchial foreign body aspirations in pediatric age group – A 10-year retrospective analysis. *Indian J Anaesth*. 2007;51:20-3.
56. Mallick MS, Khan AR, Al-Bassam A. Late presentation of tracheobronchial foreign body aspiration in children. *J Trop Pediatr*. 2005;51:145-8.
57. Farzizadeh M, Hashemian H, Atrkar-Roshan Z. Clinical and radiographic findings of foreign body aspiration in children hospitalized in 17 Shahrivar Hospital, Rasht, during 1996–2008. *Feyz*. 2013;7:495-500.
58. Tomaskea M, Gerberb A, Stockera S, Weissb M. Tracheobronchial foreign body aspiration in children – diagnostic value of symptoms and signs. *Swiss MED Wkly*. 2006;136:533-8.

59. Ding G, Wu B, Vinturache A, Cai C, Lu M, Gu H. Tracheobronchial foreign body aspiration in children: A retrospective single-center cross-sectional study. *Medicine (Baltimore)*. 2020;99:e20480.
60. Parameswaran N, Das S, Biswal N. Respiratory morbidity following foreign body aspiration among South Indian children: A descriptive study. *Cureus*. 2018;10:e3629.
61. Zerella JT, Dimler M, McGill LC, Pippus KJ. Foreign body aspiration in children: value of radiography and complications of bronchoscopy. *J Pediatr Surg*. 1998;33:1651-4.
62. Naragund AI, Mudhol RS, Harugop AS, Patil PH, Hajare PS, Metgudmath VV. Tracheo-bronchial foreign body aspiration in children: a one year descriptive study. *Indian J Otolaryngol Head Neck Surg*. 2014;66:180-5.

8. SAŽETAK

Ciljevi: Glavni ciljevi ovog istraživanja bili su odrediti postotak pronađenih i uspješno odstranjenih stranih tijela prilikom traheobronhoskopije, kao i njihovu vrstu i lokalizaciju te utvrditi postoji li razlika u demografskim, kliničkim i radiološkim obilježjima među skupinama s i bez stranog tijela.

Ispitanici i metode: Provedena je retrospektivna studija u koju je uključeno 62 ispitanika kojima je u KBC-u Split učinjena traheobronhoskopija zbog sumnje na aspiraciju stranog tijela, u razdoblju od 1.1.2010. do 31.12.2020. Prikupljeni podatci za svakog ispitanika uključivali su: dob, spol, nalaz traheobronhoskopije, radiološke nalaze i kliničke podatke. Ovisno o nalazu traheobronhoskopije, ispitanici su podijeljeni u dvije skupine: skupina s potvrđenim stranim tijelom (n=32) i skupina u kojoj strano tijelo nije pronađeno (n=30).

Rezultati: Strano tijelo pronađeno je u 32 (51,6%) bolesnika kojima je učinjena traheobronhoskopija, a uspješno je odstranjeno njih 31 (96,9%). Medijan dobi u skupini s potvrđenim stranim tijelom iznosio je 20,5 mjeseci (15,3-35,5). Najveća incidencija 19 (59,4%) bila je u dobi između 1 i 3 godine. U skupini s potvrđenim stranim tijelom (n=32) dječaci čine većinu 22 (68,8%) u odnosu na djevojčice 10 (31,2%) u omjeru 2,2:1. Većina stranih tijela bila je organskog podrijetla (87,5%), a najčešće pronađeno strano tijelo bilo je kikiriki (37,5%). Strano tijelo je bilo lokalizirano podjednako u desnom glavnom bronhu (43,75%) kao i u lijevom (43,75%), u oba glavna bronha bilo je 3,1% stranih tijela, a u dušniku 9,4%. Korištenje pomoćne dišne muskulature ($P=0,024$), auskultacijski smanjen šum disanja ($P=0,001$), dispneja ($P=0,046$), emfizem ($P=0,011$) i pomak medijastinuma ($P=0,011$) statistički su značajno češći u skupini s potvrđenim stranim tijelom. Netransparentno strano tijelo bilo je prisutno u 9,4% bolesnika kojima je strano tijelo potvrđeno, a 46,9% imalo je uredan nalaz RTG-a prsnog koša.

Zaključci: Liječnici bi trebali imati veću razinu sumnje na aspiraciju stranog tijela u slučajevima kada se bolesnik prezentira dispnejom, korištenjem pomoćne dišne muskulature, auskultacijski smanjenim šumom disanja te emfizemom i pomakom medijastinuma na RTG-u prsnog koša. Edukacija i podizanje razine svijesti javnosti ključni su za prevenciju aspiracije stranog tijela.

9. SUMMARY

Diploma thesis title: Foreign bodies of the lower airway in children in University Hospital of Split between 2010. – 2020.

Objectives: The main objectives of this study were to determine the percentage of foreign bodies found and successfully removed during tracheobronchoscopy, as well as their type and location. Additional aim was to determine whether there is a difference in demographic, clinical and radiological characteristics between groups with and without foreign body.

Patients and methods: A retrospective study in which we included 62 patients who underwent tracheobronchoscopy due to suspicion of foreign body aspiration was conducted in the period from the 1th of January 2010 to the 31th of December 2020 in University Hospital of Split. Data collected for each patient included: age, sex, tracheobronchoscopy finding, radiological findings, and clinical data. Depending on the tracheobronchoscopy finding, patients were divided into two groups: confirmed foreign body (n = 32) and no foreign body found (n = 30).

Results: A foreign body was found in 32 (51.6%) patients who underwent tracheobronchoscopy, and 31 (96.9%) of them were successfully removed. The median age in the group with a confirmed foreign body was 20.5 months (15.3-35.5). The highest incidence of 19 (59.4%) was between 1 and 3 years of age. In the group with a confirmed foreign body (n = 32), boys make up a majority of 22 (68.8%) compared to girls 10 (31.2%) in a 2.2: 1 ratio. Most foreign bodies were of organic origin (87.5%) and the most commonly found foreign body was peanuts (37.5%). The foreign body was localized equally in the right main bronchus (43.75%) as in the left (43.75%), in both main bronchi there were 3.1% of foreign bodies, and in the trachea 9.4%. Use of accessory respiratory muscles ($P=0.024$), auscultatory reduced breathing sound ($P=0.001$), dyspnoea ($P=0.046$), emphysema ($P=0.011$), and mediastinal shift ($P=0.011$) were statistically significantly more common in the group with confirmed foreign body. A non-transparent foreign body was present in 9.4% of patients with a confirmed foreign body and 46.9% of patients with a confirmed foreign body had a normal chest X-ray finding.

Conclusions: Physicians should have a higher level of suspicion for foreign body aspiration in cases where the patient presents with dyspnoea, use of accessory respiratory muscles, auscultatory reduced breathing sound, and emphysema or mediastinal shift on chest X-ray. Education and raising public awareness are the key for preventing foreign body aspiration.

10. ŽIVOTOPIS

OSOBNI PODATCI:

Ime i prezime: Marko Kordić

Datum i mjesto rođenja: 6. svibnja 1996. godine, Split, Hrvatska

Državljanstvo: hrvatsko

Adresa stanovanja: Skradinska 1, 21 000 Split, Hrvatska

E-adresa: markokordic2014@gmail.com

OBRAZOVANJE

2003. – 2011. Osnovna škola Mertojak, Split

2011. – 2015. V. gimnazija „Vladimir Nazor“, Split

2015. – 2021. Medicinski fakultet Sveučilišta u Splitu, smjer doktor medicine

ZNANJA I VJEŠTINE

Aktivno služenje engleskim jezikom i osnovno poznavanje njemačkog jezika

Vozač automobila B kategorije

Voditelj brodice B kategorije