

Usporedba patohistoloških karakteristika infiltrativnog urotelnog karcinoma mokraćnog mjehura pacijenata liječenih u KBC-u Split tijekom 2019. godine i 2020. godine obilježene pandemijom SARS-CoV-2

Bilobrk, Josipa

Master's thesis / Diplomski rad

2021

Degree Grantor / Ustanova koja je dodijelila akademski / stručni stupanj: **University of Split, School of Medicine / Sveučilište u Splitu, Medicinski fakultet**

Permanent link / Trajna poveznica: <https://um.nsk.hr/um:nbn:hr:171:139732>

Rights / Prava: [In copyright](#) / [Zaštićeno autorskim pravom.](#)

Download date / Datum preuzimanja: **2024-09-26**



Repository / Repozitorij:

[MEFST Repository](#)



**SVEUČILIŠTE U SPLITU
MEDICINSKI FAKULTET**

Josipa Bilobrk

**USPOREDBA PATOHISTOLOŠKIH KARAKTERISTIKA INFILTRATIVNOG
UROTELNOG KARCINOMA MOKRAĆNOG MJEHURA BOLESNIKA LIJEČENIH
U KBC-U SPLIT TIJEKOM 2019. GODINE I 2020., GODINE OBILJEŽENE
PANDEMIJOM SARS-CoV-2**

Diplomski rad

Akadska godina:

2020./2021.

Mentor:

prof. dr. sc. Katarina Vilović, dr. med.

Split, srpanj 2021.

**SVEUČILIŠTE U SPLITU
MEDICINSKI FAKULTET**

Josipa Bilobrk

**USPOREDBA PATOHISTOLOŠKIH KARAKTERISTIKA INFILTRATIVNOG
UROTELNOG KARCINOMA MOKRAĆNOG MJEHURA BOLESNIKA LIJEČENIH
U KBC-U SPLIT TIJEKOM 2019. GODINE I 2020., GODINE OBILJEŽENE
PANDEMIJOM SARS-CoV-2**

Diplomski rad

Akadska godina:

2020./2021.

Mentor:

prof. dr. sc. Katarina Vilović, dr. med.

Split, srpanj 2021.

1. UVOD	1
1.1. MOKRAĆNI MJEHUR	2
1.1.1. Anatomija	2
1.1.2. Embriologija	4
1.1.3. Histologija	4
1.2. UROTELNI KARCINOM MOKRAĆNOG MJEHURA	5
1.2.1. Epidemiologija	5
1.2.2. Etiologija	6
1.2.3. Klinička slika	7
1.2.4. Dijagnostika	8
1.2.5. Terapija	9
1.3. HISTOLOŠKA KLASIFIKACIJA UROTELNOG KARCINOMA	10
1.4. KLINIČKI STADIJ UROTELNOG KARCINOMA	16
1.5. PANDEMIJA SARS-COV-2 U REPUBLICI HRVATSKOJ	18
2. CILJ ISTRAŽIVANJA	20
3. MATERIJALI I METODE	22
3.1. ORGANIZACIJA ISTRAŽIVANJA	23
3.2. ISPITANICI	23
3.3. MJESTO ISTRAŽIVANJA	23
3.4. METODE PRIKUPLJANJA I OBRADJE PODATAKA	23
3.5. STATISTIČKA ANALIZA	23
3.6. ETIČKA NAČELA	24
4. REZULTATI	25
5. RASPRAVA	31
6. ZAKLJUČCI	35
7. POPIS CITIRANE LITERATURE	37
8. SAŽETAK	42
9. SUMMARY	44
10. ŽIVOTOPIS	46
11. PRILOZI	48

ZAHVALA

Od srca se zahvaljujem mentorici prof. dr. sc. Katarini Vilović na velikoj pomoći i uloženom vremenu pri izradi ovog diplomskog rada.

Zahvaljujem se cijeloj obitelji, a najviše majci i ocu na njihovoj podršci i ljubavi.

Zahvaljujem se svim prijateljima što su bili uvijek uz mene i pratili me na mom putu.

Hvala Marku na pažnji, podršci, ljubavi i što mi daješ snagu za sve prepreke u životu.

POPIS OZNAKA I KRATICA

a. – arterija (lat. *arteria*)

aa. – arterije (lat. *arteriae*)

AJCC - Američki komitet za tumor (engl. *American Joint Committee on Cancer*)

ASCO - Američko društvo za kliničku onkologiju (engl. *American Society of Clinical Oncology*)

BCG – *Bacillus Calmette–Guérin*

CIS- karcinom in situ (lat. *carcinoma in situ*)

CT – kompjuterizirana tomografija (engl. *Computed tomography*)

GLOBOCAN – Globalna platforma praćenja tumora (engl. *Global Cancer Observatory*)

HZJZ- Hrvatski zavod za javno zdravstvo

KBC – Klinički bolnički centar

lig. – ligament (lat. *ligamentum*)

m. - mišić (lat. *musculus*)

MRI -magnetna rezonanca (engl. *Magnetic resonance imaging*)

PET – pozitronska emisijska tomografija (engl. *Positron emission tomography*)

PUNLMP - papilarna urotelna neoplazma niskog malignog potencija (engl. *Papillary urothelial neoplasm of low malignant potential*)

SARS-CoV-2 – bolest uzrokovana koronavirusom (engl. *Severe Acute Respiratory Syndrome Coronavirus-2*)

SZO – Svjetska zdravstvena organizacija

TNM – T - primarni tumor (engl. *Tumor*), N - limfni čvorovi (engl. *Nodes*), M - metastaza (engl. *Metastases*)

TUR – Transuretralna resekcija

v. – vena (lat. *vena*)

1. UVOD

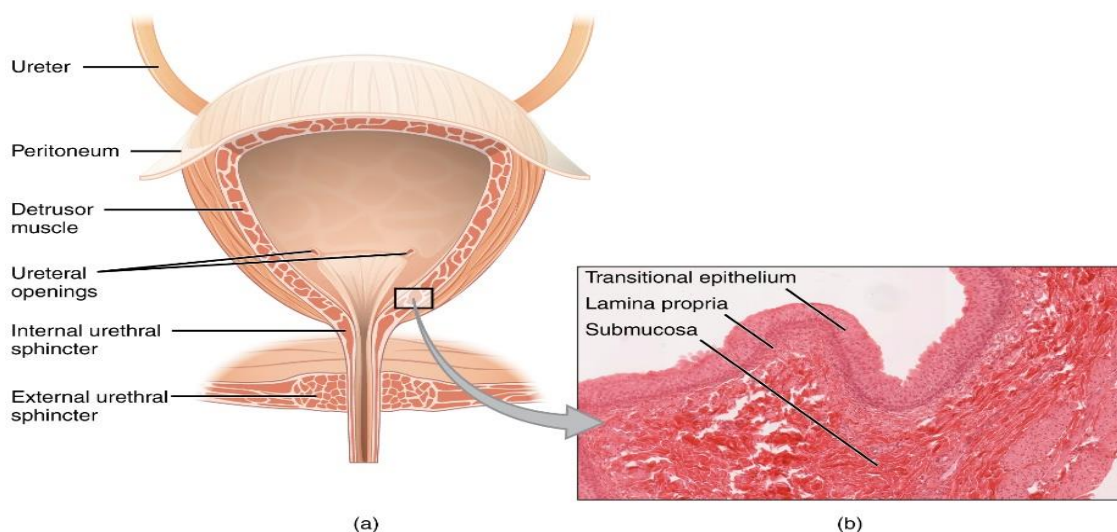
1.1. MOKRAĆNI MJEHUR

Mokraćni mjehur (lat. *vesica urinaria*) je neparni, šuplji, mišićni organ (1). Ima dvije vrlo važne funkcije: skladištenje mokraće i voljno pražnjenje mokraće (2). Kapacitet mokraćnog mjehura je oko 500 ml i ovisno o količini mokraće, nalazi se unutar male zdjelice ili izvan nje (1, 3).

1.1.1. Anatomija

Mokraćni mjehur se nalazi iza preponske kosti, *os pubis*, ispod peritoneja u subperitonealnom prostoru. Sastoji se od vrha, *apex*, tijela, *corpus*, baze, *fundus*, te vrata, *cervix*. Fundus mokraćnog mjehura okrenut je prema dolje i straga. Na fundusu se nalazi unutrašnje ušće mokraćne cijevi, *ostium urethrae internum*, i dva ušća mokraćovoda, *ostium ureteris*, koji tvore trokut mokraćnog mjehura, *trigonum* (Slika 1) (1, 3).

Sa stražnje strane mokraćnog mjehura u muškaraca se nalaze sjemenski mjehurići, sjemenovodi, mokraćovodi i rektum, a u žena maternica i rodnica. Posteroinferiorno, u mokraćni mjehur ulaze mokraćovodi. U muškaraca se mokraćni mjehur naslanja na prostatu, dok se u žena nalazi na preponskoj fasciji koja okružuje mokraćnu cijev. Između okolnih organa i mokraćnog mjehura nalazi se više različitih mišićnih vlakana koja učvršćuju mjehur. To su pubovezikalni mišić, rektovezikalni mišić, u muškarca vezikoprostatični mišić te vezikovaginalni mišić u žena. Krov mokraćnog mjehura i pupak, *umbilicus*, su povezani umbilikalnim medijanim ligamentom, *lig. umbilicale medianum*, koji predstavlja obliterated urachus. Bilateralni pubovezikalni ligamenti u žena i bilateralni puboprostatični ligamenti u muškaraca pričvršćuju mokraćni mjehur za zdjeličnu kost (1, 3).



Slika 1. Anatomski prikaz mokraćnog mjehura

IZVOR: https://commons.wikimedia.org/wiki/File:2605_The_Bladder.jpg.

Stijenka mokraćnog mjehura se sastoji od tri sloja: adventicije, mišićnog sloja i sluznice. Adventicija je rahlo vezivno tkivo koje je samo na gornjoj površini mokraćnog mjehura prekriveno potrbušnicom. Mišićni sloj je dobro razvijen i taj dio čini mišić detruzor, *m. detrusor*. Sluznica mokraćnog mjehura pokrivena je urotelom (prijelaznim epitelom). Urotel onemogućuje resorpciju mokraće te ima brojne nabore koji osiguravaju maksimalnu rastezljivost (1).

U trokutu mokraćnog mjehura mišićni sloj je čvrsto prirastao uz sluznicu. Tu se nalazi *m. trigoni vesicae* koji ima dva dijela: *m. trigoni vesicae superficialis et profundus*. Mokraćovodi ulaze posteroinferiorno i koso kroz stijenkiju mokraćnog mjehura, okruženi kružnim mišićnim vlaknima koja imaju ulogu sfinkterskog sustava. Također, između ušća uretera se nalazi interureterični nabor sluznice, *plica interureterica* koja ima svrhu u sprječavanju refluksa mokraće iz mjehura u mokraćovode. Punjenje mokraćnog mjehura urinom dovodi do povećanja tlaka i rastezanja stijenke što pomiče interureterični nabor prema mokraćovodu te zatvara ušće i transmuralni dio uretera. Na prednjem kutu trokuta se nalazi ušće mokraćne cijevi, *ostium urethrae internum*. Okružuje ga nabor sluznice koji sadrži *musculus sphincter vesicae urinariae*. Ušće mokraćne cijevi ima na svojoj stražnjoj stijenci izbočenje, *uvula vesicae* (1).

Arterije koje opskrbljuju krvlju mokraćni mjehur dolaze od ogranaka unutrašnje ilijačne arterije, *a. iliaca interna*. *A. umbilicalis* daje ogranke *aa. vesicales superiores* koje opskrbljuju gornji dio mokraćnog mjehura. *A. vesicalis inferior* je direktni ogranak unutrašnje ilijačne arterije i opskrbljuje donji dio mjehura. Vene idu uz arterije i stvaraju venski splet oko vrata mokraćnog mjehura, *plexus venosus vesicalis*. U muškarca se taj venski splet spaja s prostatičnim venskim splotom te se oba ulijevaju u donje vezikalne arterije nastavljajući dalje prema unutrašnjoj ilijačnoj veni, *v. iliaca interna*. Navedeni venski spletovi se mogu ulijevati i u vertebralne venske spletove preko sakralnih vena. Limfne žile gornjeg dijela mokraćnog mjehura se dreniraju u vanjske ilijačne limfne čvorove, a iz donjeg dijela u unutrašnje ilijačne limfne čvorove (1).

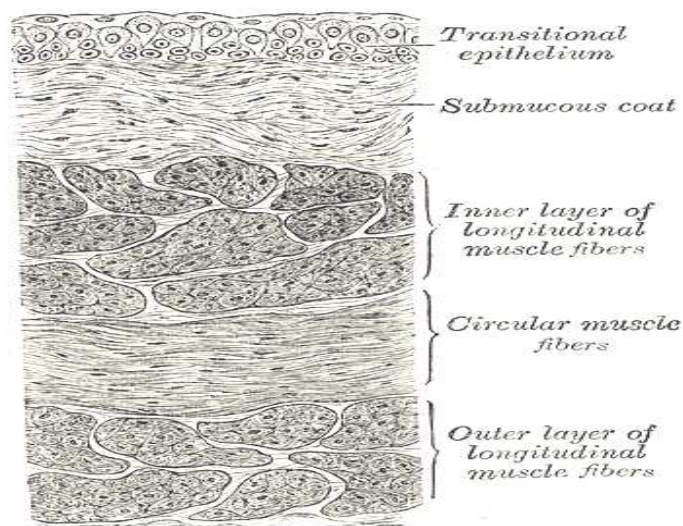
Mokraćni mjehur je parasimpatički inerviran pelvičnim splanhičnim živcima koje dovode do kontrakcije mišićnog sloja stijenke, a inhibiraju unutrašnji sfinkter mokraćne cijevi, *m. sphincter urethrae internus*. Simpatička inervacija dolazi iz segmenata kralježnične moždine Th11 do L2, a izgledno je da inhibira mišićni sloj stijenke mokraćnog mjehura. Simpatička i parasimpatička vlakna sačinjavaju splet, *plexus vesicalis*. Osjetna vlakna iz mjehura su visceralna i prenose bolne podražaje, kao na primjer tijekom prejakog rastezanja stijenke (1).

1.1.2. Embriologija

Između četvrtog i sedmog tjedna razvoja, kloaka se podijeli na urogenitalni sinus anteriorno i analni kanal posteriorno. Urogenitalna pregrada, *septum urorectale*, sloj je mezoderma između primitivnog analnog kanala i urogenitalnog sinusa. Vršak pregrade prelazi u međicu. Na urogenitalnom sinusu se razlikuju tri dijela. Gornji, ujedno i najveći dio urogenitalnog sinusa je mokraćni mjehur. On prvotno izravno prelazi u alantoid, a kad lumen alantoida iščezne, od njega ostaje vezivni tračak, *urachus*. On spaja mjehur i pupak, a kasnije obliterira i ostaje u odraslih kao *lig. umbilicale medianum*. Mokraćni mjehur se nastavlja prema dolje u uski kanal, zdjelčni dio urogenitalnog sinusa, koji čini osnovu za dijelove mokraćne cijevi. Tijekom pregrađivanja kloake donji dijelovi Wolffovih kanala ugrađuju se u stijenku mokraćnog mjehura. Mokraćovodi su nastali od izdanaka donjih dijelova Wolffovih kanala. Kako su Wolffovi kanali i mokraćovodi mezodermalnog porijekla, dio sluznice u mokraćnom mjehuru koji nastaje njihovim ugrađivanjem je u početku također mezodermalnog podrijetla. To mjesto naziva se *trigonum vesicae*, a kasnije se taj mezodermalni epitel u trigonumu zamjenjuje endodermalnim epitelom koji oblaže cijelu unutrašnjost mokraćnog mjehura (4).

1.1.3. Histologija

Luminalna površina stijenke mokraćnog mjehura je prekrivena sluznicom koju čini urotel (prijelazni epitel), bazalna membrana i subepitelno vezivno tkivo (5). Urotel je prekriven mukopolisaharidnim glikokaliksiom koji ga dodatno štiti od tvari u urinu. Osnovna funkcija urotela je održavanje učinkovite barijere između mokraće i ostataka stijenke mokraćnog mjehura, a koja je postignuta tijesnim spojevima između stanica. Urotel ima i transportnu funkciju tako što omogućuje kretanje tekućina pomoću akvaporina, ionskih kanala i drugih receptora (6). Sastoji se od kubičnih epitelnih stanica s okruglim jezgrama koje su složene u više redova. Bazalni sloj stanica je vezan za bazalnu laminu citoplazmatskim produžecima. Stanice na samoj površini su Dogielove ili kišobranaste (engl. *umbrella*) stanice koje bazalno imaju konkavitete, dok im je površina konveksna (7). Ispod bazalnog sloja se nalazi bazalna membrana, a zatim lamina proprija (Slika 2) (8). Debljina urotela ovisi o rastegnutosti stijenke mokraćnog mjehura (7). U gotovo potpuno distendiranom mokraćnom mjehuru epitel se sastoji od 2 do 3 sloja spljoštenih stanica, dok u kontrahiranom stanju sadrži 7 do 8 slojeva stanica (9).



Slika 2. Histološki prikaz stijenke mokraćnog mjehura

IZVOR: <https://commons.wikimedia.org/wiki/File:Gray1141.png>

1.2. UROTELNI KARCINOM MOKRAĆNOG MJEHURA

Tumori mokraćnog mjehura mogu biti: urotelni karcinom, planocelularni karcinom, adenokarcinom, urahalni karcinom, tumori Müllerovog tipa, neuroendokrini tumori, melanocitni tumor, mezenhimalni tumori, hematopoetski i limfoidni tumori te miješani tumori. Urotelni karcinom je najčešća zloćudna novotvorina u urinarnom traktu. Urotelne karcinome dijelimo na neinvazivne urotelne karcinome i infiltrativni urotelni karcinom. Histološki kriterij za infiltrativni urotelni karcinom je proboj bazalne membrane (10).

1.2.1. Epidemiologija

Karcinom mokraćnog mjehura po GLOBOCAN-u (engl. Global Cancer Observatory) je deseti najčešće dijagnosticiran tumor u svijetu s ukupnom globalnom incidencijom od 573 278 novih slučajeva u 2020. godini (11). U SAD-u, Kanadi, i Europskoj Uniji je četvrti najčešći tumor u muškaraca te osmi u žena (12). Bolest je 3 do 4 puta češća u muškaraca nego u žena. Dijagnosticira se najčešće u dobi između 65 i 70 godina, ima široki dobni raspon, a može se otkriti i u djece. Veća pojavnost u muškaraca nego u žena nije do kraja razjašnjena, ali se povezuje s tim što su muškarci više izloženi rizičnim faktorima, kao npr. pušenju duhana i profesionalnoj izloženosti različitim kancerogenim tvarima. Smrtnost je također veća u muškaraca u kojih nalazimo 2-10 smrti na 100000 godišnje, dok je u žena smrtnost 0,5-4 smrti na 100000 godišnje. Pojavnost je čak šest puta veća u razvijenim državama nego u državama u razvoju. Incidencija je dvostruko veća među bijelcima u Americi nego među Afroamerikancima, dok je smrtnost veća u Afroamerikanaca. Najčešći histološki tip tumora mokraćnog mjehura je urotelni karcinom koji čini 80% do 90% karcinoma mokraćnog mjehura

u razvijenim industrijskim državama. Drugi tipovi karcinoma, na primjer karcinom pločastih stanica (planocelularni karcinom) i adenokarcinom, znatno su rjeđi (10).

Otprilike, 70-80% bolesnika s novodijagnosticiranim urotelnim karcinomom imaju neinvazivni ili početno invazivni tumor. Kod ovih tumora recidivi su učestali (50-70% slučajeva), ali se progresija događa u samo 15-25% slučajeva. Dakle, 20-30% novodijagnosticiranih bolesnika imaju infiltrativni urotelni karcinom. Tim bolesnicima prognoza ovisi o histološkom gradusu tumora, kliničkom stadiju bolesti, vremenu radikalne cistektomije, odgovoru na zračenje i kemoterapiju i prisutnosti metastaza (10).

1.2.2. Etiologija

Rizični čimbenici koji su povezani s urotelnim tumorima mokraćnog mjehura su genetski i okolišni (10).

Ova bolest se pojavljuje u bolesnika koji imaju Lynchov sindrom, autosomno dominantni poremećaj uzrokovan defektom gena za popravak DNA, engl. *mismatch repair gene*. Pojavljuje se u bolesnika s retinoblastomom, što se povezuje s radijacijom i terapijom ciklofosamidom, te u Costellovom sindromu što je rijedak genetski poremećaj koji se očituje u ranom djetinjstvu (10).

Pušenje duhana je rizični faktor koji povećava rizik nastanka infiltrativnog urotelnog karcinoma pet do sedam puta. To se povezuje s karcinogenim tvarima iz duhanskog dima koje ulaze u cirkulaciju te se nakon metabolizma u jetri izlučuju putem bubrega u mokraći. Tako djeluju na urotel koji oblaže urinarni sustav i pridonose nastanku tumora (13). Karcinogene tvari iz duhanskog dima su prvenstveno aromatski amini. Rizik za karcinom mokraćnog mjehura je proporcionalan s vremenskim periodom i količinom konzumacije duhana. Prestankom pušenja smanjuje se rizik od razvitka tumora. Više različitih epidemioloških studija je povezalo urotelni karcinom i izloženost aromatskim aminima u zanimanjima kao što su: vozači taksija, autobusa, kamiona (u ispušnim plinovima), pituri (u bojama) i radnici u kemijskim industrijama (10). Često pojavljivanje urotelnog karcinoma mokraćnog mjehura primijećeno je prvi put u 19. stoljeću među radnicima u industriji anilinskih boja. Od tada je puno učinjeno na prevenciji ovih tumora pa je moderna industrijska zaštita na radu znatno smanjila ovu opasnost po zdravlje (13). Arsen je također prepoznat kao rizični faktor i njegove koncentracije koje prelaze 300 µg/L su povezane s urotelnim karcinomom mokraćnog mjehura. Osim toga, s infiltrativnim karcinomom mokraćnog mjehura povezan je fenacetin, koji je zbog toga zamijenjen drugim analgeticima. Radioterapija izaziva mutagene efekte te zračenje zdjelice primjenom vanjske radioterapije u bolesnice s karcinomom vrata maternice ili

brahiterapije u bolesnika s karcinomom prostate, povećava rizik za infiltrativni urotelni karcinom i planocelularni karcinom mokraćnog mjehura (10). Učestalost infiltrativnog urotelnog karcinoma mokraćnog mjehura povećana je u bolesnika koji primaju ciklofosamid i druge alkilirajuće citostatike. Smatra se da citostatici djeluju na epitel mokraćnog mjehura dovodeći do mutacija s posljedičnim nastankom karcinoma. U dijelovima svijeta u kojima je infekcija parazitom *Schistosoma haematobium* rasprostranjena, kao naprimjer u Egiptu, učestalost karcinoma mokraćnog mjehura je oko deset puta veća nego u Europi. Za razliku od urotelnih karcinoma koji dominiraju u Europi, u tim zemljama prevladavaju karcinomi pločastog epitela. Vjeruje se da ti tumori nastaju u žarištima pločaste metaplazije urotela tijekom kronične upale izazvane odlaganjem jajašaca parazita, no točan način zloćudne pretvorbe još nije otkriven (13). Infekcija *Schistosomom* može biti uzrok nastanka i urotelnog karcinoma. Kongenitalna ekstrofija mokraćnog mjehura uzrokuje histološke promjene u sluznici, uključujući kroničnu upalu, subepitelnu fibrozu, pločastu i intestinalnu metaplaziju epitela te cistitis. Takvi bolesnici imaju povećani rizik za nastanak infiltrativnog urotelnog karcinoma, adenokarcinoma i planocelularnog karcinoma čak i nakon operacijske rekonstrukcije mokraćnog mjehura (10).

1.2.3. Klinička slika

Karcinom mokraćnog mjehura klinički se očituje hematurijom, polaksiurijom i disurijom. Hematurija se definira kao krv u mokraći te se dijagnosticira ako u nalazu sedimenta urina imamo >3 eritrocita na vidnom polju velikog povećanja. Polaksiurija označava učestalo mokrenje, a disurija bolno mokrenje (13). Većina bolesnika s infiltrativnim urotelnim karcinom ima barem mikroskopsku hematuriju, ali težina simptoma korelira s lokalizacijom karcinoma i stadijem bolesti. Disurija je češća u žena kojima se karcinom često dijagnosticira nakon početnog liječenja pretpostavljene urinarne infekcije. Bolesnici s difuzno proširenim tumorom, tumorom u području vrata mjehura i multifokalnim urotelnim CIS-om (*carcinom in situ*) obično imaju disuriju i polaksiuriju. Bolesnici s velikim tumorskim masama koji se kasnije otkriju najčešće imaju opstruktivne smetnje u mokraćnom sustavu, tumorska masa im se može palpirati suprapubično i imaju edeme donjih ekstremiteta. Također, metastatska bolest se može prezentirati gubitkom tjelesne težine i pojavom lokalizirane boli u kostima. Najčešća sjela metastaza su jetra, pluća i kosti. Karcinomi u gornjem dijelu mokraćnog trakta su češće povezani s mogućnošću metastaziranja, osobito u pluća. Bolesnik može istovremeno imati infiltrativni urotelni karcinom mokraćnog mjehura, mokraćne cijevi te gornjih dijelova mokraćnog sustava. Infiltrativni urotelni karcinomi mogu uzrokovati opstrukciju u

mokraćovodu i dovesti do hidronefroze, iako postepena opstrukcija može proći klinički nezapaženo (10).

1.2.4. Dijagnostika

Postojanje hematurije u anamnezi mora pobuditi sumnju na mogućnost novotvorine u mokraćnom sustavu što zahtijeva dijagnostičke pretrage. Za obradu bolesnika prvo treba obaviti uobičajenu laboratorijsku obradu (12). Cistoskopija, bimanualna palpacija u anesteziji te biopsija ili transuretralna resekcija (TUR) su najbolje tehnike za dijagnozu i određivanje stadija karcinoma mokraćnog mjehura (10). Cistoskopskim pregledom potvrđujemo postojanje tumora, određujemo lokaciju i na osnovi makroskopskog izgleda donekle procjenjujemo biološko ponašanje. U daljnjoj dijagnostičkoj obradi hematurije koristimo se citološkom dijagnostikom za što je potrebno uzeti svježu mokraću. Ova metoda ima veliku osjetljivost za slabo diferencirane tumore i urotelne karcinome *in situ*. Nakon cistoskopskog postavljanja dijagnoze, indiciramo TUR novotvorine. Transuretralnim putem novotvorina se ukloni, ako je moguće u cijelosti, te pošalje na patohistološku analizu. Nakon analize dobivamo konačnu dijagnozu i histološki gradus što omogućuje daljnje liječenje i prognozu. Prije i poslije TUR-a u općoj ili lokalnoj anesteziji učinimo bimanualnu palpaciju mokraćnog mjehura. Tim pregledom možemo procijeniti lokalnu proširenost bolesti i ostatnu tumorsku masu nakon obavljene resekcije (12).

Transabdominalni i intravezikalni ultrazvuk imaju slabu osjetljivost. CT (kompjuterizirana tomografija, engl. *computed tomography*) i MRI (magnetna rezonanca, engl. *magnetic resonance imaging*) imaju osjetljivost za otkrivanje tumora 79-89%, što je i dalje nedovoljno da bi zamijenilo cistoskopiju i biopsiju. Prisutnost zadebljanja stijenke mokraćnog mjehura na CT-u ne upućuje uvijek na mišićnu invaziju karcinomom, a ova pretraga ima i malu osjetljivost za detekciju subepitelne invazije. Nove MRI tehnike imaju važnu ulogu u određivanju proširenosti tumora, osobito u onih bolesnika kojima je tumor tako smješten da je teško odrediti ograničenost tumora i zahvaćanje okolnog masnog tkiva (10). Različite slikovne metode su dostupne za dijagnozu karcinoma u gornjim dijelovima mokraćnog sustava, kao na primjer: intravenska urografija, intravenska pijelografija, ultrazvuk bubrega s retrogradnom pijelografijom, CT urografija, ureteroskopija i MRI urografija (12).

Radiološke metode identifikacije metastaza u limfnim čvorovima su važne za određivanje stadija bolesti i terapije. Iako veličina limfnih čvorova nije pouzdana za dijagnozu metastaza, izgleda da su čvorovi s uvećanim poprečnim dimenzijama vjerojatnije zahvaćeni tumorskim tkivom od onih koju su uvećani longitudinalno. Klasični CT i MRI imaju sličnu

osjetljivost za detekciju infiltracije limfnih čvorova, ali osjetljivost i specifičnost ovih metoda su i dalje limitirane. PET (pozitronska emisijska tomografija, engl. *positron emission tomography*) se pokazao superiornijim za detekciju infiltracije limfnih čvorova od CT-a i MRI. Igljena biopsija limfnih čvorova vođena CT-om je korisna za potvrdu metastaza (10).

Rendgenska slika pluća i srca, snimanje abdomena, scintigrafija kostiju i CT ili MRI mozga su najčešće korištene tehnike za otkrivanje udaljenih metastaza u visokorizičnih bolesnika ili simptomatskih bolesnika. Podaci iz studija upućuju na to da PET/CT može poboljšati otkrivanje metastaza (10).

1.2.5. Terapija

Liječenje urotelnog karcinoma ovisi o kliničkom stadiju bolesti. Također, ovisi o stanju bolesnika i njegovom zdravlju (12).

Liječenje tumora u stadiju Ta i Tis uglavnom se provodi transuretralnom resekcijom, a zatim intravezikalnom terapijom BCG (lat. *bacillus Calmette-Guérin*) koja se mora provesti u naredna 24 sata. Nakon provedenog liječenja bolesnik se prati periodičkim cistoskopijama (svaka tri mjeseca) za slučaj da dođe do povrata bolesti (14).

Liječenje karcinoma u stadiju T1 započinje transuretralnom resekcijom. Zatim se nastavlja nakon patohistološke dijagnostike kojim se utvrđuju patohistološke karakteristike tumora. Bolesnik se svrstava u rizične skupine i ovisno o tome liječi. Primjerice, u slučaju niskog histološkog gradusa tumora, radi se ponovna transuretralna resekcija. Ako liječnik procijeni da nema više karcinoma, provodi se intravezikalna terapija BCG-om. U slučaju nalaza karcinoma visokog gradusa moguće je primijeniti BCG terapiju, radikalnu cistektomiju ili intravezikalnu kemoterapiju (14).

Metoda izbora u liječenju urotelnog karcinoma mokraćnog mjehura u stadijima T2 do T4 je radikalna cistektomija uz neoadjuvantnu kemoterapiju baziranu na cispladini. Radikalna cistektomija uključuje uklanjanje mokraćnog mjehura, prostate, sjemenskih mjehurića u muškaraca, a maternice i jajnika u žena. Također se odstranjuju zdjelični limfni čvorovi. Ako se u žena tumor nalazi na vratu mokraćnog mjehura, a u muškaraca je tumor proširen i nalazi se u prostatičnoj uretri, uklanja se i mokraćna cijev. Nakon uklanjanja mokraćnog mjehura postoji više metoda derivacije mokraće. Najčešće se mokraćovodi implantiraju u vijugu ileuma (Brickerova derivacija), koja se potom izvuče na kožu. Nakon toga se primjenjuju ureterosigmoidostomija, ureterokutanostomija, kontinentni rezervoari i ortotopični mokraćni mjehur. Odluku o vrsti derivacije donosi urolog u dogovoru s bolesnikom. Liječenje se može iznimno provoditi parcijalnom cistektomijom (12). U nove metode liječenja svakako spada i

imunoterapija. Takvi lijekovi inhibiraju imunološke kontrolne točke u signalnim putevima programirane stanične smrti te su odobreni za liječenje infiltrativnih urotelnih karcinoma. Pokazali su učinkovitost kao prva i druga linija terapije u metastatskoj bolesti. Studije koje se trenutno provode pomoći će u definiranju optimalnog slijeda i kombinacijskih strategija liječenja, a osobito je važno da se bolesnik prezentira pred multidisciplinarnim timom (15). Nakon cistektomije petogodišnje preživljenje iznosi 66%, a desetogodišnje 43% (12).

1.3. HISTOLOŠKA KLASIFIKACIJA UROTELNOG KARCINOMA

Histološka podjela urotelnih karcinoma je jedan od najbitnijih prognostičkih faktora. Prva i najšire primjenjivana klasifikacija je klasifikacija Svjetske zdravstvene organizacije (SZO) iz 1973. godine koja je dijelila urotelne tumore u četiri kategorije: papilom i karcinomi gradusa 1, 2 i 3. Histološka podjela se temeljila na stupnju stanične anaplazije koji SZO definira kao povećan rast stanica, poremećaj veličine, orijentacije i diferencijacije stanica od baze do površine, polimorfizam jezgre, poremećena mitotska aktivnost i gigantske stanice (16).

Prema novoj klasifikaciji SZO iz 2016 godine urotelni tumori se dijele na benigne promjene (urotelni papilom), papilarnu urotelnu neoplazmu niskog malignog potencija (PUNLMP) i urotelne karcinome (neinvazivne i invazivne) niskog i visokog gradusa (16).

Papilom je češći u mlađih osoba. Omjer muškaraca i žena kojima je dijagnosticiran papilom je 2:1. Promjena je većinom manja od dva centimetra. Prisutne su dobro oblikovane papile obložene urotelom koji ima manje ili jednako 7 slojeva. Na površini su održane „*umbrella*“ stanice, atipija stanica je minimalna ili je nema i nema invazije strome (16).

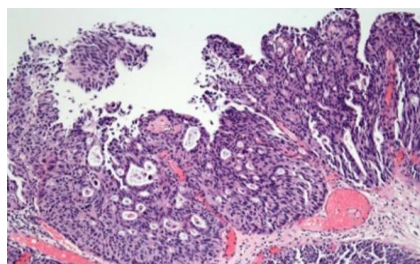
PUNLMP (engl. *Papillary Urothelial Neoplasm of Low Malignant Potential*) je urotelna neoplazma niskog malignog potencijala s papilarnom arhitekturom i malom incidencijom relapsa ili progresije. Češći je u starijih osoba, a omjer muškaraca i žena je 3:1. Građen je od papila obloženih prijelaznim epitelom koji ima više od 7 slojeva. Atipija stanica je blaga, jezgre su nimalo ili malo uvećane s minimalnom hiperkromazijom i bez pleomorfizma, jezgrice su nimalo ili malo uvećane i većinom su prisutne „*umbrella*“ stanice. Mitoze su rijetke i nema invazije strome (16).

Neinvazivni papilarni urotelni karcinom niskog gradusa je češći u starijih osoba. Češće se dijagnosticira muškaraca te je omjer muškaraca i žena 2,9:1. Papilarne strukture su građene od tanke fibrovaskularne strome obložene s više od 7 slojeva urotela blagog do umjerenog poremećaja orijentacije i sazrijevanja prema višim slojevima. Također, atipija stanica je blaga do umjerena. Jezgre su blago pleomorfne, okrugle do ovalne sa blagim varijacijama u obliku i obrisu. Mitoze su većinom prisutne u donjim slojevima. Invazije strome nema (16).

Neinvazivni papilarni urotelni karcinom visokog gradusa je češći u starijih osoba i češće se dijagnosticira u muškaraca. Papilarne strukture su građene od tanke fibrovaskularne strome i obložene s više od 7 slojeva urotela. Naglašen je poremećaj orijentacije i sazrijevanja stanica uz hiperkromaziju i polimorfizam jezgra te mitoze u višim slojevima. Invazije strome nema (16).

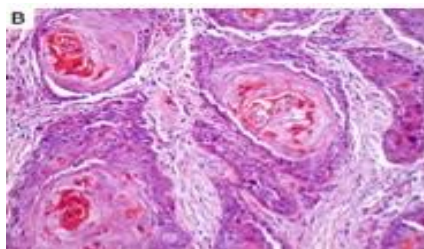
Infiltrativni urotelni karcinomi se većinom prezentiraju kao jedna solidna, polipoidna masa, ali također može biti sesilna, oblika ulceracije ili difuzno zahvaćati mokraćni mjehur. Histološki, tumorske stanice infiltriraju stijenku mokraćnog mjehura u obliku nakupina, trabekula, tračaka ili pojedinačnih stanica, često odvojenih dezmodoplastičnom stromom. Stanice imaju eozinofilnu citoplazmu i uvećanu hiperkromatsku jezgru koja ima iregularan, pleomorfni oblik. Neke stanice sadrže samo jednu ili više manjih jezgrića, dok druge imaju ogromne eozinofilne jezgre. Fokalno se mogu vidjeti područja pleomorfizma s bizarnim i multinuklearnim tumorskim stanicama. Mitotska aktivnost je velika. Invazivni karcinomi su najčešće visokog gradusa. Urotelni karcinomi mogu imati divergentnu diferencijaciju i dijelom izgledati kao npr. pločasti karcinom ili adenokarcinom. Zadnja klasifikacija tumora Svjetske zdravstvene organizacije iz 2016. godine (Tablica 1) odredila je kriterije za određivanje histoloških varijanti karcinoma mokraćnog mjehura (16).

Najčešći karcinom je urotelni karcinom koji može imati divergentnu diferencijaciju koja uključuje pločastu, glandularnu, neuroendokrinu i/ili trofoblastičnu komponentu. Otprilike 20% svih urotelnih karcinoma sadrži područja pločaste ili glandularne diferencijacije (Slika 3) (Slika 4). Neki slučajevi imaju urotelni CIS kao jedinu urotelnu komponentu. Karcinomi sa žljezdanom diferencijacijom su rjeđi od karcinoma s pločastom diferencijacijom i pojavljuju se u 6% slučajeva urotelnih karcinoma mokraćnog mjehura. Žljezdana diferencijacija se određuje prisutnošću pravih žljezdanih područja unutar tumorskog tkiva. Karcinom s miješanom žljezdanom i pločastom diferencijacijom se također klasificira kao urotelni karcinom s divergentnom diferencijacijom. Karcinomi s diferencijacijom spolnih stanica, uključujući trofoblastičnu diferencijaciju, su rijetki tipovi divergentne diferencijacije (16, 17).



Slika 3. Urotelni karcinom sa žljezdanom diferencijacijom

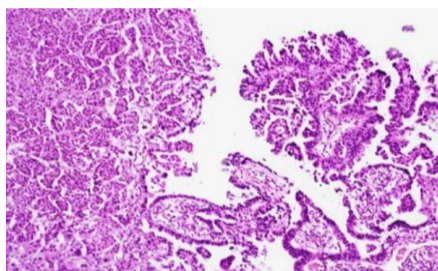
IZVOR: www.nature.com/articles/modpathol200926.com



Slika 4. Urotelni karcinom s pločastom diferencijacijom

IZVOR: www.grandroundsinurology.com/should-variant-histology-change-management-of-bladder-cancer.com

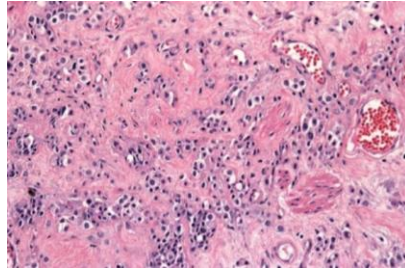
Mikropapilarni karcinom je histološka varijanta urotelnog karcinoma koja nalikuje papilarnom seroznom karcinomu jajnika. Sastoji se od infiltrativnih tračaka ili malenih papilarnih nakupina tumorskih stanica koje su smještene u međuprostoru nalik na limfovaskularni prostor. U 80% slučajeva mikropapilarni karcinom se pojavljuje s neinvazivnim papilarnim ili invazivnim urotelnim karcinomom. Prisutnost mikropapilarne komponente je nepovoljan prognostički čimbenik te je u tim slučajevima svakako potrebno isključiti invaziju mišićnog sloja. Vaskularna invazija je česta. U većini slučajeva, u trenutku kad se postavi dijagnoza već postoji invazija u mišićni sloj i udaljene metastaze (Slika 5) (16, 17).



Slika 5. Mikropapilarni karcinom

IZVOR: www.nature.com/articles/modpathol200926.com

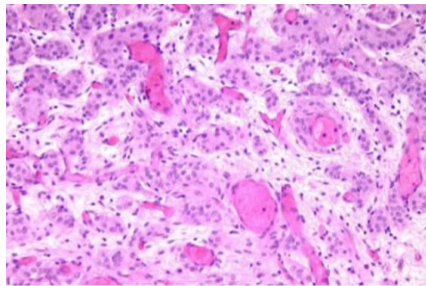
Plazmacitoidni urotelni karcinom se sastoji od tumorskih stanica s eozinofilnom citoplazmom i ekscentrično smještenom jezgrom (Slika 6). Većinom se otkrije u visokom stadiju bolesti i s metastazama u limfnim čvorovima (16, 17).



Slika 6. Plazmacitoidni urotelni karcinom

IZVOR: www.nature.com/articles/modpathol200926.com

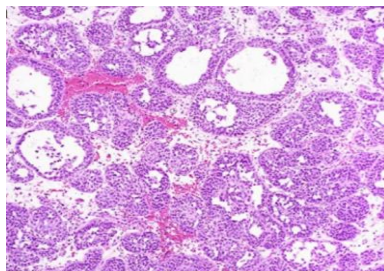
Urotelni karcinom koji je građen od manjih nakupina tumorskih stanica, tzv „*nested*“ varijanta, je jako agresivan karcinom. Pojavljuje se rijetko, većinom u muškaraca. Unatoč terapiji, 70% bolesnika umre unutar 4 do 40 mjeseci od postavljanja dijagnoze. Karakteristično je da jezgre tumorskih stanica imaju malo ili nimalo atipije, ali se fokalno vide nedvojbeno atipične tumorske stanice s grubim kromatinom u jezgri i velikom jezgrićom (Slika 7) (16, 17).



Slika 7. „*Nested*“ urotelni karcinom

IZVOR: Preuzeto s www.nature.com/articles/modpathol200926.com

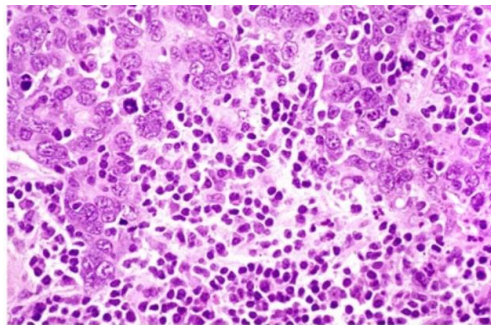
Mikrocistični urotelni karcinom je invazivni karcinom s prividno benignim izgledom. Prikazuje se u obliku mikrocista, makrocista, tubularnih struktura sa cistama. Ciste mogu biti okrugle, ovalne, različitih veličina, mogu biti prazne ili imati sadržaj (Slika 8) (16, 17).



Slika 8. Mikrocistični urotelni karcinom

IZVOR: www.nature.com/articles/modpathol200926.com

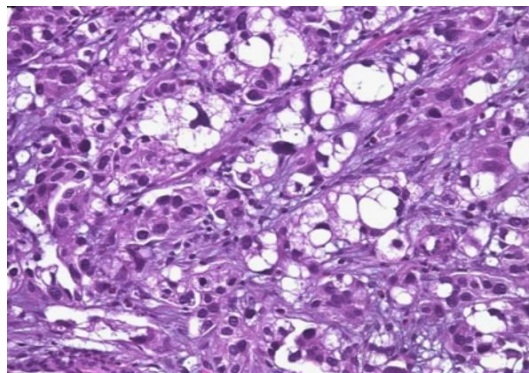
Urotelni karcinom nalik limfoepiteliomu je rijedak karcinom i pojavljuje se češće u starijih muškaraca. Karcinom je solitaran, sesilnog izgleda i najčešće zahvaća fundus, stražnji zid ili trigonum mokraćnog mjehura. Tumorske stanice oblikuju nakupine, imaju veliku nepravilnu jezgru i istaknutu jezgricu. Okolna limfatična stroma sadrži T i B limfocite (s predominacijom CD3⁺ T limfocita), plazma stanice, histiocite i poneki neutrofil ili eozinofil (Slika 9) (16, 17).



Slika 9. Urotelni karcinom nalik limfoepiteliomu

IZVOR: Preuzeto s www.nature.com/articles/modpathol200926.com

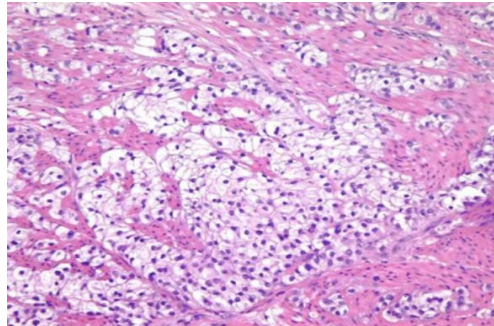
Urotelni karcinom bogat lipidima je rijedak karcinom kojem tumorske stanice imaju izgled lipoblasta. Karcinom može biti solidaran ili difuzno proširen. Tumorske stanice imaju ekscentrične jezgre s vakuoliziranom jezgrom što nalikuje prstenu pečatnjaku. Jezgre su im nepravilnog izgleda (Slika 10) (16, 17).



Slika 10. Urotelni karcinom bogat lipidima

IZVOR: www.nature.com/articles/modpathol200926.com

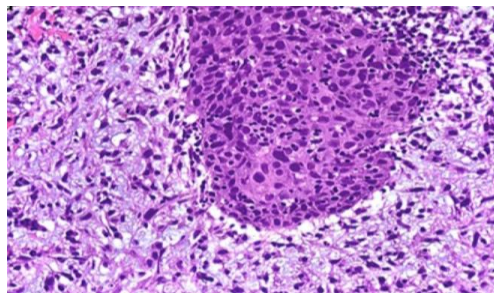
Svijetlostanični urotelni karcinom ili urotelni karcinom bogat glikogenom također je rijedak tip karcinoma. Sastoji se od stanica „čiste“ citoplazme koja je rezultat odlaganja obilnog glikogena (Slika 11) (16, 17).



Slika 11. Svijetlostanični urotelni karcinom

IZVOR: www.nature.com/articles/modpathol200926.com

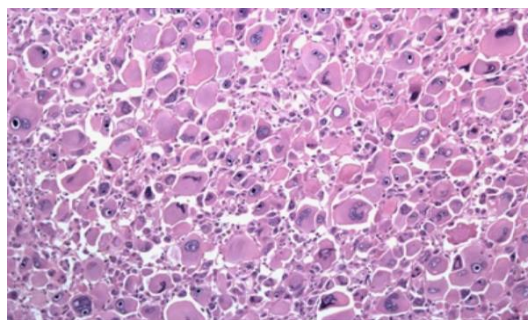
Sarkomatoidni urotelni karcinom je karcinom koji morfološki i imunohistokemijski ima i epitelnu i mezenhimalnu diferencijaciju. Epitelna komponenta je većinom urotelni karcinom, a mezenhimalna diferencijacija je nediferencirani sarkom visokog gradusa (Slika 12) (17, 18).



Slika 12. Sarkomatoidni urotelni karcinom

IZVOR: www.nature.com/articles/modpathol200926.com

Urotelni karcinom gigantskih stanica je rijedak karcinom. Agresivan je i ima lošu prognozu. Histološki, gigantske anaplastične stanice s tipičnim ili atipičnim mitotskim figurama su prisutne u svim slučajevima ovog karcinoma (Slika 13). Otkrije se u uznapredovalom stadiju bolesti i najčešće s metastazama u limfnim čvorovima (16, 17).



Slika 13. Urotelni karcinom gigantskih stanica

IZVOR: www.nature.com/articles/modpathol200926.com

Slabo diferencirani karcinom podrazumijeva karcinome s mješovitom morfologijom uključujući sitnostanične nediferencirane karcinome, sarkomatoidne karcinome, karcinome gigantskih stanica, nediferencirane i nespecifične karcinome takozvane nediferencirane karcinome bogate osteoklastima. (16).

Tablica 1. Klasifikacija infiltrativnog urotelnog karcinoma prema SZO (16)

HISTOLOŠKE VARIJANTE INFILTRATIVNOG UROTELNOG KARCINOMA (SZO 2016)
Urotelni karcinom s divergentnom diferencijacijom
S pločastom diferencijacijom
Sa žljezdanom diferencijacijom
S trofoblastičnom diferencijacijom
Ostalo (sitnostanični karcinom, karcinom zametnih stanica)
Mikropapilarni urotelni karcinom
Plazmacitoidni urotelni karcinom
<i>Nested</i> urotelni karcinoma
Mikrocistični urotelni karcinom
Urotelni karcinom nalik limfoepiteliomu
Urotelni karcinom bogat lipidima
Svjetlostanični urotelni karcinom
Sarkomatoidni urotelni karcinom
Urotelni karcinom gigantskih stanica
Slabo diferenciran urotelni karcinom
Nediferenciran karcinom bogat osteoklastima

1.4. KLINIČKI STADIJ UROTELNOG KARCINOMA

Klinički stadij bolesti je definiran TNM klasifikacijom. Kategorija T se odnosi na primarni tumor. Karakteristike primarnog tumora se određuju cistoskopskim pregledom i biopsijom ili transuretralnom resekcijom, a najznačajnija je dubina prodora kroz stijenku mokraćnog mjehura i invazija okolnog tkiva. Kategorija N označava tumorsku infiltraciju

regionalnih limfnih čvorova. Može se određivati klinički, slikovnim metodama, ili patohistološki nakon radikalnog kirurškog zahvata kojim se vade regionalni limfni čvorovi. Kategorija M označava prisutnost metastaza. Određuje se klinički, slikovnim metodama (19).

TNM klasifikaciju definira AJCC (engl. *American Joint Committee on Cancer*), a trenutno važeća klasifikacija je iz 2018. godine (Tablica 2) (20, 21).

Tablica 2. TNM klasifikacija infiltrativog urotelnog karcinoma mokraćnog mjehura AJCC (21)

Primarni tumor (T)	
TX	Tumor se ne može procijeniti
T0	Nema dokaza tumora
Ta	Neinvazivni papilarni karcinom
Tis	Urotelni karcinom <i>in situ</i> : „flat“ tumor
T1	Tumor infiltrira laminu propriju
T2	Tumor infiltrira mišićni sloj
pT2a	Tumor se nalazi u superficijalnom dijelu mišićnog sloja
pT2b	Tumor se nalazi u dubokom dijelu mišićnog sloja
T3	Tumor infiltrira perivezikalno meko tkivo
pT3a	Mikroskopski vidljiva invazija perivezikalnog mekog tkiva
pT3b	Makroskopski vidljiva invazija perivezikalnog mekog tkiva
T4	Ekstravezikalni tumor direktno infiltrira: stromu prostate, sjemenske mjehuriće, maternicu, vaginu, zdjeličnu kost, abdominalne mišiće
T4a	Tumorska invazija strome prostate, sjemenskih mjehurića, maternice, vagine
T4b	Tumorska invazija zdjelične kosti, abdominalnih mišića
Limfni čvorovi (N)	
NX	Ne može se procijeniti
N0	Nema metastaza u limfnim čvorovima
N1	Metastaze u jednim regionalnim limfnim čvorovima (perivezikalnim, obturatornim, unutrašnjim i vanjskim ilijačnim, sakralnim)
N2	Metastaze u više regionalnih limfnih čvorova
N3	Metastaze u zajedničkim ilijačnim limfnim čvorovima
Udaljene metastaze (M)	
M0	Nema udaljenih metastaza
M1	Postoje udaljene metastaze
M1a	Udaljene metastaze u limfne čvorove iznad zajedničkih ilijačnih limfnih čvorova
M1b	Udaljene metastaze na drugim organima

U prognozi ishoda su bitni klinički faktori koji variraju ovisno o stadiju tumora. Za Ta/T1 stadij, prognoza ovisi o multicentričnosti, veličini tumora, prethodnim relapsima, gradusu, postojanju CIS-a, invaziji prostate, vremenu do relapsa, odgovoru na intravezikalnu terapiju te ranoj radikalnoj cistektomiji. Ishod za T2 do T4 ovisi o stadiju karcinoma, postojanju CIS-a, vremenu radikalne cistektomije, odgovoru na zračenje i/ili kemoterapiju, prisutnosti

metastaza, limfadenektomiji, broju zahvaćenih limfnih čvorova, zahvaćenosti okolnih struktura, stručnosti kirurga i poslijeoperacijskim komplikacijama.

Morfološki faktori koji određuju ishod bolesti su histološki gradus, vaskularna invazija, limfatična invazija i prisutnost različitih patohistoloških varijanti.

Rana detekcija tumora i probir metode (engl. *screening*) provode se u visokorizičnih bolesnika s hematurijom primjenom FISH-metode (engl. *Fluorescence In Situ Hybridization*) koja u urinu detektira kromosomske mutacije što se kombinira sa citološkim nalazom urina. To je izuzetno važno jer ranija detekcija tumora i bolje metode praćenja poboljšavaju prognozu i ishod bolesti (10).

1.5. PANDEMIJA SARS-COV-2 U REPUBLICI HRVATSKOJ

Pandemija COVID-19, uzrokovana novim korona virusom SARS-CoV-2, je neočekivana bolest koja je snažno utjecala na cijelo čovječanstvo s dugoročnim posljedicama za zdravlje koje će se tek s vremenom otkriti (22). Nova bolest uzrokovana ovim virusom se pojavila u Wuhanu, gradu u Kini, početkom prosinca 2019. godine. Virus se proširio brzo i globalno te u vrlo kratkom vremenskom periodu izazvao oprez i strah, što je rezultiralo promjenama u načinu života. Državna tijela u javnom zdravstvu su donijela brojne odluke uključujući zabranu putovanja, zabranu okupljanja i zatvaranje škola.

11. ožujka 2020. godine SZO je proglasila pandemiju COVID-19, a istog dana je hrvatski ministar zdravstva proglasio epidemiju iste bolesti u Republici Hrvatskoj (23). SZO je 13. ožujka 2020. godine Europu proglasila novim centrom pandemije (24).

Brojne države u svijetu su provodile različite mjere za suzbijanje širenja infekcije, pa su se tako i u Hrvatskoj u proljeće 2020. provodile snažne restrikcije kretanja i okupljanja ljudi. Prvi slučaj COVID-19 u Hrvatskoj je zabilježen 25. veljače 2020. godine, a prve restrikcije su uvedene 9. ožujka 2020. godine. Škole su prešle na *on-line* nastavu 19. ožujka 2020. godine, a nakon par dana, 23. ožujka 2020. sva javna događanja i okupljanja su obustavljena. Restorani, kina, teretane, prodajni centri i vjerski objekti su se zatvorila što je bio početak tzv. *lockdowna*. Na taj dan uvedene su propusnice koje su ograničavale putovanja čak i unutar države (22). U zdravstvu se mijenja način organizacije rada, osnivaju se COVID bolnice i Odjeli, a svi zahvati i postupci, osim hitnih intervencija, se obustavljaju (25). Popuštanje navedenih mjera je nastupilo 27. travnja 2020. godine, a 11. svibnja 2020. su otvoreni vrtići i prva četiri razreda osnovne škole. (22).

Povećan broj zaraženih se ponovno pojavljuje u rujnu i listopadu 2020. godine, a nove mjere u Republici Hrvatskoj proglasio je Stožer civilne zaštite Republike Hrvatske 27. studenog

2020. godine sa stupanjem na snagu sutradan (26). Ponovno popuštanje mjera je započelo 15. veljače 2021. godine (27).

U 2020. godini ukupan broj zaraženih u Republici Hrvatskoj sa SARS-CoV-2 bio je 210837 bolesnika, dok je umrlih bilo 3920 (28).

2. CILJ ISTRAŽIVANJA

Cilj ovog istraživanja je odrediti demografske i patohistološke karakteristike infiltrativnog urotelnog karcinoma mokraćnog mjehura u bolesnika čiji su uzorci obrađeni na Kliničkom zavodu za patologiju, sudsku medicinu i citologiju KBC-a Split tijekom 2019. godine i 2020., godine koju je obilježila pandemija SARS-CoV-2.

Ciljevi

1. Usporediti broj, spol i dob bolesnika s novootkrivenim infiltrativnim urotelnim karcinomom mokraćnog mjehura u 2019. godini i 2020. godini obilježenoj pandemijom SARS-CoV-2.
2. Analizirati i usporediti patohistološke karakteristike infiltrativnih urotelnih karcinoma (vrstu uzorka, dubinu invazije i histološki gradus) u navedenih bolesnika.

Hipoteze

2. U 2020. godini pandemije uzrokovane virusom SARS-CoV-2 infiltrativni urotelni karcinom mokraćnog mjehura dijagnosticiran je u manjeg broja bolesnika nego u 2019. godini.
3. U 2020. godini pandemije uzrokovane virusom SARS-CoV-2 novodijagnosticirani infiltrativni urotelni karcinomi mokraćnog mjehura imali su viši histološki gradus i dubinu invazije.

3. MATERIJALI I METODE

3.1. ORGANIZACIJA ISTRAŽIVANJA

Ovo istraživanje je provedeno kao retrospektivna studija temeljena na podacima bolesnika koji se nalaze u bazi podataka Kliničkoga zavoda za patologiju, sudsku medicinu i citologiju KBC-a Split.

3.2. ISPITANICI

Iz baze podataka Kliničkoga zavoda za patologiju, sudsku medicinu i citologiju KBC-a Split izdvojeni su patohistološki nalazi bolesnika s MKB šifrom C67 u razdoblju od 1. siječnja 2019. do 31. prosinca 2020. godine. Obrađeni su patohistološki nalazi svih bolesnika kojima je novodijagnosticiran infiltrativni urotelni karcinom mokraćnog mjehura. Iz patohistološkog nalaza analizirani su opći podatci o bolesniku (dob, spol) te patohistološke karakteristike dijagnosticiranih karcinoma. Svi podaci su statistički obrađeni.

3.3. MJESTO ISTRAŽIVANJA

Istraživanje je provedeno na Kliničkom zavodu za patologiju, sudsku medicinu i citologiju Kliničkog bolničkog centra Split.

3.4. METODE PRIKUPLJANJA I OBRADJE PODATAKA

Podatci su prikupljeni pregledom arhive patohistoloških nalaza na Kliničkom zavodu za patologiju, sudsku medicinu i citologiju Kliničkog bolničkog centra Split. Prikupljeni podatci uneseni su u programski paket Microsoft Word za obradu teksta te Microsoft Excel za izradu tabličnog prikaza.

3.5. STATISTIČKA ANALIZA

Korištene su statističke metode u biomedicini uz metode grafičkog i tabelarnog prikazivanja kojima je prezentirana struktura prikupljenih podataka. Numeričke vrijednosti su prezentirane upotrebom metoda deskriptivne statistike, aritmetičke sredine i standardne devijacije kao pokazatelja odstupanja oko aritmetičke sredine u slučaju normalne razdiobe vrijednosti, dok je u slučaju odstupanja razdiobe od normalne kao srednja vrijednost korišten medijan, a kao pokazatelj odstupanja oko srednjih vrijednosti korišten je interkvartilni raspon (IQR). Usporedba kategorijalnih varijabli izvršena je primjenom Hi–kvadrat testa. U usporedbi numeričkih kontinuiranih varijabli korišten je nezavisni nespareni t-test ukoliko se uzorci pokoravaju normalnoj distribuciji te imaju homogene varijance, dok se u suprotnome koristi

Mann-Whitney U-test. U svrhu provjere normalnosti distribucije korišten je Anderson-Darling test. Granica statističke značajnosti (*P*-vrijednost) uvijek je postavljena na 5%. Analiza je učinjena u statističkom softveru STATISTICA 14 (2020, StatSoft, SAD) te paketima programskog jezika Python (2019, Python 3.8).

3.6. ETIČKA NAČELA

Tijekom i nakon istraživanja štite se prava i osobni podaci ispitanika u skladu sa Zakonom o zaštiti prava bolesnika (NN 169/04, 37/08) i Zakonom o zaštiti osobnih podataka (NN 103/03-106/12), a istraživanje je usklađeno s odredbama Kodeksa liječničke etike i deontologije (NN 55/08, 139/15) te pravilima Helsinške deklaracije (1964. – 2013.). Pristupnica i njena mentorica uputili su zamolbu Etičkom povjerenstvu KBC-a Split za odobrenje provedbe naslovnog istraživanja, koje je studiju odobrilo rješenjem br. 2181-147-01/06/M.S.- 21-02.

4. REZULTATI

Istraživanjem je obuhvaćeno ukupno 207 bolesnika kojima je dijagnosticiran infiltrativni urotelni karcinom mokraćnog mjehura u periodu od 1. siječnja 2019. godine do 31. prosinca 2020. godine u KBC Split. U 2019. godini u 120 bolesnika dijagnosticiran je navedeni karcinom, dok je u 2020. godini taj broj iznosio 87. Testiranjem su utvrđene statistički značajne razlike u broju oboljelih u dvije analizirane godine ($P=0,022$).

Kao što se vidi u Tablici 3., od ukupno 120 bolesnika kojima je dijagnosticiran infiltrativni urotelni karcinom u 2019. godini, na muškarce otpada 90 (75%), a na žene 30 (25%), što pak ukazuje na 3 puta veću zastupljenost muškarca. Isto tako, od ukupno 87 bolesnika kojima je dijagnosticiran infiltrativni urotelni karcinom u 2020. godini, na muškarce otpada 59 (68%), a na žene 28 (32%), što ukazuje na 2,1 puta veću zastupljenost muškarca.

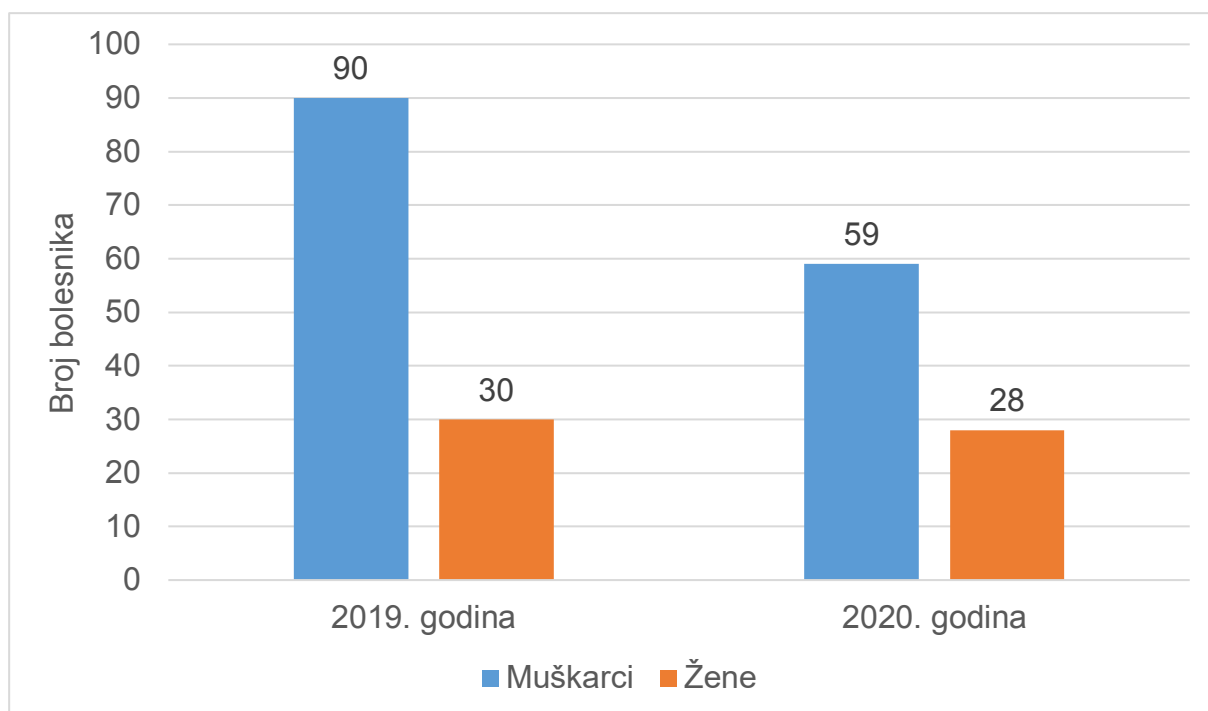
Tablica 3. Raspodjela bolesnika obuhvaćenih u istraživanju po spolu.

SPOL	2019.	2020.	UKUPNO
MUŠKI	90 (75%)	59 (68%)	149 (72%)
ŽENSKI	30 (25%)	28(32%)	58 (28%)

Podatci su prikazani kao apsolutni brojevi (postotci).

Navedeno ukazuje na smanjenje broja muškaraca kojima je dijagnosticiran infiltrativni urotelni karcinom u 2020. godini za 1,4 puta u odnosu na 2019. godinu, dok broj žena ostaje razmjerno isti što je prikazano na Slici 14.

Testiranjem je utvrđeno da je razlika između broja oboljelih muškaraca i žena u 2019. godini statistički značajna ($P<0,001$), odnosno da je u 2019. godini dijagnosticiran infiltrativni urotelni karcinom u značajno više muškaraca. Jednaki zaključak može se izvesti i za 2020. godinu ($P<0,001$), kao i za ukupni dvogodišnji period ($P<0,001$). Analogno, utvrđeno je da je broj muškaraca kojima je dijagnosticiran infiltrativni urotelni karcinom u 2020. godini statistički značajno manji u odnosu na 2019. godinu ($P=0,011$), dok istovremeno nije pronađena statistički značajna razlika u broju oboljelih žena kroz dva jednogodišnja perioda ($P=0,793$).



Slika 14. Razdioba oboljelih od infiltrativnog urotelnog karcinoma u KBC-u Split po spolu.

Prosječna dob oboljelih u 2019. godini bila je 72,75 godina te 72,8 godina u 2020. godini, dok su standardne devijacije iznosile 10,38 i 9,23 respektivno. Medijani su za obje promatrane godine bili jednaki 73 godine s rasponom koji je iznosio 14 godina što je prikazano u Tablici 4. Iz navedenih podataka je razvidno da su dobne strukture oboljelih kroz dvije godine slične, što je potvrđeno tako što t-testom nisu utvrđene statistički značajne razlike između očekivane dobi oboljelih kroz dvije navedene godine ($P=0,948$).

Tablica 4. Dob bolesnika u 2019. i 2020. godini u KBC-u Split (N=207)

Godina	Medijan	Raspon	AS	SD
2019.	73	14	72,75	10,38
2020.	73	14	72,8	9,23

Podatci prikazani kao medijan, raspon, aritmetička sredina (AS) i standardna devijacija (SD)

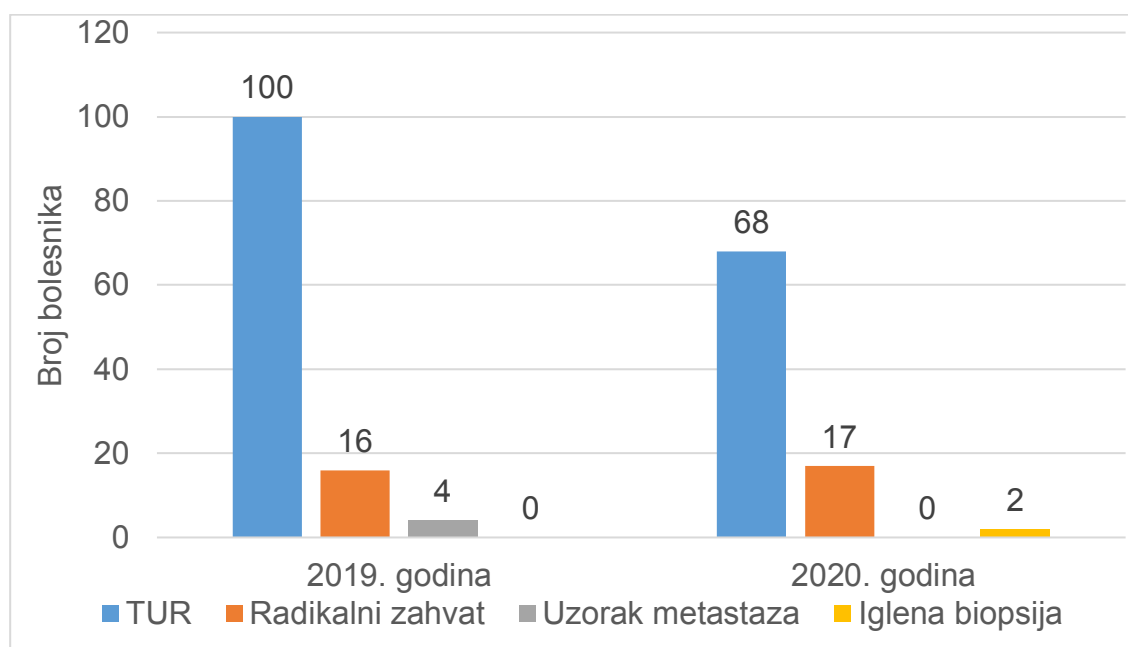
Podaci o vrsti uzetog uzorka prikazani su u Tablici 5. Od 120 uzoraka infiltrativnog urotelnog karcinoma mokraćnog mjehura u 2019. godini, uzorak je dobiven TUR-om 100 (84%) puta, radikalnim zahvatom 16 (13%) puta i 4 (3%) puta s metastatskih područja. Od 87 uzoraka infiltrativnog urotelnog karcinoma mokraćnog mjehura u 2020. godini, uzorak je bio

uzet TUR-om 68 (78%) puta, radikalnim zahvatom 17 (20%) puta i 2 (2%) puta iglenom biopsijom kako je vizualno prikazano na Slici 15.

Tablica 5. Raspodjela bolesnika po vrsti uzetog zahvata

Vrsta zahvata	2019.	2020.	UKUPNO
TUR	100 (84%)	68 (78%)	168 (81%)
Radikalni zahvat	16 (13%)	17 (20%)	33 (16%)
Igljena biopsija	0 (0%)	2 (2%)	2 (1%)
Ostalo	4 (3%)	0 (0%)	4 (2%)

Podatci su prikazani kao apsolutni brojevi (postotci).



Slika 15. Razdioba oboljelih od infiltrativnog urotelnog karcinoma u KBC-u Split po vrsti uzetog uzorka.

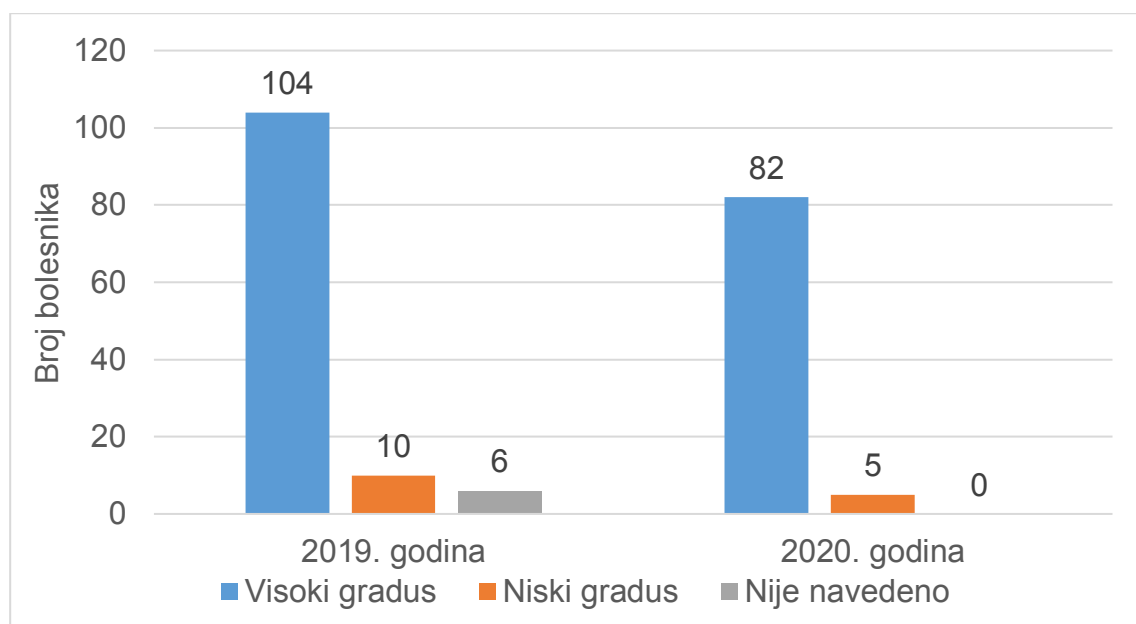
Raspodjela bolesnika po histološkom gradusu prikazana je u Tablici 6. U 2019. godini bilo je 104 (87%) karcinoma s visokim histološkim gradusom te 10 (8%) s niskim. Za 6(5%) karcinoma te godine nije utvrđen histološki gradus zbog tehničkih poteškoća u histološkoj analizi uzorka. U 2020. godini bilo je 82 (94%) karcinoma s visokim i 5 (6%) s niskim histološkim gradusom.

Tablica 6. Raspodjela bolesnika po histološkom gradusu

HISTOLOŠKI GRADUS	2019.	2020.	UKUPNO
Nizak	10 (8%)	5 (6%)	15 (7%)
Visok	104 (87%)	82 (94%)	186 (90%)
Nije navedeno	6 (5%)	0 (0%)	6 (3%)

Podatci su prikazani kao apsolutni brojevi (postotci).

Dakle, u 2019. godini u odnosu na 2020. godinu primijećen je pad broja dijagnosticiranih karcinoma s visokim gradusom za skoro 1,3 puta te pad broja dijagnosticiranih karcinoma s niskim gradusom za 2 puta što je vizualno prikazano na Slici 16.



Slika 16. Razdioba oboljelih od infiltrativnog urotelnog karcinoma u KBC-u Split po histološkom gradusu

Očekivano, utvrđeno je da je razlika između broja oboljelih s visokim i niskim gradusom u 2019. godini statistički značajna ($P < 0,001$), odnosno da je u 2019. godini otkriveno značajno više karcinoma s visokim histološkim gradusom. Jednaki zaključak može se izvesti i za 2020. godinu ($P < 0,001$), kao i za ukupni dvogodišnji period ($P < 0,001$).

Također, broj bolesnika kojima je karcinom otkriven s visokim gradusom u 2020. godini statistički nije značajno manji u odnosu na 2019. godinu ($P = 0,107$), kao ni broj bolesnika kojima je karcinom dijagnosticiran s niskim histološkim gradusom ($P = 0,197$).

Dubina invazije je bila određena za 113 od 120 bolesnika (94%) dijagnosticiranih u 2019. godini. Za 7 (6%) bolesnika nije utvrđena dubina invazije zbog tehničkih poteškoća u histološkoj analizi uzorka. Od 113 bolesnika, njih 62 (55%) je imalo tumor T1 - invazija u laminu propiju, 43 (38%) T2 - invazija u mišićni sloj, 8 (7%) T3 - invazija perivezikalnog masnog tkiva. Nije bilo bolesnika s tumorom T4 - invazija okolnog mekog tkiva. U 2020. godini, dubina invazije je bila određena za 82 od 87 (94%) dijagnosticiranih bolesnika. Za 5 (6%) bolesnika nije utvrđena dubina invazije zbog tehničkih poteškoća u histološkoj analizi uzorka. Od 82 uzoraka, njih 57 (70%) je T1, 16 (19%) je T2, 8 (10%) je T3 te 1 (1%) T4. Sve navedeno prikazano je u Tablici 7. Nadalje, u 2019. godini 3 bolesnika (3%) je imalo metastaze u regionalne limfne čvorove te 13 bolesnika (11%) udaljene metastaze. U 2020. godini u 7 bolesnika (8%) je imalo metastaze u regionalne limfne čvorove, a 17 bolesnika (20%) je imalo udaljene metastaze.

Tablica 7. Raspodjela bolesnika po dubini invazije

DUBINA INVAZIJE	2019.	2020.	UKUPNO
T1	62 (55%)	57 (70%)	119 (60%)
T2	43 (38%)	16 (19%)	59 (31%)
T3	8 (7%)	8 (10%)	16 (8%)
T4	0 (0%)	1 (1%)	1 (1%)

Podatci su prikazani kao apsolutni brojevi (postotci).

Razlika među bolesnicima s karcinomom T1 nije statistički značajna kad se uspoređuje 2019. s 2020. godinom ($P=0,647$), kao ni razlika broja bolesnika s T3 ($P=1$) te T4 ($P=0,317$), razlika broja bolesnika kojima su pronađene metastaze u regionalnim limfnim čvorovima ($P=0,206$) te razlika broja bolesnika kojima su pronađene udaljene metastaze ($P=0,465$). Međutim, uočava se statistički značajan pad u broju bolesnika s mišićno invazivnim urotelnim karcinomom (pT2) ($P<0,001$) u 2020. godini u odnosu na 2019. godinu. U Tablici 7. prikazani su i podaci za ukupni dvogodišnji period s pripadajućim udjelima u ukupnom broju.

2019. godine bilo je 9 bolesnika s CIS-om, dok je taj broj porastao na 15 za 2020. godinu što i dalje nije statistički značajan porast ($P=0,221$).

5. RASPRAVA

Karcinom mokraćnog mjehura je najčešći tumor mokraćnog sustava, a po histološkom tipu najčešće se radi o urotelnom karcinomu (29). U Republici Hrvatskoj je u 2020. godini karcinom mokraćnog mjehura bio četvrti najčešći karcinom u muškaraca te 7. najčešći karcinom u žena (30). U svijetu je ovaj karcinom 7. najčešći karcinom u muškaraca, dok je u SAD-u, Kanadi, i Europskoj Uniji ovaj karcinom četvrti najčešći karcinom u muškaraca. Ovaj karcinom je 17. najčešći karcinom u žena u svijetu, a u SAD-u, Kanadi i Europskoj Uniji je 8. najčešći u žena (12, 31).

Karcinom mokraćnog mjehura u svijetu je četiri puta više zastupljen u muškaraca nego u žena (32). U Republici Hrvatskoj u 2020. godini je bilo 1046 novootkrivenih slučajeva karcinoma mokraćnog mjehura u muškaraca i 352 novootkrivenih slučajeva u žena, što ukazuje na 2,9 puta veću zastupljenost muškaraca. Trenutno na stranicama HZJZ nema podataka o incidenciji i raspodjeli po spolu ovog karcinoma za 2019. godinu. U ovom istraživanju zastupljenost muškaraca s invazivnim urotelnim karcinomom u KBC-u Split u 2020. godini je bila 2,1 puta veća nego u žena, a broj muškaraca kojima je dijagnosticiran infiltrativni urotelni karcinom u 2020. godini je statistički značajno manji u odnosu na 2019. godinu, što se može obrazložiti činjenicom da je više muškaraca nego žena odgađalo posjet liječniku tijekom pandemijske godine SARS-CoV-2.

U studiji De Vincentiisa i sur. analiziran je utjecaj pandemije SARS-CoV-2 na zakašnjelo postavljanje dijagnoze karcinoma. Utvrđeno je da je broj svih karcinoma pao za 39% u usporedbi s prijašnjim godinama, dok je broj dijagnosticiranih karcinoma mokraćnog mjehura smanjen čak 66 % (33). U ovom istraživanju obuhvaćeno je ukupno 207 bolesnika kojima je dijagnosticiran infiltrativni urotelni karcinom mokraćnog mjehura u periodu od 1. siječnja 2019. godine do 31. prosinca 2020. godine u KBC-u Split. U 2019. godini je bilo 120 bolesnika, a u 2020. godini njih 87. Navedena razlika je statistički značajna što upućuje na pandemiju SARS-CoV-2 kao glavni razlog za otkrivanje manje infiltrativnih urotelnih karcinoma u KBC-u Split. U studiji Magantya i sur. provedena je retrospektivna analiza bolesnika koji su dolazili u urološku ambulantu 3 mjeseca prije pandemije i 3 mjeseca nakon početka pandemije te je utvrđeno značajno smanjenje dolazaka bolesnika na pregled u urologa, ali i značajno smanjenje broja pregleda (34). Također zbog pandemije, postoji više prikaza slučajeva koji govore od zakašnjelom postavljanju dijagnoze i početku liječenja (35, 36). Navedeno se dijelom može obrazložiti činjenom da su liječnici zbog pandemije većinom bili usmjereni samo na hitne slučajeve, a neke države kao naprimjer Kanada, su čak odredile nove smjernice za probir karcinoma dojke u žena (37, 38).

U svibnju 2020. Američko društvo za kliničku onkologiju (ASCO) objavilo je posebno izvješće u kojem preporučuje odgodu bilo kakvih posjeta klinikama te bilo kakvih pregleda i postupaka vezanih uz karcinom, ako to odgađanje ne predstavlja rizik za napredovanje bolesti ili pogoršanje bolesti. S druge strane, odgađanje provođenja probira i dijagnostike će vjerojatno dovesti do značajnog povećanja broja uznapredovalih slučajeva. Potrebno je predložiti nove strategije probira kako bi se izbjeglo kašnjenje u prepoznavanju raka uzrokovano odgodom dijagnostičkih pretraga zbog produljenih mjera suzbijanja COVID-19. Ovisno o fazi pandemije potrebno je pažljivo procijeniti rizike i koristi provođenja svakog postupka (39).

Prosjek godina oboljelih bolesnika od infiltrativnog urotelnog karcinoma mokraćnog mjehura u svijetu iznosi 73 godine. Ista očekivana dob oboljelih zabilježena je i u Republici Hrvatskoj (40). U ovom istraživanju prosječna dob oboljelih u 2019. godini bila je 72,75 godina te 72,8 godina u 2020. godini. Medijani su za obje promatrane godine bili jednaki 73 godine s rasponom koji je iznosio 14 godina. Dakle, pandemija SARS-CoV-2 nije dovela do promjene dobne strukture bolesnika oboljelih od infiltrativnog urotelnog karcinoma mokraćnog mjehura.

U studiji Andreassena i sur. bolesnika su praćeni u razdoblju od 1981. godine do 2014. godine te je utvrđeno da je bilo 14852 (96%) urotelnih karcinoma visokog gradusa te 542 (4%) niskog gradusa (41). Ta studija potvrđuje činjenicu da se infiltrativni urotelni karcinom mokraćnog mjehura otkriva najčešće u visokom gradusu. U ovom istraživanju, 2019. godine otkriveno je 104 (87%) karcinoma s visokim te 10 (8%) s niskim histološkim gradusom. U 2020. godini bilo je 82 (94%) karcinoma s visokim i 5 (6%) s niskim histološkim gradusom. Možemo zaključiti da pandemija SARS-CoV-2 nije dovela do velikih promjena u histološkom gradiranju iz razloga što se ovaj karcinom i inače većinom dijagnosticira u visokom histološkom gradusu.

U studiji Cecija i sur. iz 2015. godine analizirano je 59 bolesnika od kojih je u stadiju T1 bilo zastupljeno 33,7%, u stadiju T2 30,4%, u stadiju T3 25,3% te u stadiju T4 10,1%, a za 0,5% bolesnika nije bilo moguće odrediti stadij (42). U ovom istraživanju u 2019. godini, 62 bolesnika (55%) je imalo stadij T1, 43 (38%) stadij T2, 8 (7%) stadij T3. Nije bilo bolesnika sa stadijem T4. U 2020. godini, 57 bolesnika (70%) je bilo stadij T1, 16 (19%) stadij T2, 8 (10%) stadij T3 te 1 (1%) stadij T4. Navedena razlika može biti razlika u analiziranom broju bolesnika.

Rezultati ovog rada pokazuju statistički značajan pad u broju bolesnika s mišićno-invazivnim urotelnim karcinomom u 2020. godini u odnosu na 2019. godinu, što može biti posljedica smanjenog broja kontrolnih cistoskopskih pregleda u bolesnika s prethodno dijagnosticiranim neinvazivnim ili početno invazivnim urotelnim tumorima.

Također, utvrđeno je da je 2019. godine uzorak uzet TUR-om 100 (84%) puta, radikalnim zahvatom 16 (13%) puta i 4 (3%) puta s metastatskih područja. U 2020. godini uzorak je bio uzet TUR-om 68 (78%) puta, radikalnim zahvatom 17 (20%) puta i 2 (2%) puta iglenom biopsijom. Iz navedenog možemo zaključiti da je udio obavljenih uroloških zahvata bez uočljive razlike uspoređujući 2019. i 2020. godinu, ali kao što je već naglašeno na manjem broju bolesnika.

Nedostatak ove studije je što je uspoređena 2019. godina s cijelom 2020. godinom, a pandemija SARS-CoV-2 i mjere za suzbijanje širenja infekcije su stupile na snagu u Republici Hrvatskoj 11. ožujka 2020. godine. Također, u istraživanje nisu uključeni bolesnici sa neinvazivnim urotelnim karcinomima.

U budućim istraživanjima po završetku pandemije bilo bi vrijedno analizirati demografske i patohistološke karakteristike neinvazivnih i invazivnih urotelnih karcinoma što bi bio dobar pokazatelj utjecaja pandemije na dijagnostiku i liječenje ovih bolesnika.

6. ZAKLJUČCI

1. U 2020. godini pandemije SARS- CoV-2 dijagnosticirano je statistički značajno manje novootkrivenih infiltrativnih urotelnih karcinoma mokraćnog mjehura u usporedbi s 2019. godinom.
2. Broj muškaraca kojima je dijagnosticiran infiltrativni urotelni karcinom u 2020. godini pandemije SARS- CoV-2 statistički je značajno manji u odnosu na 2019. godinu, dok u žena broj novootkrivenih slučajeva nije bio statistički značajno promijenjen.
3. Dobna struktura nije statistički značajno promijenjena u bolesnika kojima je dijagnosticiran infiltrativni urotelni karcinom mokraćnog mjehura u 2020. godini pandemije SARS- CoV-2 a u usporedbi s 2019. godinom.
4. U 2019. godini i 2020. godini pandemije SARS- CoV-2, najveći udio uzoraka je dobiven TUR-om, pa zatim radikalnim zahvatom.
5. Histološki gradus infiltrativnog urotelnog karcinoma nije statistički značajno promijenjen u 2020. godini pandemije SARS- CoV-2 u usporedbi s 2019. godinom.
6. Dubina invazija bila je statistički značajno promijenjena samo u bolesnika s mišićno-invazivnim urotelnim karcinomom (pT2) kojih je dijagnosticirano manje u 2020. godini pandemije SARS- CoV-2 u usporedbi s bolesnicima iz 2019. godine, dok za bolesnike s dubinom invazije pT1, pT3 i pT4 nije bilo statistički značajne razlike.

7. POPIS CITIRANE LITERATURE

1. Krmpotić Nemanić J, Marušić A. Mokraćni sustav. U: Krmpotić Nemanić J, Marušić A, urednici. Anatomija čovjeka. 2. izdanje. Zagreb: Medicinska naklada; 2007. str. 361-3.
2. Andersson KE, Arner A. Urinary bladder contraction and relaxation: physiology and pathophysiology. *Physiol Rev.* 2004;84:935-86.
3. Washchke J, Sobotta J, Paulsen F, Klonisch T, Hombach-Klonisch S. Sobotta atlas of human anatomy: Internal organs. 15. izdanje. Munchen: Elsevier; 2010. str. 177-8.
4. Sadler TW. Langmanova medicinska embriologija. 10. izdanje. Zagreb: Školska knjiga; 2008. str. 238-40.
5. Histološki atlas[Internet]. Rijeka: Zavod za Histologiju i embriologiju; 2012. Specijalna histologija. Mokraćni mjehur [citirano 10. lipnja]. Dostupno na: http://www.histomed.uniri.hr/mokracni_mjehur
6. Fry CH, Vahabi B. The role of the mucosa in normal and abnormal bladder function. *Basic Clin Pharmacol Toxicol.* 2016;119:57-62.
7. Histološki atlas[Internet]. Rijeka, Zavod za Histologiju i embriologiju; 2012. Specijalna histologija. Prijelazni epitel [citirano 10. lipnja]. Dostupno na: http://www.histomed.uniri.hr/prijelazni_epitel
8. Junqueira LC, Carneiro J. Mokraćni sustav. U: Junqueira LC, Carneiro J. Osnove histologije. 10. izdanje. Zagreb: Školska knjiga; 2005. str. 399-401.
9. Pavelka M. Umbrella cell-surface specialisations. U: Pavelka M, Roth J. Functional ultrastructure: atlas of tissue biology and pathology. Umbrella cell-surface specialisations. 2. izdanje. New York City: Springer; 2010. str. 250-1.
10. Moch H, Humphrey P, Cubilla A, Ulbright T, Reuter V: The 2016 WHO classification of tumours of the urinary system and male genital organs. 4. izdanje. Lyon: IARC; 2016. str. 106-19.
11. Sung H, Ferlay J, Siegel RL, Laversanne M, Soerjomataram I, Jemal A i sur. Global cancer statistics 2020: GLOBOCAN estimates of incidence and mortality worldwide for 36 cancers in 185 countries. *CA Cancer J Clin.* 2021;71:209-49.
12. Šitum M, Gotovac J. Anatomija mokraćnog sustava. Novotvorine urogenitalnog sustava. U: Šitum M, Gotovac J. Urologija. 2. izdanje. Zagreb: Medicinska naklada; 2011. str. 18,124-9.
13. Damjanov I, Ćorić M. Bolesti bubrega i mokraćnog sustava. U: Damjanov I, Seiwerth S, Jukić S, Nola M. Patologija. 5. izdanje. Zagreb: Medicinska naklada; 2018. str. 570-3.

14. American Cancer Society [Internet]. Atlanta: ACS; 2021. Treatment of bladder cancer, by stage [citirano 13. lipnja]. Dostupno na: <https://www.cancer.org/cancer/bladder-cancer/treating/by-stage>
15. Tripathi A, Plimack ER. Immunotherapy for urothelial carcinoma: current evidence and future directions. *Curr Urol Rep.* 2018;19:109.
16. MacLennan GT, Cheng L. Neoplasms of the urinary bladder. U: Bostwick DG, Chen L, eds. *Urologic surgical pathology.* 4.izdanje. Philadelphia: Elsevier; 2019. str.230-81.
17. Amin MB. Histological variants of urothelial carcinoma: diagnostic, therapeutic and prognostic implications. *Mod Pathol.* 2009;22:96-118.
18. Gu L, Ai Q, Cheng Q, Ma X, Wang B, Huang Q i sur. Sarcomatoid variant urothelial carcinoma of the bladder: a systematic review and meta-analysis of the clinicopathological features and survival outcomes. *Cancer Cell Int.* 2020;20:550.
19. Amin MB, Edge S, Greene F, Byrd DR, Brookland RK, Washington MK i sur. *AJCC Cancer Staging Manual.* 8. izdanje. New York City: Springer International Publishing; 2017. str.757-65.
20. PathologyOutlines[Internet]. Bingham Farms: Pathology Outlines; 2021. Staging-bladder carcinoma. [citirano 9.lipnja]. Dostupno na <https://www.pathologyoutlines.com/topic/bladderstaging>
21. Wang G, McKenney JK. Urinary bladder pathology: World Health Organization classification and American Joint Committee on Cancer staging update. *Arch Pathol Lab Med.* 2019;143:571-7.
22. Dragun R, Veček NN, Marenić M, Pribisalić A, Đivić G, Cena H i sur. Have lifestyle habits and psychological well-being changed among adolescents and medical students due to COVID-19 lockdown in Croatia? *Nutrients.* 2020;13:97.
23. Lenicek Krleza J, Zrinski Topic R, Stevanovic V, Lukić-Grić A, Tabain I, Misak Z i sur. Seroprevalence of SARS-CoV-2 infection among children in Children's Hospital Zagreb during the initial and second wave of COVID-19 pandemic in Croatia. *Biochem Med.* 2021;31:020706.
24. Jakovljevic M, Bjedov S, Jaksic N, Jakovljevic I. COVID-19 pandemia and public and global mental health from the perspective of global health security. *Psychiatr Danub.* 2020;32:6-14.
25. Kvolik Pavić A, Zubčić V, Kvolik S. Workload changes during the COVID-19 pandemic and effects on the flow of cancer patients in the Maxillofacial Surgery Department. *Med Glas.* 2021;18:133-7.

26. Narodne novine [Internet]. Zagreb: Narodne novine; 2020. Odluka o nužnim epidemiološkim mjerama kojima se ograničavaju okupljanja i uvode druge nužne epidemiološke mjere i preporuke radi sprječavanja prijenosa bolesti COVID-19 [citirano 17.lipnja]. Dostupno na: <https://www.narodne-novine.nn.hr/eli/sluzbeni/2020/131/2496>
27. Narodne novine [Internet]. Zagreb: Narodne novine; 2021. Odluka o izmjenama Odluke o nužnim epidemiološkim mjerama kojima se ograničavaju okupljanja i uvode druge nužne epidemiološke mjere i preporuke radi sprječavanja prijenosa bolesti COVID-19 putem okupljanja [citirano 17.lipnja]. Dostupno na https://narodne-novine.nn.hr/clanci/sluzbeni/2021_02_14_286.html
28. Službena stranica Vlade za pravodobne i točne informacije o koronavirusu [Internet]. Zagreb: Vlada Republike Hrvatske; 2021 [citirano 17.lipnja 2021.]. Dostupno na: <https://www.koronavirus.hr/>
29. StatPearls [Internet]. Treasure Island (FL): StatPearls Publishing; 2021. Bladder Cancer. Dostupno na: <https://www.ncbi.nlm.nih.gov/books/NBK536923/>
30. Hrvatski zavod za javno zdravstvo[Internet]. Zagreb: HZJZ; 2020. Incidencija i mortalitet od raka u EU-27 zemljama za 2020. godinu [citirano 17.lipnja]. Dostupno na: <https://www.hzjz.hr/sluzba-epidemiologija-prevencija-nezaraznih-bolesti/incidencija-i-mortalitet-od-raka-u-eu-27-zemljama-za-2020-godinu>
31. Burger M, Catto JW, Dalbagni G, Grossman HB, Herr H, Karakiewicz P i sur. Epidemiology and risk factors of urothelial bladder cancer. *Eur Urol.* 2013;63:234-41.
32. Saginala K, Barsouk A, Aluru JS, Rawla P, Padala SA, Barsouk A. Epidemiology of bladder cancer. *Med Sci.* 2020;8:15.
33. De Vincentiis L, Carr RA, Mariani MP, Ferrara G. Cancer diagnostic rates during the 2020 'lockdown', due to COVID-19 pandemic, compared with the 2018-2019: an audit study from cellular pathology. *J Clin Pathol.* 2021;74:187-9.
34. Maganty A, Yu M, Anyaeche VI, Zhu T, Hay JM, Davies BJ i sur. Referral pattern for urologic malignancies before and during the COVID-19 pandemic. *Urol Oncol.* 2021;39:268-76.
35. Masroor S. Collateral damage of COVID-19 pandemic: Delayed medical care. *J Card Surg.* 2020;35:1345-7.
36. Karam C, Badiani S, Berney CR. COVID-19 collateral damage: delayed presentation of a perforated rectal cancer presenting as Fournier's gangrene. *ANZ J Surg.* 2020;90:1483-5.
37. Surasi DSS, Wang X, Bathala TK, Hwang H, Arora S, Westphalen AC i sur. The impact and collateral damage of COVID-19 on prostate MRI and guided biopsy operations: Society

- of Abdominal Radiology Prostate Cancer Disease-Focused Panel survey analysis. *Abdom Radiol.* 2021;1-8.
38. Seely JM, Scaranelo AM, Yong-Hing C, Appavoo S, Flegg C, Kulkarni S i sur. COVID-19: safe guidelines for breast imaging during the pandemic. *Can Assoc Radiol J.* 2020;71:459-69.
 39. Miranda DLP, Nogueira-Rodrigues A, Fagundes TP, Albuquerque RM, Landeiro LCG. COVID-19 threatens to cause collateral delay in cancer diagnosis. *Sao Paulo Med J.* 2020;138:347-8.
 40. Miyazaki J, Nishiyama H. Epidemiology of urothelial carcinoma. *Int J Urol.* 2017;24:730-4.
 41. Andreassen BK, Aagnes B, Gislefoss R, Andreassen M, Wahlqvist R. Incidence and survival of urothelial carcinoma of the urinary bladder in Norway 1981-2014. *BMC Cancer.* 2016;16:799.
 42. Ceci F, Bianchi L, Graziani T, Castellucci P, Pultrone C, Eugenio B i sur. 11C-choline PET/CT and bladder cancer: lymph node metastasis assessment with pathological specimens as reference standard. *Clin Nucl Med.* 2015;40:124-8.

8. SAŽETAK

Cilj istraživanja: U ovom istraživanju određene su demografske i patohistološke karakteristike infiltrativnog urotelnog karcinoma mokraćnog mjehura u bolesnika čiji su uzorci obrađeni na Kliničkom zavodu za patologiju, sudsku medicinu i citologiju KBC-a Split tijekom 2019. godine i 2020., godine koju je obilježila pandemija SARS-CoV-2. Uspoređen je broj, spol i dob bolesnika, a potom su analizirane i uspoređene patohistološke karakteristike - dubina invazije i histološki gradus tumora te vrsta uzorka.

Ispitanici i metode: Iz baze podataka Kliničkoga zavoda za patologiju, sudsku medicinu i citologiju KBC-a Split izdvojeni su patohistološki nalazi bolesnika s MKB šifrom C67 u razdoblju od 1. siječnja 2019. do 31. prosinca 2020. godine. Obrađeni su patohistološki nalazi svih bolesnika kojima je novodijagnosticiran infiltrativni urotelni karcinom mokraćnog mjehura.

Rezultati: U dvije promatrane godine utvrđene su statistički značajne razlike u broju oboljelih od infiltrativnog urotelnog karcinoma ($P=0,022$). Nije promijenjena dobna struktura bolesnika ($P=0,948$), ali je utvrđeno statistički značajno manje oboljelih muškaraca u 2020. godini pandemije SARS-CoV-2 ($P=0,011$), dok ta razlika nije utvrđena u žena ($P=0,793$). Broj bolesnika kojima je karcinom otkriven s visokim gradusom u 2020. godini statistički nije značajno smanjen u odnosu na 2019. godinu ($P=0,101$), kao ni broj bolesnika kojima je karcinom otkriven s niskim histološkim gradusom ($P=0,197$). Razlika među bolesnicima s karcinomom stadija T1 nije statistički značajna kad se uspoređuje 2019. godina s 2020. godinom ($P=0,647$), kao ni razlika broja bolesnika stadija T3 ($P=1$) i stadija T4 ($P=0,317$). Međutim, uočeno je statistički značajno smanjenje broja bolesnika s karcinomom stadija T2 ($P=0,0004$) u 2020. godini.

Zaključci: U 2020. godini pandemije SARS-CoV-2 dijagnosticirano je statistički značajno manje novootkrivenih infiltrativnih urotelnih karcinoma mokraćnog mjehura u usporedbi s 2019. godinom. Broj muškaraca kojima je dijagnosticiran infiltrativni urotelni karcinom u 2020. godini je bio značajno manji u odnosu na 2019. godinu, za razliku od žena u kojih ta razlika nije utvrđena. Dobna struktura nije bila statistički značajno promijenjena. Najveći udio uzoraka za patohistološku analizu dobiven je TUR-om, pa zatim radikalnim zahvatom u obje analizirane godine. Histološki gradus infiltrativnog urotelnog karcinoma nije bio statistički značajno promijenjen dok je dubina invazije bila statistički značajno promijenjena samo u bolesnika s mišićno- invazivnim urotelnim karcinomom (pT2) kojih je dijagnosticirano manje u 2020. godini pandemije SARS-CoV-2 u usporedbi s bolesnicima iz 2019. godine.

9. SUMMARY

Diploma thesis title: Comparison of pathohistological characteristics of infiltrative urothelial carcinoma of the bladder in patients treated in University Hospital of Split during 2019. year and 2020. year marked by pandemic of SARS-CoV-2

Objectives: This study determined the demographic and pathohistological characteristics of infiltrative urothelial bladder cancer in patients whose samples were processed at the Department of Pathology during 2019 and 2020, the year marked by the SARS-CoV-2 pandemic.

Materials and methods: The pathohistological findings of a patient with ICD code C67 in the period from 1 January 2019 to 31 December 2020 were extracted from the database of the Department of Pathology. Pathohistological findings of all patients newly diagnosed with infiltrative urothelial bladder cancer were processed.

Results: In the two observed years, statistically significant differences were found in the number of patients with infiltrative urothelial cancer ($P=0.022$). The age structure of patients was not changed ($P=0.948$), but statistically significantly reduced were newly diagnosed infiltrative urothelial cancer in man in the 2020, year marked by the SARS-CoV-2 pandemic ($P=0.011$), while this difference was not found in women ($P=0.793$). The number of patients diagnosed with high-grade cancer in 2020 was not statistically significantly reduced compared to 2019 ($P=0.101$), nor was the number of patients diagnosed with low-grade cancer histological grade ($P=0.197$). The difference between patients with stage T1 cancer is not statistically significant when comparing 2019 with 2020 ($P=0.647$), nor the difference in the number of patients with stage T3 ($P=1$) and stage T4 ($P=0.317$). However, a statistically significant decrease in the number of patients with stage T2 cancer was observed ($P=0.0004$) in 2020.

Conclusions: In 2020, the SARS-CoV-2 pandemic was diagnosed with statistically significantly fewer newly diagnosed infiltrative urothelial bladder cancers compared to 2019. The number of men diagnosed with infiltrative urothelial cancer in 2020 was significantly lower than in 2019. The age structure was not statistically significantly changed. The largest share of samples for pathohistological analysis was obtained by TUR, followed by radical intervention in both analyzed years. The histological grade of infiltrative urothelial carcinoma was not statistically significantly changed while the depth of invasions was statistically significantly changed only in patients with muscular-invasive urothelial carcinoma (pT2) who were diagnosed less in the 2020 compared to 2019.

10. ŽIVOTOPIS

OSOBNI PODATCI:

Ime i prezime: Josipa Bilobrk

Datum rođenja: 29.08.1996.

Mjesto rođenja: Split, Splitsko-dalmatinska županija, Hrvatska

Adresa stanovanja: Zvonimirova 20, Kamen, Split

Državljanstvo: Republike Hrvatske

Telefonski broj: 099 456 9588

E-mail: josipabilobrk@gmail.com

OBRAZOVANJE:

2003. – 2011. Osnovna škola Kamen-Šine, Split, Hrvatska

2011. – 2015. III. gimnazija, Split, Hrvatska

2015. – 2021. Medicinski fakultet Sveučilišta u Splitu, smjer Doktor medicine, Split

ZNANJA I VJEŠTINE:

Strani jezici:

- engleski – aktivno
- talijanski, njemački – pasivno

Rad na računalu:

- MS Office (Word, Excel, PowerPoint, OneNote, Outlook)



KLINIČKI BOLNIČKI CENTAR SPLIT
ETIČKO POVJERENSTVO

Klasa: 500-03/21-01/83
Urbroj: 2181-147/01/06/M.S.-21-02

Split, 28.05.2021.

IZVOD
IZ ZAPISNIKA SA SJEDNICE ETIČKOG POVJERENSTVA KBC SPLIT 8/2021

6.

Prof.dr.sc. Katarina Vilović iz Kliničkog zavoda za patologiju, sudsku medicinu i citologiju KBC-a Split je uputila Etičkom povjerenstvu zamolbu za odobrenje provedbe istraživanja:

"Usporedba patohistoloških karakteristika infiltrativnog urotelnog karcinoma mokraćnog mjehura pacijenata liječenih u KBC-u Split tijekom 2019. i 2020. godine obilježene pandemijom SARS-CoV-2."

Istraživanje za potrebe diplomskog rada će se provesti na Kliničkom zavodu za patologiju, sudsku medicinu i citologiju KBC-a Split u trajanju od 2 mjeseca.
Suradnik u istraživanju je Josipa Bilobrk, studentica Medicinskog fakulteta u Splitu.

Nakon razmatranja zamolbe, donijet je sljedeći

Zaključak

Iz priložene dokumentacije razvidno je da je Plan istraživanja usklađen s odredbama o zaštiti prava i osobnih podataka ispitanika iz Zakona o zaštiti prava pacijenata (NN169/04, 37/08) i Zakona o provedbi Opće uredbe o zaštiti podataka (NN 42/18), te odredbama Kodeksa liječničke etike i deontologije (NN55/08, 139/15) i pravilima Helsinške deklaracije WMA 1964-2013 na koje upućuje Kodeks.

Etičko povjerenstvo je suglasno i odobrava provođenje istraživanja.

PREDSJEDNIK ETIČKOG POVJERENSTVA
KLINIČKOG BOLNIČKOG CENTRA SPLIT
PROF. DR. SC. MARIJAN SARAGA