

Dentalne traume u djece na području grada Splita u razdoblju od 2016. do 2021. godine

Milas, Antonia

Master's thesis / Diplomski rad

2021

Degree Grantor / Ustanova koja je dodijelila akademski / stručni stupanj: **University of Split, School of Medicine / Sveučilište u Splitu, Medicinski fakultet**

Permanent link / Trajna poveznica: <https://um.nsk.hr/um:nbn:hr:171:323092>

Rights / Prava: [In copyright](#) / [Zaštićeno autorskim pravom.](#)

Download date / Datum preuzimanja: **2025-01-15**



Repository / Repozitorij:

[MEFST Repository](#)



**SVEUČILIŠTE U SPLITU
MEDICINSKI FAKULTET**

ANTONIA MILAS

**DENTALNE TRAUME U DJECE NA PODRUČJU GRADA SPLITA
U RAZDOBLJU OD 2016. DO 2021. GODINE**

DIPLOMSKI RAD

Akadska godina:

2020./2021.

Mentor:

doc. dr. sc. Ivana Medvedec Mikić, dr. med. dent.

Split, srpanj 2021.

SADRŽAJ:

1. UVOD	1
1.1. Epidemiologija i etiologija dentalnih trauma	2
1.2. Predisponirajući čimbenici za nastanak traumatskih ozljeda zuba	3
1.3. Klasifikacija ozljeda zuba	3
1.3.1. Ozljede tvrdih zubnih tkiva i pulpe	4
1.3.2. Ozljede tvrdih zubnih tkiva, pulpe i alveolarnog nastavka	4
1.3.3. Ozljede parodontnih tkiva	5
1.3.4. Ozljede gingive ili oralne sluznice	5
1.4. Pregled i dijagnoza dentalnih trauma	5
1.5. Terapija traumatskih ozljeda mliječnih zuba	8
1.6. Terapija traumatskih ozljeda trajnih zuba	11
1.6.1. Infrakcija cakline	11
1.6.2. Fraktura cakline krune zuba	11
1.6.3. Fraktura cakline i dentina bez otvorene pulpe	11
1.6.4. Fraktura cakline i dentina s otvorenom pulpom	11
1.6.5. Fraktura krune i korijena zuba	12
1.6.6. Fraktura korijena zuba	13
1.6.7. Fraktura alveolarnog nastavka	14
1.6.8. Potres zuba	14
1.6.9. Subluksacija zuba	14
1.6.10. Ekstruzija zuba	14
1.6.11. Lateralna luksacija zuba	14
1.6.12. Intruzijska luksacija zuba	15
1.6.13. Avulzija zuba	15
1.7. Komplikacije dentalnih trauma	18
2. CILJ ISTRAŽIVANJA	19
3. MATERIJALI I METODE ISTRAŽIVANJA	21
3.1. Ispitanici i opis istraživanja	22
3.2. Statistička analiza	22

4. REZULTATI	24
5. RASPRAVA	34
6. ZAKLJUČAK	38
7. LITERATURA	40
8. SAŽETAK	44
9. SUMMARY	46
10. ŽIVOTOPIS	48
11. PRIVITAK	50

Veliko hvala mojoj mentorici doc. dr. sc. Ivani Medvedec Mikić na strpljenju, pomoći i razumijevanju prilikom pisanja ovog rada te na nesebičnim savjetima tijekom cijelog trajanja studija.

Hvala dr. med. dent. Mariju Budimiru na ustupljenoj medicinskoj dokumentaciji i suradljivosti.

Najveću zahvalnost dugujem svojoj mami, tati, sestri, Petru, baki i djedu koji su uvijek vjerovali u mene i pružili mi neizmjernu ljubav i podršku. Ovaj rad posvećujem vama!

1. UVOD

Dentalna trauma predstavlja ozljedu nastalu zbog akutnog prijenosa energije na zub i na okolne potporne strukture. Sila svojim izravnim, neizravnim ili kombiniranim djelovanjem može uzrokovati frakturu i/ili dislokaciju zuba ili dolazi do nagnječenja potpornih struktura (gingiva, kost, sluznica) (1, 2). Mogu se pojaviti izolirano na jednom zubu, više zubi ili pak udruženo s ozljedama drugih struktura lica ili tijela (3, 4).

Svaki doktor dentalne medicine obavezan je pružiti prvu pomoć prilikom traume zuba, a zatim ovisno o kompliciranosti ozljede, uputiti pacijenta u odgovarajuću ustanovu kako bi se prevenirao nastanak komplikacija (2).

1.1. Epidemiologija i etiologija dentalnih trauma

Traumatska ozljeda zuba može se dogoditi svakome, u bilo kojoj dobi, međutim najčešće pogođena skupina su djeca i adolescenti (2, 5). Ishodi istraživanja u zemljama diljem svijeta pokazuju visoku incidenciju i prevaleciju dentalnih ozljeda u djece (1). Osim toga razlike nastaju kao utjecaj bihevioralnih, kulturalnih, socijalnih i gospodarstvenih čimbenika određenog geografskog područja (3).

Svjetska prevalecija traumatskih ozljeda zuba iznosi 10 – 15% s jasno izražena dva vrhunca incidencije. Kod dječaka u dobi 2 – 4 godine i 9 – 10 godina, dok je kod djevojčica izražen jedan vrhunac u dobi 2 – 3 godine. Takva raspodjela nastaje zbog toga što je dobna skupina 2 – 3 godine karakterizirana razvojem motoričke koordinacije pa se djeca počinju samostalno kretati. Dječaci imaju veću učestalost trauma zuba u ranom i kasnom djetinjstvu kako zbog svoje naravi, jednako tako i zbog češćeg sudjelovanja u sportskim aktivnostima te grubljim igrama (6, 7).

Većina ozljeda u mliječnoj i trajnoj denticiji zahvaća prednje zube u maksili, naročito središnje sjekutiće, a nakon njih lateralne sjekutiće. Zahvaljujući vertikalnom prijeklopu i zaštitnom učinku maksile, donji sjekutići rjeđe su zahvaćeni. Zbog razmjerno kratkog fiziološkog razdoblja tijekom kojeg su mliječni zubi prisutni u ustima, češće su ozljede trajnih zuba (2).

Tijekom razdoblja mliječne denticije koštano tkivo je manje gustoće i mineralizacije. Zbog toga kost prilikom djelovanja sile apsorbira energiju i ravnomjerno je raspoređuje na okolna elastična potporna tkiva uzrokujući pomicanje ozlijeđenog zuba prema usnoj šupljini bez frakture istog. Situacija je drugačija kod trajne denticije; zrelo koštano i parodontno tkivo opire se

pomicanju zuba, što dovodi do odupiranja korijena u predjelu dna alveole i ruba alveolarne kosti, zbog čega dolazi do frakture krune i korijena zuba. Sukladno prethodno navedenom jasno je zašto je intruzija zuba najčešća ozljeda mliječne denticije, dok je nekomPLICIRANA fraktura krune zuba najčešća ozljeda u trajnoj denticiji (2).

Za vrijeme odrastanja dijete upoznaje svijet kroz različite aktivnosti tako da se uzrok i mjesto nastanka dentalnih povreda razlikuje ovisno o dobi djeteta. Erupcija zubi dojenčeta započinje od šestog mjeseca do dobi od 2 godine. Tijekom tog razdoblja dijete uči hodati. Stoga nije rijetkost povreda zuba uslijed padova. Vrćićka djeca, posebice petogodišnjaci mogu ih doživjeti tijekom igranja, primjerice trčanja i skakanja. Nezgode na igralištu i za vrijeme vožnje biciklom čest su uzrok ozljede zuba u djece školske dobi. Nakon što trajna denticija zamijeni primarnu (12 – 14 godina), osim sportskih aktivnosti i prometnih nesreća, dominantni uzrok nastanka dentalnih trauma je i vršnjačko nasilje (5, 8).

1.2. Predisponirajući čimbenici za nastanak traumatskih ozljeda zuba

Najdominantniji čimbenici za nastanak dentalne traume čine anatomske značajke poput okluzalnih nepravilnosti (klasa II/1, klasa III), povećani pregriz (veći od 4 mm), kratka gornja usnica koja nepotpuno prekriva frontalne zube i inkompetentne usne. To su potvrdili ishodi studije Forsberga i Tedestama koji navode i disanje na usta kao moguću sklonost povredi zuba (9). Zbog kvalitativnih i/ili kvantitativnih promjena na zubima, Jurić i sur. navode aproksimalne karijesne lezije, rahitis, lues, *amelogenesis imperfecta* i *dentinogenesis imperfecta* kao predisponirajuće čimbenike za nastanak dentalne traume (2).

Ponašanje djeteta (temperament), socio-ekonomski status, pretilost, sudjelovanje u prometu, sportovi povećanog rizika, nasilje i jatrogeni uzroci (npr. uvođenje u opću anesteziju) također su razmatrani te u istraživanjima dokazani kao mogući predisponirajući čimbenici (10-13).

1.3. Klasifikacija ozljeda zuba

Mnogi su autori analizirali traume zuba i iznosili vlastite klasifikacije kako bi kliničarima olakšali rad i međusobnu komunikaciju. Danas je u praksi najzastupljenija Andreasenova klasifikacija koja nadopunjuje podjelu Svjetske zdravstvene organizacije, a primjenjiva je na mliječnu i trajnu denticiju. Prema Međunarodnoj klasifikaciji bolesti svaka trauma označena je

brojčanom šifrom. Andreasen temelji svoju podjelu na anatomskim, patološkim, terapijskim i prognostičkim odrednicama obuhvaćajući ozljede zuba, potpornih struktura, gingive i oralne mukoze (1). Usporedbe radi, Ellis pronalazi podlogu svoje klasifikacije u standardizaciji postupaka liječenja jer smatra da je to nužno za maksimalni uspjeh izlječenja (14, 15).

Klasifikacija obuhvaća 4 skupine:

1. Ozljede tvrdih zubnih tkiva i pulpe
2. Ozljede tvrdih zubnih tkiva, pulpe i alveolarnog grebena
3. Ozljede parodontnih tkiva
4. Ozljede gingive ili oralne sluznice

1.3.1. Ozljede tvrdih zubnih tkiva i pulpe

- Infrakcija cakline – nepotpuna fraktura (napuknuće) cakline bez gubitka zubnog tkiva.
- Nekomplikirana fraktura krune:
 - a) Fraktura cakline – fraktura s gubitkom tvrdog zubnog tkiva ograničenim na caklinu.
 - b) Fraktura cakline i dentina – fraktura s gubitkom zubnog tkiva ograničenim na caklinu i dentin, bez uključenosti pulpe.
- Komplikirana fraktura krune – fraktura koja uključuje caklinu, dentin i otvorenu pulpnu komoricu (1).

1.3.2. Ozljede tvrdih zubnih tkiva, pulpe i alveolarnog nastavka

- Fraktura krune i korijena – fraktura koja uključuje caklinu, dentin i cement. Pulpa može, ali i ne mora biti eksponirana (komplikirana i nekomplikirana fraktura krune i korijena).
- Fraktura korijena – fraktura koja uključuje dentin, cement i pulpu (daljnja podjela ovisno o pomaku koronarnog fragmenta).
- Fraktura mandibularne ili maksilarne stijenke alveole – fraktura alveolarnog nastavka koja uključuje alveolu.
- Fraktura mandibularnog ili maksilarnog alveolarnog nastavka – fraktura alveolarnog nastavka s frakturom ili bez frakture alveole (1).

1.3.3. Ozljede parodontnih tkiva

- Potres – ozljeda potpornih struktura zuba bez patološke pomičnosti ili pomaka zuba, ali s pozitivnom reakcijom na perkusiju.
- Subluksacija – ozljeda potpornih struktura zuba s patološkom pomičnošću, ali bez pomaka (klimavost zuba).
- Ekstruzijska luksacija – djelomični pomak zuba iz alveole (periferna dislokacija) u aksijalnom smjeru.
- Lateralna luksacija – pomak zuba u smjeru različitom od aksijalnog zajedno s utisnućem u alveoli ili frakturom alveole.
- Intruzijska luksacija (centralna dislokacija) – pomak zuba u alveolarnu kost zajedno s drobljenjem ili frakturom alveole.
- Izbijanje (avulzija, eksartikulacija) – potpuni pomak zuba iz alveole (1).

1.3.4. Ozljede gingive ili oralne sluznice

- Laceracija – može biti površinska ili duboka ozljeda, najčešće posljedica razderotine oštrim predmetom.
- Kontuzija – ozljeda koja je obično izazvana tupim predmetom i dovodi do submukoznog krvarenja.
- Abrazija – površinska rana koja je izazvana struganjem ili trljanje sluznice nakon čega ostaje gruba krvareća podloga (1).

1.4. Pregled i dijagnoza dentalnih trauma

U dentalnoj medicini, a osobito dentalnoj traumatologiji, imperativ je na temeljitom i brzom pregledu te ispravnoj dijagnozi kako bi terapeut što prije mogao započeti s primjerenom terapijom. Pogreške u liječenju nerijetko su ishodi neprikladne evaluacije stanja. Početno liječenje ima veliki utjecaj na prognozu (16).

Postavljanju dijagnoze prethodi uzimanje anamneze, klinički pregled, dodatna testiranja i pretrage. Zbog složenosti kliničke slike vrijeme uzimanja anamneze često je ograničeno, posebice za povrede koje imaju impresivnu kliničku sliku koja je popraćena djetetovim strahom i obilnim

krvarenjem. Unatoč tomu što često nedostaje vremena pri prvom pregledu, podatci ipak moraju biti prikupljeni od samoga pacijenta ili heteroanamestički (npr. od roditelja) i to brzo, sustavno i detaljno te ih je potrebno zabilježiti u pacijentov karton. Neposrednim zbrinjavanjem isključujemo postojanje ozbiljnih ozljeda osim onih zubnih. Glasgowska ljestvica primjer je brze procjene kada postoji sumnja na ozljede glave i mozga. Pored toga, pitanjem o gubitku svijesti, prisutnoj glavobolji, amneziji, povraćanju itd. saznajemo dodatne informacije koje nam mogu biti indikativne za teže ozljede (npr. za potres mozga). Nakon što se isključi ozljeda glave, mozga ili vrata važno je dobiti što više informacija o dentalnoj traumi:

- Kada, gdje i kako je došlo do ozljede?
- Jesu li postojale prijašnje traume?
- Je li zagriz poremećen?
- Postoji li preosjetljivost zuba na promjene temperature (toplo/hladno)?

Kratka, ali ciljana medicinska anamneza (opće zdravstveno stanje) potrebna je radi otkrivanja eventualnih alergija, sistemskih i krvnih bolesti koje mogu utjecati na plan i uspjeh liječenja (1, 2, 14, 17).

Klinički pregled podrazumijeva detaljan ekstraoralni i intraoralni pregled. Kontaminirano oralno područje i lice potrebno je oprati blagim sapunom pa time možemo dobiti početni dojam o opsegu ozljede (1). Ekstraoralno je potrebno uočiti moguće ozljede lica i usana (otekline, modrice, krvarenja, laceracije...). Za ocjenu stanja temporomandibularnog zgloba ispitujemo mogućnost otvaranja usta. Ukoliko je ona smanjena ili je prisutna devijacija mandibule u jednu stranu, postoji sumnja na jednostranu ili obostranu frakturu vrata mandibule. Na frakturu čeljusti i/ili alveolarnog nastavka posumnjat ćemo ako imamo dislokacije fragmenata ili poremećenu okluziju (14). Moguće su frakture drugih kostiju viscerokranija na koje nas upućuju deformiteti lica (2).

Osim inspekcije i palpacije intraoralnih struktura, klinički pregled tvrdih zubnih tkiva treba sadržavati ispitivanje mobilnosti zuba, test perkusije, osjetljivosti i vitaliteta. Neozlijeđeni zub ima svoju fiziološku pomičnost koja se razlikuje od patološke po veličini (mm). Dijagnoza alveolarne frakture postavlja se ukoliko pronalazimo pomičnost skupine zuba. Ljestvicom od 0 do 3 obilježava se stupanj pomičnosti ozlijeđenog zuba i to tako da:

- Stupanj 0 – označava da nema pomičnosti ili postoji fiziološka pomičnost
- Stupanj 1 – označava horizontalnu pomičnost < 1mm
- Stupanj 2 – označava horizontalnu pomičnost > 1mm

- Stupanj 3 – označava aksijalni/okomiti pomak zuba.

Važno je imati na umu da ovisno o dobi djeteta, povećana mobilnost mliječnog zuba može biti normalna zbog fiziološke resorpcije korijena nicanjem trajnog zuba.

Testom perkusije procjenjujemo stanje parodontnog ligamenta (PDL-a). Ispituje se laganim udarcem u vertikalnom i horizontalnom smjeru: prstom kod male djece, a drškom metalnog ogledala kod odraslih. Kao kontrolu potrebno je napraviti usporedbu nalaza sa zdravim zubom. Traumatizirani PDL pokazuje bolnu osjetljivost na perkusiju. Pored osjetljivosti, dijagnostičku vrijednost ima i ton dobiven perkusijom koji može biti visok ili nizak. Visok (metalni) zvuk nastaje zbog nestajanja PDL-a i uklještenosti zuba u kosti kao kod intruzijske i lateralne luksacije. Takav zvuk je također karakterističan za ankilozu zuba koja se može pojaviti u razdoblju praćenja (1, 14).

Test osjetljivosti tj. senzibiliteta pruža informacije o živčanoj opskrbi pulpe ozlijeđenog zuba. Provođi se električnim vitalometrom ili termičkim testiranjem za koji se najčešće rabe etilen klorid, snijeg ugljičnog dioksida (-78 °C), diklor-difluorometan (do -50°C) i štapići leda. U literaturi su stavovi o pouzdanosti testiranja osjetljivosti pulpe nakon dentalne traume proturječni, jer testiranje zahtijeva suradnju djeteta koja se često ne može postići. Također, test osjetljivosti samo indirektno govori o vitalnosti pulpe. Naime, vitalnost podrazumijeva postojanje protoka krvi koju mjerimo ultrazvučnom ili laser Doppler flowmetrijom i pulsnom oksimetrijom. Protok krvi kroz apeks korijena može postojati bez obzira što zub na ekscitaciju živčanih vlakana ne reagira (14, 18, 19). Nakon povrede zubna pulpa može biti u stanju šoka i pokazivati negativan nalaz, ali uz svoju veliku moć oporavka kod mladih trajnih zubi (široki apeksi) to se stanje može promijeniti. Škrinjarić navodi da pulpu možemo smatrati nevitalnom ako nakon 6 tjedana od ozljede i dalje reagira negativno na test, dok Barkin u svojem radu iznosi da ishodi testiranja mogu biti neuvjerljivi i do 3 mjeseca nakon ozljede. Vrijednosti koje se dobiju pri prvom pregledu nakon traume služe kao osnova za kompariranje pri sljedećim pregledima (14, 20).

Radiografska analiza ima dijagnostičku, terapijsku i prognostičku svrhu. Prilikom prvog pregleda preporučuje se napraviti radiološke snimke koje uključuju jednu okluzalnu i tri periapikalne snimke sa simetralom kuta traumatizirane regije. Takvim pristupom bit će nam osiguran dovoljan broj informacija o opsegu traume (1). Ekstraoralnu rendgensku snimku (npr. ortopantomogram) bezuvjetno je potrebno napraviti kada postoji dilema o frakturi alveolarne kosti ili čeljusti u cijelosti, jer se takve frakture ne mogu vidjeti na malim formatima intraoralnih snimki. Na rendgenskim snimkama (RTG) identificiramo: odnos frakturne linije prema pulpi zuba, frakturu

korijena, stanje parodonta, stupanj luksacije zuba, frakture alveolarne kosti ili čeljusti, strana tkiva u mekim tkivima i ostale abnormalnosti zuba (npr. *dens invaginatus*). Tijekom razdoblja praćenja, kontrolne RTG snimke traumatiziranog područja mogu otkriti povoljne ili nepovoljne znakove cijeljenja i time usmjeriti terapeuta u daljnjem liječenju. Uputno je izraditi i digitalne fotografije kako bi dokumentacija bila potpuna (1, 14).

1.5. Terapija traumatskih ozljeda mliječnih zuba

Klinički izgled i RTG nalaz trauma u mliječnoj denticiji sličan je onima u trajnoj, s napomenom da moramo odrediti je li došlo do utisnuća mliječnog zuba u razvojni folikul trajnog zuba. Ukoliko ustanovimo rizik za zub u razvoju, prijenosom traumatskih sila ili upalom povezanom s komplikacijama pulpe, neizostavno je hitno uklanjanje mliječnog zuba kako bi se osigurao normalan razvoj trajnog zuba (1). Terapija traumatskih ozljeda mliječnih zuba prikazana je u Tablici 1. i 2.

Tablica 1. Smjernice za liječenje prijeloma mliječnih zuba i alveolarne kosti.

Tip ozljede:	Terapija:
Fraktura cakline	Zaglađivanje oštih rubova.
Nekomplicirane frakture krune	Ako je moguće prekriti stakleno-ionomernim cementom kako bi se spriječilo mikropopuštanje. U slučaju velikog gubitka tvrdog zubnog tkiva, potrebno je restaurirati zub kompozitom.
Komplicirana fraktura krune	Liječenje ovisi o djetetovoj kooperativnosti. Suradljivo i mirno dijete: djelomična pulpotomija, pasta kalcij hidroksida, prekriti podlogom od stakleno-ionomernog cementa i restaurirati zub kompozitom. Ekstrakcija zuba je alternativna mogućnost u nesuradljive djece.
Fraktura krune i korijena (komplicirana i nekomplicirana)	Ovisno o kliničkom nalazu postoje dvije mogućnosti: <ul style="list-style-type: none"> - ukloniti fragmentirani ulomak samo ako ostaje dovoljno zubnog tkiva koje je moguće restaurirati - ekstrakcija zuba
Fraktura korijena	Ako koronarni fragment nije pomaknut, terapija nije potrebna. Ako je koronarni fragment pomaknut repozicija i imobilizacija splintom mogu biti opcije. Inače, ekstrahira se koronarni fragment, dok se apikalni dio ostavlja kako bi se fiziološki resorbirao.
Fraktura alveole	Repozicija i imobilizacija splintom 4 tjedna.

Prilagođeno i preuzeto iz: (21).

Tablica 2. Smjernice za liječenje luksacijskih ozljeda mliječnih zuba.

Tip ozljede:	Terapija:
Kontuzija (potres)	Terapija nije potrebna. Promatranje.
Subluksacija	Terapija nije potrebna. Promatranje. Upute u oralnu higijenu (mekana četkica, 2 x dnevno premazati pamučnim štapićem područje ozljede bezalkoholnim 0,12% klorheksidinom tijekom 1 tjedna).
Ekstruzijska luksacija	Kod velikih ekstruzija i/ili nekooperativne djece potrebno je ekstrahirati zub. U slučaju zubi sa nezavršenim rastom i manjom ekstruzijom (< 3 mm) moguća je pažljiva repozicija ili ostavljanje postojećeg stanja da se spontano repozicionira.
Lateralna luksacija	Zub može biti lateralno luksiran u palatinalnom/lingvalnom ili labijalnom smjeru. Češće dolazi do pomaka krune zuba palatinalno: <ul style="list-style-type: none"> - Ako nema okluzalnih smetnji zub se ostavlja da spontano re-eruptira. - U slučaju malih okluzalnih smetnji indicirano je lagano ubrušavanje okluzije. - Kod velikih okluzijskih poremećaja potrebno je nakon lokalne anestezije, kombiniranim labijalnim i oralnim pritiskom reponirati zub. Kada je kruna dislocirana u labijanom smjeru, a to znači da je apeks pomaknut u smjeru zametka (palatinalno) trajnog zuba, obavezna je ekstrakcija.
Avulzija (izbijanje)	Preporuka je ne replantirati mliječne zube. RTG snimka je potrebna kako bi se isključilo da zub koji nedostaje nije slučajno intrudiran.

Prilagođeno i preuzeto iz: (21).

1.6. Terapija traumatskih ozljeda trajnih zuba

1.6.1. Infrakcija cakline (*infractio traumatica enamelis coronae dentis*)

Terapija najčešće nije potrebna. Kako bi se sprječilo nastanak diskoloracija na području jasno vidljivih infrakcijskih linija, uputno je koristiti fluoride i tekući kompozit (2, 22).

1.6.2. Fraktura cakline krune zuba (*fractura traumatica enamelis coronae dentis*)

Uporabom dentinskih adheziva i kompozitnih smola moguće je konturirati i restaurirati izgubljeni dio zuba. Druga mogućnost je spajanje frakturiranog dijela zuba ukoliko je isti pronađen i bez značajnog gubitka zubnog tkiva (1, 2).

1.6.3. Fraktura cakline i dentina bez otvorene pulpe (*fractura traumatica coronae dentis pulpa non aperta*)

Terapija je jednaka frakturi cakline krune zuba. Zaštitna podloga od kalcijevog hidroksida postavlja se ukoliko je debljina preostalog dentina unutar 0,5 mm od pulpe uz vidljivo prosijavanje roze boje bez krvarenja. Podloga se prekriva izradom zavoja od stakleno-ionomera ili kompozita (2, 22).

1.6.4. Fraktura cakline i dentina s otvorenom pulpom (*fractura traumatica coronae dentis pulpa aperta*)

S obzirom da se radi o kompliciranoj ozljedi krune zuba s eksponiranom pulpom, osim estetskog zbrinjavanja potrebno je i liječenje pulpe zuba. Endodontski tretman izabire se ovisno o završenom ili nezavršenom razvoju korijena, širini otvora pulpe, vremenu proteklom od ozljede do početka liječenja. Kod zubi s nezavršenom razvojem cilj je sačuvati vitalnost pulpe direktnim prekrivanjem ili djelomičnom pulpotomijom. Također, to je tretman izbora i kod mladih trajnih zubi s završenim rastom, ako je moguć (2, 22).

Direktno prekrivanje pulpe indicirano je ukoliko je prisutan mali otvor pulpe (oko 1 mm) i ako je prošlo od 12 do 24 sata nakon ozljede. Kao medikamentozna sredstva koja se najčešće

koriste za direktno postavljanje na točkasto otvorenu pulpu su kalcijev hidroksid, mineral trioksidni agregat (MTA) i Biodentin. Nakon prekrivanja zub se restaurira kompozitom. Nakon 6 do 8 tjedana potrebna je kontrola (22, 23).

Djelomična pulpotomija po Cveku primjenjuje se ako je od ozljede prošlo do 24 sata i ako je otvor pulpe veći od 1 mm. Klasična (cervikalna) pulpotomija provodi se u slučajevima kada je od ozljede prošlo od 24 do 72 sata, a visoka vitalna amputacija pulpe iz korijenskih kanala kada je prošlo duže od 72 sata i pulpa na dodir krvari. RTG kontrola i test osjetljivosti potrebni su tijekom 3 do 6 mjeseci. Zub se definitivno restaurira ako je liječenje uspješno – stvaranje dentinskoga mosta, očuvanje vitaliteta i završetak rasta korijena (2, 23).

Vitalna ekstirpacija pulpe najčešće se primjenjuje kod zuba sa završenim rastom korijena, ali kao što je prethodno spomenuto, direktno prekrivanje i parcijalna pulpotomija također dolaze u obzir te pokazuju visok postotak uspješnosti s obzirom na preživljavanje pulpe (1, 2).

1.6.5. Fraktura krune i korijena zuba (*fractura traumatica coronae et radice dentis*)

Fraktura krune i korijena zuba, na sreću, vrlo je rijetka dentalna ozljeda koja može biti nekomplikirana ili komplicirana ukoliko je fraktorna linija eksponirala pulpu zuba. Terapija je složena i individualna ovisno o kliničkoj slici (opseg frakture ispod ruba gingive, dužina i morfologija korijena) (1, 2). U najgorem slučaju vertikalne frakture ili vrlo dubokih prijeloma korijena indicirana je ekstrakcija zuba (22).

Kod nekomplikiranih fraktura krune i korijena preporuka je fiksirati frakturirani segment za susjedne zube do izrade konačnog plana terapije kako bi se ublažila bol. Pričvršćivanje odlomljenog fragmenta ili uklanjanje koronarnog fragmenta i nadoknada kompozitnim materijalom najjednostavnije je rješenje u slučaju da je takav oblik terapije moguć. Nakon uklanjanja frakturiranog koronarnog dijela, ponekad je potrebno subgingivnu frakturu prikazati gingivektomijom i/ili osteotomijom. Apikalni fragment moguće je ortodontski ili kirurški ekstrudirati u povoljni položaj za estetsku i funkcionalnu restauraciju. Ortodontskoj ekstruziji prethodi inicijalno učvršćivanje fragmenta i naknadni endodonstki tretman (ekstirpacija pulpe, punjenje gutaperkom i punilom). Često je nakon ortodontske ekstruzije potrebna labijalna gingivektomija za postizanje maksimalne estetike. Alternativna kirurška ekstruzija vrši se nakon uklanjanja frakturiranog dijela. Polugama i kliještima olabavi se apikalni dio te se reponira u

incizalniji položaj. Stabilizacija korijena radi se šavovima ili nerigidnim splintom, a pulpa se ekstirpira i korijen se privremeno zatvara. Vrijeme potrebno za stabilizaciju zuba je 4 tjedna kada završavamo endodontsko liječenje, a nakon dodatnih 4 do 5 tjedana zub je moguće konačno restaurirati (1). Jurić i sur. navode postupak dekoronizacije (prekrivanje gingivom endodontski napunjenog korijena) kao još jednu mogućnost kojom se čuva razina kosti do postupka postavljanja implantata (2).

Hitni terapijski postupci komplicirane frakture krune i korijena zuba uključuju fiksaciju za susjedne zube, a zatim postupak djelomične pulpotomije s kalcij hidroksidom kao prekrivajućim materijalom. To je poželjan tretman kod zubi s otvorenim vrhovima korijena, ali također i kod mladih trajnih zubi s potpuno formiranim zubima u cilju čuvanja vitalnosti pulpe. Tretman izbora kod odraslih pacijenata jest liječenje korijenskih kanala. Ostale terapijske mogućnosti jednake su kao kod nekomplicirane frakture krune i korijena – uklanjanje fragmenta, gingivektomija i/ili osteotomija, ortodonska ekstruzija, kirurška ekstruzija, dekoronizacija (22).

1.6.6. Fraktura korijena zuba (*fractura radicis dentis*)

U ustima vidimo zub koji je najčešće pomaknut palatinalno i izgleda produženo. Radiološkim pregledom potvrđujemo dijagnozu vidljivom radiolucencom linijom. Horizontalna fraktura u bilo kojoj trećini dužine korijena uvijek zahvaća pulpno tkivo i često je udružena s luksacijom. Međutim, šanse su velike da endodontski tretman neće biti potreban ako je opseg inicijalnog pomaka malen i ako se radi o nezrelom zubu jer je tada dominantno cijeljenje tvrdim tkivom (dentin i cement). Liječenje se temelji na preciznoj repoziciji pomaknutog fragmenta koju je obavezno provjeriti RTG snimkom. Zatim se zub imobilizira fleksibilnim splintom na 4 tjedna ako je fraktura u apikalnoj ili srednjoj trećini. Duži period imobilizacije (4 mjeseca) potreban je za prijelome u cervikalnoj trećini. Potrebno je kontrolirati stanje pulpe tijekom 1 godine. Na neuspjeh terapije upućuje nas povećana mobilnost zuba, negativan test osjetljivosti, resorpcija kosti u razini frakture i ponekad ekstruzija. Do toga dolazi zbog interpozicije granulacijskog tkiva između spojenih ulomaka, kao posljedice infekcije koronarnog ulomka, koju je potrebno endodontski izliječiti i postaviti privremeni uložak kalcij hidroksida. Ako je terapija uspješna kanal se napuni gutaperkom i slijedi cijeljenje vezivnim tkivom (1, 22).

1.6.7. Fraktura alveolarnog nastavka (*fractura processus alveolaris*)

Može uključiti i frakturu alveole, a često je prisutna i laceracija gingive koja se zbrinjava šivanjem. Unatoč dramatičnoj kliničkoj slici tretman je jednostavan, a uključuje repoziciju fragmenata i imobilizaciju fleksibilnim splintom na 4 tjedna. Pacijenta savjetujemo o prehrani i higijeni te pratimo vitalitet pulpe zubi (2, 22).

1.6.8. Potres zuba (*contusio traumatica dentis*)

Riječ je o najblažoj luksacijskoj ozljedi parodontnog tkiva kod koje često izostaju subjektivni simptomi pa zbog toga ostaje nezabilježena. Prisutna je osjetljivost na palpaciju i perkusiju dok je pokretljivost zuba normalna. Terapija nije potrebna, a prognoza je povoljna. Pacijenta se uputi u oralnu higijenu i preporuča se dijeta mekšom i kašastom hranom (2).

1.6.9. Subluksacija zuba (*subluxatio traumatica dentis*)

Terapija je istovjetna kao kod potresa zuba. Još jedna mogućnost je imobilizacija fleksibilnim splintom tijekom 2 tjedna radi pacijentove ugodnosti (2).

1.6.10. Ekstruzija zuba (*extrusio traumatica dentis*)

Nakon ekstruzijske luksacije klinički vidimo produžen zub i obično dislociran u palatinalnom smjeru s povećanom pomičnošću. RTG snimkom s praznim prostorom u apikalnom području potvrđujemo dijagnozu. Liječenje podrazumijeva pažljivu repoziciju i imobilizaciju zuba u periodu od 2 do 3 tjedna nerigidnim splintom. Endodontsko liječenje korijenskih kanala najčešće je potrebno kod zubi sa zatvorenim apeksima zbog nemogućnosti revaskularizacije pulpe, a time i očuvanja vitaliteta (1).

1.6.11. Lateralna luksacija zuba (*luxatio lateralis traumatica dentis*)

Bočna luksacija zuba teža je ozljeda praćena kidanjem i nagnječenjem parodontnih vlakana i prijelomima stijenke alveole. Zbog uklještenja u alveoli zub je nepomičan, a ton na perkusiju

metalan. Zub se reponira prstima ili kliještima u normalan položaj. Moramo imobilizirati fleksibilnim splintom minimalno 3 do 4 tjedna. Endodontsko liječenje treba provesti ako nema povratka vitaliteta zuba i nakon 3 mjeseca (2).

1.6.12. Intruzijska luksacija zuba (*intrusio traumatica dentis*)

S obzirom da je zub djelovanjem sile prisilno uguran unutar svoje alveole i zaglavljen u tom položaju, perkusijom ćemo dobiti metalan zvuk. Uz skraćenu krunu zuba može postojati i krvarenje iz gingive. Pristup liječenju se razlikuje kod zubi s otvorenim i zatvorenim apeksima. Kod zubi s nezavršenim rastom nakon laganog oslobađanja uklještenog zuba kliještima možemo očekivati spontanu re-erupciju, dok to nije slučaj kod zubi sa zatvorenim apeksima. Ako nakon nekoliko tjedana nema pomaka, primjenjuje se ortodontsko izvlačenje zuba. Veće intruzije (> 7 mm) zahtijevaju ortodontsku ili kiruršku repoziciju. Zubi s formiranim korijenima mogu se liječiti spontanom re-erupcijom ako je intruzija manja od 3 mm, ali s velikim oprezom jer takva terapija nije sigurna. Ako unutar 2 do 4 tjedna nema pomaka, primjenjuje se ortodontsko ili kirurško izvlačenje prije nastanka ankiloze. Intruzije veće od 7 mm liječe se kirurški. Nakon kirurške ili ortodontske repozicije obavezno se postavlja fleksibilni splint 4 do 8 tjedana. Obično je potrebna endodontska terapija zbog nemogućnosti revaskularizacije i reinervacije pupnog tkiva i posljedične nekroze (2, 22).

1.6.13. Avulzija zuba (*avulsio traumatica dentis*)

Zbog trganja parodontnih vlakana i prekida neurovaskularnog snopa koji nastaju avulzijom, žurno i ispravno zbrinjavanje od ključne je važnosti za prognozu (2). U suhim uvjetima stanice parodontnoga ligamenta odumiru zbog svoje velike osjetljivosti na isušivanje. Prema tome, ekstraalveolarno vrijeme i transportni medij skladištenja zuba od presudne su važnosti za preživljavanje parodontnih stanica. Zlatni standard liječenja je što brža ponovna replantacija. Replantaciju je moguće napraviti na mjestu nesreće ako postoji osoba koja zna postupak, a zatim se potrebno obratiti stomatologu. U suprotnom, neophodno je pronaći i pohraniti zub u prikladni medij za očuvanje parodontnih stanica i hitno se uputiti kod stomatologa po pomoć (24).

Klinički, jako je bitno procijeniti stanje PDL stanica prije početka liječenja i svrstati zub u jednu od tri sljedeće kategorije koje stomatologu pružaju smjernice o prognozi:

1. PDL stanice su najvjerojatnije vitalne – zub je odmah ili u vrlo kratkom vremenu (unutar 15 min) vraćen u alveolu na mjestu nezgode.
2. PDL stanice mogu biti vitalne, ali su ugrožene – zub je čuvan u mediju za pohranu (sline, fiziološka otopina, mlijeko, HBSS ili sličan proizvod), a ukupno ekstraalveolarno suho vrijeme je < 60 min.
3. PDL stanice najvjerojatnije nisu vitalne – ukupno ekstraalveolarno suho vrijeme je > 60 min, bez obzira na to je li zub bio sačuvan u mediju ili nije (25).

Uz navedeno, na izbor terapije utječe i zrelost korijena (otvoreni/zatvoreni apeks). Kod zrelih zubi sa zatvorenim apeksima i u slučaju prve kategorije potrebno je napraviti sljedeće:

1. Očistiti ozlijeđeno područje vodom, fiziološkom otopinom ili klorheksidinom.
2. Klinički i radiološki provjeriti položaj replantiranog zuba.
3. Ostaviti zub/zube na mjestu (osim kod nepravilno smještenih; blagim digitalnim pritiskom ispraviti u pravilan položaj).
4. Primijeniti lokalnu anesteziju (ako je moguće bez vazokonstriktora).
5. Stabilizirati zub/zube fleksibilnim splintom (npr. žicom) za susjedne zube na 2 tjedna.
6. Ako postoje, sašiti gingivne laceracije.
7. Započeti endodontsko liječenje u roku 2 tjedna od ozljede.
8. Primijeniti sistemske antibiotike.
9. Ako postoji indikacija, uputiti pacijenta na antitetanusno liječenje.
10. Pacijentu objasniti postoperativne upute i uključiti ga u postupak praćenja (25).

Postupak liječenja avulzije zuba u prvoj kategoriji, ali kod nezrelih mladih zubi gotovo je identičan prethodnome. Mladi tajni zubi s nezatvorenim apeksima imaju mogućnost revaskularizacije kojoj je svrha uspostava i završetak razvoja korijena zuba. Ako na kontrolnim pregledima nakon 2 tjedna, 1, 3, 6 mjeseci i 1 godine nemamo kliničke i radiološke dokaze o nekrozi pulpe i/ili infekcije sustava korijenskih kanala, nije potrebno endodontsko liječenje. Međutim, u slučaju da se spontana revaskularizacija ne dogodi, treba započeti s apeksifikacijom uz liječenje korijenskih kanala (25).

Zub koji je čuvan u primjerenom mediju ili je pohranjen u nefiziološkim uvjetima, ali s ekstraoralnim vremenom kraćim od 60 minuta predstavlja drugu skupinu u kojoj su PDL stanice ugrožene. U tom slučaju postupak je sljedeći:

1. Svaku vidljivu kontaminaciju na zubnoj površini treba isprati fiziološkom otopinom. Nježnim miješanjem zuba u mediju za pohranu uklanjaju se ostaci debrisa.
2. Za vrijeme uzimanja anamneze, kliničkog i radiološkog pregleda te pripreme pacijenta za replantaciju, zub se ostavi u odgovarajućem mediju.
3. Primijeniti lokalnu anesteziju (ako je moguće bez vazokonstriktora).
4. Isprati alveolu, a u slučaju frakture alveolarne stjenke – repozicionirati frakturirani dio odgovarajućim instrumentom.
5. Fiziološkom otopinom isprati koagulum iz alveole.
6. Laganim digitalnim pritiskom replantirati zub. Ne koristiti prejaku silu.
7. Imobilizirati zub fleksibilnim splintom.
8. Ako postoje, sašiti gingivne laceracije.
9. Primijeniti sistemske antibiotike.
10. Ako postoji indikacija, uputiti pacijenta na antitetanusno liječenje.
11. Pacijentu objasniti postoperativne upute i uključiti ga u postupak praćenja.

Prethodno navedeno odnosi se na i na zrele i na mlade zube otvorenih apeksa. Međutim kod zrelih zubi završenog razvoja unutar 2 tjedna početne imobilizacije radi se inicijalna endodontska terapija, dok je situacija kod mladih trajnih zubi otvorenih apeksa drugačija, ali jednaka kao i u prvoj kategoriji (25).

Treća kategorija, ujedno ishodom najnepovoljnija, karakterizirana je nekrozom stanica PDL-a. Odgođena replantacija ima lošu prognozu jer se očekuje resorpcija korijena povezana s ankilozom. Unatoč lošoj prognozi, replantacija se izvodi kako bi se zadržala širina, visina i kontura alveolarne kosti te privremeno povratila estetika i funkcioniranje. Pojavnost resorpcije i ankiloze varira, a roditelje je potrebno informirati o posljedicama i kasnijim mogućim rješenjima kao što su npr. dekoriranje, autotransplantacija,... (25). Postupak odgođene replantacije razlikuje se od prethodnih, a uključuje sljedeće:

1. Komadićem gaze, strugačima i/ili gumicom odstranjuje se nekrotični PDL i debris.
2. Pulpa zuba se ekstirpira.

3. Zub se uroni u 2%-tnu otopinu fluorida (NaF, PH=5,5) na 20 minuta kako bi se usporila resorpcija.
4. Endodontski tretman izvodi se izvan usta pacijenta, držeći zub gazom natopljenom fluoridom. Ako nije završen rast i razvoj korijena, postupak je moguće izvesti retrogradno.
5. Primijeniti lokalnu anesteziju.
6. Isprati površinu korijena fiziološkom otopinom tijekom 2 minute.
7. Isprati koagulum iz alveole uz pomoć fiziološke otopine.
8. Replantirati zub i imobilizirati ga splintom 6 tjedana (1, 2).

1.7. Komplikacije dentalnih trauma

Pregledom literature možemo zaključiti kako učestalost komplikacija korelira s vrstom ozljede, vremenom proteklom od nesreće do primjerenog liječenja, vrstom terapije, promjerom apikalnog foramena i prethodnom povijesti zuba. Studije su pokazale da lakše ozljede (fraktura cakline, nekomplicirana fraktura krune, kontuzija,...) imaju znatno manji rizik neželjenih komplikacija od onih težih (komplicirana fraktura krune, luksacija, intruzija, ekstruzija, avulzija,...). Također, povoljna prognoza cijeljenja otežana je u slučaju višestrukih ozljeda na istom zubu. Smanjena ili prekinuta vaskularna opskrba, prisutnost bakterija i veliki gubitak tkiva mogu pojedinačno ili združeno limitirati oporavak i rezultirati neželjenim ishodima.

Mogu biti zahvaćena pulpna ili parodontna tkiva. Komplikacije cijeljenja pulpe očituju se najčešće nekrozom, ali i obliteracijom korijenskih kanala, infekcijom kanala ili internom resorpcijom. Parodontna i periradikularna tkiva mogu biti zahvaćena apikalnim parodontitisom, upalnom ili nadomjesnom eksternom resorpcijom, ankilozom, poremećajem u razvoju korijena, resorpcijom mekog tkiva i/ili fibroznim cijeljenjem (26).

2. CILJ ISTRAŽIVANJA

Cilj ovog istraživanja bio je prikazati vrste trauma zubi u populaciji koja se za pomoć obratila specijalistima pedodoncije u specijalističkoj ustanovi u gradu Splitu.

Specifični ciljevi ovog istraživanja bili su:

- Utvrditi distribuciju trauma između spolova.
- Prikazati koji su zubi bili najčešće zahvaćeni traumama.
- Prikazati koji su najčešći uzroci trauma.

Postavljene su i nulte hipoteze:

1. Nema razlike u učestalosti trauma u dječaka i djevojčica.
2. Nema razlika u vrsti zuba/i koji su zahvaćeni traumom.
3. Najčešći uzroci trauma zubi u djece su padovi.

3. MATERIJALI I METODE ISTRAŽIVANJA

3.1. Ispitanici i opis istraživanja

Za potrebe ovog retrospektivnog istraživanja korišteni su podaci djece starosti od 0 do 18 godina koji su zbog dentalne traume u razdoblju od siječnja 2016. do siječnja 2021. posjetili dječji odjel Stomatološke poliklinike Split. Istraživanje je odobrilo Etičko povjerenstvo Medicinskog fakulteta Sveučilišta u Splitu (Klasa: 003-08/21-03/0003, Ur.br: 2181-198-03-04-21-0029) nakon što je ravnatelj Stomatološke poliklinike Split dao svoju pisanu suglasnost. U istraživanje su uključeni pacijenti dr. med. dent. Marija Budimira koji su u navedenom razdoblju pismeno dokumentirani u traumatske kartone. Iz istraživanja su bili isključeni pacijenti stariji od 18 godina i oni s nepotpunom medicinskom dokumentacijom. U istraživanju se koristila dokumentacija 179 ispitanika.

Postupak prikupljanja podataka uključivao je unošenje informacija u Excel tablice iz papirnatih kartona za traumatska oštećenja zuba (Privitak 1). Osim općih podataka (ime, prezime, datum rođenja, datum pregleda, adresa stanovanja, škola/vrtić), karton sadrži važne informacije vezane za dentalnu povredu. U ovom istraživanju korištene su informacije vezane za:

- mjesto, način i vrijeme nezgode
- prijašnje traume orofacijalnog područja
- skica frakture i klasifikacija ozljede
- radiološki nalaz ozlijeđenog područja
- fraktura korijena po trećinama
- ozljeda alveole zuba
- dodatne ozljede mekih tkiva lica
- prijašnje terapije (prije dolaska u Stomatološku polikliniku)

Druga strana kartona vezana je uz terapiju, kontrolu vitaliteta, komplikacije, daljnji plan i praćenje.

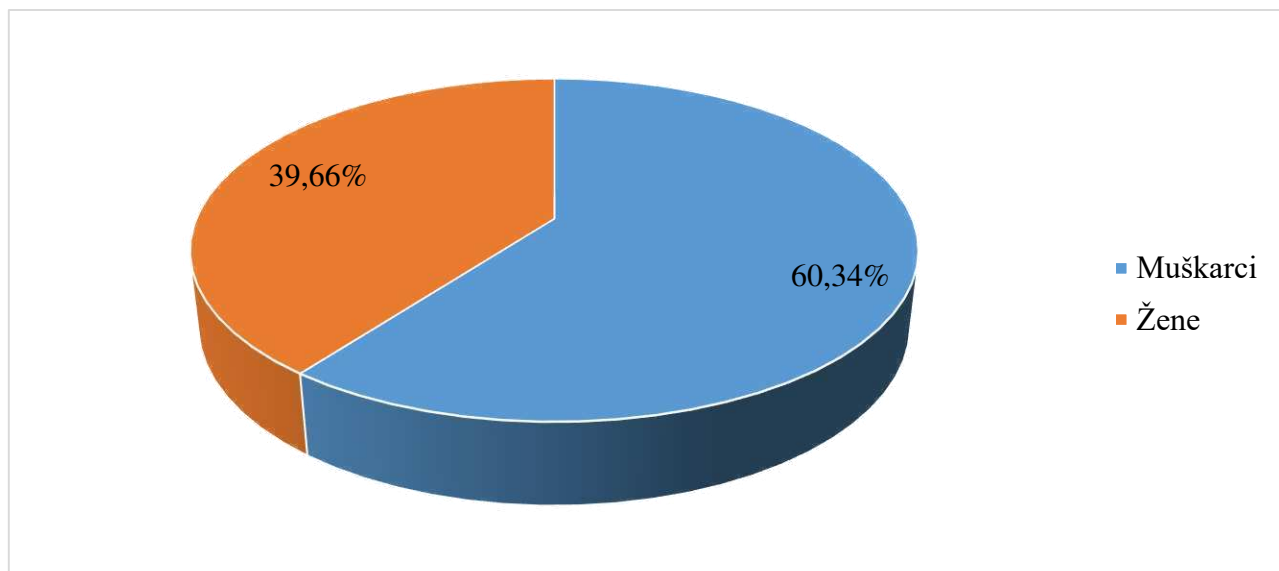
3.2. Statistička analiza

Za statističku obradu podataka korišten je programski paket SPSS 25. Za svaku kategoričku varijablu izračunate su tablice frekvencije. Za svaku kontinuiranu varijablu izračunati su osnovni statistički parametri. U istraživanju su se koristile metode grafičkog i tabelarnog prikaza kojima je prezentirana distribucija prema promatranim obilježjima. Metode deskriptivne statistike koristile su se kod prikazivanja numeričkih vrijednosti: aritmetička sredina (A) i standardna devijacija (SD)

kao pokazatelji odstupanja od aritmetičke sredine te medijan (M) i interkvartilni raspon (IQR) kao pokazatelj odstupanja oko medijana. Hipoteze rada ispitivale su se primjenom χ^2 testa i t-testa, dok su se zaključci donosili u skladu sa statističkom značajnošću koja je svedena na $p < 0,05$.

4. REZULTATI

Istraživanje je obuhvatilo 179 pacijenata, od čega 108 muških i 71 ženskih. Slika 1. prikazuje distribuciju ispitanika prema spolu. Vidljivo je da prevladavaju muška djeca u odnosu na žensku. Rezultati statističke obrade pokazali su da se dentalne traume 1,52 puta učestalije događaju muškoj djeci nego ženskoj. Sukladno tome statistički je dokazano da su muška djeca sklonija traumi u odnosu na žensku ($p < 0,05$).



Slika 1. Distribucija ispitanika s obzirom na spol.

Prilikom ispitivanja učestalosti dentalnih trauma unutar skupine žene/muškarci dobiveni su rezultati da se ženska djeca rjeđe ozljeđuju, ali im je prilikom traume zahvaćen veći broj zubi (višestruke ozljede). Prosječan broj ozlijeđenih zubi kod ženske djece je 1,61 te je veći u odnosu na broj traumatiziranih zubi kod muške djece gdje je utvrđen prosjek broja zubi 1,56. Ispitivanjem razlike u broju zahvaćenih zubi između ženske i muške djece nije utvrđeno postojanje statistički značajne razlike ($t=0,525$; $p=0,600$).

Kod promatranog uzorka 10,53 puta učestalije su ozljede pacijenata s trajnim zubima u odnosu na pacijente sa mliječnim zubima. Kod 6 pacijenata nedostaju podatci o zahvaćenim zubima. Ispitivanjem je potvrđeno postojanje statistički značajne razlike u zastupljenosti ozljeda prema vrsti pogođene denticije ($\chi^2=118,20$, $p<0,001$)

Tablica 3. Ozljede zubi obzirom na zahvaćenu denticiju.

Denticija	N	%	p*
zahvaćena traumom:			
Mliječna	15	8,67%	< 0,001
Trajna	158	91,33%	

N – broj ispitanika, % – postotak ispitanika, p vrijednost je utvrđena χ^2 testom, $p<0,05$

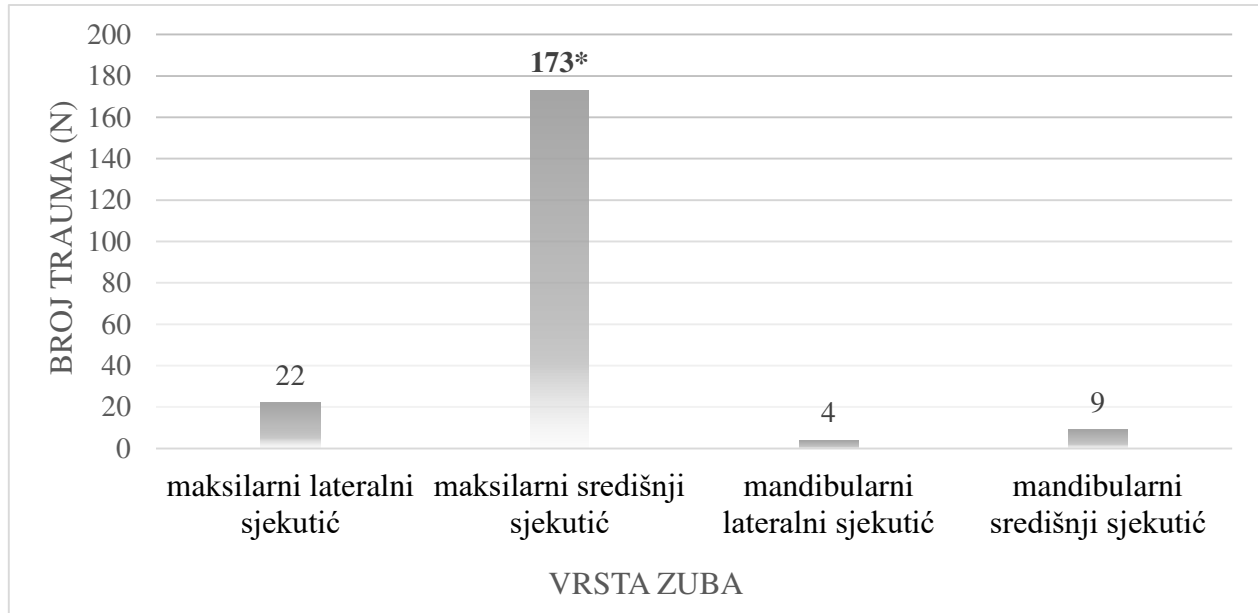
Kada se promatra starosna dob ukupnog uzorka ispitanika, srednja vrijednost i standardna devijacija dobi iznosi $9,55 \pm 3,41$ godina. Grupirajući pacijente u kategorije veličine po 3 godine, izuzev prvog i zadnjeg razreda, može se utvrditi da je najučestalija starosna dob ispitanika s traumom zubi 8-10 godina (N=65). Ispitivanjem je utvrđeno da postoji statistički značajna razlika u zastupljenosti pacijenata s obzirom na dobnu skupinu (Tablica 4).

Tablica 4. Podjela pacijenata prema dobnim skupinama.

Dobne skupine:	N	%	p
≤ 1 godina	1	0,60	< 0,001
2 – 4 godine	14	8,33	
5 – 7 godina	28	16,67	
8 – 10 godina	65	38,69	
11 – 13 godina	42	25,00	
14 – 16 godina	8	4,76	
≥ 17 godina	10	5,95	

N – broj ispitanika, % – postotak ispitanika, p vrijednost je utvrđena χ^2 testom, $p<0,05$

Traumom su najučestalije zahvaćeni maksilarni središnji sjekutići koji su zahvaćeni 173 puta u 179 pacijenata. Ispitivanjem je potvrđeno da je riječ o statistički značajnom podatku za ispitivani uzorak ($p < 0,001$, $\chi^2 = 378,73$).



Slika 2. Distribucija ozljeda prema vrsti zuba (*p vrijednost je utvrđena χ^2 testom, $p < 0,05$).

Što se tiče vrste dentalne ozljede (Tablica 5) po ukupnom broju zubi s traumom najzastupljenije su frakture dentina bez otvorene pulpe (nekomplikirane frakture krune zuba), subluksacije i frakture dentina s otvorenom pulpom (komplikirane frakture krune zuba). Ove tri vrste trauma čine preko 70% svih dentalnih trauma ovoga istraživanja.

Tablica 5. Učestalost utvrđenih vrsta trauma izraženih po ukupnom broju zuba s traumom.

Vrsta traume	N	p
Fraktura dentina bez otvorene pulpe	97	0,015
Subluksacija	45	
Fraktura dentina s otvorenom pulpom	33	
Fraktura cakline	21	
Avulzija	11	
Ekstruzija	13	
Fraktura krune i korijena	10	
Lateralna luksacija	6	
Fraktura korijena zuba	5	
Intruzija	5	

N – broj zubi, p vrijednost je utvrđena χ^2 testom, $p < 0,05$

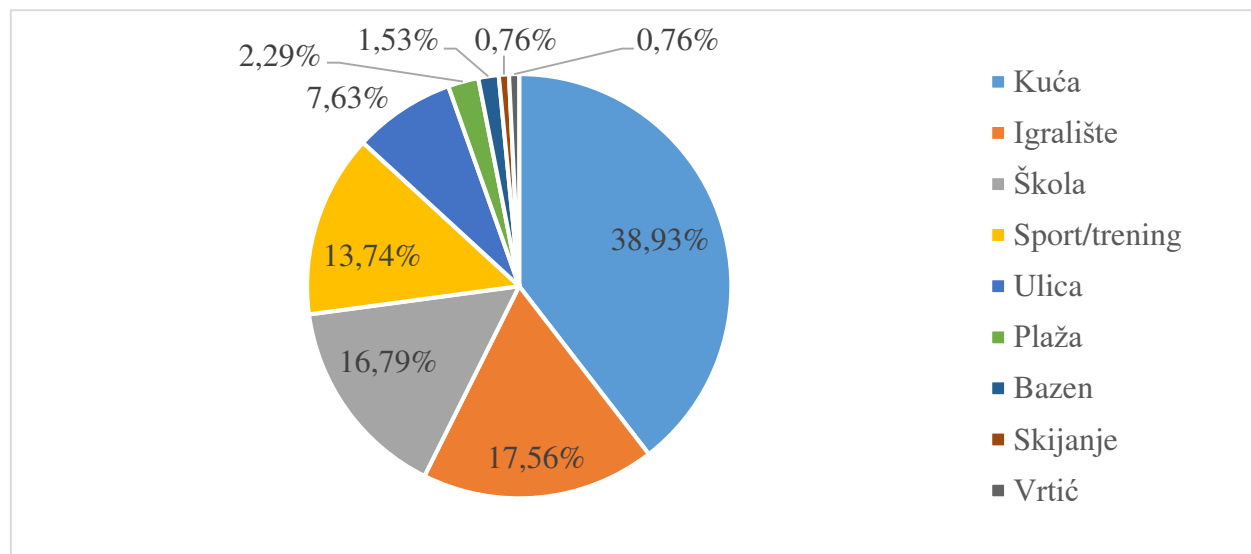
Od ukupnog broja pacijenata (N=179) njih 59 (34.30%) imali su dodatne ozljede mekog i koštanog tkiva dok njih 113 (65,70%) nije. Za 7 pacijenata nemamo podatke. Uz traume zubi najčešće popratne ozljede bile su ozljeda gornje usne i ozljeda gingive (Tablica 6).

Tablica 6. Učestalost i postoci dodatnih ozljeda.

Dodatne ozljede mekog i koštanog tkiva	N	%
Ozljeda gornje usne	33	55,93
Ozljeda gingive	28	47,46
Ozljeda donje usne	11	18,64
Fraktura alveole	4	6,78
Ozljeda brade	4	6,78
Ozljeda nosa	1	1,69
Ozljeda obraza	1	1,69

N – broj ispitanika, % – postotak ispitanika

Najčešće mjesto traume bilo je za vrijeme boravka kod kuće (N=51; 38,93%), zatim za vrijeme boravka na igralištu (N=23; 17,56%) i u školi (N=22; 16,79%). Potrebno je naglasiti da nedostaju podatci mjesta zadobivanja traume kod 48 pacijenata. Statističkom obradom dostupnih podataka (Slika 3) utvrđeno je postojanje razlike u zastupljenosti prema mjestu događanja traume ($\chi^2 = 38,82$; $p < 0,001$).



Slika 3. Postoci ispitanika s obzirom na mjesto zadobivanja ozljeda (*p vrijednost je utvrđena χ^2 testom, $p < 0,05$).

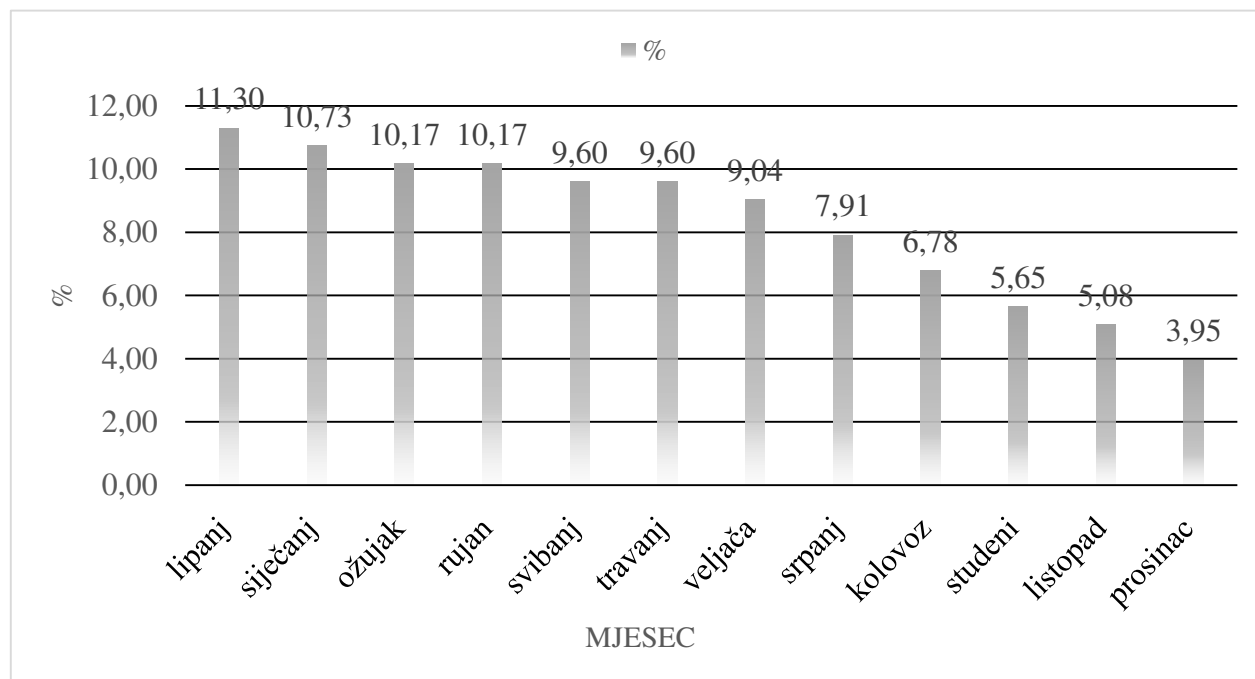
Pad je kao način traume (uključujući i padove s bicikle, romobila, skejta, stubišta, tijekom rolanja i zbog gubitka svijesti) 4 puta učestaliji razlog u odnosu na ostale razloge zadobivanja dentalne traume (udarac, prometna nesreća, igra/zabava). Ispitivanjem je utvrđeno da je riječ o statistički značajno učestalijem načinu ozljeđivanja ($\chi^2 = 51,36$; $p < 0,001$), međutim nedostaju podatci za 35 ispitanika. Detaljna razdioba načina traume prikazana je u Tablici 7.

Tablica 7. Prikaz najčešćih načina zadobivanja ozljeda zubi.

Način traume	N	%
Pad	80	55,56
Udarac u zub	26	18,06
Pad s bicikle	19	13,19
Pad tijekom rolanja	6	4,17
Pad s romobila	4	2,78
Pad zbog gubitka svijesti	4	2,78
Prometna nesreća	2	1,39
Igra/zabava	1	0,69
Pad na stubištu	1	0,69
Pad sa skejta	1	0,69

N – broj ispitanika, % – postotak ispitanika

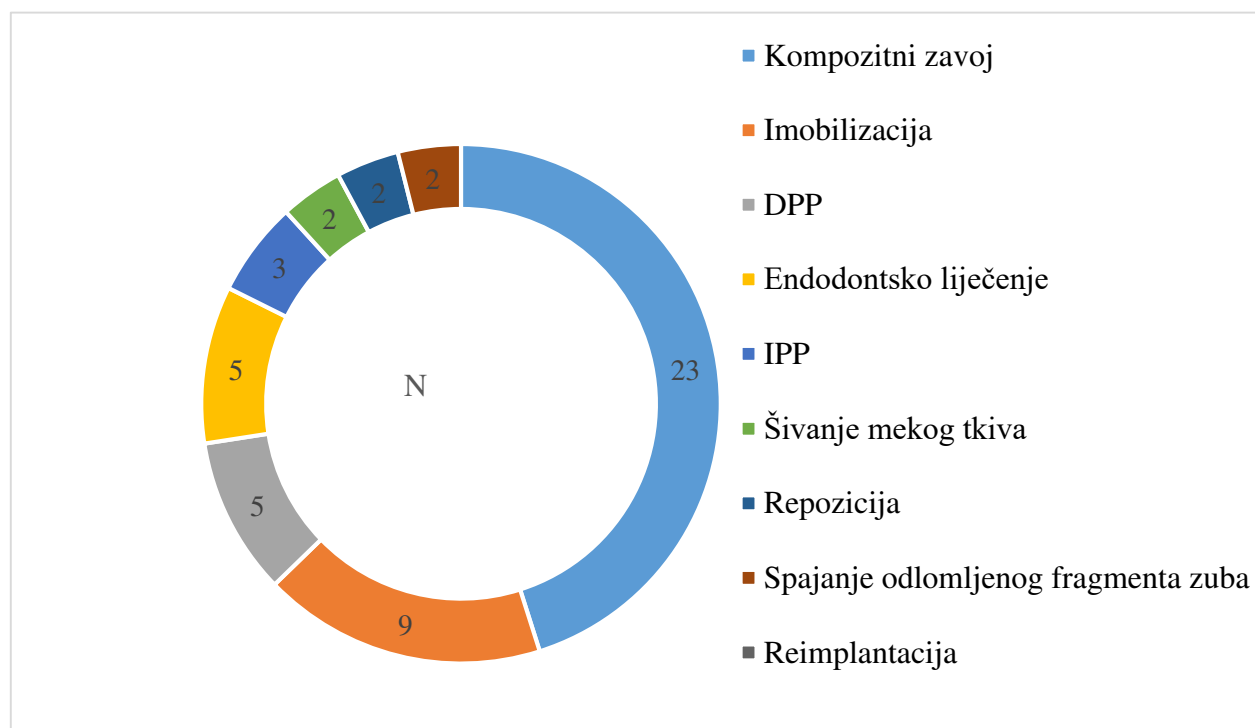
Raspodjela učestalosti dentalnih ozljeda prema mjesecu u godini prikazana je na Slici 4.



Slika 4. Frekvencija ozljeda prema mjesecima u godini (% – postotak ispitanika).

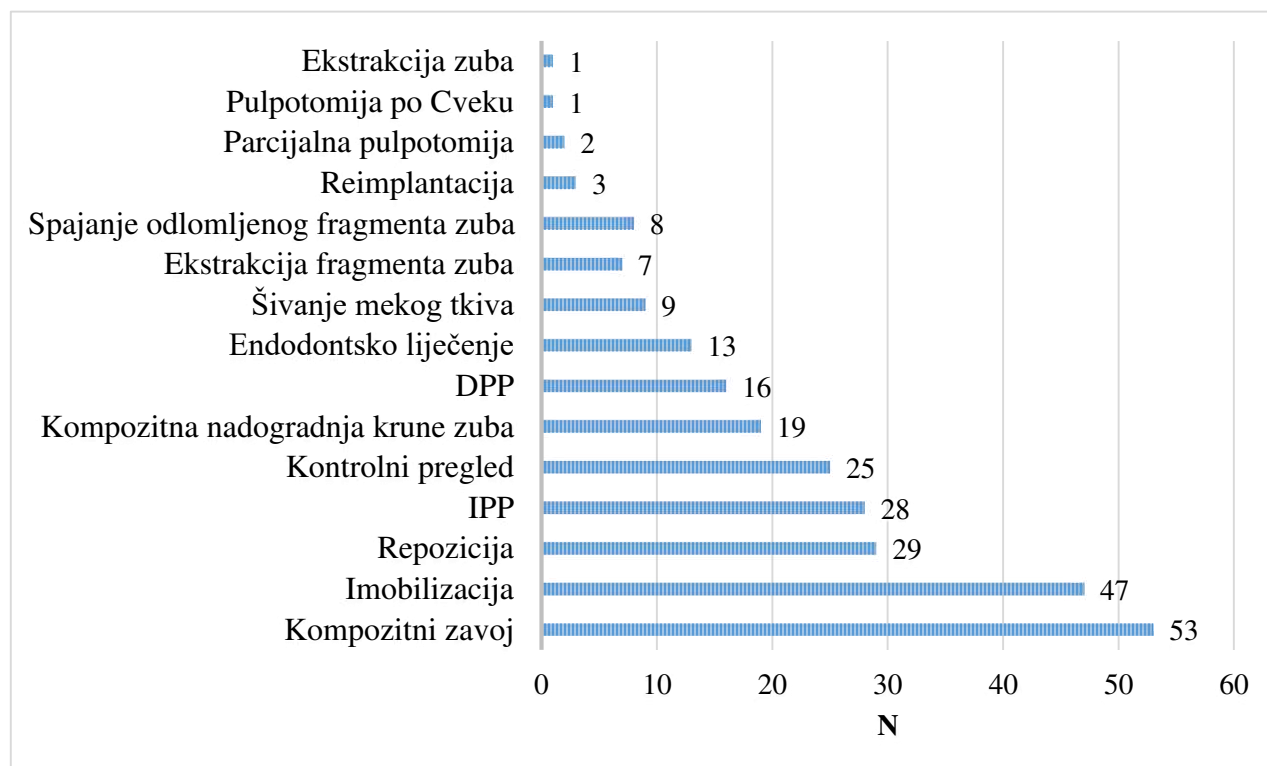
Vrijeme proteklo od povrede do dolaska u Stomatološku polikliniku Split varira u širokom rasponu od 0 do 180 dana, ali se iz medijan vrijednosti vidi da je to najčešće 1 dan ($A=5,05$, $SD=18,23$, $M=1,00$). Od 175 pacijenata njih 11 (6,29%) imalo je u prošlosti prethodne dentalne traume. Kod najvećeg broja promatranih pacijenata riječ je o prvoj dentalnoj traumi ($N=164$; 93,71%) i oni čine statistički značajnu većinu ($\chi^2=133,77$; $p<0,001$). Za 4 ispitanika ne postoje podatci.

Određeni broj pacijenata ($N=41$) zatražio je pomoć prije dolaska kod specijaliste dječje dentalne medicine. Kod tih pacijenata najzastupljeniji terapijski postupak prije dolaska na Polikliniku bio je kompozitni zavoj (Slika 5).



Slika 5. Zastupljenost terapijskih postupaka prije dolaska na Stomatološku polikliniku Split (N – broj terapijskih postupaka, IPP – indirektno prekrivanje pulpe, DPP – direktno prekrivanje pulpe).

S obzirom na ukupni broj ozlijeđenih zubi, terapija je prilikom prve posjete specijalistu najčešće uključivala primjenu kompozitnog zavoja (N=53) i imobilizaciju (N=47). Detaljnija razdioba vrste terapije prikazana je na slici 6.



Slika 6. Učestalost terapijskih postupaka s obzirom na broj ozlijeđenih zubi (N – broj terapijskih postupaka, IPP – indirektno prekrivanje pulpe, DPP – direktno prekrivanje pulpe).

5. RASPRAVA

Ovo retrospektivno istraživanje obuhvatilo je 179 pacijenata u dobi od 0 do 18 godina koji su zbog dentalne traume posjetili Stomatološku polikliniku Split u razdoblju od 5 godina (2016. – 2021.). Broj muških pacijenata u ovom istraživanju 1,52 puta premašuje broj ženskih pacijenata dok su Jokić i sur. pokazali 1,3 puta veću učestalost dentalnih ozljeda kod muških pacijenata (27). U našem istraživanju rezultati su pokazali da je kod žena prilikom dentalne traume zahvaćen veći broj zubi nego kod muškaraca. Međutim, rezultati nisu statistički značajni ($p=0,600$). Lam i sur. su u svojoj petogodišnjoj studiji na području Australije također pokazali sličan, ali nešto veći omjer muških (68,1%) u odnosu na ženske pacijente (31,9%), s tim da je njihovo istraživanje obuhvatilo sve dobne skupine s najvećom učestalošću u dječjoj dobi (28). Omjer s obzirom na spol dobiven u našem istraživanju u skladu je s činjenicom da su muška djeca aktivnije prirode, agresivnijeg ponašanja te da više sudjeluju u sportskim aktivnostima. Samim time podložniji su dentalnim povredama od ženske djece (6, 7, 28).

Prema rezultatima naše studije najveća učestalost dentalnih trauma je u dobi od 8 do 10 godina ($9,55 \pm 3,41$). Sličnu distribuciju s obzirom na dob ispitanika pronalazimo u istraživanju provedenom u Čileu gdje je najveća zastupljenost (66%) u dobi od 7 do 12 godina (29). Rezultati istraživanja dentalnih povreda djece i odraslih u Brazilu pokazuju najveću frekvenciju (31,52%) u dobi od 6 do 10 godina u odnosu na ostale dobne skupine (30).

Od ukupno 208 traumom zahvaćenih zubi u našem istraživanju, njih 173 (83,2%) bile su ozljede na središnjem maksilarnom sjekutiću. Prema pregledu literature Bastone i sur. u svom članku potvrđuju da je maksilarni središnji sjekutić najpodložniji dentalnoj ozljedi u svim obuhvaćenim istraživanjima zbog specifičnog prominentnog položaja u čeljusti (31). Idući po zahvaćenosti u našem istraživanju je maksilarni lateralni sjekutić (10,6%) što je u skladu s rezultatima brojnih istraživanja (27-30).

Fraktura dentina bez otvorene pulpe najučestalija je ozljeda u ovom istraživanju. Zajedno sa subluksacijom i frakturom dentina s otvorenom pulpom čini preko 70% svih trauma na zubima pacijenata uključenih u ovo istraživanje. Rezultati Stockwellove prospektivne studije na području Australije pokazali su da je 42,7% djece kao dentalnu traumu imalo frakturu dentina bez otvorene pulpe, dok je 31,2% djece imalo frakturu cakline zuba (32). Onetto i sur. kao najučestaliju ozljedu trajnih zuba u svom istraživanju također navode frakturu dentina bez otvorene pulpe (34%), dok je druga po učestalosti fraktura dentina s otvorenom pulpom (21%). U mliječnoj denticiji najučestaliji tip ozljede bila je luksacija (26%), zatim intruzija (21%) i subluksacija (18%) (33). Takvi rezultati

u skladu su s navodima iz literature gdje su kod mliječne denticije ozljede potpornih tkiva zuba značajno učestalije u odnosu na frakture. Do takve distribucije dolazi zbog manje gustoće i mineralizacije koštanoga tkiva u periodu mliječne denticije (2). Broj pacijenata s traumom na mliječnim zubima bio je 10,53 puta manji od broja pacijenata s ozljedom na trajnim zubima.

Dodatne ozljede mekog i koštanog tkiva (intraoralno i ekstraoralno) bile su zabilježene kod 59 pacijenata (34,30%) u našem istraživanju, a najčešće se radilo o ozljedi gornje usne (55,93%) i gingive (47,46%). U retrospektivnoj studiji De Paula Barrosa i sur. nema razlike između prevalencije dodatnih ozljeda kod mliječne i trajne denticije, ali pronalaze razlike u vrsti dodatne ozljede ovisno o prisutnoj denticiji. Najčešće mjesto i tip dodatne ozljede kod djece s trajnom denticijom bila je laceracija brade (20,8%). To je u suprotnosti s rezultatima ovoga istraživanja jer je područje brade bilo ozljeđivano kod samo 4 pacijenta (6,78%). S druge strane kod djece s mliječnom denticijom kontuzija gingive bila je najučestalija u njihovom istraživanju (34). Već spomenuto istraživanje u Čileu, potkrepljuje rezultate našega istraživanja time što je najveći broj popratnih ozljeda zahvaćao gingivu te gornju i donju usnu (29).

Prema dostupnim podacima, rezultati ove studije pokazali su da je najčešće mjesto incidenta za vrijeme boravka djeteta kod kuće (38,93%), a zatim na igralištu (17,56%) i u školi (16,79). Sistematski pregled i meta-analiza u Indiji uključila je 13 istraživanja s obzirom na mjesto gdje se incident dogodio. Rezultati su pokazali da se dentalna trauma najčešće dogodila prilikom boravka djeteta kod kuće (43%), a zatim izvan kuće (25%) (35). Padovi (uključujući padove s bicikle, romobila, skejta, stubišta, tijekom rolanja i zbog gubitka svijesti) su kod naših ispitanika čak 4 puta češći načini zadobivanja ozljede od udarca, prometne nesreće, igre/zabave. Trogodišnje istraživanje u Turskoj, potkrepljuje rezultate ovoga istraživanja navodeći pad kao najčešći način traume u trajnoj (90%) i mliječnoj (84%) denticiji (36). Brojna istraživanja također potvrđuju da je upravo pad najčešći način dentalne traume (28-40).

Dentalne traume kod naših ispitanika bile su najzastupljenije u razdoblju od siječnja do lipnja i u rujnu. Rezultati retrospektivnog istraživanja u Turskoj pokazali su da su se ozljede kod njihovih ispitanika najčešće događale u periodu od listopada do prosinca (29,3%) te od srpnja do rujna (22,2%). To je u suprotnosti s rezultatima našega istraživanja (38). Međutim, u longitudinalnoj studiji provedenoj u Švedskoj nije pronađena statistički značajna razlika između sezonskoga pojavljivanja dentalnih ozljeda (39).

Medijan vremena protekloga od trenutka ozljeđivanja do vremena dolaska doktoru dentalne medicine kod naših ispitanika iznosi 1 dan, dok je ukupan raspon bio od 0 do 180 dana. Uzrok tako velikom rasponu vremena dolaska objašnjavamo individualnim slučajevima koji su odgodili svoj dolazak u specijalističku ustanovu, dok medijan ipak pokazuje da je većina pacijenata zbrinuta unutar jednoga dana. Rezultati već spomenutoga istraživanja u Australiji pokazuju da je nešto više od jedne trećine pacijenata (36%) posjetilo doktora dentalne medicine unutar jednoga dana od nastanka dentalne traume (28).

Terapijski postupak za vrijeme prvoga posjeta naših pacijenata nakon dentalne traume u najvećem broju uključuje primjenu kompozitnog zavoja, dok je odmah iza po učestalosti bila imobilizacija zuba. Pacijenti su nakon prvog pregleda i primijenjene prve pomoći bili upućeni na potrebu za daljnjim kontrolnim pregledima i mogućim terapijskim zahvatima. U studiji Eyuboglua i sur. najčešći terapijski postupak kod ozlijeđenih mliječnih zubi bio je kontrolni pregled i praćenje, dok je druga po učestalosti terapijskih postupaka bila ekstrakcija zuba. U istom tom istraživanju, najčešći terapijski postupak kod ozlijeđenih trajnih zubi bila je direktna restauracija krune zuba, dok je druga po učestalosti terapijskih postupaka bila pulpektomija uz restauraciju zuba (40).

Postoji nekoliko ograničavajućih čimbenika koje je potrebno uzeti u obzir prije interpretacije zaključaka. Uzorak ispitanika uzet je iz samo jedne specijalističke ordinacije na području grada Splita pa se podatci ne mogu generalizirati na cijeli grad. Također, naše istraživanje ograničeno je na petogodišnje razdoblje (2016. – 2021.). Uključivanjem duljeg vremenskog intervala moglo je utjecati na rezultate. Postoji ograničenje vezano za način i vrstu skupljanja podataka zbog toga što su podatci za ovo istraživanje uzeti su iz arhive kartona za traumatsko oštećenje zubi. S obzirom na prethodno navedeno, kod nekih ispitanika koji su uključeni u istraživanje nedostaju podatci o nekim parametrima koji su analizirani.

U ovoj studiji korišteni su vrijedni podatci o dentalnim traumama u djece koje često ostaju nezabilježene kod velikog broja doktora dentalne medicine. Rezultati ove studije u velikoj mjeri potvrđuju navode iz literature i epidemiološke podatke brojnih drugih istraživanja. Ovo istraživanje omogućuje praćenje učestalosti dentalnih trauma u djece kroz vrijeme te usporedbu s drugim istraživanjima tog tipa na istom ili različitom geografskom području i vremenu.

6. ZAKLJUČCI

Rezultati ovog istraživanja upotpunili su dosadašnje znanstvene i epidemiološke spoznaje o dentalnim traumama u djece. Na temelju dobivenih rezultata možemo zaključiti :

1. Postoji razlika u učestalosti trauma u dječaka i djevojčica. Dječaci su bili skloniji ozljedama 1,52 puta više od djevojčica.
2. Najveća učestalost dentalnih trauma u djece bila je u dobnoj skupini od 8 do 10 godina.
3. Traumom su najučestalije bili zahvaćeni maksilarni središnji sjekutići.
4. Fraktura dentina bez otvorene pulpe bila je najzastupljenija dentalna ozljeda.
5. Najučestalije dodatne ozljede mekog i koštanog tkiva (intraoralno i ekstraoralno) bile su ozljede gornje usne i ozljede gingive.
6. Najčešće mjesto traume bilo je za vrijeme boravka djeteta kod kuće.
7. Najčešći način traume bio je pad prilikom raznih aktivnosti djeteta.
8. Terapija prilikom prve posjete specijalistu pedodoncije najčešće je uključivala primjenu kompozitnog zavoja i imobilizaciju.

7. LITERATURA

1. Andreasen FM, Andreasen JO, Bakland LK, Flores MT. Traumatske ozljede zubi. Jastrebarsko: Naklada Slap; 2008.
2. Jurić H. Dječja dentalna medicina. Jastrebarsko: Naklada Slap; 2015.
3. Zaleckiene V, Peciuliene V, Brukiene V, Drukteinis S. Traumatic dental injuries: etiology, prevalence and possible outcomes. *Stomatologija*. 2014;16(1):7-14.
4. Glendor U. Epidemiology of traumatic dental injuries - a 12 year review of the literature. *DentTraumatol*. 2008; 24(6):603–11.
5. Emerich K, Wyszowski J. Clinical practice: dental trauma. *Eur J Pediatr*. 2010 ;169(9):1045-50.
6. Andreasen JO, Ravn JJ. Epidemiology of traumatic dental injuries to primary and permanent teeth in a Danish population sample. *Int J Oral Surg*. 1972;1:235–9.
7. Tewari N, Bansal K, Mathur VP. Dental Trauma in Children: A Quick Overview on Management. *Indian J Pediatr*. 2019 ;86(11):1043-47.
8. Jones LC. Dental Trauma. *Oral Maxillofac Surg Clin North Am*. 2020 ;32(4):631-8.
9. Forsberg CM, Tedestam G. Etiological and predisposing factors related to traumatic injuries to permanent teeth. *Swed Dent J*. 1993;17(5):183-90.
10. Nicolau B, Marcenes W, Sheiham A. The relationship between traumatic dental injuries and adolescents' development along the life course. *Community Dent Oral Epidemiol*. 2003 ;31(4):306-13.
11. Marcenes W, Murray S. Social deprivation and traumatic dental injuries among 14-year-old schoolchildren in Newham, London. *Dent Traumatol*. 2001;17(1):17-21.
12. Gassner R, Tuli T, Hächl O, Moreira R, Ulmer H. Craniomaxillofacial trauma in children: a review of 3,385 cases with 6,060 injuries in 10 years. *J Oral Maxillofac Surg*. 2004 ;62(4):399-407.
13. Škrinjarić T. Prosudba povezanosti psiholoških obilježja djeteta i uloga okoline u nastanku dentalnih trauma [Disertacija]. Zagreb: Sveučilište u Zagrebu, Stomatološki fakultet; 2013.
14. Škrinjarić, I.: Traume zuba u djece, Zagreb, Globus, 1988.
15. Ellis RG, Davy KW. The classification and treatment of injuries to the teeth of children. 5th ed. Chicago: Yearbook Medical Publishers; 1970.
16. Myers GL. Evaluation and diagnosis of the traumatized dentition. *Dent Traumatol*. 2019 ;35(6):302-8.

17. Moule A, Cohenca N. Emergency assessment and treatment planning for traumatic dental injuries. *Aust Dent J.* 2016 ;61 Suppl 1:21-38.
18. Caldeira CL, Barletta FB, Ilha MC, Abrão CV, Gavini G. Pulse oximetry: a useful test for evaluating pulp vitality in traumatized teeth. *Dent Traumatol.* 2016 ;32(5):385-9.
19. Olgart L, Gazelius B, Lindh-Stromberg U. Laser Doppler flowmetry in assessing vitality in luxated permanent teeth. *Int Endod J.* 1988 ;21(5):300-6.
20. Barkin PR. Time as a factor in predicting the vitality of traumatized teeth. *J Dent Child.* 1973;40:188-92.
21. Malmgren B, Andreasen JO, Flores MT, Robertson A, DiAngelis AJ, Andersson L, Cavalleri G, Cohenca N, Day P, Hicks ML, Malmgren O, Moule AJ, Onetto J, Tsukiboshi M. Guidelines for the Management of Traumatic Dental Injuries: 3. Injuries in the Primary Dentition. *Pediatr Dent.* 2016 ;38(6):377-85.
22. Diangelis AJ, Andreasen JO, Ebeleseder KA, Kenny DJ, Trope M, Sigurdsson A, Andersson L, Bourguignon C, Flores MT, Hicks ML, Lenzi AR, Malmgren B, Moule AJ, Pohl Y, Tsukiboshi M; International Association of Dental Traumatology. International Association of Dental Traumatology guidelines for the management of traumatic dental injuries: 1. Fractures and luxations of permanent teeth. *Dent Traumatol.* 2012 ;28(1):2-12.
23. Jurić H. Endodontski postupci u pedodonticiji. *Sonda.* 2003;5(7).
24. Day PF, Duggal M, Nazzal H. Interventions for treating traumatised permanent front teeth: avulsed (knocked out) and replanted. *Cochrane Database Syst Rev.* 2019 5;2(2):CD006542.
25. Fouad AF, Abbott PV, Tsilingaridis G, Cohenca N, Lauridsen E, Bourguignon C, O'Connell A, Flores MT, Day PF, Hicks L, Andreasen JO, Cehreli ZC, Harlamb S, Kahler B, Oginni A, Semper M, Levin L. International Association of Dental Traumatology guidelines for the management of traumatic dental injuries: 2. Avulsion of permanent teeth. *Dent Traumatol.* 2020 ;36(4):331-42.
26. Lam R. Epidemiology and outcomes of traumatic dental injuries: a review of the literature. *Aust Dent J.* 2016 ;61(1):4-20.
27. Ivancic Jokic N, Bakarcic D, Fugosic V, Majstorovic M, Skrinjaric I. Dental trauma in children and young adults visiting a University Dental Clinic. *Dent Traumatol.* 2009 ;25(1):84-7.
28. Lam R, Abbott P, Lloyd C, Lloyd C, Kruger E, Tennant M. Dental trauma in an Australian rural centre. *Dent Traumatol.* 2008 ;24(6):663-70.

29. Díaz JA, Bustos L, Brandt AC, Fernández BE. Dental injuries among children and adolescents aged 1-15 years attending to public hospital in Temuco, Chile. *Dent Traumatol.* 2010 ;26(3):254-61.
30. Guedes OA, de Alencar AH, Lopes LG, Pecora JD, Estrela C. A retrospective study of traumatic dental injuries in a Brazilian dental urgency service. *Braz Dent J.* 2010;21:153-7.
31. Bastone EB, Freer TJ, McNamara JR. Epidemiology of dental trauma: a review of the literature. *Aust Dent J.* 2000 ;45(1):2-9.
32. Stockwell AJ. Incidence of dental trauma in the Western Australian School Dental Service. *Community Dent Oral Epidemiol.* 1988 ;16(5):294-8.
33. Onetto JE, Flores MT, Garbairino ML. Dental trauma in children and adolescents in Valparaiso, Chile. *Endod Dent Traumatol* 1994;10:223-227.
34. de Paula Barros JN, de Araújo TAA, Soares TRC, Lenzi MM, de Andrade Risso P, Fidalgo TKDS, Maia LC. Profiles of Trauma in Primary and Permanent Teeth of Children and Adolescents. *J Clin Pediatr Dent.* 2019;43(1):5-10.
35. Tewari N, Mathur VP, Siddiqui I, Morankar R, Verma AR, Pandey RM. Prevalence of traumatic dental injuries in India: A systematic review and meta-analysis. *Indian J Dent Res* 2020;31:601-14.
36. Sandalli N, Cildir S, Guler N. Clinical investigation of traumatic injuries in Yeditepe University, Turkey during the last 3 years. *Dent Traumatol.* 2005 ;21(4):188-94.
37. Noori AJ, Al-Obaidi WA. Traumatic dental injuries among primary school children in Sulaimani city, Iraq. *Dent Traumatol.* 2009 ;25(4):442-6.
38. Sari ME, Ozmen B, Koyuturk AE, Tokay U, Kasap P, Guler D. A retrospective evaluation of traumatic dental injury in children who applied to the dental hospital, Turkey. *Niger J Clin Pract* 2014;17:644-8.
39. Oldin A, Lundgren J, Nilsson M, Norén JG, Robertson A. Traumatic dental injuries among children aged 0-17 years in the BITA study - a longitudinal Swedish multicenter study. *Dent Traumatol.* 2015 ;31(1):9-17.
40. Eyuboglu O, Yilmaz Y, Zehir C, Sahin H. A 6-year investigation into types of dental trauma treated in a paediatric dentistry clinic in Eastern Anatolia region, Turkey. *Dent Traumatol.* 2009 ;25(1):110-4.

8. SAŽETAK

Ciljevi: Djeca su ugrožena skupina s obzirom na nastanak dentalnih trauma. Drugi najčešći razlog dolaska djeteta u ordinaciju dentalne medicine upravu su traume zuba. Svrha ovoga istraživanja bila je prikazati vrstu i distribuciju dentalnih trauma prema različitim parametrima kod djece.

Materijali i metode: Ovo istraživanje obuhvatilo je 179 djece koja su se za pomoć obratila specijalistima pedodontije u specijalističkoj ustanovi u gradu Splitu u razdoblju od 2016. do 2021. godine. Iz papirnatih kartona za traumatska oštećenja zuba prikupljeni su podatci te nakon unošenja u Excel tablice statistički obrađeni.

Rezultati: Od 179 ispitanika uključenih u istraživanje, 108 je bilo muških (60,34%), a 71 ženskih (39,66%). Prosječna dob ispitanika iznosila je $9,55 \pm 3,41$ godina. Dobna skupina 8 – 10 godina imala je najveću učestalost dentalnih trauma. Najčešće zahvaćeni zubi bili su maksilarni središnji sjekutići (N=173). Fraktura dentina bez otvorene pulpe ($p=0,015$) bila je najzastupljenija ozljeda. Najčešće mjesto zadobivanja dentalne traume bilo je tijekom boravka kod kuće (38,93%).

Zaključci:

Postoji razlika u učestalosti trauma u dječaka i djevojčica, dječaci su bili skloniji ozljedama 1,52 puta više od djevojčica i to u dobnoj skupini od 8 do 10 godina. Traumom su najčešće bili zahvaćeni maksilarni središnji sjekutići, a najzastupljenija dentalna ozljeda bila je fraktura dentina bez otvorene pulpe. Traume su se najčešće događale kod kuće kao posljedica pada. Terapija prilikom prve posjete specijalistu pedodontije najčešće je uključivala primjenu kompozitnog zavoja i imobilizaciju.

Ključne riječi: dentalne traume, djeca, adolescenti, grad Split

9. SUMMARY

Objectives: Children are a vulnerable group regarding the occurrence of dental trauma. The second most common reason for children to visit a dental office is a dental trauma. The purpose of this research has been to show the type and distribution of dental traumas according to different parameters in children.

Materials and methods: This research included 179 children who, in the period from 2016 to 2021, turned to pedodontics specialists for help at a specialist institution in the city of Split. The data were collected from paper records of traumatic tooth injuries and they were statistically processed after having been entered into Excel spreadsheets.

Results: Out of the 179 respondents included in the research, the total of 108 were male (60.34%) and 71 were female (39.66%). The mean age of the respondents was 9.55 ± 3.41 . The age group between 8 and 10 had the highest incidence of dental trauma. The most commonly affected teeth were maxillary central incisors ($N = 173$). A dentin fracture without pulp exposure ($p = 0.015$) was the most common injury. The most common place of dental trauma occurrence was during a stay at home (38.93%).

Findings:

There is a difference in the frequency of traumas in boys and girls. In the age group from 8 to 10, boys were 1.52 times more likely to experience a dental injury than girls. The maxillary central incisors were most commonly affected by the trauma, and the most common dental injury was a dentin fracture without pulp exposure. The trauma most often occurred at home as a result of a fall. The therapy during the first visit to a pedodontics specialist most often included the application of a composite bandage and immobilization.

Keywords: dental trauma, children, adolescents, city of Split

10. ŽIVOTOPIS

OSOBNİ PODATCI:

Ime i prezime: Antonia Milas

Datum rođenja: 14. siječnja 1997.

Mjesto rođenja: Split, Republika Hrvatska

Državljanstvo: hrvatsko

E-mail: antoniAMILAAS@gmail.com

OBRAZOVANJE:

- Osnovna škola "Žrnovnica" 2003.-2011. godine
- Opća gimnazija "Marko Marulić" 2011.-2015. godine
- Sveučilište u Splitu, Medicinski fakultet, studij Dentalne medicine 2015.-2021. godine

MATERINSKI JEZIK:

- Hrvatski jezik

DRUGI JEZICI:

- Engleski jezik – tečno
- Talijanski jezik – osnovno

AKTIVNOSTI:

- Polaznica iTOP seminara u Splitu
- Sudjelovanje s poster prezentacijom na Kongresu za oralnu medicinu i patologiju u Zagrebu (2018.)
- Sudjelovanje na 4. Simpoziju studenata dentalne medicine u Zagrebu (2019.)

11. PRIVITAK

Privitak 1. Karton za traumatska oštećenja zuba.

KARTON ZA TRAUMATSKA OŠTEĆENJA ZUBI

..... datum terapeut broj kartona

Ime i prezime: dob:

Adresa stanovanja:

Škola i razred:

Mjesto nezgode: kod kuće, na putu do (iz) škole, u školi, na satu, u sportu, saobraćaju, igri

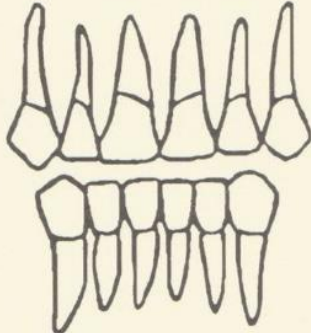
Datum nezgode: Sat nezgode

Opis nezgode:

.....

Prijašnje nezgode:

Skica frakture:



Klasifikacija:

1. Fraktura krune zuba
 - 1.1. Fraktura cakline
 - 1.2. Fraktura dentina bez otvorene pulpe
 - 1.3. Fraktura dentina s otvorenom pulpom
2. Fraktura korijena zuba
3. Fraktura krune i korijena zuba
4. Luksacija zuba
 - 4.1. Intruzija zuba
 - 4.2. Ekstruzija zuba
 - 4.3. Izbijanje zuba

Rtg nalaz:

Razvoj korijena završen da - ne

stanje pulpe:

fraktura korijena po trećinama

periapikalne promjene

fraktura alveole

Ozljede mekih dijelova:

usne - gornje - donje	Subjektivne smetnje:
jezik	bol pri žvakanju
gingiva	bol na toplo - hladno
	ostalo

Primarna terapija: toaleta rane i šav, tetanus profilaksa,
ostali lijekovi

Da li je nešto već rađeno na zubu da - ne ako da - šta i kada

.....

Ispunjena prijava o nesretnom slučaju da - ne

Napomena: nalaz se zaokruži, odnosno upiše u odgovarajuću kolonu

Narodne novine d.d., Zagreb — (18) 030575
Oznaka za narudžbu: UT-III / 8-27

3 850157 006120

