

Učestalost pacijenata s odontogenom infekcijom na Zavodu za maksilofacijalnu kirurgiju KBC-a Split u razdoblju od 2015. do 2021. godine

Vranjković, Antonia

Master's thesis / Diplomski rad

2021

Degree Grantor / Ustanova koja je dodijelila akademski / stručni stupanj: **University of Split, School of Medicine / Sveučilište u Splitu, Medicinski fakultet**

Permanent link / Trajna poveznica: <https://um.nsk.hr/um:nbn:hr:171:537511>

Rights / Prava: [In copyright](#)/[Zaštićeno autorskim pravom.](#)

Download date / Datum preuzimanja: **2024-07-09**



Repository / Repozitorij:

[MEFST Repository](#)



**SVEUČILIŠTE U SPLITU
MEDICINSKI FAKULTET**

ANTONIA VRANJKOVIĆ

**UČESTALOST PACIJENATA S ODONTOGENOM INFEKCIJOM
NA ZAVODU ZA MAKSILOFACIJALNU KIRURGIJU KBC-a
SPLIT U RAZDOBLJU OD 2015. DO 2021. GODINE**

DIPLOMSKI RAD

Akadska godina:

2020./2021.

Mentor:

doc. dr. sc. Ivana Medvedec Mikić, dr. med. dent.

Split, srpanj 2021.

SADRŽAJ

1. UVOD	1
1.1. Odontogena infekcija	2
1.1.2. Etiologija i širenje odontogene infekcije	2
1.1.3. Mikrobiologija odontogene infekcije	3
1.1.4. Klinički oblici infekcije u gornjoj čeljusti	4
1.1.5. Klinički oblici infekcije u donjoj čeljusti	5
1.1.6. Klinički složeniji oblici odontogene upale	5
1.1.7. Komplikacije odontogene upale	7
1.1.8. Liječenje odontogene upale	8
1.2. Anestezija u stomatološkim zahvatima	9
1.2.1. Opća anestezija	10
1.2.1.1. Intravenska anestezija	10
1.2.1.2. Inhalacijska anestezija	10
1.2.2. Lokalna anestezija	10
2. CILJ ISTRAŽIVANJA	12
3. MATERIJALI I METODE	14
3.1. Prikupljanje podataka	15
3.2. Statistički postupci	15
4. REZULTATI	16
4.1. Opća endotrahealna anestezija	17
4.2. Lokalna anestezija	22
5. RASPRAVA	27
6. ZAKLJUČCI	30
7. LITERATURA	32
8. SAŽETAK	36
9. SUMMARY	38
10. ŽIVOTOPIS	40

Veliko hvala mojoj mentorici doc. dr. sc. Ivani Medvedec Mikić na velikodušnoj pomoći, strpljenju i razumijevanju prilikom pisanja ovog rada.

Hvala djelatnicima Zavoda za maksilofacijalnu kirurgiju KBC-a Split, osobito dr. Anti Mihoviloviću na pomoći i savjetima prilikom provođenja samog istraživanja.

Hvala mojim dragim kolegama koji su mi uljepšali period studiranja.

I na kraju, najveću zahvalu upućujem svojim najmilijma bez čije bezuvjetne ljubavi, podrške i povjerenja ne bih uspjela. Zahvaljujući vama, san je postao stvarnost.

1. UVOD

1.1. Odontogena infekcija

Odontogena upala predstavlja jednu od najčešćih infekcija u području orofacijalne regije. Čak 90-95% infekcija područja glave i vrata odontogenog su porijekla. Odontogena upalna stanja obuhvaćaju širok spektar kliničke slike, od dobro lokalizirane upale koja se tretira jednostavnim kliničkim postupcima do životno ugrožavajućih stanja koja zahtijevaju neodgodivu reakciju (1). Akutna odontogena upala i danas je jedan od vodećih razloga dolaska pacijenta u ambulante oralne kirurgije i hitne službe stoga je od iznimne važnosti, s ciljem sprječavanja širenja upale, potrebno odrediti ranu dijagnozu i provesti pravovremeno liječenje (2).

1.1.2. Etiologija i širenje odontogene infekcije

Uzrok odontogene upale usko je vezan za zub i njegov potporni aparat. Nastaje kao posljedica opsežnog zubnog karijesa, dubokog ispuna, traume zuba, parodontnih džepova, neuspješnog endodontskog tretmana ili perikoronitisa. Upala može ostati lokalizirana u području nastanka, ali nerijetko se širi i u susjedna ili udaljena područja (3). Tijek širenja infekcije ovisi o lokalnim i općim čimbenicima. Opći čimbenici podrazumijevaju pacijentov imunološki odgovor na patogene mikroorganizme, virulenciju mikroorganizama i anatomske područje (4). Ako se ravnoteža poremeti u korist mikroorganizama bilo zbog povećane patogenosti bakterija, smanjene otpornosti organizma ili pak zbog oba uzroka, dolazi do širenja odontogene upale (5, 6).

Periapikalna infekcija vodeći je uzrok odontogene upale i nastaje invazijom korijenskog kanala mikroorganizmima odakle se širi u periapiks (3, 4). Bakterije i njihovi toksini ulaze u periapikalna tkiva kroz apikalni foramen i induciraju akutnu upalu (6).

Prodor infekcije moguć je i preko parodontnih džepova ili gingivalnog džepa poluimpaktiranog zuba gdje dolazi do akumulacije bakterija i zadržavanja hrane što pogoduje rastu i razmnožavanju bakterija i posljedično uzrokuje upalu (4, 5).

Osim navedene etiologije, infekcija odontogenog podrijetla može nastati i per continuitatem, od otvorene rane nakon ekstrakcije zuba pri čemu je ozlijeđena sluznica i omogućen je prodor bakterijama, hematogeno putem upalnih procesa na koži ili unutrašnjih organa izazivajući bakterijemiju koja može izazvati posljedice na udaljenim organima, a u imunokompromitiranih i sepsu. Treći je način limfogenim putem kada mikroorganizmi uđu u

limfni sustav i putuju limfnom tekućinom te ulaze u venski optok na spoju s unutarnjom jugularnom venom i venom subklavijom (3, 4, 5, 7).

Put širenja odontogene upale možemo podijeliti u nekoliko faza. Napredovanjem mikroorganizama u parodontni prostor periapiksa dolazi do procesa stvaranja i nakupljanja gnoja unutar alveolarne kosti, odnosno inicijalne ili intraosealne faze. U slučaju neliječenja ili nepovoljnog odgovora na terapiju upalni proces perforira kost, odižući periost od kosti i dolazi u subperiostalni prostor te stvara subperiostalni apsces. Subperiostalna faza kratkotrajna je, ali iznimno bolna jer periost obiluje živčanim vlaknima. Budući da periost ima malu debljinu, upala nadvladava tu barijeru s lakoćom i širi se dalje kroz meka tkiva sve do ispod sluznice formirajući submukozni apsces. Naprijed se širi sve do kože, prelazeći rahlo vezivno tkivo i nastaje subkutani apsces. U manjem broju slučajeva napreduje prema fascijalnim prostorima što može imati brojne neželjene posljedice. Širenje kroz meka tkiva očituje se kliničkom slikom celulitisa ili flegmone – akutne difuzne upale koja se širi rahlim vezivnim tkivom s ili bez supuracije (1, 3, 4, 6).

Smjer širenja upale ovisi o blizini i debljini koštane stijenke, odnosno otporu tkiva prema širenju. Određen je i odnosom hvatišta mišića i inklinaciji korijena zuba uzročnika pa će tako u maksili imati tendenciju širenja vestibularno, a u mandibuli lingvalno (3, 4).

Treba imati na umu da prostori glave i vrata nemaju strogo omeđene anatomske barijere te međusobno široko komuniciraju jedan s drugim pa bi svako daljnje širenje upale moglo izazvati ozbiljne komplikacije, kao što su tromboza kavernoznog sinusa, apsces mozga, bakterijski meningitis, tromboza unutarnje jugularne vene, osteomijelitis, Ludwigova angina i druge (4, 8).

1.1.3. Mikrobiologija odontogene infekcije

Većina odontogenih infekcija polimikrobna je, što znači da u patogenezi sudjeluje čitav niz različitih mikroorganizama (1). Prema objedinjenim rezultatima molekularnih istraživanja i postupaka kultivacije mikroorganizama pronađeno je više od 460 vrsta bakterija u različitim endodontskim infekcijama (9). Znatan broj mikroorganizama čini dio normalne flore usne šupljine (1). No, u promijenjenim uvjetima narušene ravnoteže te uslijed nekih sistemskih bolesti ili primjene pojedinih lijekova, flora postaje patogena i upala nastaje kao posljedica invazije mikroorganizama (6, 10). U početku su najzastupljenije aerobne bakterije: *Streptococcus viridans*, *Streptococcus anginosus*, *Staphylococcus spp.*, *Neisseria spp.*,

Corynebacterium spp. (1). Nakon inicijalnog prodora u duboka tkiva, dolazi do kolonizacije virulentnijih mikroorganizama te s vremenom flora postaje dominantno anaerobna. Pronalazimo Gram (-) štapiće – *Bacteroides spp.*, *Porphyromonas*, *Prevotella* i *Fusobacterium spp.* i Gram (+) koke s vodećim *Peptostreptococcus spp.* (11). Poznavanje uzročnika odontogene upale u pojedinim fazama ima kliničku važnost pri određivanju ciljane medikamentozne terapije (1, 11).

Gram-Negative Bacteria	Gram-Positive Bacteria
<i>Bacteroides</i> ^a	Firmicutes
<i>Prevotella spp</i>	<i>Streptococcus spp</i>
<i>P intermedia</i>	<i>S anginosus</i>
<i>P nigrescens</i>	<i>S constellatus</i>
<i>P baroniae</i>	<i>S intermedius</i>
<i>P oris</i>	<i>Parvimonas micra</i> (formerly <i>Peptostreptococcus</i>)
<i>Bacteroides forsythus</i>	
<i>Porphyromonas spp</i>	
<i>P endodontalis</i>	
<i>P gingivalis</i>	
Fusobacteria	<i>Actinomyces spp</i>
<i>Fusobacterium</i>	
<i>F nucleatum</i> subsp. <i>nucleatum</i>	
<i>F nucleatum</i> subsp. <i>polymorphum</i>	
<i>F nucleatum</i> subsp. <i>vincentii</i>	
<i>F nucleatum</i> subsp. <i>animalis</i>	
<i>F periodonticum</i>	
<i>Veillonella parvula</i>	Anaerobic lactobacilli
<i>Eikenella corrodens</i>	

Slika 1. Najučestalije bakterije u odontogenim infekcijama. Preuzeto i obrađeno iz (3).

1.1.4. Klinički oblici infekcije u gornjoj čeljusti

Kao što je već prethodno navedeno, jedna od značajki odontogene upale jest da infekcija rijetko ostaje ograničena unutar kosti, dapače ima tendenciju prodora i širenja u meka tkiva (12).

Građa gornje čeljusti gdje je vestibularni kortikalis manje debljine u odnosu na palatinalni, najčešće je mjesto širenja upale zbog posljedično manjeg otpora. Osim toga, gotovo svi korijeni gornjih zubi inkliniraju bliže bukalnoj kompakti, izuzev vrha korijena lateralnog sjekutića i palatinalnih korjenova pretkutnjaka i kutnjaka koji su bliže nepcu. Iz svega navedenog proizlazi da je vodeći submukozni intraoralni apsces u gornjoj čeljusti vestibularni apsces (*abscessus vestibuli oris maxillae*). Nastaje prodorom purulentnog sadržaja kroz bukalnu i labijalnu stranu alveolarne kosti ispod hvatišta *m. buccinatora* (8, 12). Daljnje širenje ekstraoralno sprječavaju *m. orbicularis oris* i čvrsto vezivno tkivo (8). Klinički se očituje oteklinom ispod sluznice koja flukturira i bolna je na palpaciju uz česti gubitak granice između pomične i nepomične sluznice (1).

Apsces kaninog prostora (*abscessus fossae caninae*) nastaje propagacijom infektivnog sadržaja u području gornjeg očnjaka čiji se dugi korijen projicira iznad hvatišta *m. levator anguli oris* (8, 13).

Infekcijom korijena gornjih pretkutnjaka i kutnjaka koji sežu iznad hvatišta *m. buccinatora*, stvara se apsces u bukalnom prostoru (*abscessus buccae*) (8,12).

Palatinalni apsces (*abscessus palatinalis*) uzrokuje najčešće palatinalno položen vrh korijena lateralnog sjekutića, a nešto rjeđe može nastati i od palatinalnih korjenova pretkutnjaka i kutnjaka. Tvrdo nepce ima čvrsto vezanu sluznicu uz periost s jakom fibrozom položenom medijalno koja onemogućava širenje apscesa na kontralateralnu stranu. Klinički je vidljivo kao mala oštro ograničena oteklina smještena uz zub uzročnik (8, 12).

1.1.5. Klinički oblici infekcije u donjoj čeljusti

Donju čeljust, za razliku od gornje, odlikuje debela kompakta koja je kod prednjih zubi tanja bukalno, a stražnjih lingvalno (12). Upravo navedeno određuje smjer širenja infekcije ovisno o lokalizaciji zuba uzročnika.

Infekcije sjekutića, očnjaka i pretkutnjaka, ovisno o tome da li su im korijeni smješteni iznad ili ispod hvatišta mimičnih mišića, prodorom kroz kost stvaraju vestibularne ili obrazne apscese (12).

Lateralni zubi donje čeljusti perforacijom kosti šire se lingvalno, u sublingvalni ili submandibularni prostor, što određuje odnos hvatišta milohoidnog mišića i vrškova korijena donjih lateralnih zuba (8, 12, 13).

1.1.6. Klinički složeniji oblici odontogene upale

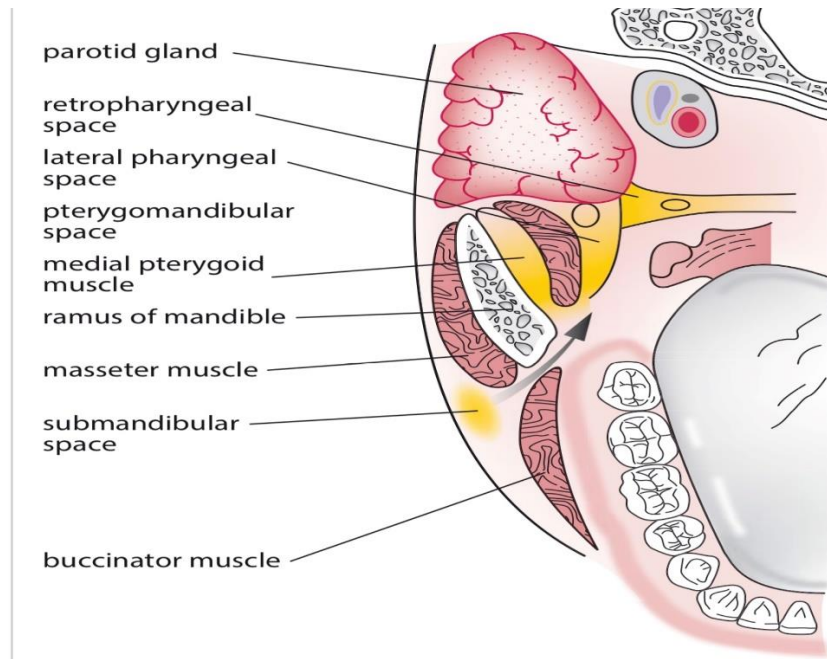
Anatomski prostor smješten iznad *m. mylohoideusa* odnosno sublingvalni prostor parna je regija omeđena medijalno mišićima *m. genioglossusom* i *m. geniohoideusom*, lateralno unutarnjom stijenkom donje čeljusti, krov joj čini oralna sluznica dna usne šupljine, a dno milohoidni mišić. Korijeni donjih sjekutića, očnjaka, pretkutnjaka, a ponekad i prvog kutnjaka čiji se vršci nalaze iznad milohoidnog mišića uzrokuju sublingvalni apsces (*abscessus sublingualis*). U kliničkoj slici pronalazimo oteklinu dna usne šupljine, elevaciju jezika palatinalno i lateralno, funkcija žvakanja i gutanja je otežana je i praćena bolovima, a u težim slučajevima kompromitirano je i disanje (1, 8, 12, 13).

Submandibularnom prostoru krov čini milohioidni mišić, lateralno je omeđen lingvalnom stijenkom donje čeljusti te dolje fascijom vrata, platizmom i kožom. Medijalno prednji trbuh *m. digastricus* odjeljuje submandibularni prostor od submentalnog prostora, dok straga komunicira s drugim prostorima što ima važan klinički značaj u širenju infekcije. Nastaje širenjem infekcije od donjih kutnjaka čiji su apeksi smješteni bliže lingvalnoj stijenci mandibule. Klinički pronalazimo oteklinu submandibularne regije, kut donje čeljusti često se ne može palpirati, trizmus te otežano gutanje i žvakanje. Kada nije moguće palpirati ni donji rub mandibule i apsces se proširio na obraz, tada je riječ o perimandibularnom apscesu (*abscessus perimandibularis*) (1, 8, 12).

Submentalni apsces (*abscessus submentalis*) uzrokuju donji sjekutići i očnjaci na području od prednjeg dijela mandibule do hioidne kosti. Oteklina apscesa smještena je ispod donjeg ruba mandibule, koža je topla, crvena, palpatorno osjetljiva i bolna na dodir (8, 12).

Pterigomandibularni apsces (*abscessus pterigomandibularis*) nastaje kao posljedica teškog nicanja umnjaka ili perikoronitisa u prostoru između medijalne stijenske uzlaznog kraja mandibule i medijalnog pterigoidnog mišića. Gore je omeđen lateralnim pterigoidnim mišićem, dolje medijalnim pterigoidnim mišićem, a straga dubokim režnjem parotidne žlijezde. Upala tog prostora može nastati i kao posljedica nesterilne primjene provodne mandibularne anestezije. U kliničkoj slici dominira trizmus zbog zahvaćanja medijalnog pterigoidnog mišića, intraoralna oteklina mekog nepca zahvaćene strane s pomaknutom uvulom kontralateralno i otežano gutanje (1,8,12).

Osim u pterigomandibularni prostor, infekcija iz umnjaka se može širiti i u parafaringealni prostor koji se nalazi između lateralne stijenske ždrijela i medijalnog pterigoidnog mišića. Gore seže do baze lubanje, a dolje do stilohioidnog ligamenta. Pronalazimo oteklinu iza angulusa mandibule uz izražen trizmus, pacijenti se žale na bol u zahvaćenom dijelu ždrijela, otežano gutanje, a ponekad zbog zahvaćanja Eustachijeve tube i otitis (8, 12).



Slika 2. Komunikacije među anatomskim prostorima. Preuzeto i obrađeno iz (14).

Bukalni apsces (*abscessus buccae*) nastaje od stražnjih zuba gornje i donje čeljusti kada apeksi njihovih korijena sežu iznad odnosno ispod hvatišta bukcinatora. Najčešće je uzrokovan gornjim prvim i drugim kutnjakom. U kliničkoj slici vidljiva je oteklina obraza koja se širi prema zigomatičnom luku i donjem rubu mandibule, koža je na tom području crvena, napeta i sjajna (1, 8, 12).

Apsces kaninog prostora (*abscessus fossae caninae*) nastaje nakupljanjem gnojnog sadržaja između prednje stijenke maksile i mišića levatora anguli oris i levatora labi superioris. Oteklina infraorbitalnog područja širi se prema medijalnom očnom kutu i donjoj vjeđi uz gubitak nazolabijalne brazde te je oko više ili manje zatvoreno zbog edema kapka (1, 8, 12).

1.1.7. Komplikacije odontogene upale

Komplikacije odontogene upale razvijaju se napredovanjem upale iz primarnih prostora u susjedna anatomsko područja (2). Nastaju kao posljedica neliječenja ili kasnog liječenja složenijeg oblika odontogene upale, a osobito su ugroženi imunokompromitirani pacijenti (1, 15). Naime, riječ je o stanjima koja zahtijevaju hitnu hospitalizaciju i multidisciplinarni pristup liječenju.

Jedna od neželjenih komplikacija je tromboza kavernoznog sinusa. Venska opskrba glave i vrata je putem donje oftalmične vene povezana s pterigoidnim venskim spletom kojeg

čine vene infratemporalnog i pterigopalatinalnog prostora koje su pak u vezi s venskim optokom pterigomandibularnog i parafaringealnog prostora. Osim toga, vena facijalis preko vene angularis povezana je donjom i gornjom oftalmičnom venom koje se ulijevaju u kavernozi sinus. Budući da duralni venski sinusi nemaju zalistke, krv se kreće sukladno gradijentu tlaka. Time je omogućeno retrogradno širenje infekcije iz navedenih područja u kavernozi sinus (8, 16). Klinički se manifestira simptomima koji upućuju na opstrukciju venske drenaže i neurološke znakove uslijed zahvaćanja moždanih živaca kao što su oftalmoplegija, proširene zjenice, smanjen ili odsutan kornealni pritisak uz edem periorbitalnog područja i opće simptome vrućice, glavobolje, somnolencije (8, 13).

Bakterijski meningitis i absces mozga nastaje endokranijalnim širenjem odontogene infekcije hematogeno, venskim dreniranjem u kavernozi sinus i limfnim sustavom. Specifični znakovi su glavobolja, mučnina, groznica, konvulzije, ispadi vidnog polja i disfazija (8, 17).

Dva su načina širenja odontogene upale u medijastinum. Iz parafaringealnog prostora erozijom vezivne karotidne ovojnice arterije koja obavija karotis komunis, venu jugularis internu i nervus vagus, upalni proces spušta se u medijastinum. Postoji i drugi način preko parafaringealnog prostora koji se dalje nastavlja u retrofaringealni prostor i spušta u medijastinum. Klinička slika medijastinitisa praćena je dispnejom, povišenom temperaturom, boli u grudima (8, 10).

Učestala je posljedica odontogene infekcije i sinusitis. Periapikalni proces gornjih molara često se širi u sinusnu šupljinu od koje ih odjeljuje tanka koštana lamela, a ponekad i vršci korijena strše u nju (10).

Poseban klinički entitet koji može biti životno ugrožavajući za pacijenta je Ludwigova angina, brzo šireći celulitis submandibularnog, sublingvalnog i submentalnog prostora. U usnoj šupljini vidljiva je bilateralna oteklina navedenih područja s edemom dna usna šupljine mesnate konzistencije i odignutim jezikom praćeno općim simptomima. Rapidno širenje infekcije kroz duboke fascije vrata može izazvati medijastinitis, septikemiju i aspiracijsku pnemoniju stoga je nužno bez odlaganja pristupiti liječenju (8, 10, 17).

1.1.8. Liječenje odontogene upale

Osnovna načela liječenja odontogene upale jesu uklanjanje izvora infekcije (endodontskim ili parodontološkim liječenjem, apikotomijom ili ekstrakcijom zuba uzročnika), evakuacija gnojnog sadržaja, antibiotska terapija ako za nju postoji indikacija i poboljšanje

općeg stanja bolesnika (hidracija organizma, poboljšanje oralne higijene, analgetici) (4-6). Prvi je i najvažniji korak u liječenju odontogene upale eliminacija primarnog izvora infekcija i dok to nije uspješno provedeno, liječenje se ne može smatrati završenim zbog mogućeg recidiva. Pristupamo endodontskom tretmanu zuba uzročnika uklanjajući na taj način nekrotičnu pulpu iz koje su se bakterije proširile. Ako to nije moguće provesti, po smirivanju upale, indicirana je apikotomija ili u konačnici ekstrakcija zuba. Uz ekstrakciju, u slučaju akutnog apscesa potrebno je napraviti inciziju i drenažu. Incizijom oslobađamo gnojni sadržaj, osiguravamo bolju opskrbu upaljenog područja i ulaskom zraka inhibiramo rast anaerobnih bakterija. No, prilikom zahvata problem može predstavljati postizanje analgezije (4, 6, 8). Deponiranje anestetika u upaljeno područje kontraindicirano je jer povećana kiselost upaljenog područja smanjuje aktivnost lokalnog anestetika, a moguće je i neželjeno širenje upale u okolno zdravo tkivo te nastanak toksične reakcije, stoga primjenjujemo provodnu ili opću anesteziju (19).

Antibiotska terapija služi kao suportivna terapija uz lokalno liječenje. Indikacije za uključivanje antibiotika jesu sljedeće: povišena tjelesna temperatura, regionalni limfadenitis, širenje upale u okolna meka tkiva i prodor infekcije kroz kortikalnu kost. Najčešće korišten antibiotik jest penicilin kojem često pridružujemo i metronidazol zbog sve većeg broja anaerobnih bakterija. Amoksicilin je osjetljiv na razgradnju bakterijama koje sadrže beta laktamazu pa se u tim slučajevima dodaje klavulonska kiselina koja povećava spektar djelovanja. Iako je penicilin antibiotik izbora kod infekcija odontogenog podrijetla, nedostatak povezan s njegovom primjenom jest mogućnost alergijskih reakcija. U slučajevima potvrđenih alergijskih reakcija na penicilin, prepisuje se klindamicin ili eritromicin (6, 20).

1.2. Anestezija u stomatološkim zahvatima

Anestezija je postupak izazivanja neosjetljivosti (19). Razlikujemo opću i lokalnu anesteziju. Metoda izbora u većini slučajeva kirurškog zbrinjavanja intraoralnih submukoznih apscesa je lokalna anestezija. Vršiti se incizija i pražnjenje purulentnog sadržaja te se postavlja dren. Infekcija koja se širi anatomskim prostorima dubokih fascija vrata i ugrožava funkciju disanja, trizmus, onemogućen pristup apscesu, nekooperativan pacijent ili malo dijete indikacija je za opću anesteziju. Perimandibularni, parafaringealni, retrofaringealni, bukalni, submandibularni apsces ili Ludwigova angina tretiraju se u općoj anesteziji (21).

1.2.1. Opća anestezija

Opća anestezija je umijeće davanja određenih lijekova radi postizanja bolesnikove nesvjesnosti, amnezije, analgezije, nepokretnosti i slabljenja odgovora autonomnoga živčanog sustava na bolnu stimulaciju. Prije samog operativnog zahvata potrebno je uzeti anamnezu, odabrati prikladnu anesteziološku tehniku i anestetik te procijeniti rizik od anestezije i operacije. U premedikaciji se može koristiti kratkodjelujući opioid i/ili benzodiazepam, za uvod barbiturat ili propofol, relaksaciju kratkodjelujući nedepolarizirajući relaksans i analgeziju kratkodjelujući opioid (19). U tijeku operativnog zahvata nužna je prisutnost anesteziologa koji održava vitalne funkcije pacijenta u optimalnom stanju (21). Dijeli se na intravensku, inhalacijsku i balansiranu opću anesteziju (19).

1.2.1.1. Intravenska anestezija

Intravenski anestetici skupina su kemijskih spojeva koji se unose u venski dio krvotoka, prenose se do mozga te izazivaju promjene moždane fiziologije različitoga stupnja kao što su anksioliza, sedacija, duboka sedacija, hipnoza i anestezija. Uglavnom se koriste za uvod u anesteziju, održavanje anestezije i svjesnu sedaciju. Predstavnici ove skupine su propofol, barbiturati, benzodiazepini, etomidat i ketamin (19).

1.2.1.2. Inhalacijska anestezija

Inhalacijom plinovitih ili hlapljivih para tekućine anestetika postizemo inhalacijsku anesteziju. Prednost je što se anestetici unose i luče disanjem. Uporabljaju se za uvod u anesteziju s pomoću maske (posebice kod djece) i održavanje anestezije (19). Endotrahealnom anestezijom se smjesa plinova putem sustava plastičnih cijevi ili tubusa unosi u dišni sustav (21). Predstavnici su dušikov oksidul, izofluran, sevofluran i desfluran (19).

1.2.2. Lokalna anestezija

Lokalna anestezija je postizanje analgezije (bezbolnosti) područja koje smo direktno infiltrirali anestetikom ili ubrizgali u predio izlazišta živca ili njegova ogranka. Razlikujemo površinsku, infiltracijsku i provodnu anesteziju. Lokalni anestetici su organski spojevi koji se sastoje od: lipofilnog aromatskog prstena, intermedijarnog lanca i hidrofilnog tercijarnog amina. Po kemijskoj strukturi dijelimo ih na estere i amide. Esteri su najčešće derivati benzojeve

kiseline, a neki od predstavnika ove skupine su novokain, prokain i benzokain. U dentalnoj medicini češće se koriste preparati lokalnih anestetika amidne skupine, a najčešće primjenjivani su artikain, lidokain, bupivakain, mepivakain i prilokain (5).

2. CILJ ISTRAŽIVANJA

Cilj ovog istraživanja bio je utvrditi učestalost odontogenih infekcija liječenih u KBC-u Split u razdoblju od 2015. do 2021. godine.

Specifični ciljevi ovog istraživanja bili su:

1. Utvrditi distribuciju i učestalost odontogenih infekcija prema spolu i dobi.
2. Utvrditi zastupljenost pojedine vrste apscesa.
3. Utvrditi najčešće zube uzročnike.
4. Usporediti sve dobivene podatke o učestalosti s podacima iz literature.

3. MATERIЈALI I METODE

3.1. Prikupljanje podataka

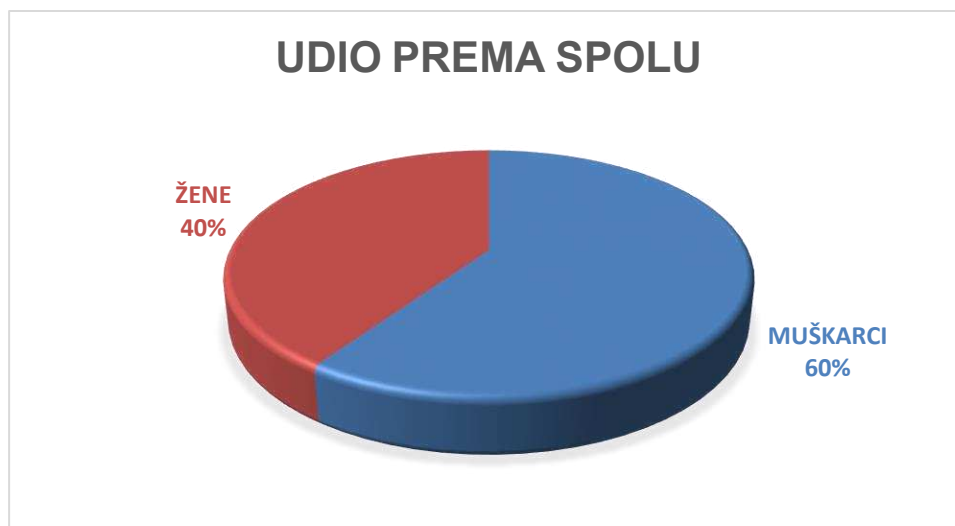Uz odobrenje etičkog povjerenstva KBC-a Split (klasa: 500-03/21-01/34, Ur.br.: 2181-147-01/06/M.S.-20-02), u ovom istraživanju analizirani su podaci preuzeti iz Protokola kirurških zahvata u općoj endotrahealnoj anesteziji i Protokola kirurških zahvata u lokalnoj anesteziji Odjela maksilofacijalne kirurgije KBC-a Split u razdoblju od 2015. do 2021. godine. Podatci su unešeni u Excel tablicu i zatim je napravljena statistička obrada istih. Prikupljeni su i analizirani sljedeći podaci: dob i spol pacijenata, zastupljenost pojedinog apscesa i zuba uzročnika. Ukupno je evidentiran 151 pacijent, u dobi od 3 do 92 godine starosti.

3.2. Statistički postupci

Podatci su obrađeni primjenom analize sadržaja i statističkim metodama u programu Microsoft Excel (Microsoft Corporation, Redmond, WA, SAD) i STATISTICA 11.0 (StatSoft, Tulsa, SAD). Za kategoričke varijable izračunata je učestalost i postotak za kontinuiranu varijablu (dob) srednje vrijednosti. Potencijalna razlika u vrsti apscesa obzirom na spol, dobnu skupinu, godinu istraživanja te podjelu djeca/odrasli ispitana je primjenom Kruskal-Wallis ANOVA testa. Za utvrđivanje ovisnosti broja apscesa o odabranim prediktorskim varijablama korištena je višestruka regresijska analiza i Generalni regresijski model čiji su rezultati prikazani u formi Pareto dijagrama. U svim testovima korištena je razina značajnosti $p < 0,05$. Dobiveni podaci prikazani su tablično i grafički.

4. REZULTATI

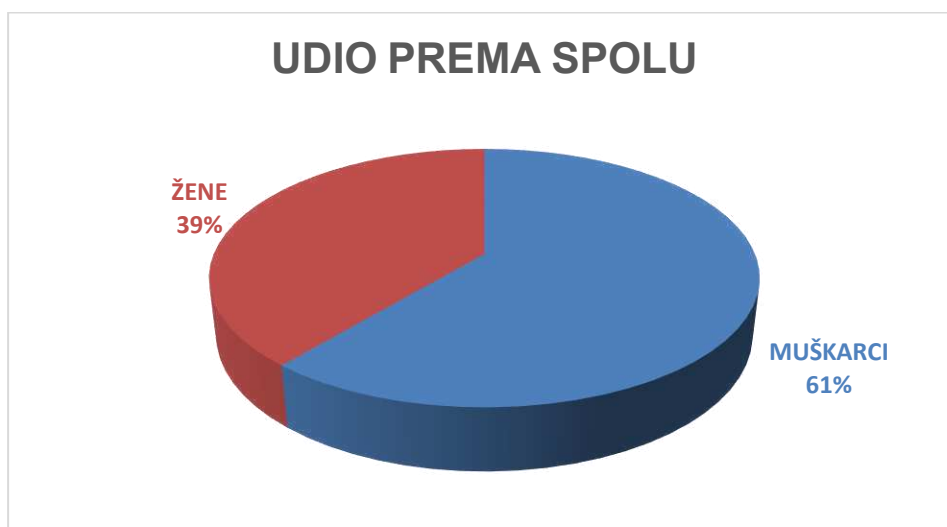Istraživanjem je obuhvaćen 151 pacijent liječen na Zavodu za maksilofacijalnu kirurgiju KBC-a Split u razdoblju od siječnja 2015. do ožujka 2021. godine. Od 151 pacijenta 90 su bili pripadnici muškog spola (59,6%), a 61 su bile pripadnice ženskoga spola (40,4%).



Slika 3. Raspodjela svih pacijenata po spolu izražena kao postotak

4.1. Opća endotrahealna anestezija

Od ukupnog 151 pacijenta, 126 ih je operirano u općoj endotrahealnoj anesteziji. Na Slici 4. prikazana je raspodjela pacijenata po spolu.



Slika 4. Raspodjela pacijenata tretiranih u općoj anesteziji po spolu izražena kao postotak

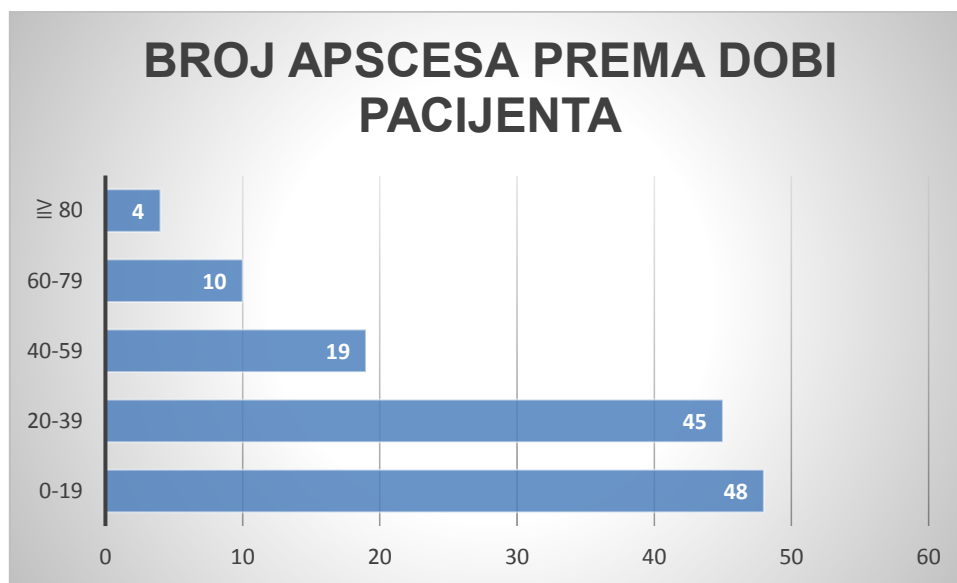
Pacijente smo podijelili prema spolu po godinama i dobili rezultate prikazane u Tablici 1.

Tablica 1. Raspodjela pacijenata prema spolu po godinama u općoj anesteziji

SPOL	GODINA															
	2021		2020		2019		2018		2017		2016		2015		UKUPNO	
	N	%	N	%	N	%	N	%	N	%	N	%	N	%	N	%
M	4	100	14	58,33	10	55,56	20	64,52	9	69,23	10	52,63	10	58,82	77	61,11
Ž	0	0	10	41,67	8	44,44	11	35,48	4	30,77	9	47,37	7	41,18	49	38,89
Ukupno	4		24		18		31		13		19		17		126	100

N – broj ispitanika, % - postotak ispitanika, M- muški, Ž- ženski

Prosječna dob pacijenata iznosila je 29,67 godina. 2016. godine prosječna dob je bila najviša i iznosila je 40,05 godina, a 2015. godine najniža 18,24 godine. Analizom dobnih skupina pacijenata uočili smo da je najzastupljenija bila dobna skupina do 20 godina (n=48).



Slika 5. Raspodjela apscesa prema dobnj skupini pacijenata tretiranih u općoj anesteziji

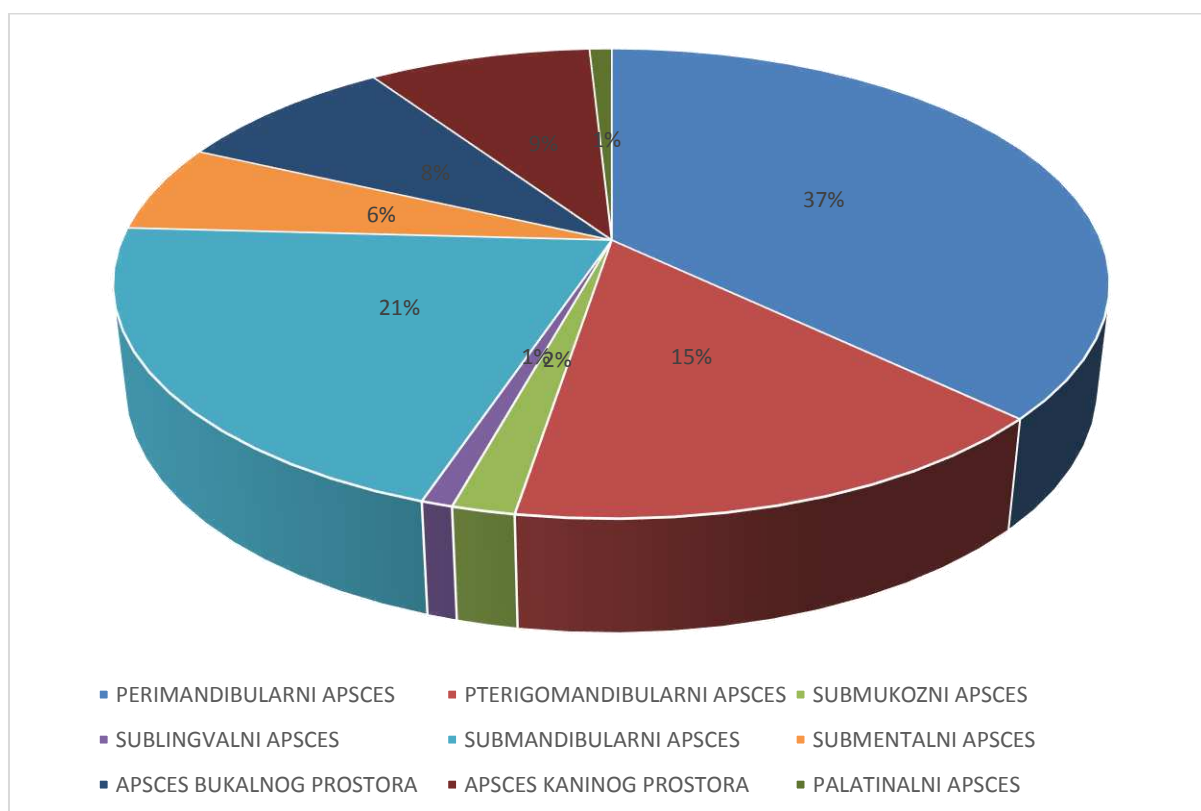
S obzirom na visoki udio pacijenta mlađih od 20 godina, analizirali smo udio djece u odnosu na odrasle pacijente (Tablica 2).

Tablica 2. Raspodjela pacijenata na djecu i odrasle u općoj anesteziji

	GODINA															
	2021		2020		2019		2018		2017		2016		2015		UKUPNO	
	N	%	N	%	N	%	N	%	N	%	N	%	N	%	N	%
Djeca	0	0	8	33,33	5	27,78	9	29,03	4	30,77	4	21,05	12	70,59	42	33,33
Odrasli	4	100	16	66,67	13	72,22	22	70,97	9	69,23	15	78,95	5	29,41	84	66,67
UKUPNO	4		24		18		31		13		19		17		126	100

N – broj ispitanika, % - postotak ispitanika, M- muški, Ž- ženski

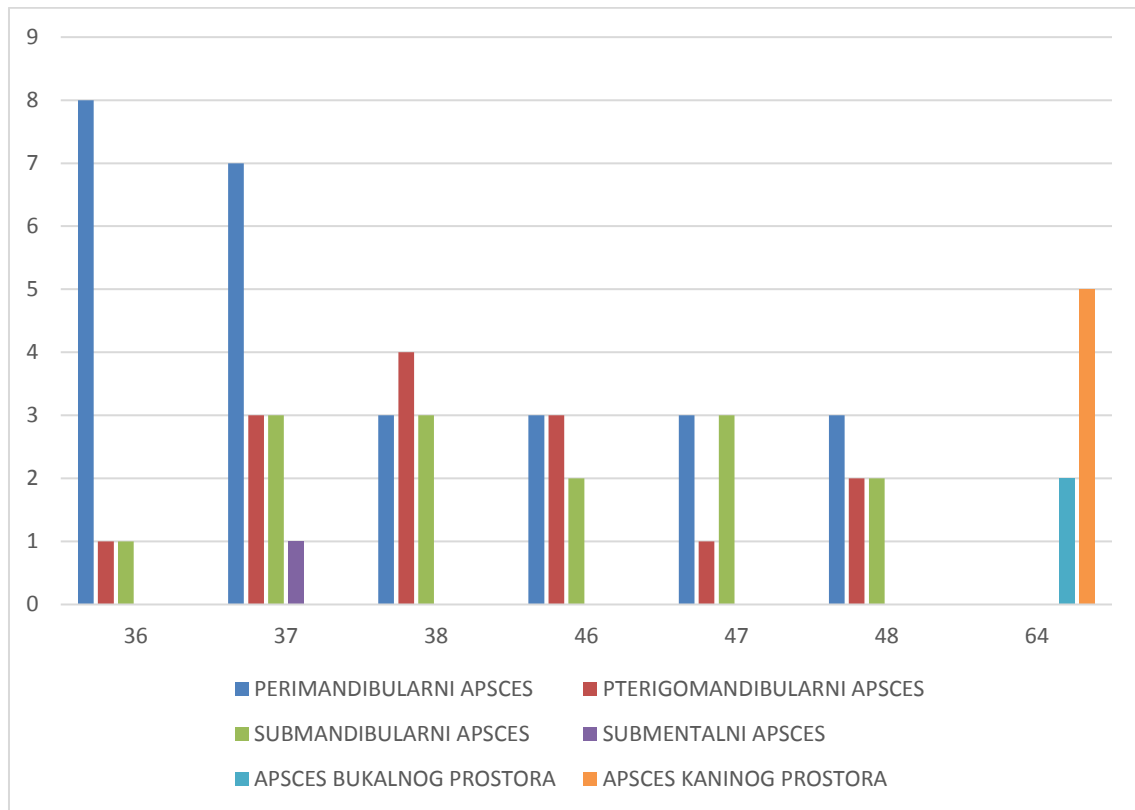
Na Slici 6. prikazan je kružni dijagram s najučestalijim apscesima. Najzastupljeniji su perimandibularni apsces (n=43), submandibularni (n=24), pterigomandibularni (n=18), apscesi kaninog i bukalnog prostora (n=10) te submentalni (n=7).



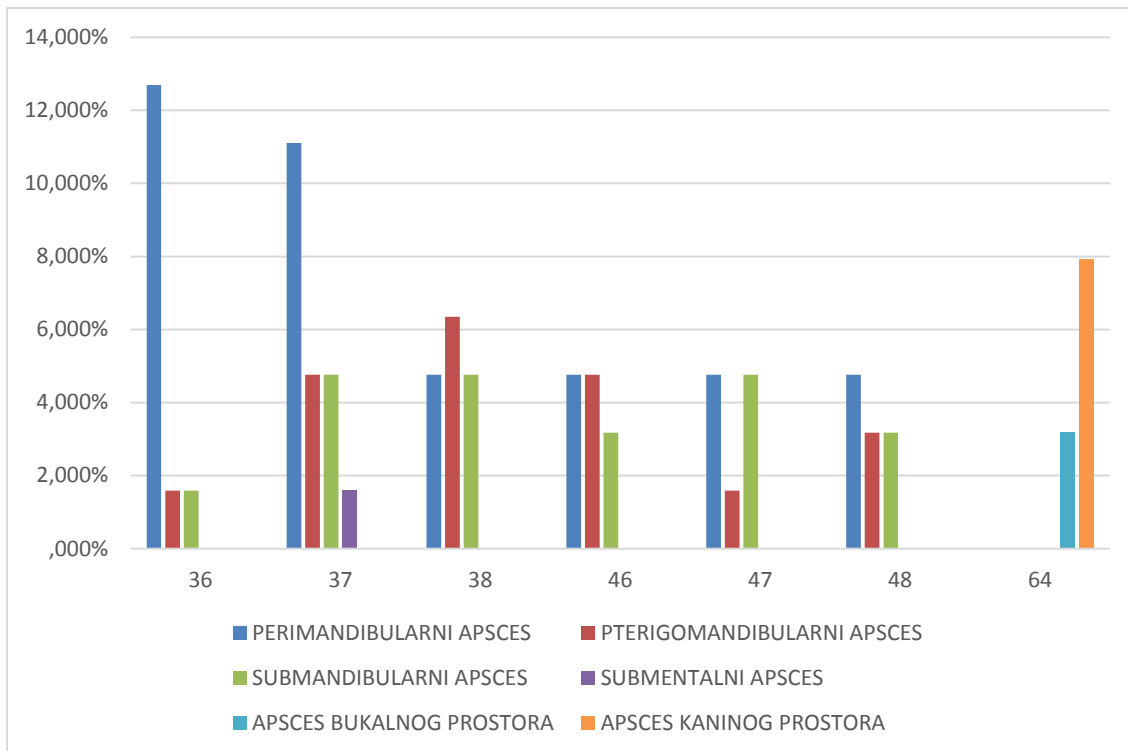
Slika 6. Raspodjela učestalosti apscesa tretiranih u općoj anesteziji izražena kao postotak

Najčešći zubi uzročnici među pacijentima hospitaliziranim na Zavodu za maksilofacijalnu kirurgiju bili su 37 (14,56%), 36 (11,65%), 38 (10,68%), 46 (7,77%), 64

(7,77%), 47 (6,8%) i 48 (6,8%). Na Slici 7. prikazan je broj najzastupljenijih apscesa uzrokovanih navedenim zubima uzročnicama.



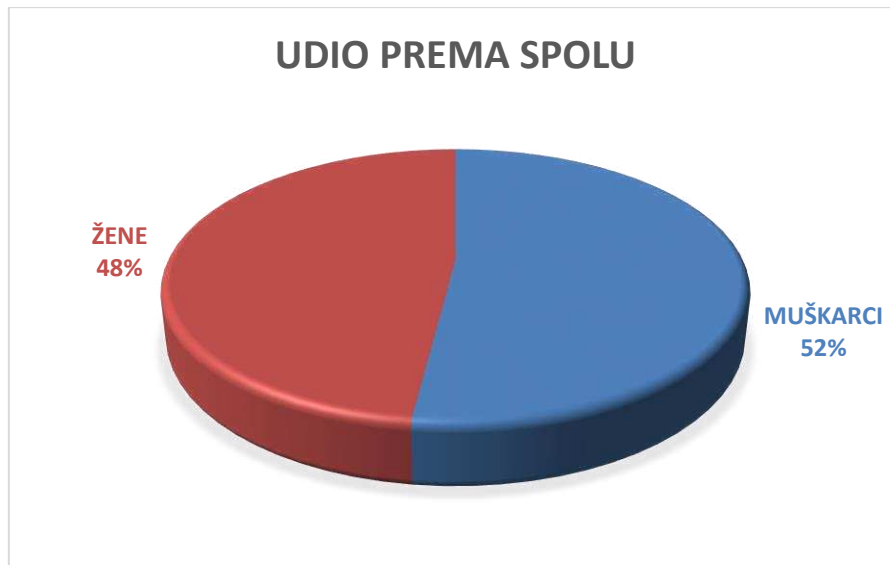Slika 7. Broj pacijenata s pojedinim apscesima prema najčešćim zubima uzročnicama tretirani u općoj anesteziji



Slika 8. Raspodjela pojedinog apscesa po zubu uzročniku tretiranih u općoj anesteziji izražena u postotku

4.2. Lokalna anestezija

U lokalnoj anesteziji tretirano je 25 pacijenata, 13 muških (52%) i 12 ženskih (48%).



Slika 9. Raspodjela pacijenata tretiranih u lokalnoj anesteziji po spolu izražena kao postotak

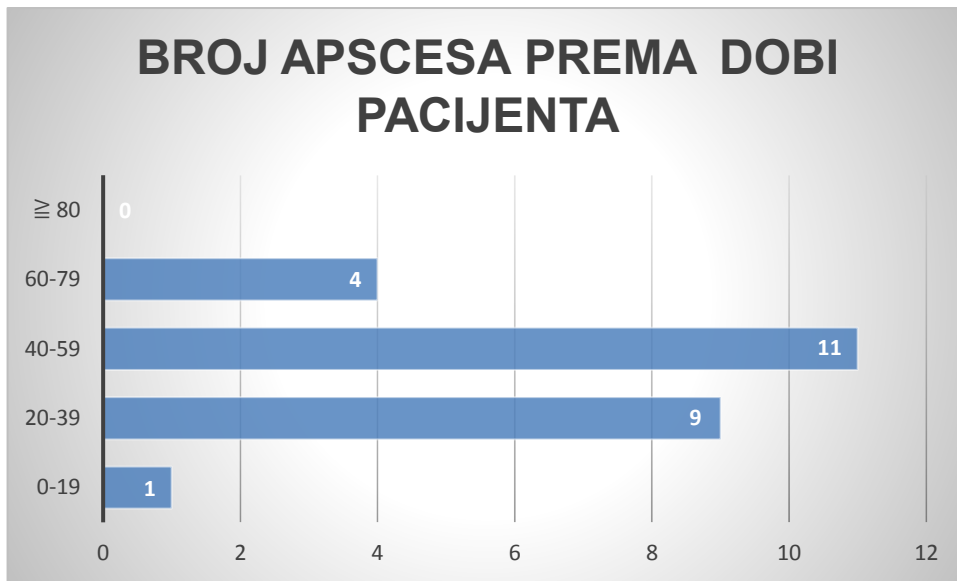
Pacijente smo podijelili prema spolu i dobili rezultate prikazane u Tablici 3.

Tablica 3. Raspodjela pacijenata prema spolu po godinama u lokalnoj anesteziji

SPOL	GODINA															
	2021		2020		2019		2018		2017		2016		2015		UKUPNO	
	N	%	N	%	N	%	N	%	N	%	N	%	N	%	N	%
M	0	0	6	54,55	0	0	0	0	1	100	4	50	2	66,67	13	52
Ž	0	0	5	45,45	1	100	1	100	0	0	4	50	1	33,33	12	48
UKUPNO	0		11		1		1		1		8		3		25	100

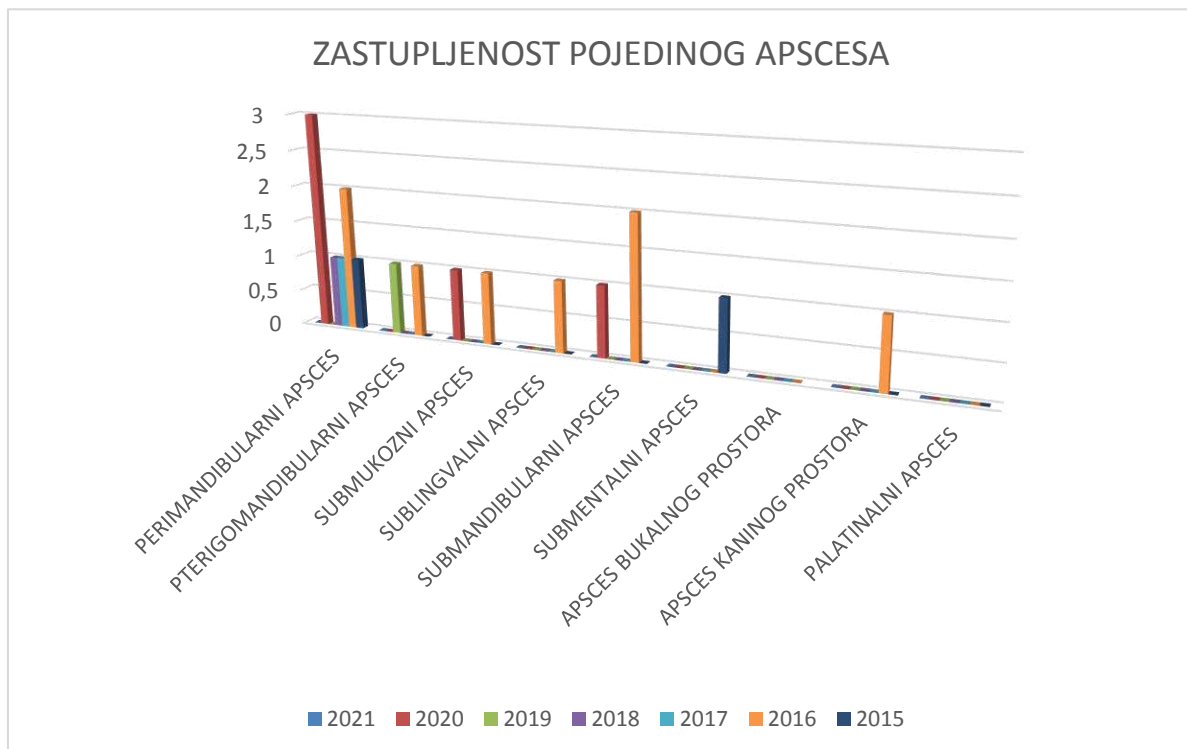
N – broj ispitanika, % - postotak ispitanika, M- muški, Ž- ženski

Prosječna dob pacijenata iznosila je 43,6 godina. 2018. godine prosječna dob je bila najviša i iznosila je 73 godine, a 2017. godine najniža i iznosila je 16 godina. Analizom dobnih skupina pacijenata uočili smo da je najzastupljenija bila dobná skupina od 40 do 59 godina (n=11).

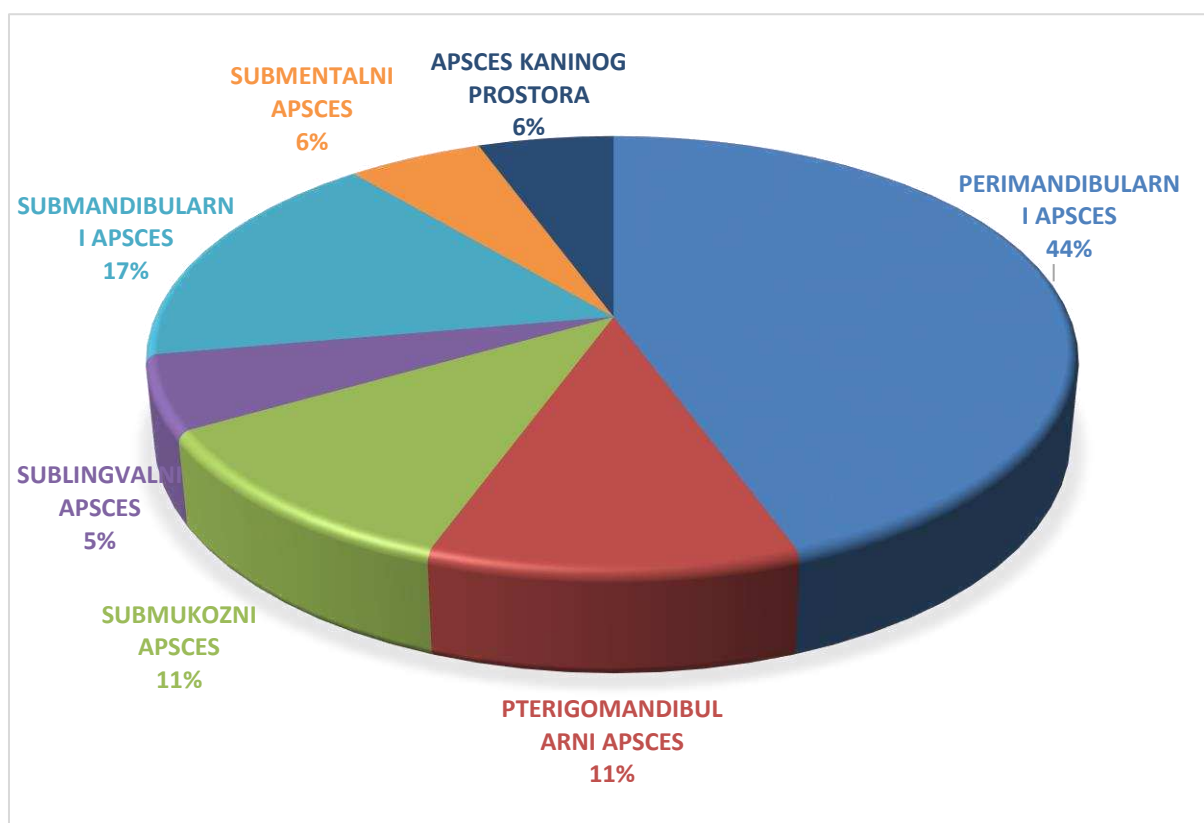


Slika 10. Raspodjela apscesa prema dobnoj skupini pacijenta tretiranih u lokalnoj anesteziji

Na Slici 11. prikazana je raspodjela pojedinog apscesa po godinama. Najzastupljeniji su perimandibularni apsces (n=8), submandibularni (n=3), pterigomandibularni (n=2), submukozni (n=2) te sublingvalni, submentalni i apsces kaninog prostora (n=1).



Slika 11. Zastupljenost pojedinog apscesa po godinama u tretiranih u lokalnoj anesteziji



Slika 12. Raspodjela učestalosti apscesa tretiranih u lokalnoj anesteziji izražena kao postotak

Rezultati Kruskal-Wallis ANOVA testa (Tablica 4.) za ukupnu populaciju su pokazali da postoji statistički značajna razlika u vrsti apscesa između promatranih godina ($p=0,0432$) te između dobnih skupina ($p=0,0381$). Nije nađena statistički značajna razlika u vrsti apscesa obzirom na spol ($p=0,7056$) kao ni između djece i odraslih ($p=0,9102$).

Tablica 4. Rezultati Kruskal-Wallis ANOVA testa za vrstu apscesa obzirom na godinu, spol, dobnu skupinu te podjelu na djecu i odrasle (statistički značajna razlika na razini značajnosti $p<0,05$)

Varijabla	H	p
Godina	12,99	0,0432*
Spol	0,14	0,7056
Dobna skupina	11,8	0,0381*
Djeca/odrasli	0,01	0,9102

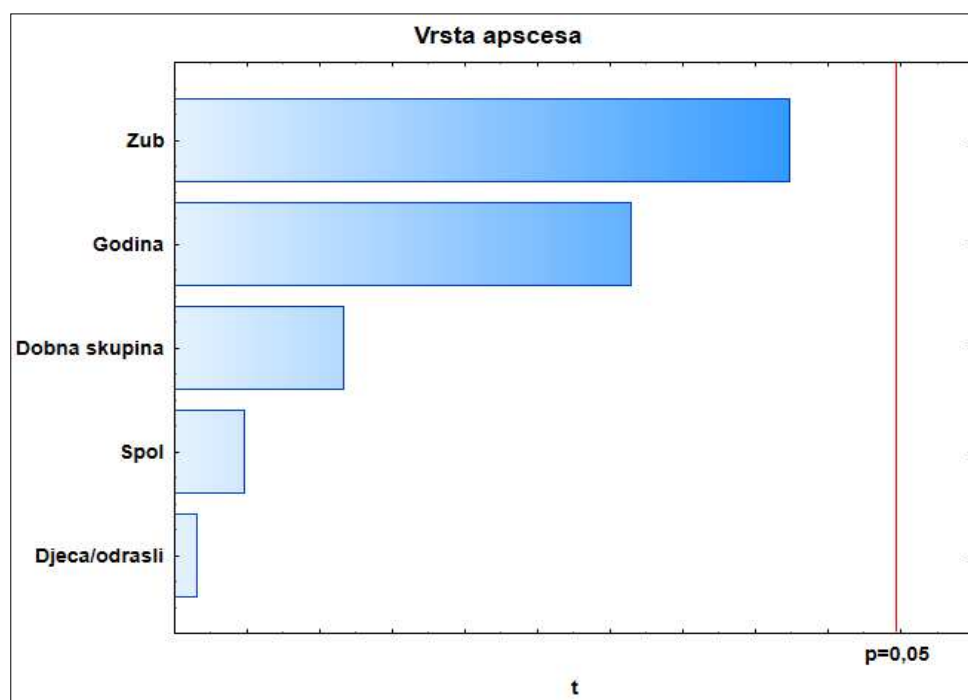
Kada se promatrala ukupna populacija rezultati višestruke regresijske analize (Tablica 5.) ovisnosti vrste apscesa o odabranim prediktorskim varijablama (godina, spol, dob, zub

uzročnik, djeca/odrasli) pokazali su slabu statistički neznačajnu korelaciju između vrste apscesa i odabranih prediktorskih varijabli ($R= 0,23$; $p<0,5858$).

Tablica 5. Rezultati višestruke regresijske analize ovisnosti vrste apscesa o odabranim prediktorskim varijablama (godina, spol, dob, zub uzročnik, djeca/odrasli).

	B	P
Prediktorska varijabla		
Spol	0,02	0,8928
Zub uzročnik	0,22	0,0779
Dobna skupina	0,11	0,4896
Godina	0,2	0,2419
Djeca/odrasli	0,03	0,8614
	$R= 0,23$;	$p<0,5858$

R-koeficijent korelacije; p-razina značajnosti; β -pojedinačni doprinos svake prediktorske varijable ukupnoj korelaciji



Slika 13. Pareto dijamogram ovisnosti vrste apscesa o odabranim prediktorskim varijablama

Rezultati Generalnog regresijskog modela prikazani u formi Pareto dijagrama (Slika 13.) su u potpunom suglasju s rezultatima dobivenim višestrukom regresijskom analizom. Ni jedna od prediktorskih varijabli ne pokazuje statistički značajan utjecaj na vrstu apscesa. Između odabranih varijabli nešto veći (iako ne statistički značajan) utjecaj ima zub uzročnik, promatrana godina i dobna skupina.

5. RASPRAVA

Rezultati ovog istraživanja pokazali su veću učestalost odontogenih infekcija u muškaraca negoli u žena. Od 151 pacijenta zaprimljenog na Zavodu za maksilofacijalnu kirurgiju Kliničkog bolničkog centra Split bilo je 90 (59,6%) muških pacijenata, a 61 (40,4%) ženski pacijent. Prosječna dob iznosila je 31,98 godina. Sličnu raspodjelu po spolu dobili su Moghimi i suradnici gdje je udio muškaraca 56% , a žena 44%, a prosječna dob iznosila je 36,2 godine (23).

Najzastupljenija dobna skupina bila je od 20-39 godina (35,8%) iako visoku brojku bilježimo i u dobnoj skupini do 20 godina (32,5%) što ukazuje na značajan broj pacijenata dječje i mlađe populacije. U općoj anesteziji provedeno je 80% zahvata zbog nemogućnosti apliciranja lokalnog anestetika u upaljeno područje i trizmusa. Velik udio pacijenata, poglavito operiranih u općoj anesteziji čine djeca (33,3%) što nije u skladu s istraživanjem Wanga i suradnika gdje je udio mnogo manji (16,5%) (24). Akutna odontogena infekcija kod djece zahtijeva hitnu reakciju jer spongiozna kost i široki interkoštani prostori omogućuju naglo širenje infekcije koja može biti potencijalno životno ugrožavajuća (25). Istraživanje u Innsbruck-u, Austriji naglašava potrebu za podizanjem svijesti roditelja o njihovoj odgovornosti za zdravlje djeteta te rizicima prilikom uvođenja u opću anesteziju (26). Najveći broj pacijenata tretiranih u lokalnoj anesteziji se kreće unutar dobne skupine od 40-59 godina i praćeni su povoljnijom kliničkom slikom.

Raspodjela djece tretirane u općoj anesteziji po pojedinoj godini istraživanja pokazuje gotovo jednak broj slučajeva, izuzev 2016. i 2017. godine, kada je operirano gotovo upola manje u odnosu na ostale godine, dok u prva tri mjeseca 2021. godine nije zabilježen nijedan slučaj odontogene infekcije u djece. Navedeni podatci ukazuju na nužnost pojačanog provođenja preventivnih postupaka u dječjoj dobi, edukaciji roditelja o ispravnoj oralnoj higijeni djeteta i pravovremenim odlascima na kontrolne preglede.

Prema rezultatima našeg istraživanja, najčešći dijagnosticirani odontogeni apsces bio je perimandibularni apsces (33,1%), a nakon njega submandibularni apsces (19,9%). Bahl i suradnici navode submandibularni i pterigomandibularni apsces kao najzastupljenije vrste apscesa (27). Novije istraživanje iz 2016. godine provedeno u Klinici za kirurgiju lica, čeljusti i usta KB „Dubrava“ u Zagrebu analiziralo je podatke o pacijentima s odontogenom infekcijom u vremenskom razdoblju od 2014. do 2016. godine. Perimandibularni apsces zabilježen je u

44% slučajeva, a drugi najčešći submandibularni apces u 23,1% slučajeva što je slično našim rezultatima (2).

Što se tiče najčešćeg zuba uzročnika odontogenih infekcija kod naših pacijenata, pokazalo se da su to trajni lijevi donji kutnjaci i to drugi i treći kutnjak. Navedeni rezultati su u skladu s onima iz istraživanja provedenog u KB „Dubrava“ (2). Studija Moghimi i suradnika navodi treći trajni molar kao najučestaliji zub uzročnik (49,7%) te drugi trajni molar (20,6%). Zubi na lijevoj strani bili su češće zahvaćeni negoli zubi na desnoj strani (23). U našem istraživanju najučestaliji zub uzročnik u mliječnoj denticiji bio je lijevi prvi kutnjak gornje čeljusti. Ovaj podatak u skladu je s istraživanjem Schnabla i suradnika koji također bilježe vrlo visoku pojavnost odontogene infekcije na području tog zuba (26).

Rezultatima spomenutih istraživanja zajednička je veća incidencija pojavljivanja odontogenih infekcija u trećih kutnjaka donje čeljusti ponajviše zbog njihovog impaktiranog položaja i okolnog mekog tkiva koje omogućuje povoljne uvjete za rast bakterija. Učestalost prvih i drugih kutnjaka objašnjava se njihovom posteriornom lokalizacijom u zubnom luku koja otežava održavanje oralne higijene te brojni restaurativni zahvati (23, 27, 28).

Ovo istraživanje ukazuje na visoku pojavnost odontogenih infekcija na našem području, a osobito zabrinjavajući podatci zabilježeni su u mlađoj dobnoj skupini te kod djece. Usprkos brojnim dostignućima u dentalnoj medicini i dalje kod određenog dijela populacije imamo manjkavu svijest o važnosti održavanja oralnog zdravlja i redovitim kontrolnim odlascima kod doktora dentalne medicine stoga je potrebno uložiti veći napor u edukaciju i provođenje preventivne dentalne medicine.

6. ZAKLJUČCI

Na temelju rezultata ovog istraživanja možemo donijeti sljedeće zaključke:

1. Na Zavodu za maksilofacijalnu kirurgiju KBC-a Split u razdoblju od siječnja 2015. do ožujka 2021. zaprimljen je 151 pacijent s odontogenom infekcijom. Odontogene infekcije bile su češće u muškaraca nego u žena. U dobnoj skupini od 20-39 godina zabilježen je najveći broj slučajeva odontogene infekcije.
2. Najzastupljeniji odontogeni abscesi bili su perimandibularni absces i submandibularni absces.
3. Najčešći zubi uzročnici u trajnoj denticiji bili su lijevi donji drugi kutnjak i treći kutnjak, a u mliječnoj denticiji lijevi prvi gornji kutnjak.
4. Rezultati dobiveni ovim istraživanjem podudaraju se s literaturom.

7. LITERATURA

1. Gabrić D. Dijagnostika i liječenje odontogene upale. U: Mehulić K i sur, urednici. Dentalna medicina – vodič za praktičara. Prvo izdanje. Zagreb: Medicinska naklada; 2020. str.167-79.
2. Horvatić S. Analiza pacijenata s odontogenom infekcijom hospitaliziranih na Klinici za kirurgiju lica, čeljusti i usta [Diplomski rad]. Zagreb: Sveučilište u Zagrebu, Medicinski fakultet, Sveučilišni diplomski studij sestrinstva; 2016. [pristupljeno 8. 5. 2021.]. Dostupno na: <https://urn.nsk.hr/urn:nbn:hr:105:716507>.
3. Ogle OE. Odontogenic Infections. Dent Clin North Am. 2017r;61(2):235-52.
4. Žorat N, Kuna T. Odontogena upala. Sonda. 2013;14(26):52-7.
5. Miše I. Oralna kirurgija. Drugo izdanje. Zagreb: Jugoslavenska medicinska naklada; 1983. str. 233-51.
6. Madunić K, Badrov J. Odontogene upale. [Internet]. Dostupno na: http://neuron.mefst.hr/docs/katedre/dentalna_medicina/odontogene%20upale.pdf.
7. Horvatić S. Oralno zdravlje i odontogene upale. Snaga sestrinstva. 2019;8:22-30.
8. Bagatin M. Upale maksilofacijalne regije. U: Bagatin M, Virag, urednici. Maksilofacijalna kirurgija. Zagreb: Školska knjiga; 1991.str. 99-113.
9. Siqueira JF Jr, Rôças IN. Diversity of endodontic microbiota revisited. J Dent Res. 2009 ;88(11):969-81.
10. 11. Miholić P. Odontogena infekcija – iskustva iz prakse [Diplomski rad]. Zagreb: Sveučilište u Zagrebu, Stomatološki fakultet; 2017. [Pristupljeno: 5. 5. 2021.]. Dostupno na: <https://urn.nsk.hr/urn:nbn:hr:127:838342>.
11. Macan D. Primjena antimikrobnih lijekova u stomatologiji. Sonda. 2013;14(26).52-7.
12. Krmpotić M. Odontogene upale maksilofacijalne regije [Diplomski rad]. Zagreb: Sveučilište u Zagrebu, Stomatološki fakultet; 2020. [Pristupljeno: 5. 5. 2021.]. Dostupno na: <https://urn.nsk.hr/urn:nbn:hr:127:776015>.

13. Santini K. Komplikacije odontogenih upala [Diplomski rad]. Zagreb: Sveučilište u Zagrebu, Stomatološki fakultet; 2019. [Pristupljeno: 5. 5. 2021.]. Dostupno na: <https://urn.nsk.hr/urn:nbn:hr:127:976044>.
14. Troeltsch M, Lohse N, Moser N, Kauffmann P, Cordesmeier R, Aung T, Brodine B, Troeltsch M. A review of pathogenesis, diagnosis, treatment options, and differential diagnosis of odontogenic infections: a rather mundane pathology? Quintessence Int. 2015 ;46(4):351-61.
15. Vieira F, Allen SM, Stocks RM, Thompson JW. Deep neck infection. Otolaryngol Clin North Am. 2008 ;41(3):459-83.
16. Prabhu S, Jain SK, Dal Singh V. Cavernous sinus thrombophlebitis (sans thrombosis) secondary to odontogenic fascial space infection: an uncommon complication with unusual presentation. J Maxillofac Oral Surg. 2015 ;14(Suppl 1):168-72.
17. Akashi M, Tanaka K, Kusumoto J, Furudo S, Hosoda K, Komori T. Brain Abscess Potentially Resulting from Odontogenic Focus: Report of Three Cases and a Literature Review. J Maxillofac Oral Surg. 2017 ;16(1):58-64.
18. An J, Madeo J, Singhal M. Ludwig Angina. 2020 Jun 22. In: Stat Pearls [Internet].
19. Jukić M, Carev M, Karanović N, Lojpur M. Anestezija i intenzivna medicina za studente. Prvo izdanje. Split: Medicinski fakultet; 2015.
20. Segura-Egea JJ, Gould K, Şen BH, Jonasson P, Cotti E, Mazzoni A, Sunay H, Tjäderhane L, Dummer PMH. Antibiotics in Endodontics: a review. Int Endod J. 2017 ;50(12):1169-1184.
21. Kurilj M. Kirurški zahvati u općoj anesteziji u Odjelu za maksilofacijalnu kirurgiju, Kliničkog bolničkog centra Split: jednogodišnja studija [Diplomski rad]. Split: Sveučilište u Splitu, Medicinski fakultet; 2018. [pristupljeno 9. 5. 2021.]. Dostupno na: <https://urn.nsk.hr/urn:nbn:hr:171:150309>.
22. Kramarić S. Stomatološki zahvati kod pacijenata u kratkotrajnoj inhalacijskoj i općoj endotrahealnoj anesteziji [Diplomski rad]. Zagreb: Sveučilište u Zagrebu, Stomatološki fakultet; 2018. [pristupljeno 9. 5. 2021.]. Dostupno na: <https://urn.nsk.hr/urn:nbn:hr:127:846059>.

23. Moghimi M, Baart JA, Karagozoglou KH, Forouzanfar T. Spread of odontogenic infections: a retrospective analysis and review of the literature. *Quintessence Int.* 2013 ;44(4):351-61.
24. Wang J, Ahani A, Pogrel MA. A five-year retrospective study of odontogenic maxillofacial infections in a large urban public hospital. *Int J Oral Maxillofac Surg.* 2005 Sep;34(6):646-9.
25. Kreč M. Kirurško liječenje u dječjoj stomatologiji [Diplomski rad]. Zagreb: Sveučilište u Zagrebu, Stomatološki fakultet; 2017. [pristupljeno 1. 7. 2021.]. Dostupno na: <https://urn.nsk.hr/urn:nbn:hr:127:081845>.
26. Schnabl D, Fleischer F, Riedmann M, Laimer J, Gaßner R. Prevalence and distribution of deep caries and abscess formation in children who required emergency dental general anaesthesia. A retrospective analysis. *Eur J Paediatr Dent.* 2019 ;20(2):119-122.
27. Bahl R, Sandhu S, Singh K, Sahai N, Gupta M. Odontogenic infections: Microbiology and management. *Contemp Clin Dent.* 2014 ;5(3):307-11.
28. Pourdanesh F, Dehghani N, Azarsina M, Malekhosein Z. Pattern of odontogenic infections at a tertiary hospital in tehran, iran: a 10-year retrospective study of 310 patients. *J Dent (Tehran).* 2013;10(4):319-28.

8. SAŽETAK

Ciljevi: Cilj ovog istraživanja bio je procijeniti učestalost odontogenih infekcija liječenih u KBC-u Split u razdoblju od 2015. do 2021. godine.

Materijali i metode: Retrospektivno je pregledana medicinska dokumentacija preuzeta iz arhive Zavoda za maksilofacijalnu kirurgiju, KBC Split u razdoblju od siječnja 2015. do ožujka 2021. godine. Iz protokola i povijesti bolesti prikupljeni su opći podaci svakog pacijenta s odontogenom infekcijom. Rezultati su obrađeni deskriptivnim statističkim metodama, tablično i grafički.

Rezultati: U istraživanje je bio uključen 151 pacijent dobi od 3 do 92 godine, od toga 90 muškarca (59,6%) i 61 žena (40,4%). U dobnoj skupini od 20-39 godina zabilježena je najveća učestalost odontogene infekcije (35,8%). Trećina zahvata (33,3%) u općoj anesteziji izvedena je u dobnoj skupini mlađih od 20 godina. Perimandibularni absces bio je najzastupljeniji odontogeni absces (33,1%), a donji lijevi kutnjaci, drugi i treći kutnjak, najčešći zubi uzročnici. Nije utvrđena statistički značajna razlika u učestalosti odontogenih infekcija među spolovima.

Zaključci: Ovo istraživanje prikazalo je raspodjelu učestalosti odontogenih infekcija prema spolu, dobi, vrsti apscesa i zubu uzročniku i usporedilo ih s podacima iz drugih studija. Posebno se ističe visoka zastupljenost mlađih od 20 godina operiranih u općoj anesteziji. Potrebno je uložiti veći napor u podizanje svijesti pacijenata o važnosti oralnog zdravlja kao značajnog čimbenika općeg zdravlja.

9. SUMMARY

Diploma thesis title: The incidence of odontogenic infections at the Department of Maxillofacial Surgery, University Hospital of Split in the time period from 2015. to 2021.

Objectives: The aim of this study was to determine the frequency of odontogenic infections treated at the University Hospital of Split in the period from 2015. to 2021.

Materials and methods: Medical and clinical data have been taken from the archives of the Department of Maxillofacial Surgery and analysed retrospectively. Data collection included age, gender, location of infection and causative tooth. The results were processed by descriptive statistic methods and presented through tables and graphs.

Results: This study included 151 patients, 3 to 92 years old. Out of these, 90 were men (59,6%) and 61 women (40,4%). Majority of patients were in age group of 20-39 years (35,8%). One third of procedures under general anesthesia were performed in the age group younger than 20 years. Perimandibular abscess was the most common odontogenic abscess (33,1%). The most involved teeth were left mandibular second and third molar. There is no statistically significant difference of the odontogenic infections among the sexes.

Conclusions: This study has shown the distribution of the frequency of odontogenic infections according to gender, age, location of infection and causative tooth and compared them with the ones from other studies. An alarmingly high prevalence of odontogenic infections has been reported in patients younger than 20 years treated under general anesthesia. Oral health is essential to general health, therefore knowledge on how to take care of it is of most importance.

10. ŽIVOTOPIS

OSOBNI PODATCI:

Ime i prezime: Antonia Vranjković

Državljanstvo: hrvatsko

Datum i mjesto rođenja: 1. studenog 1995., Split

Elektronička pošta: antoniavranjkovic@gmail.com

OBRAZOVANJE:

- 2002.-2010. Osnovna škola Visoka, Split
- 2010.-2014. IV. gimnazija „Marko Marulić“, Split
- 2014.-2015. Sveučilište u Splitu, Filozofski fakultet, Preddiplomski studij Hrvatskog jezika i književnosti i Talijanskog jezika i književnosti
- 2015.-2021. Sveučilište u Splitu, Medicinski fakultet, Studij Dentalne medicine

MATERINSKI JEZIK:

- Hrvatski jezik

OSTALI JEZICI:

- Engleski jezik
- Talijanski jezik

AKTIVNOSTI:

- Polaznica iTOP seminara u Splitu (2018.)
- Kongres za oralnu medicinu i patologiju u Zagrebu (2018.)
- Praktična znanja za studente u Splitu (2019.)
- 4. Simpozij studenata dentalne medicine u Zagrebu (2019.)