

Promjene na magnetskoj rezonanciji mozga u pacijenata nakon preboljele SARS-CoV-2 infekcije

Marčić, Ljiljana

Doctoral thesis / Disertacija

2021

Degree Grantor / Ustanova koja je dodijelila akademski / stručni stupanj: **University of Split, School of Medicine / Sveučilište u Splitu, Medicinski fakultet**

Permanent link / Trajna poveznica: <https://um.nsk.hr/um:nbn:hr:171:722971>

Rights / Prava: [In copyright](#) / [Zaštićeno autorskim pravom.](#)

Download date / Datum preuzimanja: **2025-02-05**



Repository / Repozitorij:

[MEFST Repository](#)



**SVEUČILIŠTE U SPLITU
MEDICINSKI FAKULTET**

LJILJANA MARČIĆ

**PROMJENE NA MAGNETSKOJ REZONANCIJI MOZGA U
PACIJENATA NAKON PREBOLJELE SARS-CoV-2 INFEKCIJE**

DOKTORSKA DISERTACIJA

Split, 2021.

Mentor:

doc. dr. sc. Sanja Lovrić Kojundžić, dr. med.

ZAHVALA

Zahvaljujem prof. dr. sc. Katarini Vukojević, svojoj mentorici doc. dr. sc. Sanji Lovrić Kojundžić, svojoj obitelji i Poliklinici Medikol.

Doktorska disertacija temelji se na radu: „Personalized Approach to Patient with MRI Brain Changes after SARS-CoV-2 Infection“, Journal of Personalized Medicine (MDPI)

Ljiljana Marčić, Marino Marčić, Sanja Lovrić Kojundžić, Barbara Marčić, Vesna Čapkun, Katarina Vukojević

POPIS KORIŠTENIH KRATICA

HCoV- humani corona virus

SARS-CoV- Severe Acute Respiratory Syndrome Coronavirus

MERS-CoV - middle east respiratory syndrome coronavirus

WHO - World Health Organization

ACE-2 - angiotenzin konvertirajući enzim-2

RNA - ribonukleinska kiselina

IL - interleukin

IP-10 - interferon gamma inducible protein-10

MCSF - macrophage colony-stimulating factor

MCP-1 - monocyte chemoattractant protein

GCSF - granulocyte colony- stimulating factor

HGF - hepatocyte growth factor

IFN- γ - interferon-gamma

MIP-1 α - macrophage inflammatory protein- 1 alpha

TNF- α - tumor necrosis factor alpha

ARDS - akutni respiracijski distres sindrom

NK - natural killer cells

PCR - polymerase chain reaction

MSCT- multi-slice computed tomography

MR- magnetska rezonancija

FLAIR - Fluid-attenuated inversion recovery

SWI- Susceptibility weighted imaging

DWI - Diffusion-weighted imaging

BMI - body mass indeks

WMH - white matter hyperintensities

VAS -vizualna analogna skala

TR - vrijeme ponavljanja

TE - vrijeme do odjeka

T1 - longitudinalno vrijeme opuštanja

T2 - vrijeme transverznog opuštanja

RF - radiofrekventni puls

SE - spin echo

STIR – short tau inversion recovery
CISS – constructive interference in steady-state
PD – proton density sequence
ADC – apparent diffusion coefficient
DTI – diffusion tensor imaging
MRS – MR spektroskopija
fMRI - funkcionalna magnetska rezonancija
MRA - MR-angiografija
DSA- digitalna subtrakcijska angiografija
MSC - mezenhimalne zametne stanice
IFN- interferon
TCCD – transkranijski kolor dopler
MOCA- Montreal cognitive assesment

SADRŽAJ

1.	UVOD	1
1.1.	Koronavirusi-SARS-CoV-2	1
1.2.	Radiološke prezentacije infekcije virusom SARS-CoV-2 na MR mozga	5
2.	CILJEVI ISTRAŽIVANJA I HIPOTEZA	7
2.1	Ciljevi istraživanja	7
2.2	Hipoteza	7
3.	ISPITANICI I POSTUPCI	8
3.1.	Ispitanici	8
3.2.	Postupci	8
3.2.1	MR postupak	15
3.2.1.a	Fizika magnetske rezonance	16
3.2.1.b	Tehnike snimanja	18
3.3	Statistička raščlamba	22
4.	REZULTATI	23
5.	RASPRAVA	36
6.	ZAKLJUČAK	43
7.	LITERATURA	44
8.	SAŽETAK	50
9.	SUMMARY	51
10.	ŽIVOTOPIS	52

1. UVOD

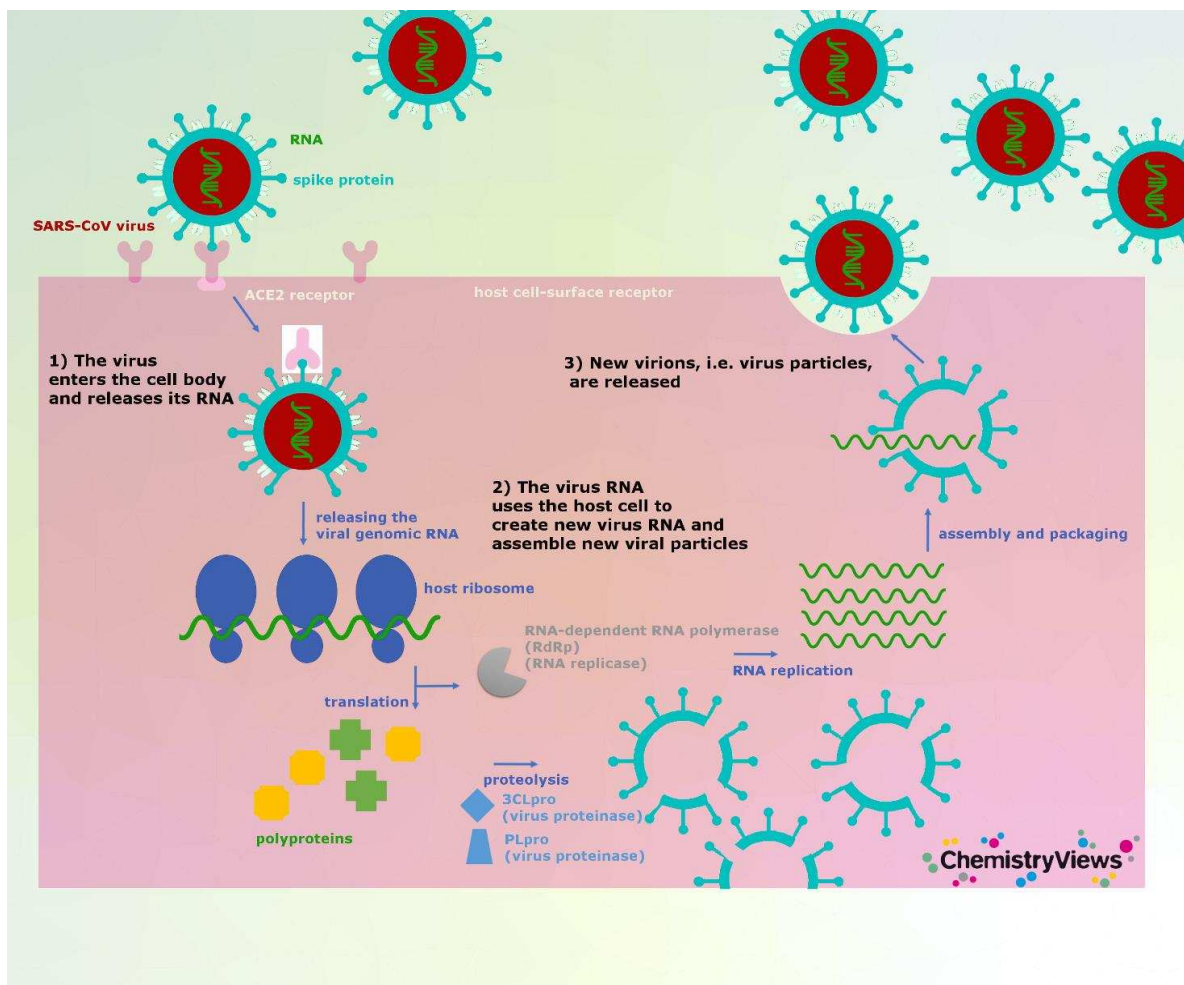
1.1 Koronavirusi- SARS-CoV-2

Koronavirusi su skupina virusa koji mogu uzrokovati blage do teške respiratorne infekcije kod ljudi (1). Prvi sojevi humanih corona virusa (HCoV) izolirani su sredinom 1960-ih kod pacijenata koji su imali bolest gornjih dišnih puteva te su uglavnom bili povezani s blažom respiratornom kliničkom slikom. Dva visoko patogena koronavirusa zoonotskog porijekla, koronavirus koji uzrokuje sindrom akutnog respiracijskog distresa (engl. Severe Acute Respiratory Syndrome Coronavirus, SARS-CoV) i koronavirus koji uzrokuje bliskoistočni respiratoracijski sindrom (engl. middle east respiratory syndrome coronavirus- MERS-CoV). bili su uzročnici teškog akutnog respiracijskog sindroma 2002. i 2012. godine, čime su izazvali veliki javnozdravstveni problem u 21. stoljeću. Poznato je da su izvor zaraze bili šišmiši. U jesen 2012. godine, osobe koje su putovale s Arapskog poluotoka u Veliku Britaniju bile su pogođene , teškom infekcijom donjih dišnih putova koja je nalikovala SARS-u, što je u nekih pacijenata dovelo i do gastrointestinalnih simptoma te zatajenja bubrega, a uzročnik je bio MERS-CoV (2). Molekularno sekvenciranje brzo je pokazalo da je novu epidemiju izazvao novi koronavirus; MERS-CoV koji je najvjerojatnije potekao od šišmiša prije nego što je zarazio posrednički rezervoar (dromedarska deva), što je predstavljalo zoonotski prijenos na ljude. U imunokompetentnih osoba humani koronavirus (HCoV) obično invadira samo gornje dišne puteve što se najčešće manifestira kliničkom slikom rinitisa, laringitisa, faringitisa ili otitisa. Budući da su HCoV visoko oportunistički patogeni, mogu zahvatiti donje dišne puteve i uzrokovati teže oblike infekcija, poput bronhitisa, bronhiolitisa ili upale pluća, dovesti do pogoršanja već postojeće kronične bolesti poput astme, a u najtežim slučajevima mogu uzrokovati sindrom respiracijskog distresa (3). Krajem 2019. koronavirus označen kao SARS-CoV-2 pojavio se u gradu Wuhanu u Kini i izazvao je pojavu atipične virusne upale pluća. Uskoro se ovaj virus proširio cijelim svijetom i u 3. mjesecu 2020. godine Svjetska zdravstvena organizacija („World Health Organization“, WHO) je proglasila pandemiju. Koronavirus se i dalje nastavlja širiti te je do sada potvrđeno preko 232 milijuna slučajeva oboljelih i oko 4,7 milijuna umrlih.

Većina bolesnika su ili asimptomatski nositelji koji unatoč tome što su bez simptoma, imaju potencijal zaraziti druge, s kojima dolaze u bliski kontakt ili imaju blagu bolest sličnu gripi koja se ne može razlikovati od jednostavne infekcije gornjih dišnih putova. Teži, a ponekad i umjereni oblici infekcije zahtijevaju hospitalizaciju kao i intenzivnu terapiju koja uključuje neinvazivnu ili invazivnu ventilaciju zajedno s antipireticima, antivirusnom terapijom, antibioticima i

steroidima. Komplikirani slučajevi mogu zahtjevati liječenje imunomodulatornim lijekovima i plazmaferezu (4).

Virus se prenosi putem respiratornih kapljica i aerosola od osobe do osobe. Kada uđe u tijelo, virus se veže na receptore domaćina i ulazi u stanice putem endocitoze ili fuzijom membrane. Koronavirusi se sastoje od četiri strukturalna proteina; poršinski glikoprotein koji nalikuje na šiljak (engl. „spike“-S), membranski protein (M), proteini omotača (engl. „envelope“ E) i nukleokapsidni (N). Protein S je smješten na površini virusa i najvažniji je za vezivanje i prodor u stanicu domaćina (5, 6). Ovaj protein sastavljen je od dvije funkcionalne podjedinice (S1 i S2). S1 podjedinica odgovorna je za vezivanje na receptor stanice domaćina, a S2 podjedinica ima ulogu u fuziji virusne i stanične membrane domaćina (3). ACE-2 receptor je identificiran kao funkcionalni receptor za SARS-CoV-2 i visoko je izražen na epitelnim stanicama plućnog i bubrežnog prenhima, kardiovaskularnog tkiva te endotela. Mnoge studije su pokazale da je ovaj receptor u značajno većem broju izražen u muškaraca i u starijoj životnoj dobi. Prekomjerna izraženost humanog ACE2 receptora povezana je s težinom bolesti, jer se na stanicama alveolarnog epitela tip II, u plućnom tkivu, taj receptor izražava preko 83% zbog čega su one prikladno mjesto za virusnu invaziju (6). Preko ovog receptora domaćina protein S se odmah u početku veže i isti se podvrgava aktivaciji. To stabilizira S2 podjedinicu na priključnom mjestu i dodatno pomaže konformacijskim promjenama proteina urokujući fuziju virusne i stanične membrane domaćina. Potom, u postmembranskoj fuziji, virus ulazi u stanicu alveolarnog epitela i virusni sadržaj se oslobađa unutar stanice. Virus se podvrgava replikaciji i stvaranju drugog lanca RNA, uz pomoć RNA polimeraze (transkripcija). Ova novonastala RNA služi za produkciju novih niti RNA koje će nastaviti sintetizirati nove proteine u staničnoj citoplazmi. Virusni N protein veže novu genomsku RNA te protein M olakšava integraciju u stanični endoplazmatski retikulum. Novonastali nukleokapsidi zatvaraju se unutar endoplazmatskog retikuluma i transportiraju se u lumen, odakle se prevoze putem golgijevih tjelešaca do stanične membrane, a zatim egzocitozom u izvanstanični prostor (Slika 1). Takve novosintetizirane virusne čestice spremne su napadati susjedne epitelne stanice, a isto tako i prenositi infektivni materijal okolini putem respiracijskih kapljica (3).



Slika1. Način ulaza virusa u stanicu i replikacija (preuzeto s Chemistry views, What Does the Coronavirus do in Humans?)

Prema najnovijim studijama, u pojedinih bolesnika sa SARS-CoV-2 infekcijom, povišena je razina kemokina i citokina u plazmi poput interleukina (IL-1, IL-2, IL-4, IL-7, IL-10, IL-12, IL-13 i IL-17), interferona potaknutog gama proteinom -10 (engl. interferon gamma inducible protein-10, IP-10), čimbenika stimulacije kolonije makrofaga (engl. macrophage colony-stimulating factor, MCSF). Nadalje povišena je razina monocitnog kemoatrantantnog proteina 1 (engl. monocyte chemoattractant protein- MCP-1), granulocitne loze stimulirajućeg čimbenika (engl. granulocyte colony-stimulating factor- GCSF), čimbenika rasta hepatocita (engl. hepatocyte growth factor, HGF), gama interferona (eng. interferon-gamma- IFN- γ), upalnog proteina makrofaga 1 alfa (engl. macrophage inflammatory protein- 1 alpha- MIP-1 α) i čimbenika nekroze tumora alfa (eng. tumor necrosis factor alpha- TNF- α), što je povezano s težinom bolesti. Kao i kod SARS i MERS infekcije, prisutnost limfopenije i citokinske oluje može imati značajnu ulogu u patogenezi SARS-Cov-2. Štoviše, poput karcinoma i drugih

kroničnih infekcija, trajanje citokinske oluje može stimulirati nekrozu ili apoptozu T stanica. Citokinska oluja odgovorna je za početak virusne sepse praćene upalom pluća što je povezano s drugim komplikacijama poput akutnog respiracijskog distres sindroma (ARDS), pneumonitisa, respiracijskog zatajenja, septičnog šoka, zatajenja organa i na kraju, letalnog ishoda. Ozbiljnost SARS-CoV-2 infekcije povezana je s izrazitim smanjenjem broja B stanica, CD8 +, CD4 + stanica, stanica prirodnih ubojica (engl. natural killer cells, NK), kao i smanjenjem broja eozinofila, monocita i bazofila (7).

Vrlo često u pacijenata s teškim akutnim respiracijskim sindromom bude zahvaćen i središnji živčani sustav (8).

Kako se broj zaraženih tijekom pandemije povećavao, postajalo je sve jasnije da je infekcija virusom SARS-CoV-2 kompleksna multisistemska bolest koja se može prezentirati različitim kliničkim slikama i zahvatiti brojne organe. Neurološke komplikacije isprva nisu bile česte u bolesnika s SARS-CoV-2, ali su se sve više prepoznavale kako se pandemija razvijala. Nekoliko mehanizama može biti uključeno u patofiziologiju virusa, kao i u oštećenje živčanog sustava, ali cjeloviti patofiziološki proces još uvijek nije u potpunosti razumljiv. Neurološke manifestacije mogu biti uzrokovane nespecifičnim komplikacijama sistemske zarazne bolesti, upalom živčanog sustava ili disfunkcijom cerebralnih krvnih žila (10, 11). Smatra se da je osnovni patofiziološki mehanizam izravna virusna invazija živčanih i potpornih glija stanica putem ACE2 receptora, koji se izražavaju u mnogim dijelovima mozga. (12). Upala vaskularnog endotela i koagulopatija izazvana SARS-CoV-2 komplementom uzrokuju difuznu endotelnu disfunkciju, poremećenu vazoreaktivnost, a u najtežim slučajevima bolest je povezana sa stvaranjem tromba u mikrocirkulaciji (13, 14). Važan aspekt patofiziološkog mehanizma je pojava hiperaktivnosti imunološkog sustava domaćina i molekularna mimikrija što može dodatno pogoršati oštećenje mozga i kliničku sliku (15). Uočeno je da se često u krvi bolesnika s infekcijom SARS-CoV-2 nalaze autoantitijela protiv proteina toplinskog urušaja (engl. heat shock) koja iako nisu specifična za pojedini organ, imaju važnu ulogu u patološkom zbivanju u organizmu.(16). Dugotrajna hipoksija i poremećaj elektrolita, kao posljedica opsežne bolesti dišnog sustava također mogu pridonijeti razvoju neuroloških komplikacija. Stupanj težine bolesti podijeljen je u nekoliko oblika; asimptomatski, blagi, umjereni, teški i kritični oblik.

- 1) Asimptomatski bolesnici nemaju klinički manifestnu bolest, kao ni patoloških promjena na sumacijskoj snimci torakalnih organa, nego samo pozitivan rezultat PCR („polymerase chain reaction“) testa u uzorku nazofaringealnog brisa .

- 2) Blagi oblik bolesti je karakteriziran vrućicom, kašljem, malaksalošću, bolovima u tijelu, povraćanjem, bolovima u trbuhu i mučninom.
- 3) Pacijenti s umjerenom bolešću imaju klinički manifestnu upalu pluća (karakteriziranu dugotrajnom vrućicom i kašljem) bez hipoksemije, ali s jasno vidljivim lezijama na MSCT-u pluća koje su tipične za ovu bolest.
- 4) Pacijenti s teškim oblikom bolesti imaju klinički manifestnu i radiološki potvrđenu upalu pluća s nastankom hipoksemije
- 5) Kritično bolesni pacijenti sa SARS-Cov2 infekcijom imaju respiracijski distress sindrom, poremećaj zgrušavanja, encefalopatiju ili zatajenje bubrega (17).

1.2 Radiološke prezentacije infekcije virusom SARS-CoV-2 na MR-u mozga

Temeljem dosadašnjih znanstvenih spoznaja dokazano je da SARS-Cov2 infekcija može rezultirati brojnim neurološkim simptomima i incidentima, uključujući disfunkciju mirisa i okusa, glavobolju, vrtoglavicu, depresiju, anosmiju, encefalitis, moždani udar, epileptičke napadaje i Guillain-Barreov sindrom (18). Zahvaćenost središnjeg živčanog sustava najčešće je povezana s težim oblicima bolesti i lošijom prognozom, ali čak i pacijenti s blagim respiracijskim simptomima mogu imati neurološke simptome. U bolesnika koji od ranije imaju dijagnosticiranu neku kroničnu neurodegenerativnu bolest poput Alzheimerove ili Parkinsonove bolesti, tijekom SARS-CoV-2 infekcije može doći do pogoršanja osnovne bolesti i razvoja teških komplikacija. Na temelju brojnih opservacijskih istraživanja i prikaza bolesnika utvrđeno je da radiološki nalaz neurooslikavanja u pacijenta s ozbiljnom infekcijom SARS-CoV-2, najčešće uključuje obostranu zahvaćenost medijalnog sljepoočnog režnja i talamusa, prisutnost brojnih hiperintenzivnih nekonfluirajućih lezija u bijeloj tvari, vidljivih u inverznoj sekvenci potiskivanja signala tekućine (engl. „Fluid-attenuated inversion recovery“-FLAIR) koje pokazuju različit stupanj postkontrastne imbibicije, dok se u sekvenci za otkrivanje krvi i kalcifikata (engl. „Susceptibility weighted imaging“-SWI) mogu potvrditi hemoragične lezije i difuzna mikrokrvarenja unutar bijele tvari [19]. Anzalone N. i suradnici pokazali su kod četvero bolesnika s teškom infekcijom SARS-CoV-2 i s neurološkim simptomima brojne laminarne kortikalne lezije koje mogu ukazivati na poremećaj regulacije i vazomotornu reaktivnost po tipu vazokonstrikcije (20). Parsons T. i suradnici prikazali su akutni diseminirani encefalomijelitis (ADEM) u bolesnika s teškom infekcijom SARS-CoV-2 koji se na MR mozga prezentirao kao brojne hiperintenzivne lezije u FLAIR sekvenci s periventrikularnom i jukstakortikalnom distribucijom te s hiperintenzivnim MR signalom na difuzijski mjerenom

oslikavanju (engl. „Diffusion-weighted imaging“- DWI) (21). Opisane lezije su upućivale na novonastale promjene u mozgu. Hayashi M. i suradnici prikazali su pacijenta s neurološkom simptomatologijom koji je na MR mozga pokazao hiperintenzitet u području korpusa kalozuma s povišenim intenzitetom signala u DWI, a koji je upućivao na encefalitis, odnosno encefalopatiju (22). Toledano-Massiah S. i suradnici opisali su dva pacijenta s teškom infekcijom SARS-CoV-2 kojima je MR mozga u FLAIR sekvenci pokazao atipične nodularne i prstenaste lezije, koje su bile lokalizirane periventrikularno i unutar bijele tvari, a promjenama je bio zahvaćen i korpus kalozum (23). Flores G. i suradnici pokazali su opsežno krvarenje unutar ponsa i mezencefalona s prodorom unutar treće i četvrte moždane komore (24). Lu Y. i suradnici pokazali su MR volumetrijska i difuzijska mjerenja strukturnih oštećenja mozga u pacijenata koji su se oporavili nakon infekcije SARS-CoV-2 (25).

2. CILJEVI ISTRAŽIVANJA I HIPOTEZA

2.1 CILJEVI ISTRAŽIVANJA

Ovim istraživanjem ćemo snimanjem magnetske rezonancije mozga kod pacijenata nakon preboljelog blagog ili umjerenog oblika SARS-CoV-2 virusne infekcije analizirati pojavu novih promjena na mozgu, opisati njihov radiološki prikaz i distribuciju te povezanost s kliničkim oblikom SARS-CoV-2 infekcije.

Ciljevi istraživanja su:

- 1) Snimanjem MR-a mozga kod pacijenata nakon preboljele SARS-CoV-2 infekcije potvrditi nastanak lezija u T2 i FLAIR sekvenci u odnosu na kontrolnu skupinu zdravih pacijenata.
- 2) Dokazati razliku u broju lezija ovisno o težini bolesti
- 3) Utvrditi povezanost lokalizacije lezija sa specifičnom kliničkom simptomatologijom
- 4) Procjeniti povezanost broja lezija na mozgu s indeksom tjelesne mase (engl. body mass indeks, BMI) i laboratorijskim nalazima.
- 5) Procjena i praćenje opsežnosti promjena na MR mozga nakon 6 mjeseci inicijalno uključenih pacijenta

2.2 HIPOTEZA

Bolesnici nakon preboljele blage i srednje teške infekcije SARS-CoV-2 virusom imaju novonastale promjene na mozgu koje se mogu dokazati magnetskom rezonancijom, vidljive kao hiperintenziteti bijele moždane tvari (engl. „white matter hyperintensities“- WMH), odnosno kao lezije bijele tvari na T2 i FLAIR sekvenci koje su u korelaciji s kliničkom simptomatologijom pacijenata.

3. ISPITANICI I POSTUPCI

3.1. Ispitanici

Pretraživanjem baze podataka Kliničkog bolničkog centra Split pronašli smo 879 pacijenata koji su pregledani zbog SARS-CoV-2 infekcije u hitnoj službi u razdoblju od 1. siječnja do 31. ožujka 2021. Prvi kriterij uključivanja bila je težina kliničke slike. Pacijenti su klasificirani kao blagi, umjereni ili teški na temelju kriterija Svjetske zdravstvene organizacije (SZO) (26). Bilo je 249 bolesnika s blagom kliničkom slikom, 510 s umjerenom kliničkom slikom i 120 s teškom kliničkom slikom. U ovoj kliničkoj studiji isključili smo bolesnike s teškom kliničkom slikom jer takvi pacijenti nisu bili prikladni za MR mozga u ambulantnim uvjetima.

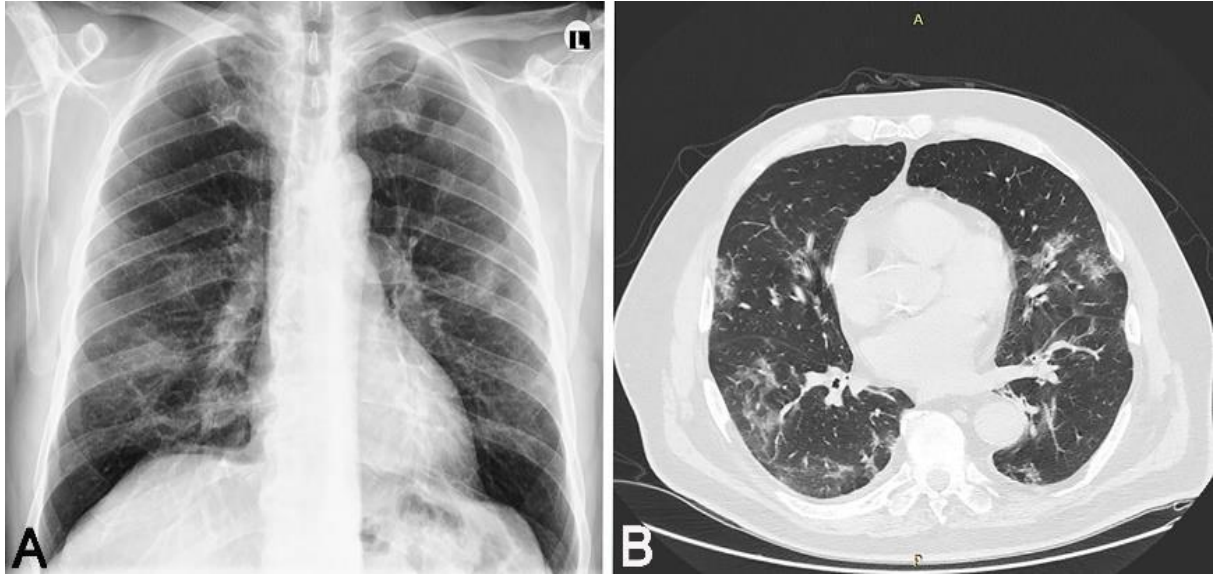
U skupini bolesnika koji su imali blagu infekciju SARS-CoV-2, njih 73 imalo je nespecifične neurološke simptome (glavobolja, vrtoglavica, oslabljen ili poremećen njuh i okus).

U skupini bolesnika koji su imali umjereni oblik SARS-CoV-2 infekcije, njih 206 imalo je također nespecifične neurološke simptome (glavobolja, vrtoglavica, oslabljen ili poremećen njuh i okus).

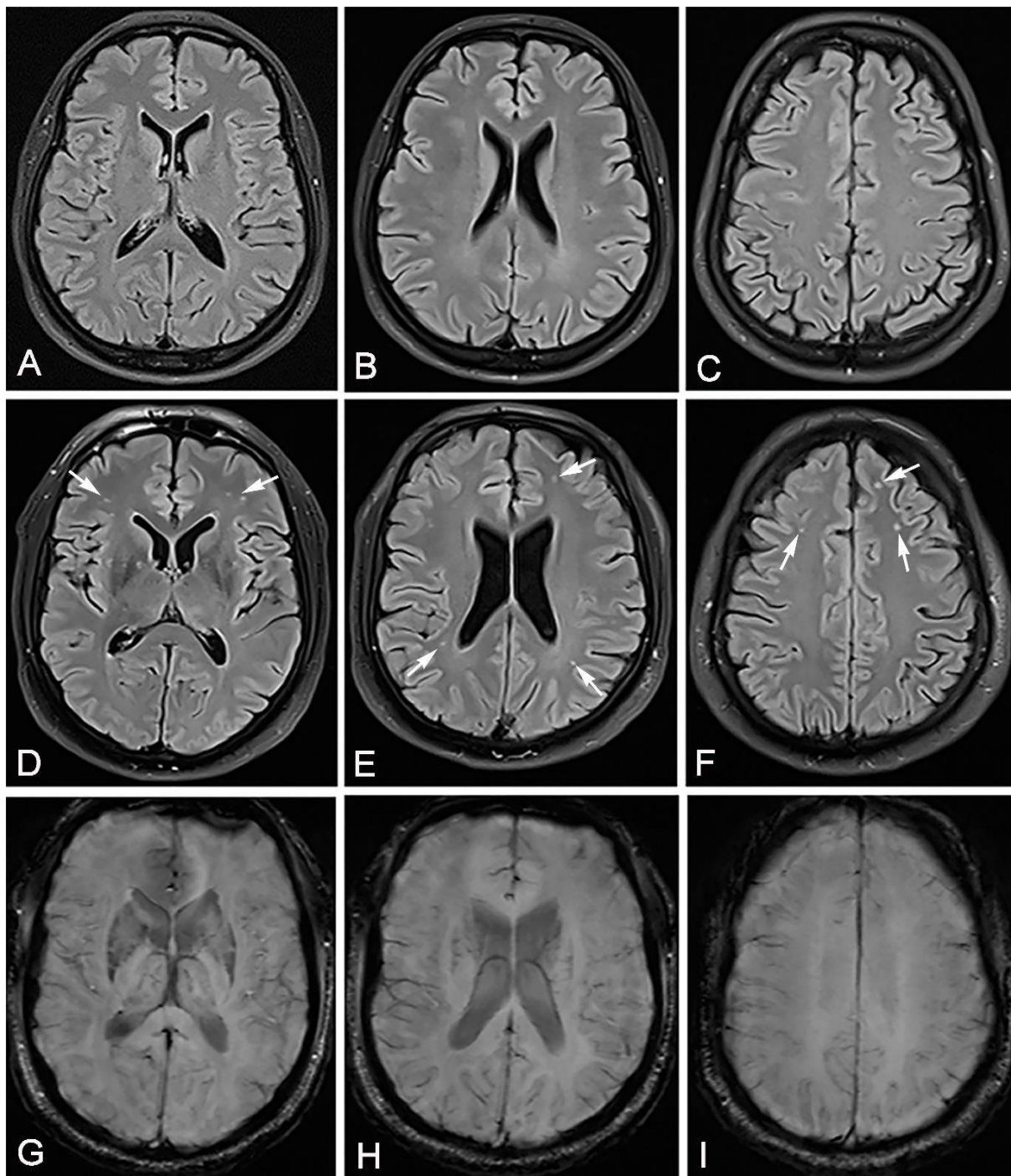
U skupini bolesnika s blažom kliničkom slikom, njih 23 je bilo u dobi između 35 i 40 godina, od kojih su 22 bolesnika bila bez komorbiditeta i čimbenika rizika, a njih 17 je imalo prethodni 3T MRI mozga. U ovoj skupini jedan pacijent nije želio sudjelovati u studiji, ostavljajući tako 16 pacijenata u studiji. U skupini bolesnika s umjerenom kliničkom slikom, njih 101 je bilo u dobi između 35 i 40 godina, 97 bolesnika je bilo bez komorbiditeta i čimbenika rizika, te je njih 32 imalo prethodni 3T MR mozga. U ovoj skupini 9 pacijenata nije željelo sudjelovati u studiji te je 23 pacijenta ostalo u studiji. Uzeli smo kontrolnu skupinu među zdravim darivateljima krvi i prilagodili ih ispitanicima s SARS-CoV-2 infekcijom prema dobi, spolu i čimbenicima rizika za cerebrovaskularne bolesti.

3.2. Postupci

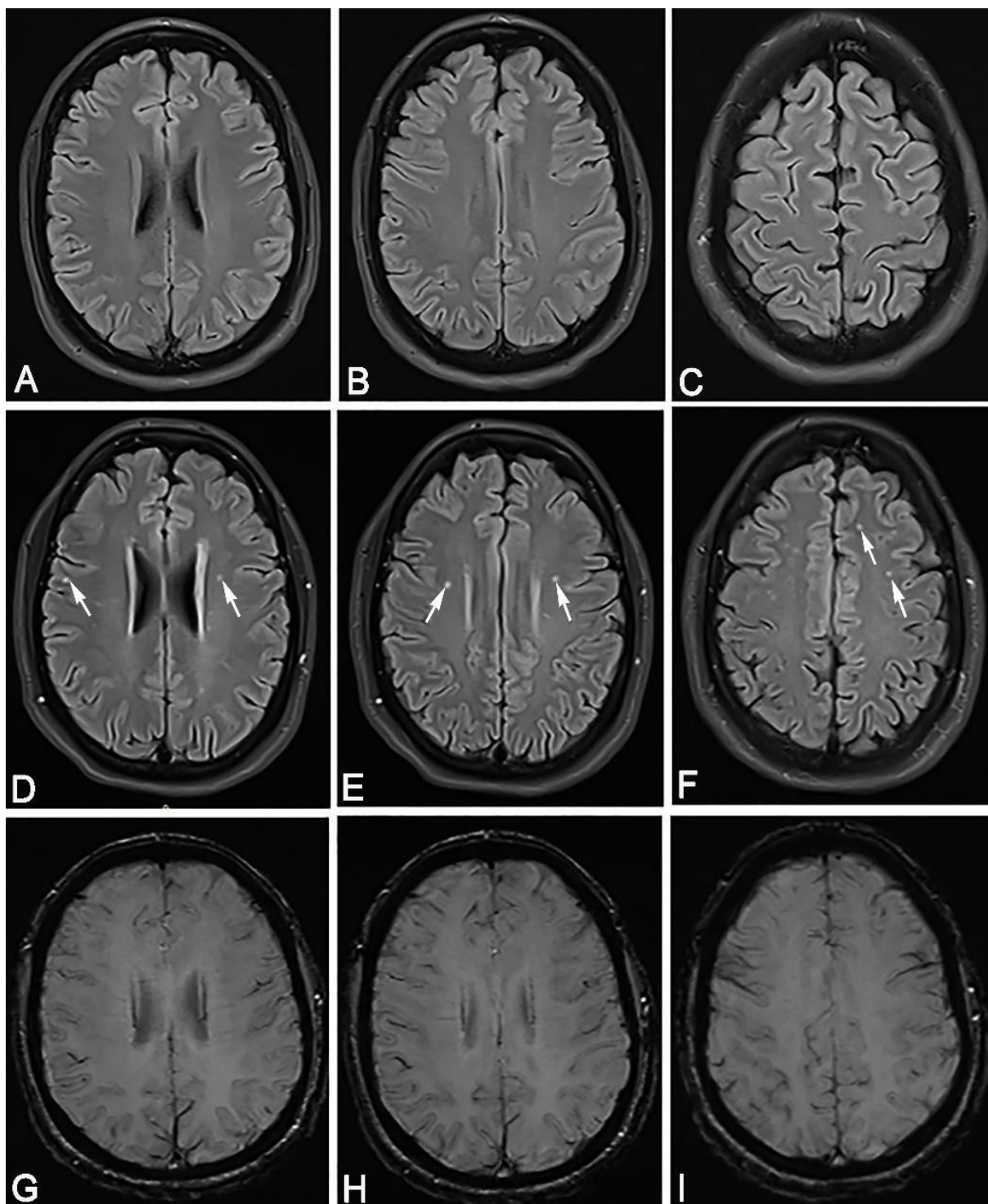
Proveli smo presječnu studiju. Svi ispitanici su potpisali informirani pristanak te smo dobili dozvolu lokalnog etičkog povjerenstva za provođenje ove studije. Imali smo dvije skupine ispitanika koji su preboljeli SARS-CoV-2 infekciju kojima je infekcija bila potvrđena pozitivnim rezultatom PCR testa u stvarnom vremenu brisom nosa / ždrijela. U prvoj skupini je bilo 16 ispitanika koji su preboljeli blagi oblik bolesti, a u drugoj skupini 23 bolesnika koji su preboljeli umjereni oblik bolesti. Druga skupina ispitanika je preboljela jednostranu ili obostranu upalu pluća (Slike 2 i 3) liječeni su antibiotskom terapijom, ali bez terapije kortikosteroidima. Prva skupina ispitanika je imala blagi oblik bolesti (Slika 4).



Slika 2. 38-godišnji pacijent bez prethodnih kroničnih bolesti primljen je u hitnoj službi kao pozitivan na SARS-Cov-2 s visokom temperaturom, kašljem, dispnejom i umorom. Rtg sumacijska snimka torakalnih organa pokazala je A) obostrano nježno inhomogeno zasjenjenje - početne infiltrativne promjene. Nakon 9 dana od početka infekcije, dispneja se pogoršala, a MSCT toraksa je pokazao B) područja pojačane atenuacije po tipu mliječnog stakla i nepravilne konsolidacije obostrano. Pacijent je razvio obostranu upalu pluća.



Slika 3. U lipnju 2020. isti pacijent kao na slici 2. je imao potpuno uredan MR mozga snimljen zbog vrtoglavice, A), B), C). U ožujku 2021., 53 dana nakon oporavka od srednje teške SARS-CoV-2 infekcije, ovaj pacijent je došao na MR mozga zbog glavobolje, vrtoglavice, poremećaja okusa i mirisa. MR mozga je u FLAIR sekvenci pokazao hiperintenzivne lezije smještene uglavnom obostrano frontalno subkortikalno i obostrano periventrikularno D), E), F) - bijele strelice (isti poprečni presjeci na FLAIR sekvenci kao na A), B), C), bez znakova mikrokrvarenja na SWI sekvenci G), H), I).



Slika 4. U travnju 2020. godine, 35-godišnja pacijentica došla je na MR mozga zbog vrtoglavice, A), B), C) nalaz MR mozga je bio u potpunosti uredan. U veljači 2021., 50 dana nakon oporavka od blage infekcije SARS-CoV-2, ista pacijentica je došla na MR mozga zbog glavobolje, vrtoglavice, poremećaja okusa i mirisa. Slike D), E) i F) pokazuju hiperintenzivne lezije na FLAIR sekvenci, lokalizirane periventikularno obostrano, bifrontalno

subkortikalno i desno jukstakortikalno - bijele strelice - isti poprečni presjeci na FLAIR sekvenci kao na A), B), C), nema znakova mikrokrvarenja na SWI – slike G), H), I).

Svih 39 pacijenata iz studije imalo je nespecifične neurološke simptome poput disfunkcije mirisa i okusa, glavobolje, vrtoglavice ili umora. Svi su ispitanici preboljeli SARS-CoV-2 infekciju 40 do 60 dana prije snimanja MR mozga. Kontrolna skupina bila je 16 zdravih dobrovoljaca (dobrovoljni darivatelji krvi) koji nisu imali simptome infekcije SARS-CoV-2 i koji su bili seronegativni na antitijela IgG i IgM na SARS-CoV-2. Svi su ispitanici bili uključeni u studiju od 1. siječnja do 31. ožujka 2021. Svi su bili odrasli bijelci, u dobi od 35 do 40 godina. Demografski podaci sudionika su uključivali: dob, spol, visinu, težinu, indeks tjelesne mase, podatke o pušenju i konzumaciji alkohola, ovisnosti o drogama, postojanje hipertenzije, dijabetesa, i hiperlipidemije, laboratorijske nalaze krvi, podatke o koronarnoj bolesti srca, atrijskoj fibrilaciji i cerebrovaskularnoj bolesti. Niti jedan od uključenih bolesnika koji je imao SARS-CoV-2 infekciju nije primio terapiju kortikosteroidima. Isključili smo sve pacijente s anamnezom nekontrolirane hipertenzije, nereguliranog dijabetesa melitusa, cerebrovaskularne bolesti, hematološke bolesti, atrijske fibrilacije, kronične bolesti srca ili karcinoma, teške konzumacije alkohola (više od 10 pića tjedno), poznate okluzivne bolesti cerebralnih arterija, stenoze vertebralne arterije ili unutarnje i vanjske karotidne arterije više od 20%. Isključili smo sve pacijente koji koriste antikoagulantne ili vazodilatatorne lijekove, hormonsku nadomjesnu terapiju, β -blokatore i blokatore kalcijevih kanala.

Pacijenti s ozbiljnim neurološkim poremećajima; odnosno koji su imali moždani udar, epilepsiju, Guillain Barreov sindrom ili encefalitis su također isključeni iz studije (Tablica 1). Svim pacijentima je napravljen Color doppler ultrazvučni pregled karotidnih i vertebralnih arterija kako bi provjerili, odnosno isključili postojanje aterosklerotskih promjena navedenih arterija koje su važne kao kriteriji isključivanja iz studije. Za pregled koji je napravljen istog dana kada i MR snimanje je korišten ultrazvučni uređaj Simens Acuson NX3 i linearna sonda frekvencije 9,0 MHz. Jedan od kriterija uključivanja pacijenata u studiju je bio uredan nalaz MR mozga, prije SARS-CoV-2 infekcije (6-12 mjeseci).

Tablica 1. Uključujući i isključujući kriteriji.

Uključujući kriteriji	Isključujući kriteriji
Životna dob između 35-40 god	Životna dob ispod 35 i preko 40 god
Blagi oblik respiratorne SARS-CoV-2 bolesti liječen isključivo suportivnom terapijom	Teški / kritični oblik SARS-CoV-2 plućne infekcije
Umjereni oblik respiratornog SARS-a SARS-CoV-2 bolest, upala pluća liječena antibiotikom i suportivnom terapijom	Poremećaj svijesti, akutna cerebrovaskularna bolest (ishemijski moždani udar, cerebralno krvarenje, subarahnoidno krvarenje), akutna encefalopatija, encefalitis ili meningitis, polineuropatija, demijelinizirajući spektar bolesti i epi napadi
Infekcija SARS-CoV 40 do 60 dana prije snimanja MR mozga	Više od 60 dana od početka infekcije i MR mozga Upotreba kortikosteroida, kisika za SARS-CoV-2 infekciju
Dijagnoza potvrđena pozitivnim rezultatom PCR testa u stvarnom vremenu brisom nosa / ždrijela	Nekontrolirana hipertenzija, neregulirani dijabetes melitus, cerebrovaskularna bolest, hematološka bolest, atrijska fibrilacija, kronična bolest srca ili karcinom
6-12 mjeseci ranije učinjena magnetska rezonancija mozga	Veća konzumacija alkohola (više od 10 pića tjedno)
Nespecifični neurološki simptomi poput disfunkcije mirisa i okusa, vrtoglavice, glavobolje ili umora	Stenoza ekstrakranijalnog segmenta vertebralne arterije > 20% Stenoza ekstrakranijalnog segmenta karotidne arterije > 20%.
Negativni PCR test na SARS-CoV-2 kontrolne skupine	Poznata okluzivna bolest intrakranijalnih cerebralnih arterija
Bez simptoma SARS-CoV-2 infekcije	Primjena antikoagulantnih lijekova, vazodilatacijskih lijekova, hormonske nadomjesne terapije, β -blokatora, blokatora kalcijevih kanala Ozbiljna neurološka stanja; moždani udar, epi napadi, Guillain Barreov sindrom, encefalitis.

Koristili smo VAS ljestvicu za procjenu jačine glavobolje. Vizualna analogna skala (VAS) je psihometrijska ljestvica koja se koristi za mjerenje subjektivne boli što je dokazano u 167 publikacija (27). VAS se sastoji od 10 cm duge vodoravne crte koja je podijeljena pozicijama označenima od 0-10, pri čemu 0 označava stanje kao „bez boli“ i 10 kao „najgora bol koja se može zamisliti“. U VAS-u 1-3 bod jednak je blagoj boli i ima minimalan utjecaj na svakodnevnu aktivnost, 4-6 jednak je umjerenoj boli s umjerenim utjecajem na svakodnevnu aktivnost te 7-10 bodova jednak je jakoj boli s većim utjecajem na svakodnevnu aktivnost.

Nadalje, u slijedećem koraku našeg istraživanja, nakon 6 mjeseci, pozvali smo svih 39 pacijenata na kontrolni MR mozga te se odazvalo 14 muških ispitanika koji su bili preboljeli srednje teški oblik infekcije. Ostali ispitanici nisu željeli dalje sudjelovati u studiji. Učinili smo sve standardne i posebne sekvence kao i na prethodnom ispitivanju uz i.v. aplikaciju paramagnetskog kontrastnog sredstva.

3. 2.1. MR postupak

MR skeniranje mozga pacijenatima uključenim u studiju je provedeno na MR uređaju jačine 3 Tesla (Skyra, Siemens Healthcare, Erlangen, Germany). Snimili smo sve standardne i dodatne sekvence: T1 mjereno vrijeme (aksijalni, i sagitalni presjeci), FLAIR sekvenca (aksijalni presjeci), T2 mjereno vrijeme (aksijalni i , koronarni presjeci), SWI sekvenca, DWI/ADC mape (aksijalni presjeci), sekvenca za prikaz kranijalnih živaca (engl. „constructive interference in steady-state“ – CISS) i T1 postkontrastna sekvenca (aksijalni presjeci). Pacijenti su primili intravensko paramagnetsko kontrastno sredstvo (gadoterat-meglumine, doza 0,2 ml/kg). Parametri svih učinjenih sekvenci su bili u skladu s preporukama za neurooslikavanje Američkog radiološkog društva (28). Debljina sloja je bila ≤ 5 mm, a razlučivost u ravnini $\leq 1 \times 1$ mm. DWI/ADC mapa je važna za ranu detekciju promjena u difuziji, odnosno ograničenje difuzije koja nastaje u akutnim ishemijskim promjenama. Također smo snimali i MR angiografiju u svrhu isključenja krvožilnih malformacija ili aneurizmatičkih promjena. Sve nalaze MR mozga očitale su dva neovisna neuroradiologa licenciranih od strane Hrvatskog neuroradiološkog društva (L.J.M., S.L.K.).

Tablica 2. Parametri snimanja MR mozga

	T1 sekvenca	DWI	T2 sekvenca	FLAIR sekvenca	T2* SWI
TR (ms)	<650	4000	>2000	5000	25-50
TE (ms)	10-30	91	80-250	10-30	20-34
Kut okretanja (Flip angle, °)	90	180	90	90	5-30
Matriks (pixel)	128x128	128x128	128x128	128x128	128x128
Slojevi (trans/sag, N)	44/30	44	44	44	44
Razmak (Gap, mm)	0.8	0.8	0.8	0.8	0.8
Polje (Field of view FOV, mm)	230x230	230x230	230x230	230x230	230x230
Inversion time (ms)	1800-2200				

TR-vrijeme ponavljanja, TE-vrijeme do odjeka, DWI-difuzijski mjereno oslikavanje, FLAIR-inverzna sekvenca za potiskivanje signala tekućine, SWI- sekvenca za otkivanje signala krvi i kalcifikata, T2*- sekvenca za otkivanje signala krvi i kalcifikata, T1 - longitudinalno vrijeme opuštanja, T2 -vrijeme transverzalnog opuštanja

Princip rada magnetske rezonancije

3.2.1.a FIZIKA MAGNETSKE REZONANCIJE

Magnetska rezonancija se temelji na magnetizacijskim svojstvima atomskih jezgri. Najveći postotak ljudskog tijela čine molekule vode s atomima vodika i kisika. Pacijent se smješta unutar kućišta, u tunel MR uređaja, unutar kojeg se nalazi u homogenom magnetskom polju koje prisiljava protone vodika u tijelu da se usmjere u točno određenom smjeru (slično kao što se igla u kompasu okreće u točno određenom smjeru). Snažno, jednolično, vanjsko magnetsko polje koristi se za poravnavanje protona koji su nasumično orijentirani unutar vodene jezgre ispitivanog tkiva. Zatim slijedi magnetizacija protona kao slijedeći korak dodavanja vanjske energije putem radiofrekventnog pulsa (RF). Jezgre se vraćaju u stanje mirovanja kroz različite procese relaksacije i na taj način emitiraju RF energiju. Nakon određenog razdoblja, nakon početnog RF, emitirani signali se mjere. Fourierova transformacija koristi se za pretvaranje

frekvencijskih informacija sadržanih u signalu sa svakog mjesta u snimljenoj ravnini u odgovarajuće razine intenziteta, koje se zatim prikazuju nijansama sive boje u matičnom rasporedu piksela. Promjenom redoslijeda primijenjenih i prikupljenih RF impulsa nastaju različite vrste slika. Vrijeme ponavljanja (TR- time repetition) predstavlja količinu vremena između uzastopnih impulsnih sekvenci primijenjenih na isti presjek. Vrijeme do odjeka (TE- time echo) je vrijeme između odaslano RF impulsa i primanja eho signala.

Tkivo mogu karakterizirati dva različita vremena opuštanja, T1 i T2. T1 - longitudinalno vrijeme opuštanja, vremenska je konstanta koja određuje brzinu povratka pobuđenih protona u ravnotežu. To je mjera vremena potrebnog za vraćanje protona pri poravnanju s vanjskim magnetskim poljem. T2 -vrijeme transversalnog opuštanja, vremenska je konstanta koja određuje brzinu kojom pobuđeni protoni izlaze iz faze. To je vremenski period oduzet spinu protona da izgube faznu koherenciju među jezgrama koje se vrte okomito na glavno polje (29, 30).

K-prostor je formalizam koji je u domeni prostorne frekvencije te se široko koristi u magnetskoj rezonanciji, a 1979. su ga uveli Likes, a 1983. Ljunggren i Twieg. K-prostor je produžetak koncepta Fourierovog prostora dobro poznat u MR snimanju. K-prostor predstavlja informacije o prostornoj frekvenciji u dvije ili tri dimenzije objekta. K-prostor definiran je prostorom koji pokrivaju podaci kodiranja faze i frekvencije. Odnos podataka k-prostora i podataka slike je Fourierova transformacija. Matrica prikupljanja podataka sadrži sirove podatke prije obrade slike. U dvodimenzionalnim (2D) prikazima Fourierove transformacije, linija podataka odgovara digitaliziranom MR signalu na određenoj razini faznog kodiranja. Položaj u k-prostoru izravno je povezan s gradijentom na objektu koji se slika. Promjenom gradijenta tijekom vremena, podaci k-prostora formiraju se u putanji kroz Fourierov prostor.

Svaka točka u matrici neobrađenih podataka sadrži dio podataka za cjelovitu sliku, jer točka u matrici neobrađenih podataka ne odgovara točki u matrici slike. Vanjski redovi matrice neobrađenih podataka, visoke prostorne frekvencije, pružaju informacije o granicama i konturama slike, detaljima struktura. Unutarnji redovi matrice, niske prostorne frekvencije, pružaju informacije o općem kontrastu slike (31).

Danas se koriste supravodljivi magneti koji su adekvatni za postizanje vrlo jakih i homogenih polja (1 do 9 T). Magnetsko polje se postiže protjecanjem struje kroz zavojnicu supravodljivog materijala na vrlo niskim temperaturama, npr. uronjenim u tekući helij, neophodan za hlađenje uređaja. Zbog jakog polja proizvode dosta buke prilikom snimanja, a uvjeti snimanja i rada su im nešto stroži nego kod permanentnih (32). Za usporedbu, zemljino magnetsko polje jačine je $50 \mu\text{T}$ (0.00005 T).

Za razliku od drugih radioloških metoda (RTG, CT, UZ) kod MR postoji niz načina snimanja tkiva. Proizvođači MR uređaja često imaju svoje zaštićene nazive raznih tehnika snimanja, iako su one u osnovi vrlo često strukturirane na istim ili vrlo sličnim principima.

3.2.1.b. TEHNIKE SNIMANJA

Za snimanje MR mozga 3T koristimo se slijedećim standardnim tehnikama snimanja, što je navedeno u tablici 3.

Tablica 3. Tehnike snimanja MR mozga

Sekvenca	Svrha	Ravnina	Debljina sloja mm/in, rezolucija	Komentar
T1-mjereno vrijeme TR: <650 TE: 10-30 Kut okretanja: 90°	Važno za razlikovanje lakuna od proširenog PVP-a, razlikovanje sive od bijele tvari i atrofije mozga	2D aksijalna, sagitalna ili koronarna	3–5/1×1	Korisna je za vizualizaciju anatomskih struktura
DWI TR: 4000 TE: 91 Kut okretanja: 180°	Najosjetljivija sekvence za akutne ishemijske lezije; pozitivna do nekoliko tjedana nakon događaja	2D aksijalna	3–5/2×2	Sniženi signal na mapi prividnih koeficijenata difuzije, ali visok signal u DWI otkriva nove, akutne lezije
T2-mjereno vrijeme TR: >2000 TE: 80-250 Kut okretanja: 90°	Struktura mozga; razlikovanje lakune od WMH i PVP, prepoznaje stare infarkte	2D aksijalna	3–5/1×1	
FLAIR TR: 5000 TE: 10-30 Kut okretanja: 90 Vrijeme inverzije: 1800-2200	Identificira WMH i utvrđene kortikalne ili velike subkortikalne infarkte; razlikuje leziju bijele tvari od PVS-a i lakuna	2D aksijalna	3–5/1×1	
T2*- SWI ili GRE TE: 20-34 Kut okretanja: 5-30°	Otkrivanje krvarenja, cerebralnih mikrokrvarenja, hemosideroze i kalcifikata	2D aksijalna	3–5/1×1	Samo pouzdane rutinske sekvence za otkrivanje krvarenja; SWI je osjetljiviji od GRE-a

TR-vrijeme ponavljanja, TE-vrijeme do odjeka, DWI-difuzijski mjereno oslikavanje, FLAIR-inverzna sekvenca za potiskivanje signala tekućine, SWI, GRE i T2*- sekvence za otkrivanje signala krvi i kalcifikata, T1 - longitudinalno vrijeme opuštanja, T2 -vrijeme transverzalnog opuštanja

- SE - „spin echo“: T1 mjereno vrijeme kada je 33.33% protona relaksirano i T2 mjereno vrijeme kada je 66.66% protona relaksirano. T1 mjereno vrijeme se dobije korištenjem kratkih TE i TR. Kontrast i svjetlina slike uglavnom se određuju svojstvima T1 tkiva. T2 mjereno vrijeme se dobije korištenjem dugih TE i TR. Na ovim slikama kontrast i svjetlina su određeni svojstvima T2 tkiva. Obje T1 i T2 snimke daju visok signal masti, dok T2 snimke daju vrlo visok signal vode.
- FLAIR – „fluid attenuated inversion recovery“ je varijanta snimanja T1 IR koja suprimira signal vode. Proizvodi se korištenjem kratkih TE i TR signala. To je posebna sekvenca s dugim vremenom inverzije. Parenhim mozga na FLAIR slikama izgleda slično T2 mjerenom vremenu, dakle siva tvar svjetlija od bijele tvari, ali likvor je taman. Vrlo je korisno za otkrivanje promjena u tkivu mozga (ožiljci, demijelinizacija, edem, svježa krv, ...).
- STIR – „short tau inversion recovery“ je posebna tehnika T1 snimanja kod kojih se signal masti suprimira.
- SWI – „susceptibility weighted imaging“ omogućava otkrivanje krvnih produkata ili kalcija pa je važna u mnogim patološkim procesima. MR nudi niz tehnika osjetljivih na takve spojeve. Općenito ove sekvence iskorištavaju ono što se naziva T2 *, vrsta T2 snimanja kod koje se snimanje izvršava kada je više od 66% protona relaksirano te je sekvenca koja je vrlo osjetljiva na male poremećaje u lokalnom magnetskom polju. Najosjetljiviji od ovih sekvenci je SWI koja nam omogućava razlikovanje kalcifikata od krvi (uzimajući pri tome u obzir i T1 mjereno vrijeme)
- CISS – „constructive interference in steady-state“ je gradijentna tehnika pomoću koje je moguće snimati i vrlo brze kretanje, npr. kod MR srca. U neuroslikavanju koristi se za prikaz izlazišta živaca baze lubanje.
- PD sekvenca – „proton density sequence“, s obzirom na to da vodikovi ioni čine glavnu osnovu magnetske rezonancije, signal može ponderirati tako da odražava stvarnu gustoću protona; odnosno srednji slijed koji dijeli neke značajke i T1 i T2. Slike gustoće protona opsežno su se koristile za snimanje mozga, no uglavnom su zamijenjene FLAIR-om. PD, međutim, i dalje nudi izvrsnu razliku signala između tekućine, hijaline i vezivne hrskavice, što ovu sekvencu čini idealnom u procjeni zglobova.
- DWI – „diffusion weighted imaging“- prikazuje lakoću kojom se molekule vode kreću unutar tkiva (uglavnom predstavljajući tekućinu unutar izvanstaničnog prostora) i daje uvid u staničnost (npr. tumori), bubrenje stanica (npr. ishemija) i edem. Tehnika je vrlo

zahtjevna za uređaj i samo uređaji s dobrim, jakim i brzim gradijentima mogu dovoljno poništiti signal da se ne vidi "prosvjetljavanje T2 snimke" koje se i kod jakih uređaja može naslutiti te iz tog razloga sklona formiranju artefakata. Samo ovom tehnikom moguće otkriti hiperakutnu ishemiju (svega nekoliko minuta nakon ishemijskog događaja).

- ADC – „apparent diffusion coefficient“ je mapa prividnih koeficijenata difuzije. ADC slike predstavljaju stvarne vrijednosti difuzije tkiva bez T2 efekata. Stoga su mnogo korisnije i mogu se dobiti objektivne mjere difuzijskih vrijednosti. U osnovi se pojavljuju kao reverzna DWI slika u sivoj skali.
- DTI – „diffusion tensor imaging“ - tehnika snimanja difuzije duž vlakana neurona, čime se dobivaju korisni podatci o tijeku snopova neurona u mozgu. Vrlo je korisna sekvenca prije operativnih zahvata tumora mozga pri čemu se može vizualizirati širenje tumorskih stanica duž aksona.
- MRS - MR-spektroskopija - različiti spojevi su u interakciji sa zadanim magnetskim poljem, a količine tih spojeva mogu se na mjerljiv način otkriti u određenom dijelu tkiva. Oni se mogu koristiti za karakterizaciju tkiva kao pomoć u dijagnozi ili analizi tumora.
- MR perfuzija- protok kroz tkivo može se detektirati i relativno kvantificirati, generirajući vrijednosti kao što su moždani volumen krvi, cerebralni protok krvi i srednje vrijeme prolaska. Te su vrijednosti korisne u brojnim kliničkim stanjima, uključujući definiranje ishemijske penumbre kod ishemijskog moždanog udara, procjenu histološkog stupnja određenih tumora ili razlikovanje radionekroze od progresije tumora.
- fMRI - funkcionalna magnetska rezonancija - aktivno tkivo pokazuje povišen protok krvi i to se može otkriti ovim snimanjem kojim se prikazuje aktivnost dijelova mozga pri izvršavanju specifičnih zadataka. Nije rutinska metoda.
- MRA - MR-angiografija - iako postoji nekoliko tehnika („phase contrast“, „time of flight“, ...) ove metode na današnjim uređajima uspješno mogu zamijeniti prikaz krvnih žila mozga i vrata klasičnom i DSA angiografijom, kod uređaja sa jačim poljem i odličnim gradijentima kojima se mogu snimati krvne žile svih dijelova tijela (28, 33).

3.2.2. Statistička raščlamba

Statistička analiza učinjena je sa SPSS 20. Statistička značajnost postavljena je na $p < 0,05$ i svi intervali pouzdanosti su bili zadani na razini od 95%. Za numeričke varijable korišten je Shapiro-Wilkov test kako bi se naznačilo odstupanje od normalne raspodjele.

Numeričke varijable prikazane su medijanom (Q1-Q3; min-max) ili srednjom vrijednosti \pm SD. Statistički značaj razlika kategorijskih varijabli izračunat je iz Fisherovog egzaktnog testa i binarnom logističkom regresijom.

Analiza razlika numeričkih varijabli između dviju skupina rađena je Mann-Whitney U testom.

Analiza razlika numeričkih varijabli među skupinama rađena je Kruskal Wallisovim testom.

χ^2 test proveden na dvije grupe ispitanika (lakši i srednje teški oblik SARS-CoV-2 infekcije) s razinom značajnosti od 0.05 imat će 80% snage za detekciju razlike između proporcije u grupi s lakšim oblikom bolesti 0.94 i u grupi sa srednje teškim oblikom bolesti 0.50 kada je veličina uzorka u svakoj skupini $N = 16$.

4. REZULTATI

Istraživanjem je obuhvaćeno 55 ispitanika. Od ukupnog broja, njih 16 je preboljelo blažu SARS-CoV-2 infekciju, a 23 je imalo srednje teški oblik. U kontrolnoj skupini bilo je 16 zdravih ispitanika, bez prethodne SARS-CoV-2 infekcije. Životna dob ispitanika je bila od 35-40 godina. Svim je ispitanicima napravljen MR mozga, a ispitanicima sa SARS-CoV-2 infekcijom 40-60 dana nakon infekcije.

U kontrolnoj skupini ni jedan ispitanik nije imao dijabetes melitus i nije pušio, niti jedan nije imao arterijsku hipertenziju i fibrilaciju atriya. U skupini ispitanika s blažim oblikom SARS-CoV-2 infekcije bio je jedan pušač i jedan ispitanik s dijabetes melitusom. U skupini ispitanika sa srednje teškim oblikom SARS-CoV-2 bila su tri pušača, jedan ispitanik s fibrilacijom atriya i tri ispitanika s arterijskom hipertenzijom.

U tablici 4 prikazani su demografski podatci i laboratorijski nalazi svih ispitivanih skupina (kontrolna skupina, skupine sa srednje teškim i s blažim oblikom SARS-CoV-2 infekcije), a pojedine kvalitativne i kvantitativne varijable su iznesene kao medijan (min.-maks.) ili aritmetička sredina \pm SD.

U našem istraživanju utvrdili smo da postoji statistički značajna razlika vrijednosti hematokrita između ispitivanih skupina ($\chi^2=9,9$; $p= 0,007$). Ispitanici koji su preboljeli infekciju su imali značajno niže vrijednosti hematokrita u odnosu na kontrolnu skupinu, pri čemu su najnižu prosječnu vrijednost imali ispitanici s blagim oblikom SARS-CoV-2 infekcije (0,497 L/L).

Analiza laboratorijskih parametara pokazala je statistički značajnu razliku vrijednosti eritrocita između ispitivanih skupina ($\chi^2=18,8$; $p> 0,001$). U sve tri skupine vrijednosti eritrocita su, unatoč međusobnim razlikama, bile unutar referentnih tj. fizioloških vrijednosti za dob pacijenata. Najmanju vrijednost eritrocita uočili smo u skupini sa srednje teškom infekcijom koja je bila statistički značajna u odnosu na vrijednost u kontrolnoj skupini i blagom obliku bolesti (Tablica 4).

Tablica 4. Prikaz broja ispitanika (%) prema kvalitativnim i kvantitativnim varijablama

	Kontrolna skupina (1)	Blagi oblik (2)	Srednje teški oblik (3)	p
Spol	10 (62)	10 (62)	13 (56)	0,905 †
muškarci				
žene	6 (32)	6 (38)	10 (44)	
Životna dob (god)	37,5 (35-40)	38 (35-40)	38 (35-40)	0,718 *
BMI kg/m ²	21,2 (19,4-25)	20,9 (19-26)	24,6 (22-27)	<0,001*
Temperatura (°C)	36,5 (36-37,1)	36,5 (36-37)	36,6 (36-37)	0,791*
RR sistolički	123±8,1	124±8,2	127±7	0,181††
RR dijastolički	72,4±5,9	75±6,1	79±6	0,003††
Hgb g/L	153 (137-165)	146,3 (125-162)	152 (134-160)	0,249 *
Hct L/L	0,525 (0,490-0,590)	0,497 (0,44-0,57)	0,50 (0,44-0,56)	0,007 *
Leukociti x10 ⁹ /L	6,5 (4,8-8)	6,4 (4,9-9)	6,5 (4-9,2)	0,956 *
Trombociti x10 ⁹ /L	211 (167-426)	405 (310-555)	532 (383-632)	<0,001
Eritrociti x10 ¹² /L	5,2 (4,9-5,9)	4,9 (4,4-4,7)	4,7 (4,1-5,5)	<0,001 *
Urea mm/L	4,9 (3,1-7,6)	5,5 (3,2-7,3)	5,0 (3,8-7,9)	0,557*
Kreatinin μm/L	72,5 (54-83)	65,5 (54-87)	78 (47-97)	0,138 *
Kolesterol mm/L	4,8 (4-5)	4,4 (4-5)	4,5 (4,1-5,4)	0,305 *
Trigliceridi mm/L	1,3 (1,1-1,7)	1,5 (1,1-1,7)	1,6 (1,1-2)	0,077 *

*Kruskal Wallis test; †† ANOVA; † χ^2 test

Hgb – hemoglobin; Hct - hematokrit

Analizirali smo laboratorijske vrijednosti leukocita Kruskal-Walis testom. Nismo utvrdili statistički značajnu razliku vrijednosti leukocita unutar skupina ($\chi^2=0,091$; $p= 0,956$). U kontrolnoj skupini ispitanika (1) medijan leukocita je bio 6,1 (Q1-Q3, 5,5-7; min.-max. 4,9-9). U skupini ispitanika s blagim oblikom bolesti (2) medijan leukocita je bio 6,5 (Q1-Q3, 5-8; min.-max. 4-9), dok je u skupini ispitanika sa srednje teškim oblikom bolesti (3), medijan leukocita bio 6,5 (Q1-Q3, 5,6-7; min.-max. 4,8-8). U sve tri skupine zajedno medijan broja leukocita je bio 6,5 (Q1-Q3, 5-7; min.-max. 4-9).

Analizom sistoličkih i dijastoličkih tlakova u sve tri skupine utvrdili smo da najveću prosječnu vrijednosti obaju tlakova imaju ispitanici sa srednje teškim oblikom bolesti. Također, potvrdili smo da postoji statistički značajna razlika ($F= 6,7$; $p= 0.003$) vrijednosti dijastoličkog tlaka između ispitivanih skupina††. No kako su kod svih ispitanika vrijednosti prosječnih dijastoličkih tlakova unutar fizioloških, one nemaju kliničko značenje.

Nadalje, uočili smo da se skupine međusobno razlikuju po BMI i trombocitima. Najdeblji ispitanici, odnosno oni su najvišim vrijednostima BMI ($24,6 \text{ kg/m}^2$) su bili ispitanici sa srednje teškim oblikom infekcije, dok su nešto manju vrijednost BMI imali ispitanici u kontrolnoj skupini ($20,9 \text{ kg/m}^2$), a najmanju oni s blažim oblikom bolesti ($21,2 \text{ kg/m}^2$). Ta razlika u indeksu tjelesne mase među skupinama je bila statistički značajna ($\chi^2=25$; $p<0,001$). Tako je medijan BMI u skupini ispitanika sa srednje teškim oblikom SARS-CoV-2 infekcije bio za 3,7 (95%CI:2,2-5,1) veći nego kod onih s blažim oblikom SARS-CoV-2 infekcije i za 3,4 (95%CI: 2-4,8) je veći nego u kontrolnoj skupini.

Zaključili smo da postoji statistički značajna razlika vrijednosti trombocita prema ispitivanim skupinama ($\chi^2=35,9$; $p<0,001$). Medijan vrijednosti trombocita u skupini bolesnika sa srednje teškim oblikom SARS-CoV-2 infekcije je bio za 321 (95%CI: 269-372) veći nego u kontrolnoj skupini. Medijan vrijednosti trombocita u skupini lakše oboljelih je bio za 194 (95%CI: 154-233) veći nego u kontrolnoj skupini. Nismo dokazali statistički značajnu razliku vrijednosti trombocita između lakših i srednje teško oboljelih ($p=0,066$) na razini značajnosti od 95%. Razlika medijana vrijednosti trombocita između lakše i teže oboljelih je bila 127.

Ispitanike smo podijelili prema broju trombocita u dvije skupine (Tablica 5): u prvoj skupini su bili ispitanici s vrijednostima $150-424 \times 10^9/L$ (odnosno, unutar fizioloških vrijednosti) a u drugoj skupini $>424 \times 10^9/L$.

Tablica 5. Podjela ispitanika (%) prema obliku infekcije i vrijednostima trombocita

		Vrijednosti trombocita				
		150-424 x10 ⁹ /L	>424 x10 ⁹ /L	P*	OR (95% CI)	p
		N (%)	N (%)			
Blaži oblik SARS-CoV-2		9 (32)	7 (26)	0.006	8,6 (2-41)	0,007
Srednje teški oblik SARS-CoV-2		3 (11)	20 (74)			
Kontrolna skupina		16 (57)				

*Fishers exact test; ** logistička regresija. Napomena: Analiza se odnosi samo na usporedbu lakše i srednje teže oboljelih od SARS-CoV-2 infekcije

Zaključili smo da u skupini ispitanika sa srednje teškim oblikom bolesti je veći broj onih koji imaju povećane vrijednosti trombocita (>424 x10⁹/L, p= 0,006) te je pri tome ta vjerojatnost za 8,6 puta veća u odnosu na skupinu s lakšim oblikom bolesti.

Tablica 6 prikazuje najčešće kliničke simptome prisutne u obje skupine ispitanika s različitom zastupljenošću unutar skupina. Simptomi koji su bili zastupljeni u svih ispitanika u skupini s blažim oblikom SARS-CoV-2 infekcije bili su vertigo i blaža glavobolja. Umjerena glavobolja (VAS 5-7) je bila češće zastupljena (70%) u srednje teškom obliku infekcije. Niti jedan ispitanik iz skupine s blažim oblikom bolesti nije imao VAS 5-10, već je svih 16 ispitanika imalo blažu glavobolju (VAS 1-4). Prema tome, dokazali smo da postoji statistički značajna razlika u povezanosti stupnja glavobolje i težine bolesti (p<0,001) na način da se teži stupanj glavobolje češće javlja u osoba s težim oblikom SARS-CoV-2 infekcije.

U skupini ispitanika sa srednje težim oblikom bolesti pokazali smo da je njih 16 (69%) imalo umjerenu glavobolju VAS 5-7 te njih 7 (31%) blažu glavobolju VAS 1-4 (tablica 6). Gubitak njuha je bio češći simptom u blaže oboljelih u odnosu na umjereno oboljele pacijente (69% u odnosu na 65%, Tablica 6).

Tablica 6. Prikaz ispitanika (%) prema obliku infekcije i najčešćim kliničkim simptomima

	Stupanj bolesti			p
	blagi	srednje teški	ukupno	
	N (%)	N (%)	N (%)	
Oštećen okus/njuh	11 (69)	15 (65)	26 (67)	1,0
Vertigo	16 (100)	11 (48)	27 (69)	<0,001
Glavobolja VAS 1-4	16 (100)	7 (30)	23 (59)	<0,001
Glavobolja VAS 5-7	0	16 (70)	16 (41)	

*Fishers exact test

U našem istraživanju nismo dokazali statistički značajnu razliku broja ispitanika s oštećenjima njuha i okusa između ispitivanih skupina ($p=1$).

Pokazali smo da u skupini blage bolesti svi ispitanici su imali vertigo dok je u skupini ispitanika sa srednje težim oblikom bolesti imalo njih 11 (50%), ($p<0,001$).

Prema tablici 7 vidljivo je da su pacijenti sa srednje težim oblikom preboljele SARS-CoV-2 infekcije imali statistički značajnu veću razinu IgG protutijela ($z=3,0; p=0,002$). Utvrdili smo da je medijan IgG za 19 (95%CI: 11-27) veći kod srednje teških oblika bolesti.

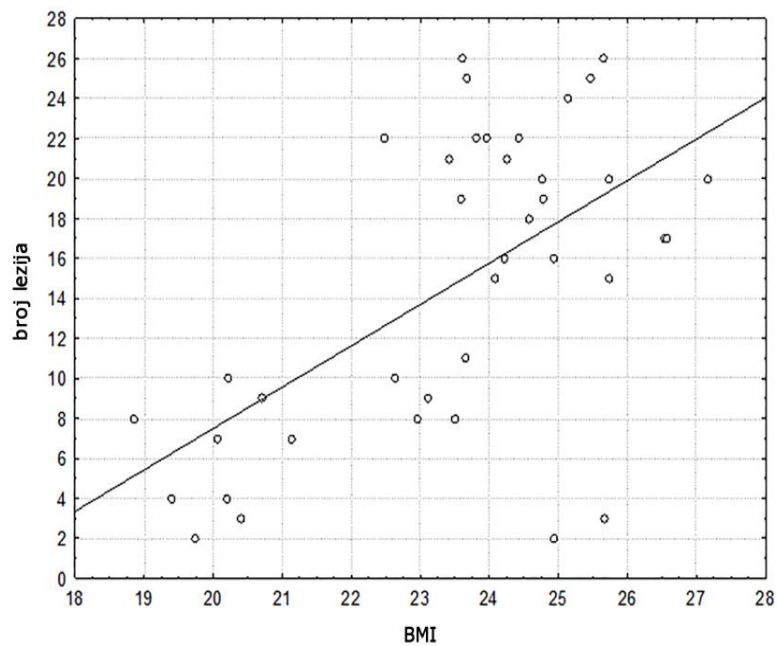
Također smo utvrdili da su pacijenti sa srednje teškim oblikom SARS-CoV-2 infekcije imali statistički značajno veći broj lezija bijele tvari vidljivih na MR-u mozga ($z=5,3; p<0,001$). Medijan broja lezija za 12,5 (95%CI: 9,7-15,3) je bio veći u pacijenta sa srednje teškim oblikom bolesti u odnosu na blaži oblik (Slika 3).

Ovom studijom smo prikazali ovisnost broja lezija o kliničkim simptomima, broju trombocita i BMI te zaljučili da:

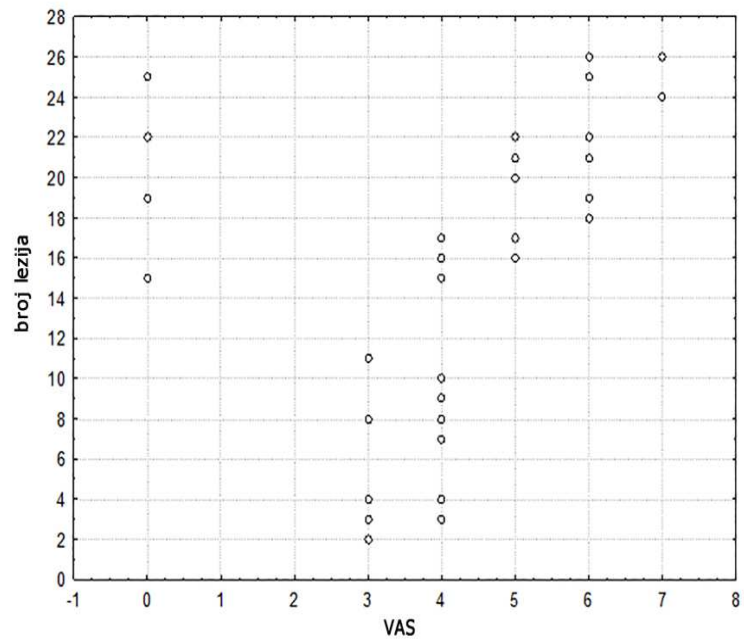
- postoji statistički značajna korelacija broja lezija s BMI (Spearman koeficijent korelacije $\rho=0,469$ [$p=0,003$]). Pacijenti koji su imali viši BMI imali su i veći broj lezija na mozgu (Slika 5).

- broj lezija značajno korelira s jačinom glavobolje (stupnjem VAS; Spearman koeficijent korelacije $\rho=0,578$ [$p<0,001$]). Pacijenti koji su imali izraženije glavobolje imali su i veći broj lezija na mozgu (Slika 6).
- broj lezija značajno korelira s brojem trombocita. (Spearman koeficijent korelacije $\rho=0,599$ [$p<0,001$]). Pacijenti koji su imali viši broj trombocita imali su i veći broj lezija na mozgu (Slika 7).

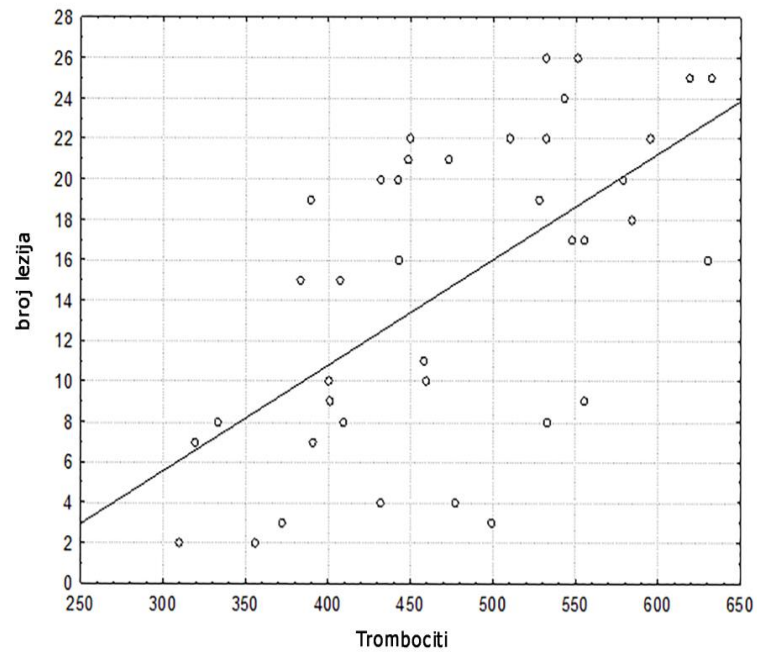
Slika 5. Grafički prikaz ovisnost broja lezija o indeksu tjelesne mase (BMI)



Slika 6. Prikaz ovisnosti broja lezija o intenzitetu glavobolje određenom VAS skalom



Slika 7. Prikaz ovisnosti broja lezija o broju trombocita



U tablici 7 prikazan je medijan IgG protutijela i broj lezija u odnosu na težinu bolesti. Ovim istraživanjem pokazali smo ovisnost težine kliničke slike o IgG protutijelima koja su bila viša kod pacijenta sa srednje teškim oblikom bolesti.

Tablica 7. Medijan (IQR, min-maks) IgG i broja lezija u odnosu na težinu bolesti

	Stupanj bolesti		
	Blagi	Srednje teški	P†
IgG	46 (38-55;30-78)	65 (39-55;38-89)	0,002
Broj lezija	7,5 (3-9;2-11)	20 (17-22;15-26)	<0,001

†Mann Whitney U test

Pacijenti sa srednje težim oblikom preboljele SARS-CoV-2 infekcije su imali statistički značajnu veću razinu IgG protutijela ($z=3,0$; $p=0,002$). Medijan IgG za 19 (95%CI: 11-27) koji je veći kod srednje teških oblika bolesti.

U tablici 8 prikazan je broj lezija u odnosu na oštećenje njuha i vertigo. Ovim istraživanjem nismo dokazali povezanost broja lezija s oštećenjem njuha ($z=0,928$; $p=0,353$) kao ni povezanost broja lezija s vertigom ($z=1,92$; $p=0,055$)

Tablica 8. Prikaz broja lezija u odnosu na oštećenje njuha i vertigo

		Broj lezija (medijan;Q1-Q3;min-maks)	p†
Oštećenje njuha	Ne	15,5 (3-21;2-26)	0,353
	Da	16,5 (9-21;2-26)	
Vertigo	Ne	18,5 (16-22;15-26)	0,055
	Da	10 (7-21;2-26)	

† Mann Whitney U test

Analizom MR slika u FLAIR sekvenci u ispitanika nakon SARS-CoV-2 infekcije potvrđene su brojne novonastale lezije u bijeloj tvari. Lezije su bile distribuirane obostrano u periventrikularnoj bijeloj tvari, u subkortikalnim i u jukstakortikalnim područjima. Tablica 9 prikazuje broj lezija (medijan) u odnosu na lokalizaciju i težinu bolesti.

Utvrđili smo da na sve tri lokacije je veći broj lezija kod srednje teškog oblika bolesti (Slika 3). Medijan broja lezija veći je kod srednjeg teškog oblika bolesti na lokacijama; obostrano periventrikularno za 3 ($z=5,0$; $p<0,001$); veći je za 10 obostrano frontalno subkortikalno ($z=5,3$; $p<0,001$) i za 1 obostrano frontoparijetalno jukstakortikalno ($z=2,4$; $p=0,016$).

Zaključili smo stoga da pacijenti koji su preboljeli srednje teški oblik SARS-CoV-2 infekcije imaju značajno veći ukupan broj lezija (Slika 3). Lokalizacija lezija je i u pacijenta s preboljelim lakšim (Slika 4) i srednje teškim oblikom bolesti (Slika 3) evidentna na tri mjesta: obostrano periventrikularno, obostrano frontalno subkortikalno i obostrano frontoparijetalno jukstakortikalno, što se može smatrati predilekcijskim mjestima za grupiranje istih.

Tablica 9. Prikaz medijana broja lezija na tri lokacije u odnosu na težinu bolesti

Broj lezija			
Lokacija	Stupanj bolesti	Medijan (min.-maks.)	p†
Obostrano periventrikularno	Lakši	2 (0-3)	<0,001
	Srednje teški	5(3-9)	
Obostrano frontalno subkortikalno	Lakši	4 (2-7)	<0,001
	Srednje teški	14 (9-18)	
Obostrano frontoparijetalno jukstakortikalno	Lakši	1 (0-3)	0,016
	Srednje teški	2 (0-5)	

*Wilcoxon test; † T test za sparane uzorke

U svjetlu toga pokazali smo da se u obje skupine pacijenata lezije statistički značajno grupiraju najviše obostrano frontalno subkortikalno, potom obostrano periventrikularno. Statistički je

značajna razlika bila u broju lezija na obje lokacije u pacijenata koji su preboljeli srednje teški oblik SARS-CoV-2 infekcije. Srednje teški oblik bolesti sugerira veći broj lezija smještenih obostrano frontalno subkortikalno i obostrano periventrikularno (Slika 3).

U slijedećem koraku našeg istraživanja htjeli smo pokazati što se u kontrolnom periodu može očekivati u pacijenta nakon preboljelog blagog i srednje teškog oblika SARS-CoV-2 infekcije, odnosno da li promjene na mozgu regrediraju ili progrediraju. Nakon 6 mjeseci od preboljele infekcije kontaktirali smo svih 39 pacijenta koji su bili uključeni u studiju i pozvali ih na kontrolno snimanje MR mozga. Odazvalo ih se 14, svi koji su imali srednje teški oblik infekcije. Na kontrolnom MR snimanju mozga, na istom uređaju, jačine 3T, 12 pacijenta je imalo u potpunosti stacionaran nalaz, izgledom i veličinom, ranije opisanih lezija na mozgu (Slika 8). Dvoje pacijenata je imalo po jednu leziju više. Dakle, lezije nisu bile veličinom i brojem u regresiji, ali isto tako kod 12 pacijenta nije bilo daljnje progresije broja lezija. Lezije nisu pokazivale postkontrastnu imbibiciju ni nakon 6 mjeseci od preboljele infekcije. Ne postoji statistički značajna razlika u broju hiperintenzivnih lezija na mozgu ($Z=1,34$; $p=0,180$), (Tablica 10).

Tablica 10. Prikaz ispitanika prema kvalitativnim varijablama 40-60 i 180 dana nakon preboljele SARS-CoV-2 infekcije

	40-60 dana nakon infekcije	180 dana nakon infekcije	p
RR sistolički	125,5±7	125±6,7	0,606†
RR dijastolički	80,5±4	82±4,1	0,003†
Leukociti x10 ⁹ /L	6,5 (5-9)	6,6 (5-8)	0,109*
Eritrociti x10 ¹² /L	5 (4-6)	4,5 (4-5)	0,046*
Trombociti x10 ⁹ /L	537 (383-630)	516 (375-598)	0,004*
Hct L/L	0,5 (0,44-0,55)	0,51 (0,45-0,54)	0,792*
Hgb g/L	152 (138-160)	155 (142-161)	0,091*
Trigliceridi mm/L	1,7 (1,1-2)	2 (1-2)	0,480*
Kolesterol mm/L	4,5 (4,1-5,2)	4,5 (4,1-5,1)	0,257*
Urea mm/L	5,5 (4-8)	5,5 (4-8)	0,999*
Kreatinin μm/L	75 (47-91)	75 (47-91)	0,999*
Ukupan broj lezija	20,5 (15-26)	20,5 (15-27)	0,180*
Teperatura (°C)	36,5 (36-37)	36 (36-37)	0,306*
HbA1c %	5,2 (4-6,4)	5 (4-6)	0,999*
Glukoza mm/L	5,1 (3,3-7)	5 (3-7)	0,999*
Stupanj jačine glavobolja-VAS	5 (0-7)	1 (0-3)	0,003*

*Wilcoxon test; † T test za sparane uzorke

Nakon 6 mjeseci od preboljele SARS-CoV-2 infekcije laboratorijske vrijednosti kolesterola, triglicerida, hemoglobina, hematokrita, leukocita, uree, kreatinina, glukoze i HbA1c su bile bez bitnije promjene. Tjelesna temperatura je bila unutar fizioloških vrijednosti. U 13 pacijenta su se vrijednosti trombocita snizile u odnosu na ranije nalaze. Sistolički i dijastolički tlakovi svih

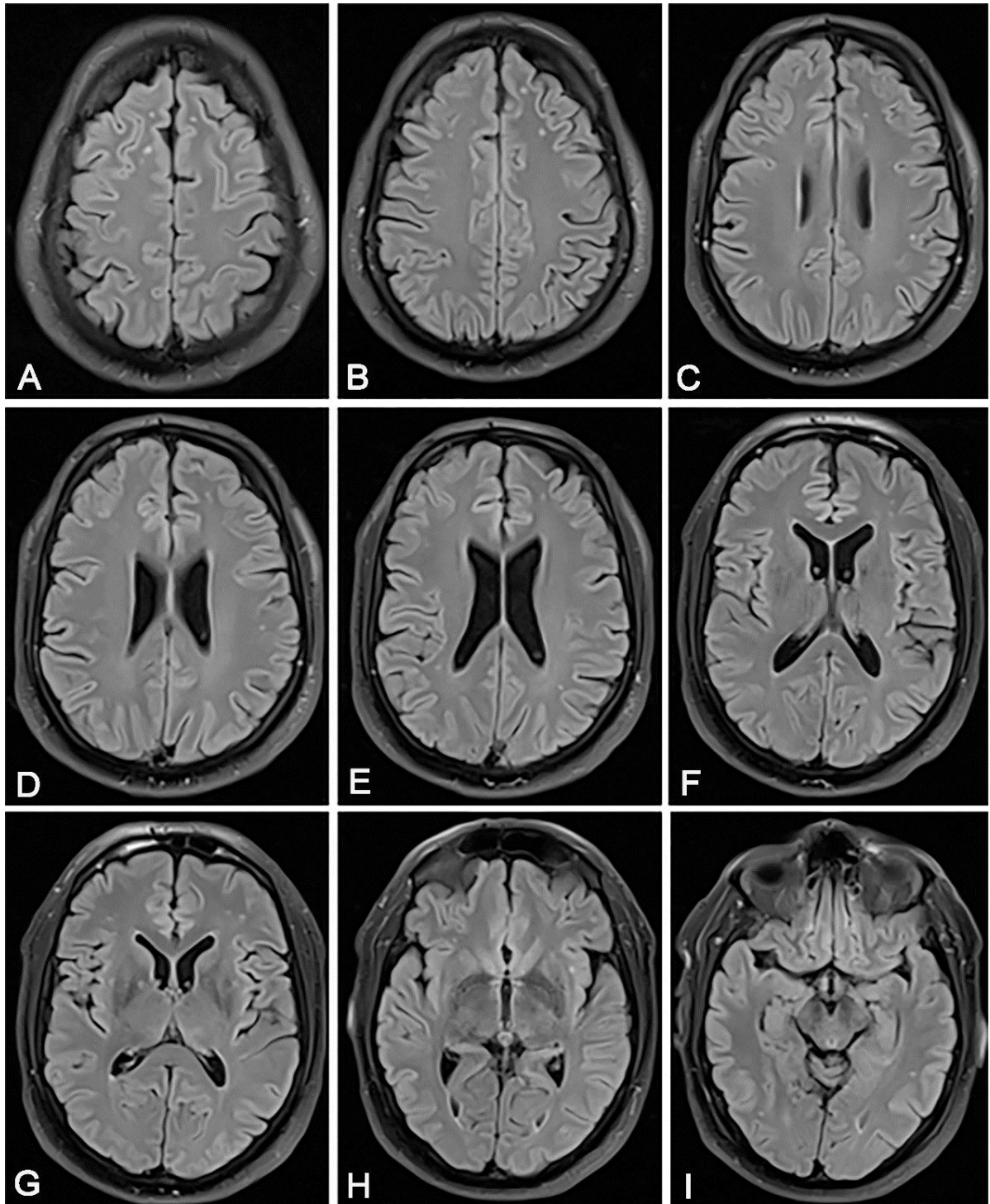
ispitanika su bili u fiziološkim granicama. Jačina glavobolje je u svih pacijenata značajno manje izražena u odnosu na raniji period.

U kontrolnom periodu nismo dokazali statistički značajnu promjenu kolesterola ($Z=1,13$; $p=0,257$), triglicerida ($Z=0,707$; $p=0,480$), temperature ($Z=1,02$; $p=0,306$), Hgb ($Z=1,69$; $p=0,091$), Htc ($Z=0,264$; $p=0,792$), leukocita ($Z=1,60$; $p=0,109$), uree ($Z=0$; $p=0,999$), kreatinina ($Z=0$; $p=0,999$), Hba1c ($Z=0$; $p=0,999$) i glukoze ($Z=0$; $p=0,999$).

Postoji statistički značajna razlika nakon 6 mjeseci u odnosu na mjerenje trombocita ($Z=2,9$; $p=0,004$). Medijan trombocita nakon 6 mjeseci je za 21 manji od mjerenja učinjenog 40 dana nakon infekcije, što je klinički nebitno. Kod 13 pacijenata pad je u broju trombocita, a porast tek kod jednog pacijenta. Statistički je značajna razlika i u broju eritrocita ($Z=1,99$; $p=0,046$). Medijan se promijenio za 0,5, što klinički nije značajno.

Nema statistički značajne razlike sistoličkih tlakova prije i nakon 6 mjeseci ($T=0,528$; $p=0,606$) od preboljele infekcije. Iako postoji statistički značajna razlika dijastoličkih tlakova između dva provedena mjerenja ($T=3,6$; $p=0,003$), ta razlika nije klinički relevantna.

Postoji statistički značajna razlika jačine glavobolja mjerenih nakon 6 mjeseci ($Z=2,98$; $p=0,003$). Medijan VAS je za 4 manji u odnosu na prvo mjerenje. Kod 11 ispitanika glavobolja se značajno smanjila, a kod 3 pacijenta je ostala ista.



Slika 8. U rujnu 2021., nakon 180 dana od preboljele srednje teškog oblika SARS-CoV-2 infekcije, pacijentu kao na slici 3. učinjen je kontrolni MR mozga koji je u cijelosti pokazao stacionaran nalaz u kontrolnom periodu u smislu multiplih sitnih hiperintenziteta na FLAIR sekvenci smještenih; obostrano frontalno subkortikalno i periventrikularno, lijevo periinzularno i lijevo temporalno subkortikalno.

5. RASPRAVA

U našoj studiji smo prikazali pacijente nakon preboljele SARS-CoV-2 infekcije koji su razvili nespecifične neurološke simptome kao glavobolju, vrtoglavicu, umor, poremećaj okusa i njuha te su na MR mozga imali više sitnih, punktfornih hiperintenziteta signala u T2 i FLAIR sekvenci. Lezije su bile smještene obostrano frontalno subkortikalno, periventrikularno bilateralno i jukstakortikalno bilateralno (Slike 3 i 4). Lezije nisu pokazale restrikciju difuzije i nisu pokazale znakove krvarenja na SWI (Slike 3 i 4), a također nisu pokazale ni postkontrastnu imbibiciju. U DWI/ADC mapi znakova svježe ishemije ni kod jednog pacijenta se nije prikazalo. Moramo napomenuti da je razlog, i jedini simptom zbog kojeg su ovi pacijenti bili na ranije navedenom snimanju MR mozga, bila vrtoglavica pri čemu standardni protokol za takvu indikaciju uključuje CISS sekvencu u svrhu isključivanja patoloških promjena kranijalnih živaca, poglavito se to odnosi na n. vestibulocohlearis. U svih ispitanika je CISS sekvenca pokazala u potpunosti uredan vestibulokohlearni živac obostrano.

MR angiografija je bila u potpunosti uredna, bez znakova vaskulitisa, kao i prethodna kontrolna MR angiografija mozga. Također, svim smo pacijentima učinili Doppler ultrazvuk ekstrakranijalnih krvnih žila vrata istog dana kada smo napravili MR mozga. Dakle, ove lezije smo definirali kao vrlo male vaskularne lezije koje su nastale nakon infekcije SARS-CoV-2 i nisu bile prisutne na prethodnom MR snimanju mozga 2019. i 2020. godine (Slike 3 i 4).

Uvidom u postojeću literaturu pokazali smo različitost prezentacija lezija na mozgu kod pacijenata koji su imali ovu infekciju. Conklin J. i suradnici pokazali su 16 teško bolesnih pacijenata s infekcijom SARS-CoV-2 koji su imali mikrovaskularne promjene na MR mozga, što je prikazano kao više od 10 točkastih lezija u SWI sekvenci. Predilekcijsko mjesto navedenih lezija bilo je subkortikalno i u dubokoj bijeloj tvari. Također su pokazali radiološko-patološke korelate tih mikrolezija koji su uključivali ekstravazaciju crvenih krvnih stanica, ishemiju, nedostatak, ali ne i gubitak aksona i mijelina te odgovor mikroglije (34). Naši pacijenti nisu imali lezije unutar korpusa kalozuma, što može inače biti znak lošije kliničke slike i lošijeg kliničkog ishoda (22, 34). Značajne posljedice i patološke promjene nakon infekcije ostaju na svim organima, posebno na plućnom parenhimu (35). Promjene mozga ne samo da mogu biti nepovratne, već su s vremenom kumulativne. To nas dovodi do spoznaje da je mozak organ koji se najsporije oporavlja nakon infekcije SARS-CoV-2 i na kojem ostaju najtrajnije posljedice. Također, naši su pacijenti bili mlađe osobe, bez arterijske hipertenzije, amiloidne angiopatije i multiple skleroze. Moguće je da je naša studija uključila pacijente koji imaju početne endotelne promjene i kojima će biti potrebno stalno kliničko i radiološko

praćenje u sljedećim godinama, što u konačnici predstavlja veliki javnozdravstveni problem. Pacijenti koji su preboljeli umjereni oblik SARS-Cov-2 infekcije imaju značajno veći ukupan broj lezija (Slika 3). Prema Fazekasovoj ljestvici (36), opisane lezije u bolesnika s blagom i umjerenom bolešću bile su stupnja 1. Iako su pacijenti s umjerenom bolešću imali veći broj lezija, one nisu konfluirale i nisu bile veće od 10 mm. Sve opisane lezije imale su promjer 2-3 mm (Slike 3 i 4). Nismo dokazali povezanost broja lezija i oštećenja osjeta mirisa i okusa. Nismo dokazali povezanost broja lezija s vrtoglavicom.

Položaj lezija također je evidentan u bolesnika s blagim i umjerenim oblicima bolesti na tri mjesta: obostrano periventrikularno, obostrano frontalno subkortikalno i obostrano frontoparijetalno jukstakortikalno (Slike 3 i 4). U obje skupine bolesnika lezije su statistički značajno grupirane uglavnom obostrano frontalno subkortikalno, zatim obostrano periventrikularno. Postojala je statistički značajna razlika u broju lezija na oba mjesta u pacijenata koji su preboljeli umjereni oblik SARS-CoV-2 infekcije. Smatrali smo vrlo važnim naglasiti da je u obje skupine bolesnika veći broj lezija bio smješten obostrano frontalno subkortikalno, nego obostrano periventrikularno, što je značajno više u bolesnika koji su imali srednje teški oblik bolesti. Srednje teški oblik bolesti sugerira veći broj lezija smještenih obostrano frontalno subkortikalno i obostrano periventrikularno (Slika 3). SARS-CoV pokazuje sličnosti sa SARS-CoV-2, koji ulazi u središnji živčani sustav, što dokazuju pretkliničke i postmortalne studije (37). U našem istraživanju, u obje skupine bolesnika, većina lezija bila je smještena obostrano frontalno subkortikalno, a u postmortalnoj studiji virus je otkriven unutar frontalnog režnja (38). Lezije su se uglavnom nalazile unutar bijele tvari, nisu pokazivale karakter demijelinizacije, iako su u svojoj studiji Zanin L. i suradnici pokazali pacijente s brojnim periventrikularnim konfluirajućim demijelinizacijskim lezijama (39). Stoga, sve navedeno ukazuje na različitosti u prezentaciji neurooslikavanja.

Također je važno napomenuti da je kontrolna skupina imala uredan MR mozga i uredan Doppler ultrazvuk velikih krvnih žila vrata. Kod zdravih ljudi ove dobi, kao što su prikazani u našoj studiji, ne očekujemo nikakve lezije mozga.

Nakon 6 mjeseci od inicijalno provedenog istraživanja, 14 pacijenta koji su preboljeli srednje teški oblik infekcije se odazvalo na kontrolni MR mozga na kojem je kod 12 pacijenta bio vidljiv u potpunosti stacionaran nalaz u broju i veličini hiperintenzivnih lezija (Slika 8). Samo je dvoje pacijenata imalo po jednu leziju više, smještene frontalno subkortikalno, što možemo smatrati blažom progresijom. Možemo zaključiti da se radi o trenutnoj i akutnoj noxi koja se prezentirala kao gliozna lezija i kao takva ostala bez promjene u kontrolnom periodu.

Prema ispitivanim skupinama postoji statistički značajna razlika u broju trombocita. Razine trombocita bile su blago povišene u obje skupine bolesnika sa SARS-CoV-2 infekcijom. Pacijenti koji su preboljeli umjereni oblik infekcije SARS-CoV-2 imali su nešto veći broj trombocita u odnosu na skupinu bolesnika s blagom kliničkom slikom (Tablica 5). Postojeće studije pokazale su trombocitopeniju kao komplikaciju nakon SARS-CoV-2 (40). Mišljenja smo da se naši rezultati u ovoj studiji ne mogu zanemariti te bi takve bolesnike trebalo dalje pratiti zbog mogućeg kasnijeg razvoja rizika za tromboemboliju i mogućeg liječenja antitrombotnom terapijom. Nakon 6 mjeseci u 14 prikazanih pacijenata vrijednosti trombocita su se statistički značajno snizile, ali su i dalje bili blaže povišeni (Tablica 10). U obje skupine pacijenata d-dimeri nisu bili povišeni. Faktori zgrušavanja u trenutku akutne infekcije pacijentima nisu bili analizirani jer ni jedan pacijent nije bio hospitaliziran.

U sve tri skupine ispitanika nije bilo statistički značajne razlike u broju leukocita jer je prošlo već dva mjeseca od akutne infekcije te su se ispitivane vrijednosti vratile u referentne vrijednosti (Tablica 4). Također, pri kontrolnom ispitivanju, nakon 6 mjeseci, nije bilo statistički značajne razlike u broju leukocita (Tablica 10).

Postoji statistički značajna razlika u BMI ispitanika u odnosu na ispitivane skupine (tablica 4). Kod skupine ispitanika s umjerenim oblikom infekcije SARS-CoV-2 BMI je bio veći nego kod onih s blagim oblikom SARS-CoV-2 infekcije i veći nego kod kontrolne skupine. Pretili pacijenti imaju povećani rizik od smrti od infekcije SARS-CoV-2 (41). Povezanost povišenog BMI i infekcije SARS-CoV-2 ima svoju biološku i patofiziološku potporu te uključuje specifične mehanizme poput kroničnog proupalnog stanja, prekomjerne reakcije na oksidativni stres i oslabljenog imuniteta (42). Povišeni BMI i pretilost povezani su s lošijim kliničkim ishodom (43). Pretilost je prepoznata kao kompromitirajući faktor normalne respiracijske funkcije i može svrstati ove bolesnike u skupinu koja je teže pogođena infekcijom SARS-CoV-2 (44).

Pacijenti sa srednje teškom infekcijom SARS-CoV-2 imali su statistički značajno višu razinu IgG antitijela (tablica 7). Ren L. i suradnici pokazali su da razina antitijela određuje težinu bolesti (45). Pradenas E. i suradnici pokazali su da je titar protutijela veći kod bolesnika koji su imali teži oblik SARS-CoV-2 infekcije nego kod onih koji su imali blagi / umjereni oblik bolesti (46). Pacijenti s težim oblikom infekcije SARS-CoV-2 serokonvertirali su se ranije i imali su višu razinu IgG-specifičnih antitijela od pacijenata koji su imali blagi oblik bolesti (47).

Nismo dokazali statistički značajnu razliku u broju ispitanika s oštećenjima mirisa i okusa između ispitivanih skupina. U skupini blage bolesti svi su ispitanici imali vrtoglavicu, dok ih je

u skupini ispitanika s umjerenom bolešću bilo 11. Postoji statistički značajna razlika u stupnju glavobolje u odnosu na težinu bolesti. Kod skupine ispitanika s blagim oblikom bolesti, niti jedan od ispitanika nije imao VAS 5-10, ali svih 16 ispitanika je imalo VAS 1-4. Kod skupine ispitanika s umjerenom bolešću, 16 ih je imalo VAS 5-7, a 7 VAS 1-4 (Tablica 6). To nas dovodi do zaključka što je klinička slika bila ozbiljnija, glavobolje su bile intenzivnije i izraženije i upućuje nas na glavobolju kao uobičajeni i važan nespecifični neurološki simptom. Nakon 6 mjeseci, dakle u kontrolnom periodu, intenzitet glavobolja se kod 11 pacijenta značajno snizio, dok je kod 3 ispitanika ostala iste jačine, što ipak ukazuje na regresivnu dinamiku važnog nespecifičnog neurološkog simptoma (Tablica 10).

MR je zasigurno metoda izbora za pacijente koji nemaju izražene komplikacije i poteškoće nakon SARS-CoV-2 infekcije, koji nisu ovisni o tuđoj pomoći i prikladni su za praćenje u ambulantnim uvjetima (48). MSCT je metoda koja je uglavnom insuficijentna i ne pruža dovoljno informacija o lezijama bijele tvari prisutnim kod takvih pacijenata kao MR mozga (49).

Nakon SARS infekcije, 2003. godine, shvatili smo koje su i kakve mogu biti postinfektivne komplikacije (50, 51). Neuropatološka stanja obično se javljaju tijekom određenog razdoblja latencije nakon zarazne bolesti. Današnja znanstvena saznanja smatraju da virus SARS CoV-2 utječe na mikrocirkulaciju, uzrokujući edem i oštećenje endotelnih stanica (endotelitis), mikroskopske krvne ugruške (mikrotrombozu), suženje kapilara, oštećenje pericita, angiogenezu tkiva i stvaranje ožiljaka (52). Slično drugim slučajevima kritičnih bolesti, SARS-CoV-2 također je povezan s povišenom razinom citokina u cirkulaciji (53). Temeljni mehanizmi, koji uključuju prodor virusa u središnji živčani sustav, tek trebaju biti razjašnjeni, a izravna korelacija s infekcijom SARS-CoV-2 i dalje je nejasna, ali pokušali smo donijeti neke zaključke.

Temeljni patofiziološki procesi mogu biti istodobno povezani, a ne različiti i neovisni jer izraženi upalni odgovor može biti uzrok opažene cerebrovaskularne bolesti. Te su promjene ukazale na primjer tihe cerebrovaskularne bolesti povezane s SARS-CoV-2, koju karakteriziraju vaskularna oštećenja uključene mikrocirkulacije, a također još jednom naglašava neurotropizam virusa. Kod SARS-CoV-2 infekcije mogu biti uključeni različiti mehanizmi cerebrovaskularnih poremećaja. U kasnijoj fazi, mikrotromboza ukazuje na zahvaćenost malih cerebralnih žila (54).

Poremećaji središnjeg živčanog sustava povezani s SARS-CoV-2 mogu dovesti do dugotrajnog invaliditeta [10], stoga je potrebno žurno razviti i osigurati neuroprotektivnu strategiju.

Ovu studiju smatramo primjerom tihe cerebrovaskularne bolesti povezane sa SARS-CoV-2 infekcijom, karakterizirane vaskularnim oštećenjem koje pretežno uključuje mikrocirkulaciju (55). Cerebrovaskularne bolesti su drugi vodeći uzrok smrti u svijetu, a čimbenici rizika za tihu cerebrovaskularnu bolest poznati su već dugi niz godina poput ateroskleroze, dijabetesa, hiperlipidemije, pretilosti, pušenja, hipertenzije, konzumacije alkohola, stresa i starenja (56). S obzirom na opisane promjene MR mozga, u našoj studiji, postavlja se pitanje da li je SARS-CoV-2 također novi čimbenik rizika za razvoj cerebrovaskularne bolesti. Ako se to pokaže istinitim, ovi pacijenti trebaju daljnje praćenje i kontinuiranu terapiju, posebno antitrombocitnu terapiju (57) kako bi se spriječili daljnji neželjeni cerebrovaskularni incidenti.

Nedavno su dokumentirani novi čimbenici rizika za cerebrovaskularnu bolest poput infektivnih agensa. Kronične infekcije, poput infekcije *Chlamydie pneumoniae*, humanog citomegalovirusa, infekcije *Helicobacter pylori*, virusa gripe, virusa hepatitisa C, mogu pridonijeti razvoju ateroskleroze (58).

Već je poznato da bi prevencija cerebrovaskularnog incidenta obuhvaćala tri glavne odrednice tihe cerebrovaskularne bolesti: tihi cerebralni moždani udar, hiperintenziteti bijele tvari vaskularne etiologije na magnetskoj rezonanci i cerebralna mikrokrvarenja (56).

Ova studija ostavlja brojna pitanja na koja nećemo moći odmah odgovoriti. Praćenjem pacijenata uključenih u ovo istraživanje u budućim godinama moći će se razjasniti koji su mogući patofiziološki mehanizmi uključeni u procese unutar središnjeg živčanog sustava. Jesu li možda ovi pacijenti predisponirani za cerebrovaskularni inzult, demenciju ili vaskulitis? Da li su takvi bolesnici predisponirani za druge bolesti pluća, srca ili bubrega? Vrijeme će razjasniti sve posljedice koje ćemo moći procijeniti.

U ovom je trenutku definitivno razumijevanje mehanizama bolesti i uzročno-posljedičnih veza je ograničeno te smo iz kliničkih i znanstvenih razloga odlučili učiniti kontrolni MR mozga u pacijenata koji su se odazvali na snimanje nakon 6 mjeseci. Sve ranije opisane lezije kod 12 pacijenata koji su imali srednje teški oblik bolesti su bile stacionarne, dakle bez promjene veličinom i brojem te na istim lokacijama. Dvoje pacijenta je imalo po jednu leziju više što s obzirom na ukupni broj lezija nije statistički značajna progresija. Možemo zaključiti da ove sitne lezije nisu demijelinizacijske te da su nastale zbog trenutnog djelovanja nokse, virusa SARS-CoV-2 što je rezultiralo glioznom promjenom na predilekcijskim mjestima bijele moždane tvari.

Limitirajući faktori ove sprovedene presječne studije su bili mali broj ispitanika i još uvijek kratko trajanje pandemije.

U ovom dijelu rasprave osvrnula bih se na terapijske modalitete liječenja ove infekcije. Od antivirusnih lijekova najčešće je korišten Ramdesivir, analog adenzina koji blokira RNA polimerazu. Koristio se u liječenju RNA virusnih infekcija; Ebola virus, SARS, MERS (59). Ostali drugi analozi nukleotida su: favipiravira (analog nukleozida), ribavirin (analog gvanozina), galidesivir (analog adenzina), sofosbuvir (analog pirimidina), alovudin (analog timidin dideoksinukleozida) i zidovudin (analog timidina). Favipiravir je inhibitor RNA polimeraze, također je bio odobren za liječenje gripe u Kini i Japanu. Favipiravir može imati jače antivirusno djelovanje od inhibitora proteaze kao kaletre (lopinavir / ritonavir). Ostali antivirusni lijekovi, kao oseltamivira (inhibitor neuraminidaze), ganciklovir i klorokin fosfat, mogu smanjiti simptome infekcije SARS-CoV-2 (60). Na početku pandemije, pokazalo se da klorokin fosfat (antimalarijsko sredstvo), ima antivirusno i protuupalno djelovanje te može spriječiti pogoršanje upale pluća, ali kombinacija hidroksiklorokina i azitromicina, koja se upotrebljavala na početku pandemije pokazala se bez značajnijeg učinka kao antivirusna terapija (61). Chimotripsin slične proteaze, kao cinanserin i flavonoidi, zajedno s proteazama sličnim papainu, poput diarilheptanoida, mogu spriječiti replikaciju CoV-a i smatraju se kandidatima za borbu protiv virusa (62). I konačno, sistemska primjena niskih doza kortikosteroida i inhalacija IFN-om su snažne strategije protiv SARS-CoV-2 infekcije (63, 64). Studije su pokazale da deksametazon može smanjiti stopu smrtnosti u kritično bolesnih pacijenta sa SARS-CoV-2 infekcijom te da deksametazon u dnevnoj dozi do 120 mg dovodi do niže stope smrtnosti kod bolesnika hospitaliziranih sa SARS-CoV-2 infekcijom (63).

Kao što smo već spomenuli, ACE2 je receptor odgovoran za ulazak SARS-CoV-2 u stanicu domaćina, kao i S protein virusa. Protutijelo za S protein blokira ulazak virusa te bi mogao bi smanjiti razinu angiotenzina II i IL-6 u bolesnika s ARDS-om (65). Ali, ovi su lijekovi još u fazi istraživanja. U fazi istraživanja su i monoklonska protutijela te genska terapija. Ciljanje na virusni genom uz pomoć siRNA može inhibirati virusnu replikaciju (66). U posljednje vrijeme se često spominju modulatori imunog odgovora. Tu spadaju mezenhimalne, zametne stanice (MSC) koje se relativno lako mogu dobiti iz masnog tkiva, koštane srži ili posteljice te među ostalim imaju potencijal sprječavanja imunološki posredovanih posljedica SARS CoV-2 infekcije i obnavljanje oštećenih tkiva stvaranjem trofičkih čimbenika i protuupalnih molekula (prostaglandin 2, indoleamin 2,3-dioksigenaza, transformirajući faktor rasta- β , IL-10, dušikov oksid i čimbenik nekroze tumora (TNF)). Protuupalno djelovanje MSC-a može se iskoristiti za liječenje steroidno rezistentne infekcije, teške bolesti odbacivanja organa (graft versus host-

GVH) i teških upala pluća (67). Od posebnog interesa je CYNK-001, NK (natural killer) terapija razvijena iz placente matičnih stanica hematopoeze, koja se uvodi kao potencijalna terapijska mogućnost za razne maligne bolesti (68). U posljednje vrijeme su u fazi istraživanja anti-citokin storm lijekovi, dakle lijekovi koji se koriste u pri aktivaciji citokinske oluje koja nerijetko ima nepovoljan ishod te se uvodi anti TH-17 terapija se, budući da su TH-17 limfociti izraženo povišeni kod takvih pacijenta (69). Adalimumab (TNF- α) i CMAB806 (IL-6) spadaju u kliničke antagoniste usmjerene na citokine, ali još uvijek u fazi istraživanja (70).

Terapijski potencijal tocilizumaba (monoklonsko protutijelo) za liječenje bolesnika sa SARS-Cov-2 infekcijom se također istražuje te početna ispitivanja sugeriraju da tocilizumab može prevenirati limfopeniju, smanjiti potrebu za kisikom i spriječiti teške promjene parenhima pluća (71).

I na kraju, svi pacijenti koji se nalaze u hiperkoagulabilnom stanju s povišenim d-dimerima, moraju dobiti antikoagulantnu terapiju u smislu niskomolekularnog heparina (72).

Nakon naše studije razvidno je da pristup pacijentima nakon infekcije SARS-Cov-2 mora biti strogo personaliziran. U praksi ovaj individualni pristup znači pronalaženje bolesnika s potencijalnim cerebrovaskularnim bolestima, kognitivnim poremećajima i poremećajima hoda. Lezije smještene u frontalnom režnju moraju nas usmjeriti na moguće promjene ponašanja bolesnika nakon infekcije SARS-CoV-2 infekcije te taj aspekt bolesti također treba uzeti u obzir. Ovaj personalizirani pristup pacijentu koristit će zajednici i globalnom zdravstvenom sustavu. To nas može dovesti do stvaranja smjernica za neuroprotektivnu terapiju, pomoći strategiji liječenja teških oblika bolesti pomoću ventilacije ili terapije kortikosteroidima, pronaći biomarkere za bolest, poboljšati ishode i skratiti trajanje liječenja. U konačnici će omogućiti smanjenje troškova zdravstvenog sustava te potom omogućiti liječenje više ljudi.

U praksi možemo preporučiti da hitna služba i prijem, u upitnicima za pacijente pri dolasku pacijenta moraju imati podatke o BMI i kvantificiranoj jačini glavobolje (VAS). Možemo sugerirati da se kontrolno snimanje MR mozga može učiniti svakih 6 do 12 mjeseci te TCCD treba uključiti u algoritam pretraga nakon SARS-Cov-2 infekcije da bi se izmjerila cerebralna vazoreaktivnost. Također treba procijeniti i kognitivni status ovih pacijenata (MOCA upitnik, evocirani potencijali) tijekom duljeg razdoblja. Sve to vodi od personaliziranog pristupa i cjelovite skrbi nakon SARS-CoV-2 infekcije.

6. ZAKLJUČCI

Svakim danom tijekom ove pandemije virus SARS-CoV-2 ima novo neugodno iznenađenje. Ova je studija pokazala da čak i pacijenti koji su imali blagu i srednje tešku SARS-CoV-2 infekciju mogu imati neurološke komplikacije. U našem slučaju to je tiha cerebrovaskularna bolest koja nosi značajne posljedice i za pacijenta i za zdravstveni sustav. Promjene koje smo pronašli na MR snimanju mozga izravna su posljedica infekcije SARS-CoV-2 i ponovno potvrđuju multisistemsku prirodu infekcije SARS-CoV-2. S obzirom da ovi pacijenti spadaju u mlađu životnu dob, bez čimbenika rizika, možemo zaključiti da je infekcija SARS-CoV-2 novi čimbenik rizika za razvoj moždanog udara. S porastom broja pacijenata u svijetu, zaključak je da će uskoro cerebrovaskularna bolest nakon SARS-CoV-2 infekcije postati značajan javnozdravstveni problem. Postavlja se pitanje praćenja takvih bolesti, kao i adekvatno liječenje za koje ni do danas nije postignut adekvatan dogovor. Potrebne su nam daljnje studije koje će rasvijetliti ovaj javnozdravstveni problem.

7. LITERATURA

1. Yin Y, Wunderink RG. MERS, SARS and other coronaviruses as causes of pneumonia. *Respirology*. 2018;23(2):130-7.
2. de Wit E, van Doremalen N, Falzarano D, Munster VJ. SARS and MERS: recent insights into emerging coronaviruses. *Nat Rev Microbiol*. 2016;14(8):523-34.
3. Naqvi, Ahmad Abu Turab et al. "Insights into SARS-CoV-2 genome, structure, evolution, pathogenesis and therapies: Structural genomics approach." *Biochimica et biophysica acta. Molecular basis of disease*. 2020;1866(10):165878.
4. Habas K, Nganwuchu C, Shahzad F, Gopalan R, Haque M, Rahman S, et al. Resolution of coronavirus disease 2019 (COVID-19). *Expert Rev Anti Infect Ther*. 2020;18(12):1201-11.
5. Lau Y.L., Peiris J.M. Pathogenesis of severe acute respiratory syndrome. *Curr. Opin. Immunol*. 2005;17:404–10.
6. Zhang H., Penninger J.M., Li Y., Zhong N., Slutsky A.S. Angiotensin-converting enzyme 2 (ACE2) as a SARS-CoV-2 receptor: molecular mechanisms and potential therapeutic target. *Intensive Care Med*. 2020;46(4):586-90.
7. Channappanavar R., Fehr A.R., Vijay R., Mack M., Zhao J., Meyerholz D.K., et.al. Dysregulated type I interferon and inflammatory monocyte-macrophage responses cause lethal pneumonia in SARS-CoV-infected mice. *Cell Host Microbe*. 2016;19:181–93.
8. Iadecola C, Anrather J, Kamel H. Effects of COVID-19 on the Nervous System. *Cell*. 2020;183(1):16-27.e1.
9. Zheng KI, Feng G, Liu WY, Targher G, Byrne CD, Zheng MH. Extrapulmonary complications of COVID-19: A multisystem disease? *J Med Virol*. 2021;93(1):323-35.
10. Paterson, R.W.; Brown, R.L.; Benjamin, L.; Nortley, R.; Wiethoff, S.; Bharucha, T. et al. The Emerging Spectrum of COVID-19 Neurology: Clinical, Radiological and Laboratory Findings. *Brain*. 2020;143:3104–20.
11. Mohkhedkar, M.; Venigalla, S.S.K.; Janakiraman, V. Autoantigens That May Explain Postinfection Autoimmune Manifestations in Patients with Coronavirus Disease 2019 Displaying Neurological Conditions. *J. Infect. Dis*. 2021;223(3):536–7.
12. Yuki, K.; Fujiogi, M.; Koutsogiannaki, S. COVID-19 Pathophysiology: A Review. *Clin. Immunol*. 2020; 215:108427.

13. Levi, M.; Thachil, J.; Iba, T.; Levy, J.H. Coagulation Abnormalities and Thrombosis in Patients with COVID-19. *Lancet Haematol.* 2020;7:438–40.
14. Iba T, Connors JM, Levy JH. The coagulopathy, endotheliopathy, and vasculitis of COVID-19. *Inflamm Res.* 2020;69(12):1181-9.
15. Mehta, P.; McAuley, D.F.; Brown, M.; Sanchez, E.; Tattersall, R.S.; Manson, J.J. COVID-19: Consider Cytokine Storm Syndromes and Immunosuppression. *Lancet* 2020;395:1033–34.
16. Wang, E.Y.; Mao, T.; Klein, J.; Dai, Y.; Huck, J.D.; Liu, F. et al. Diverse Functional Autoantibodies in Patients with COVID-19. *medRxiv* 2020, 20247205.
17. Parasher A. COVID-19: Current understanding of its pathophysiology, clinical presentation and treatment. *Postgrad Med J.* 2020:postgradmedj-2020-138577.
18. Niazkar HR, Zibae B, Nasimi A, Bahri N. The neurological manifestations of COVID-19: a review article. *Neurol Sci.* 2020;41(7):1667-71.
19. Kremer S, Lersy F, de Sèze J, Ferré JC, Maamar A, Carsin-Nicol B. et.al. Brain MRI Findings in Severe COVID-19: A Retrospective Observational Study. *Radiology.* 2020;297(2):242-51.
20. Anzalone N, Castellano A, Scotti R, Scandroglio AM, Filippi M, Ciceri F, et al. A. Multifocal laminar cortical brain lesions: a consistent MRI finding in neuro-COVID-19 patients. *J Neurol.* 2020;267(10):2806-9.
21. Parsons T, Banks S, Bae C, Gelber J, Alahmadi H, Tichauer M. COVID-19-associated acute disseminated encephalomyelitis (ADEM). *J Neurol.* 2020;267(10):2799-802.
- 22 Hayashi M, Sahashi Y, Baba Y, Okura H, Shimohata T. COVID-19-associated mild encephalitis/encephalopathy with a reversible splenial lesion. *J Neurol Sci.* 2020;415:116941.
23. Toledano-Massiah S, Badat N, Leberre A, Bruel C, Ray A, Gerber S, et al. Unusual Brain MRI Pattern in 2 Patients with COVID-19 Acute Respiratory Distress Syndrome. *AJNR Am J Neuroradiol.* 2020;41(12):2204-5.
24. Flores G, Kumar JI, Pressman E, Sack J, Alikhani P. Spontaneous Brainstem Hemorrhagic Stroke in the Setting of Novel Coronavirus Disease 2019 - A Case Report. *Cureus.* 2020;12(10):e10809.
25. Lu Y, Li X, Geng D, Mei N, Wu PY, Huang CC, et al. Cerebral Micro-Structural Changes in COVID-19 Patients - An MRI-based 3-month Follow-up Study. *EClinicalMedicine.* 2020:100484.

26. Clinical management of COVID-19. WHO. 2020. <https://www.who.int/publications/i/item/clinical-management-of-covid-19>. Page 13 (accessed 22 June 2020).
27. Nicolas Bourdel, João Alves, Gisele Pickering, Irina Ramilo, Horace Roman, Michel Canis, Systematic review of endometriosis pain assessment: how to choose a scale?, Human Reproduction Update. 2015;21(1):136–52.
28. American College of Radiology. ACR-ASNR-SPR practice parameter for the performance and interpretation of magnetic resonance imaging of the brain. http://www.acr.org/~media/ACR/Documents/PGTS/guidelines/MRI_Brain.pdf.
29. MRI physics Radiopedia
30. Pooley RA. AAPM/RSNA physics tutorial for residents: fundamental physics of MR imaging. Radiographics. 2005;25(4):1087-99.
31. Moratal, D et al. “k-Space tutorial: an MRI educational tool for a better understanding of k-space.” Biomedical imaging and intervention journal. 2008;4(1):e15.
32. Wikipedia MRI
33. LearningNeuroradiology.com
34. Conklin J, Frosch MP, Mukerji SS, Rapalino O, Maher MD, Schaefer PW, et al. Susceptibility-weighted imaging reveals cerebral microvascular injury in severe COVID-19. J Neurol Sci. 2021;421:117308.
35. Türктаş H, Oğuzülgen İK. COVID-19 sonrası akciğer sekelleri: uzun dönem takip ve tedavi [Post-COVID-19 pulmonary sequela: longterm follow up and management]. Tuberk Toraks. 2020;68(4):419-29. Turkish.
36. Cedres N, Ferreira D, Machado A, Shams S, Sacuiu S, Waern M, et al. Predicting Fazekas scores from automatic segmentations of white matter signal abnormalities. Aging (Albany NY). 2020;12(1):894-901.
37. Baig AM, Khaleeq A, Ali U, Syeda H. Evidence of the COVID-19 Virus Targeting the CNS: Tissue Distribution, Host-Virus Interaction, and Proposed Neurotropic Mechanisms. ACS Chem Neurosci. 2020;11(7):995-8.

38. Paniz-Mondolfi A, Bryce C, Grimes Z, Gordon RE, Reidy J, Lednicky J, et al. Central nervous system involvement by severe acute respiratory syndrome coronavirus-2 (SARS-CoV-2). *J Med Virol*. 2020;92(7):699-702.
39. Zanin L, Saraceno G, Panciani PP, Renisi G, Signorini L, Migliorati K, et al. SARS-CoV-2 can induce brain and spine demyelinating lesions. *Acta Neurochir (Wien)*. 2020;162(7):1491-4.
40. Bhattacharjee S, Banerjee M. Immune Thrombocytopenia Secondary to COVID-19: a Systematic Review. *SN Compr Clin Med*. 2020:1-11.
41. Petrakis D, Margină D, Tsarouhas K, Tekos F, Stan M, Nikitovic D, et al. Obesity - a risk factor for increased COVID-19 prevalence, severity and lethality (Review). *Mol Med Rep*. 2020;22(1):9-19.
42. Caci G, Albin A, Malerba M, Noonan DM, Pochetti P, Polosa R. COVID-19 and Obesity: Dangerous Liaisons. *J Clin Med*. 2020;9(8):2511.
43. Soeroto AY, Soetedjo NN, Purwiga A, Santoso P, Kulsum ID, Suryadinata H, et al. Effect of increased BMI and obesity on the outcome of COVID-19 adult patients: A systematic review and meta-analysis. *Diabetes Metab Syndr*. 2020;14(6):1897-1904.
44. Albashir AAD. The potential impacts of obesity on COVID-19. *Clin Med (Lond)*. 2020;20(4):109-13.
45. Ren L, Zhang L, Chang D, Wang J, Hu Y, Chen H, et al. The kinetics of humoral response and its relationship with the disease severity in COVID-19. *Commun Biol*. 2020;3(1):780.
46. Pradenas E, Trinité B, Urrea V, Marfil S, Ávila-Nieto C, Rodríguez de la Concepción ML, et al. Stable neutralizing antibody levels 6 months after mild and severe COVID-19 episodes. *Med (N Y)*. 2021;2(3):313-20.
47. Marklund E, Leach S, Axelsson H, Nyström K, Norder H, Bemark M, et al. Serum-IgG responses to SARS-CoV-2 after mild and severe COVID-19 infection and analysis of IgG non-responders. *PLoS One*. 2020;15(10):e0241104.
48. Yousaf T, Dervenoulas G, Politis M. Advances in MRI Methodology. *Int Rev Neurobiol*. 2018;141:31-76.
49. (sažetak) Radiopedia

50. Chalela JA, Kidwell CS, Nentwich LM, Luby M, Butman JA, Demchuk AM, et al. Magnetic resonance imaging and computed tomography in emergency assessment of patients with suspected acute stroke: a prospective comparison. *Lancet*. 2007;369(9558):293-8.
51. Chan JF, Lau SK, To KK, Cheng VC, Woo PC, Yuen KY. Middle East respiratory syndrome coronavirus: another zoonotic betacoronavirus causing SARS-like disease. *Clin Microbiol Rev*. 2015;28(2):465-522.
52. Cheng VC, Lau SK, Woo PC, Yuen KY. Severe acute respiratory syndrome coronavirus as an agent of emerging and reemerging infection. *Clin Microbiol Rev*. 2007;20(4):660-94.
53. Li SR, Tang ZJ, Li ZH, Liu X. Searching therapeutic strategy of new coronavirus pneumonia from angiotensin-converting enzyme 2: the target of COVID-19 and SARS-CoV. *Eur J Clin Microbiol Infect Dis*. 2020;39(6):1021-26.
54. Keller E, Brandi G, Winklhofer S, Imbach LL, Kirschenbaum D, Frontzek K, et al. Large and Small Cerebral Vessel Involvement in Severe COVID-19: Detailed Clinical Workup of a Case Series. *Stroke*. 2020;51(12):3719-22.
55. Smith EE, Saposnik G, Biessels GJ, Doubal FN, Fornage M, Gorelick PB, et al. American Heart Association Stroke Council; Council on Cardiovascular Radiology and Intervention; Council on Functional Genomics and Translational Biology; and Council on Hypertension. Prevention of Stroke in Patients With Silent Cerebrovascular Disease: A Scientific Statement for Healthcare Professionals From the American Heart Association/American Stroke Association. *Stroke*. 2017;48(2):44-71.
56. Caprio FZ, Sorond FA. Cerebrovascular Disease: Primary and Secondary Stroke Prevention. *Med Clin North Am*. 2019;103(2):295-308.
57. Gebel JM. Heterogeneity of efficacy and safety of antiplatelet therapy in cardiovascular and cerebrovascular disease. *Am J Cardiovasc Drugs*. 2010;10(2):115-24.
58. Garkowski A, Zajkowska J, Moniuszko A, Czupryna P, Pancewicz S. Infectious causes of stroke. *Lancet Infect Dis*. 2015;15(6):632.
59. Beigel JH, Tomashek KM, Dodd LE, Mehta AK, Zingman BS, Kalil AC, et al. Remdesivir for the Treatment of Covid-19 - Final Report. *N Engl J Med*. 2020;383(19):1813-26.
60. Ramezankhani R, Solhi R, Memarnejadian A, Nami F, Hashemian SMR, Tricot T, et al. Therapeutic modalities and novel approaches in regenerative medicine for COVID-19. *Int J Antimicrob Agents*. 2020;56(6):106208.

61. Nina PB, Dash AP. Hydroxychloroquine as prophylaxis or treatment for COVID-19: What does the evidence say? *Indian J Public Health*. 2020 Jun;64(Supplement):125-7.
62. Swargiary A, Mahmud S, Saleh MA. Screening of phytochemicals as potent inhibitor of 3-chymotrypsin and papain-like proteases of SARS-CoV2: an in silico approach to combat COVID-19. *J Biomol Struct Dyn*. 2020:1-15.
63. Myall KJ, Mukherjee B, Castanheira AM, Lam JL, Benedetti G, Mak SM, et al. Persistent Post-COVID-19 Interstitial Lung Disease. An Observational Study of Corticosteroid Treatment. *Ann Am Thorac Soc*. 2021;18(5):799-806.
64. Zhou Q, Chen V, Shannon CP, Wei XS, Xiang X, Wang X, et al. Interferon- α 2b Treatment for COVID-19. *Front Immunol*. 2020;11:1061.
65. Weinreich DM, Sivapalasingam S, Norton T, Ali S, Gao H, Bhore R, et al. REGN-COV2, a Neutralizing Antibody Cocktail, in Outpatients with Covid-19. *N Engl J Med*. 2021;384(3):238-51.
66. Uludağ H, Parent K, Aliabadi HM, Haddadi A. Prospects for RNAi Therapy of COVID-19. *Front Bioeng Biotechnol*. 2020;8:916.
67. Golchin A, Seyedjafari E, Ardeshirylajimi A. Mesenchymal Stem Cell Therapy for COVID-19: Present or Future. *Stem Cell Rev Rep*. 2020;16(3):427-33.
68. Wang F, Nie J, Wang H, Zhao Q, Xiong Y, Deng L, et al. Characteristics of Peripheral Lymphocyte Subset Alteration in COVID-19 Pneumonia. *J Infect Dis*. 2020;221(11):1762-69.
69. Vatsalya V, Li F, Frimodig JC, Gala KS, Srivastava S, Kong M, et al. Therapeutic Prospects for Th-17 Cell Immune Storm Syndrome and Neurological Symptoms in COVID-19: Thiamine Efficacy and Safety, In-vitro Evidence and Pharmacokinetic Profile. 2020:2020.08.23.20177501.
70. Rizk JG, Kalantar-Zadeh K, Mehra MR, Lavie CJ, Rizk Y, Forthal DN. Pharmacological Immunomodulatory Therapy in COVID-19. *Drugs*. 2020;80(13):1267-92.
71. Luo P, Liu Y, Qiu L, Liu X, Liu D, Li J. Tocilizumab treatment in COVID-19: A single center experience. *J Med Virol*. 2020;92(7):814-8.
72. Ayerbe L, Risco C, Ayis S. The association between treatment with heparin and survival in patients with Covid-19. *J Thromb Thrombolysis*. 2020;50(2):298-301.

8. SAŽETAK

Od početka pandemije virusa SARS-CoV-2 bilo je jasno da su respiracijski simptomi često popraćeni neurološkim simptomima. Neurološke manifestacije mogu se javiti čak i nakon blagih oblika respiracijskih bolesti te su neurološki simptomi vrlo često povezani s pogoršanjem konačnog ishoda bolesti. Cilj ove studije bio je prikazati morfološke promjene u neurooslikavanju mozga, prikazane magnetskom rezonacijom mozga kod pacijenata nakon infekcije SARS-CoV-2 i zaostalim neurološkim simptomima. Šesnaest pacijenata nakon infekcije blagim oblikom SARS-CoV-2, dvadeset i tri pacijenta nakon infekcije umjerenim oblikom SARS-CoV-2, kao i šesnaest zdravih ispitanika u kontrolnoj skupini, podvrgnuto je magnetskoj rezonanciji 3T snimanju mozga. Svi ispitanici u SARS-CoV-2 skupini imali su male, točkaste, strateški smještene i novonastale hiperintenzivne lezije bijele tvari na T2 i FLAIR sekvenci. Nove lezije formirane su češće obostrano frontalno subkortikalno i obostrano periventrikularno, u korelaciji s ozbiljnošću kliničke slike. Te promjene su ukazale na primjer tihe cerebrovaskularne bolesti povezane s SARS-CoV-2 i još jednom naglašavaju neurotropizam virusa.

9. SUMMARY

From the beginning of SARS-CoV-2 virus pandemic it was clear that respiratory symptoms are often accompanied with neurological symptoms. Neurological manifestations can occur even after mild forms of respiratory disease and neurological symptoms are very often associated with worsening of the patient's condition. The aim of this study was to show abnormal brain neuroimaging findings, evaluated by MRI in patients after SARS-CoV-2 infection and neurological symptoms. Sixteen patients after mild form SARS-CoV-2 infection, twenty-three patients after moderate form SARS-CoV-2 infection as well as sixteen healthy participants in the control group, underwent MRI 3T brain scan. All subjects in SARS-CoV-2 group had small, punctuate, strategically located and newly formed hyperintense lesions on T2 and FLAIR sequences. New lesions were formed more often bilateral frontal subcortical and bilateral periventricular, correlated with the severity of the clinical picture. These changes indicated an example of silent cerebrovascular disease related to SARS-CoV-2 and once again emphasizes the neurotropism of the virus.

Keywords: SARS-CoV-2, brain MRI, neurological symptoms

10. ŽIVOTOPIS

Ljiljana Marčić, dr.med.

Datum i mjesto rođenja: 10.06.1973. u Splitu

Adresa stanovanja: Poljička cesta 12, Split

Telefon: 021-388-730

Mobitel: 091 4444026

Elektronička pošta: lmarcic@mefst.hr

FAKULTETSKO OBRAZOVANJE

1992-1998. Medicinski fakultet u Zagrebu, Područni studij Split

2009-2011. Poslijediplomski studij „Klinička epidemiologija“ na Medicinskom fakultetu Sveučilišta u Splitu

2012-2013. Poslijediplomski studij „Medicina utemeljena na dokazima“ na Medicinskom fakultetu Sveučilišta u Splitu

2011.-2012. Tečaj stalnog usavršavanja Ultrazvuk Doppler krvnih žila (KB Dubrava- referentni centar za ultrazvuk).

20013.-2014. Stručni poslijediplomski studij Klinička radiologija

STRUČNI RAD

1999.-2000.pripravnički staž KBC Split

2000.-2002. liječnik obiteljske medicine u DZ Split

2002.-2009. stručni predstavnik za lijekove (Schering, Solvay pharma, Roche)

2009.-2010. asistent na katedri za Farmakologiju Medicinskog fakulteta Split

2010.-2014. specijalizacija iz radiologije Medicinski fakultet Split

2019. položen subspecijalistički ispit iz neuroradiologije

2015. do danas, Poliklinika Medikol, odjel Radiologije

Materinski jezik: hrvatski jezik

Ostali jezici: engleski jezik (aktivno znanje), francuski jezik (pasivno znanje).

ČLANSTVO U ZNANSTVENIM I STRUKOVIM UDRUGAMA:

Hrvatska liječnička komora

Hrvatski liječnički zbor

Hrvatsko radiološko društvo

Hrvatsko neuroradiološko društvo

Europsko neuroradiološko društvo

Do sada objavljeni radovi u stručnim časopisima:

1. Marčić M, Marčić L, Titlić M. A Case of Kleine-Levin Syndrome: Diagnostic and Therapeutic Challenge. *Acta Med Iran.* 2018 Jan;56(1):62-66. PMID: 29436797.
2. Marčić M, Marčić L, Titlić M. Warfarin-Induced Skin Necrosis in Patients With Low Protein C Levels. *Acta Med Iran.* 2016 Aug;54(8):551-554. PMID: 27701728.
3. Marčić M, Marčić L, Kolić K, Titlić M. Internal Watershed Infarction as an Imaging and Clinical Challenge: a Case Report. *Acta Med Iran.* 2016 Mar;54(3):222-5. PMID: 27107530.
4. Marcic, L.; Marcic, M.; Kojundzic, S.L.; Marcic, B.; Capkun, V.; Vukojevic, K. Personalized Approach to Patient with MRI Brain Changes after SARS-CoV-2 Infection. *J. Pers. Med.* **2021**, *11*, 442. <https://doi.org/10.3390/jpm11060442>
5. Marcic, M.; Marcic, L.; Marcic, B.; Capkun, V.; Vukojevic, K. Cerebral Vasoreactivity Evaluated by Transcranial Color Doppler and Breath-Holding Test in Patients after SARS-CoV-2 Infection. *J. Pers. Med.* **2021**, *11*, 379. <https://doi.org/10.3390/jpm11050379>
6. Sunara D, Krnić Martinić M, Lovrić Kojundžić S, Marčić L. Vestibular neuronitis in a vestibular schwannoma patient. *Auris Nasus Larynx.* 2021 Apr 25:S0385-8146(21)00126-7. doi: 10.1016/j.anl.2021.04.003. Epub ahead of print. PMID: 33910770.
7. Marčić M, Marčić L, Marčić B. SARS-CoV-2 Infection Causes Relapse of Klein Levin Syndrome: Case Report and Review of Literature. *Neurol Int.* 2021 Jul 20;13(3):328-334. doi: 10.3390/neurolint13030033. PMID: 34294673; PMCID: PMC8299328.