

# Utjecaj blefarostata na nastanak poslijeoperacijske ptoze

---

**Hrgović, Zrinka**

**Master's thesis / Diplomski rad**

**2022**

*Degree Grantor / Ustanova koja je dodijelila akademski / stručni stupanj:* **University of Split, School of Medicine / Sveučilište u Splitu, Medicinski fakultet**

*Permanent link / Trajna poveznica:* <https://um.nsk.hr/um:nbn:hr:171:134703>

*Rights / Prava:* [In copyright](#)/[Zaštićeno autorskim pravom.](#)

*Download date / Datum preuzimanja:* **2024-11-05**



*Repository / Repozitorij:*

[MEFST Repository](#)



**SVEUČILIŠTE U SPLITU**  
**MEDICINSKI FAKULTET**

**Zrinka Hrgović**

**UTJECAJ BLEFAROSTATA NA NASTANAK POSLIJEOPERACIJSKE PTOZE**

**Diplomski rad**

**Akadska godina:**

**2021./2022.**

**Mentor:**

**Izv. prof. dr. sc. Ljubo Znaor, dr. med.**

**Split, lipanj 2022.**

**SVEUČILIŠTE U SPLITU**  
**MEDICINSKI FAKULTET**

**Zrinka Hrgović**

**UTJECAJ BLEFAROSTATA NA NASTANAK POSLIJEOPERACIJSKE PTOZE**

**Diplomski rad**

**Akadska godina:**

**2021./2022.**

**Mentor:**

**Izv. prof. dr. sc. Ljubo Znaor, dr. med.**

**Split, lipanj 2022.**

## SADRŽAJ

1. UVOD .....	1
1.1. Anatomija oka.....	2
1.2.1. Anatomija vjeđa .....	4
1.2.2. Etiologija ptoza .....	7
1.2.3. Poslijeoperacijska ptoza .....	11
2. CILJ ISTRAŽIVANJA .....	15
3. ISPITANICI I METODE .....	17
3.1 Ispitanici .....	18
3.2 Metode.....	19
3.3. Statistička obrada podataka .....	19
4. REZULTATI.....	20
5. RASPRAVA.....	28
6. ZAKLJUČCI .....	31
7. POPIS CITIRANE LITERATURE.....	33
8. SAŽETAK.....	37
9. SUMMARY .....	39
10. ŽIVOTOPIS .....	41

## **POPIS KRATICA**

MRD1 - udaljenost refleksa svjetla u središtu rožnice od ruba gornje vjeđe (engl. *Marginal reflex distance*)

MRD2 - udaljenost refleksa svjetla u središtu rožnice od ruba donje vjeđe (engl. *Marginal reflex distance*)

VVR - visina vjeđnog rasporka

PFH – visina vjeđnog rasporka (engl. *PFH - Palpebral fissure heighth*)

## **ZAHVALA**

*Hvala mojoj obitelji na bezuvjetnoj ljubavi i podršci tijekom cijelog perioda studiranja.*

*Hvala mojim dragim kolegama i prijateljima što su ovaj period mog života učinili nezaboravnim. Svaki korak prema naprijed uz vašu podršku je bio lakši.*

*Hvala svim ljudima koji su mi prenijeli svoju ljubav prema medicini i pokazali kako prvo biti čovjek, a tek onda liječnik.*

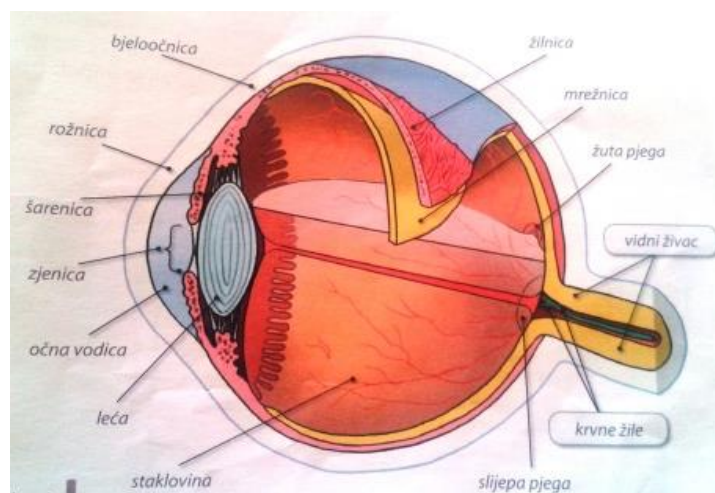
*I neizmjereno hvala mom mentoru izv. prof. dr. sc. Ljubi Znaoru na strpljenju i pomoći pri izradi ovog diplomskog rada.*

## **1. UVOD**

## 1.1. Anatomija oka

Oko je paran, specijaliziran i složen organ zadužen za reagiranje na svjetlo, boje, podražaje i oblike te prenošenje informacija do kore velikog mozga (1). Ono je sferični organ polumjera oko 2,5 cm, građeno tako da mu je stražnji dio (*lat. sclera*) zavijen po većem polumjeru, a prednji dio (*lat. cornea*) po manjem polumjeru (2). Oči su smještene i zaštićene u udubini lubanje koja se zove orbita ili očna šupljina. Oko čini očna jabučica i vidni živac koji se nastavlja u vidni put (3).

Očna jabučica (*lat. bulbus oculi*) sastoji se od triju slojeva: vanjskog (*lat. tunica fibrosa bulbi*), srednjeg (*lat. tunica vasculosa bulbi*) i unutarnjeg (*lat. tunica interna bulbi*), dok sadržaj oka čine leća, sobna vodica i staklovina (4) (Slika 1).



**Slika 1.** Očna jabučica (preuzeto s: <https://biologija8osjetila.wordpress.com/osjetilo-vida/>)

**Vanjska očna ovojnica (*lat. tunica fibrosa bulbi*)** ima tri zadatka: daje otpor intraokularnom tlaku, štiti oko i služi za inserciju ekstraokularnih mišića. Oblika je kugle, a čine je dva dijela: stražnji neprozirni dio bjeloočnica (*lat. sclera*) i prednji prozirni dio rožnica (*lat. cornea*) (2).

Bjeloočnica je tvrda, neprozirna, porculanski bijela vanjska ovojnica oka prekrivena labavo povezanim tkivnim slojem, episklerom (5). Sastoji se od otpornog gustog veziva kojeg čine spljošteni snopovi kolagenih vlakana poredanih u različitim smjerovima, ali uvijek usporedno s površinom, te od manje količine osnovne tvari s malo fibroblasta (1). Zahvaljujući svojoj građi, bjeloočnica predstavlja zaštitnu ovojnicu koja štiti unutarnje strukture oka, ali i svojom elastičnošću amortizira promjene intraokularnog tlaka. Najdeblja je oko očnog živca (1



mm), a najtanja iza hvatišta očnih mišića (0,3 mm). Sama je avaskularna, ali je kanalizirana brojnim krvnim žilama, te je inervirana dugim i kratkim cilijarnim živcima (5).

Rožnica je prednji, glatki, sjajni dio oka koji obuhvaća jednu petinu vanjske očne ovojnice. Jače je zakrivljena od bjeloočnice i uložena u brazdu na bjeloočnici - limbus rožnice (6). Sastoji se od pet slojeva: epitela, Bowmanove membrane, strome, Descemetove membrane i endotela. U bazalnom dijelu epitela svako sedam dana zbivaju se mitoze i ona se regenerira (1). Rožnica je avaskularna te se prehranjuje difuzijom iz okolnih struktura, ali je izrazito inervirana te je od svih struktura u oku najbolje opskrbljena osjetnim živčanim vlaknima pri čemu zbog erozije rožnice dolazi do bolne osjetljivosti, fotofobije, epifore i blefarospazma. Osim zaštitne uloge, u optičkoj funkciji djeluje kao sabirna leća jakosti +46 dioptrija (6).

**Srednja očna ovojnica (lat. *tunica vasculosa bulbi*)** ili uvea kao glavnu zadaću ima dovođenje hranjivih tvari i kisika svim dijelovima oka. Sastoji se od tri dijela: žilnice (lat. *chorioidea*), zrakastog tijela (lat. *corpus ciliare*) i šarenice (lat. *iris*) (2).

Žilnica je stražnji dio oka koji se proteže od ore serate do papile vidnog živca. Histološki je građena od pet slojeva: prema skleri je lamina suprachorioidea, a prema retini je lamina basalis Bruch, dok su između tri sloja krvnih žila (7). Sloj kapilara iznad Bruchove membrane naziva se koriokapilaris, on ima važnu ulogu u prehranjivanju mrežnice pa njegovo oštećenje uzrokuje teško oštećenje mrežnice (1). Nije inervirana pa upalne i druge patološke promjene ne uzrokuju bol. Osim nutritivne uloge, sudjeluje i u formiranju intraokularnog tlaka (7).

Zrakasto tijelo srednji je dio koji se nastavlja na žilnicu u razini leće. To je kružno zadebljanje pričvršćeno za unutrašnju površinu prednjeg dijela bjeloočnice (1). Sastoji se od dvaju dijelova, prednji dio je pars plicata corporis ciliaris, a stražnji ravni dio je pars plana corporis ciliaris. Vaskularizacija i inervacija idu od cilijarnih žila i živaca koji sadrže mnogo osjetnih vlakana te se u slučaju upale javlja jaka cilijarna bol. Fiziološka funkcija mu je akomodacija i sekrecija očne vodice (7).

Šarenica je prednji dio koji djelomično pokriva leću i ostavlja u sredini okrugli otvor, zjenicu (1). Prednju površinu šarenice čine endotelne stanice, stroma s vezivnim vlaknima, krvne žile zrakastog izgleda, pigmentne stanice - kromatofore s melaninom i mišićna vlakna sfinktera i dilatatora zjenice, dok stražnju površinu čini pigmentni epitel nepropustan za svjetlo. Glavna funkcija joj je optička jer regulira količinu svjetla koje ulazi u oko, a druga je resorpcija očne vodice i patološkog sadržaja iz prednje očne sobice (7).

**Unutrašnju očnu ovojnicu (lat. *tunica interna bulbi*)** čini mrežnica (lat. *retina*)-tanka, prozirna, višeslojna, fotosenzibilna opna živčanog tkiva koja pokriva stražnje dvije trećine oka. Sastoji se od slijepog dijela (lat. *pars caeca retinae*) koji pokriva stražnji dio šarenice i zrakasto tijelo i vidnog dijela (lat. *pars optica retinae*) koji pokriva žilnicu, a njihova granica je zupčasta linija (lat. *ora serrata*). Funkcionalni dio mrežnice sastoji se od 10 histoloških slojeva, ali najvažnija su tri neurona vidnog puta: vanjski sloj fotosenzitivnih stanica - štapići i čunjići, srednji sloj bipolarnih neurona i unutrašnji sloj ganglijskih stanica čiji se aksoni udružuju u vidnoj papili i čine vidni živac (3). Devet unutarnjih slojeva retine-neurosenzorna retina je samo priljubljena u deseti vanjski pigmentni sloj retine. Na unutrašnjoj strani su dva važna mjesta: papilla nervi optici – odgovara mjestu na kojem živčana vlakna napuštaju mrežnicu i makula (lat. *macula lutea*), tj. foveja (lat. *fovea centralis*) - mjesto najjasnijeg vida. U makuli se nalaze čunjići kojih ima 6,5 milijuna i služe za dnevni kolorni vid, a na periferiji se nalaze štapići kojih ima 120 milijuna i služe za noćni vid (8).

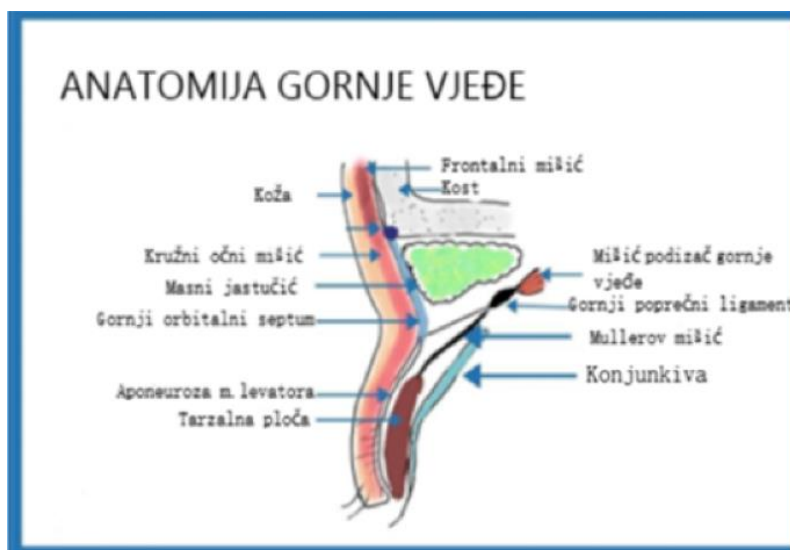
**Leća (lat. *lens*)** je elastična bikonveksna prozirna struktura debljine oko 4 mm i promjera 10 mm (3). Nalazi se u frontalnoj ravnini iza zjenice i šarenice, a ispred staklovine u udubljenju staklovine (lat. *fossa patellaris seu hyaloidea*). Kako bi bila prozirna, ne sadrži krvne žile i živce. Građena je slojevito i ima tri glavna dijela: lećna kapsula, lećni epitel i lećne niti. Kao dio refrakcijskog aparata oka, omogućava fokusiranje zraka svjetlosti na mrežnici i stvaranje slike. Lomna jakost leće je +19 do +33 dioptrije, a indeks loma 1,4 (9). Bolesti leće mogu biti kongenitalne i stečene, a generalno uključuju malformaciju, malpoziciju i gubitak prozirnosti (katarakta). Najčešći i najznačajniji poremećaj leće je katarakta.

**Staklovina (lat. *corpus vitreum*)** je prozirna, avaskularna i želatinozna struktura. Zauzima tri četvrtine volumena i težine oka. Sadrži 99% vode te 1% hijaluronske kiseline i kolagena. Staklovina nema krvnih žila ni živčanih niti. Ima funkciju podupiranja retine i oku daje oblik te služi kao „amortizer“ udaraca u oko, a ima ulogu i u metabolizmu unutarnjih dijelova oka (3).

### **1.2.1. Anatomija vjeđa**

Vjeđe su pokretljive vezivno mišićne strukture obložene kožom i sluznicom, čija je glavna uloga mehanička zaštita očne jabučice. Treptanjem uklanjaju sitne čestice s površine oka te razmazuju suzni film po rožnici održavajući je vlažnom i prozirnom (10). One također štite oko od penetracije stranih tijela, a mrežnicu od zaslijepljenosti (11) (Slika 2).

Svako oko ima dvije vjeđe, gornju i donju, koje se postranično spajaju tvoreći medijalnu i lateralnu komisuru. Slobodni vjeđni rubovi omeđuju vjeđni rasporak (lat. *rima palpebrum*) duljine oko 30 mm i visine oko 12 mm. Gornja vjeđa pri pogledu ravno naprijed prekriva oko 2 mm gornjeg ruba rožnice, a donja seže do donjeg ruba rožnice. Vjeđe su građene polazeći izvana prema očnoj jabučici od kože, potkožnog vezivnog tkiva, m. orbicularis, septum orbitale, m. levator palpebrae superioris (samo u gornjoj vjeđi), tarsus, m. tarsalis i tarzalna spojnica (10).



**Slika 2.** Anatomija vjeđe (preuzeto s: <https://www.theplasticsfella.com/upper-eyelid-anatomy/>)

Koža vjeđe je vrlo tanka, a potkožno vezivo rahlo i bez masnih stanica pa se u njemu vrlo brzo nakuplja tekućina. Koža sadržava i male žlijezde lojnice (Zeissove žlijezde) i apokrine žlijezde (Mollove žlijezde) koje su najgušće uz rub vjeđe, a otvaraju se u folikule trepavica. Lojne žlijezde sudjeluju u stvaranju suznog filma (lipidni sloj) dajući mu stabilnost (10).

Ispod se nalazi poprečno-prugasti kružni mišić m. orbicularis oculi koji se dijeli na orbitalni, palpebralni (preseptalni i pretarzalni) i lakrimalni dio. Orbitalni dio mišića odgovoran je za forsirano zatvaranje vjeđa, palpebralni za treptanje (u prosjeku 15 puta u minuti), a lakrimalni svojom akcijom olakšava otjecanje suza kroz kanaliće u suznu vreću (10, 11).

Orbitalna pregrada (lat. *septum orbitale*) tanka je, višeslojna, vezivna struktura koja se pruža kao nastavak periosta. Čvrsto je vezana za orbitalni rub i prostire se ispod orbikularnog mišića. Na gornjoj vjeđi spaja se s aponeurozom m. levator palpebrae superioris, oko 2-5 mm

iznad gornjeg ruba tarzusa, a na donjoj vjeđi seže do donjeg ruba tarzusa. Zahvaljujući septumu, upalni i tumorski procesi otežano prodiru iz preseptalnog područja u orbitu i obrnuto. U svakoj s vjeđi između orbitalne pregrade i mišića koji retrahiraju vjeđni rasporak nalaze po dva preaponeurotska masna jastučića (10).

Retraktore gornje vjeđe čine m. levator palpebrae superioris i m. tarsalis superior (Mullerov mišić), a u retraktore donje vjeđe ubrajaju se m. tarsalis inferior i fascia capsulopalpebralis. M. levator palpebrae superioris poprečno je prugasti mišić koji voljno otvara vjeđni rasporak. Polazi s malog krila sfenoidne kosti te se pruža iznad m. rectus superior s kojim ima zajedničku ovojnicu da bi se nakon 40 mm podijelio na aponeurozu i m. tarsalis superior. Aponeuroza (lat. *aponeurosis m. levator palpebrae superioris*) je vezivna struktura građena od gusto poslaganih kolagenih i elastičnih vlakana. Ispod aponeuroze se nalazi glatki gornji tarzalni mišić (analogno na donjoj vjeđi je m. tarsalis inferior) koji svojim tonusom drži vjeđni rasporak otvorenim (10).

Tarzusi (lat. *tarsus*) su tvrde, polumjesečaste vezivne pločice debljine 1 mm koje s orbitalnom pregradom čine skelet vjeđe. Gornji tarzus je dvostruko viši od donjeg. Pomoću lig. palpebrale mediale i laterale fiksirani su za rub orbite. U tarzusu se nalaze i Meibomove tarzalne žlijezde lojnice koje se otvaraju na slobodnom vjeđnom rubu na mukokutanoj granici. U gornjoj vjeđi ih ima oko četrdeset, a u donjoj do trideset (10). Lojni sekret žlijezda premazuje rub vjeđe, te sprječava prelijevanje preko ruba vjeđe, a ujedno usmjeruje suze prema suznim točkicama i suznom jezercu (2).

Spojnicica (lat. *tunica conjunctiva palpebralis*) je tanka, blijedoružičkasta, baršunasta opna bogata krvnim žilicama koja prekriva stražnju površinu tarzusa. Sadržava vrčaste stanice koje luče mucin, te akcesorne suzne žlijezde (10). U zatvorenih očiju spojnicica oblikuje vrećicu, saccus conjunctivae, koja sadrži suze i sluz što je luči spojnicica i tarzalne žlijezde, stoga je spojnicica uvijek glatka, vlažna i sjajna (12).

Vjeđe imaju dobru krvnu opskrbu zbog čega rane u tom području dobro i brzo zacijeljuju. A. carotis interna preko a. ophtalmica i njezinih ogranaka dovodi arterijsku krv, dok drugi izvor čini a. carotis externa preko a. temporalis i a. angularis te svi ogranci međusobno anastomoziraju tvoreći gornji i donji arterijski luk. Arterijske ogranke prati venska mreža koja odvodi krv preko v. angularis, v. temporalis i v. ophtalmica. Limfa najvećeg dijela gornje vjeđe te lateralne polovice donje vjeđe drenira se u preaurikularne limfne čvorove, a iz medijalnog dijela gornje i donje vjeđe ide u submandibularne limfne čvorove (10).

Živčana inervacija m. levator palpebrae superioris dolazi od n. oculomotoriusa, a pleksus simpaticus daje vlakna za inervaciju m. tarsalis. Tako će ptoza gornje vjeđe nastati zbog bolesti pleksusa simpaticusa (Hornerov sindrom) odnosno lezije trećeg moždanog živca. Orbikularni mišić prima inervaciju od n. facialis te pri njegovoj leziji (Bellova pareza) nastaje lagoftalmus, i vjeđni se rasporak ne može u potpunosti zatvoriti. Senzorna inervacija vjeđa dolazi od n. trigeminus preko dvije grane: n. ophtalmicus (I. grana) za gornju i n. maxillaris (II. grana) za donju vjeđu (10).

Pokretanje vjeđa omogućuju dva antagonistička mišića: zatvaranje m. orbicularis oculi, a otvaranje m. levator palpebrae superioris. U budnom stanju tonus dizača vjeđa je jači i vjeđe su otvorene s treptanjem, a u snu su pretežno zatvorene ili se u budnom stanju voljno i refleksno periodički zatvaraju (13).

Treptanje je kratkotrajno zatvaranje vjeđnog rasporaka izazvano kontrakcijom m. orbicularis oculi, a može biti spontano, refleksno ili voljno. Spontano treptanje je kratkotrajno i rezultat je kontrakcije palpebralnog dijela orbikularnog mišića te ono ne smeta vidnoj funkciji oka. Refleksno treptanje je promjenjivo i kao refleks zaštite uvjetovano je centralnom voljom i psihičkim stanjem. Voljno treptanje je sporije od refleksnog, zahvaćen je cijeli orbikularni mišić te je intenzivniji, a ovisi o volji (13).

### **1.2.2. Etiologija ptoza**

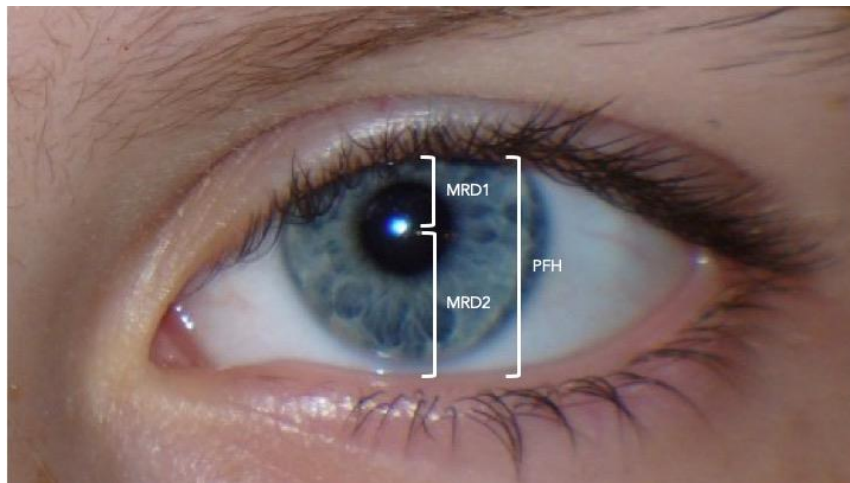
Ptoza je spuštanje gornje vjeđe ispod fiziološke razine pri pogledu ravno naprijed. Inspeksijski se vidi sužen vjeđni rasporak, a zjenica može biti djelomično ili u potpunosti prekrivena. Bolesnici nastoje ptozu kompenzirati podizanjem obrve ili zabacivanjem glave unazad, što dovodi do naboranosti čela i bolova u vratu (14).

Normalan rub gornje vjeđe doseže 0,5 do 2 mm ispod gornjeg rožničkog limbusa. Deficijentna funkcija gornje vjeđe može nastati zbog slabosti mišića odgovornih za retrakciju vjeđe (m. levator palpebrae superior, njegova aponeuroza ili m. tarsalis superior) ili zbog oštećenja živaca koji kontroliraju te mišiće (15).

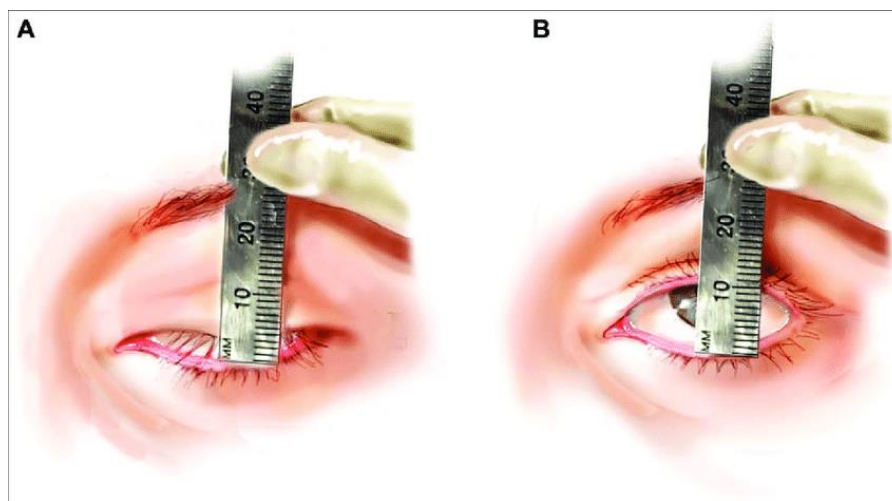
Da bismo postavili točnu dijagnozu ptoze, trebali bismo evaluirati 4 mjere (Slike 3 i 4):

- 1) Visina vjeđnog rasporaka (engl. *PFH - Palpebral fissure height*) - najveća udaljenost između gornjeg i donjeg vjeđnog ruba pri pogledu ravno. Obično iznosi 8-11 mm.

- 2) MRD 1 (engl. *Marginal reflex distance*) - udaljenost refleksa svjetla u središtu rožnice od ruba gornje vjeđe. Normalno iznosi 4-5 mm te je neovisan o položaju donje vjeđe.
- 3) Visina kožne brazde gornje vjeđe - udaljenost od gornjeg vjeđnog nabora do vjeđnog ruba. Iznosi 8 mm u muškaraca i 9-10 mm u žena. Nabor kapka je odsutan u kongenitalnih ptoza, a povećan u aponeurotskih.
- 4) Funkcija levatora - ovim testom evaluiramo snagu podizača vjeđe dok istovremeno manualno stabiliziramo frontalni mišić. Normalna funkcija je veća od 11 mm. Funkcija levatora je često smanjena u miogene i neuromuskularne ptoze (16).



**Slika 3.** Primjer mjera: visina vjeđnog rasporka (*PFH*) i udaljenost refleksa svjetla u središtu rožnice od ruba gornje (*MRD1*) tj. donje vjeđe (*MRD2*) (preuzeto s: <https://www.ophthalmologyreview.org/bcsc-fundamentals/eyelid-anatomy>)



**Slika 4.** Test funkcije levatora (preuzeto s: [https://www.researchgate.net/figure/A-Levator-function-is-measured-while-the-patient-looks-down-B-While-holding-the\\_fig10\\_45092667](https://www.researchgate.net/figure/A-Levator-function-is-measured-while-the-patient-looks-down-B-While-holding-the_fig10_45092667))

Ptoze mogu biti klasificirane prema različitim kriterijima kao što su dob pri uspostavi dijagnoze, etiologija, ozbiljnost i levatorska funkcija. Prema dobi pojavljivanja dijele se na kongenitalne i stečene. Prema etiologiji mogu biti miogene, neurogene, aponeurotske (dezinsercija ili dehiscijencija aponeuroze levatora), mehaničke i traumatske. Prema težini mogu biti blage (1-2 mm), umjerene (3-4 mm) ili teške (>4 mm). Prema funkciji levatora mogu biti loše (0-4 mm), umjerene (5-10 mm) ili dobre (>10 mm) (15).

**Kongenitalna ptoza** prisutna je pri rođenju ili se manifestira u prvoj godini života. U tri četvrtine slučajeva pogađa samo jedno oko, a ako je bilateralna uzrok je uglavnom infantilna mijastenija gravis ili su protutijela prenesena prilikom porođaja s majke koja ima mijasteniju. S obzirom na etiologiju može biti idiopatska, miogena (primarna miopatija, infantilna mijastenija, mišićna disgeneza), aponeurotska, neurogena (kongenitalna paraliza trećeg kranijalnog živca, kongenitalni Hornerov sindrom ili Marcus Gunnov sindrom), zbog mehaničkog uzroka (periorbitalni tumor, neurom) ili zbog traume pri porođaju (15). U tih bolesnika najčešće je nazočna prirođena hipoplazija levatora gornje vjeđe. Mišić nije uredno razvijen, tanak je i mišićne niti su vrlo slabe ili su gotovo u cijelosti zamijenjene vezivom. Uslijed tih promjena vjeđa je atonična i supratarzalna brazda nije naznačena, a stupanj ptoze nije isti pri pogledu gore i dolje (14). Ako se ona kiruški ne liječi, dolazi do ambliopije u 20% slučajeva (17).

**Stečena ptoza** je prema definiciji svaka ptoza koja se pojavi nakon rođenja. Dijagnoza zahtijeva pažljiv pregled, s obraćanjem pozornosti na kliničku povijest i stare fotografije. Dob

pri postavljanju dijagnoza je vrlo bitna jer nas uglavnom upućuje na patofiziološki mehanizam nastanka (17).

U **miogenih ptoza** nalazi se poremećaj u području prijenosa inervacijskog podražaja u mišić, u strukturi samog mišića ili inserciji mišića. U toj su skupini ptoze povezane sa mijastenijom gravis, a često su i prvi znak bolesti te su obostrane. Znakovito je da tijekom dana simptomatologija progredira, a dijagnoza se postavlja tenzilonskim testom uz elektromiografsku kontrolu (13). Ostali uzroci mogu biti miotonična distrofija, facioskapulohumeralna mišićna distrofija, okulofaringealna mišićna distrofija, kongenitalne miopatije i mitohondriopatije (15). Liječenje je etiološko, rijetko kiruško.

**Neurogena ptoza** posljedica je oštećenja n. okulomotoriusa u području jezgre ili u toku samog živca ili spoja s m. levatorom ili simpatičkim lancem. U tim slučajevima ptoza je neurološki simptom i mora se etiološki razjasniti. Pareza n. okulomotoriusa praćena je ptozom i položajem bulbusa u abdukciji, midrijatičnom zjenicom i smetnjama akomodacije. Nalazimo je u orbitalnim traumama, sindroma gornje orbitalne fisure, promjena u kavernožnom sinusu ili bolesti moždanog debla. Hornerov sindrom je posljedica oštećenja u toku simpatičkog lanca. Može biti u toku prvog, drugog ili trećeg neurona. Upalni procesi, tumori, aneurizme ili traume najčešći su uzroci prekida simpatičkog lanca (13).

**Aponeurotska ili involutivna ptoza** najčešća je vrsta stečene ptoze. Uzrokovana je dezinsercijom aponeuroze m. levator palpebrae superioris. Mišićna masa m. levatora je nepromijenjena, ali je aponeuroza ili djelomično rupturirana ili u cijelosti odvojena od tarzusa. Klinička slika je znakovita. Pokretljivost vjeđa je uredna, supratarzalna brazda je pomaknuta prema gore, a vjeđa u cijelosti djeluje tanka. Uzrok nastanka dezinsercije obično je starenje i tada je spontano vrlo često udruženo sa blefarohalazom. Ovaj oblik ptoze također može nastati u mlađih osoba zbog tupe traume u području vjeđa, rekurentnog edema vjeđa, tijekom trudnoće ili poroda zbog napora, te zbog dugotrajnog nošenja kontaktnih leća i primjene kortizonskih preparata lokalno u obliku kapi i masti (13). Poslijeoperacijski se može javiti u predisponiranih osoba neovisno o tipu anestezije i načinu operacije. Iako je češće povezana sa operacijom katarakte, u mlađih osoba se također može javiti nakon refraktivne kirurgije ili subtenonske aplikacije triamcinolona (17). Iako su uglavnom oba oka zahvaćena, ptoza može biti gora na jednom oku. Liječenje je kiruško (15).

**Traumatska ptoza** ovisno o težini traume može biti blaga, umjerena i teška. Blaži stupanj traume povezan sa edemom ili hemoragijom može dovesti do dezinsercije aponeuroze



koja se lako popravi. Srednja trauma može dovesti do laceracije vjeđe koja odvoji tetivu levatora i vodi do ožiljavanja i sekundarne mehaničke ptoze. Teže traume, pak, dovode do oštećenja okulomotornog živca (15).

**Mehanička ptoza** nastaje zbog povećane težine vjeđe uslijed upale ili tumoroznih promjena u vjeđnoj strukturi (hemangiomi, limfomi, neurofibromatoze...) (12). Većina ljudi s vremenom zbog rastezanja tanke kože vjeđa razvije višak kože koja pada preko vidnog polja i limitira vid te dovodi do osjećaja težine i umora. U tom slučaju potrebno je kiruško liječenje (15).

### 1.2.3. Poslijeoperacijska ptoza

Poslijeoperacijska ptoza poseban je entitet odnosno komplikacija nakon operacija prednjeg i stražnjeg segmenta oka. To je stečena ptoza u kojoj trajanje ptoze pomaže odrediti samu njenu etiologiju. Klinički nalikuje involutivnoj ptozi i karakterizirana je s dobrom funkcijom levatora i visokim vjeđnim naborom. Prijavljena incidencija nakon operacije katarakte prema istraživanjima kreće se i do 21%. Ptoza koja sama nestaje nakon operacije katarakte smatra se prolaznom ili akutnom, a ona koja perzistira je kronična ili perzistentna (18-21).

**Prolazna ptoza** koja se javlja u poslijeoperacijskom periodu može biti uzrokovana edemom vjeđe, hematomom (intraorbitalni ili vjeđe), reakcijom na strano tijelo, upalom oka ili zbog utjecaja anestezije (18). Ona uglavnom traje kraće od šest mjeseci i većina njih se rješava unutar par tjedana od operacije (15).

Poslijeoperacijski edem vjerojatno je najčešći uzrok prolazne ptoze. Može nastati sekundarno zbog direktne infiltracije vjeđe anestetikom prilikom bloka ili zbog kompresije vjeđe blefarostatom na gornji rub orbite. U većini slučajeva edem će se spontano povući unutar 48 do 72 sata. Ako perzistira duže od 10 dana, onda je uglavnom u podlozi neka intraokularna upala. Međutim prema nekim autorima edem može dovesti do rastezanja i dehiscijencije aponeuroze levatora te posljedično do trajne ptoze.

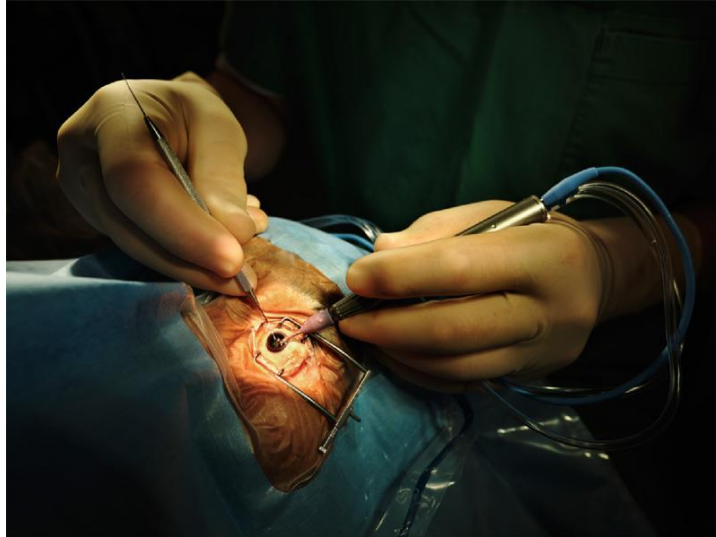
Formacija hematoma zbog peribulbarne ili retrobulbarne anestezije može dovesti do limitirane funkcije levatora i sekundarne ptoze. Ako se stvori hematoma, može se smanjiti masažom oka ili kompresijom nakon injekcije. Ako u konačnici dođe do resorpcije, mogu se stvoriti adhezije između orbitalnog septuma i aponeuroze levatora vodeći do trajne ptoze.

Reakcija na strano tijelo također može biti previđeni uzrok ptoze. Najlonski šav korišten tijekom operacije može uzrokovati upalu i edem koji uzrokuju ptozu. Kratka prolazna ptoza može nastati zbog izravnog odgovora levatora na neuromuskularnu blokadu pri davanju retrobulbarne ili peribulbarne anestezije. Također, pri infiltraciji vjeđe anestetikom mogu biti zahvaćena i distalna vlakna n. oculomotoriusa koja inerviraju levator. Pri uporabi anestetika moramo razmišljati o vrsti anestetika (lidokain kraće djeluje od bupivakaina), upotrebi hijaluronidaze (povećava raspoloživost anestetika), pH-u anestetika (što je veći, bolja je raspoloživost) i miotoksičnosti anestetika (epinefrin kao dodatak anestetiku povećava miotoksičnost) (18).

Prema istraživanjima o ptozi u vitreoretinalnoj kirurgiji, ptoza je opisana kao primarna komplikacija intravitrealnih steroidnih injekcija te je u jednoj studiji nađena učestalost od 11%. Visoke doze intravitrealno davanog triamcinolona mogu dovesti do miopatskog efekta na vlakna levatora i posljedične ptoze (22). Također su rađena istraživanja u kojima je uspoređivano oko koje je primilo intravitrealni bevacizumab i subtenonski triamcinolon u kombinaciji s laserom, s okom u kojem je urađen samo laser zbog refraktornog dijabetičkog makularnog edema i uočena je ptoza u 17% slučajeva kada radimo kombinaciju injekcije i lasera u usporedbi sa samim laserom, kada nema ptoze (23).

Uzroci **perzistentne ili kronične ptoze** uglavnom uključuju oštećenje aponeuroze levatora ili ožiljkavanje levatorskog kompleksa (18). Definira se kao stanje abnormalnog padanja gornje vjeđe 2 mm ili više, šest mjeseci nakon operacije (20). Nasuprot prolaznim uzrocima proze kada se mišić uglavnom regenerira, ovdje do toga ne dolazi i ne dolazi do poboljšanja ptoze u poslijeoperacijskom periodu. Kao dva glavna uzroka prema većini istraživanja u kojima se prate operacije katarakte spominju se šav kroz m. rectus superior i blefarostat koji drže oko otvorenim tijekom operacije (18). Budući da se šav više ne postavlja, a gledajući starija istraživanja kada se počeo koristiti samo blefarostat uz topičku anesteziju na samu površinu oka, dokazano je kako befarostat ima utjecaja na nastanak poslijeoperacijske ptoze (24). Kod pacijenata kod kojih smo koristili blefarostat nađena je dezinsercija aponeuroze m.levator palpebrae superioris koja je i inače osjetljiva kod starije skupine ljudi (19). Utvrđeno je da blefarostat može izazvati kompresiju vjeđe uz orbitalni rub uz posljedični razvoj edema ili da kontrakcija m. orbicularis oculi uz prisutnost rastvorenog blefarostata može dovesti do dehiscijencije aponeuroze levatora (25). Također, kontinuirana sila blefarostata može uzrokovati crush ozljedu na osjetljivu muskulaturu gornje vjeđe, mioneuralne i miovaskularne veze (26).

Čimbenici koji su predisponirajući za nastanak ptoze su krutost blefarostata i veličina vjeđnog rasporka bolesnika. Što je on manji, osoba je osjetljivija na djelovanje blefarostata (25). Također, prolongirano horizontalno rastezanje vjeđa pri dugotrajnoj operaciji ima pozitivnu korelaciju s nastankom poslijeoperacijske ptoze (27) (slika 5).



**Slika 5.** Prikaz operacije katarakte (preuzeto s: <https://www.eyeworld.org/2012/post-surgical-ptosis-causes-and-treatments/>)

Kod ispitanika koji se nakon operacije prezentiraju s ptozom potrebne su temeljite pretrage da bi utvrdili etiologiju ptoze i definirali tretman. Detaljna povijest je ključ i početak svega. To uključuje predoperativno stanje oka i vjeđe, samu vrstu operacije i na kraju smjer poslijeoperacijskog oporavka.

Stanje oka i vjeđe prije operacije mogu nas usmjeriti je li vjeđa već prije imala ptozu ili je operacija utjecala na nastanak ptoze. Mnogi bolesnici će ptozu primijetiti tek nakon operacije, iako je možda ona postojala i prije, jer su svjesniji svoga stanja. Prijeoperacijske fotografije i mjerenja znatno pomažu pri utvrđivanju već postojeće ptoze. Također, dob pacijenta i prijašnje operacije oka mogu povećati osjetljivost oka na nastanak ptoze. Povijest i tijek same operacije; korišteni anestetici, blefarostat, trajanje operacije i komplikacije tijekom operacije utječu na nastanak ptoze. Na poslijetku, prolongirana upala ili potreba za poslijeoperacijskom manipulacijom oka mogu dovesti do poslijeoperacijskih edema i ptoze.

Pregled vjeđa nakon operacije može nas odmah uputiti na etiologiju i tretman. Inspekcijski možemo vidjeti prisutnost edema ili hematoma. Visina vjeđnog rasporka i MRD1 trebali bi odrediti u obje vjeđe da se utvrdi asimetrija, a funkcija levatora bi uglavnom trebala

bit uredna, a ako nije, može se posumnjati na miotoksičnost anestezije ili ožiljavanje levatorskog kompleksa. U većini slučajeva poslijeoperacijska ptoza nestane s vremenom i nije potrebna kirurška intervencija te je opservacija najučinkovitiji način liječenja.

## **2. CILJ ISTRAŽIVANJA**

Specijalisti oftalmologije svakodnevno se susreću sa komplikacijama koje su uslijedile nakon operacija fakoemulzifikacije. Jedna od komplikacija koja je uglavnom predviđena je i poslijeoperacijska ptoza. Ona može bitno utjecati na kvalitetu života i oporavak. Ptoza još nije dobro razrađena i definiran entitet kojem znamo točan uzrok. Brojnim bolesnicima se poslijeoperacijska ptoza ne utvrdi jer se u svakodnevnoj praksi ne mjeri širina vjeđnog rasporka, ali i sami bolesnici koji su uglavnom stariji ne prijavljuju smetnje koje im predstavlja ptoza.

Upravo zato je cilj ove studije utvrditi koliki utjecaj imaju žičani i puni blefarostat na nastanak ptoze te postoji li klinički značajan broj bolesnika koji razvija tu komplikaciju.

Hipoteze:

1. Blefaroptoza često prati kirurške operacije oka.
2. Blefarostat ima utjecaj na nastanak poslijeoperacijske ptoze.
3. Žičani blefarostat manje inducira poslijeoperacijsku ptozu nego puni blefarostat.

### **3. ISPITANICI I METODE**

### 3.1. Ispitanici

U prospektivnom kohortnom istraživanju provedenom u Kliničkom bolničkom centru Split, u Klinici za očne bolesti uključeni su ispitanici predviđeni za operaciju fakoemulzifikacije. Istraživanje se provodilo od veljače 2022. godine do svibnja 2022. godine.

Tijekom i nakon istraživanja štite se prava i osobni podaci ispitanika u skladu sa Zakonom o zaštiti prava bolesnika (NN 169/04, 37/08) i Zakonom o zaštiti osobnih podataka (NN 103/03- 106/12), a istraživanje je usklađeno s odredbama Kodeksa liječničke etike i deontologije (NN 55/08, 139/15) te pravilima Helsinške deklaracije (1964. – 2013.). Za provedbu istraživanja, zatraženo je i dobiveno odobrenje Etičkog povjerenstva Kliničkog bolničkog centra u Splitu pod brojem 2181-147-01/06/M.S.-21-02.

Kriteriji uključanja su:

- muškarci i žene ne mlađi od 60 godina
- bolesnici namijenjeni za operaciju mrežne
- vrsta blefarostata

Kriteriji isključenja su:

- mijastenija gravis
- prethodne operacije vjeđa
- Hornerov sindrom
- bolesti štitnjače
- bilo koja abnormalnost vjeđa



### **3.2. Metode**

U istraživanju je sudjelovalo 27 ispitaniku u dobi od 60 do 85 godina. Dvadeset ispitanika operirano je pomoću punog blefarostata, a sedam pomoću žičanog blefarostata. Statistička obrada podataka odnosila se samo na operirano oko.

Visina vjeđnog rasporka mjerila se prije operacijskog zahvata, na redovnim kontrolama sedam dana nakon te još tri tjedna poslije kada se očekuje da nestane utjecaj poslijeoperacijskog mehaničkog podražaja na vjeđe.

Mjerenje se uvijek izvodilo na jedan od dva načina. Prvi način bio je manualno ravnalom dok bolesnik sa oba oka gleda ravno u čelo ispitivača i dok ispitivač drži ruku na frontalnom mišiću, prevenirajući pri tom kompenzatorne mehanizme istog, u mirnoj prostoriji na neutralnom danjem svjetlu. Drugi način mjerenja je uz pomoć digitalnog uređaja Bulbitech koji automatski mjeri visinu vjeđnog rasporka. Bulbitech je višenamjenski uređaj za neurološko oftalmološki pregled. Uređaj se sastoji od kamere koja se ispitaniku stavi na glavu te računala koje bilježi vidno polje, pupilometriju, nistagmografiju i ptozu. Svakom smo ispitaniku na uređaju mjerili MRD1 i MRD2. MRD1 je udaljenost u milimetrima od svjetlosnog refleksa na rožnicu bolesnika do sredine ruba gornje vjeđe te nam indicira stupanj ptoze. MRD2 je udaljenost svjetlosnog refleksa do donje vjeđe. Zbroj MRD1 i MRD2 daje nam širinu vjeđnog rasporka.

### **3.3. Statistička obrada podataka**

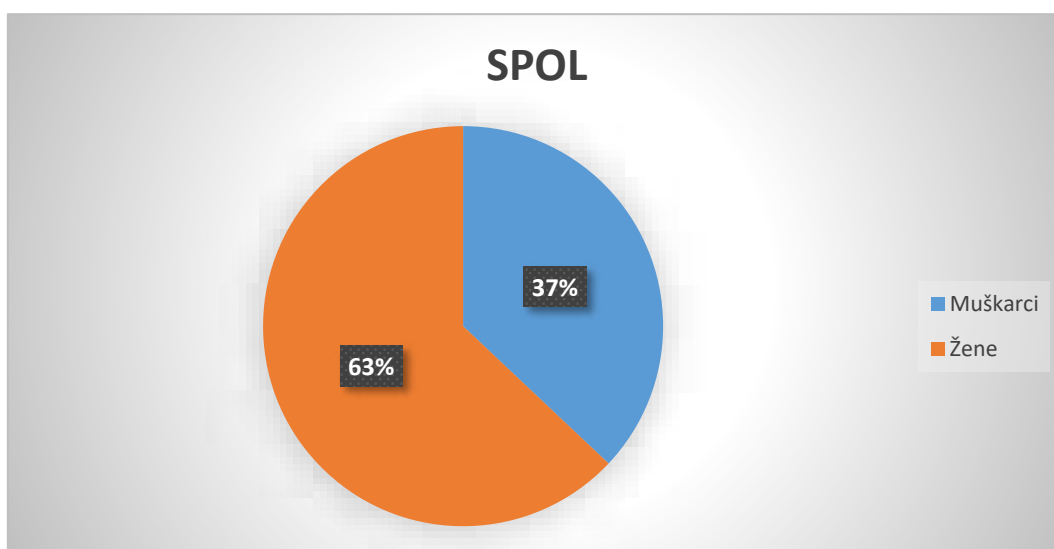
Prikupljeni podatci su se unosili i pohranjivali u računalni program Excel (Microsoft, SAD). Statistički program Statistica 10.0 (StatSoft, SAD) je korišten u statističkoj obradi podataka, a za analizu su korištene deskriptivne statističke metode. Kvalitativne varijable prikazane su kao postotak i cijeli brojevi, a kvantitativne kao srednja vrijednost i standardna devijacija. Za utvrđivanje razine značajnosti razlike među skupinama korišteni su f test i studentov t – test. Korelacija varijabli iskazana je koeficijentom korelacije. Statistički značajnom smatrala se vrijednost  $P < 0,05$ .

## **4. REZULTATI**

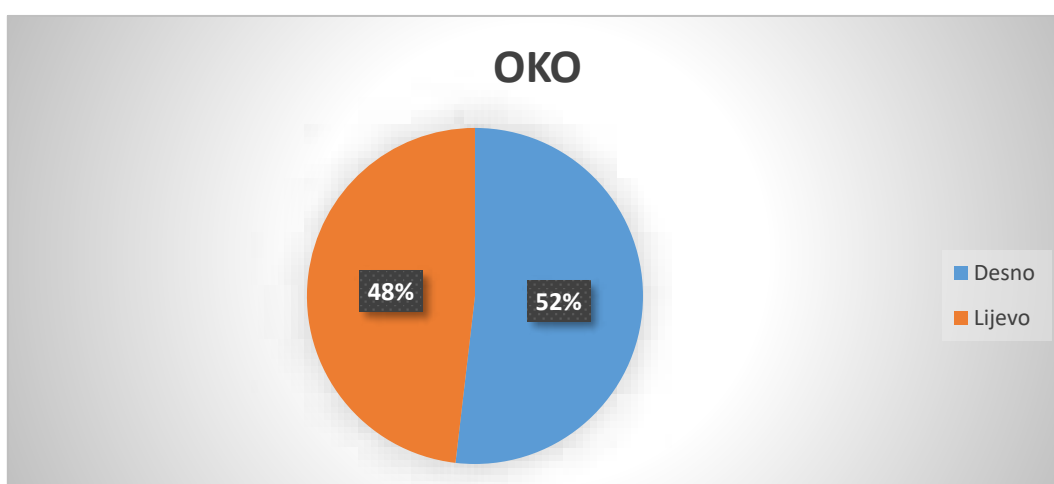
Pri izradi ovog diplomskog rada korišteni su podaci bolesnika koji su bili namijenjeni za operativni zahvat uklanjanja sive mrežnice u Klinici za očne bolesti Kliničkog bolničkog centra Split.

Od 27 bolesnika uključenih u ovo istraživanje 17 (62,96%) je žena i 10 (37,04%) muškaraca kao što je prikazano na Slici 6. Nitko od ispitanika nije bio mlađi od 60 godina.

Operaciju desnog oka imalo je 14 (51,85%) ispitanika, a operaciju lijevog oka 13 (48,15%) ispitanika kao što je prikazano na slici 7.



**Slika 6.** Raspodjela ispitanika prema spolu



**Slika 7.** Raspodjela ispitanika prema operiranom oku

Bolesnicima smo dan prije operacije na kontrolnom pregledu izmjerili visinu vjedaog rasporka (VVR) i MRD1 Bulbitech uređajem. Srednja vrijednost VVR iznosila je  $10,65 \pm 1,69$  mm, dok je srednja vrijednost MRD1 iznosila  $5,04 \pm 1,22$  mm.

Na idućoj kontroli koja je predviđena sedam dana nakon operacije mjerili smo VVR i MRD Bulbitech uređajem ili manualno ravnalom. Ukupno su 23 ispitanika bila izmjerena Bulbitech uređajem. Srednja vrijednost VVR iznosila je  $9,94 \pm 1,13$  mm, dok je srednja vrijednost MRD1 iznosila  $4,40 \pm 0,88$  mm. Četiri bolesnika bila su izmjerena manualno ravnalom. Srednja vrijednost VVR iznosila je  $9,75 \pm 2,63$  mm.

Na drugoj kontroli predviđenoj četiri tjedna nakon operacije 14 bolesnika je izmjereno Bulbitech uređajem, a 13 manualno ravnalom. Na Bulbitech uređaju srednja vrijednost VVR iznosila je  $9,57 \pm 1,57$  mm, dok je srednja vrijednost MRD1 iznosila  $3,95 \pm 1,10$  mm. Mjerenjem ravnalom dobili smo da je srednja vrijednost VVR  $9,77 \pm 1,5$  mm. Usporedbom mjerenja vidimo da postoji razlika u VVR i MRD1 prije i nakon operacije mreze (Tablica 1).

**Tablica 1.** Mjerenja visine vjedaog rasporka i udaljenosti refleksa svjetla u središtu rožnice od ruba gornje vjeđe ravnalom i Bulbitech uređajem prije operacije, te sedam i trideset dana nakon operacije

	N	Srednja vrijednost	Minimalna vrijednost	Maksimalna vrijednost	SD
<b>VVR<sup>a</sup>-Bulbi<sup>c</sup>1</b>	27	10,652	7,300	13,300	1,689
<b>MRD1<sup>b</sup>- Bulbi<sup>c</sup> 1</b>	27	5,044	2,400	6,600	1,215
<b>VVR<sup>a</sup> - Bulbi<sup>c</sup> 7</b>	23	9,939	7,500	11,700	1,127
<b>MRD1<sup>b</sup> - Bulbi<sup>c</sup> 7</b>	23	4,400	2,600	5,700	0,875
<b>VVR<sup>a</sup> - Bulbi<sup>c</sup> 30</b>	14	9,571	7,000	12,000	1,546
<b>MRD1<sup>b</sup> - Bulbi<sup>c</sup> 30</b>	14	3,964	2,100	6,000	1,102
<b>VVR<sup>a</sup> -Red<sup>d</sup>7</b>	4	9,750	7,000	12,000	2,630
<b>VVR<sup>a</sup> Red30</b>	13	10,651	7,000	12,000	1,536

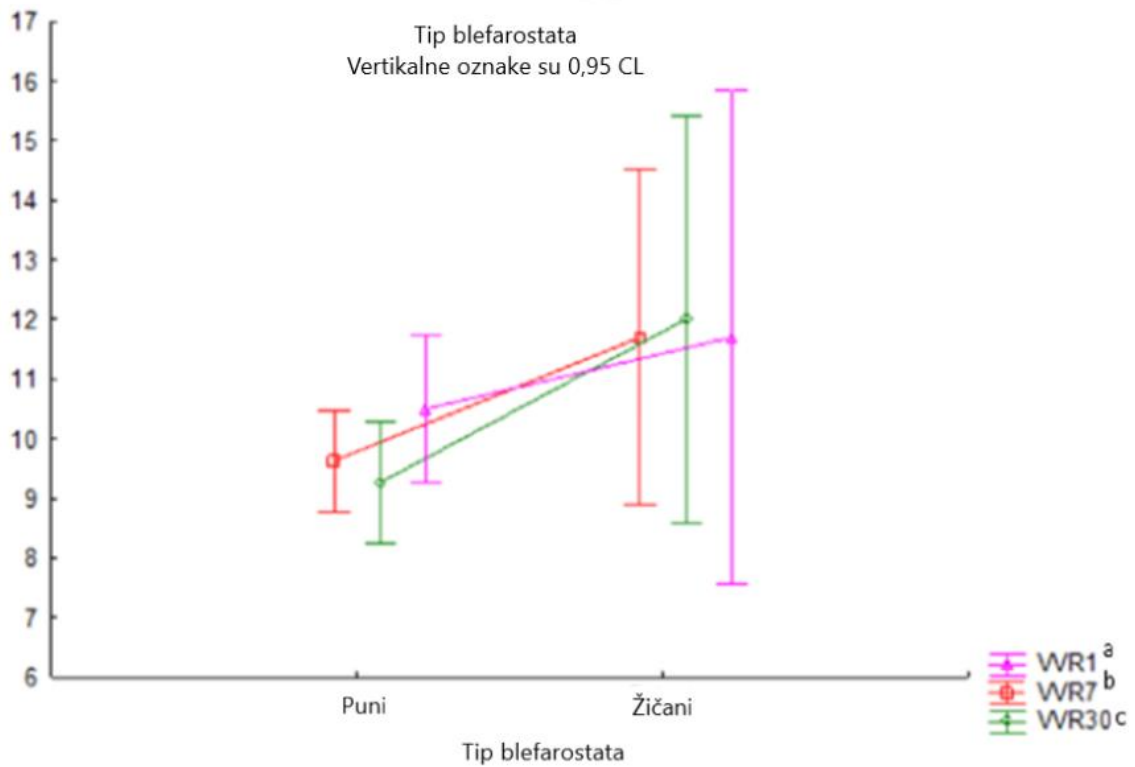
<sup>a</sup> VVR- visina vjedaog rasporka

<sup>b</sup> MRD-udaljenost refleksa svjetla u središtu rožnice od ruba gornje vjeđe

<sup>c</sup> Bulbitech uređaj

<sup>d</sup> Red-mjerenje ravnalom

Pri usporedbi vrsta blefarostata, žičanog i punog dokazano je da su vrijednosti kod punog blefarostata bile niže od onih u žičanog. To nam je prikazano na grafikonu na Slici 8. Statistika za navedeni grafikon u ANOVA f testu je pokazala da to ipak nije statistički značajna razlika ( $P = 0,398$ ).



**Slika 8.** Usporedba utjecaja žičanog i punog blefarostata na VVR i MRD1

\* Jednosmjerna analiza varijance (ANOVA) s f-testom

<sup>a</sup>VVR1- visina vjeđnog rasporka na dan operacije

<sup>b</sup>VVR7- visina vjeđnog rasporka sedam dana nakon operacije

<sup>c</sup>VVR30- visina vjeđnog rasporka trideset dana nakon operacije

U Tablici 2 uspoređuje se žičani i puni blefarostat u različitim kontrolama i kako vidimo statistički značajno su se razlikovali VVR na prvoj kontroli izmjerena na Bulbitechu i VVR izmjerena ravnalom nakon 7 dana, dok ostali nisu imali statistički značajnu razliku.

Za analizu ovih rezultata koristio se studentov t-test.

**Tablica 2.** Usporedba mjerenja visine vjeđnog rasporka i udaljenosti refleksa svjetla u središtu rožnice od ruba gornje vjeđe ravnalom i Bulbitech uređajem prije operacije, te sedam i trideset dana nakon operacije punog vs žičanog blefarostata

	Srednja vrijednost Puni	Srednja vrijednost Žičani	t-vrijednost	P*
<b>VVR<sup>a</sup> Bulbi<sup>c</sup>1</b>	11,095	9,600	2,260	0,033
<b>MRD1<sup>b</sup> Bulbi<sup>c</sup> 1</b>	5,305	4,425	1,790	0,089
<b>VVR<sup>a</sup> Red<sup>d</sup>7</b>	12,000	7,500	9,000	0,012
<b>VVR<sup>a</sup> Bulbi<sup>c</sup> 7</b>	9,900	10,050	-0,274	0,787
<b>MRD1<sup>b</sup> Bulbi<sup>c</sup> 7</b>	4,271	4,767	-1,206	0,241
<b>VVR<sup>a</sup> Red<sup>d</sup>30</b>	10,167	9,429	0,854	0,411
<b>VVR<sup>a</sup> Bulbi<sup>c</sup> 30</b>	9,385	12,000	-1,755	0,105
<b>MRD1<sup>b</sup> Bulbi<sup>c</sup> 30</b>	3,808	6,000	-2,174	0,050

\*t-student test

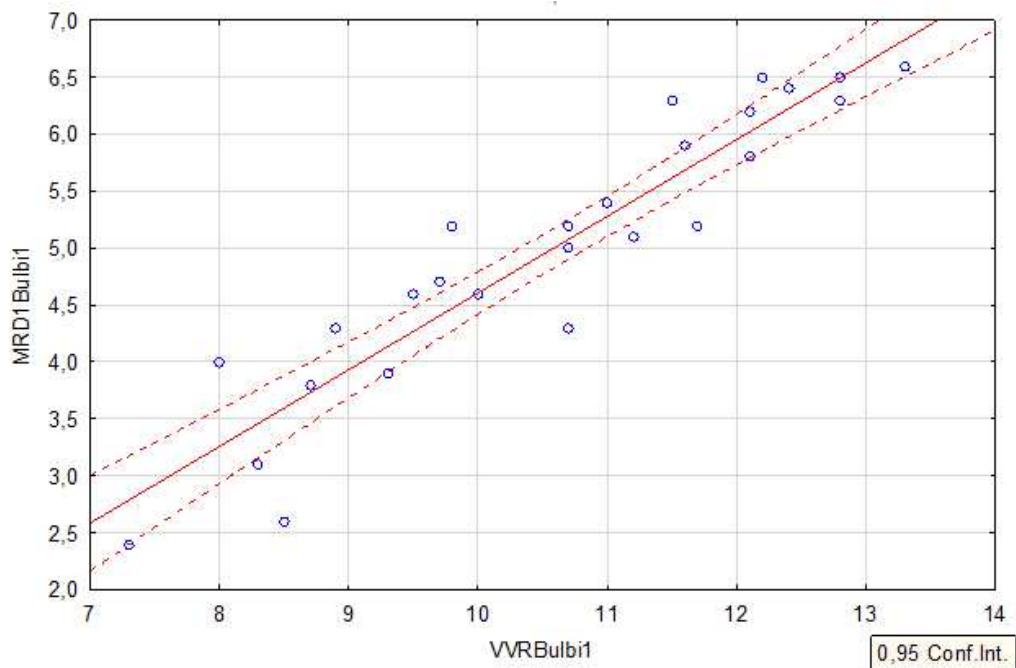
<sup>a</sup> VVR- visina vjeđnog rasporka

<sup>b</sup> MRD-udaljenost refleksa svjetla u središtu rožnice od ruba gornje vjeđe

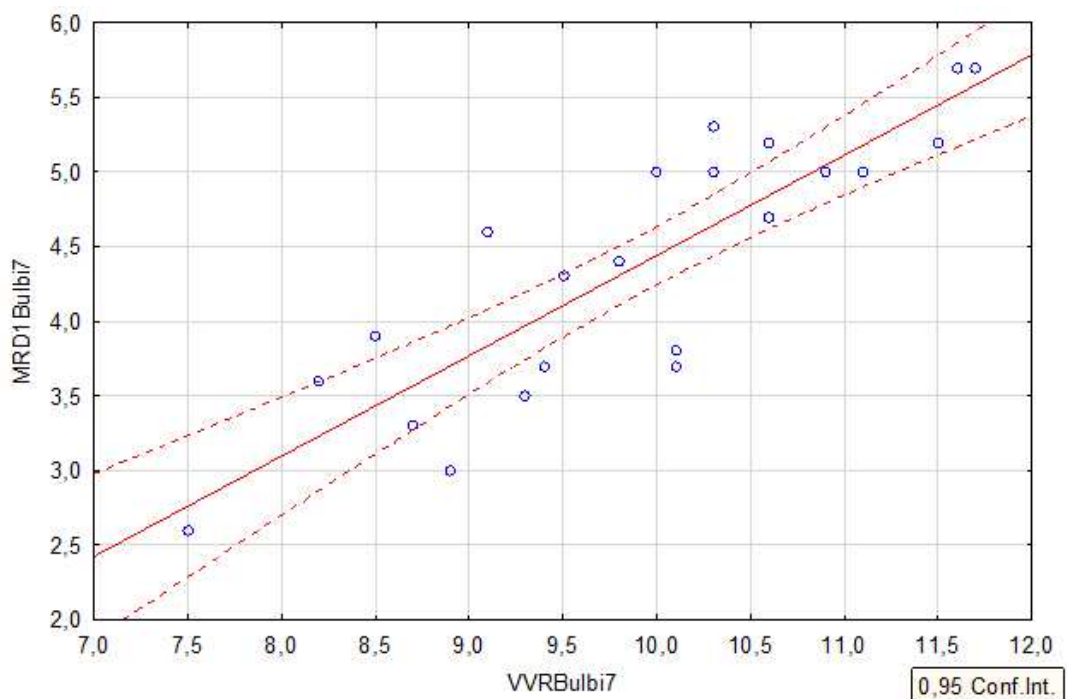
<sup>c</sup> Bulbitech uređaj

<sup>d</sup> Red-mjerenje ravnalom

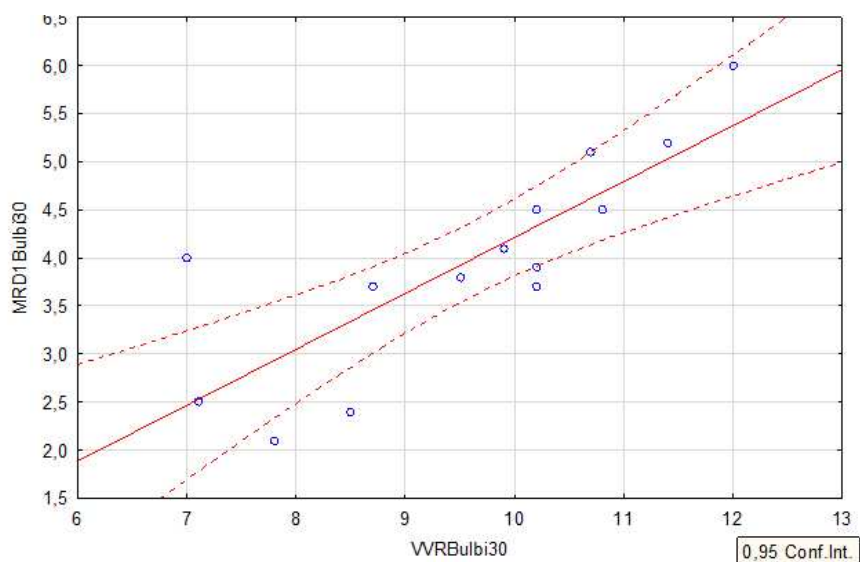
U Slikama 9-11 prikazano je da postoji statistički značajna korelacija između VVR i MRD mjerenih prije operacije, nakon 7 dana i nakon 4 tjedna pa nadalje nismo ni uzimali u razmatranje MRD te je zaključak da su te dvije mjere jednako valjane u praćenju poslijeoperacijske ptoze. Čimbenik korelacije r iznosio je za prvi grafikon 0,94, za drugi grafikon 0,87 i za treći 0,82.



**Slika 9.** Korelacija udaljenosti refleksa svjetla u središtu rožnice od ruba gornje vjeđe (MRD1) i visine vjednog rasporka (VVR) prije operacije,  $r = 0,93591$

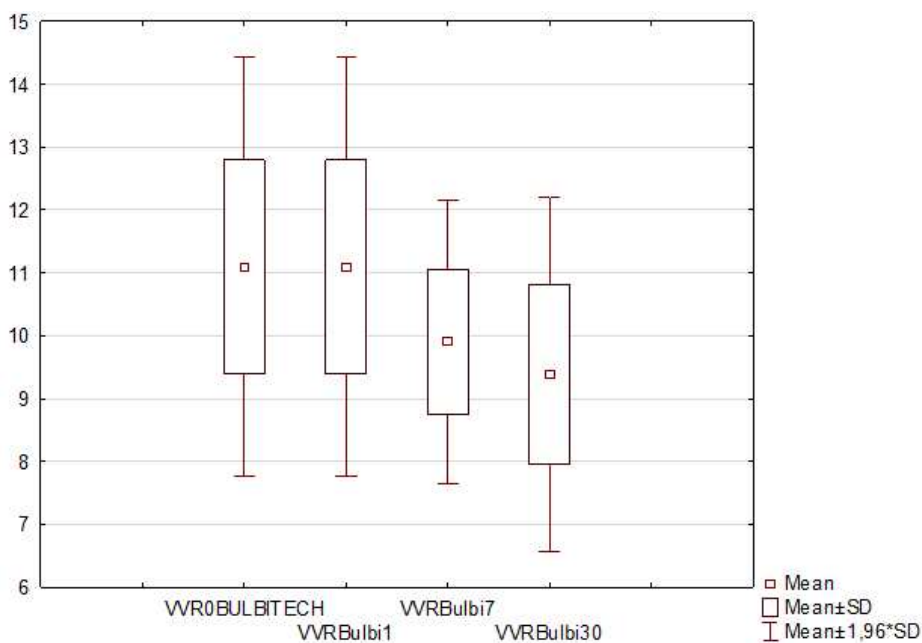


**Slika 10.** Korelacija udaljenosti refleksa svjetla u središtu rožnice od ruba gornje vjeđe (MRD1) i visine vjednog rasporka (VVR) sedam dana nakon operacije;  $r = 0,86551$



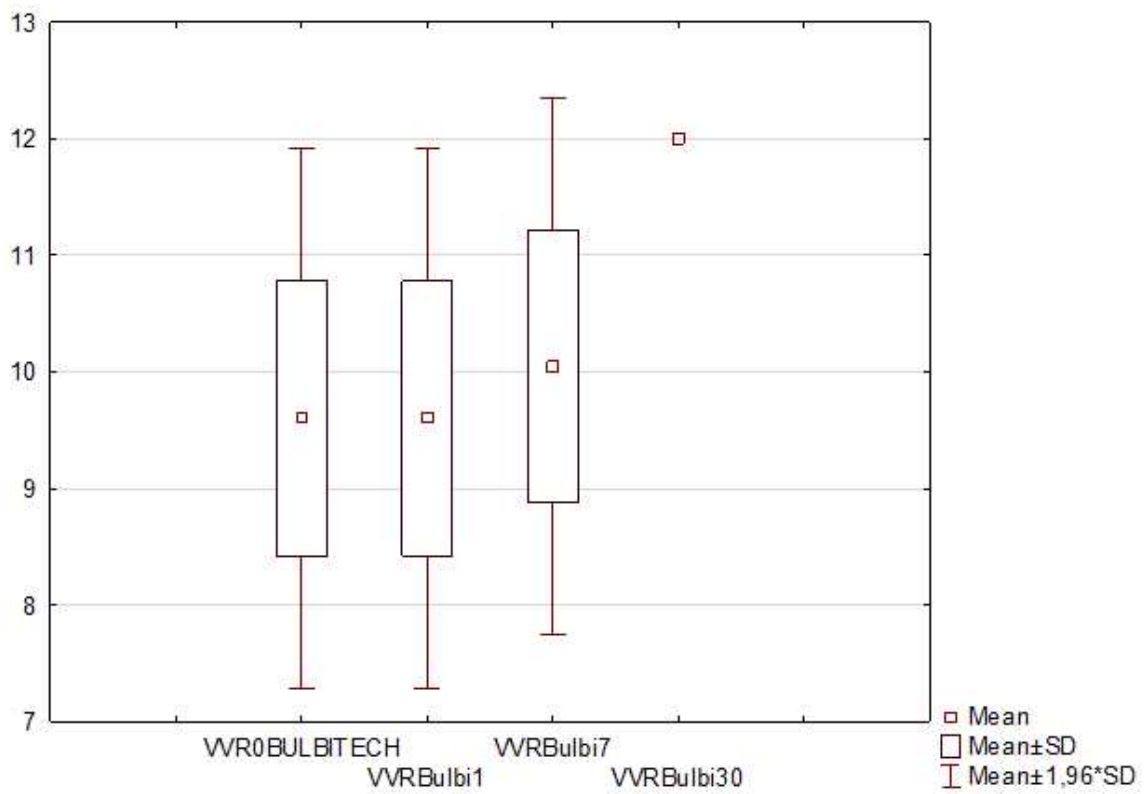
**Slika 11.** Korelacija udaljenosti refleksa svjetla u središtu rožnice od ruba gornje vjeđe (MRD1) i visine vjeđnog rasporka (VVR) trideset dana nakon operacije;  $r=0,81533$

Na slikama 12. i 13. prikazani su grafikoni koji pokazuju odnos srednjih vrijednosti VVR po grupama (tip blefarostata) i vidimo da se kod žičanih s vremenom oporavlja VVR, dok kod punog i ne baš, ali nije statistički značajna razlika između te dvije grupe.



**Slika 12.** Odnos srednjih vrijednosti visine vjeđnog rasporka (VVR) kod operacije u kojoj je korišten puni blefarostat izmjerenih Bulbitechom na dan operacije, sedam i trideset dana nakon operacije





**Slika 13.** Odnos srednjih vrijednosti visine vjeđnog rasporka (VVR) kod operacije u kojoj je korišten žičani blefarostat izmjerenih Bulbitechom na dan operacije, sedam i trideset dana nakon operacije

## **5. RASPRAVA**

U ovom istraživanju je utvrđeno da se nakon operacije fakoemulzifikacije može pojaviti klinički značajna ptoza. Prema varijablama koje smo bilježili vidimo da postoji pad VVR i MRD za 0,5 mm ili više nakon 7 dana i nakon mjesec dana od operacije.

VVR i MRD dvije su varijable koje se značajno mijenjaju kao posljedica ptoze, a njihova nam statistički značajna korelacija govori da su one međusobno povezane i da su mjerenja bila uspješna.

Dokazano je da puni blefarostat u usporedbi sa žičanim daje niže vrijednosti ispitivanih varijabli te inducira veću ptozu. Razlog tome vjerojatno je to što puni blefarostat koji je krući više ozljeđuje Mullerov mišić i aponeurozu levatora. Kontrakcija kružnog očnog mišića koju onemogućava blefarostat može uzrokovati dehiscijenciju aponeuroze ili do slabljenja aponeuroze dolazi zbog edema i upale koji nastaju zbog pritiska blefarostata na vjeđu. Statistički to nije značajna razlika te se puni befarostat koji nam drži trepavice van vidnog polja može slobodno nastaviti koristiti.

Također, dokazali smo da nakon korištenja žičanog blefarostata dolazi do poboljšanja tj. oporavka VVR-a koje je i očekivano jer je ptoza uglavnom prolazne naravi, a taj tip blefarostata je izazvao manju traumu.

Bulbitech uređaj precizniji je i daje točnije podatke o visini vjeđnog rasporka i MRD, ali je za starije pacijente znatno teži za korištenje i razumijevanje te su se oni lošije snašli prilikom snimanja. Međutim, prilikom manualnog mjerenja s ravnalom možemo dobivati subjektivne rezultate ovisno o načinu na koji se mjeri te o raspoloženju i suradnji bolesnika prilikom prislanjanja ravnala za mjerenje. Zato u rezultatima nalazimo statistički značajnu razliku između Bulbitech mjerenja i manualnog mjerenja ravnalom nakon 7 dana.

Spol osobe u ovom istraživanju nam nije bio statistički važan, ali već je od ranije poznato da stariji bolesnici lakše razviju ptozu budući da imaju osjetljiviju aponeurozu levatora, kao što su predložili Paris i Quickert (20).

Rezultate ovog istraživanja možemo usporediti sa istraživanjem koje je proveo Kashkouli i sur. (28). Njihova retrospektivna studija provedena na uzorku od 234 ispitanika, trajala je dvije godine, a cilj je bio utvrditi učestalost prolazne ptoze koja prođe u roku od mjesec dana i trajne ptoze koja je prisutna i nakon šest mjeseci. Kao i u našem istraživanju, svi su ispitanici sa prethodnim bolestima vjeđa ili operacijama u kojima je rađena manipulacija vjeđa isključeni. Svi su slikani dan prije operacije te nakon jednog i šest mjeseci. Parametri koji su

također ispitivani, a postoji korelacija sa ptozom, su trajanje operacije, operater i injicirani anestetici i lijekovi. Međutim, svi su ispitanici operirani istim blefarostatom te se nije mogao usporediti utjecaj drugog blefarostata na oko. Jedina varijabla koja je dokazano imala utjecaj na ptozu je funkcija levatora prije operacije; što je ona bila niža, tj. visina vjedačkog rasporka manja, to je bila veća učestalost ptoze.

Nedostatak našeg istraživanja bio je relativno mali broj ispitanika te kratak period u kojem su rađena mjerenja. Budući da je zadnja kontrola samo mjesec dana nakon operacije, nije bilo moguće popratiti je li ptoza bila prolazne naravi ili bi nakon šest mjeseci još uvijek bila prisutna. Da je narav ptoze duže praćena, možda bismo mogli i postaviti pretpostavku da je ona dugoročno uvjet za nastanak involutivne ptoze.

Također, nismo bilježili trajanje operacije. Prosječno trajanje operacije je oko 10 minuta, ali ono isto tako ovisi o ispitaniku i njegovoj prilagodbi i osjetljivosti na operaciju. Sve operacije radio je isti operater, ali mjerenja su rađena od strane više suradnika te postoji mogućnost da se neka mjerenja razlikuju zbog objektivnosti izvođenja mjerenja manualno ravnalom.

Nadalje, Crosby i sur. (25) proveli su studiju koja je pokazala korelaciju između dviju vrsta blefarostata i ptoze. Oni su postavili hipotezu da krući blefarostat ima veću vjerojatnost uzrokovanja dehiscijencije aponeuroze i malpozicije vjeđa te da je manja visina vjedačkog rasporka osjetljivija na djelovanje blefarostata. Mehanička testiranja su provedena na četirima jednokratnim i četirima višekratnim blefarostatima te su uspoređivani gradijenti krutosti. Dokazano je da višekratni blefarostat djeluje većom silom na vjeđu te da tome doprinosi i manji vjedački otvor. Ovo istraživanje jedno je od rijetkih koje navodi vrstu blefarostata kao čimbenika rizika za nastanak ptoze, a budući da se istraživanje provodilo na mehaničkom uređaju, a ne tijekom same operacije, i u njemu postoje nedostaci.

Prednost ovog istraživanja su rezultati koji su potvrdili prijašnja istraživanja. Prethodno citirani radovi dokazuju da je ptoza česta komplikacija operacije fakoemulzifikacije. Također, prilikom ovog istraživanja mjerenja su rađena na Bulbitech uređaju koji je radio preciznija mjerenja nego manualno ravnalo.

## **6. ZAKLJUČCI**

1. Ptoza je česta klinički zanemarena komplikacija nakon operacije fakoemulzifikacije.
2. Postoji korelacija između vrste blefarostata i veličine ptoze.
3. VVR se oporavlja nakon nekog vremena te se ptoza smatra prolazne naravi.
4. Postoji statistički značajna korelacija između varijabli VVR i MRD.

## **7. POPIS CITIRANE LITERATURE**

1. Junqueira LC, Carneiro J. Osjetni organi. U: Junqueira LC, Carneiro J, urednici. Osnove histologije: udžbenik i atlas prema desetome američkom izdanju. Zagreb: Školska knjiga; 2005. str. 469-81.
2. Krmpotić-Nemanić J, Vinter I. Organum visus - oko. U: Čupak K, Gabrić N, Cerovski B, urednici. Oftalmologija. Drugo, poboljšano izdanje. Zagreb: Nakladni zavod Globus; 2004. str. 35-8.
3. Ivanišević M. Klinička anatomija oka i očne šupljine. U: Ivanišević M, Bojić L, Bućan K, Karaman K, Rogošić V, Karlica Utrobičić D, urednici. Oftalmologija: udžbenik za studente medicine. Split: Medicinski fakultet Sveučilišta u Splitu; 2015. str. 15-20.
4. Krmpotić-Nemanić J, Marušić A. Osjetni organi. U: Krmpotić-Nemanić J, Marušić A, urednici. Anatomija čovjeka. Zagreb: Medicinska naklada; 2007., str. 530-45.
5. Galetović D. Bjeloočnica. U: Ivanišević M, Bojić L, Bućan K, Karaman K, Rogošić V, Karlica Utrobičić D, urednici. Oftalmologija: udžbenik za studente medicine. Split: Medicinski fakultet Sveučilišta u Splitu; 2015. str. 113-5.
6. Karaman K. Rožnica. U: Ivanišević M, Bojić L, Bućan K, Karaman K, Rogošić V, Karlica Utrobičić D, urednici. Oftalmologija: udžbenik za studente medicine. Split: Medicinski fakultet Sveučilišta u Splitu; 2015. str. 101-12.
7. Karaman K. Srednja očna ovojnica. U: Ivanišević M, Bojić L, Bućan K, Karaman K, Rogošić V, Karlica Utrobičić D, urednici. Oftalmologija: udžbenik za studente medicine. Split: Medicinski fakultet Sveučilišta u Splitu; 2015. str. 117-30.
8. Ivanišević M. Mrežnica. U: Ivanišević M, Bojić L, Bućan K, Karaman K, Rogošić V, Karlica Utrobičić D, urednici. Oftalmologija: udžbenik za studente medicine. Split: Medicinski fakultet Sveučilišta u Splitu; 2015. str. 153-73.
9. Bućan K. Leća. U: Ivanišević M, Bojić L, Bućan K, Karaman K, Rogošić V, Karlica Utrobičić D, urednici. Oftalmologija: udžbenik za studente medicine. Split: Medicinski fakultet Sveučilišta u Splitu; 2015. str. 131-45.
10. Bjeloš M, Bušić M, Kuzmanović Elabjer B, Miletić D. Funkcionalna anatomija oka. U: Bjeloš M, Bušić M, Kuzmanović Elabjer B, Miletić D, urednici. Praeludium ophthalmologicum. Zagreb: Školska knjiga; 2020. str. 3-28.



11. Štriga M. Fiziologija oka. U: Čupak K, Gabrić N, Cerovski B., urednici. Oftalmologija. Drugo, poboljšano izdanje. Zagreb: Nakladni zavod Globus; 2004. str. 87-129
12. Gabrić N, Lazić R. Spojnica. U: Čupak K, Gabrić N, Cerovski B., urednici. Oftalmologija. Drugo, poboljšano izdanje. Zagreb: Nakladni zavod Globus; 2004. str. 363-91
13. Stiglmayer N. Vjeđe. U: Čupak K, Gabrić N, Cerovski B., urednici. Oftalmologija. Drugo, poboljšano izdanje. Zagreb: Nakladni zavod Globus; 2004. str. 315-36.
14. Bjeloš M, Bušić M, Kuzmanović Elabjer B, Miletić D. Ptoza. U: Bjeloš M, Bušić M, Kuzmanović Elabjer B, Miletić D, urednici. Praeludium ophthalmologicum. Zagreb: Školska knjiga; 2020. str. 195-9.
15. Finesterer J. Ptosis: causes, presentation, and management. *Aesthetic Plast Surg.* 2003;27:193-204.
16. Yadegari S. Approach to a patient with blepharoptosis. *Neurol Sci.* 2016;37:1589-96.
17. de Figueiredo AR. Blepharoptosis. *Semin Ophthalmol.* 2010;25:39-51.
18. Bernardino CR, Rubin PA. Ptosis after cataract surgery. *Semin Ophthalmol.* 2002;17:144-8
19. Singh SK, Sekhar GC, Gupta S. Etiology of ptosis after cataract surgery. *J Cataract Refract Surg.* 1997;23:1409-13.
20. Paris GL, Quickert MH. Disinsertion of the aponeurosis of the levator palpebrae superioris muscle after cataract extraction. *Am J Ophthalmol.* 197;81:337-40.
21. Marqués-Fernández V, Garcia-Zamora M, Calabuig-Goena M, Diez-Montero C, Schellini SA, Khandekar R i sur. An objective evaluation of the upper eyelid position after phacoemulsification cataract surgery. *Semin Ophthalmol.* 2019;34:442-445.
22. Viola F, Morescalchi F, Ratiglia R, Staurenghi G. Ptosis following an intravitreal injection of triamcinolone acetonide. *Eye (Lond).* 2007;21:421-3.
23. Chan CK, Lai TY, Mohamed S, Lee VY, Liu DT, Li CL i sur. Combined high-dose sub-tenon triamcinolone, intravitreal bevacizumab, and laser photocoagulation for refractory diabetic macular edema: a pilot study. *Retina.* 2012;32:672-8.

24. Linberg JV, McDonald MB, Safir A, Googe JM. Ptosis following radial keratotomy. Performed using a rigid eyelid speculum. *Ophthalmology*. 1986;93:1509-12.
25. Crosby NJ, Shepherd D, Murray A. Mechanical testing of lid speculae and relationship to postoperative ptosis. *Eye (Lond)*. 2013;27:1098-101.
26. Godfrey KJ, Korn BS, Kikkawa DO. Blepharoptosis following ocular surgery: identifying risk factors. *Curr Opin Ophthalmol*. 2016;27:31-7.
27. Mehat MS, Sood V, Madge S. Blepharoptosis following anterior segment surgery: a new theory for an old problem. *Orbit*. 2012;31:274-8.
28. Kashkouli MB, Abdolalizadeh P, Es'haghi A, Nilforushan N, Aghaei H, Karimi N. Postoperative blepharoptosis after modern phacoemulsification procedure. *Am J Ophthalmol*. 2020 May;213:17-23.

## **8. SAŽETAK**

**Cilj istraživanja:** Cilj ovog istraživanja bio je utvrditi utjecaj dviju različitih vrsta blefarostata na nastanak ptoze.

**Ispitanici i metode:** U prospektivnom kohortnom istraživanju provedenom u Kliničkom bolničkom centru Split, u Klinici za očne bolesti, uključeni su ispitanici predviđeni za operaciju fakoemulzifikacije. Istraživanje se provodilo od veljače do svibnja 2022. godine. U istraživanju je sudjelovalo 27 ispitanika u dobi od 60 do 85 godina. Prvih 20 ispitanika operirano je pomoću punog blefarostata, a zadnjih sedam pomoću žičanog blefarostata. Visina vjédnog rasporka mjerila se prije operacijskog zahvata te na redovnim kontrolama sedam dana nakon te još tri tjedna poslije pomoću Bulbitech uređaja ili manualno ravnalom.

**Rezultati:** Mjerenjem Bulbitech uređajem na prvoj kontroli prije operacije srednja je vrijednost visine vjédnog rasporka (VVR) iznosila  $10,65 \pm 1,69$  mm, dok je srednja vrijednost udaljenosti refleksa svjetla u središtu rožnice od ruba gornje vjeđe (engl. *MRD 1- Marginal reflex distance*) iznosila  $5,04 \pm 1,22$  mm. Na idućoj kontroli, sedam dana nakon operacije, mjerili smo VVR i MRD1 Bulbitech uređajem ili manualno ravnalom. Srednja vrijednost VVR iznosila je  $9,94 \pm 1,13$  mm na Bulbitechu i  $9,75 \pm 2,63$  mm ravnalom, dok je srednja vrijednost MRD1 iznosila  $4,40 \pm 0,88$  mm na Bulbitechu. Na drugoj kontroli, 30 dana nakon operacije, srednja je vrijednost VVR iznosila  $9,57 \pm 1,57$  mm na Bulbitechu i  $9,77 \pm 1,5$  mm ravnalom, dok je srednja vrijednost MRD1 iznosila  $3,95 \pm 1,10$  mm na Bulbitechu. Pri usporedbi vrsta blefarostata, žičanog i punog, dokazano je da su vrijednosti kod punog blefarostata bile niže od onih u žičanog, ali ta razlika nam nije bila statistički značajna ( $P = 0,398$ ). Analizom pojedinih kontrola utvrđeno je kako su se statistički značajno razlikovali VVR na prvoj kontroli izmjeren na Bulbitechu ( $P = 0,033$ ) i VVR izmjeren ravnalom nakon 7 dana ( $P = 0,012$ ). Također postoji i statistički značajna korelacija između VVR i MRD te su te dvije mjere jednako valjane u praćenju poslijeoperacijske ptoze. Čimbenik korelacije  $r$  prije operacije iznosio je 0,94, nakon sedam dana 0,87 te nakon 30 dana 0,82.

**Zaključak:** Statistički je utvrđeno značajno smanjenje VVR i MRD1 na kontrolnim pregledima, dok ne postoji statistički značajna razlika između punog i žičanog blefarostata.

## **9. SUMMARY**

**Diploma thesis title:** The effect of eyelid speculum on postoperative ptosis

**Objectives:** The aim of this study was to determine whether there is a statistically significant difference between the use of two types of eyelid speculum on palpebral fissure height and Margin reflex distance 1 (MRD1) before and after cataract surgery.

**Subjects and Methods:** This prospective cohort study, conducted at the Clinic of Ophthalmology at the University Hospital of Split, included the patients who underwent phacoemulsification cataract surgery. The study was conducted between February and May 2022. The study consisted of 27 patients aged 60 to 85 years. MRD1 and levator muscle function were measured manually or with Bulbitech device before the surgery, 7 days after, as well as 4 weeks after the surgery. With the first 20 patients, we used a solid type of speculum, while for the next 7, a wired speculum was used.

**Results:** Using the Bulbitech device at the first preoperative control, the average value of VVR was  $10.65 \pm 1.69$  mm while the average value of MRD1 was  $5.04 \pm 1.22$  mm. At the next control, 7 days after surgery, we measured VVR and MRD1 either with the Bulbitech device or manually. The average value of VVR was  $9.94 \pm 1.13$  mm on the Bulbitech and  $9.75 \pm 2.63$  mm manually, while the average value of MRD1 was  $4.40 \pm 0.88$  mm on the Bulbitech. At the second control, 4 weeks after surgery, the average value of VVR was  $9.57 \pm 1.57$  mm on the Bulbitech and  $9.77 \pm 1.5$  mm manually, while the average value of MRD1 was  $3.95 \pm 1.10$  mm on the Bulbitech. When comparing the two types of eyelid speculum, wired and solid, it was shown that the values of solid eyelid speculum use were lower than those of the wired ( $P = 0.398$ ). The analysis of individual controls determined that VVR was statistically significantly different at the first control measured on Bulbitech ( $P = 0.033$ ) and VVR measured manually after 7 days ( $P = 0.012$ ). There is also a statistically significant correlation between VVR and MRD and they are equally valid in tracking postoperative ptosis. Correlation factor  $r$  was 0.94 preoperative, 0.87 after 7 days and 0.82 after 30 days.

**Conclusions:** A statistically significant reduction in VVR and MRD1 values was found at control examinations, while there was no statistically significant difference between the use of solid and wired eyelid speculum.

## **10. ŽIVOTOPIS**

## OSOBNI PODACI

Ime i prezime: Zrinka Hrgović

Datum i mjesto rođenja: 24. rujna 1997. godine, Split, Republika Hrvatska

Državljanstvo: Hrvatsko

## OBRAZOVANJE

2004. – 2012. Osnovna škola knez Mislav, Kaštel Sućurac

2012. – 2016. IV. Gimnazija Marko Marulić

2016. – 2022. Medicinski fakultet Sveučilišta u Splitu, smjer doktor medicine

## OSTALE AKTIVNOSTI

Rad na cijepljenju protiv COVID-19 u Spaladium areni

Demonstrator na Katedri za kliničke vještine 2022. godine