

# Učestalost karcinoma bubrega dijagnosticiranih u KBC-u Split od 2019. do 2021. godine s obzirom na pandemiju SARS-CoV-2

---

Jukić, Klara

Master's thesis / Diplomski rad

2022

Degree Grantor / Ustanova koja je dodijelila akademski / stručni stupanj: **University of Split, School of Medicine / Sveučilište u Splitu, Medicinski fakultet**

Permanent link / Trajna poveznica: <https://um.nsk.hr/um:nbn:hr:171:860100>

Rights / Prava: [In copyright](#)/[Zaštićeno autorskim pravom.](#)

Download date / Datum preuzimanja: **2024-12-27**



Repository / Repozitorij:

[MEFST Repository](#)



**SVEUČILIŠTE U SPLITU  
MEDICINSKI FAKULTET**

**KLARA JUKIĆ**

**UČESTALOST KARCINOMA BUBREGA DIJAGNOSTICIRANIH  
U KBC-u SPLIT OD 2019. DO 2021. GODINE S OBZIROM NA  
PANDEMIJU SARS-CoV-2**

**DIPLOMSKI RAD**

**Akadska godina 2021./2022.**

**Mentor:**

**Doc. dr. sc. Sandra Zekić Tomaš dr. med.**

**Split, srpanj, 2022.**

## SADRŽAJ:

|  |    |
|--|----|
| 1. UVOD .....  | 1  |
| 1.1 Anatomija bubrega .....  | 2  |
| 1.1.1 Oblik i položaj bubrega.....   | 2  |
| 1.1.2 Građa i morfološke jedinice bubrega .....                                      | 2  |
| 1.1.3 Bubrežne žile i inervacija.....  | 3  |
| 1.2 Embriologija bubrega .....   | 4  |
| 1.3 Histologija bubrega.....   | 5  |
| 1.4 Karcinom bubrega .....   | 7  |
| 1.4.1 Epidemiologija i etiologija karcinoma bubrega .....                            | 7  |
| 1.4.2 Patologija i klinička slika karcinoma bubrega .....                            | 8  |
| 1.4.3 Dijagnostički postupak i klasifikacija tumora.....                             | 9  |
| 1.4.4 Terapijski postupak i prognoza bolesti .....                                   | 11 |
| 1.5 Patohistološke karakteristike karcinoma bubrega .....                            | 12 |
| 1.5.1 Patohistološke karakteristike karcinoma bubrega svijetlih stanica.....         | 12 |
| 1.5.2 Patohistološke karakteristike papilarnog karcinoma bubrega.....                | 13 |
| 1.5.3 Patohistološke karakteristike kromofobnog i onkocitnog karcinoma bubrega ..... | 14 |
| 1.6 COVID-19 .....   | 15 |
| 1.6.1 Patofiziologija COVID 19 .....   | 15 |
| 1.6.2 Klinička slika .....   | 17 |
| 1.6.3 Dijagnostički i terapijski postupak.....                                       | 17 |
| 2. CILJ ISTRAŽIVANJA .....   | 19 |
| 3. ISPITANICI I METODE .....   | 21 |
| 3.1 Ispitanici .....   | 22 |
| 3.2 Organizacija studije .....   | 22 |
| 3.3 Mjesto provođenja studije .....  | 22 |
| 3.4 Metode prikupljanja i obrade podataka .....                                      | 22 |
| 3.5 Opis istraživanja .....  | 23 |
| 3.6 Etička načela.....   | 23 |
| 4. REZULTATI.....  | 24 |

|                                   |    |
|-----------------------------------|----|
| 5. RASPRAVA.....                  | 29 |
| 6. ZAKLJUČCI.....                 | 33 |
| 7. POPIS CITIRANE LITERATURE..... | 35 |
| 8. SAŽETAK.....                   | 41 |
| 9. SUMMARY .....                  | 43 |
| 10. ŽIVOTOPIS .....               | 45 |

*Zahvaljujem mentorici, doc. dr. sc Sandri Zekić Tomaš, na pristupačnosti, potpori i izdvojenom vremenu te stručnom vođenju kroz proces izrade diplomskog rada.*

*Zahvaljujem se prijateljima koji su mi uljepšali period studiranja.*

*Najveće hvala mojoj obitelji, koja me usmjeravala i bodrila na životnom i intelektualnom putu, te Dariu na ljubavi i podršci tijekom studiranja.*

## **POPIS OZNAKA I KRATICA**

ACE – angiotenzin pretvarajući enzim (engl. *Angiotensin-converting enzyme*)

ARDS – akutni respiratorni distres sindrom (engl. *Acute respiratory distress syndrome*)

ccRCC- karcinom bubrega svijetlih stanica (engl. *Clear Cell Renal Cell Carcinoma*)

CK – kreatin kinaza (engl. *Creatine kinase*)

COVID-19 – koronavirus bolest 2019 (engl. *Coronavirus disease 2019*)

CT – kompjuterizirana tomografija (engl. *Computerized tomography*)

CTSB – katepsin B (engl. *Cathepsin B*)

CTSL – katepsin L (engl. *Cathepsin L*)

EAU – engl. *European Assotiation of Urology*

GMB – glomerularna bazalna membrana (engl. *Glomerular basement membrane*)

HE – hematoksilin-eozin

IL – interleukin

ISUP – engl. *International Society of Urologic Pathologists*

KBC – Klinički bolnički centar

L3 - treći lumbalni segment

NSAR – nesteroidni protuupalni lijekovi

PRCC – papilarni karcinom bubrega (engl. *Papillary renal cell carcinoma*)

PR – parcijalna nefrektomija (engl. *Partial nephrectomy*)

RBD – engl. *Receptor binding domain*

RCC – rak bubrežnih stanica (engl. *Renal cell carcinoma*)

RNA – ribonukleinska kiselina (engl. *Ribonucleic acid*)

RN – radikalna nefrektomija (engl. *Radical nephrectomy*)

RTG – rentgensko snimanje

RT-PCR – engl. *Reverse transcription polymerase chain reaction*

SARS-CoV-2 – teški akutni respiratorni sindrom koronavirus 2 (engl. *Severe acute respiratory syndrome coronavirus 2*)

TCC – karcinom prijelaznih stanica (engl. *Transitional cell carcinoma*)

TMPRSS2 – transmembranska serinska proteaza 2 (engl. *Transmembrane serine protease 2*)

TNF – faktor nekroze tumora (engl. *Tumor necrosis factor*)

TNM – engl. *Tumor Node Metastasis Classification of Malignant Tumors*

VHL – von Hippel-Lindau

WHO – Svjetska zdravstvena organizacija (engl. *World Health Organization*)

## **1. UVOD**



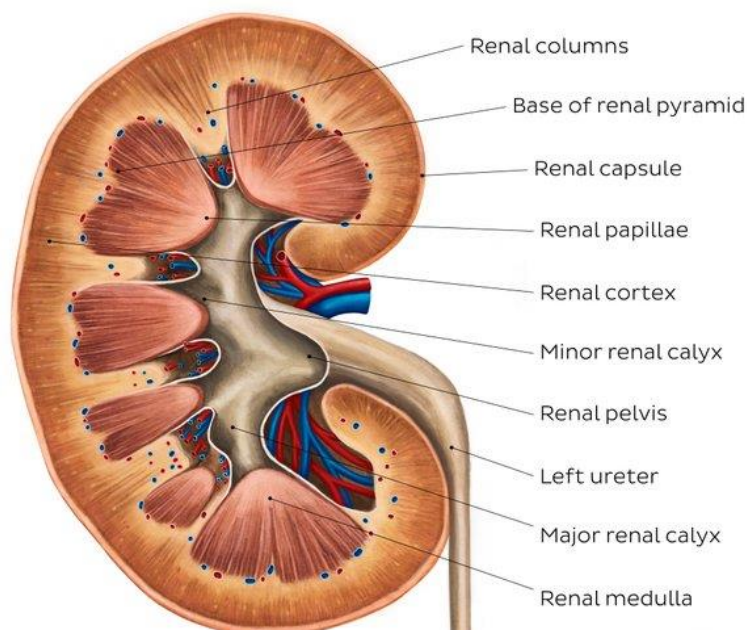
## 1.1 Anatomija bubrega

### 1.1.1 Oblik i položaj bubrega

Oba bubrega imaju oblik zrna graha ili karakteristični „bubrežasti“ oblik. Prosječne su mase od 120-180 g, dužine oko 12 cm, širine 6 cm te debljine oko 3 cm. Obično je desni bubreg manji i lakši od lijevog (1). Bubreg ima prednju (*facies anterior*) i stražnju stranu (*facies posterior*) koje se spajaju na središnjem i bočnom rubu (*margo medialis i lateralis*). Lateralni rub je konveksnog oblika. Krajevi konveksiteta idu odozgo prema dolje od gornjeg pola prema donjemu (*extremitas superior i inferior*). Za razliku od lateralnog ruba, medijalni rub je konkavnog oblika i pokazuje uleknuće (*hilum renale*) koje gore i dolje omeđuju krajevi. Uleknuće na medijalnom rubu dalje vodi u šupljinu bubrega (*sinus renalis*) (49). Preko hilusa sve žilnoživčane strukture ulaze ili izlaze iz bubrega. U sinusu leži bubrežna zdjelica, tzv. *pelvis renalis* koja je uronjena u sloj masnog tkiva. Bubrezi se nalaze retroperitonealno u trbušnoj šupljini (1). Odnosi prednje strane bubrega i okolnih organa razlikuju se na lijevoj i desnoj strani. Oba bubrega nalaze se u udubinama, *fossae lumbales* između dva mišića, *m. psoas i m. quadratus lumborum*. Uzdužne osi oba bubrega usmjerene su straga i gore. Stražnja strana bubrega naslonjena je na mišić *m. quadratus lumborum*, a njezin unutrašnji dio dodiruje i *m. psoas major*. Gornji dio bubrega naslanja se na dijafragmu, i to *lig. arcuatum mediale et laterale*, te na tetivu poprečnoga trbušnog mišića (49). U ravnini dvanaestog rebra nalazi se gornji kraj desnog bubrega, dok se gornji kraj lijevog bubrega nalazi između jedanaestog i dvanaestog rebra. Dio bubrega koji se nalazi iznad dvanaestog rebra leži na ošitu, a preko njega je u doticaju s pleuralnom šupljinom. U tom predjelu ošita, nalazi se trokutasto polje bez mišićnih vlakana (*trigonum lumbocostale*). Na području trokutastog polja bubreg izravno dodiruje kostodijafragmatski zaton (2).

### 1.1.2 Građa i morfološke jedinice bubrega

Vezivna čahura prekriva vanjsku površinu bubrega. Na okomitom presjeku bubrega razlikuju se bubrežna kora i bubrežna srž (*medula*). Bubrežna kora je blijedosmeđe boje i prosječno široka 1 cm, dok je srž građena od 8-18 sivo i crveno ispruganih piramida. Vršci piramida nazivaju se papilama. Šiljastog i glatkog su oblika te strše u male vrčeve nakapnice. Kroz sitne se otvore na papilama izvodni kanalići otvaraju u nakapnicu (Slika 1). Izdanci kore, koji se u obliku džepova uvlače u medulu, odjeljuju piramide jedne od drugih (3).



**Slika 1.** Shematski prikaz građe i morfologije bubrega. Preuzeto s <https://www.kenhub.com/en/library/anatomy/kidneys>.

### 1.1.3 Bubrežne žile i inervacija

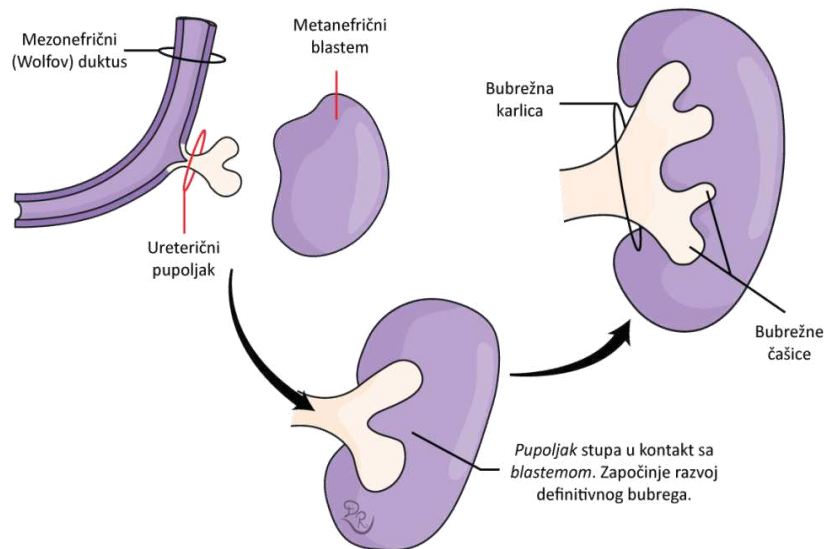
Zbog složene građe i funkcije bubrega, krvna opskrba je poprilično složena. Po jedna bubrežna arterija (*a.renalis*) izlazi iz aorte za svaki bubreg. Bubrežna se arterija podijeli na prednju (*r.anterior*) i stražnju granu (*r.posterior*) prije ulaska u bubrežni hilus (49). Nadalje, prednja i stražnja grana daju segmentne arterije (*a. segmenti*). Četiri segmentne arterije izlaze iz prednje bubrežne grane (*a. segmenti superioris*, *a. segmenti anterioris inferioris*, *a. segmenti anterioris superioris* i *a. segmenti inferioris*), dok stražnja grana daje samo jednu segmentnu arteriju (*a. segmenti posterioris*) (2). U svom daljnjem toku segmentalne se arterije granaju na interlobarne arteriole (*aa. interlobares*). Interlobarne arteriole prolaze između dviju piramida u smjeru bubrežne čahure. Svaka interlobarna arteriola daje po dvije *aa. arcuatae* koje prolaze preko baze piramide (49). Okomito prema čahuri, iz *a.arcuata*, odlaze *aa. corticales radiatae* koje opskrbljuju aferentne arteriole glomerula. Izlazak arterijske krvi iz glomerula odvija se preko eferentne arteriole (*aa.glomerularis efferens*). U bubrežnoj kori, krvi preko kapilara prelazi u venski dio optoka i to u dvije vene: *v. corticalis radiata* i *v. arcuata*. Postoji još jedan arterijsko venski splet i to na mjestu gdje eferentne glomerularne arteriole daju duge *arteriolae rectae*. *A. rectae* preko kapilara svoju arterijsku krv predaju u *venulae rectae* (50). Iz *venula* krv dalje otiče natrag u lučnu venu čija krv preko interlobarne vene otiče u renalnu venu.

Bubrežni venski odljev čine lijeva i desna bubrežna vena (*vena renalis sinistra i dextra*), koje svaka na svojoj strani izlaze iz bubrežnog hilusa i ulijevaju se u donju šuplju venu. Lijeva bubrežna vena duga je između šest i sedam centimetara i ulijeva se u gornju šuplju venu ispred abdominalne aorte, nedaleko ispod izlazišta gornje mezenteričke arterije. Desna bubrežna vena duga je samo oko jedan do dva centimetra. Najvećim djelom smještena je ispred i ispod desne bubrežne arterije (1). Renalni splet (*plexus renalis*) glavno je izlazište autonomne inervacije bubrega i uretera. Bubrežni je splet gust, a sačinjavaju ga ogranci celijačnog, aortalnog i aortikorenalnog ganglija, te prvi slabinski i zadnji prsni splanhnični živac. Preko bubrežne arterije živci ulaze u bubreg (2).

## 1.2 Embriologija bubrega

Treći tjedan embrionalnog razvoja ključan je za razvoj mokraćnog sustava. Tijekom razvoja, mokraćni sustav prolazi kroz tri stadija: pronefros, metanefros i mezonefros. U različitom periodu razvoja prisutna je svaka od ovih struktura (4). U vratnom području prvi se razvija predbubreg (pronefros). Zatim nastaje prabubreg (mezonefros) i to u četvrtom tjednu gestacije. Mezonefros je položen kaudalnije od pronefrosa, u razini gornjih torakalnih do gornjih lumbalnih (L3) segmenata. U petom tjednu embrionalnog života se pojavljuje konačni razvojni oblik, definitivni bubreg (metanefros). Nastaje interakcijom mezenhima kaudalnog intermedijarnog mezoderma i mokraćnog pupoljka (5).

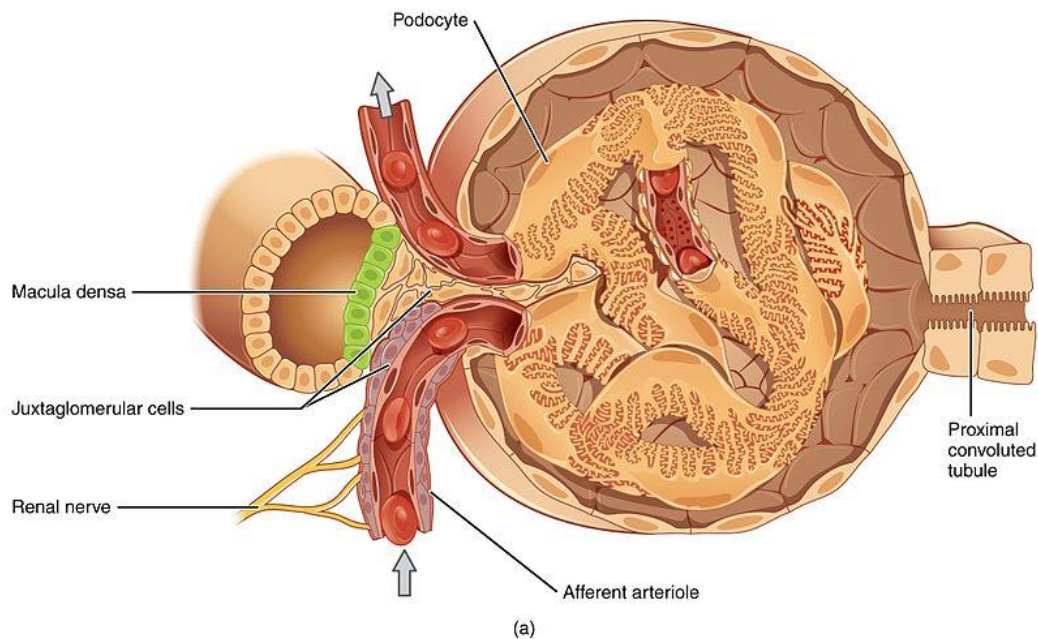
Migracija i odvajanje intermedijarnog mezoderma od ostatka mezoderma je početak embrionalnog razvoja mokraćnog sustava. Nakon odvajanja i migracije, od intermedijarnog mezoderma nastaje nefrogena vrpca. Iz kranijalnog djela nefrogene vrpce nastaje pronefros i to od nefrotoma koji su se u potpunosti razdvojili procesom segmentacije. Razvoj mezonefrosa je poprilično sličan razvoju pronefrosa (4). Prvi korak u razvoju mezonefrosa je formiranje mezonefričkih (nefrotomalnih) vezikula. Vezikule se produljuju, poprimaju zavojiti oblik slova S i prelaze u mezonefrične tubule. Izdužena područja ovih tubula se povezuju i tako formiraju Wolfov (mezonefrički) duktus. U osmom tjednu embrionalnog razvoja započinje regresija mezonefrosa. Definitivni oblik iz kojeg će nastati bubreg predstavlja metanefros, tj. zadnji bubreg (5). Dvije strukture su ključne za njegov razvoj: metanefrični blastem i ureterični pupoljak (Slika 2). Metanefros se vrlo brzo napreduje i već u trećem mjesecu gestacije postoje formirani nefroni. Oni su anatomski i histološki identični nefronima odraslog bubrega. Upravo formiranjem nefrona bubreg započinje sa proizvodnjom urina. Za vrijeme razvoja metanefros se nalazi u zdjeličnoj regiji. Međutim, rastom fetusa, dolazi do migriranja metanefrosa te on zauzima definitivni položaja u gornjim dijelovima abdomena (4).



**Slika 2.** Shematski prikaz formiranja metanefrosa. Preuzeto s <https://www.fascija.com/specijalna-embriologija/razvoj-urinarnog-sistema-bubreg-i-ureter-nefrogeneza/>

### 1.3 Histologija bubrega

Temeljna funkcionalna jedinica u bubregu je nefron. U oba bubrega se nalazi oko 1-1,4 milijuna nefrona. Nefron se sastoji od dva osnovna dijela, bubrežnog tjelešca (*corpus renale*) i bubrežnih kanalića (*tubulus renalis*) (1). Bubrežni se kanalić sastoji od nekoliko segmenata: 1) Bowmanove ili glomerularne ovojnice, 2) proksimalnog zavijenog tubula, 3) Henleove petlje (nefronska petlja), koja se sastoji od uzlaznog i silaznog kraka, 4) distalnoga zavijenog tubula, te 5) sabirnih tubula (2). Glomerul čini klupko kapilara koje se nalazi između aferentne i eferentne arteriole (Slika 3). Kapilarnu stijenku čini glomerularna bazalna membrana (GMB). GMB ima vanjsku i unutrašnju površinu. Unutrašnja strana obložena je fenestriranim endotelnim stanicama, dok je vanjska površina prekrivena podocitima (visceralnim epitelnim stanicama). Mezagij je ispunjen mezagijijskim matriksom i mezagijijskim stanicama koje imaju sposobnost fagocitoze (3). Bowmanova čahura ima dvostruku stijenku i okružuje glomerul. Unutrašnji (visceralni) list čahure sačinjavaju epitelne stanice (podociti) koji obavijaju stijenku kapilara glomerula. Vanjski (parijetalni) list čine niske stanice jednoslojnog pločastog epitela ispod kojih se nalazi bazalna lamina i tanki sloj retikulinskih vlakana. Mokraćni (urinarni, Bowmanov) prostor nalazi se između unutrašnjeg i vanjskog lista Bowmanove čahure. U mokraćni prostor se, kroz stijenku kapilara i visceralni list, filtrira tekućina tvoreći tako glomerularni filtrat (3).



**Slika 3.** Shematski prikaz bubrežnog tjelešca. Preuzeto s <https://hr.weblogographic.com/distinguish-between-renal-corpusele>

Na mokraćnom polu glomerula pločasti epitel vanjskog lista Bowmanove čahure mijenja se u niski cilindrični ili kubični epitel proksimalnog zavijenog tubula. Glomerularni filtrat iz glomerula prelazi u proksimalni zavijeni tubul gdje započinje apsorpcija i ekskrecija iona i molekula. Stanice proksimalnog kanalića apsorbiraju aminokiseline, glukozu te oko 85% natrijeva klorida i vode, uz fosfat i kalcij. Prije nego što uđe u srž, proksimalni kanalić se mijenja i prelazi u silazni tanki krak Henleove petlje. Za razliku od cilindričnih i kubičnih stanica proksimalnog kanalića, stanice silaznog tankog kraka su poravnate i njihove jezgre prodiru u lumen (6).

Henleova petlja ima karakteristični oblik slova U. Sastoji se od debelog i tankog dijela silaznog kraka te tankog i debelog dijela uzlaznog kraka. Po strukturi, debeli su krakovi vrlo slični distalnom zavijenom tubulu. Glavna uloga Henleove petlje je zadržavanje vode u organizmu. Apsorpciju vode postiže stvaranjem gradijenta hipertoničnosti u intersticiju srži, koji nadalje utječe na koncentriranje mokraće za vrijeme njezina prolaska kroz sabirne cijevi (7). Debeli uzlazni krak Henleove petlje nastavlja se na distalni zavijeni kanalić. Distalni kanalić ima receptore za adrenokortikalni hormon aldosteron koji kontrolira aktivnu reapsorpciju natrijevih iona u distalnom kanaliću (6). Poseban histološki dio distalnih kanalića je macula densa. Macula densa je kemoreceptor i prilagođava brzinu glomerularne filtracije tako što očitava koncentraciju kloridnih iona unutar lumena distalnog tubula (9).

Iz distalnih zavijenih kanalića mokraćna putuje u sabirne cjevčice, koje se dalje udružuju u veće i ravne sabirne cijevi. Sabirne cijevi se postepeno proširuju kako se približavaju vrhovima piramida. U kori, u sabirne cijevi, pod kutom od devedeset stupnjeva ulazi nekoliko generacija manjih odvodnih kanalića. Odvodni kanali imaju glavnu ulogu u koncentriranju urina u srži. Intersticij bubrega je prostor između mokraćnih kanalića te krvnih i limfnih žila. Za razliku od srži, gdje intersticij zauzima dosta volumena, u kori ga ima neznatno. Intersticij bubrega sastoji se od malo vezivnog tkiva s fibroblastima, ponešto kolagenih vlakana i osnovne tvar bogate proteoglikanima koja se pretežito nalazi u srži bubrega (7).

## **1.4 Karcinom bubrega**

### **1.4.1 Epidemiologija i etiologija karcinoma bubrega**

Karcinomi bubrega u odraslih, koji nastaju iz epitelnih stanica kanalića bubrega, uglavnom su adenokarcinomi, također poznati kao karcinomi bubrežnih stanica (engl. *Renal Cell Carcinoma*, RCC), dok su oni koji nastaju iz sabirnog sustava uglavnom karcinomi prijelaznih stanica (engl. *Transitional Cell Carcinoma*, TCC) (9). Od svih zloćudnih tumora bubrega, karcinomi bubrega čine 80 do 90%. Najčešće se pojavljuju u šestom i sedmom desetljeću života i to dvostruko učestalije u muškaraca nego u žena (10). Rak bubrega čini oko 3% svih zloćudnih tumora (11). RCC čine više od 90% karcinoma bubrega u odraslih. Karcinom prijelaznih stanica nastaje u bubrežnoj zdjelici i obuhvaća manje od 10% histološki potvrđenih karcinoma bubrega. Kod djece glavni tip karcinoma bubrega je nefroblastom (Wilmsov tumor), koji se dijagnosticira u otprilike 1,2% svih karcinoma bubrega. Najčešći podtip adenokarcinoma bubrega je svjetlostanični karcinom bubrega, zatim slijedi RCC koji nije drugačije specificiran te papilarni i kromofobni podtipovi karcinoma bubrega (9).

Brojni okološni i nasljedni čimbenici se povezuju sa nastankom RCC-a. Najdosljednija izvješća postoje za pušenje i pretilost kao dva glavna čimbenika rizika. Smatra se da pušenje udvostručuje rizik obolijevanja od karcinoma bubrega, a za pretilosti postoji linearna povezanost sa nastankom bolesti. Stečena cistična bolest bubrega, koja je česta u bolesnika na hemodijalizi, predispozicija je za razvoj RCC. Također dugotrajno korištenje nesteroidnih antireumatika (NSAR) može povećati rizik obolijevanja od RCC (12). Osim stečenih oblika raka bubrega, ima i nekoliko nasljednih oblika (Tablica 1). Najčešći nasljedni oblik karcinoma je von Hippel-Lindauov sindrom uzrokovan mutacijom VHL gena na kratkom kraku trećeg kromosoma (11). U nekim nasljednim oblicima unutar porodice često se nalazi i translokacija t(3;8) i t(3;11) (10).

**Tablica 1.** Nasljedni RCC – sindromi i pripadajuće kromosomske abnormalnosti (12).

| Nasljedni RCC - sindromi |                          |
|--------------------------|--------------------------|
| Nasljedni sindrom        | Kromosomska abnormalnost |
| Von Hippel-Lindau        | 3p26                     |
| Nasljedni papilarni RCC  | 7q34                     |
| Nasljedni leiomiom-RCC   | 1q42-43                  |
| Birt-Hogg-Dube sindrom   | 17p11.2                  |
| Medularni karcinom       | 11p                      |

#### 1.4.2 Patologija i klinička slika karcinoma bubrega

Tumori bubrega uglavnom su jednostrani, ali u 2-4% oboljelih mogu biti i obostrani (12). U trenutku dijagnoze, prosječna veličina tumora obično je između 5 i 8 centimetara. Rjeđe su tumori veoma veliki i ispunjavaju cijeli retroperitoneum (15). Ovi tumori skloni su širenju u renalnu venu, a također mogu stvoriti i tromb koji se proteže u donju šuplju venu. Kod 4-10% bolesnika bit će prisutna vaskularna zahvaćenost u trenutku prezentacije bolesti (12). Karcinomi bubrega uglavnom rastu kao dobro ograničeni tumori koji tek u uznapredovalom stadiju bolesti počnu urastati u parenhim bubrega i krvne žile. Lokalno se karcinom može širiti u perirenalno masno tkivo ili nadbubrežnu žlijezdu. Najčešće metastaziraju u pluća, no metastatska sjela se mogu pronaći i na drugim mjestima poput limfnih čvorova, jetre, kostiju i mozga (10).

Klinička prezentacija karcinoma bubrega je šarolika. Danas se više od polovice karcinoma otkrije slučajno u sklopu sistematskih pregleda primjenom neinvazivnih dijagnostičkih metoda. U početku su to uglavnom asimptomatski bolesnici (14). Kod 10% bolesnika pojaviti će se simptomi: bol u slabinama, hematurija i palpabilna masa u području lumbalne regije (11). Tegobe koje nastaju zbog veličine tumora najčešći je razlog zbog kojih se bolesnici jave liječniku (10). Bolovi u kostima, povećani periferni limfni čvorovi i zaduha su prisutni kod uznapredovale bolesti i upućuju na postojanje presadnica. Osim karakterističnog trijasa simptoma, karcinom bubrega se može očitovati i paraneoplastičnim simptomima kao što su vrućica, hiperkalcemija, hipoglikemija, eritrocitoza, malaksalost ili noćno znojenje (11). Ovakvi nespecifični simptomi posljedica su djelovanja citokina, ponajviše TNF-alfa i IL-6. Citokine može izlučivati tumor, ali mogu biti i produkt imunološke reakcije organizma na karcinom (13).

### 1.4.3. Dijagnostički postupak i klasifikacija tumora

Fizikalni pregled kao prvi korak ima ograničenu ulogu u dijagnozi karcinoma bubrega. Abdominalna masa, limfadenopatija, varikokela koja se ne smanjuje ili obostrani edemi donjih udova mogu ukazivati na karcinom bubrega i zahtijevaju daljnju obradu (14). Kompjuteriziranom tomografijom s kontrastom potvrđuje se prisutnost tumorske mase bubrega (15). Tijekom inicijalne obrade svakako treba uraditi i rentgensku snimku pluća, analizu urina, kompletnu krvnu sliku i biokemijske pretrage krvi (11). Kod bolesnika s lokalno uznapredovalom bolesti s mogućom venskom infiltracijom, renalnom insuficijencijom ili alergijom na intravenski kontrast i pri evaluaciji zahvaćenosti donje šuplje vene koristi se magnetska rezonancija (MR) kao najprikladnija i najpreciznija dijagnostička metoda (14). U određenim slučajevima dodatne pretrage kao što su angiografija, kavografija ili scintigrafija kostiju, pomažu u procjeni stupnja proširenosti bolesti (15).

Neophodna je što preciznija procjena proširenosti bolesti radi odgovarajućeg izbora terapije i prognoze ishoda bolesti. Procjenu proširenosti bolesti najčešće izražavamo TNM klasifikacijom Američkog združenog komiteta za rak. (Tablica 2).



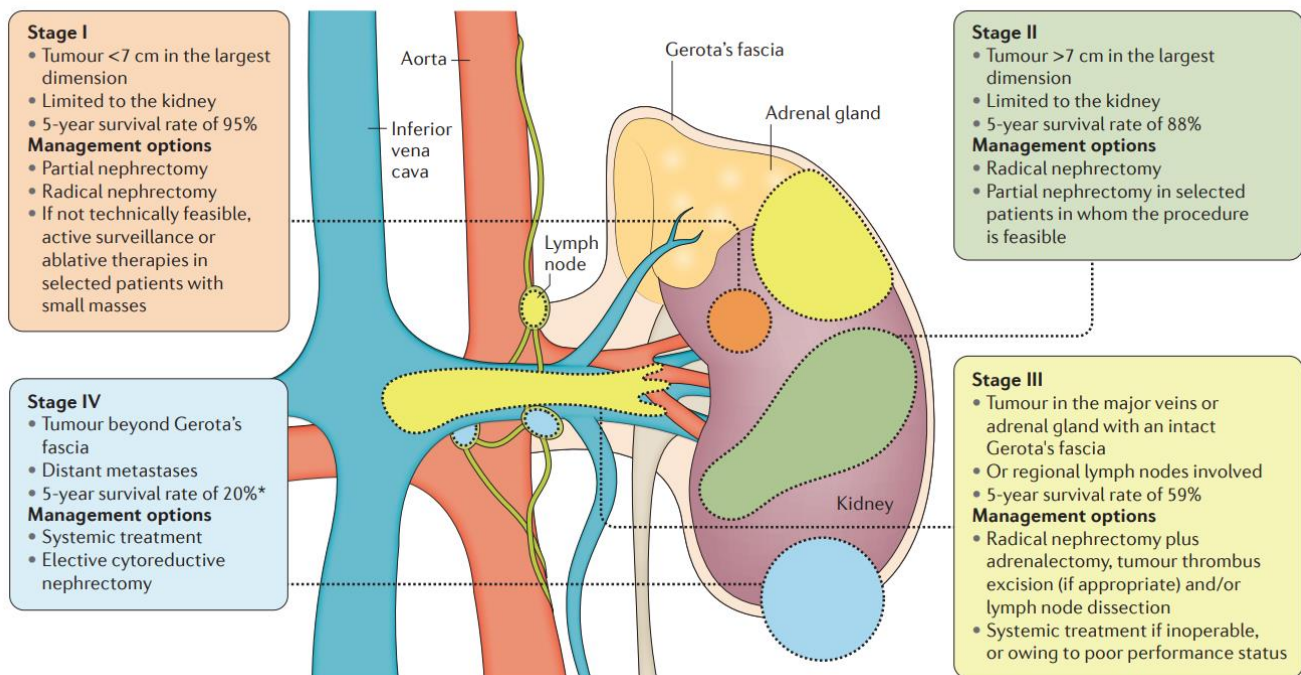
**Tablica 2.** TNM klasifikacija raka bubrega (11).

|                         |  |
|-------------------------|--|
| Primarni tumor (T)      |  |
| T0                      | Nema dokaza primarnog tumora   |
| T1                      | Tumor $\leq 7$ cm u promjeru, ograničen na bubreg  |
| T1a                     | Tumor $\leq 4$ cm u promjeru   |
| T1b                     | Tumor $> 4$ , a $< 7$ cm   |
| T2                      | Tumor $> 7$ cm, ograničen na bubreg  |
| T2a                     | Tumor $> 7$ cm, ali $\leq 10$ cm   |
| T2b                     | Tumor $> 10$ cm  |
| T3                      | Tumor invadira donju šuplju venu ili perirenalno tkivo, ali bez zahvaćenosti ipsilateralne nadbubrežne žlijezde ili proboja Gerotove fascije |
| T3a                     | Tumor invadira bubrežnu venu ili perirenalno tkivo   |
| T3b                     | Tumor se širi u donju šuplju venu ispod ošita  |
| T3c                     | Tumor se širi u donju šuplju venu iznad ošita ili zahvaća vensku stijenku  |
| T4                      | Tumor se širi izvan Gerotove fascije ili invadira ipsilateralnu nadbubrežnu žlijezdu   |
| Limfni čvorovi (N)      |  |
| N0                      | Nema zahvaćenih regionalnih limfnih čvorova  |
| N1                      | Jedan zahvaćeni regionalni limfni čvor   |
| N2                      | Više od jednog zahvaćenog limfnog čvora  |
| Udaljene presadnice (M) |  |
| M0                      | Nema udaljenih presadnica  |
| M1                      | Udaljene presadnice  |

#### 1.4.4. Terapijski postupak i prognoza bolesti

Kirurškim zahvatom se ponajprije liječe lokalni i lokalno uznapredovali tumori. Vrste kirurškog zahvata su: tumorektomija, parcijalna nefrektomija i radikalna nefrektomija. Parcijalna nefrektomija je poštediti zahvat koji je indicirana u bolesnika s unilateralnim tumorima manjim od 4 cm, u bolesnika s jednim bubregom, kod bilateralnih tumora i kod nekih bolesnika s renalnom insuficijencijom. Kirurški zahvat indiciran je i u bolesnika s metastatskom bolesti u slučaju da je primarni tumor resektabilan i da je presadnica solitarna. Povratak bolesti očekuje se u oko 30% bolesnika s lokaliziranim tumorima nakon kirurške resekcije (15). Regionalna limfadenektomija primjenjuje se radi određivanja stadija bolesti i nema utjecaja na preživljenje. Danas se ne primjenjuje adjuvantno liječenje jer je rak bubrega relativno neosjetljiv na kemoterapiju i radioterapiju. Primarno sustavno liječenje indicirano je kod metastatske bolesti koja je medicinski ili kirurški neresektabilna. U prvoj i drugoj liniji liječenja danas se rabe tirozin-kinazni inhibitori (11). Najčešće korišteni inhibitori tirozin-kinaze su sunitinib-malat i sorafenib-tosilat. Osim prethodno navedena dva lijeka, kao terapija se koriste i monoklonalno protutijelo bevacizumab, inhibitor proteina temsirolimus, interferon te interleukin 2 (IL-2) (15).

Različiti faktori mogu utjecati na prognozu bolesti. Anatomska proširenost bolesti je najpostojaniji čimbenik koji utječe na prognozu bolesti (Slika 4). Bolesnici sa stadijem I (T1N0) RCC imaju petogodišnje preživljenje preko 90%. Bolesnici sa stadijem II (T2N0) imaju stopu preživljenja 75-95%. Značajno lošiju prognozu imaju bolesnici sa stadijem I i II kod kojih je došlo do invazije u kanalni sustav. Kod takvih bolesnika preživljenje se kreće između 41 i 43%. Petogodišnje preživljenje u bolesnika sa stadijem III (T1N1M0, T2N1M0, T3N0M0 ili T3N1M0) je između 59 i 70% ako su bolesnici bili podvrgnuti nefrektomiji. U stadiju III RCC-a najvažniji prognostički čimbenik je veličina tumora. Najlošije preživljenje imaju bolesnici u stadiju IV ( T4 primarni tumor, N2 zahvaćenost limfnih čvorova ili udaljene metastaze). Njihovo ukupno preživljenje je od 16 do 20 mjeseci, odnosno petogodišnje preživljenje je manje od 10% (12). Histološki čimbenici tumora koji ukazuju na agresivnost su: gradus tumora prema WHO/ISUP (engl. *World Health Organisation/International Society of Urological Patolhology*), prisutnost sarkomatoidnih zrna, limfovaskularna invazija i veći postotak tumorske nekroze (14).



**Slika 4.** Stadiji karcinoma bubrega i preporučena terapija (63).

## 1.5 Patohistološke karakteristike karcinoma bubrega

Sama raznolikost u patohistološkim obilježjima karcinoma bubrega posljedica je složenog embrionalnog razvoja bubrega i mnogobrojnih funkcija koje bubreg izvršava. Važne izmjene dogodile su se u klasifikaciji bubrežnih epitelnih novotvorina. Bolje razumijevanje molekularnih procesa u stanicama i napredak u citogenetičkim i imunohistokemijskim metodama omogućili su otkrivanje novih podtipova karcinoma bubrega i njihovo uvrštavanje u klasifikacije (16).

Najučestaliji je karcinom svijetlih stanica. On obuhvaća 70 do 80% svih karcinoma bubrega. Drugi po učestalosti je papilarni karcinom bubrega na kojeg otpada 10 do 15%. Rjeđi podtipovi su kromofobni karcinom, onkocitni karcinom, multilokularni cistični karcinom, medularni karcinom, karcinom Belinijevih stanica te mucinozni tubularni karcinom (13, 16).

### 1.5.1 Patohistološke karakteristike karcinoma bubrega svijetlih stanica

Vjeruje se da karcinom potječe iz stanica proksimalnog tubula (19). Karakteristične citogenetičke abnormalnosti koje se nalaze u više od 90% ccRCC (engl. *Clear Cell Renal Cell Carcinoma*) stanica uključuje kratki krak kromosoma 3 (3p). U više od 96% slučajeva RCC-a može se detektirati kontinuirana delecija od 13p14.2-25, uključujući FHIT i VHL gene (20). Karcinom bubrega svijetlih stanica je karakteristično žuto obojen zbog nataloženih lipida unutar tumora. Neoplazma može varirati u veličini od nekoliko milimetara do velikih i teških nekoliko

kilograma. Iako je žuta boja karakteristična, uglavnom su tumori ispunjeni nekrotičnim područjima s krvarenjem (17). Većina je obavijena kapsulom ili pseudokapsulom koja odvaja tumor od susjednih tkiva (18).

RCC imaju prozirnu i praznu citoplazmu s dobro definiranim granicama između stanica. Citoplazma sadrži različite količine glikogena i lipida. U nekim stanicama se nalazi tanki granulirani eozinofilni materijal oko jezgre čija je prisutnost povezana s visokim nuklearnim gradusom. Jezgre u karcinomu svijetlih stanica su uglavnom okrugle, ovalne i prilično pravilne, iako znatna heterogenost može postojati unutar jednog tumora (21, 22). Nuklearne karakteristike su se pokazale kao značajan prediktor ponašanja karcinoma svijetlih stanica. Kriteriji za određivanje nuklearnog gradusa po WHO/ISUP se najčešće primjenjuju. Mitotička aktivnost je odsutna ili rijetka u tumorima gradusa 1 i 2. Puno izraženija mitotička aktivnost, koja se lako prepoznaje na preparatima, je prisutna kod tumora gradusa 3 i 4. Većina tumora je nuklearnog gradusa 2 i 3, dok su tumori prvog stupnja rijetki (<5%) te se tumori četvrtog stupnja nalaze u 5 do 10% slučajeva (23). Na patohistološkim preparatima RCC se može prikazati u nekoliko uzoraka, a najčešći su alveolarni, tubularni i mikrocistični uzorak.

RCC karakteristično na površini stanica izražava citokeratine (CK) niske molekularne mase (CK8, CK18, CK19) i vimentin, koji je od izuzetne dijagnostičke važnosti. U većini slučajeva može se pronaći membranski antigen, RCC marker i CD10, dok se u manjem broju slučajeva izražavaju a1-antikimotripsin, a1-antitripsin i CD68 (24).

### 1.5.2 Patohistološke karakteristike papilarnog karcinoma bubrega

PRCC (engl. *Papillar Renal Cell Carcinoma*) je službeno priznat kao entitet u Heidelbergovoj klasifikaciji karcinoma bubrežnih stanica prije gotovo dva desetljeća. Uglavnom, većina tumora je dobro ograničena, u prosjeku veličine oko 6 cm i uglavnom se nalaze na polovima bubrega. PRCC su pretežito papilarni ili tubulopapilarni, često s debelom vezivnom čahurom. Uglavnom su multifokalni s područjima nekroze. Nadalje, tumori se razlikuju po citoplazmatskim značajkama: eozinofilni (42%), bazofilni (34%) i mješoviti (24%). Eozinofilni tumori su pretežito visokog stupnja, a bazofilni niskog stupnja (27).

Delahunt i Elbe su predložili da se PRCC može morfološki podijeliti u dva podtipa. Tip I je karakteriziran tankim papilama i cjevastim strukturama prekrivenim jednim slojem malih stanica čije su citoplazme aminofilne do bazofilne, a jezgre jednolike, ovalne i male. Tip II je više heterogena skupina karakterizirana papilama prekrivenim velikim stanicama koje sadrže eozinofilnu citoplazmu i velike, sferične jezgre s istaknutim jezgricama.

Općenito tumori tipa II imaju lošiju prognozu od tumora tipa I (25, 28). Kovacs i suradnici su otkrili da je PRCC karakteriziran trisomijom kromosoma 3q, 7, 8, 12, 16, 17 ili 20. Nadalje kombinirana trisomija kromosoma 7 i 17 bila je jedini promijenjeni kariotip pronađen u nekoliko tumora, uključujući neke tumore veličine <2 mm. Ova zapažanja snažno sugeriraju da su papilarni karcinomi bubrega karakterizirani dupliciranjem gena na kromosomima 7 i 17 u ranoj fazi razvoja i stoga se razlikuju od karcinoma svijetlih stanica koji obično manifestiraju 3p deleciju (26).

### 1.5.3 Patohistološke karakteristike kromofobnog i onkocitnog karcinoma bubrega

Ovisno o veličini, kromofobni karcinomi su dobro ograničene čvrste neoplazme i sastoje se od jedne ili više čvrstih tumorskih čvorića s blago lobuliranom površinom. Hemoragična i nekrotična područja su rijetka (15%) i općenito se nalaze u središtu tumora (29). Kromofobni karcinom se obično nalazi u kori bubrega. Prisutnost cističnih promjena i multifokalnost tumora su rijetki (30). Pod svjetlosnim mikroskopom, na hemalaun-eozin (HE) bojanim preparatima, kromofobne stanice imaju neprozirnu ili fino retikuliranu citoplazmu. Postoje dvije citomorfološke varijante kromofobnog karcinoma bubrega, klasični oblik s jasno izraženim stanicama i takozvani „eozinofilni“ tip. Međutim, obe varijante se mogu pojaviti u jednom te istom tumoru. Obično su kromofobne stanice velike poligonalne stanice s retikuliranom i gustom citoplazmom te ovalnim jezgrama. Raspoređene su u kompaktne široke alveole sa ili bez tubularnih ili tubulocističnih područja. Karakteristično blijedo „kromofobno“ bojenje rezultat je prisutnosti brojnih citoplazmatskih vezikula i odsutnosti mitohondrija (31, 32).

Onkocitomi bubrega često imaju tipični makroskopski izgled, koji se bitno razlikuje od klasičnog grubog izgleda ccRCC-a. Uglavnom su solitarni, dobro obavijeni s gustom vlaknastom kapsulom (34). Veliki onkocitomi povremeno imaju središnji zvjezdoliki ožiljak, koji se sastoji od labavog ili gustog hijaliniziranog vezivnog tkiva sa zarobljenim tumorskim stanicama i predstavlja znak sporog rasta ove neoplazme. Na prerezu, bubrežni onkocitomi općenito imaju homogeni izgled bez krvarenja ili nekroze unutar tumora. Onkocitomi su histopatološki karakterizirani „onkocitima“, koji su po definiciji velike neoplastične stanice s intezivnom granuliranom citoplazmom zbog velikog broja mitohondrija (35). Općenito onkocitom ima promjenjiv morfološki izgled. Stanice su obično raspoređene u kompaktna gnijezda/alveole i/ili u trabekule koje su razdvojene edematoznom fibroznom stromom. Citogenetske studije onkocitoma bubrega pokazale su raznolikost kromosomskih uzoraka, što ukazuje na postojanje genetski različitih podskupina. Većina tumora pokazuje mješovitu populaciju stanica s normalnim i abnormalnim kariotipovima (36).

Prvu skupinu čine tumori koji pokazuju kombinirani gubitak kromosoma I i X/Y, što se pokazalo kao najčešća kromosomska abnormalnost u onkocitoma. Drugu skupinu čine tumori s translokacijama u prijelomnoj točki 11q12-13 na 11 kromosomu.

Postoje i hibridni onkocitno-kromofobni tumori sa značajkama i jednog i drugog tumora. Najčešće su mali i indolentni. Mogu biti u sklopu Birt-Hogg-Dubéovog sindroma ili sporadični (33).

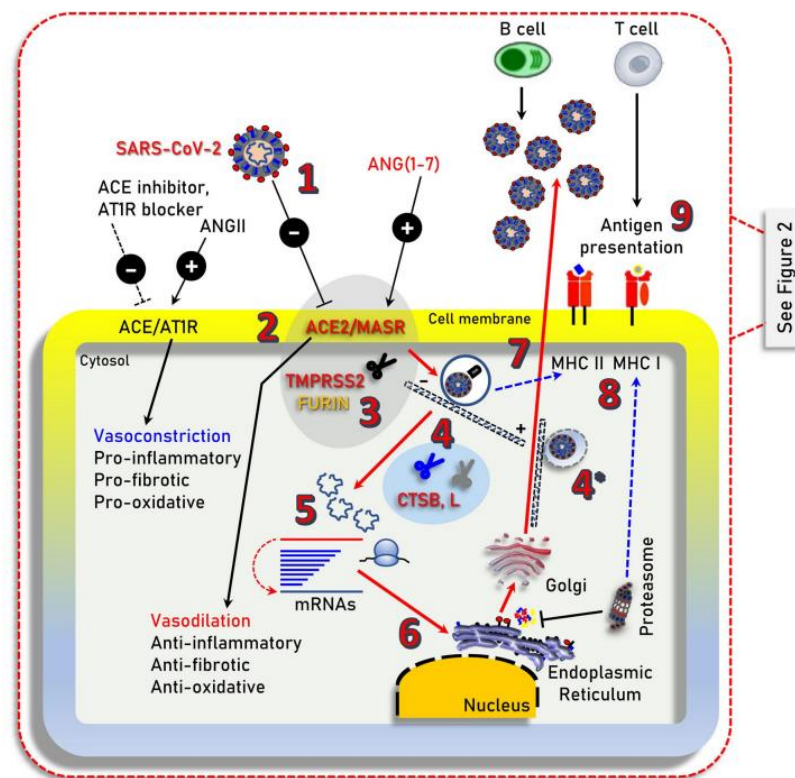
## 1.6 COVID-19

Bolest koronavirus 2019 (COVID-19) uzrokovana je teškim respiratornim sindromom koronavirusa 2 (SARS-CoV-2) i rezultirala je s više od 1,45 milijuna smrtnih slučajeva diljem svijeta. Dok većina pacijenata zaraženih SARS-CoV-2 neće zahtijevati hospitalizaciju, manjina će se pojaviti s težim simptomima koji zahtijevaju bolničko liječenje. Ti pacijenti mogu doživjeti teške i po život opasne komplikacije, uključujući sindrom akutnog respiratornog distresa (ARDS) koji može dovesti do multiorganskog zatajenja (38).

### 1.6.1 Patofiziologija COVID-19

SARS-CoV-2 inficira ljudske stanice vezanjem za protein stanične površine, angiotenzin-konvertirajući enzim 2 (ACE2), preko domene za vezanje receptora (RBD) njegovog šiljastog (S) proteina. Osim toga za ulazak virusa u stanicu potrebna je i transmembranska serinska proteaza 2 (TMPRSS2). Nadalje, ulazak virusa u stanicu može ovisiti i o endosomskim/lizosomskim cistein proteazama, katepsinima B i L (CTSB, CTSL), iako njihova aktivnost vjerojatno nije ključna u procesu (39). Vezanjem na ACE2 receptor, S protein aktivira i pokreće nekoliko biokemijskih procesa koji uzrokuju konformacijske promjene i dovode do fuzije stanične membrane domaćina i virusa. Nakon što uđe u alveolarne epitelne stanice, SARS-CoV-2 se replicira procesom transkripcije i formira novi lanac RNA. Novonastali negativni RNA lanci služe kao kalupi za stvaranje novih pozitivnih RNA lanaca, koji zatim idu u proces translacije. Translacija se odvija unutar citoplazme i nastaju novi proteini sintetizirani prema genskim sekvencama pozitivnih RNA lanaca. Nova pozitivna RNA, preko M proteina, integrira se u endoplazmatski retikulum stanice i potpomaže proces translacije. Novi nukleokapsidi, formirani na staničnoj membrani ER-a, dalje ulaze u lumen i preko Golgijevih vezikula dolaze do stanične membrane. Na kraju se transportiraju u ekstracelularni prostor procesom egzocitoze (Slika 4).

Novonastale virusne čestice invadiraju susjedne epitelne stanice i tako potiču širenje infekcije respiratornim kapljičnim putem. Nakon što su inficirane, alveolarne stanice ulaze u proces apoptoze i umiru. Lokalizirani edem, degenerativne i nekrotične promjene posljedica su invazije virusa u stanice pluća, endotelne stanice i miocite krvožilnog sustava. SARS-CoV-2 aktivira različite proupalne citokine, uključujući čimbenike tumorske nekroze, interleukine i imunoglobuline, koji pridonose daljnjoj ozljedi plućnog parenhima. Obilan upalni proces i fibroziranje plućnog tkiva mogu dovesti do razvoja hipoksemije. Sama hipoksemija može dovesti do promjene pH vrijednosti, nakupljanja mliječne kiseline i slobodnih kisikovih radikala te elektrolitskog disbalansa, što sve zajedno dodatno pogoršava oštećenje stanica (41). Dodatno smanjenje respiratorne funkcije pospješuje stvaranje ožiljaka i fibroznih tračaka na plućnom parenhimu koji su posljedica nepravilnog cijeljena rana (42). Često se mogu naći i mikrotrombi, posebno u arteriolama pluća, koji su posljedica endotelitisa stijenke krvnih žila.



**Slika 4.** Ilustracija glavnih signalnih puteva i drugih staničnih komponenti koji su uključeni u SARS-CoV-2 infekciju (48).

### 1.6.2 Klinička slika

Asimptomatski bolesnici ili bolesnici sa blagom kliničkom slikom spadaju u prvu skupinu pacijenata gdje se infekcija zaustavila u prvom stadiju, nemaju potrebu za bolničkom njegom, izvrsno se oporavljaju i imaju odličnu prognozu. Udahnuti virus veže se na epitelne stanice nosne šupljine gdje se i razmnožava. Virus se širi lokalno i uzrokuje ograničenu imunološku reakciju. U ovoj fazi virus se može otkriti u brisu nosne sluznice te su bolesnici zarazni unatoč manjoj količini virusnih čestica. Mogu se pojaviti blagi simptomi kao što su groznica, suhi kašalj i limfopenija.

U drugom stadiju (plućnoj fazi), zahvaćeni su gornji i provodni dišni putevi. U tom razdoblju, virus se replicira i širi u donje dijelove respiratornog trakta izazivajući tako snažniji imunološki odgovor. Virusom inficirane epitelne stanice značajan su izvor beta i lambda interferona. Bolest će se manifestirati klinički i to uglavnom znakovima groznice, kašljem, otežanim disanjem. U većini slučajeva bolest će bit blagog tijeka, ograničena na gornje dišne puteve te će pacijenti ostati na kućnom liječenju uz potpurnu terapiju.

Treća i posljednja faza je faza pojačanog imunološkog odgovora čija je posljedica hipoksija, stvaranje infiltrata na plućima izgleda brušenog stakla i progresija u ARDS. U treću fazu infekcije progredira 20% bolesnika i u njih će se razviti teški oblik bolesti. Virus je zahvatio alveolarne stanice i to prvenstveno pneumocite tipa II te tako ometa izmjenu plinova. Replikacija virusa unutar pneumocita II potiče oslobađanje novih čestica i aktivira proces apoptoze pneumocita. Rezultat je difuzno oštećenje alveola pregrađenih sa hijalnim membranama. Ovakvi bolesnici zahtijevaju hospitalizaciju i intenzivno liječenje (42, 43).

### 1.6.3 Dijagnostički i terapijski postupak

Klinička dijagnoza infekcije SARS-CoV-2 postavlja se integracijom kliničke slike s rezultatima testa lančane reakcije polimeraze s reverznom transkripcijom (RT-PCR) uz dodatne pretrage kao što su serološki testovi krvi, RTG ili CT snimka prsnog koša (44).

Dvije su glavne skupine dijagnostičkih testova za COVID-19. Prva skupina su molekularni testovi koji detektiraju prisutnost virusne RNA u uzorku. Od molekularnih testova u najširoj primjeni je RT-PCR test koji se smatra zlatnim standardom za dijagnozu koronavirusa. Druga skupina su serološki testovi koji detektiraju anti-SARS-CoV-2 imunoglobuline te više služe kao nadopuna RT-PCR-u kod postavljanja dijagnoze.



U laboratorijskim nalazima uglavnom se mogu naći leukopenija, trombocitopenija, limfopenija, povišeni upalni parametri, albuminemija te poremećeni parametri bubrežne i jetrene funkcije (45).

RTG i CT imaju značajnu ulogu u procjeni progresije bolesti i kao komplementarne metode ostalim dijagnostičkim alatima. Teška intersticijska pneumonija, kao posljedica invazije plućnog parenhima virusom, ima karakterističan izgled „mliječnog stakla“ na CT snimkama. Većina bolesnika ima pokoju leziju u prvom stadiju bolesti, a kako bolest progredira do treće faze tako se povećava i broj lezija (46).

Vrste lijekova koji se koriste u liječenju su različite vrste antivirusnih lijekova, antikoagulansa, imunomodulatora i antifibrotika. Dodatna terapija kisikom potrebna je kod većine bolesnika na bolničkom liječenju. Bolesnici sa teškim oblikom bolesti i koji su na intenzivnom liječenju, liječe se prema protokolima koji se svakodnevno nadopunjuju i nadograđuju (47).

## **2. CILJ ISTRAŽIVANJA**

Cilj istraživanja bio je usporediti učestalost karcinoma bubrega između dvije skupine bolesnika kojima su isti dijagnosticirani na Kliničkom zavodu za patologiju, sudsku medicinu i citologiju KBC-a Split. Prvoj skupini bolesnika karcinom bubrega dijagnosticiran je u godini prije početka Covid-19 pandemije (period od 1.1.2019. do 1.3.2020. godine), dok je bolesnicima u drugoj skupini karcinom bubrega dijagnosticiran za vrijeme Covid-19 pandemije (razdoblje od 1.3.2020. do 31.12.2021. godine).

Podciljevi ovog istraživanja su:

1. Usporediti dvije skupine bolesnika prema demografskim obilježjima: ukupan broj oboljelih, raspodjela prema spolu, prosječna dob bolesnika.
2. Usporediti dvije skupine bolesnika prema vrstama obavljenih kirurških zahvata: tumorektomija, parcijalna nefrektomija, totalna nefrektomija.
3. Usporediti dvije skupine bolesnika prema patohistološkim karakteristikama karcinoma bubrega: prosječna veličina tumora (izraženo u centimetrima), postotak karcinoma sa limfovaskularnom invazijom, raspodjela karcinoma prema nuklearnom gradusu i histološkom tipu.
4. Usporediti dvije skupine pacijenata s obzirom na proširenost bolesti.

#### **Hipoteze:**

1. Za vrijeme Covid-19 pandemije bit će manje novootkrivenih karcinoma bubrega.
2. U obje skupine bolesnika karcinom bubrega je češći u muškaraca nego u žena.
3. U obje skupine bolesnika totalna nefrektomija je najčešća vrsta operativnog zahvata.
4. U obje skupine bolesnika najčešći histološki tip je svijetlostanični karcinom bubrega.
5. U obje skupine veći je broj bolesnika kojima je bolest dijagnosticirana u nižim stadijima (stadij I i II).

### **3. ISPITANICI I METODE**

### **3.1 Ispitanici**

U svrhu istraživanja pregledan je 261 patohistološki nalaz s MKB šifrom C64 (zloćudne novotvorine bubrega, osim bubrežne zdjelice) od kojih je uključeno 222 nalaza u razdoblju od 1. siječnja 2019. do 31. prosinca 2021. godine. Isključeno je 39 patohistoloških nalaza od kojih 26 nisu bili primarni adultni karcinom bubrega, 8 je nalaza imalo krivu MKB šifru, a 5 je nalaza bilo ponovljeno.

#### *Kriteriji uključenja:*

1. Bolesnici stariji od 18 godina kojima su u nalazima opisani jedinstveni primarni adultni karcinomi bubrežnih stanica.

#### *Kriteriji isključenja:*

1. Bolesnici mlađi od 18 godina života.
2. Bolesnici koji nisu imali primarni adultni karcinom bubrežnih stanica.
3. Bolesnici s ponovljenim nalazima.
4. Bolesnici s krivom MKB šifrom.

### **3.2 Organizacija studije**

Retrospektivna presječna studija. Istraživanje je prema ustroju kvalitativna studija, a prema obradi podataka i intervenciji opisnog tipa.

### **3.3 Mjesto provođenja studije**

Istraživanje se provodilo u Kliničkom zavodu za patologiju, sudsku medicinu i citologiju pri Kliničkom bolničkom Centru Split.

### **3.4. Metode prikupljanja i obrade podataka**

Podaci su prikupljeni pregledom patohistoloških nalaza iz arhive Kliničkog zavoda za patologiju, sudsku medicinu i citologiju KBC-a Split. Svi prikupljeni podaci uneseni su u programske pakete *Microsoft Word* za obradu teksta te *Microsoft Excel* za izradu tabličnog prikaza. Za statističku analizu korišten je MedCalc software (RRID:SCR\_015044, Ostend, Belgium). Za procjenu statističke značajnosti korišteni je Studentov t-test za normalno raspodijeljene podatke te Mann-Whitney U test i Hi-kvadrat test za podatke bez normalne distribucije. Statistička značajnost je postavljena na  $P < 0,05$ .

### **3.5 Opis istraživanja**

Navedena studija je trogodišnje retrospektivno istraživanje koje obuhvaća period prije pandemije (od 1.1.2019. do 1.3.2020. godine) i za vrijeme pandemije SARS-CoV-2 (od 1.3.2020 do 31.12.2021. godine). Izvor podataka su nalazi sa patohistološkom potvrdom karcinoma bubrega. U svrhu istraživanja korišteni su nalazi pacijenata u kojih su opisani primarni adultni karcinomi bubrežnih stanica. Bolesnici koji su mlađi od 18 godina, koji imaju krivu MKB šifru te kojima su nalazi ponovljeni isključeni su iz istraživanja.

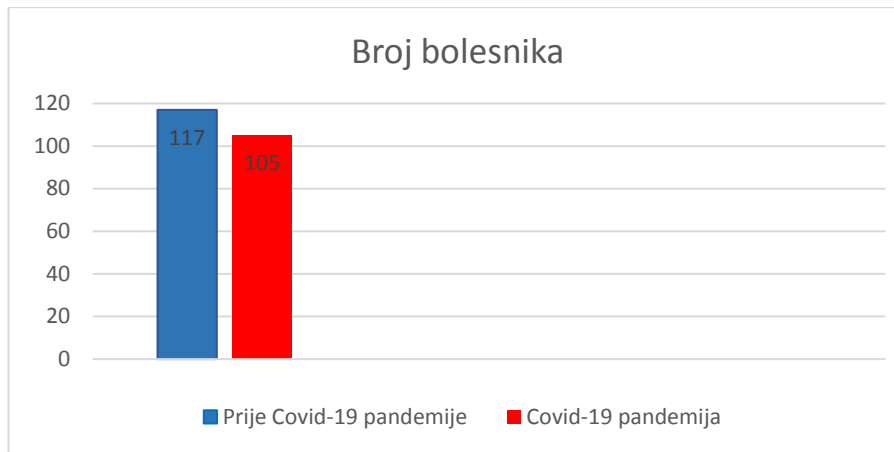
Svakom ispitaniku uključenom u istraživanje analizirani su sljedeći podaci: godina dijagnoze, dob bolesnika, spol bolesnika, vrsta operativnog zahvata, najveći promjer tumora (osim ako je postupak biopsija), nuklearni gradus po WHO/ISUP, TNM stadij bolesti, prisutnost limfovaskularne invazije te histološki tip tumora.

### **3.6 Etička načela**

Tijekom i nakon istraživanja štite se prava i osobni podaci ispitanika u skladu sa Zakonom o zaštiti prava bolesnika (NN 169/04, 37/08) i Zakonom o zaštiti osobnih podataka (NN 103/03-106/12), a istraživanje je usklađeno s odredbama Kodeksa liječničke etike i deontologije (NN 55/08, 139/15) te pravilima Helsinške deklaracije (1946. – 2013.). Pristupnica i njezina mentorica uputile su zamolbu Etičkom povjerenstvu KBC-a Split za odobrenje provedbe naslovnog istraživanja, koje je studiju odobrilo rješenjem broj 2181-147-01/06M.S.-20-9 ).

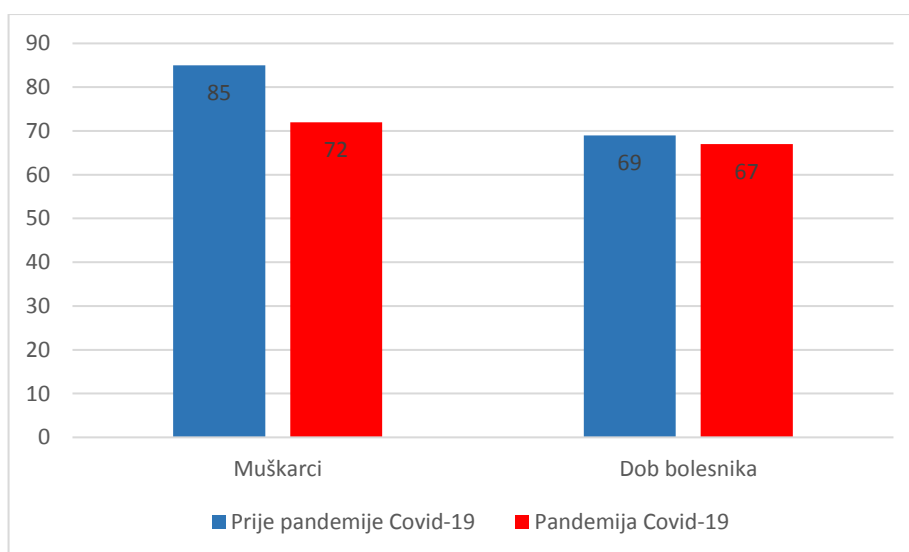
## **4. REZULTATI**

Istraživanje je uključivalo 222 pacijenta kojima je postavljena dijagnoza tumora bubrega na temelju patohistološkog nalaza u ispitivanom periodu od 01.01.2019. godine do 31.12.2021. godine. Od toga je 117 (52,7%) pacijenata bilo u godini prije Covid-19 pandemije, dok je preostalih 105 (47,3 %) pacijenata zabilježeno u godini Covid-19 pandemije (Slika 5).



**Slika 5.** Brojčana raspodjela bolesnika oboljelih od karcinoma bubrega u razdoblju prije i za vrijeme pandemije Covid-19.

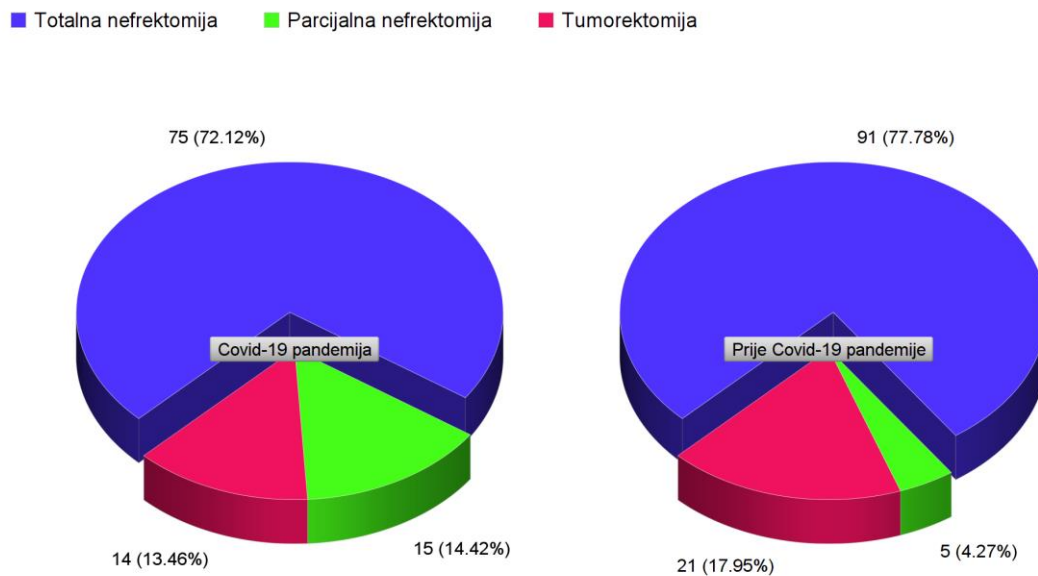
U skupini prije Covid-19 pandemije 73% pacijenata bilo je muškog spola, dok je učestalost muškog spola u skupini pacijenata za vrijeme Covid-19 pandemija bila 69%. Nije bilo statistički značajne razlike obzirom na spol između ispitivanih skupina ( $\chi^2=0,311$ ;  $P=0,576$ ). Medijan dobi u času postavljanja dijagnoze u skupini pacijenata prije Covid-19 pandemije bio je 69 godina, u usporedbi sa 67 godina u drugoj skupini, što je bilo statistički značajno ( $Z=2,022$ ;  $P=0,043$ ) (Slika 6).



**Slika 6.** Prikaz demografskih podataka pacijenata uključenih u studiju.



Obzirom na vrstu operativnog zahvata koji je prethodio patohistološkoj dijagnostici, razlikujemo totalnu nefrektomiju, parcijalnu nefrektomiju i tumorektomiju. U skupini prije Covid-19 pandemije bilo je 77,8% totalnih nefrektomija, 4,3% parcijalnih nefrektomija i 17,9% tumorektomija, dok je u skupini za vrijeme Covid-19 pandemije učestalost totalnih nefrektomija iznosila 72,1%, parcijalnih nefrektomija 14,4%, a tumorektomija 13,5 %, što je bilo statistički značajno ( $\chi^2=7,202$ ;  $P=0,027$ ) (Slika 7). Za napomenuti je da za jednog pacijenta iz skupine za vrijeme Covid-19 pandemije podatak o vrsti operativnog zahvata nije bio dostupan.



**Slika 7.** Prikaz operativnih zahvata u ispitivanim skupinama.

**Tablica 3.** Patohistološke karakteristike tumora bubrega.

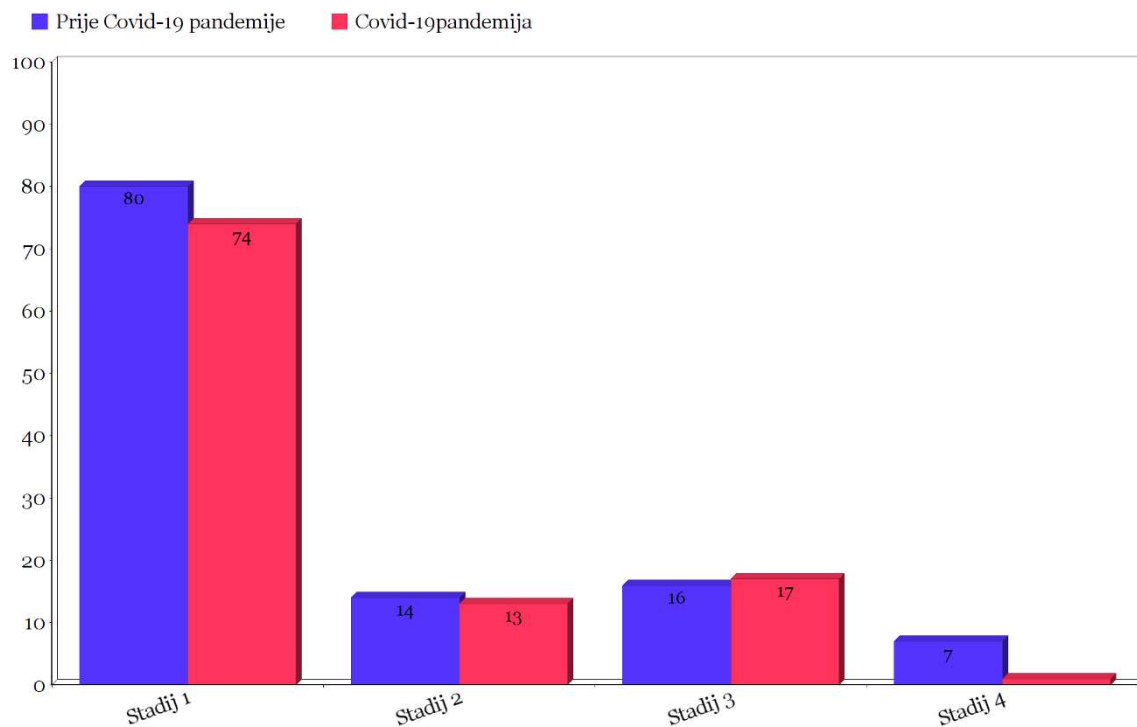
| Tablica 3. Patohistološke karakteristike tumora ispitivanih skupina |                                      |   |          |
|---|--------------------------------------|---|----------|
|   | Prije Covid-19<br>pandemije<br>N=117 | Za vrijeme Covid-19<br>pandemije<br>N=105 | <i>P</i> |
| Veličina tumora<br>(cm)   | 3,9 (1,1-15)                         | 4 (0,7-17)                                | 0,888*   |
| WHO/ISUP gradus   |                                      |   |          |
| 1   | 25 (21,4%)                           | 17 (16,2%)                                |          |
| 2   | 60 (51,3%)                           | 59 (56,2%)                                |          |
| 3   | 14(12%)                              | 17 (16,2%)                                | 0,531†   |
| 4   | 9 (7,7%)                             | 4 (3,8%)                                  |          |
| Nije primjenjiv   | 9 (7,7%)                             | 8 (7,6%)                                  |          |
| Histološki tip tumora   |                                      |   |          |
| Svjetlostanični karcinom  | 93 (79,5%)                           | 71 (67,6%)                                |          |
| Papilarni karcinom tip I  | 10 (8,5%)                            | 8 (7,6%)                                  |          |
| Papilarni karcinom tip II   | 0                                    | 8 (7,6%)                                  | 0,008†   |
| Kromofobni karcinom   | 7 (6%)                               | 5 (4,8%)                                  |          |
| Onkocitom   | 1 (0,9%)                             | 7 (6,7%)                                  |          |
| Ostalo  | 6 (5,1%)                             | 6 (5,7%)                                  |          |
| Prisutnost limfovaskularne<br>invazije                              | 17 (14,5%)                           | 10 (9,5%)                                 | 0,255    |

\*Mann-Whithney U test; †  $\chi^2$  test

Nije bilo statistički značajne razlike između ispitivanih skupina obzirom na veličinu tumora ( $Z=0,140$ ;  $P=0,888$ ), WHO/ISUP gradus tumora ( $\chi^2=3,165$ ;  $P=0,531$ ) i prisutnost limfovaskularne invazije ( $\chi^2=1,292$ ;  $P=0,255$ ).

Najučestaliji histološki tip tumora u obje ispitivane skupine je svjetlostanični karcinom bubrega. Drugi po učestalosti je papilarni karcinom tipa I. Kod skupine za vrijeme Covid-19 pandemije zabilježeno je 8 papilarnih karcinoma tipa II, dok u drugoj ispitivanoj skupini nije zabilježen uopće. Kromofobni karcinomi bili su učestaliji u skupini prije Covid-19 pandemije, dok su onkocitomi češće dijagnosticirani u skupini za vrijeme Covid-19 pandemije. Ostali tumori (karcinom bubrežnih stanica povezan sa stečenom cističnom bolesti, neklasificirani karcinom bubrega, SDH-deficijentan karcinom bubrega, multilokularna cistična neoplazma bubrežnih stanica niskog malignog potencijala, svjetlostanični papilarni RCC) jednake su učestalosti u obje skupine. Razlike u histološkim tipovima tumora bile su statistički značajne ( $\chi^2=5,403$ ;  $P=0,008$ ).

Prilikom postavljanja dijagnoze u obje ispitivane skupine najveći je broj pacijenata bio u prvom stadiju bolesti, a najmanji je broj pacijenata imao uznapredovalu bolest s presadnicama ( $\chi^2=4,165$ ;  $P=0,244$ ) (Slika 8).



**Slika 8.** Prikaz bolesnika prema stadijima bolesti prilikom postavljanja dijagnoze u ispitivanih skupina bolesnika.

## **5. RASPRAVA**

Zadnjih se godina bilježi porast incidencije karcinoma bubrega u svijetu, pa tako i u Hrvatskoj. Prema Hrvatskom zavodu za javno zdravstvo (HZJZ), u Hrvatskoj je 2018. godine dijagnosticirano ukupno 873 slučaja karcinoma bubrega, odnosno, 3,4% od ukupnog broja svih karcinoma (51). Na rast incidencije karcinoma bubrega ukazuje podatak da je 2019. godine u Hrvatskoj bilo 916 novodijagnosticiranih karcinoma bubrega, što je 3,6% od ukupnog broja karcinoma. Kada uspoređujemo 2018. i 2019. godinu, vidimo da je incidencija karcinoma bubrega porasla za 0,2% (52). Prema rezultatima ovog istraživanja prisutan je blagi pad dijagnosticiranih slučajeva za vrijeme Covid-19 pandemije. Najvjerojatniji uzroci ovog pada incidencije su ograničeno kretanje za vrijeme pandemije, strah od zaraze, smanjenje broja elektivnih zahvata i smanjen broj konzultacija bolesnika s obiteljskim liječnicima (53). Važno je naglasiti da nije značajan pad u broju dijagnosticiranih karcinoma bubrega u odnosu na neke druge karcinome. Kao primjer možemo uzeti istraživanje provedeno u Sjedinjenim Američkim Državama koje je pokazalo da je prosječna mjesečna incidencija raka dojke iznosila 19,3 (95% CI 19,1-19,5) slučajeva na 100 000 bolesnika prije Covid-19 pandemije, a 11,6 (95% CI 10,8-12,4) na 100 000 u razdoblju od travnja do svibnja 2020. godine (53). Za vjerodostojniji i realniji rezultat o incidenciji karcinoma bubrega za vrijeme Covid-19 pandemije trebalo bi prikupiti podatke iz više centara i obuhvatiti veći vremenski rasponu prije pandemije. Nadalje, trebalo bi analizirati i godine koje tek slijede, posebno 2022. i 2023. godinu, u kojima očekujemo značajan porast u broju novootkrivenih karcinoma.

Karcinom bubrega dva je puta učestaliji kod muškaraca u odnosu na žene. Na to ukazuju i podaci Hrvatskog zavoda za javno zdravstvo, gdje je 2018. godine utvrđeno 586 slučajeva karcinoma bubrega u muškaraca i 287 slučajeva karcinoma bubrega u žena (51). Isti takav omjer pokazuje tridesetogodišnja retrospektivna studija provedena u regiji Hérault (Francuska) 2016. godine, kada je zabilježeno 3769 novootkrivenih karcinoma bubrega i to 2628 (69,7%) slučajeva u muškaraca te 1141 (30,3%) slučajeva u žena (55). Rezultati ovog rada također pokazuju veću učestalost karcinoma bubrega kod muškog spola koja se nije značajno promijenila za vrijeme Covid-19 pandemije.

Prema epidemiološkim studijama karcinom bubrega najčešće se dijagnosticira u ranim šezdesetim godinama života. Svjetlostanični karcinom bubrega može se pojaviti u svim dobnim skupinama, no najviše su ugroženi bolesnici iznad 40 godina života (57). Retrospektivna studija provedena u Kaliforniji (SAD) pokazala je da se kod Afroamerikanaca karcinom bubrega pojavljuje u ranijoj životnoj dobi u odnosu na bijelu rasu (56). Srednja dob bolesnika u Hrvatskoj za vrijeme postavljanja dijagnoze bila je 67. godina života, a većina je

dijagnosticiranih bolesnika bila u dobnom rasponu između 55. i 75. godine života (52). Prema rezultatima ovog istraživanja srednja vrijednost dobi bolesnika u skupini prije Covid-19 pandemije ne pokazuje značajna odstupanja u odnosu na srednju dob oboljelih na području Europe i SAD-a. Rezultati su pokazali da se za vrijeme Covid-19 pandemije spustio medijan dobi za dvije godine. Međutim, kada bi se trend nastavio, statistički se pokazao gubitak značajnosti. Na temelju potonjeg možemo reći da nije bilo razlike u medijanu dobi između ispitivanih skupina.

Tumorektomija, parcijalna nefrektomija (PN) i radikalna nefrektomija (RN) vrste su operacijskog zahvata koje se koriste u liječenju karcinoma bubrega. Na tumorektomiju otpada oko 14% od ukupnog broja kirurških zahvata (58). Radikalna nefrektomija zlatni je standard u liječenju karcinoma bubrega. Ipak, u posljednje vrijeme bilježe se porast i prednosti parcijalne nefrektomije nad RN u slučajevima kada se može provesti takav oblik poštenijeg zahvata (60). Neke su od prednosti PN bolje očuvanje bubrežne funkcije nakon zahvata, poštenost operacije, brži i lakši oporavak uz očuvanje učinkovitosti zahvata na liječenje same bolesti (60). Takav trend pokazuju i EAU (engl. *The European Association of Urology*) smjernice iz 2014. godine gdje je navedeno da su, prema onkološkim ishodima, lokalizirani tumori (T1a-b) najbolje liječeni djelomičnom nefrektomijom, a ne totalnom nefrektomijom (59). U ovom radu pokazano je da je u Hrvatskoj radikalna nefrektomija najčešće izvođen zahvat u obje skupine. Međutim, postoji statistički značajan porast obavljenih parcijalnih nefrektomija u godini za vrijeme Covid-19 pandemije u odnosu na godinu prije. Takav rezultat najvjerojatnije je posljedica trenda poštenih operacija koji je prisutan, kako i u ostatku razvijenih zemalja, tako i u Hrvatskoj.

Veličina tumora, prisutnost limfovaskularne invazije i određivanje nuklearnog gradusa tumora važni su prognostički čimbenici koji pomažu u procjeni tijeka i ishoda bolesti. Prema većim kohortnim studijama, medijan veličine novodijagnosticiranih tumora iznosi oko 4 cm, dok je većina tumora bubrega veličine u rasponu od 2,6 cm do 6,5 cm (61). Prisutnost limfovaskularne invazije neovisni je prediktor preživljenja u nemetastatskom ccRCC ograničenom na bubreg. Bolesnici s lokalno ograničenim svjetlostaničnim karcinomom bubrega s potvrđenom limfovaskularnom invazijom imaju slične onkološke ishode kao bolesnici s lokalno uznapredovalim ccRCC. Limfovaskularna invazija biva pronađena u oko 14% nemetastatskih svjetlostaničnih karcinoma bubrega (62). Važno je naglasiti povezanost između preživljenja i nuklearnog gradusa karcinoma, gdje imamo podjelu na karcinome niskog (1. i 2.) i visokog (3. i 4.) gradusa. U vrijeme dijagnosticiranja, najviše je karcinoma gradusa 2 i 3 (23).

Prema rezultatima ovog istraživanja veličina tumora, prisutnost limfovaskularne invazije i nuklearni gradus karcinoma ne odstupaju značajno u odnosu na podatke ostalih studija te nije bilo statistički značajne razlike za vrijeme pandemije Covida-19 u odnosu na godinu prije.

Prema istraživanju Kentara Inamure glavni su podtipovi svjetlostanični, papilarni i kromofobni RCC, koji čine redom 65-70%, 15-20% i 5-7% svih karcinoma bubrežnih stanica (64). Svjetska je zdravstvena organizacija 2016. godine uvela nove podtipove karcinoma bubrežnih stanica: multilokularna cistična renalna neoplazija niskog malignog potencijala, MiT obiteljski translokacijski RCC, tubulocistični RCC, RCC povezan sa stečenom cističnom bolesti bubrega, svjetlostanični papilarni RCC i SDH-deficijentan RCC (65). Napredak u razumijevanju morfoloških, imunohistokemijskih, molekularnih i epidemioloških značajki tumora bubrežnih stanica omogućuju nam kategorizaciju bubrežnih neoplazmi u podtipove/entitete s različitim karakteristikama. U bliskoj će budućnosti biti potrebno revidirati klasifikaciju WHO-a kako bi se omogućile pouzdanije, klinički značajnije dijagnoze ovih tumora (34, 64). Onkocitomi su benigni tumori bubrega, no kako se klinički i radiološki mogu zamijeniti s karcinomima bubrega, te je u konačnici pacijent zbog benignog tumora podvrgnuti nefrektomiji, analizirani su u ovome istraživanju. Rezultati ovog rada pokazali su da je u obe skupine bolesnika najčešći svjetlostanični karcinom bubrega, a drugi po učestalosti je papilarni karcinom tip I. Za razliku od potonjeg, broj je novootkrivenih papilarnih karcinoma bubrega tip II i onkocitoma veći za vrijeme Covid-19 pandemije u odnosu na period prije pandemije, a zabilježen je i pad u broju otkrivenih kromofobnih RCC za vrijeme pandemije. Ovakav rezultat može biti posljedica postroženja kriterija za određene histološke tipove karcinoma bubrega te uvođenja novih entiteta, kao što je skupina onkocitnih renalnih tumora koja podrazumijeva cijeli spektar bubrežnih neoplazmi s onkocitnim karakteristikama.

U Aziji, prema istraživanju Zhi-Ling Zhanga i suradnika, najviše se karcinoma bubrega dijagnosticira u stadiju I bolesti (T1N0). Podjednako su zastupljeni i T1a i T1b stadij (66). U skladu s podacima iz ostalih radova i ovo je istraživanje pokazalo da je najviše bolesnika dijagnosticirano u prvom stadiju bolesti, a najmanje u uznapredovalom stadiju (III i IV). Unatoč pretpostavci da će za vrijeme Covid-19 pandemije biti više novootkrivenih pacijenata u višim stadijima bolesti, rezultati nisu pokazali značajnu razliku između ispitivanih skupina.

Ograničenja ove studije su veličina uzorka, analiza uzoraka iz jednog centra te uzak vremenski raspon iz kojeg su prikupljeni podaci prije početka pandemije Covid-19. Za vjerodostojnije i preciznije podatke, koji se mogu primijeniti na cijelu populaciju Republike Hrvatske, neophodno bi bilo obraditi i podatke iz drugih centara.

## **6. ZAKLJUČCI**



1. Za vrijeme pandemije Covid-19 došlo je do blagog pada u broju novodijagnosticiranih slučajeva karcinoma bubrega.
2. Totalna nefrektomija najčešći je izvođeni operacijski zahvat, ali je prisutan porast u primjeni pošteđnijih oblika zahvata (parcijalna nefrektomija) kad je to moguće.
3. Rezultati pokazuju blagi porast papilarnog karcinoma tip II i onkocitoma kod tumora bubrega dijagnosticiranih za vrijeme Covid-19 pandemije.
4. Nismo pronašli statistički značajnu razliku u nuklearnom gradusu, prisutnosti limfovaskularne invazije i veličine tumora između karcinoma bubrega dijagnosticiranih za vrijeme Covid-19 pandemije u odnosu na godinu prije.
5. Istraživanje je pokazalo da se u obje ispitivane skupine bolesnika dijagnoza tumora postavila u ranim stadijima bolesti.

## **7. POPIS CITIRANE LITERATURE**

1. Katavić V, Petanjek Z, Vinter I. Bubrež i odvodni mokraćni sustav. U: Duale Reihe Anatomija, 3. izd, Zagreb: Medicinska naklada, 2018; str. 763-790.
2. Krmpotić-Nemanić J, Narušić A. Mokraćni sustav. U: Anatomija čovjeka, 2. izd, Zagreb: Medicinska naklada, 2007; str. 353-359.
3. Damjanov I, Seiwerth S, Jukić S, Nola M. Bolesti bubrega i mokraćnog sustava. U: Patologija, 5. izd, Zagreb: Medicinska naklada, 2018; str. 529-53.
4. Đorđe D. Razvoj Urinarnog Sistema: Bubrež i Ureter (Nefrogeneza) [Internet]. Fascija.com. 2019 [cited 2022 Apr 25]. Available from: <https://www.fascija.com/specijalna-embriologija/razvoj-urinarnog-sistema-bubrež-i-ureter-nefrogeneza/>
5. Sadler T. Langmanova medicinska embriologija. 7.izd, Zagreb, Školska knjiga, 1996; str. 272-83.
6. Wheater PR, Heath JW, Young B. Wheater's functional histology: A text and colour atlas. 4.izd, London, England: Churchill Livingstone, 2000; str. 284-289.
7. Junqueira LC, Berman J. Basic histology value pack: Basic histology: Text and atlas, 10e + color atlas of basic histology, 3e (2-book package with CD-ROM). 3.izd, New York, NY: McGraw-Hill Professional Publishing, 2003; str. 383-399.
8. Kerr JB. Atlas of functional histology. 2.izd, London, England: Mosby, 2006; str. 284.
9. Chow W-H, Dong LM, Devesa SS. Epidemiology and risk factors for kidney cancer. Nat Rev Urol. 2010;7(5):245–57.
10. Damjanov I, Seiwerth S, Jukić S, Nola M. Bolesti bubrega i mokraćnog sustava. U: Patologija, 4. izd, Zagreb: Medicinska naklada, 2014; str. 563-4.
11. Vrdoljak E, Belac Lovasić I, Kusić Z, Guguć D, Juretić A. Tumori mokraćnog sustava. U: Klinička onkologija, 3. izd, Zagreb: Medicinska naklada, 2018; str. 153-6.
12. Bešlija S, Vrbanec D. Tumori bubrega. U: Medicinska / internistička onkologija, 1. izd, Sarajevo: Medicinski fakultet Univerziteta u Sarajevu, 2014; str. 387-8.
13. Bostwick D, Cheng L. Urologic Surgical Pathology. Mosby Elsevier, 2008; 82-93.
14. Ružić B. Rak bubrega. U: Bolesti urogenitalnog sustava, 1. izd, Zagreb: Zdravstveno veleučilište, 2014; str. 183-4.
15. Šitum M, Gotovac J. Novotvorine urogenitalnog sustava. U: Urologija, 2. izd, Zagreb: Medicinska naklada, 2012; str. 120-1.
16. Srigley JR, Delahunt B, Eble JN et al. The International Society of Urological Pathology (ISUP) Vancouver Classification of Renal Neoplasia. Am J Surg Pathol. 2012;37(10),1469-89.

17. Smith SJ, Bosniak MA, Meigbow AJ, et al. Renal cell carcinoma: earlier discovery and increased detection. *Radiology* 1989;170:699-703.
18. Hartman DS, Davis CJ Jr, Johns T, et al. Cystic renal cell carcinoma. *Urology* 1986;28:145-53.
19. Yoshida SO, Imam A, Olson CA, et al. Proximal renal tubular surface membrane antigens identified in primary and metastatic renal cell carcinomas. *Arch Pathol Lab Med* 1986;110:825-32.
20. Sukosd F, Kuroda N, Beothe T, et al. Deletion of chromosome 3p14.2-p25 involving the VHL and FHIT genes in conventional renal cell carcinoma. *Cancer Res* 2003;63:455-7.
21. Weeks DA, Beckwith JB, Mierau GW, et al. Renal neoplasms mimicking rhabdoid tumor of kidney: a report from the National Wilms' Tumor Study Pathology Center. *Am J Surg Pathol* 1991;15:1042-54.
22. Gokden N, Nappi O, Swanson PE, et al. Renal cell carcinoma with rhabdoid features. *Am J Surg Pathol* 2000;24:1329-38.
23. Grignon DJ, Ayala AG, El-Naggar AK, et al. Renal cell carcinoma: a clinicopathologic and DNA flow cytometric analysis of 103 cases. *Cancer* 1989;64:2133-40.
24. Grignon DJ, Che M. Clear cell renal cell carcinoma. *Clin Lab Med* [Internet]. 2005;25:305-16.
25. Akhtar M, Al-Bozom IA, Al Hussain T. Papillary renal cell carcinoma (PRCC): An update. *Adv Anat Pathol* [Internet]. 2019 [cited 2022 Jun 9];26:124-32. Available from: <https://pubmed.ncbi.nlm.nih.gov/30507616/>
26. Kovacs G. Molecular cytogenetics of renal cell tumors. *Adv Cancer Res*. 1993;62:89-124.
27. Amin MB, Corless CL, Renshaw AA, et al. Papillary (chromophil) renal cell carcinoma: histomorphologic characteristics and evaluation of conventional pathologic prognostic parameters in 62 cases. *Am J Surg Pathol*. 1997;21:621-635.
28. Delahunt B, Eble JN. Papillary renal cell carcinoma: a clinicopathologic and immunohistochemical study of 105 tumors. *Mod Pathol*. 1997;10:537-544.
29. Prasad SR, Narra VR, Shah R et al. Segmental disorders of the nephron: histological and imaging perspective. *Br. J. Radiol*. 2007;80:593-602.
30. Cheville JC, Lohse CM, Zincke H et al. Comparisons of outcome and prognostic features among histologic subtypes of renal cell carcinoma. *Am. J. Surg. Pathol*. 2003;27:612-24.
31. Jonasch E, Walker CL, Rathmell WK. Clear cell renal cell carcinoma ontogeny and mechanisms of lethality. *Nat Rev Nephrol* [Internet]. 2021 [cited 2022 Jun 14];17:245-61. Available from: <https://pubmed.ncbi.nlm.nih.gov/33144689/>

32. Yusenko MV. Molecular pathology of chromophobe renal cell carcinoma: a review: Molecular pathology of chromophobe RCC. *Int J Urol* [Internet]. 2010;17:592–600.
33. Warren AY, Harrison D. WHO/ISUP classification, grading and pathological staging of renal cell carcinoma: standards and controversies. *World J Urol*. 2018; 36:1913–26.
34. Prasad SR, Narra VR, Shah R et al. Segmental disorders of the nephron: histological and imaging perspective. *Br. J. Radiol*. 2007;80:593–602.
35. Hamperl H. Benign and malignant oncocytoma. *Cancer* 1962;15:1019–27.
36. Yusenko MV. Molecular pathology of renal oncocytoma: a review: Molecular pathology of renal oncocytoma. *Int J Urol*. 2010;17:602–12.
37. Crotty TB, Lawrence KM, Moertel CA et al. Cytogenetic analysis of six renal oncocytomas and a chromophobe cell renal carcinoma. Evidence that -Y, -1 may be a characteristic anomaly in renal oncocytomas. *Cancer Genet. Cytogenet*. 1992;61–6.
38. Huang C, Wang Y, Li X, et al. Clinical features of patients infected with 2019 novel coronavirus in Wuhan, China. *Lancet*. 2020;395:497–506.
39. Hofmann M, Kleine-Weber H, Schroeder S, et al. SARS-CoV-2 cell entry depends on ACE2 and TMPRSS2 and is blocked by a clinically proven protease inhibitor. *Cell*. 2020;8674:30229–34.
40. Anant Parasher. COVID-19: Current understanding of its Pathophysiology, Clinical presentation and Treatment. 2021;97:312–320.
41. S. A. Azer. COVID-19: pathophysiology, diagnosis, complications and investigational therapeutics. *ew Microbe and New Infect* 2020. doi: 10.1016/j.nmni.2020.100738.
42. Mason RJ. Pathogenesis of COVID-19 from a cell biology perspective. *Eur Respir J* 2020. doi: 10.1183/13993003.00607-2020.
43. Siddiqi HK, Mehra MR. COVID-19 illness in native and immunosuppressed states: A clinical–therapeutic staging proposal. *JHLT*. 2020;39:405–7.
44. Esakandari H, Nabi-Afjadi M, Fakkari-Afjadi J, Farahmandian N, Miresmaeili SM, Bahreini E. A comprehensive review of COVID-19 characteristics. *Biol Proced Online*. 2020;22:19.
45. Lisboa Bastos M, Tavaziva G, Abidi SK, Campbell JR, Haraoui LP, Johnston JC i sur. Diagnostic accuracy of serological tests for covid-19: systematic review and metaanalysis. *BMJ*. 2020;370:m2516.
46. Campagnano S, Angelini F, Fonsi GB, Novelli S, Drudi FM. Diagnostic imaging in COVID-19 pneumonia: a literature review. *J Ultrasound*. 2021;15:1-13.

47. Wiersinga WJ, Rhodes A, Cheng AC, Peacock SJ, Prescott HC. Pathophysiology, transmission, diagnosis, and treatment of coronavirus disease 2019 (COVID-19): a review. *JAMA*. 2020;324:782-93.
48. Trougakos IP, Stamatelopoulos K, Terpos E, Tsitsilonis OE, Aivalioti E, Paraskevis D, et al. Insights to SARS-CoV-2 life cycle, pathophysiology, and rationalized treatments that target COVID-19 clinical complications. *J Biomed Sci* [Internet]. 2021;28:9.
49. Jalšovec D. Sustavna i topografska anatomija čovjeka, 1. izd, Zagreb: Školska knjiga, 2005; str. 567-571.
50. Drake RL, Vogl AW, Mitchell AWM. Abdomen. U: Drake RL, Vogl AW, Mitchell AWM, ur. *Grey's anatomy for students*, 3. izdanje. Philadelphia: CL Elsevier, 2015; str. 373-8.
51. Šekerija M. Incidencija raka u Hrvatskoj 2018. godine. Hrvatski zavod za javno zdravstvo, Registar za rak. Zagreb, 2020. Bilten br.43.
52. Šekerija M. Incidencija raka u Hrvatskoj 2019. godine. Hrvatski zavod za javno zdravstvo, Registar za rak. Zagreb, 2020. Bilten br.44.
53. Caswell-Jin JL, Shafae MN, Xiao L, Liu M, John EM, Bondy ML, et al. Breast cancer diagnosis and treatment during the COVID-19 pandemic in a nationwide, insured population. *Breast Cancer Res Treat* [Internet]. 2022; Available from: <http://dx.doi.org/10.1007/s10549-022-06634-z>
54. Chen RC, Haynes K, Du S, Barron J, Katz AJ. Association of cancer screening deficit in the United States with the COVID-19 pandemic. *JAMA Oncol*. 2021;7:878–84.
55. Hutin M, Trétarre B, Gras C, Bessaoud F, Daurès J-P, Delbos O, et al. Renal cell carcinoma in the department of Hérault: Results over a 30 year period. *Prog Urol*. 2021;31(3):175–82.
56. Stafford HS, Saltzstein SL, Shimasaki S, Sanders C, Downs TM, Sadler GR. Racial/ethnic and gender disparities in renal cell carcinoma incidence and survival. *J Urol* [Internet]. 2008;179:1704–8.
57. Lipworth L, Tarone RE, McLaughlin JK. The epidemiology of renal cell carcinoma. *J Urol*. 2006;176(6 Pt 1):2353–8.
58. Talarico F, Buli P, Iusco D, Sangiorgi A. Synchronous right nephrectomy, left kidney tumorectomy, right lateral hepatic sectorectomy and inferior vena cava thrombectomy for metastatic clear cell renal carcinoma. Report of a case and review of the literature. *Ann Ital Chir*. 2013;84:209–12.
59. Ljungberg B, Bensalah K, Canfield S, Dabestani S, Hofmann F, Hora M, et al. EAU guidelines on renal cell carcinoma: 2014 update. *Eur Urol* [Internet]. 2015;67:913–24.

60. Klett DE, Tsivian M, Packiam VT, Lohse CM, Ahmed ME, Potretzke TA, et al. Partial versus radical nephrectomy in clinical T2 renal masses. *Int J Urol*. 2021;28:1149–54.
61. Bhindi B, Lohse CM, Mason RJ, Westerman ME, Cheville JC, Tollefson MK, et al. Are we using the best tumor size cut-points for renal cell carcinoma staging? *Urology* [Internet]. 2017;109:121–6.
62. Belsante M, Darwish O, Youssef R, Bagrodia A, Kapur P, Sagalowsky AI, et al. Lymphovascular invasion in clear cell renal cell carcinoma--association with disease-free and cancer-specific survival. *Urol Oncol*. 2014;32:30.e23-8.
63. 10. Hsieh JJ, Purdue MP, Signoretti S, Swanton C, Albiges L, Schmidinger M, et al. Renal cell carcinoma. *Nat Rev Dis Primers* [Internet]. 2017;3:17009.
64. 11. Inamura K. Renal cell tumors: Understanding their molecular pathological epidemiology and the 2016 WHO classification. *Int J Mol Sci*. 2017;18.
65. Moch, H.; Humphrey, P.A.; Ulbright, T.M.; Reuter, V.E. *WHO Classification of Tumours of the Urinary System and Male Genital Organs*, 4th ed.; IARC Press: Lyon, France, 2016.
66. 12. Zhang Z-L, Chen W, Li Y-H, Liu Z-W, Luo J-H, Lau W, et al. Stage T1N0M0 renal cell carcinoma: the prognosis in Asian patients. *Chin J Cancer*. 2011;30:772–8.

## **8. SAŽETAK**



**Cilj istraživanja:** Cilj ovog istraživanja bio je usporediti učestalost karcinoma bubrega dijagnosticiranih bolesnicima prije i za vrijeme pandemije Covid-19.

**Ispitanici i metode:** Ovo istraživanje obuhvatilo je 222 patohistološka nalaza s potvrdom karcinoma bubrega iz arhive Kliničkog zavoda za patologiju, citologiju i sudsku medicinu KBC-a Split u vremenskom razdoblju prije pandemije Covid-19 (1.1.2019. - 1.3.2020.) i za vrijeme pandemije (1.3.2020 – 31.12.2021). Podciljevi ove studije bili su analizirati i usporediti stupanj proširenosti bolesti i vrste obavljenih operacijskih zahvata te demografske i patohistološke karakteristike karcinoma bubrega u bolesnika prije i za vrijeme pandemije Covid-19.

**Rezultati:** Od ukupnog broja karcinoma bubrega (n=222), 117 ih je dijagnosticirano u godini prije Covid-19 pandemije, dok je preostalih 105 karcinoma zabilježeno u godini Covid-19 pandemije. Muškarci su oboljevali češće od žena u obje skupine ispitanika. Središnja vrijednost dobi u godini prije pandemije bila je 67 godina, dok se u godini pandemije spustila na 65 godina što je statistički značajno. U godini prije pandemije Covid-19 izvršeno je 5 parcijalnih nefrektomija, dok je u godini pandemije izvršeno 15 parcijalnih nefrektomija što je statistički značajan porast. Totalna nefrektomija najčešći je proveden zahvat u obje skupine ispitanika. U godini prije pandemije dijagnosticiran je jedan onkocitom i niti jedan papilarni karcinom tip II, dok je u drugoj skupini otkriveno 8 papilarnih karcinoma tip II i 7 onkocitoma, što se pokazalo statistički značajno. Prilikom postavljanja dijagnoze u obje ispitivane skupine najveći broj pacijenata je bio u prvom stadiju bolesti, a najmanji je broj pacijenata imao uznapredovalu bolest s presadnicama.

**Zaključci:** U promatranom periodu za vrijeme pandemije SARS-CoV-2 došlo je do blagog pada u broju novootkrivenih slučajeva karcinoma bubrega, no nije bilo značajnih odstupanja u demografskim i patohistološkim karakteristikama bolesnika oboljelih od karcinoma bubrega u usporedbi s bolesnicima oboljelih od karcinoma bubrega u godini prije pandemije.

## **9. SUMMARY**

**Diploma Thesis Title:** Frequency of kidney cancer diagnosed in University Hospital Center Split from 2019. to 2021. regard to the SARS-CoV-2 pandemic.

**Objectives:** The aim of this study was to compare frequency of renal cell carcinoma diagnosed in patients before and during the Covid-19 pandemic.

**Material and Methods:** This study included 222 medical reports with patohistological confirmation of renal cell carcinoma at the Clinical Department of pathology, forensic medicine and cytology at the University Hospital Center Split in the period before the Covid-19 pandemic (January 1, 2019 – March 1, 2020) and during pandemic (March 1, 2020 – December 31, 2021). Objectives of this study were to analyze and compare the extent of the disease and the type of surgery preformed, as well as the demographics and patohistological characteristics of renal cell carcinoma diagnosed in patients before and during the Covid-19 pandemic.

**Results:** Of the total number of kidney carcinoma (n=222), 117 were diagnosed in the year before Covid-19 pandemic, while the remaining 105 cancers were reported in the year during Covid-19 pandemic. In both groups results show higher incidence of renall cell carcinoma in men than women. The median age in the year before pandemic was 67 years, while it dropped in the year during pandemic on 65 years, which is statistically significant. Five partial nephrectomies were preformed in the year before Covid-19 pandemic, while in the year of the pandemic 15 partial nephrectomies were preformed, which is statistically significant increase. Total nephrectomy is the most common preformed procedure in both groups. In the year before the pandemic, zero papillary renal cell carcinomas type II and 1 oncocytoma were diagnosed, while in the year of pandemic, 8 papillary renal cell carcinomas type II and 7 oncocytomas were detected, which is statistically significant. At the time of diagnosis in both study groups, the largest number of patients was in the first stage of diseas, and the smallest number of patients had advanced disease with metastases.

**Conclusion:** In the observed period during the Covid-19 pandemic, there was a slight decrease in the number of newly detected renal cell carcinomas, but there were no significant deviations in the demographics and patohistological characteristics in patients with renal cell carcinoma compared to patients diagnosed with cancer in the year before the Covid-19 pandemic.

## **10. ŽIVOTOPIS**

## **OSOBNI PODACI**

Ime i prezime: Klara Jukić

Datum rođenja: 28. lipnja 1997.

Mjesto rođenja: Split, Republika Hrvatska

Državljanstvo: Hrvatsko

Narodnost: Hrvatica

Adresa stanovanja: Mosečka ulica 179, 21000 Split

e-mail: [klara.jukic97@gmail.com](mailto:klara.jukic97@gmail.com)

## **OBRAZOVANJE:**

2004. – 2012. Osnovna škola „Kman-Kocunar“, Split

2005. – 2011. Osnovna glazbena škola „Josip Hatze“, Split

2012. – 2016. III. gimnazija Split (prirodoslovno-matematička gimnazija)

2016. – 2022. Medicinski fakultet Sveučilišta u Splitu, smjer Medicina

## **NAGRADE:**

- 2013. i 2016. – Pohvalnica za osvojeno I. mjesto na županijskom natjecanju iz biologije
- 2015. – Pohvalnica III. gimnazije Split za izvrsne rezultate i postignut opći uspjeh tijekom školovanja

## **VJEŠTINE I AKTIVNOSTI:**

- 2017. – 2020. Demonstrator na katedri za anatomiju
- 2017. – 2022. Demonstrator na katedri za histologiju i embriologiju
- 2018. – 2019. Demonstrator na katedri za biokemiju
- 2017. – 2020. Demonstrator na katedri za medicinsku biologiju
- Poznavanje stranih jezika: aktivno služenje engleskim jezikom (B2 razina, Cambridge Assessment English certifikat)