

Incidencija zahvata rigidne ezofagoskopije i EGDS zbog sumnje na strano tijelo hipofarinksa i jednjaka u KBC-u Split od 2001. do 2021.

Knežević, Marta

Master's thesis / Diplomski rad

2022

Degree Grantor / Ustanova koja je dodijelila akademski / stručni stupanj: **University of Split, School of Medicine / Sveučilište u Splitu, Medicinski fakultet**

Permanent link / Trajna poveznica: <https://um.nsk.hr/um:nbn:hr:171:831249>

Rights / Prava: [In copyright](#)/[Zaštićeno autorskim pravom.](#)

Download date / Datum preuzimanja: **2024-12-23**



Repository / Repozitorij:

[MEFST Repository](#)



**SVEUČILIŠTE U SPLITU
MEDICINSKI FAKULTET**

Marta Knežević

**INCIDENCIJA ZAHVATA RIGIDNE EZOFAGOSKOPIJE I EGDS ZBOG SUMNJE
NA STRANO TIJELO HIPOFARINKSA I JEDNJAKA U KBC-U SPLIT OD 2001. DO
2021.**

Diplomski rad

Akadska godina:

2021./2022.

Mentor:

izv. prof. dr. sc. Nikola Kolja Poljak, dr. med.

Split, srpanj 2022.

SADRŽAJ

1.	UVOD	1
1.1.	Epidemiologija.....	2
1.2.	Anatomija i lokalizacija	2
1.3.	Fiziologija gutanja	3
1.4.	Klinička slika	4
1.5.	Dijagnostika	4
1.5.1.	Anamneza i fizikalni pregled.....	4
1.5.2.	Slikovna dijagnostika	5
1.6.	Liječenje.....	7
1.6.1.	Dišni put	7
1.6.2.	Lijekovi.....	7
1.6.3.	Endoskopija	8
2.	CILJ ISTRAŽIVANJA	10
3.	ISPITANICI I METODE	12
3.1.	Plan istraživanja	13
3.2.	Ispitanici i metodologija	13
3.3.	Statistička obrada podataka.....	13
3.4.	Etička načela	14
4.	REZULTATI.....	15
5.	RASPRAVA	25
6.	ZAKLJUČCI	29
7.	POPIS CITIRANE LITERATURE.....	31
8.	SAŽETAK.....	35
9.	SUMMARY	37
10.	ŽIVOTOPIS	39

Zahvaljujem svom mentoru izv. prof. dr. sc. Nikoli Kolji Poljaku na prenesenom znanju, strpljivosti i jednostavnom i ljudskom pristupu tijekom izrade ovog rada.

Hvala mojim kolegama s kojima je ovih 6 godina proletjelo u trenu. U vama sam pronašla prijatelje za cijeli život.

Hvala mojim prijateljicama i prijateljima, a posebno Dei, Loreni i Moorei, s vama živim život u tisuću boja.

Hvala mojoj obitelji; mojim roditeljima Josipu i Renati, sestri Dori, ujaku Anti i teti Lili i svima ostalima na bezuvjetnoj potpori i ljubavi koju mi pružate svaki dan. Bez vas ne bih uspjela.

Posebno hvala mojim bakama i didama koji su mi utkali put u život i naučili me pravim životnim vrijednostima.

Ovaj rad posvećujem svima vama.

POPIS OZNAKA I KRATICA

KBC – Klinički bolnički centar

RTG – radiogram

CT – kompjuterizirana tomografija (engl. *computed tomography*)

EGDS – ezofagogastroduodenoskopija

HHMD – ručni detektor metala (engl. *hand held metal detector*)

1. UVOD

1.1. Epidemiologija

Strana tijela jednjaka predstavljaju jedno od hitnih stanja koja su relativno čest prizor u otorinolaringološkoj praksi i kao takva predstavljaju izazov zdravstvenim djelatnicima. Česta su među pedijatrijskom populacijom (1). Kod odraslih se najčešće javljaju u osoba starije životne dobi, psihijatrijskih bolesnika, osoba s intelektualnim teškoćama i alkoholičara, dok je u zatvorskoj populaciji česta i namjerna i ponovljena ingestija (1).

Veliki broj studija pokazuje da strana tijela kod odraslih najčešće predstavljaju bolusi hrane, uglavnom komadi mesa i kosti, dok je kod djece riječ o dijelovima igrački i kovanicama. Većina progutanih stranih tijela (80-90%) ne zahtijeva intervenciju i prolaze spontano, 10-20% zahtijeva endoskopsku intervenciju, dok 1% zahtijeva operaciju ili zbrinjavanje komplikacija (2). Nadalje, istraživanja pokazuju da je prevalencija viša u muškog spola, kako među odraslima tako i među djecom.

Osim fizioloških suženja značajne čimbenike rizika predstavljaju prethodne operacije u gornjem dijelu gastrointestinalnog trakta, kongenitalne malformacije, poremećaji motiliteta jednjaka ili eozinofilni ezofagitis (1). Osim strukturalne i slučajne etiologije neki autori spominju i sezonsku varijaciju. Riječ je o većoj incidenciji tijekom kulturnih praznika i nacionalnih sportskih događanja zbog neumjerenosti u prehrani, odnosno prejedanju i prekomjernoj konzumaciji alkoholnih pića (3).

Iako smo spomenuli da ingestija stranog tijela, pogotovo bolusa hrane uglavnom prolazi spontano, strana tijela jednjaka s okluzijom rezultiraju s oko 1500 smrtnih slučajeva u Sjedinjenim Državama godišnje, dok je sama učestalost stranog tijela u obliku bolusa hrane prisutna u 13 na 100 000 stanovnika (4).

1.2. Anatomija i lokalizacija

U ovom radu govorimo o stranim tijelima hipofarinksa i jednjaka, dvije strukture koje su srodne i nadovezuju se jedna na drugu. Hipofarinks se proteže od hioidne kosti do donjeg ezofagealnog sfinktera odnosno krikofaringealnog mišića. Okružuju ga piriformni sinusi, lateralni i stražnji zidovi ždrijela te stražnja površina grkljana. Jednjak se nastavlja na hipofarinks, gornja anatomska granica je na razini donjeg ruba krikoidne hrskavice i šestog vratnog kralješka dok je donja sama kardija, u razini jedanaestog torakalnog kralješka. Stijenka jednjaka građena je od

nekoliko slojeva. Unutrašnjost jednjaka oblaže sluznica koja je prekrivena višeslojnim pločastim epitelom. Potom se nalaze submukoza, mišići i rahlo vezivno tkivo. Mišići čine dva sloja: vanjski uzdužni i unutrašnji kružni. U gornjoj trećini jednjaka mišići su poprečnoprugasti, u srednjoj poprečnoprugasti i glatki, a u donjoj samo glatki. Jednjak nije obavijen serozom kao ostali dio gastrointestinalnog trakta što pruža mogućnost brzog širenja tumora ili upale na okolne strukture (5).

Razlikujemo tri fiziološka suženja koja su sama po sebi najčešća mjesta opstrukcije. Prvo suženje predstavlja krikofaringealni mišić. Drugo suženje nalazi se na mjestu križanja jednjaka s lijevim bronhom i lukom aorte. Treće suženje predstavlja mjesto prolaska jednjaka kroz dijafragmu (5).

Otpribliže 75% stranih tijela dovodi do opstrukcije na razini prvog suženja (4). Razlog tome se smatra jaka muskulatura donjeg konstriktora ždrijela i slabija mišićna aktivnost donjeg dijela jednjaka, što rezultira otežanom daljnjom pasażom (4). Damghani i sur. u svojoj sedmogodišnjoj studiji iz Irana navode kako je najčešće mjesto opstrukcije hipofarinks; 5 cm iznad prvog suženja, dok najčešće područje opstrukcije jednjaka njegova prva trećina (6). Također navode da nema znatne razlike u lokalizaciji stranog tijela između žena i muškaraca (6).

1.3. Fiziologija gutanja

Gutanje je složena radnja, prvenstveno zato što ždrijelo obavlja dvije funkcije; funkciju disanja i funkciju gutanja. Možemo ga podijeliti u: 1) voljnu fazu, kojom započinje čin gutanja, 2) faringealnu fazu, koja nije pod nadzorom volje, ali omogućuje prolaženje hrane kroz ždrijelo i jednjak i 3) ezofagealnu fazu, koja isto tako nije pod voljnim nadzorom, a omogućava prolaženje hrane iz ždrijela u želudac (7).

Kad je hrana spremna za gutanje, pritiskom jezika prema gore i natrag prema nepcu voljno je potisnemo ili gurnemo u ždrijelo. Od toga se momenta gutanje zbiva skroz ili gotovo sasvim automatski i uglavnom se ne može zaustaviti. Kad zalogaj dospije u stražnji dio usne šupljine i u ždrijelo, on aktivira epitelna područja s receptorima za gutanje koja se nalaze oko ždrijelnog otvora, posebice nepčane lukove, pa impulsi odande putuju u moždano deblo i započnu niz automatskih kontrakcija ždrijelnih mišića. Osnovna je zadaća jednjaka brzo provođenje hrane iz ždrijela u želudac. Pokazuje dvije vrste peristaltike; primarnu i sekundarnu. Ako primarni peristaltični val ne uspije otpremiti u želudac svu hranu koja je dospjela u jednjak, pojavljuju se

sekundarni peristaltični valovi, koji nastaju zbog rastezanja jednjaka zaostalom hranom, a traju cijelo vrijeme dok se hrana ne otpremi u želudac. Kada se peristaltični val jednjaka kreće prema želucu, pred njim putuje val relaksacije. Kada stigne u donji dio jednjaka, relaksira se cijeli želudac (7).

1.4. Klinička slika

Osnovni simptom predstavlja smetnja gutanja. Simptomi se razlikuju ovisno radi li se o djelomičnoj ili potpunoj opstrukciji. Ako je jednjak u cijelosti zatvoren stranim tijelom, onemogućeno je uzimanje hrane ili tekućine. Potpuna opstrukcija rezultira nakupljanjem pljuvačke i javljanjem posljedičnog kašlja, dok su usna šupljina i ždrijelo ispunjeni sekretom. Bol pri gutanju također je jedan od čestih simptoma. Zaostajanje stranog tijela ispod prvog suženja može rezultirati osjećajem gušenja koji je češće vezan uz osjećaj straha i obilje sekreta nego za respiratornu insuficijenciju (5).

U postavljanju dijagnoze važan je anamnestički podatak o vrsti i veličini stranog tijela te da li su smetnje nastale neposredno nakon njegove ingestije. Ako je strano tijelo duže zaglavljeno u jednjaku postoji opasnost od perforacije. Također oštra strana tijela mogu dovesti do lezije koju daljnje forsirano gutanje može samo pogoršati (5).

1.5. Dijagnostika

1.5.1. Anamneza i fizikalni pregled

Kao kod svakog medicinskog stanja (hetero)anamneza i fizikalni pregled glavni su inicijalni dijagnostički postupci. Dijagnoza temeljena na njima u većini slučajeva ne zahtijeva potvrdu slikovnih pretraga.

Starija pedijatrijska populacija i intelektualno zdrave odrasle uglavnom mogu prepričati tijek događaja i ponekad lokalizirati mjesto nelagode i bolnosti (4). Međutim, specifično mjesto bolesnikove nelagode ne mora nužno biti u korelaciji sa stvarnim mjestom opstrukcije (8).

Simptomi se ne moraju pojaviti odmah nakon impakcije već nakon nekog vremena zajedno s komplikacijama koje su razlikuju ovisno o vrsti stranog tijela (9). U odraslih može biti riječ o retrosternalnoj boli (78%), odinofagiji (43,4%), disfagiji (48%), mučnini ili povraćanju (1). U

djece stanje je često praćeno gušenjem/grćenjem (49%), povraćanjem (47%) i disfagijom/odinofagijom (42%), međutim čak 76% djece ne mora imati nikakve simptome (8).

Mlađi pedijatrijski bolesnici odrasli s intelektualnim teškoćama često nisu u mogućnosti pružiti toćnu anamnezu, stoga je bitno imati na umu strano tijelo jednjaka kao jednu od diferencijalnih dijagnoza ako prevladavaju ovakvi simptomi (10, 11).

Vitalni znakovi, kao što su hipoksemija, tahikardija i hipertenzija, mogu se pojaviti u epizodama kod produljene, potpune opstrukcije jednjaka (12). Fizikalni pregled može otkriti oticanje vrata, osjetljivost, eritem ili krepitacije s orofaringealnim ili proksimalnim ezofagealnim perforacijama (12). Distalnije rupture jednjaka mogu rezultirati peritonitisom i medijastinitisom, i drugim sistemskim bolestima i komplikacijama (12).

1.5.2. Slikovna dijagnostika

Dok se mnoge dijagnoze mogu postaviti anamnezom i fizikalnim pregledom, radiografska procjena može biti vrijedna u određenim slučajevima, kao na primjer kod gutanja metalnog stranog tijela ili za procjenu pneumoperitoneuma ili pneumomedijastinuma (4). Preferirana početna slikovna dijagnostika je obićna radiografija prsnog koša sa stražnjim i boćnim pogledom. Boćne i kose projekcije razlikuju položaj jednjaka i dušnika (13). Isto tako omogućuju evidenciju više stranih tijela koja se ne bi nužno vidjela na frontalnoj projekciji zbog preklapanja (13). Nije nužno potrebna ako klinićar sumnja da je rijeć o bolusu hrane bez kosti, a nema znakova perforacije (4). Procjena lokacije, velićine, oblika i broja stranih tijela bitna je za daljnje upravljanje bolesnikom.

Kovanice su na radiogramu (RTG) najćešće locirane u području krikofaringealnog segmenta (4). Strano tijelo koje podsjeća na kovanicu se mora razlikovati od baterije koja na frontalnom RTG-u ima „halo“ efekt (4). Riblje ili pileće kosti, ostala hrana, staklo, drvo, plastika i tanki metalni predmeti se obićno ne vide na RTG-u zbog loše radioprovodnosti (14). Ako klinićka sumnja i dalje postoji unatoć negativnoj radiografiji, daljnje snimanje je opravdano (14). U jednoj studiji koja je procjenjivala bolesnike s progutanim ribljim kostima pronađena je RTG osjetljivost od samo 32% (15). Još jedna studija koja se bavi stranim tijelima u pedijatrijskoj populaciji pokazala je da 59% bolesnika s potvrđenim stranim tijelom jednjaka imalo normalnu RTG sliku prsnog koša (16). Što se tiće stranih tijela u odraslih bolesnika, rendgenski snimak može biti normalan u do 47% svih slučajeva i do 87% slučajeva s bolusom hrane (16).

Značajna uloga jednostavne radiologije je ona u probiru komplikacija (13). U proksimalnom dijelu jednjaka, karakteristični znakovi perforacije su zadebljanje mekog cervikalno-medijastinalnog tkiva, prisutnost plinskog izljeva ili prevertebralni emfizem (13). Na isti načinu predjelu prsnog koša, kod identifikacije pneumomedijastinuma, očiti znakovi perforacije su pneumotoraks, hidrotoraks ili hidro-pneumotoraks (13). Lažno pozitivni rezultati također se mogu pojaviti zbog laringealne kalcifikacije duž stiloidnog nastavka ili kalcifikacija stilohoidnog ligamenta (17). Stoga, ako je početni RTG nalaz negativan, ili ako se sumnja na perforaciju jednjaka, sljedeća slikovna dijagnostika koja se preporučuje je kompjutorizirana tomografija (CT) (4). Ne preporučuju se kontrastne pretrage barijem zbog opasnosti od aspiracije i zbog toga što barij može dovesti do nejasne vizualizacije pri endoskopiji (4).

CT pokazuje bolju osjetljivost od obične radiografije, osobito u kombinaciji s trodimenzionalnom rekonstrukcijom s intravenskim kontrastom, s ukupnim rasponom osjetljivosti od 90% do 100% i specifičnosti od 93,7% do 100% za otkrivanje stranog tijela (4). CT može također procijeniti oblik stranog tijela, veličinu, mjesto i povezane komplikacije. Dok je većina objekata vidljiva na CT-u, neki mogu biti i poprilično izazovni za identificirati (4). Na primjer, drvo se najbolje identificira rano nakon gutanja jer sićušni mjehurići zraka i ulje pomažu u vizualizaciji strukture (14). Međutim, s vremenom drvo upija vodu, što rezultira izgledom koji može oponašati izgled mekog tkiva (14). CT također može procijeniti komplikacije povezane sa stranim tijelom, kao što su perforacija, medijastinitis, apscesa i fistula (4). Znakovi perforacije jednjaka na CT-u uključuju ekstraluminalni zrak ili tekućinu koja okružuje jednjak ili se nalazi unutar medijastinuma, ekstravazaciju oralnog kontrastnog materijala, zadebljanje jednjaka i pleuralni izljev (većina obično jednostrano) (4).

U pedijatrijskih bolesnika, ručni detektor metala (*eng. hand held metal detector - HHMD*) uspješno je korišten za lokalizaciju i praćenje metalnih predmeta (18-20). Jedan sustavni pregled pronašao je a osjetljivost i točnost >99% za detekciju i lokalizaciju novčića u usporedbi s radiografijom prsnog koša, dok se osjetljivost približava 70% za druga metalna strana tijela (4). Strano tijelo otkriveno s HHMD proksimalno od gastroezofagealnog spoja je vjerojatno unutar jednjaka i treba ga potvrditi s radiografijom (18-20). Distalno otkriveno strano tijelo od prethodno navedene točke ili u desnom gornjem kvadrantu tijekom stajanja na nogama je vjerojatno u trbuhu i ne zahtijeva radiografiju osim ako je riječ o bateriji (4).

Ultrazvuk može otkriti strano tijelo procjenom prisutnosti razina zraka i tekućine nakon gutanja, proširenja jednjaka ili izravno vizualizirati strano tijelo, ali svakako su potrebne daljnje slikovne dijagnostike u rutinskoj obradi (21-23).

1.6. Liječenje

1.6.1. Dišni put

Procjena bolesnikovih dišnih puteva je prvi korak u početnoj evaluaciji. Bolesnici s respiratornim distresom ili nemogućnošću disanja zahtijevaju hitnu intervenciju s endotrahealnom intubacijom (4). Bolesnik koji ne može upravljati vlastitim izlučevinama je pod visokim rizikom od aspiracije i također zahtijeva intervenciju (2, 12).

Evaluacija u bolesnika sa stranim tijelom u obliku bolusa hrane koji je stabilan drugačija je od bolesnika s neprehrambenim stranim tijelom. U bolesnika s bolusom hrane, stabilnom hemodinamikom i respiratornim statusom može se pokušati s fizičkim radnjama u kombinaciji s lijekovima (4). To se sastoji od ponovljenih ekstenzija vrata zajedno s pokretima gutanja, koji se mogu kombinirati sa šumećim agensima i lijekovima (4). Međutim, nema toliko literature koja opisuje ove mjere i govori u njihovu korist (4). Endotrahealna intubacija, koja se obično izvodi s bolesnikom u općoj anesteziji, također može biti potrebna za bolesnike s predmetima koje je teško ukloniti, za one s više stranih tijela, i kada je potrebna rigidna ezofagoskopija (12).

1.6.2. Lijekovi

Šumeći agensi (tj. tvari koje sudjeluju u stvaranju plina) također su razmatrani za upotrebu kod impakcije jednjaka, iako nisu pokazali značajnu efikasnost (4). Ovi lijekovi dovode do proizvodnje ugljikovog dioksida i tako povećaju intraluminalni tlak i forsiraju bolus niz jednjak u želudac (4). Šumeća gazirana pića (npr. Coca-Cola, Pepsi) mogu imati dozu učinkovitosti putem sličnog mehanizma s obzirom na proizvodnju ugljičnog dioksida (4). Važno je da se ovo ne smije davati bolesnicima s potpunom opstrukcijom i rizikom od aspiracije veće količine tekućine (4).

Papain je enzim sličan tripsinu koji je dostupan komercijalno kao sredstvo za omekšavanje mesa. Neka od prvih izvješća ukazivala su na učinkovitost u probavi bolusa hrane, posebno mesnih

(24, 25). Međutim, kasnije je dokazano nisu pokazala niti smanjenje veličine mesnih bolusa niti poboljšanje pasaže kroz jednjak (26).

Glukagon se smatra jednim od lijekova prve linije, s dozama od 0,5-1 mg intravenski. U teoriji dovodi do opuštanja distalnog jednjaka i omogućuje prolaz bolusa hrane (4). Doza se može ponavljati svakih 5-10 minuta (4). Mnogo bolesnika pri intervenciji primi glukagon u kombinaciji s drugim metodama, tako da je teško odrediti njegovu izoliranu učinkovitost (4). Povezan je s visokim stopama mučnine i povraćanja, što može biti problematično kod bolesnika s opstrukcijom jednjaka (4). Kontraindiciran je u bolesnika s inzulinomom, Zollinger-Ellisonovim sindromom ili feokromocitomom (12, 24).

Druge mogućnosti liječenja uključuju hioscin butilbromid, benzodiazepine, blokatore kalcijevih kanala, i nitrate (4).

1.6.3. Endoskopija

Potreba za endoskopskom intervencijom ovisi o dobi bolesnika, kliničkoj slici, vrsti, veličini i obliku stranog tijela, anatomskom položaju opstrukcije i vremenu koje je prošlo od incidenta (12). Kao što je navedeno prethodno, bolesnici koji nisu u mogućnosti upravljati svojim izlučevinama zahtijevaju hitnu endoskopsku intervenciju kako bi se izbjegla aspiracija. Endoskopiju treba obaviti unutar 24 h ako lijekovi nemaju nikakav učinak jer je prisutnost stranog tijela >24 sata povezana s većom incidencijom komplikacija (4). Uklanjanje stranog tijela unutar 24 h može smanjiti lokalno oštećenje sluznice jednjaka uzrokovano pritiskom i sam rizik od velikih komplikacija za čak 14 puta (27). Jedno istraživanje pokazalo je veće stope ulceracija jednjaka s odinofagijom ako je strano tijelo uklonjeno endoskopski nakon 24 h (28).

Pedijatrijski i odrasli bolesnici s visokim rizikom od aspiracije, s potpunom opstrukcijom, ili s dokazima perforacije (npr. groznica, tahikardija, loš opći dojam) zahtijevaju hitnu endoskopsku intervenciju (4). Oštri predmeti zahtijevaju hitno endoskopsko uklanjanje kako za pedijatrijsku tako i za odraslu populaciju (4). Izravna laringoskopija je opcija za uklanjanje predmeta smještenih iznad ili u razini krikofaringealnog mišića (12). Ako je laringoskopija neuspješna ili je strano tijelo ispod prije navedene razine izvodi se endoskopija (12). Iako većina oštih predmeta u želucu prolazi bez incidenata, rizik od komplikacija uzrokovanih oštrim predmetom je čak 35% (12). Dakle, oštri predmet koji je prošao u želudac ili proksimalni duodenum treba endoskopski izvaditi ako se to može napraviti bez dodatnih komplikacija (12). Tupi predmeti obično zahtijevaju hitnu

endoskopiju ako ne prođu jednjak u potpunosti, s izuzetkom kovanica (4). Ako je bolesnik koji je progutao kovanicu asimptomatski i kovanica je manja od 2,5 cm, predlaže se daljnja opservacija (3). Međutim, prisutnost teških simptoma zahtijeva hitno endoskopsko uklanjanje, kao i prisutnost novčića u razini krikofaringealnog mišića u pedijatrijskih bolesnika (4). Predmete širine >2,5 cm i duljine >6 cm također treba ukloniti kod svih populacija (4). Baterije zahtijevaju hitno endoskopsko uklanjanje, čak i kod bolesnika bez simptoma, zbog visokog rizika od perforacije jednjaka do koje može doći unutar nekoliko sati od gutanja (4). Gutanje magneta može uzrokovati ozbiljne gastrointestinalne ozljede i smrti i zbog toga zahtijeva hitnu endoskopsku intervenciju (12). Privlačna sila između dva magneta ili između magneta i progutanog metalnog predmeta može dovesti do zahvaćanja dijela crijevne stijenke između 2 predmeta (12). Posljedično to može dovesti do nekroze crijevne stijenke s formiranjem fistule, perforacije, opstrukcija, volvulusa ili peritonitisa (29). Fleksibilna ezofagoskopija je najčešće korištena metoda za dijagnozu i uklanjanje stranih tijela (4). Uklanjanje stranih tijela fleksibilnim endoskopom ima visoku stopu uspješnosti i može se izvoditi uz svjesnu sedaciju u većine odraslih osoba (12). Bolji oporavak bolesnika, niža stopa postinterventne disfagije i komplikacija (perforacija jednjaka) i nepostojanje potrebe za općom anestezijom (i hospitalizacijom) stavljaju fleksibilnu ezofagoskopiju ispred rigidne kao metodu izbora (30). U jednoj retrospektivnoj studiji koja se bavila bolesnicima podvrgnutim uzastopnim ezofagoskopijama nije bilo ni jedne perforacije unutar 76 fleksibilnih ezofagoskopija u usporedbi s dvije perforacije tijekom 63 rigidne ezofagoskopije (30). Međutim, rigidna ezofagoskopija ima svoje mjesto kao "druga linija", kada fleksibilna ne uspije, osobito kada prevladavaju respiratorni simptomi (30). Rigidna ezofagoskopija se preporučuje i kod sumnje na oštro strano tijelo (5). Također od veće je pomoći za strana tijela na razini gornjeg sfinktera jednjaka ili hipofaringealne regije za razliku od onih u donjem dijelu jednjaka (12, 30). Ako se strano tijelo ne uspije odstraniti ezofagoskopijom ili propasirati dalje u probavni sustav preporučuje se odstranjenje stranog tijela vanjskim pristupom – lateralnom faringektomijom (5).

2. CILJ ISTRAŽIVANJA

Ciljevi istraživanja su:

1. Prikazati broj rigidnih ezofagoskopija i fleksibilnih ezofagogastroduodenoskopija (EGDS) kroz godine i mjesece.
2. Prikazati ispitanike po dobi i spolu.
3. Odrediti postotak ekstrakcijskih i eksploracijskih ezofagoskopija.
4. Odrediti vrstu stranih tijela koja su nađena.
5. Odrediti lokalizaciju pronađenih stranih tijela.
6. Odrediti postotak komplikacija.
7. Odrediti postotak novootkivenih medicinskih stanja (maligne novotvorine, stenoze).

Hipoteze:

- H1: Broj rigidnih ezofagoskopija će opadati kroz godine.
- H2: Broj fleksibilnih EGDS će rasti kroz godine.
- H3: Prevalencija stranih tijela jednaka je veća kod muškaraca.
- H4: Najučestalije strano tijelo je bolus hrane.
- H5: Najčešće mjesto opstrukcije je prvo suženje.

3. ISPITANICI I METODE

3.1. Plan istraživanja

Provedeno je retrospektivno istraživanje za razdoblje od 1.1.2001. do 31.12.2021. Istraživanje je provedeno u Klinici za bolesti uha, nosa i grla s kirurgijom glave i vrata i Klinici za unutarnje bolesti Kliničkog bolničkog centra (KBC) Split (Odjel za gastroenterologiju).

3.2. Ispitanici i metodologija

Ispitanici ovog istraživanja bili su svi bolesnici kojima je učinjena rigidna ezofagoskopija zbog sumnje na strano tijelo hipofarinksa i jednjaka, u razdoblju od 1.1.2001. do 31.12.2021. i EGDS zbog sumnje na strano tijelo u razdoblju od 1.1.2016. do 31.12.2021. u KBC-u Split.

Podatci o ispitanicima prikupljeni su iz pismohrane Klinike za bolesti uha, nosa i grla s kirurgijom glave i vrata i Klinike za unutarnje bolesti Kliničkog bolničkog centra Split (Odjel za gastroenterologiju). Prikupljeni podaci uključivali su: dob, spol, datum obavljenog zahvata, prisutnost stranog tijela, vrstu stranog tijela, lokaciju stranog tijela, postojanje komplikacija i novootkivenih medicinskih stanja (maligne novotvorine, stenozе jednjaka). Za bolesnike sa Odjela gastroenterologije dostupni su podaci samo za spol i datum obavljenog zahvata, dok ostali podaci nisu bili dostupni.

U ovo istraživanje uključeno je 855 ispitanika (n=559 - Klinika za bolesti uha nosa i grla s kirurgijom glave i vrata; n=296 – Klinika za unutarnje bolesti). Kriterij uključivanja u istraživanje bio je izvršena ezofagoskopija ili EGDS zbog sumnje na strano tijelo, te dokaz o istome u knjigama hitnoća i protokola. Od ukupnog broja ispitanika s Klinike za bolesti uha nosa i grla s kirurgijom glave i vrata (n=559), za 78 ispitanika nisu bili dostupni podaci o razini opstrukcije, za 59 ispitanika nisu bili dostupni podaci o vrsti stranog tijela, dok za 78 ispitanika nije bila poznata dob.

3.3. Statistička obrada podataka

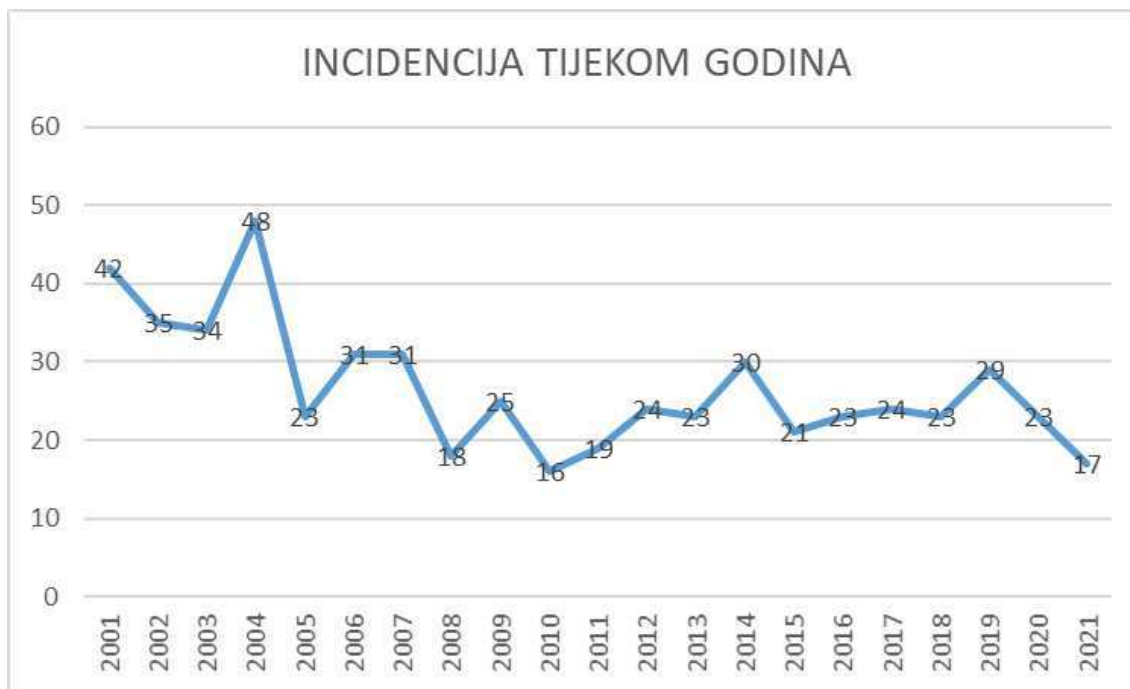Prikupljeni podaci uneseni su u programski paket Microsoft Excel za izradu brojčanih i tabličnih prikaza. Statistička analiza podataka provedena je u statističkom programu IBM SPSS Statistics. Za usporedbu kategorijskih varijabli proveden je hi-kvadrat test pri razini značajnosti od $p < 0.05$.

3.4. Etička načela

Tijekom i nakon istraživanja štite se prava i osobni podatci ispitanika u skladu sa Zakonom o zaštiti prava bolesnika (NN169/04, 37/08) i Zakonom o provedbi Opće uredbe o zaštiti podataka (NN 42/18), a istraživanje je usklađeno s odredbama Kodeksa liječničke etike i deontologije (NN55/08, 139/15) te pravilima Helsinške deklaracije WMA 1964-2013. Pristupnica i njezin mentor uputili su zamolbu Etičkom povjerenstvu KBC-a Split za odobrenje provedbe naslovnog istraživanja, koje je studiju odobrilo rješenjem br. 500-03/22-01/112.

4. REZULTATI

U studiju je uključeno 855 ispitanika. Kod njih 559 provedena je rigidna ezofagoskopija u Klinici za bolesti uha, nosa i grla s kirurgijom glave i vrata, dok je u njih 296 provedena fleksibilna EGDS u Klinici za unutarnje bolesti (Odjel za gastroenterologiju).

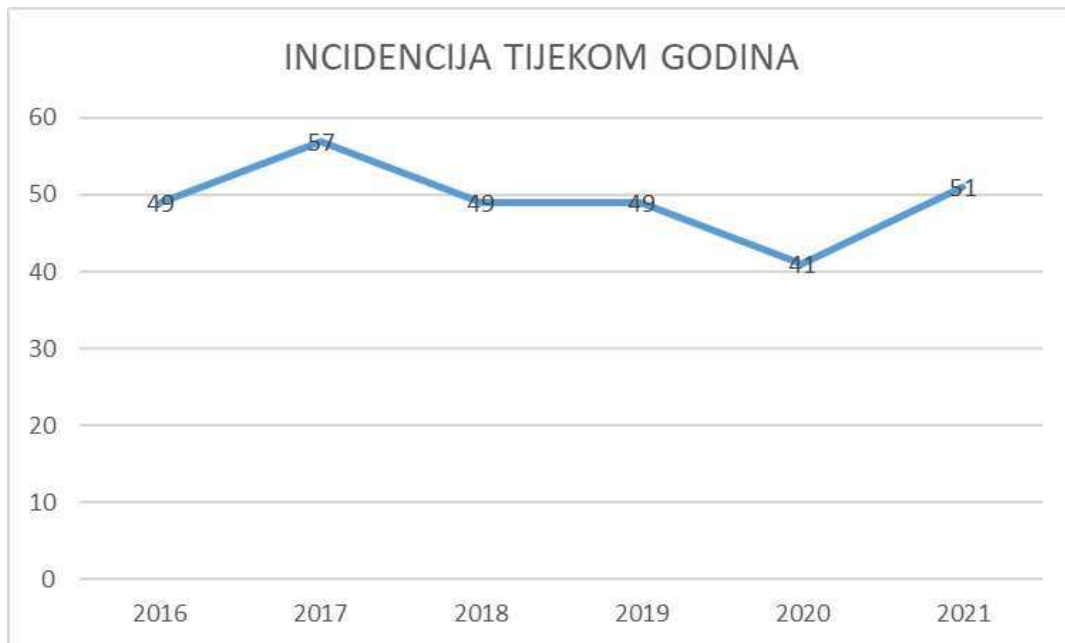

Slika 1. Incidencija ezofagoskopija od 2001. do 2021. u Klinici za bolesti uha, nosa i grla s kirurgijom glave i vrata

Slika 1 prikazuje incidenciju ezofagoskopija u Klinici za bolesti uha, nosa i grla s kirurgijom glave i vrata u periodu od 20 godina. Nakon provedenog Hi-kvadrat testa, možemo zaključiti da postoji statistički značajna razlika u broju intervencija po godinama ($p < 0,0005$). Vidljivo je da postoji razlika između broja intervencijama po godinama i očekivanog broja intervencija. U nekim godinama taj broj je nešto viši od očekivanog (2001. i 2004.) dok je u nekim godinama taj broj niži od očekivanog (2010. i 2021.).

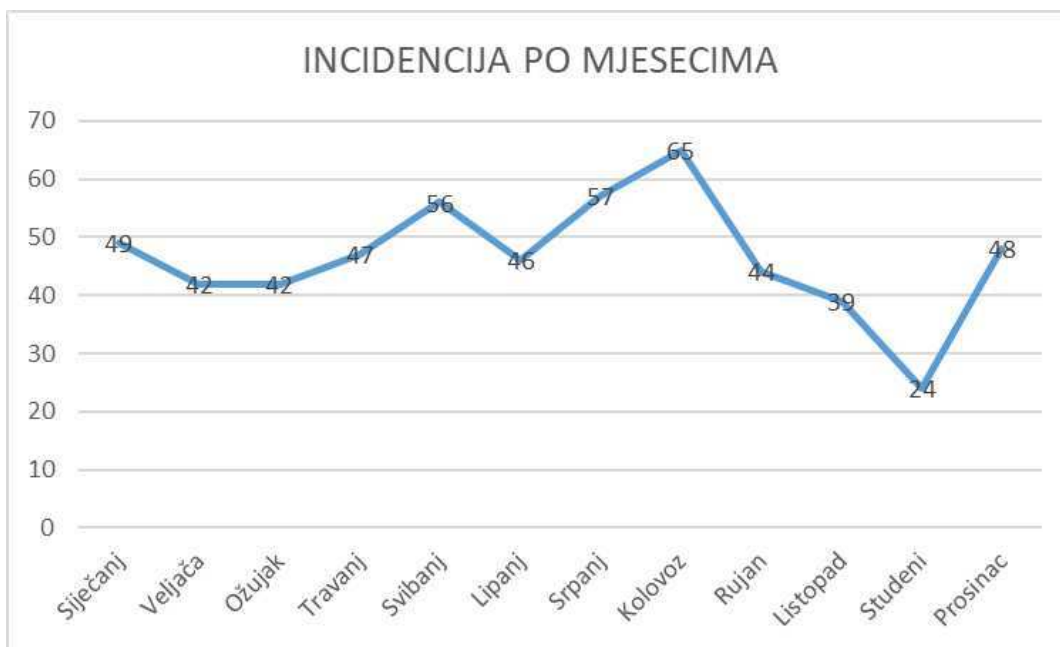Slika 2 prikazuje incidenciju EGDS zbog sumnje na strano tijelo od 2016. do 2021. u Klinici za unutarnje bolesti. Nakon provedenog Hi-kvadrat testa, može se zaključiti da u Odjelu gastroenterologije ne postoji statistički značajna razlika u broju intervencijama po godinama $p > 0,05$. Naime, broj intervencija ne varira od očekivanog ($n=49,3$) u proučavanim godinama, za

razliku od ezofagoskopija kod kojih je vidljivo statistički značajno variranje u broju zahvata u proučavanim godinama, pri čemu je uočen trend pada broja zahvata.



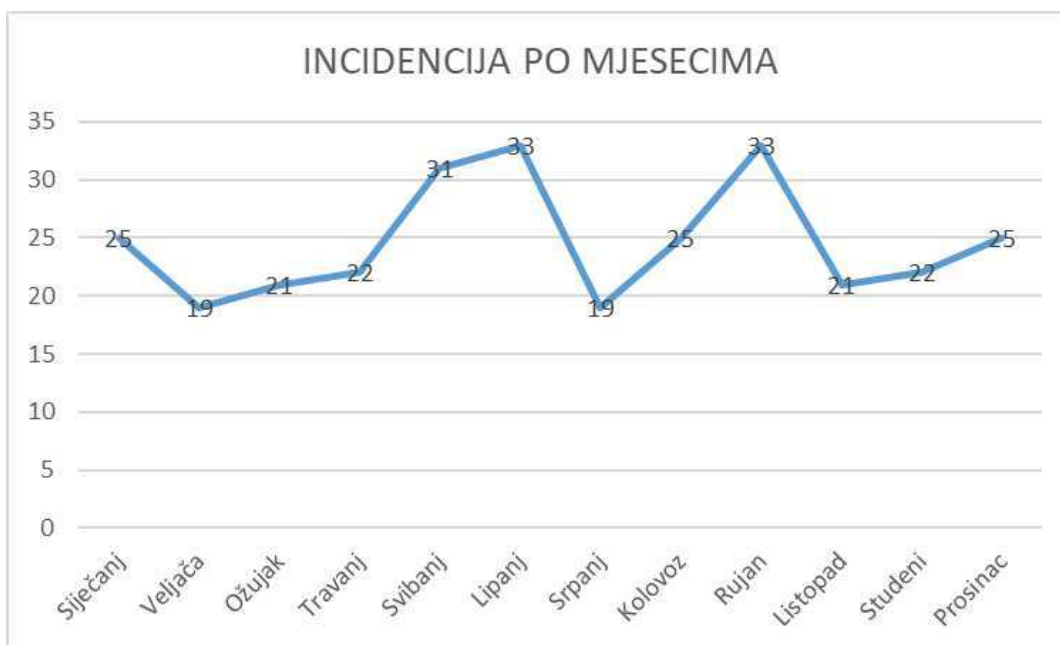Slika 2. Incidencija EGDS zbog sumnje na strano tijelo od 2016. do 2021. u Klinici za unutarnje bolesti (Odjel gastroenterologije)

Incidencija ezofagoskopija tijekom mjeseci prikazana je na Slici 3. Uočavamo da ih je najviše tijekom srpnja (n=57) i kolovoza (n=65), dok je najmanja incidencija u studenom (n=24).



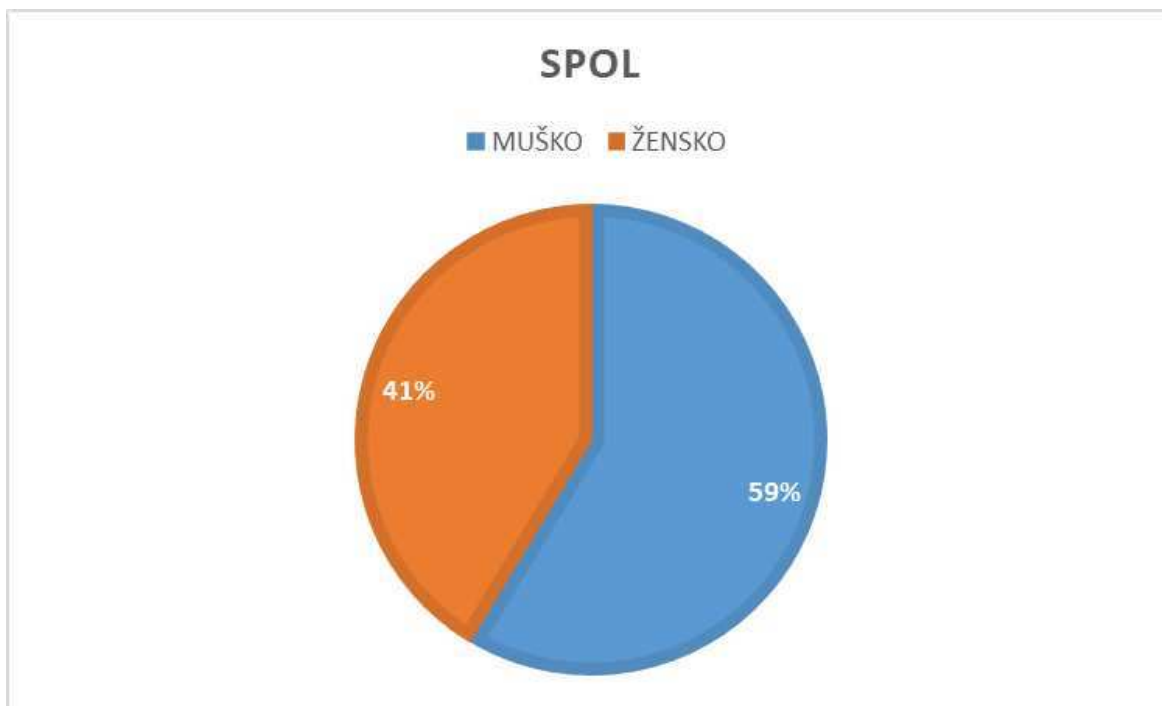
Slika 3. Incidencija ezofagoskopija po mjesecima

Slika 3. prikazuje incidenciju EGDS tijekom mjeseci. Najviše zahvata obavljeno je u lipnju (n=33) i rujnu (n=33), a najmanje u veljači i srpnju.



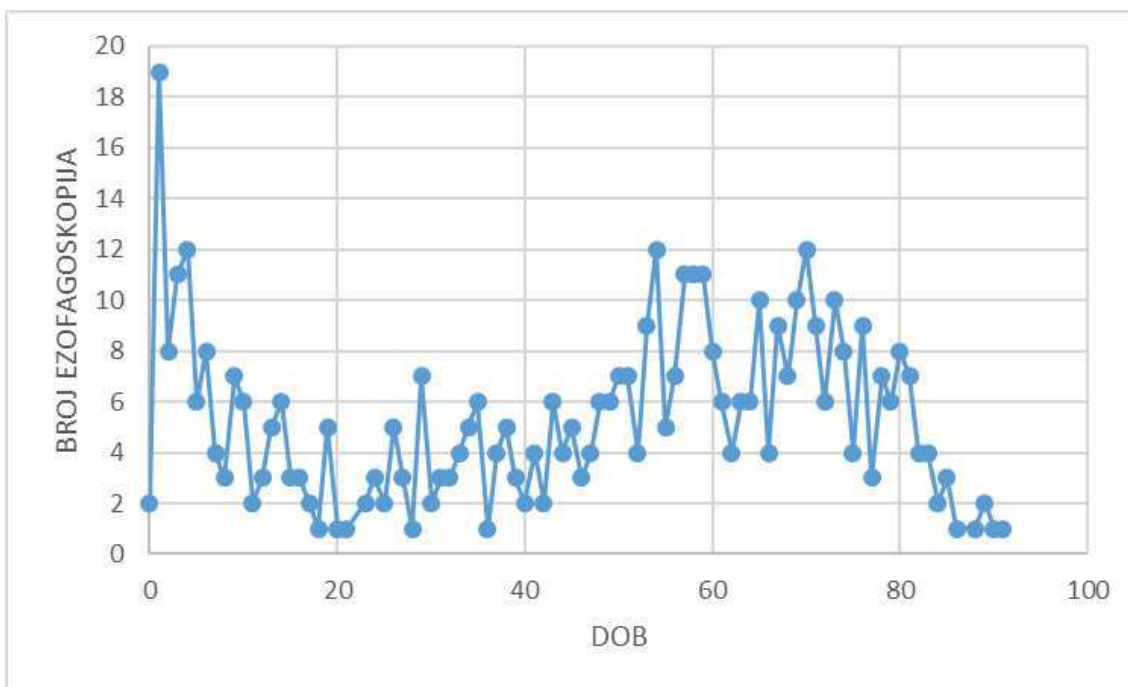
Slika 4. Incidencija EGDS po mjesecima

Od ukupno 855 ispitanika u istraživanju, 501 (59%) bilo je muškog spola, a 354 (41%) ženskog (Slika 5).

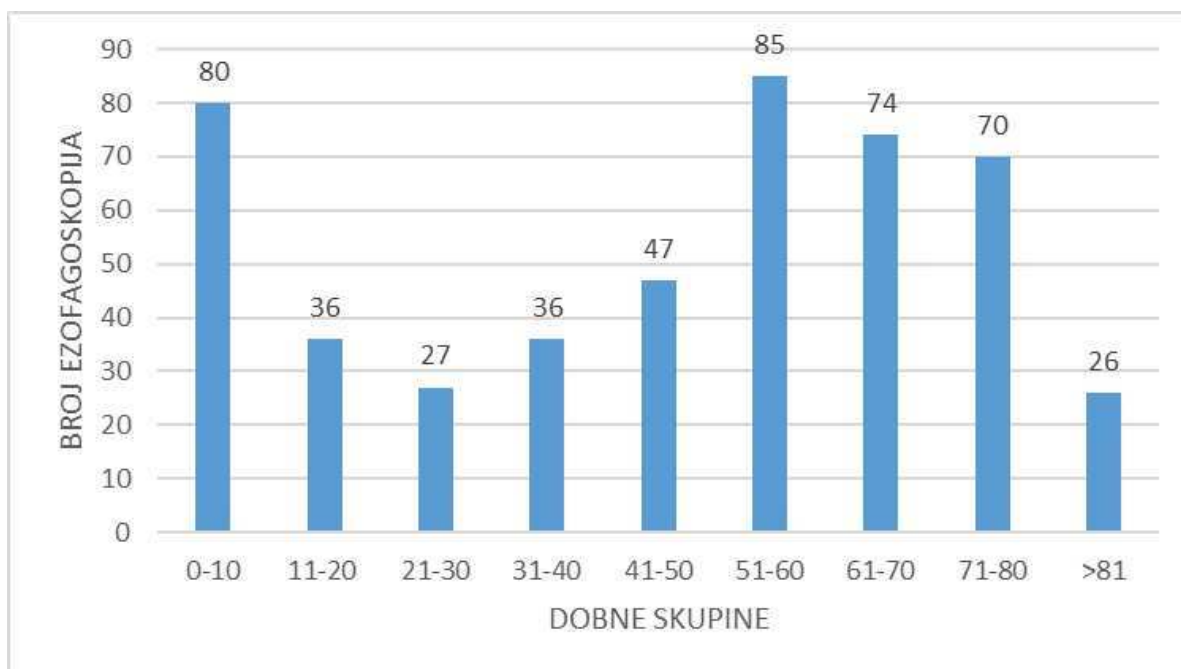


Slika 5. Raspodjela ispitanika po spolu

Na Slici 6 prikaza je dobna raspodjela bolesnika koji su podvrgnuti ezofagoskopiji. Najveća incidencija ($n=19$) (3,4%) bila je u djece od jedne godine i u odraslih od 54 godine ($n=12$) (2,1%) i 70 godina ($n=12$) (2,1%). Iz Slike 7 možemo zaključiti da su zahvati najčešći u male djece i u odrasloj populaciji između 51. i 60. godine, dok ih je najmanje u mlađih odraslih između 21. i 30. godine i iznad 81. godine.

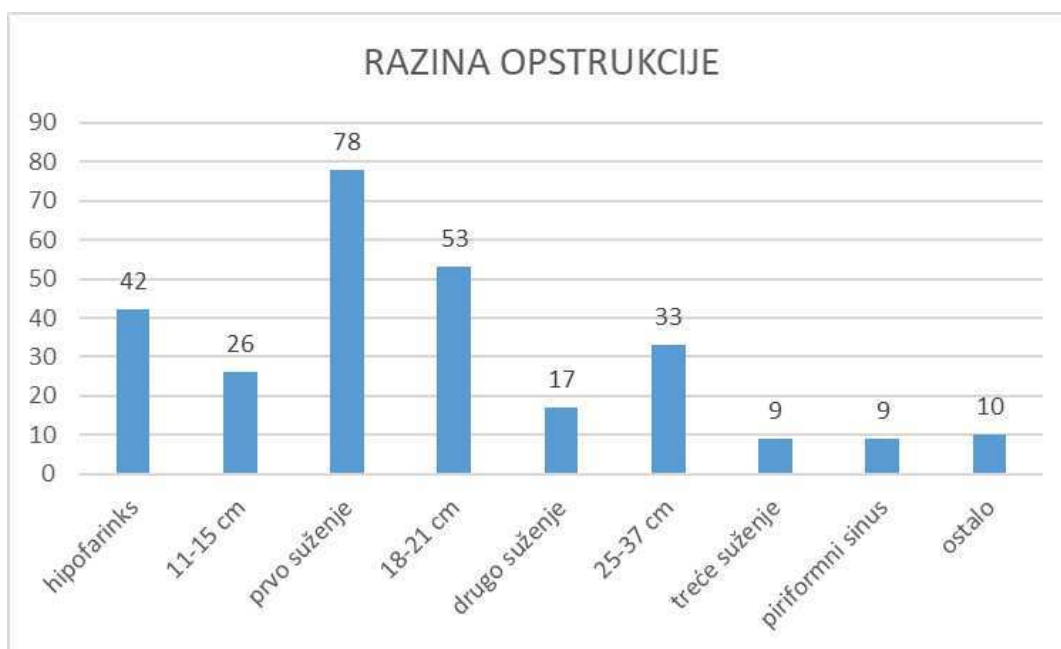


Slika 6. Prikaz raspodjele ispitanika podvrgnutih ezofagoskopiji po dobi



Slika 7. Prikaz raspodjele ispitanika podvrgnutih ezofagoskopiji po dobnim skupinama

Slika 8 prikazuje razinu opstrukcije na kojoj je pronađeno strano tijelo. Za 78 bolesnika nije bilo poznato mjesto opstrukcije. Od poznatih stranih tijela (n=277) najčešće mjesto opstrukcije predstavlja prvo suženje (n=78) (28,2%), te nakon njega područje između prvog i drugog suženja (n=53) (19,1%) i hipofarinks (n=42) (15,2%). Nakon njih slijede područje od 25 do 37cm (n=33) (11,9%), od 11 do 15 cm (n=26) (9,4%) i drugo suženje (n=17) (6,1%). U kategoriju ostalo (n=10) (1,9%) spadaju; baza epiglotisa, baza jezika, lingvalna tonzila i tamponada većeg dijela jednjaka. Najmanje stranih tijela (n=9) (3,2%) pronađeno je na razini trećeg suženja i piriformnog sinusa.



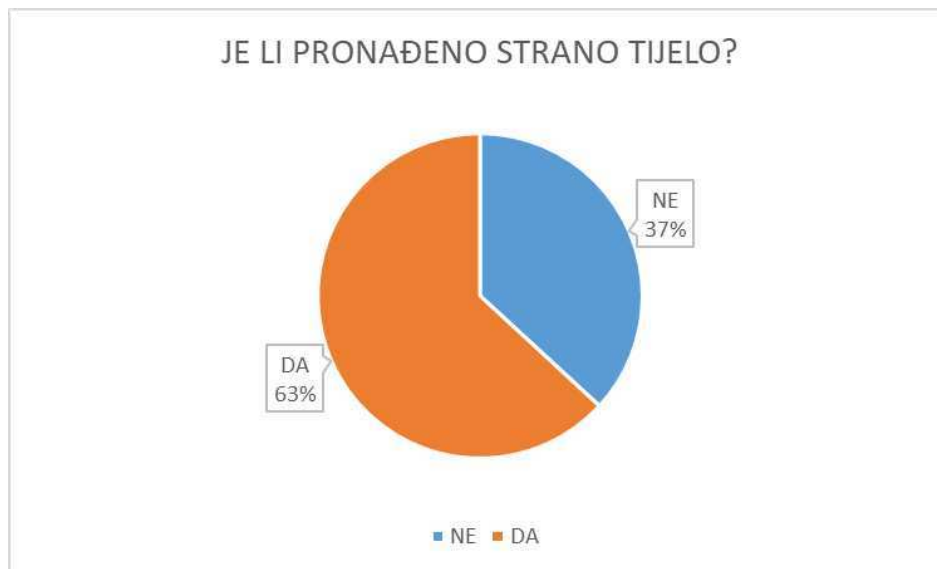
Slika 8. Prikaz razine opstrukcije stranog tijela prilikom ezofagoskopije

Tablica 1. prikazuje vrste pronađenih stranih tijela prilikom ezofagoskopije. U 144 slučaja (25,8%) radilo se o bolusu (hrane) kao najčešćoj vrsti stranog tijela, dok je drugo najčešće bila kost u 93 slučaja (16,6%). Od neorganskih stranih tijela najzastupljenija je kovanica (n=22) (3,9%).

Tablica 1. Prikaz vrsta stranog tijela

Vrsta stranog tijela	Broj	Postotak
Bolus	144	25,8%
Kost	93	16,6%
Nepoznato	59	10,6%
Kovanica	22	3,9%
Čačkalica	9	1,6%
Metalni predmet	9	1,6%
Zubna proteza	5	0,9%
Plastični predmet	4	0,7%
Tableta	3	0,6%
Baterija	2	0,4%
Tkanina	2	0,4%
Kamenčić	1	0,2%

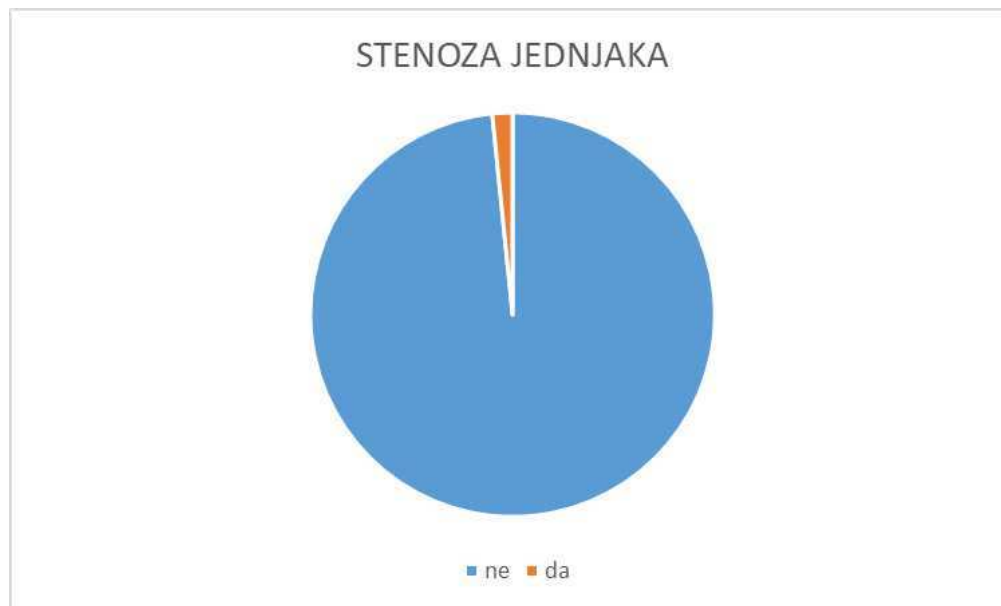Slika 9 prikazuje u koliko je slučajeva strano tijelo pronađeno tj. radi li se o ekstrakcijskoj ili eksplorativnoj ezofagogoskopiji. Strano tijelo je pronađeno u 353 slučaja (63%), dok u 205 slučajeva nije pronađeno (37%).



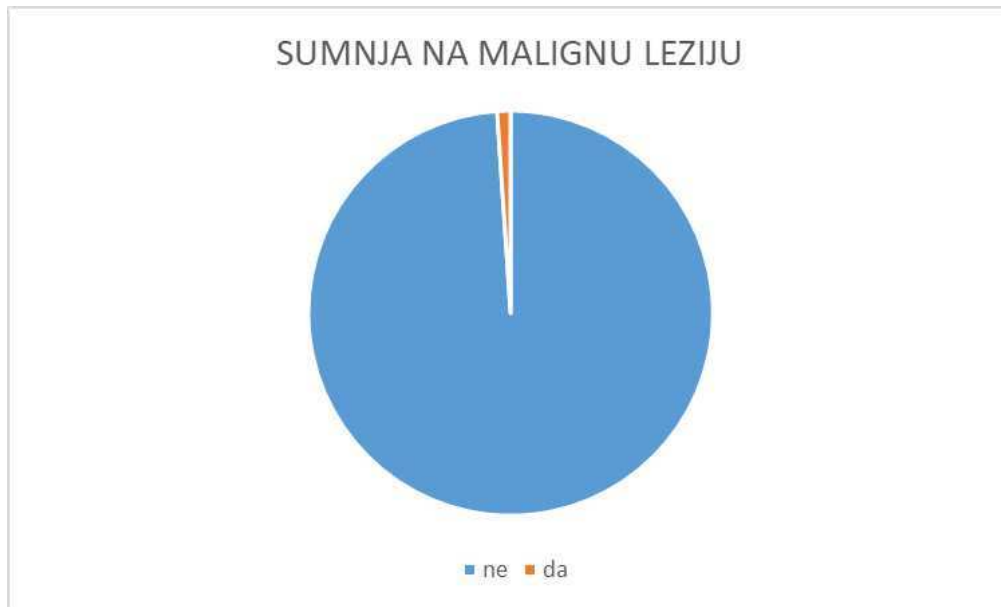Slika 9. Postotak pronađenih stranih tijela prilikom ezofagogoskopije

Kao i kod svakog medicinskog zahvata postoji mogućnost komplikacija. U našem istraživanju dokumentirana je samo jedna komplikacija na 559 zahvata koja se odnosila na aspiraciju stranog tijela. Uvidom u knjigu hitnoća nije bio dostupan podatak o ishodu ove komplikacije.

Slike 10 i 11 prikazuju postotak novootkrivenih medicinskih stanja tijekom ezofagoskopije zbog sumnje na strano tijelo. Slika 10 odnosi se na stenozе jednjaka kojih je u 559 slučajeva bilo 9 (2%), dok Slika 11 prikazuje sumnju na malignu tvorbu kojih je bilo 6 (1%).



Slika 10. Novootkrivene stenozе jednjaka prilikom ezofagoskopije zbog sumnje na strano tijelo



Slika 11. Sumnja na malignu leziju prilikom ezofagoskopije

5. RASPRAVA

Rezultati ove studije pokazali su da je prilikom ezofagoskopije strano tijelo pronađeno u 63% slučajeva. Naime, teško je donositi generalne zaključke zato što su rezultati sličnih studija u svijetu raznoliki. Primjerice, u istraživanju provedenom na Taiwanu postotak pronađenih stranih tijela bio je 57,2%, dok u drugoj studiji Li i suradnici ističu da je strano tijelo pronađeno u čak 90,8% bolesnika koji su bili podvrgnuti zahvatu (28, 31).

Gledajući raspodjelu po spolu, od ukupnog broja ispitanika (n=855) 41% su bile žene, a 59% muškarci. Dobiveni rezultat u skladu je s podacima u domaćoj i stranoj literaturi. Naime, mnoge studije ističu da je prevalencija stranog tijela jednaka veća u muškaraca nego u žena što se potvrdilo i ovim istraživanjem. Tako je primjerice u istraživanju Sperry-a i suradnika postotak muškaraca je bio 59%, žena 41%, baš kao i u ovom istraživanju (34). Wu i suradnici u svojoj studiji prikazuju malo veću prevalenciju u muškaraca (63%) nego u drugim spomenutim studijama (28). No postoje studije u kojima je nešto veći postotak žena od muškaraca kao što je to u istraživanju Pudara i suradnika koji su u svojoj studiji imali 48,61% muških ispitanika i 51,84% ženskih, slično kao i Athanassiadi i suradnici; 50% muškaraca i 49% žena (32, 33).

Jedno od proučavanih obilježja ezofagoskopije bila je i dob ispitanika. Medijan dobi svih ispitanika u ovom istraživanju bio je 45;03 godine. Dvoje ispitanika je bilo mlađe od godinu dana, dok je najstariji imao 91 godinu. Najzastupljeniju dobnu skupinu činila su djeca i to: 2 ispitanika mlađa od 1 godine; 19 ispitanika između 1 i 2 godine; 12 ispitanika između 3 i 4 godine. Dobiveni rezultati u skladu su sa svjetskom literaturom koja ističe da je upravo pedijatrijska populacija jedna od najrizičnijih dobnih skupina za intervencije zbog sumnje na strano tijelo jednaka (1). Druga najzastupljenija dobna skupina su bili bolesnici u 50. desetljeću života. Baš kao i u istraživanju Pudara i suradnika, koji navode da je 18,95% bolesnika bilo staro od 50 do 59 godine, dok je najmanji interval bio u dobnoj skupini od 10 do 19 godina (32). Za razliku od Pudara i suradnika u ovoj je studiji najmanje zastupljena dobna skupina od 21. do 30. godine.

Što se tiče incidencije po mjesecima uočavamo da su ezofagoskopija i EGDS češće u ljetnim mjesecima. Shuja i suradnici u svojoj studiji prikazuju povećanu incidenciju stranih tijela jednaka tijekom kulturnih praznika i nacionalnih sportskih događanja zbog neumjerenosti u prehrani (3). Dobiveni rezultati u skladu su sa spomenutim istraživanjem jer su upravo ljetni mjeseci zastupljeni većim brojem okupljanja, druženja i zabava na otvorenom koje sa sobom, kulturološki gledano, donose i blagovanje većih količina hrane i pića.

Nadalje, jedno od istraživanih obilježja ezofagoskopija su vrste stranih tijela. Prema sedmogodišnjoj studiji iz Irana, Damghanija i suradnika, najzastupljenija vrsta stranog tijela (37,4%) bila je kost, zatim kovanica (18,7%) i mesni bolus (8,1%) (6). Longstreth i suradnici u svojoj studiji ističu kako čak 85% stranih tijela predstavljaju mesni bolusi, slično kao i u Hacketa i suradnika gdje mesni bolus predstavlja čak 87% stranih tijela (34,35). Pudar i suradnici kao strano tijelo u 42,36% slučajeva prikazuju kost, slično kao u Damghanija i suradnika, zatim bolus (33%) i kovanicu (11,33%) (32). U našoj studiji 25,8% stranih tijela čini bolus koji obuhvaća bilo kakav oblik hrane (mesnog i ne mesnog porijekla), 16,6% čini kost i 3,9% kovanica. Za 10,6% ispitanika nisu bili dostupni podaci o vrsti stranog tijela radi. Baš kao i u spomenutim studijama, i u ovoj je studiji vidljivo da najzastupljeniji oblik stranog tijela bolus hrane čija vrsta ovisi o geografskom području i načinu prehrane. Najzastupljenije neorgansko strano tijelo kao i u drugim studijama predstavlja kovanica.

Gledajući mjesto opstrukcije, u ovoj je studiji najzastupljenije prvo suženje jednjaka, i to u 28,2% slučajeva. Drugi i treći po zastupljenosti su područje između prvog i drugog suženja (18-21.cm) u 19,1% i hipofarinks u 15,2 % slučajeva. Meta-analiza Aiolfia i suradnika iznosi podatke da je kao mjesto opstrukcije najzastupljeniji cervikalni dio jednjaka (66,9%), iza njega slijede torakalni dio (24,7%) i završni dio jednjaka (8,4%) (1). Long i suradnici u svojoj studiji ističu da je čak u 75% slučajeva mjesto opstrukcije krikofaringealni mišić što bi odgovaralo prvom suženju (4). Damghani i suradnici kao najčešće mjesto opstrukcije u svom istraživanju navode područje hipofarinksa tj. 5 cm iznad krikofaringealnog mišića (6). Pudar i suradnici također kao najčešće mjesto opstrukcije ističu prvo suženje (59,8%), zatim drugo suženje (36,94%) i treće suženje kao najmanje zastupljeno (3,18%) (32). Iz ovoga je vidljivo da se rezultati provedenog istraživanja poklapaju sa svjetskim podacima i stavljaju cervikalni dio jednjaka i prvo suženje kao mjesto opstrukcije na prvo mjesto po učestalosti.

Kao što je već istaknuto, u 559 slučajeva ezofagoskopije zbog sumnje na strano tijelo zabilježena je svega jedna komplikacija u obliku aspiracije stranog tijela. Kao komplikacije u razmatranje su uzete samo aspiracija stranog tijela i perforaciju jednjaka. Erozijske, laceracijske i krvarenje sluznice nisu uzete u razmatranje. Stubington i suradnici ističu kako je perforacija jednjaka prisutna u samo 0,25-2% slučajeva (37). Sličan postotak perforacija u tom intervalu (1,2%) izvještavaju i Tsao i suradnici (38). Za razliku od perforacije jednjaka, podaci o aspiraciji

stranog tijela kao komplikaciji ezofagoskopije su poprilično oskudni. S obzirom na to aspiraciju stranog tijela možemo smatrati izrazito rijetkom komplikacijom.

Wu i suradnici u svojoj studiji ističu da je 19,9% bolesnika imalo pozadinske gastrointestinalne probleme, a kao najčešće izdvajaju karcinom jednjaka i strikture (28). Isto tako ističu da su takva stanja bila češća u ljudi sa stranim tijelom u obliku bolusa hrane koja bi u zdravih ljudi bila uredno progutana (28). Sperry i suradnici strikturu jednjaka su zabilježili u 12% ispitanika, a malignu tvorbu u 2% ispitanika (34). U ovom je istraživanju je ta brojka nešto manja. Naime, u svega 2% ispitanika uočena je stenoza jednjaka, dok je u 1% postavljena sumnja na malignu leziju, slično kao i u istraživanju Pudara i suradnika u kojih je zabilježeno 0,77% stenoza jednjaka i 0,77% malignih tvorbi (32).

Glavni cilj ovog istraživanja bio je prikazati promjenu trenda pristupu vađenju stranih tijela. Liječnici i zaposlenici Klinike za ORL i kirurgiju glave i vrata primijetili su da posljednjih godina broj ezofagoskopija pada. To možemo i potvrditi krivuljom na slici 1 koja ima silaznu putanju. No, to ne znači da se broj slučajeva stranih tijela jednjaka smanjio, već da su ti bolesnici preusmjereni na drugo mjesto tj. na zahvat EGDS pri Odjelu za gastroenterologiju. Uočeno je da broj bolesnika u zadnjih 6 godina veći i konstantan u Odjelu za gastroenterologiju nego što je u Klinici za ORL i kirurgiju glave i vrata. Izneseni podaci o padu broja ezofagoskopija i rastu broja EGDS nisu toliko zastupljeni u recentnoj svjetskoj literaturi, tj. nema govora o priljevu bolesnika iz jedne specijalističke struke u drugu. S obzirom na to da je ovo među prvim istraživanjima koje govori o trendu priljeva bolesnika iz jedne specijalističke struke u drugu, nije moguće generalizirati dobivene rezultate, već je potrebno provesti još istraživanja na ovu temu. Neka od ograničenja ove studije su retrospektivni dizajn te činjenica da autorica nije imala kontrolu pri prikupljanju podataka što je rezultiralo nepotpunim podacima o razini opstrukcije, vrsti stranog tijela i dobi bolesnika. Nadalje rezultati ove studije trebaju biti tumačeni s oprezom zato što ova vrsta istraživanja ne daje odgovor o uzročnoj povezanosti.

6. ZAKLJUČCI

Gutanje je složena radnja stoga ne iznenađuje da su strana tijela jednaka relativno čest prizor u praksi. Slično kao i u stranoj literaturi ovo je istraživanje pokazalo da su strana tijela jednaka najčešća među pedijatrijskom populacijom i osoba starije životne dobi, s većom prevalencijom kod muškaraca. Kao najčešće mjesto opstrukcije pokazalo se prvo suženje dok je najčešća vrsta stranog tijela bila bolus hrane. Kao najbitniji zaključak ove studije možemo istaknuti pad broja rigidnih ezofagoskopija tijekom godina uz konstantan i veći broj fleksibilnih EGDS. Taj podatak možemo pokušati objasniti složenošću zahvata rigidne ezofagoskopije i potrebom za uvođenje bolesnika u opću anesteziju. Isto tako razvojem medicine i tehnologije instrumenti za izvođenje fleksibilne EGDS su svakim danom sve napredniji i precizniji što dodatno olakšava sami zahvat i stavlja ga ispred rigidne ezofagoskopije.

7. POPIS CITIRANE LITERATURE

1. Aiolfi A, Ferrari D, Riva CG, Toti F, Bonitta G, Bonavina L. Esophageal foreign bodies in adults: systematic review of the literature. *Scand J Gastroenterol*. 2018;53:1171–8.
2. Birk M, Bauerfeind P, Deprez PH, Häfner M, Hartmann D, Hassan C, i sur. Removal of foreign bodies in the upper gastrointestinal tract in adults: European Society of Gastrointestinal Endoscopy (ESGE) Clinical Guideline. *Endoscopy*. 2016;48:489–96.
3. Shuja A, Winston DM, Rahman AU, Mitty RD, Jaber BL, Keo T. Esophageal food impaction during cultural holidays and national athletic events. *Gastroenterol Rep (Oxf)*. 2017;5:43–6.
4. Long B, Koyfman A, Gottlieb M. Esophageal foreign bodies and obstruction in the emergency department setting: An evidence-based review. *J Emerg Med*. 2019;56:499–511.
5. Vrdoljak FV, Poljak NKP. Traheobronhologija i ezofagologija. U: Drviš PD. Otorinolaringologija s kirurgijom glave i vrata. Prvo izdanje. Split: Redak; 2019. str. 197-212.
6. Damghani M, Halavati N, Motamedi N. Foreign body in the upper airway and oesophagus: a seven years study from Iran. *J Pak Med Assoc*. 2011;61:859–62.
7. Hall JH. Medicinska fiziologija. Trinaesto izdanje. Zagreb: Medicinska naklada; 2017.
8. Connolly AA, Birchall M, Walsh-Waring GP, Moore-Gillon V. Ingested foreign bodies: patient-guided localization is a useful clinical tool. *Clin Otolaryngol Allied Sci*. 1992;17:520–4.
9. Yamada T, Sato H, Seki M, Kitagawa S, Nakagawa M, Shimazaki H. Successful salvage of aortoesophageal fistula caused by a fish bone. *Ann Thorac Surg*. 1996;61:1843–5.
10. Jayachandra S, Eslick GD. A systematic review of paediatric foreign body ingestion: presentation, complications, and management. *Int J Pediatr Otorhinolaryngol*. 2013;77:311–7.
11. Sahn B, Mamula P, Ford CA. Review of foreign body ingestion and esophageal food impaction management in adolescents. *J Adolesc Health*. 2014;55:260–6.
12. ASGE Standards of Practice Committee, Ikenberry SO, Jue TL, Anderson MA, Appalaneni V, Banerjee S, i sur. Management of ingested foreign bodies and food impactions. *Gastrointest Endosc*. 2011;73:1085–91.
13. Predescu D, Predescu I, Sarafoleanu C, Constantinoiu S. Oesophageal foreign bodies - from diagnostic challenge to therapeutic dilemma. *Chirurgia (Bucur)*. 2016;111:102–14.
14. Tseng H-J, Hanna TN, Shuaib W, Aized M, Khosa F, Linnau KF. Imaging foreign bodies: Ingested, aspirated, and inserted. *Ann Emerg Med*. 2015;66:570-582.e5.

15. Ngan JHK, Fok PJ, Lai ECS, Branicki FJ, Wong J. A prospective study on fish bone ingestion: Experience of 358 patients. *Ann Surg.* 1990;211:459–62.
16. Sink JR, Kitsko DJ, Mehta DK, Georg MW, Simons JP. Diagnosis of pediatric foreign body ingestion: Clinical presentation, physical examination, and radiologic findings: Clinical presentation, physical examination, and radiologic findings. *Ann Otol Rhinol Laryngol.* 2016;125:342–50.
17. Pinto A, Lanza C, Pinto F, Grassi R, Romano L, Brunese L, i sur. Role of plain radiography in the assessment of ingested foreign bodies in the pediatric patients. *Semin Ultrasound CT MR.* 2015;36:21–7.
18. Lee JB, Ahmad S, Gale CP. Detection of coins ingested by children using a handheld metal detector: a systematic review. *Emerg Med J.* 2005;22:839–44.
19. Muensterer OJ, Joppich I. Identification and topographic localization of metallic foreign bodies by metal detector. *J Pediatr Surg.* 2004;39:1245–8.
20. Nation J, Jiang W. The utility of a handheld metal detector in detection and localization of pediatric metallic foreign body ingestion. *Int J Pediatr Otorhinolaryngol.* 2017;92:1–6.
21. Singleton J, Schafer JM, Hinson JS, Kane EM, Wright S, Hoffmann B. Bedside sonography for the diagnosis of esophageal food impaction. *Am J Emerg Med.* 2017;35:720–4.
22. Ahn JH, Sohn Y. Application of point-of-care ultrasound for different types of esophageal foreign bodies: three case reports: A CARE-compliant article. *Medicine (Baltimore).* 2020;99:e18893.
23. Mori T, Ihara T, Hagiwara Y. Pediatric food impaction detected through point-of-care ultrasonography. *Clin Exp Emerg Med.* 2018;5:135–7.
24. Khayyat YM. Pharmacological management of esophageal food bolus impaction. *Emerg Med Int.* 2013;2013:924015.
25. Enomoto S, Nakazawa K, Ueda K, Mori Y, Maeda Y, Shingaki N, i sur. Steakhouse syndrome causing large esophageal ulcer and stenosis. *World J Gastrointest Endosc.* 2011;3:101–4.
26. Goldner F, Danley D. Enzymatic digestion of esophageal meat impaction: A study of Adolph's Meat Tenderizer. *Dig Dis Sci.* 1985;30:456–9.
27. Loh KS, Tan LK, Smith JD, Yeoh KH, Dong F. Complications of foreign bodies in the esophagus. *Otolaryngol Head Neck Surg.* 2000;123:613–6.

28. Wu W-T, Chiu C-T, Kuo C-J, Lin C-J, Chu Y-Y, Tsou Y-K, i sur. Endoscopic management of suspected esophageal foreign body in adults: Esophageal foreign body. *Dis Esophagus*. 2011;24:131–7.
29. Centers for Disease Control and Prevention (CDC). Gastrointestinal injuries from magnet ingestion in children--United States, 2003-2006. *MMWR Morb Mortal Wkly Rep*. 2006;55:1296–300.
30. Gmeiner D, von Rahden BHA, Meco C, Hutter J, Oberascher G, Stein HJ. Flexible versus rigid endoscopy for treatment of foreign body impaction in the esophagus. *Surg Endosc*. 2007;21:2026–9.
31. Zhao-Shen L, Zhen-Xing S, Duo-Wu Z, Guo-Ming X, Ren-Pei W, Zhuan L. Endoscopic management of foreign bodies in the upper-GI tract: experience with 1088 cases in China. *Gastrointest Endosc*. 2006;64:485–92.
32. Pudar G, Vlaski L. Esophageal foreign bodies: retrospective study in 203 cases. *Med Pregl*. 2010;63:254–7.
33. Athanassiadi K, Gerazounis M, Metaxas E, Kalantzi N. Management of esophageal foreign bodies: a retrospective review of 400 cases¹. *Eur J Cardiothorac Surg*. 2002;21:653–6.
34. Sperry SLW, Crockett SD, Miller CB, Shaheen NJ, Dellon ES. Esophageal foreign-body impactions: epidemiology, time trends, and the impact of the increasing prevalence of eosinophilic esophagitis. *Gastrointest Endosc*. 2011;74:985–91.
35. Longstreth GF, Longstreth KJ, Yao JF. Esophageal food impaction: epidemiology and therapy. A retrospective, observational study. *Gastrointest Endosc*. 2001;53:193–8.
36. Hackett R, Brownson AR, Hill J, Raos Z. Management of adults with acute oesophageal soft food bolus and foreign body obstructions at two New Zealand district health boards. *Clin Exp Gastroenterol*. 2021;14:237–47.
37. Stubington TJ, Kamani T. Food bolus and oesophageal foreign body: a summary of the evidence and proposed management process. *Eur Arch Otorhinolaryngol*. 2021;278:3613–23.
38. Tsao GJ, Damrose EJ. Complications of esophagoscopy in an academic training program. *Otolaryngol Head Neck Surg*. 2010;142:500–4.

8. SAŽETAK

Ciljevi: Glavni cilj ovog istraživanja bio je prikazati pad obavljenih rigidnih ezofagoskopija zbog sumnje na strano tijelo u Klinici za bolesti uha, nosa i grla s kirurgijom glave i vrata Kliničkog bolničkog centra (KBC) Split u periodu od 2001. do 2021. uz prikaz broja fleksibilnih ezofagoduodenoskopija (EGDS) zbog sumnje na strano tijelo u Klinici za unutarnje bolesti KBC-a Split (Odjel za gastroenterologiju) od 2016. do 2021. Ostali ciljevi bili su prikazati postotak pronađenih stranih tijela, njihovu vrstu i lokalizaciju, broj komplikacija i novootkrivenih medicinskih stanja i prikazati ispitanike po dobi i spolu.

Ispitanici i metode: Provedena je retrospektivna studija u koju je uključeno 855 ispitanika kojima je u KBC-u Split učinjena rigidna ezofagoskopija ili fleksibilna EGDS zbog sumnje na strano tijelo. Prikupljeni podaci za bolesnike uključivali su: dob, spol, datum obavljenog zahvata, prisutnost stranog tijela, vrstu stranog tijela, lokaciju stranog tijela, postojanje komplikacija i novootkrivenih medicinskih stanja (maligne novotvorine, stenoze jednjaka). Za bolesnike sa Odjela za gastroenterologije dostupni su podaci uključivali su samo spol i datum obavljenog zahvata, dok ostali podaci nisu bili dostupni.

Rezultati: Najviše zahvata rigidne ezofagoskopije zabilježeno je 2004. (n=48) i 2001. godine (n=42), dok ih je najmanje zabilježeno 2010. (n=16) i 2021. godine (n=17). Ne postoji statistički značajna razlika u broju zahvata fleksibilne EGDS tijekom godina. Strano tijelo je pronađeno u 63% zahvata rigidne ezofagoskopije. Ingestija stranog tijela češće se događa u muškaraca. 59% posto ispitanika čine muškarci, a 41% žene. Medijan dobi ispitanika u Klinici za bolesti uha, nosa i grla s kirurgijom glave i vrata bio je 45,3 godine. Najveći broj ispitanika su predstavljala djeca od 1 godine (19). Najzastupljenija dobna skupina su bili bolesnici u 50. desetljeću (17,7%). Najčešća razina opstrukcije, u 28,2 % slučajeva, bilo je prvo suženje jednjaka. Najčešću vrstu stranog tijela predstavlja bolus hrane (25,8%). Zabilježena je samo jedna komplikacija aspiracije stranog tijela u 559 obavljenih rigidnih ezofagoskopija. U 2% ispitanika uočena je stenoza jednjaka, dok je u 1% postavljena sumnja na malignu leziju.

Zaključci: Ovim istraživanjem potvrdili smo promjenu trenda u pristupu vađenju stranih tijela hipofarinksa i jednjaka. Pad broja rigidnih ezofagoskopija objašnjavamo većim i stalnim brojem fleksibilnih EGDS čije su prednosti izvođenje zahvata bez opće anestezije i razvoj instrumenata koji su dosegli visoku razinu preciznosti što olakšava samo vađenje stranog tijela.

9. SUMMARY

Diploma thesis title: Incidence of rigid endophagoscopy and EGD due to suspect of foreign body of hypopharynx and esophagus in University Hospital of Split from 2001. to 2021.

Objectives: The main goal of this study was to show the decline in rigid esophagoscopies due to suspected foreign body, showing the number of flexible EGDS due to suspected foreign body. Other goals were to show the percentage of found foreign bodies, their type and location, the number of complications and newly discovered medical conditions and to show respondents by age and sex.

Materials and methods: A retrospective study was conducted involving 855 subjects who underwent rigid or flexible esophagoscopy. Data collected for patients included: age, sex, date of surgery, presence of foreign body, type of foreign body, location of foreign body, existence of complications and newly discovered medical conditions (malignant neoplasms, esophageal stenosis). For patients from the Department of Gastroenterology, the available data included only the sex and date of the procedure, while other data were not available.

Results: The highest number of rigid esophagoscopy procedures was recorded in 2004 (n=48) and 2001 (n=42), while the lowest number was recorded in 2010 (n=16) and 2021 (n=17). There is no statistically significant difference in the number of flexible EGDS interventions over the years. A foreign body was found in 63% of rigid esophagoscopy procedures. Foreign body ingestion is more common in men. 59% of respondents are men and 41% are women. The median age of subjects was 45.3 years. The largest number of respondents were children 1 year old (n=19). The most common age group were patients in the 50s (17.7%). The most common level of obstruction, in 28.2% of cases, was the first narrowing of the esophagus. The most common type of foreign body is the food bolus (25.8%). Only one complication of foreign body aspiration was noted in 559 rigid esophagoscopies performed. Esophageal stenosis was observed in 2% of subjects, while a malignant lesion was suspected in 1%.

Conclusions: With this research, we confirmed a change in the trend in the approach to the removal of foreign bodies of the hypopharynx and esophagus. The decrease in the number of rigid esophagoscopies is explained by the larger and constant number of flexible EGDS whose advantages are performing procedures without general anesthesia and the development of instruments that have reached a high level of precision, which facilitates the removal of a foreign body.

10. ŽIVOTOPIS

OSOBNI PODATCI:

Ime i prezime: Marta Knežević

Datum i mjesto rođenja: 20. prosinca 1997. godine, Split, Hrvatska

Državljanstvo: hrvatsko

Adresa stanovanja: Jure Kaštelana 8, 21 000 Split, Hrvatska

E-adresa: marta.knezevic7@gmail.com

OBRAZOVANJE

2004. – 2012. Osnovna škola Pojišan, Split

2006. – 2012. Osnovna glazbena škola „Josip Hatze“, Split

2012. – 2016. IV. gimnazija „Marko Marulić“, Split

2016. – 2022. Medicinski fakultet Sveučilišta u Splitu, smjer doktor medicine

ZNANJA I VJEŠTINE

Aktivno služenje engleskim jezikom i osnovno poznavanje njemačkog jezika

Vozačica automobila B kategorije