

# Liječenje suprakondilarnih prijeloma i praćenje uspješnosti njihovog liječenja na klinici za dječju kirurgiju u prvoj godini primjene bolničkog informacijskog sustava

---

**Luetić, Jure**

**Master's thesis / Diplomski rad**

**2022**

*Degree Grantor / Ustanova koja je dodijelila akademski / stručni stupanj:* **University of Split, School of Medicine / Sveučilište u Splitu, Medicinski fakultet**

*Permanent link / Trajna poveznica:* <https://urn.nsk.hr/urn:nbn:hr:171:675374>

*Rights / Prava:* [In copyright](#)/[Zaštićeno autorskim pravom.](#)

*Download date / Datum preuzimanja:* **2024-08-27**



*Repository / Repozitorij:*

[MEFST Repository](#)



**SVEUČILIŠTE U SPLITU  
MEDICINSKI FAKULTET**

**Jure Luetić**

**LIJEČENJE SUPRAKONDILARNIH PRIJELOMA I PRAĆENJE USPJEŠNOSTI  
NJIHOVOG LIJEČENJA NA KLINICI ZA DJEČJU KIRUGIJU U PRVOJ GODINI  
PRIMJENE BOLNIČKOG INFORMACIJSKOG SUSTAVA**

**Diplomski rad**

**Akadska godina 2021./2022.**

**Mentor:**

**Doc. dr. sc. Davor Todorić, dr. med.**

**Split, srpanj, 2022.**

**SVEUČILIŠTE U SPLITU  
MEDICINSKI FAKULTET**

**Jure Luetić**

**LIJEČENJE SUPRAKONDILARNIH PRIJELOMA I PRAĆENJE USPJEŠNOSTI  
NJIHOVOG LIJEČENJA NA KLINICI ZA DJEČJU KIRURGIJU U PRVOJ GODINI  
PRIMJENE BOLNIČKOG INFORMACIJSKOG SUSTAVA**

**Diplomski rad**

**Akadska godina 2021./2022.**

**Mentor:**

**Doc. dr. sc. Davor Todorić, dr. med.**

**Split, srpanj, 2022.**

## Sadržaj

|  |    |
|--|----|
| 1. UVOD .....  | 1  |
| 1.1. Embriologija kosti .....                                  | 2  |
| 1.2. Histologija kosti.....                                    | 3  |
| 1.3. Epifizne ploče rasta .....                                | 4  |
| 1.4. Anatomija humerusa.....                                   | 5  |
| 1.5. Prijelomi kostiju u djece .....                           | 8  |
| 1.6. Prijelomi humerusa.....                                   | 8  |
| 1.6.1. Prijelomi proksimalnog humerusa .....                   | 8  |
| 1.6.2. Prijelomi dijafize humerusa .....                       | 9  |
| 1.6.3. Prijelomi distalnog humerusa .....                      | 9  |
| 1.7. Suprakondilarni prijelomi humerusa .....                  | 10 |
| 1.7.1. Klasifikacija suprakondilarnih prijeloma humerusa ..... | 10 |
| 1.7.2. Dijagnostika suprakondilarnih prijeloma humerusa .....  | 12 |
| 1.7.3. Liječenje suprakondilarnih prijeloma humerusa.....      | 13 |
| 1.7.4. Komplikacije.....                                       | 17 |
| 1.8. Bolnički informacijski sustav (BIS) .....                 | 19 |
| 2. CILJ ISTRAŽIVANJA .....                                     | 21 |
| 3.1. Ispitanici .....  | 25 |
| 3.2. Mjesto istraživanja.....                                  | 25 |
| 3.3. Metode prikupljanja i obrade podataka .....               | 25 |
| 3.3.1. Primarne mjere ishoda .....                             | 26 |
| 3.3.2. Sekundarne mjere ishoda .....                           | 26 |
| 3.4. Statistička analiza .....                                 | 26 |
| 3.5. Etička načela.....  | 26 |
| 4. REZULTATI.....  | 27 |
| 4.1. Demografske karakteristike pacijenata.....                | 28 |
| 4.2. Karakteristike prijeloma humerusa.....                    | 29 |
| 4.3. Funkcionalni i kozmetski ishodi liječenja .....           | 32 |
| 4.4. Komplikacije prijeloma .....                              | 34 |
| 5. RASPRAVA.....   | 42 |
| 6. ZAKLJUČCI.....  | 47 |
| 7. POPIS CITIRANE LITERATURE.....                              | 48 |
| 8. SAŽETAK.....  | 55 |
| 9. SUMMARY .....   | 57 |

*Zahvaljujem se mentoru doc. dr. sc. Davoru Todoriću na dobroj volji, posvećenom vremenu, stručnom vođenju i savjetima pri izradi ovog diplomskog rada.*

*Hvala ocu Bruni, majci Sanji i seki Marini te prijateljima na podršci tijekom studija, a pogotovo se želim zahvaliti mojoj najvećoj podršci Ivani.*

## **POPIS OZNAKA I KRATICA**

**BIS-** Bolnički Informacijski Sustav

**CI** – interval pouzdanosti (engl. *confidence interval*)

**CT-** kompjuterizirana komografija (engl. *computed tomography*)

**KBC-** Klinički Bolnički Centar

**m.-** musculus

**MKB-10-** 10. revizija Međunarodne klasifikacije bolesti i srodnih zdravstvenih problema

**n.-** nervus

**RTG-** Radiografija

**sur.-** suradnici

## **1. UVOD**

## 1.1. Embriologija kosti

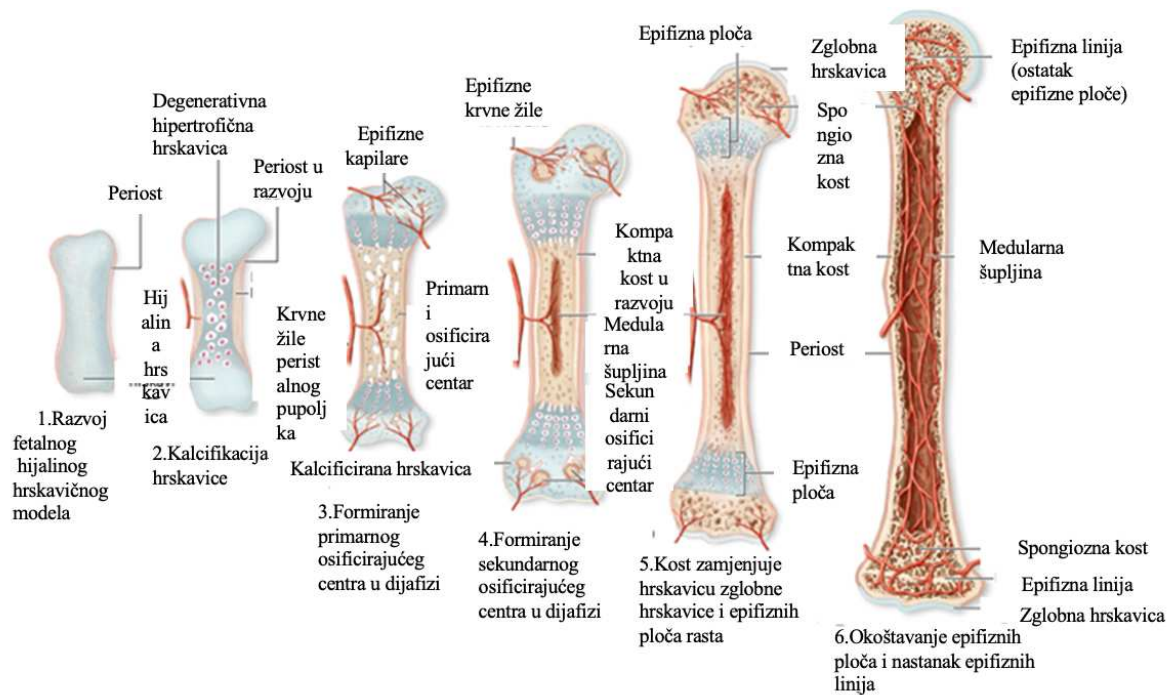
Cijeli koštani sustav razvija se iz paraksijalnog mezoderma, parijetalnog mezoderma bočne ploče i neuralnog grebena. Paraksijalni mezoderm nalazi se s obe strane neuralne cijevi i tvori segmentirane slijedove tkiva koji se u regiji glave nazivaju somitomere, a od zatiljnog područja prema dolje, somiti. Svaki somit diferencira se u ventromedijalni dio - sklerotom, i dorzolateralni dio - dermomiotom. Krajem četvrtoga tjedna, stanice sklerotoma počinju tvoriti rahlo embrionalno vezivno tkivo - mezenhim. Za mezenhimalne je stanice karakteristična sposobnost migracije i diferenciranja u različite vrste stanica (fibroblaste, hondroblaste ili osteoblaste). Stanice parijetalnog mezoderma diferenciraju u kosti i tvore duge kosti udova, kosti zdjelice i ramenog obruča (1).

U nekim kostima (pločaste kosti lubanjskoga svoda, kosti lica i ključna kost) mezenhim u dermisu direktno diferencira u kost procesom intramembranoznog okoštavanja. Za razliku od njih, u većine kostiju mezenhimalne stanice prvo tvore hijaline hrkavične modele, koji se potom diferenciraju u kost procesom enhondralnog okoštavanja. Enhondralno okoštavanje je proces koji rezultira zamjenom embrionalnog hrkavičnog kostura s koštanim i rastom dugih kostiju do odrasle dobi. Hondrociti imaju glavnu ulogu u ovom procesu. Kombinacijom proliferacije, sekrecije ekstracelularnog matriksa i hipertrofije hondrociti se diferenciraju u terminalno diferencirane hipertrofične hondrocite koji potom ulaze u proces apoptoze omogućujući invaziju raznih drugih stanica zaduženih za zamjenu hrkavičnog tkiva koštanim. Ponašanje hondrocita strogo je regulirano tijekom svih faza razvoja interakcijom između cirkuirajućih hormona (hormon rasta, tiroidni hormoni), lokalno proizvedenih čimbenika rasta i komponenti ekstracelularnog matriksa koje luče hondrociti (kolagen, proteoglikani) (1, 2).

Razvoj udova ima svoj specifičan slijed. Krajem četvrtoga tjedna embionalnog razvoja, pupoljci udova vide se u obliku izdanaka iz ventrolateralnog zida tijela. Tijekom šestog tjedna, terminalni dio izdanaka postaje spljošten i formiraju se preteče šaka i stopala koje su odvojene od proksimalnog segmenta kružnim suženjem. Kasnije, nastankom drugog suženja, proksimalna porcija dijeli se na dva segmenta pa je moguće je razlikovati osnovne dijelove ekstremiteta. Pri rođenju, dijafize kostiju udova većinom su potpuno okoštale dok su dva okrajka kosti, epifize, još uvijek sačinjene od hrkavice. U kasnijim fazama razvoja u središtu svakog epifiznog hrkavičnog proširenja nalaze se sekundarna središta okoštavanja. Privremeno se, između dijafizalnih i epifizalnih središta okoštavanja, nalazi se epifizna ploča



rasta koja ima važnu ulogu u rastu kosti u duljinu. Potpuno okoštavanje epifiznih ploča rasta označava i sam kraj rasta kosti (Slika 1) (1).



**Slika 1.** Prikaz procesa enhondralne osifikacije kosti (1).

## 1.2. Histologija kosti

Koštano je tkivo vrsta specijaliziranog vezivnog tkiva. Građeno je od međustanične ovapnjale tvari, koštanog matriksa i tri različite vrste stanica (osteoblasti, osteociti i osteoklasti). Osteoblasti imaju funkciju sintetiziranja organskih sastojaka koštane međustanične tvari te su nužni za ugrađivanje organskih sastojaka u matriks. Osteociti nastaju od osteoblasta, a svojim metabolizmom održavaju koštani matriks. Osteoklasti izlučuju različite vrste enzima uz pomoć kojih razgrađuju kolagen i otapaju kristale kalcijevih soli (2).

Površina svih kostiju obložena je vezivnim tkivom koje sadržava osteogene stanice endosta na unutrašnjoj strani i periosta na vanjskoj strani. Anorganska tvar čini 50% suhe težine koštanog matriksa i sastoji se većinom od kalcija i fosfora dok organsku tvar čine kolagen tipa I i amorfnu tvar. Organska i anorganska tvar omogućuju čvrstoću i otpornost koštanog tkiva. Poprečnim presjekom kosti makroskopski je vidljivo da se kost sastoji od homogenog područja bez šupljina zvanog kompaktno koštano tkivo i područja s brojnim međusobno povezanim

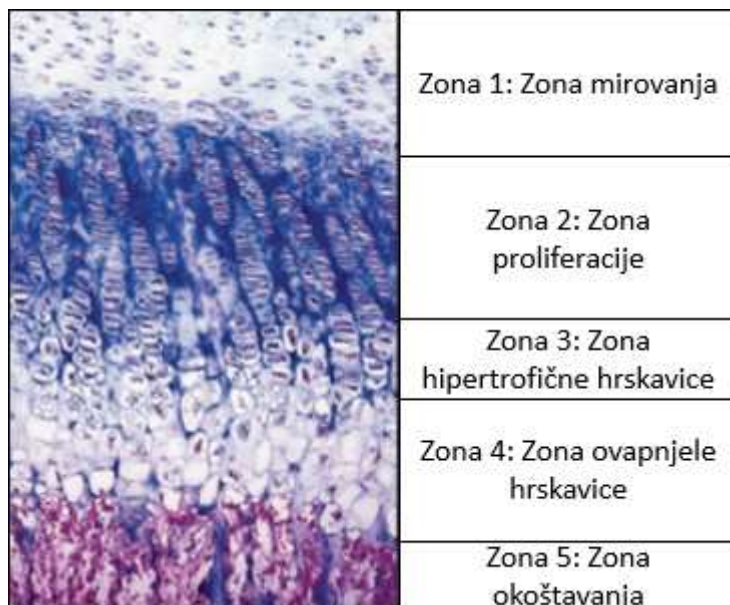
šupljinama tj. spongiozno koštano tkivo. Mikroskopski ta dva područja jednako su građena, ali se razlikuju po specifičnoj gustoći (2).

Usporedno s razvojem ljudskog tijela razvija se i kost pa tako razlikujemo primarno i sekundarno koštano tkivo. Primarno koštano tkivo predstavlja nezreli oblik koštanog tkiva. Izrazito je bitno u procesima regeneracije kosti jer kost cijeli kalusom građeni upravo od primarnog koštanog tkiva. Osnovna građevna jedinica sekundarnog koštanog tkiva je osteon ili Haversov kanal. Osteon je dugačak cilindar postavljen usporedno s uzdužnom osi dijafize. U središtu osteona nalazi se Haversov kanal koji je okružen s 4-20 koncentričnih lamela. Svaki od tih kanala obložen je endostom i sadržava krvne žile, živce i rahlo vezivno tkivo. Haversovi kanali uz pomoć poprečnih ili kosih Volkmannovih kanala povezani su s koštanom srži, periostom i međusobno (2).

### **1.3. Epifizne ploče rasta**

Epifizne ploče rasta ili epifizne hrskavice dijelovi su kosti koji povezuju epifizu s dijafizom i odgovorne su za rast kosti u duljinu. Završetkom rasta epifizne ploče prestaje rast kosti u duljinu. Razlikujemo pet zona rasta (Slika 2). Od smjera epifize prema dijafizi te zone su:

1. Zona mirovanja koju tvori hijalina hrskavica s uniformnim hondroцитima.
2. Zona umnažanja sastavljena od longitudinalnih hondroцитa i karakterizirana povećanom sintezom kolagena tipa II i XI.
3. Zona hipertrofične hrskavice u kojoj se nalaze veliki hondroцитi bogati glikogenom u citoplazmi.
4. Zona ovapnjele hrskavice u kojoj dolazi do propadanja hondroцитa i paralelno s tim do odlaganja hidroksiapatita što posljedično dovodi do mineralizacije hrskavičnog matriksa.
5. Zona okoštavanja u kojoj dolazi do zamjene hrskavičnog tkiva koštanim (2, 3).

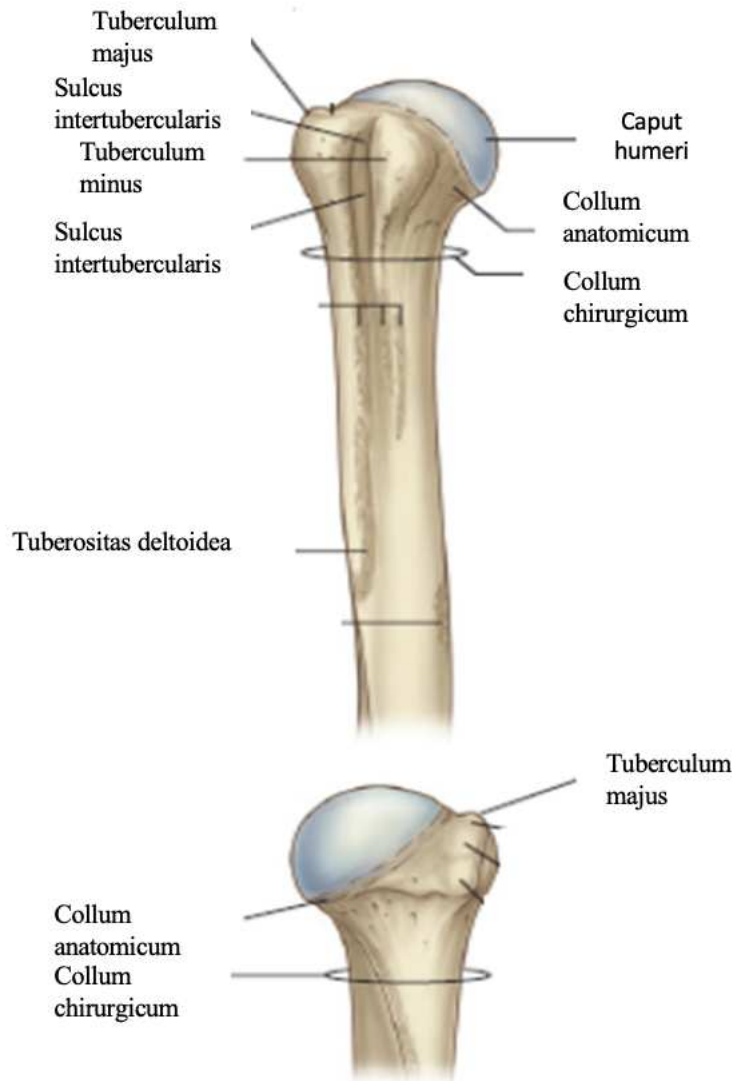


**Slika 2.** Epifizna ploča rasta kosti (2).

#### 1.4. Anatomija humerusa

Humerus, nadlaktična kost, duga je i cjevasta kost s dva zadebljana kraja i trupom. Podijeljena je na proksimalni kraj, dijafizu i distalni kraj. Zavijena je oko svoje uzdužne kosti tako da je proksimalni kraj okrenut prema medijalno i natrag, a distalni postavljen poprečno (4).

Proksimalni kraj humerusa sastoji se od glave nadlaktične kosti, koja se uzglobljuje sa skapulom tvoreći zglob lat. *articulatio humeri*, te dvije izbočine, lat. *tuberculum majus* i lat. *tuberculum minus*. Glava nadlaktične kosti, lat. *caput humeri*, nastavlja se na vrat, lat. *collum anatomicum* i s trupom humerusa tvori kut od 130°. Lateralno od glave nalaze se dvije izbočine, lat. *tuberculum majus* (lateralno) i lat. *tuberculum minus* (medijalno i sprijeda). Na njih se hvataju skapulohumeralni mišići. Svaka od ovih izbočina ima svoj pripadajući greben koji se spušta prema dolje, lat. *crista tuberculi majoris* i lat. *crista tuberculi minoris*. Između njih nalazi se lat. *sulcus intertubercularis* kroz koji prolazi tetiva duge glave lat. *musculus (m.) biceps brachii*. Područje ispod tuberkula najuži je dio humerusa i naziva se lat. *collum chirurgicum*. Klinički značaj kirurškoga vrata jest da je to mjesto najčešćeg prijeloma proksimalnoga dijela humerusa (4, 5).

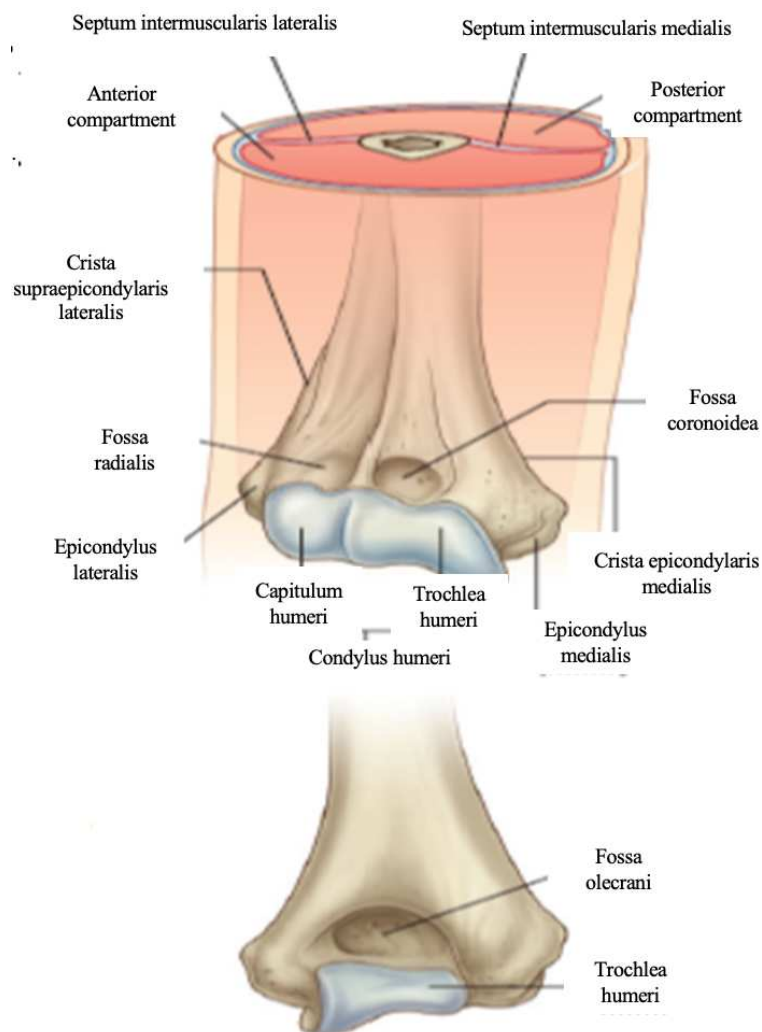


**Slika 3.** Anatomija proksimalnog dijela humerusa (5).

Dijafiza humerusa ili lat. *corpus humeri* na presjeku je trokutasta oblika s tim da je to izraženije u donjem dijelu kosti. Sastoji se od tri strane i dva ruba. Prednja lateralna strana ima na sebi hrapavost, lat. *tuberositas deltoidea*, na koju se hvata lat. *m. deltoideus*. Na dorzalnoj strani humerusa nalazi se plitki široki žlijeb, lat. *sulcus nervi radialis*, gdje prolazi lat. *nervus (n.) radialis*. Anteromedijalno na dijafizi nalazi se i otvor kroz koji prolazi nutritivna arterija humerusa, direktni ogranak brahijalne arterije. Rubovi kosti su lateralni i medijalni i spuštajući se prema distalno uzvisuju se u supraepikondilarne grebene. Svaki od supraepikondilarnih grebena završava na epikondilima (4-6).

Distalni kraj humerusa sastoji se od zglobnog tijela, lat. *condylus humeri*, i dva bočna dijela, lat. *epicondylus medialis et lateralis*. Epikondili služe kao glavno polazište prednjoj, odnosno stražnjoj (radikalnoj) skupini podlaktičnih mišića. Samo zglobno tijelo distalnog dijela

humerusa je konveksno i sastoji se od dva dijela: glavica nadlaktične kosti, lat. *capitulum humeri* smještena lateralno i zglobni valjak lat. *trochlea humeri* smješten medijalno. Glavica humerusa uzglobljava se s radijusom, a trohleja s ulnom. S ventralne strane nalaze se dvije udubine, lat. *fossa radialis* i lat. *fossa coronoidea*. Iznad glavice humerusa se nalazi lat. *fossa radialis*. Nadalje, iznad trohleje nalazi se lat. *fossa coronoidea* i u nju prilikom fleksije ulazi istoimeni izdanak na ulni. Na dorzalnoj strani treća je udubina, lat. *fossa olecrani*, u koju prilikom ekstenzije ulazi olekranon lakatne kosti (4, 5).



**Slika 4.** Prikaz anatomije distalnog dijela humerusa (5).

## **1.5. Prijelomi kostiju u djece**

Prijelomi kostiju u djece razlikuju se od prijeloma u odraslih osoba. Što je dijete manje te su razlike veće, a s povećanjem dobi i razvojem djeteta one postupno nestaju. Prijelomi u djece pojavljuju se gotovo dvostruko češće nego u odrasloj dobi. Dječje kosti su elastične, samim time i nježnije nego kosti u odraslih te je aktivnost djece veća, a iskustvo manje, stoga su i prijelomi češći. Periost dječje kosti je čvršći i deblji pa zbog toga u djece nalazimo specifičan tip prijeloma koji nazivamo „prijelom zelene grančice“ gdje postoji prijelom priležećeg kortikalisa uz očuvani periost. Unatoč tome što su česti, prijelomi u djece cijele brzo, zaostaju manje angulacije, a zaostali pomaci se korigiraju daljnjim rastom i remodeliranjem kosti. Važno je napomenuti artikularne i periartikularne prijelome koji zahvaćaju epifiznu hrskavičnu ploču rasta i čime mogu oštetiti daljnji rast i razvoj kosti (7, 8).

## **1.6. Prijelomi humerusa**

Učestalost, mehanizam nastanka i vrsta liječenja prijeloma uvelike se razlikuju ovisno o regiji humerusa. Upravo zbog toga je humerus podijeljen na tri regije: proksimalni humerus, dijafiza i distalni humerus (4).

### **1.6.1. Prijelomi proksimalnog humerusa**

Prijelomi proksimalnog humerusa nisu česti u djece i predstavljaju svega 2% svih prijeloma. Uglavnom su uzrokovani sportskim ozljedama, prometnim nezgodama ili porođajnom traumom. Uobičajeni mehanizam ozljede je hiperekstenzija u kombinaciji s vanjskom rotacijom u ramenu. Anatomski, ovi prijelomi najčešće zahvaćaju metafizu ili epifizu humerusa. Klinički značaj ovih prijeloma je to što je proksimalna ploča rasta odgovorna za 80% longitudinalnog rasta humerusa. Unatoč tome, ovi prijelomi većinom ne zahtijevaju operacijsko liječenje zbog toga što je rame najmobilniji zglob i lakše se kompenziraju odstupanja u osovini humerusa (9).

### 1.6.2. Prijelomi dijafize humerusa

Učestalost ovog tipa prijeloma je 2-5,4% svih prijeloma u djece. Pokazuju bimodalan tip pojave, s češćim javljanjem u djece mlađe od 3 godine (najčešće pri porodu) i u starije djece. Ovaj tip prijeloma u djece od 3 do 10 godina može pobuditi sumnju na zlostavljanje. Najčešće su uzrokovane traumom i to najčešće direktan pad na nadlakticu. Anatomski ih dijelimo na prijelome proksimalne trećine, srednje trećine i distalne trećine. Za klasifikaciju ovih prijeloma koriste se anatomski položaj (proksimalna, srednja ili distalna trećina dijafize), uzorak prijeloma (spiralni, kosi i poprečni) i prisutnost oštećenja mekih tkiva (otvoreni i zatvoreni). Poprečni tip prijeloma povezan je uz direktni udarac prilikom pada na ruku ili rame. Kosi tip najčešće nastaje padom na lakat uz rotaciju. Složeni tipovi prijeloma su rijetki, a mehanizam nastanka je uglavnom trauma visoke energije kao što su automobilske nezgode. Prijelom dijafize praćen istostranim prijelomom podlaktice naziva se i engl. *floating elbow* koji je često praćen engl. „*compartment*“ sindromom. Od oštećenja mekih tkiva važno je napomenuti oštećenja radijalnog živca koja mogu nastati direktno ozljedom ili tokom manipulacije fragmenata (10).

### 1.6.3. Prijelomi distalnog humerusa

Od ukupnog broja prijeloma u djece 8 do 10% prijeloma u djece predstavljaju prijelomi lakta (11). Lakat je složeni zglob koji uzgobljava tri kosti. Uz njegovu koštanu složenost, problem predstavlja i razlikovanje prijeloma od 6 normalnih sekundarnih osificirajućih jezgara u laktu (12). U prijelome distalnog humerusa spadaju: suprakondilarni prijelomi, prijelomi kondila (medijalni i lateralni), prijelomi epikondila i prijelomi distalne epifize humerusa. Suprakondilarni prijelomi najčešći su prijelomi u području lakta te će detaljnije biti opisani u nastavku. Drugi po učestalosti su prijelomi lateralnog kondila. Prijelomi medijalnog kondila izrazito su rijetki. Bilo da se radi o prijelomu lateralnog ili medijalnog kondila, ove ozljede opasne su zbog toga što većinom zahvaćaju epifizne ploče rasta i zglobne površine lakta. Prijelomi medijalnog epikondila na trećem su mjestu po učestalosti dok su oni lateralnoga relativno rijetki. Ovaj tip prijeloma često je vezan uz dislokacije lakta (13).

## **1.7. Suprakondilarni prijelomi humerusa**

Suprakondilarni prijelomi su česti prijelomi u djece. Predstavljaju 16% svih prijeloma udova i na drugom su mjestu po učestalosti nakon prijeloma distalnog dijela radijusa (14). Obično ih nalazimo u djece dobi od 3 do 10 godina i češće u muške djece. Mehanizam nastanka ovih fraktura je u 95% slučajeva ekstenzijskog tipa prilikom pada na ispruženu ruku. Drugi tip prijeloma fleksijski je tip koji nastaje direktnim padom na savijenu ruku i nalazimo ga u 2% svih suprakondilarnih prijeloma. Zbog blizine neurovaskularnim strukturama i mogućnosti njihove povrede ove povrede bitno je pomno dijagnosticirati i liječiti (15).

### **1.7.1. Klasifikacija suprakondilarnih prijeloma humerusa**

Opisano je više tipova klasifikacije ekstenzijskog tipa suprakondilarnih prijeloma. Svi oni služe boljem donošenju odluka pri dijagnosticiranju i liječenju ovih prijeloma. U povijesti suprakondilarni prijelomi bili su poznati kao „neshvaćeni prijelomi“ jer su rezultirali velikim brojem Volkmannovih kontraktura i deformacija ruku djece. Upravo zbog toga Gartland opisuje jednostavnu klasifikaciju koja dijeli ove prijelome ovisno o stupnju dislociranosti i položaju frakturne linije na tri tipa (16).

Kasnije, Wilkins modificira Gartlandovu klasifikaciju zbog lakšeg orijentiranja pri kliničkoj evaluaciji. Uz stupanj dislociranosti i položaj frakturne linije u obzir uzima posteriorni pomak korteksa humerusa bez obzira na očuvani periost. Princip klasifikacije ostaje isti uz promjenu u drugom tipu prijeloma (16). DeBoeck se zalagao za operacijsko liječenje prijeloma gdje je medijalni dio humerusa nestabilan čime se poremetio Baumannov kut koji je izrazito važan u procjeni ishoda liječenja (17). Leitch 2004. uvodi četvrti tip prijeloma kojeg obilježava multiplanarna nestabilnost uzrokovana totalnom disrupcijom periosta (18).



Modificirana Gartlandova klasifikacija:

Tip I: Prijelomi bez pomaka ili s minimalnim pomakom s očuvanom prednjom humeralnom linijom. Periost nije oštećen što ih čini stabilnim frakturama. Radiološki znak odizanja prednjeg ili stražnjeg masnog jastučića može biti jedini znak ovih prijeloma (16).

Tip II: Prijelomi s blagim pomakom ( $>2$  mm) i stražnjom angulacijom distalnog fragmenta uz očuvan stražnji korteks (podtip IIa) ili prijelom s ravnim ili rotacijskim pomakom uz kontakt između dva fragmenta (podtip IIb). Prednja humeralna linija ne prolazi kroz srednju trećinu kapituluma, ali nema rotacijske nestabilnosti zbog očuvanog stražnjeg korteksa. Važno je obratiti pozornost na disrupciju medijalne kolumne humerusa jer takva vrsta prijeloma često dovodi do varus deformiteta lakta (16).

Tip III: Prijelomi s posteromedijalnim i posterolateralnim pomakom uz gubitak integriteta stražnjeg korteksa što rezultira ekstenzijom distalnog fragmenta u sagitalnoj i rotacijom u transverzalnoj ravnini. Ovaj tip prijeloma povezan je s većom učestalošću neurovaskularnih komplikacija (16).

Tip IV: Prijelomi s multiplanarnom nestabilnošću karakterizirani potpunim oštećenjem periosta. Ovaj tip ozljeda nerijetko nastaje ijtrogeno prilikom redukcije suprakondilarnih prijeloma (16).

Fleksijski tip: Distalni fragment pomaknut je anteriorno uz mogućnost pomaka ulomka proksimalno. Rezultat ovog tipa prijeloma je prekid kontinuiteta posteriornog korteksa i prolazak anteriorne humeralne linije iza kapituluma. Česta komplikacija ovih prijeloma je ozljeda ulnarnog živca (16, 19).

Pristup liječenju određuje ponajviše dislokacija ulomka tj. stupanj pomaka u sagitalnoj ravnini. Kako bi se liječenjem dobio što bolji povrat funkcije zahvaćenog ekstremiteta, samim time i zadovoljstvo bolesnika nakon liječenja, bitno je što bolje raspoznati i rasporediti tipove prijeloma te primjeniti odgovarajuću terapiju sukladno tome (16).

### 1.7.2. Dijagnostika suprakondilarnih prijeloma humerusa

Dijagnostika suprakondilarnih prijeloma bazira se na kliničkoj slici i radiološkoj potvrdi. U anamnezi bitno je pitati detalje o ozljedi kao vrijeme nastanka, mehanizam ozljede, neurološke simptome te zadnji obrok, uzimanje lijekova i poznate alergije. Prilikom fizikalnog pregleda naglasak bi trebao biti na inspekciji koja uključuje traženje znakova traume kao što su promjena boje, otok, deformitet te aktivni pokreti ekstremiteta i prstiju (20).

Klinička prezentacija ovih prijeloma inspekcijski najčešće se očituje bolnim i otečenim laktom kojega dijete odbija pomicati i drži uz tijelo. U težim slučajevima ruka je deformirana u obliku slova „S“. Nabiranje kože u području antekubitalne fose ukazuje na to da je proksimalni, metafizni ulomak perforirao brahijalni mišić što je povezano sa povećanim rizikom ozljede brahijalne arterije i medijanog živca, koji također može biti uklješten u frakturnoj pukotini tijekom repozicije. Ulnarna kandžasta ruka znak je oštećenja ulnarnog živca što je češće kod fleksijskog tipa prijeloma. Grana lat. *n. medianusa*, lat. *n. interosseus anterior*, najčešće je zahvaćeni živac (34,1% svih ozljeda živaca) dok su ozljede lat. *n. medianusa*, *n. ulnarisa* i *n. radialisa* prema literaturi prisutne u 15% prijeloma. Zbog svega navedenog, svaki suprakondilarni prijelom zahtijeva detaljnu neurološku pregled koja se obavlja na sljedeći način. Dijete zamolimo da spoji vršak kažiprsta i vršak palca (engl. „okay“ znak- lat. *n. interosseus anterior*), da nam ispruži palac (engl. „thumbs up“ znak- lat. *n. radialis*) i da nam ispruži sve prste zahvaćene ruke (engl. „starfish“ znak- lat. *n. ulnaris*) (20-22).

Prilikom palpacije važno je obratiti pozornost na toplinu oba ekstremiteta te osjetne senzacije radi isključenja neurovaskularnih komplikacija. Palpacija također pomaže pri diferenciranju suprakondilarnih prijeloma od ostalih ozljeda kao na primjer dislokacija glavice radijusa, prijelom olekranona i slično (20).

Jedina dijagnostička metoda potrebna za potvrdu dijagnoze je radiološka snimka. Najčešće se rade anteroposteriorni i lateralni prikaz distalnog humerusa koji su dovoljni za potvrdu dijagnoze, isključenje drugih prijeloma, određivanje klasifikacijskog tipa i metode liječenja. U nekim slučajevima na rentgenskoj snimci ne vidi se prijelom nego samo znak masnog jastučića. Znak masnog jastučića predstavlja nakupinu masnog tkiva okruženu fibroznim tkivom. Razlikujemo prednji i stražnji masni jastučić. Mast se normalno nalazi unutar zglobne čahure lakta i vidljiva je na rentgenskoj snimci u slučaju traumatske hemartroze. Patološki prednji masni jastučić na rentgenskoj snimci odmaknut je od humerusa i njegova prisutnost znak je intrartikularnog krvarenja. Stražnji masni jastučić uvijek je patološki i predstavlja izljev u zglob često povezan s prijelomom u laktu. Lateralna radiološka snimka lakta

koja prikazuje patološke masne jatučiće (pogotovo stražnji) važni je pokazatelj prisutnog prijeloma u laktu. Prema studiji Skaggsa i sur., 76% bolesnika s pozitivnim znakom masnog jastučića imalo je prijelom lakta bez pomaka koštanih ulomaka od kojih je 53% imalo suprakondilarni prijelom humerusa. Na lateralnom prikazu normalnog lakta, prednja humeralna linija trebala bi prolaziti kroz srednju trećinu kapituluma dok je kod ekstenzijskog tipa prijeloma kapitulum posteriorno od te linije. Također je bitno napomenuti Baumannov kut kojega čine os dijafize humerusa i vanjska linija lateralnog kondila u frontalnoj ravnini te u prosjeku iznosi 70-75°; normalni raspon ovoga kuta je  $\pm 5-10^\circ$ . Smanjenje Baumannovog kuta znak je da je prijelomni ulomak u varus poziciji i često ima pridruženu kominuciju medijalne kolumne. Nakon procjene rentgenskih slika, liječnikova zadaća je objasniti ozbiljnost ozljede roditeljima. Potrebno je i pojasniti daljnji tijek liječenja ovisno o tipu ozljede te ukazati na moguće komplikacije liječenja kao i same ozljede (20, 23, 24).

Od ostalih pretraga u obzir dolazi kompjuterizirana tomografija (CT) u slučaju intraartikularnih proširenja fraktura na zglob lakta. Angiografija kod sumnje na vaskularne ozljede je uglavnom nepotrebna. Nedavno učinjena studija Allena i suradnika pokazala je da angiografija nema nikakav pozitivan učinak na ishod liječenja. Također su ukazane potencijalne komplikacije angiografije kao što su ozljede arterija i odgađanje operacije (25).

### **1.7.3. Liječenje suprakondilarnih prijeloma humerusa**

Izbor tehnike liječenja ovisi o smjeru i stupnju dislokacije ulomka (o tipu Gartlandovog prijeloma), stabilnosti prijeloma i prisutnosti neurovaskularnih komplikacija. Kod svih vrsta prijeloma potrebno je odmah imobilizirati ozlijeđenu ruku u neutralnom položaju u kojem smo je zatekli i bolesnika poslati na daljnju dijagnostičku obradu. Imobilizacija, repozicija uz imobilizaciju, ili repozicija i perkutana fiksacija ulomaka najčešće su izborne tehnike liječenja. U posebnim slučajevima kao što su otvoreni prijelom, nereponibilni prijelom, perzistentni motorički ili senzorni deficit i svaka vaskularna ugroženost, indikacija je za otvorenu repoziciju i unutrašnju fiksaciju ulomaka Kirschnerovim žicama. Nekoć često korištena trakcija kao metoda liječenja danas je više od povijesnog značenja. Neke studije pokazale su učestalost varus deformacije lakta kao posljedice ovakvog liječenja u 9% do 33% slučajeva te je ovaj način korekcije polako izbačen i zamijenjen zatvorenom repozicijom i fiksacijom Kirschnerovim žicama (20, 23, 26, 27).

Zatvorena repozicija i fiksacija Kirschnerovim žicama najčešći je operacijski način liječenja suprakondilarnih prijeloma. Ova vrsta liječenja indicirana je za gotovo sve zatvorene prijelome s pomakom. Dok je bolesnik u općoj anesteziji, prijelom se prvo reponira u frontalnoj ravnini uz radiološku potvrdu. Lakat se potom flektira uz pritiskanje olekranona anteriorno da bi se ispravio sagitalni deformitet i reducirala fraktura. Kriteriji za uspješnu redukciju su uspostavljanje normalnog Baumanovog kuta na anteroposteriornom prikazu, neprekinute lateralna i medijalna kolumna na kosom prikazu, i prolazak prednje humeralne linije kroz srednju trećinu kapituluma na lateralnoj snimci. Trenutno prihvaćene tehnike fiksacije Kirschnerovim žicama su dvije paralelne žice umetnute u kost kroz lateralni kondil preko frakturne pukotine, zahvaćajući medijalni kondil, ili dvije ukrižene žice, jedna umetnuta kroz lateralni a druga kroz medijalni kondil (28). Prednost ukrižene fiksacije je dobra biomehanička stabilnost, dok unilateralna fiksacija rezultira slabijom stabilnošću (29). S druge strane, mogućnost ozljede ulnarnog živca prilikom fiksacije je značajno veća u ukriženom tipu. Prema studiji autora Kalenderera i suradnika učestalost ijtrogene ozljede ulnarnog živca prilikom postavljanja žice s medijalne strane iznosila je od 1,4 do 15,6% (30). Upravo zbog mogućnosti ijtrogene ozljede ulnarnog živca, mnogi autori preferiraju lateralni pristup, naglašavajući da nema statistički značajne razlike u kliničkim i radiografskim rezultatima između bolesnika liječenih lateralnim postavljanjem žica od onih s ukriženim (31).

Najčešća indikacija za otvorenu repoziciju je neuspjela repozicija koštanih ulomaka. Neke od ostalih indikacija za otvoreno liječenje suprakondilarnih fraktura su otvoreni prijelomi, kompartment sindrom i neurovaskularne ozljede koje zahtijevaju otvorenu eksploraciju. Najčešći uzrok nemogućnosti postizanja zadovoljavajućih rezultata zatvorenim repozicijom je interpozicija brahijalnog mišića uz prodiranje metafizalnog ulomka kroz mišić. Specifične implikacije za neurološke ili vaskularne ozljede postoje na temelju smjera pomaka distalnog fragmenta kao i proksimalnog metafizalnog šiljka. Neki autori zagovaraju odabir kirurškog pristupa na temelju smjera pomaka fragmenata (32). Medijalni pristup koristi se za posteroateriorno pomaknute prijelome kao i za fleksijski tip prijeloma. Lateralni pristup koristi se za posteromedijalno pomaknute prijeloma. Kod direktnog prednjeg pomaka koristi se pristup kroz prednju kubitalnu fosu. Odabrani smjerovi pristupa koriste se radi izbjegavanja disrupcije neprekinutog periosta koja bi dovela do veće nestabilnosti prijeloma ili prekida opskrbe krvlju. Neovisno o vrsti pristupa, prilikom vizualizacije prijeloma, repozicija i fiksacija prijeloma ostaju težak zadatak zbog manjka stabilnosti uzrokovanog oštećenjem periosta. Fragmenti su većinom najstabilniji prilikom fleksije lakta od 90° uz pridržavanje prstima metafiznog ulomka uz distalni u reduciranom položaju. Zbog nestabilnosti ovih prijeloma, često preferirani način

fiksacije je onaj s ukriženim Kirschnerovim žicama zbog mogućnosti vizualizacije i zaštite ulnarnog živca. Usprkos svemu tome, način izvođenja repozicije i stabilizacije ostaje osobni izbor operatera (32, 33).

Primarna odrednica funkcionalnog ishoda otvorenog tipa liječenja je poslijeoperacijski raspon pokreta. Flynn i suradnici definiraju gubitak opsega pokreta u sagitalnoj ravnini od 0°-5° kao izvrstan ishod, 5°-10° kao dobar, 10°-15° kao zadovoljavajući, a gubitak opsega veći od 15° kao loš ishod. Suprakondilarni prijelomi liječeni otvorenom repozicijom, izuzev stražnjeg pristupa, pokazali su dobre funkcionalne ishode slične onima liječenim zatvorenim metodama (34).

Kozmetički ishod procjenjuje se prema stupnju nosećeg kuta lakta i poslijeoperacijskom ožiljku. Stražnji i lateralni pristupi imaju najveću incidenciju nezadovoljavajućih kozmetičkih ishoda. Ovisno o anatomskoj lokaciji, formiranje ožiljka također je opisano kao kozmetički ishod. U studiji s 84 bolesnika podvrgnutih otvorenoj repoziciji, Ersan i suradnici prijavili su 2 hipertrofična ožiljka od 38 slučajeva lateralnih incizija, dok kod pristupa kroz prednju kubitalnu fosu nije pronađen nijedan (35).

#### 1.7.3.1. Liječenje Gartlandovih prijeloma, tip I

Prilikom liječenja Gartlandovih prijeloma tip I dovoljno je ekstremitet imobilizirati sadrenom udlagom uz fleksiju lakta od 90° tijekom 2-3 tjedna. Prilikom imobilizacije važno je obratiti pažnju na otok ruke i prisutnost radijalnog pulsa. Ukoliko puls arterije radijalis izostane zbog hiperfleksije, potrebno je ekstenzirati ruku do pojave pulsa jer se pokazalo da pretjerana fleksija uvelike povećava mogućnost nastanka kompartment sindroma. Nakon 1-2 tjedna potrebno je napraviti kontrolnu rendgensku snimku kako bi se potvrdila pravilna pozicija fragmenata (20, 23, 36).

#### 1.7.3.2. Liječenje Gartlandovih prijeloma, tip II

Kod liječenja suprakondilarnih prijeloma Gartland tip II najčešće korištena metoda je zatvorena repozicija koštanih ulomaka i njihova fiksacija Kirschnerovim žicama. U istraživanju Skaggsa i sur., u 69 djece s tipom II Gartlandova prijeloma liječenih zatvorenom repozicijom i fiksacijom Kirschnerovim žicama nije utvrđen nijedan slučaj gubitka položaja repozicije, nijedan razvoj kubitusa varusa, nijedna hiperekstenzija ili gubitak opsega pokreta (37). U prilog

ovoj metodi također govori istraživanje Skaggsa i sur. gdje se od 191 bolesnika s tipom II Gartlandova prijeloma liječenih zatvorenom repozicijom i fiksacijom Kirschnerovim žicama, u samo 4 slučaja razvila infekcija oko Kirschnerovih žica. Također nije bilo prisutnih ozljeda neurovaskularnih struktura i gubitka položaja reponiranih koštanih ulomaka (38). Opće prihvaćeni način liječenja ovih prijeloma je taj da je svaki slučaj u kojem je potrebna fleksija lakta veća od 90° da bi održala repoziciju stabilnom, indikacija za fiksaciju Kirschnerovim žicama (23).

#### 1.7.3.3. Liječenje Gartlandovih prijeloma, tip III

Tip III Gartlandovih prijeloma gotovo uvijek nakon repozicije ulomaka zahtijeva fiksaciju Kirschnerovim žicama. U većini slučajeva zatvorena repozicija postiže zadovoljavajuće rezultate, iako u nekim slučajevima to nije dovoljno te je potrebna otvorena repozicija prije fiksacije Kirschnerovim žicama (20). Najčešće komplikacije poput infekcija, osificirajućeg miozitisa i neurovaskularnih oštećenja, imaju zanemarivo nisku učestalost. Unatoč niskoj incidenciji, operacijsko liječenje treba izvesti iskusan kirurg jer nepažljivo liječenje može također dovesti do neadekvatne repozicije ulomaka i postoperativnih ožiljaka mekih tkiva s posljedičnim kontrakturama lakta (39).

#### 1.7.3.4. Liječenje fleksijskog tipa prijeloma

Prilikom liječenja ovog tipa prijeloma zatvorena redukcija i imobilizacija u ekstenzijskom položaju prva su metoda liječenja. Zbog anatomske odnose ulomaka ovi prijelomi često zahtijevaju zatvorenu repoziciju i fiksaciju Kirschnerovim žicama (40).

#### 1.7.4. Komplikacije

Traumatska neuropraksija najčešća je komplikacija suprakondilarnih prijeloma s učestalošću od 11,3% (41). Najčešće zahvaćeni živac je lat. *n. interosseus anterior*, iako se učestalost zahvaćenosti određenog živca mijenja ovisno o vrsti prijeloma. Već napomenuti lat. *n. interosseus anterior*, ogranak lat. *n. medianusa*, najčešće je zahvaćeni živac kod ekstenzijskog tipa prijeloma (34,1%) dok je kod fleksijskog tipa prijeloma najčešće zahvaćen lat. *n. ulnaris*. Većina oštećenja živaca spontano prolazi. Od svih živaca u području lakta, lat. *n. ulnaris* ima najmanju učestalost spontanog oporavka. Kod svih slučajeva oštećenja živaca, bitno je obratiti pažnju na moguće uklještenje živca između ulomaka kao uzrok ozljede te sukladno tome indicirati operacijsko liječenje za oslobađanje živca (41).

Ijatrogene ozljede živaca najčešće se javljaju prilikom zatvorene repozicije, perkutane fiksacije Kirschnerovim žicama i otvorenih zahvata. Meta-analiza Babala i suradnika koja je obuhvaćala 5154 prijeloma ustanovila je da postoji značajan rizik za ozljedu ulnarnog živca prilikom postavljanja Kirschnerovih žica s medijalne strane, te da lateralni pristup, iako je povezan sa značajno nižim rizikom ozljede, nije bez rizika i povezan je s ozljedom lat. *n. medianusa* (22). U istraživanju Dučića i suradnika na 138 bolesnika s Gartlandovim prijelomom tipa II i III, neurološke komplikacije kod ukrižene tehnike postavljanja Kirschnerovih žica bile su prisutne u 9,9% (n=7) slučajeva. Gubitak osjeta na četvrtom prstu uočen je u 4 bolesnika, dok je gubitak motoričkih funkcija lat. *m. flexor carpi ulnaris* bio prisutan u 2 bolesnika. U bolesnika sa senzoričkim oštećenjem funkcija se spontano vratila unutar tri mjeseca od ozljede, dok se kod bolesnika s motoričkim oštećenjima živca funkcija vratila unutar 2-5 mjeseci. U svih bolesnika došlo je do potpunog povrata funkcije kako osjetne tako i motoričke. Kod korištenja lateralnog pristupa nije uočeno nijedno oštećenje živca (31).

Vaskularne komplikacije najčešće se javljaju kod Gartlandovih prijeloma tip III. U 10% do 20% Gartlandovih prijeloma tip III prisutna je odsutnost radijalnog pulsa (20). Sama odsutnost, međutim, nije dovoljna indikacija za hitno liječenje zbog mogućnosti postojanja kolateralne cirkulacije. Tek u slučaju odsutnosti radijalnog pulsa kombiniranog s blijedom bojom ruke i drugim znakovima slabe perfuzije indicirana je hitna eksploracija ozljede. Prvi korak u zbrinjavanju takve ruke je redukcija ulomaka i stabilizacija Kirschnerovim žicama, nakon čega slijedi ponovna procjena pulsa i perfuzije ruke. Ukoliko ni tad nije prisutan puls, indicirana je hitna otvorena eksploracija. U slučaju povratka pulsa nakon repozicije potrebno je daljnje praćenje (20, 23).

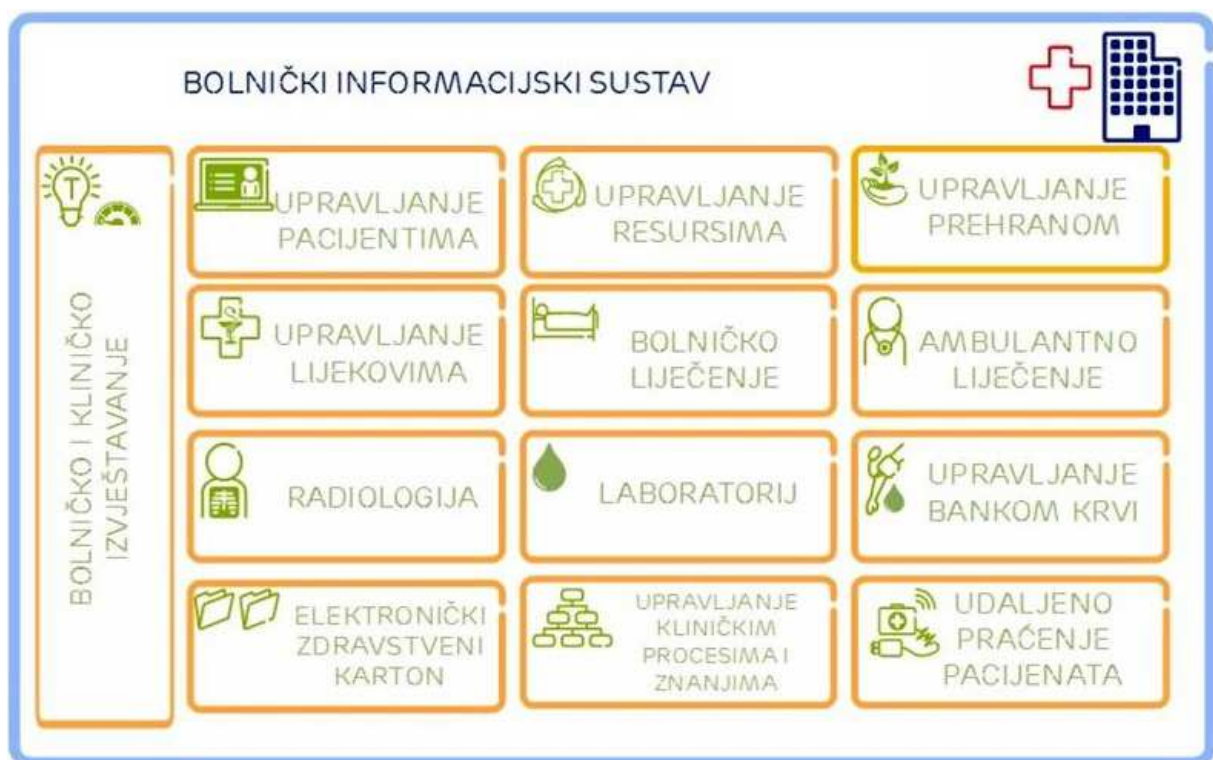Kompartiment sindrom jedna je od ozbiljnih komplikacija suprakondilarnih prijeloma i obilježava ga skup simptoma povezan s povišenim tlakom u zatvorenim interfascijalnim prostorima unutar podlaktice. Porast tlaka dovodi do smanjenja krvnog protoka te samim time do ishemije okolnog tkiva i nastanka Volkmannove kontrakture. Incidencija kompartiment sindroma kao posljedice suprakondilarnih prijeloma u djece je 1-3 na 1000. Patofiziologija kako nastaje ishemija tkiva predmet je rasprave, ali smatra se da je kombinacija arterijskog spazma, kolapsa malih krvnih žila te povećanog venskog tlaka. Simptomi kompartiment sindroma uključuju: bol u početku (osobito pri pasivnom pomaku), a kasnije i paraliza, odsutnost pulsa, parestezije, bljedilo i hladnoća ekstremiteta. Svi ovi simptomi nespecifični su i mogu se lako previdjeti. Ukoliko postoji klinička sumnja na kompartiment sindrom, indicirano je hitno mjerenje tlaka u odjeljcima. Tlak veći od 30 mmHg ili unutar 20-30 mmHg od dijastoličkog tlaka indikacija je za hitnu fasciotomiju (36).

Cubitus varus multifaktorijalna je komplikacija koja se sastoji od varus deformacije u frontalnoj ravnini, unutarnje rotacije u aksijalnoj ravnini i ekstenzije u sagitalnoj ravnini lakta. Nekoć smatran kao samo kozmetički deformitet, danas je cubitus varus povezan s funkcionalnom deformacijom koja uključuje kroničnu bol ekstremiteta, paralizu n. ulnarisa, kasnu posterolateralnu rotatornu nestabilnost lakta, škljocajući lakat te povišen rizik prijeloma lateralnog kondila. Ova komplikacija može se spriječiti mjerenjem Baumannovog kuta nakon redukcije prijeloma i tijekom imobilizacije ekstremiteta. Ukoliko se komplikacija razvila i kasno prepoznala, indicirana je otvorena osteotomija od kojih je najčešće korištena lateralna klinasta osteotomija humerusa (23, 41).



## 1.8. Bolnički informacijski sustav (BIS)

Bolnički informacijski sustav (BIS) je informacijski sustav koji obuhvaća sve funkcije potrebne za rad bolničkog sustava i njihovu komunikaciju s ostalim ustanovama. Razvijen je u svrhu podrške dnevnim bolnicama, poliklinikama, stacionarima te je od izrazite pomoći za bolje funkcioniranje dijagnostike, liječenja i njege bolesnika. Danas se BIS sastoji od velikog broja različitih ekranskih prikaza koji su reducirani na one potrebne korisniku kako bi se olakšalo korištenje te skratilo vrijeme potrage za informacijama. Ovaj sustav uvelike pomaže medicinskim djelatnicima u smislu evidencije kompletne liječničke dokumentacije, mogućnosti strukturiranog prikaza svih učinjenih nalaza i samim time skraćivanjem vremena potrebnog za donošenje dijagnoze, vođenja elektronskog zdravstvenog kartona bolesnika, povezanosti s cijelim radiološkim informacijskim sustavom, donošenja uspravnih odluka o daljnjem liječenju bolesnika, povezanosti sa sustavom e-Građana, bržim i jednostavnijim naručivanjem pretraga te mnogim drugim stvarima (42, 43).



Slika 5. Sažeti prikaz funkcija Bolničkog Informacijskog Sustava (44).

BIS se primjenjuje u gotovo svim vrstama bolnica, od kliničkih centara pa sve do manjih specijaliziranih bolnica i poliklinika. Uvelike pomaže radu i funkcioniranju bolnica u medicinskom smislu kroz evidenciju medicinskih podataka, ekonomskom kroz precizno

vođenje medicinskog rada, te knjigovodstvenom kroz evidenciju svih postupaka. Upravo zbog svih ovih stvari rad liječnika i sestara je 3-10 puta brži u usporedbi s ostalim informatičkim sustavima (42).

Uza sve dobre strane, tijekom korištenja BIS-a javljaju se i neki nedostaci koji usporavaju potpunu informatizaciju bolničkog sustava. Jedni od nedostataka su nedovoljno podučavanje medicinskog osoblja za rad s BIS-om, nedostatak broja računalne opreme potrebne za rad i sporost samog sustava. Također, gledajući sa strane prakse, javljaju se bitni nedostaci kao što su mogućnost dobivanja informacija o bolesniku izvan bolnice ili klinike, nemogućnost potpunog pregleda nalaza bolesnika, nedostupnost korištenja cijelog programa već samo dopuštenog dijela, mogućnost neograničenog ažuriranja podataka sve do otpusta bolesnika, manjkav obračun potrošnog materijala te manjak sistematizacije podataka o bolesnicima. Neke od promjena koje bi se mogle uvesti sa ciljem poboljšanja sustava su: zabrana promjene podataka nakon što su uneseni u program (ukoliko je nešto evidentirano pod nekim datumom i vremenom nebi trebala postojati mogućnost promjene tih podataka), pojednostavljenje odabira dijagnoza i provođenja intervencija specifičnih za određeni odjel radi lakšeg i bržeg korištenja, te motiviranje osoblja na učenje sustava i napredak u tehnološkom smislu (42, 43).

## **2. CILJ ISTRAŽIVANJA**

Suprakondilarni prijelomi su po učestalosti na drugom mjestu u djece odmah iza prijeloma podlaktice (14). Zbog blizine neurovaskularnih struktura ove prijelome je važno pravilno dijagnosticirati i liječiti (15). Zbog toga što su dječje kosti sklone su dobrom zaraštanju i remodeliranju veliki broj ovih prijeloma je moguće liječiti konzervativnim metodama (7). Međutim, u slučajevima pomaka ulomaka to često nije dovoljno pa u obzir najčešće dolazi zatvorena ili otvorena repozicija koštanih ulomaka i njihova fiksacija Kirschnerovim žicama. Kod prijeloma u području lakta za fiksaciju repozicioniranih koštanih ulomaka najčešće se koriste dvije metode postavljanja Kirschnerovih žica (paralelno ili ukriženo postavljene žice). Ukrižena metoda postavljanja žica se češće koristi zbog bolje biomehaničke stabilnosti ulomaka, ali nosi rizik od većeg postotka komplikacija u smislu povrede *n. ulnaris*, dok paralelna metoda fiksacije Kirschnerovim žicama ima slabiju biomehaničku stabilnost ulomaka, ali se primjenjuje zbog manje učestalosti povrede ulnarnog živca (28-30).

### **Cilj istraživanja:**

Do uvođenja BIS-a u Klinički Bolnički Centar (KBC) Split od 01.02.2021. godine nismo bili u mogućnosti sustavno pratiti djecu liječenu zbog suprakondilarnih prijeloma u Klinici za dječju kirurgiju KBC-a Split. Nakon uvođenja BIS-a i elektroničkih povijesti bolesti dostupni su nam svi medicinski i radiološki materijali od samog početka do kraja liječenja navedenih bolesnika te smo postavili primarni cilj utvrđivanja epidemioloških karakteristika djece sa suprakondilarnim prijelomima liječenih u KBC-u Split od 01. veljače 2021. do 01. veljače 2022., trajanje i funkcionalni ishod njihovog liječenja, utvrđivanje uspješnosti liječenja s obzirom na broj komplikacija u usporedbi s drugim objavljenim i dostupnim istraživanjima. Drugi važan cilj je bilo utvrditi postotak komplikacija operacijskog liječenja suprakondilarnih prijeloma u Klinici za dječju kirurgiju KBC-a Split predominantnim načinom liječenja ukriženom metodom postavljanja Kirschnerovih žica u usporedbi s drugim istraživanjima. Sekundarni cilj je bio utvrditi valjanost i pomoć BIS-a u prikupljanju i obradi podataka na osnovu subjektivnog dojma ispitivača u usporedbi s dosadašnjim načinima prikupljanja podataka iz pisane medicinske dokumentacije dostupne u pismohrani.

## **Hipoteze:**

1. Epidemiološki podatci, trajanje, funkcionalni ishod i postotak komplikacija kod liječenja suprakondilarnih prijeloma u Klinici za dječju kirurgiju KBC-a Split je u okvirima podataka drugih objavljenih istraživanja.
2. Imobilizacija nadlaktičnom sadrenom longetom je najčešće korišteni oblik liječenja suprakondilarnih prijeloma u Klinici za dječju kirurgiju KBC-a Split.
3. Najčešće korištena operacijska metoda u Klinici za dječju kirurgiju KBC-a Split je ukrižena metoda osteosinteze Kirschnerovim žicama.
4. Uspješnost operacijskog liječenja Kirschnerovim žicama ukriženom metodom s obzirom na broj komplikacija ne odstupa bitno od drugih studija.
5. BIS ima značajne prednosti u prikupljanju i obradi statističkih podataka o bolesnicima u usporedbi s dosadašnjim načinima prikupljanja podataka iz pisane medicinske dokumentacije dostupne u pismohrani.

### **3. ISPITANICI I METODE**

### **3.1. Ispitanici**

Ispitanici su svi bolesnici od 0 do 17 godina sa suprakondilarnim prijelomom nadlaktične kosti zaprimljeni na liječenje u Kliniku za dječju kirurgiju Kliničkog bolničkog centra Split u razdoblju od 1. veljače 2021. do 1. veljače 2022.

Kriteriji uključenja:

1. Ispitanici su svi bolesnici od 0 do 17 godina sa radiološki potvrđenim suprakondilarnim prijelomom čije je liječenje započeto od 1. veljače 2021. do 1. veljače 2022.
2. Bolesnici s elektronskom povijesti bolesti u sustavu BIS-a Kliničkog bolničkog centra Split.

Kriteriji isključenja:

1. Bolesnici stariji od 17 godina.
2. Bolesnici bez elektronske povijesti bolesti.
3. Bolesnici koji su zbog suprakondilarnog prijeloma zaprimljeni nakon 1. veljače 2022.

### **3.2. Mjesto istraživanja**

Istraživanje je provedeno u Klinici za dječju kirurgiju KBC-a Split.

### **3.3. Metode prikupljanja i obrade podataka**

Provedena je retrospektivna presječna studija. Izvor podataka su klinički i radiološki podatci prikupljeni iz elektronskih povijesti bolesti bolesnika od interesa na Klinici za dječju kirurgiju KBC-a Split upisanih i pohranjenih u BIS-u KBC-a Split. Prikupljeni su demografski podatci o dobi i spolu bolesnika, strani zahvaćene ruke, klinički podatci o tipu prijeloma s obzirom je li se radilo o fleksijskom ili ekstenzijskom tipu prijeloma. Kod fleksijskih tipova prijeloma prikupljeni su podatci u skladu s Gartlandovom klasifikacijom (I-III). Prikupljeni su i podatci o vrsti izvršenog liječenja i dužini njegovog trajanja, a u slučaju operacijskog liječenja su prikupljeni podatci o načinu postavljanja Kirschnerovih žica. Također su prikupljeni podatci o prijeoperacijskim i poslijeoperacijskim komplikacijama i o funkcionalnom i kozmetičkom ishodu. S obzirom na nedovoljno ažurnom vođenju podataka u elektronskim povijestima bolesti

o funkcionalnom ishodu liječenja koristili smo modificiranu ljestvicu procjene funkcionalnog ishoda po Flynnu tako da smo izraz „zadovoljavajući“ funkcionalni ishod liječenja svrstali kao I i II skupinu ljestvice po Flynnu, a izraz „nezadovoljavajući“ funkcionalni ishod liječenja svrstali kao III skupinu ljestvice po Flynnu. U svrhu procjene uspješnosti operacijskog liječenja i funkcionalnog ishoda liječenja suprakondilarnih prijeloma nadlaktične kosti u Klinici za dječju kirurgiju KBC-a Split rezultati su uspoređeni s rezultatima sličnih ispitivanja dostupnih u literaturi.

### **3.3.1. Primarne mjere ishoda**

Primarne mjere ishoda su uspješnost operacijskog i funkcionalnog ishoda liječenja suprakondilarnih prijeloma nadlaktične kosti u Klinici za dječju kirurgiju KBC-a Split.

### **3.3.2. Sekundarne mjere ishoda**

Sekundarna mjera ishoda je subjektivna procjena iskoristivosti i pomoći novouvedenog BIS-a u KBC-u Split pri prikupljanju i obradi i prezentaciji klinički interesantnih podataka.

### **3.4. Statistička analiza**

Statistička analiza je provedena u programu MedCalc (Ostend, Belgija). Pravilnost distribucije podataka provjerena je Kolmogorov-Smirnovim testom. Za statističku inferenciju korišteni su T-test i jednosmjerna ANOVA za podatke s normalnom distribucijom te Mann Whitney U test za podatke bez normalne distribucije. Razina statističke značajnosti je postavljena na  $P < 0,05$ .

### **3.5. Etička načela**

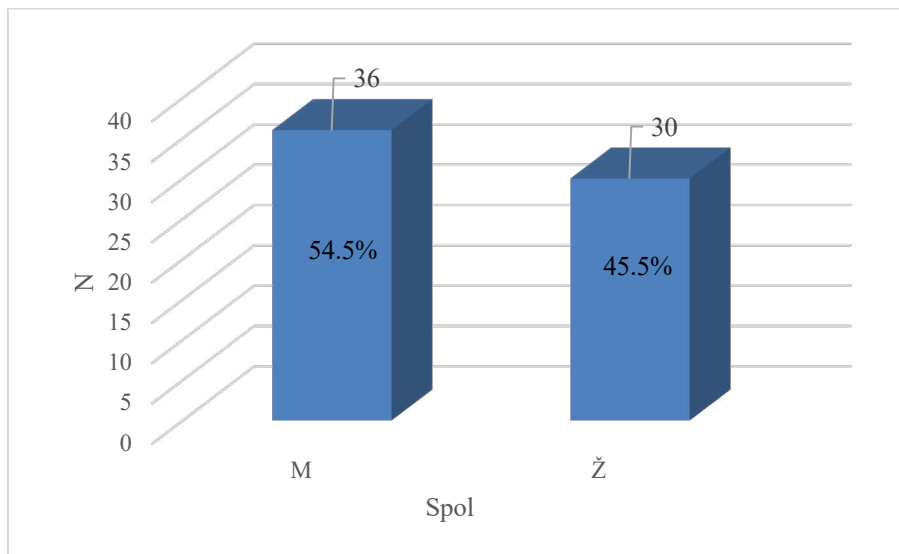
Tijekom i nakon istraživanja štite se prava i osobni podatci ispitanika u skladu sa Zakonom o zaštiti prava bolesnika (NN 169/04, 37/08) i Zakonom o zaštiti osobnih podataka (NN 103/03-106/12). Istraživanje je usklađeno s odredbama Kodeksa liječničke etike i deontologije (NN 55/08, 139/15) te pravilima Helsinške deklaracije (1964.- 2013.). Etičko povjerenstvo KBC-a Split odobrilo je ovo istraživanje rješenjem broj 2181-147/01/06/M.S.-22-02 (29.6.2022.).



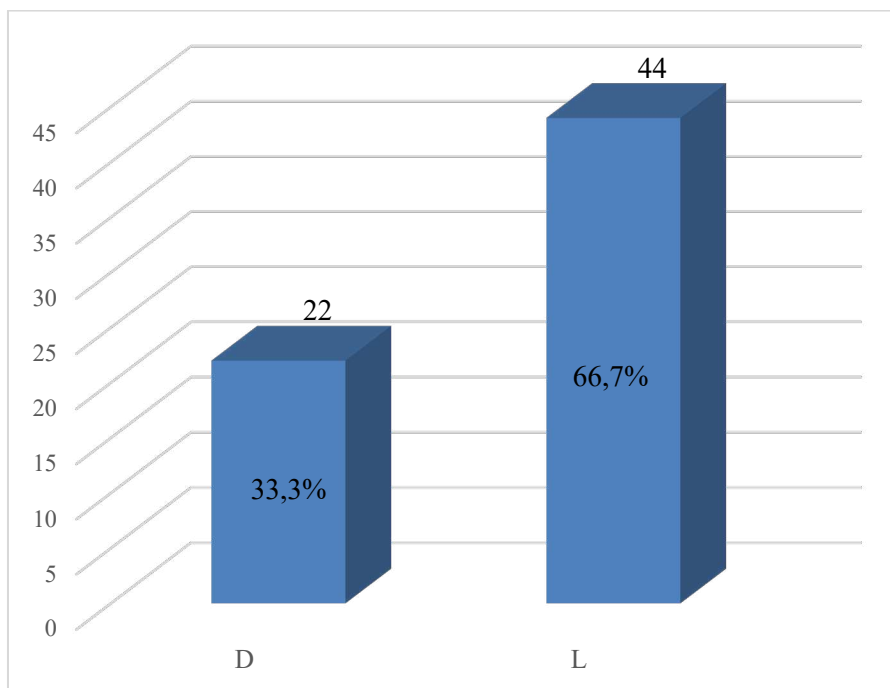
## **4. REZULTATI**

#### 4.1. Demografske karakteristike pacijenata

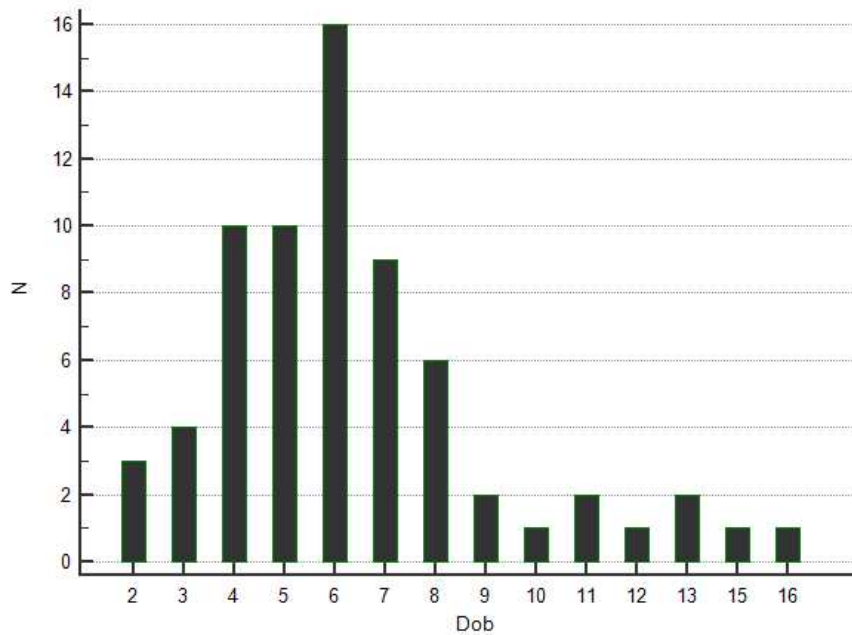
U ovo istraživanje uključeno je 66 ispitanika, od čega 36 (54,5%) muškog i 30 (45,5%) ženskog spola (Slika 6). Od 66 ispitanika, u 22 (33,3%) bolesnika je bila zahvaćena desna ruka dok je u 44 (66,7%) bolesnika bila zahvaćena lijeva (Slika 7). Prosječna dob ispitanika je 6,4 godina, najmlađi bolesnik je imao 2 godine, dok je najstariji imao 16 godina (Slika 8).



Slika 6. Raspodjela bolesnika po spolu.



Slika 7. Raspodjela prijeloma po zahvaćenoj strani tijela.



**Slika 8.** Raspodjela liječenih bolesnika po dobi.

#### 4.2. Karakteristike prijeloma humerusa

Od 66 suprakondilarnih prijeloma, 64 (97%) je bilo ekstenzijskog tipa dok su 2 (3%) prijeloma bila fleksijskog tipa (Tablica 1).

**Tablica 1.** Podjela suprakondilarnih prijeloma

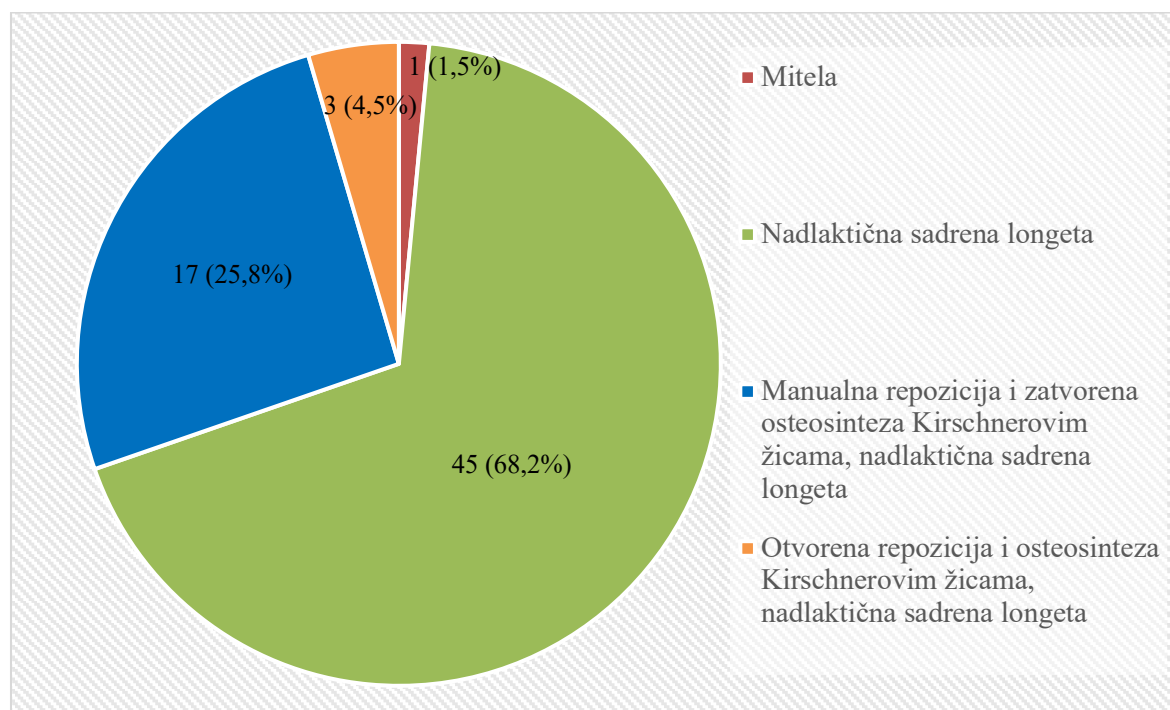
| Tip prijeloma    | N         | %          |
|------------------|-----------|------------|
| Ekstenzijski tip | 64        | 97         |
| Fleksijski tip   | 2         | 3          |
| <b>Ukupno</b>    | <b>66</b> | <b>100</b> |

Nadalje, ekstenzijske prijelome smo klasificirali u tri tipa po Gartlandu. Ukupno 39 (60%) prijeloma je bilo tip I po Gartlandu, 12 (18,7%) prijeloma je bilo tip II dok je 13 (20,3%) prijeloma bilo tip III po Gartlandu (Tablica 2). Svi fleksijski prijelomi, bili su bez dislokacija ulomaka.

**Tablica 2.** Klasifikacija ekstenzijskih prijeloma po Gartlandu

| Tip po Gartlandu<br>(ekstenzijski prijelomi) | N         | %            |
|--|-----------|--------------|
| Tip I  | 39        | 60,9         |
| Tip II                                       | 12        | 18,8         |
| Tip III                                      | 13        | 20,3         |
| <b>Ukupno</b>                                | <b>64</b> | <b>100,0</b> |

Također smo fleksijske i ekstenzijske prijelome podijelili prema vrsti liječenja. Najčešće korištena vrsta liječenja bila je postavljanje imobilizacije nadlaktičnom sadrenom longetom, primjenjena u 45 (68,2%) bolesnika. Drugi najzastupljeniji oblik liječenja bila je manualna repozicija i zatvorena osteosinteza Kirschnerovim žicama pod kontrolom (radiografskog) RTG pojačivača uz postavljanje imobilizacije nadlaktičnom sadrenom longetom koja je primjenjena u 17 (25,8%) bolesnika, dok je treća najzastupljenija metoda bila otvorena repozicija i osteosinteza Kirschnerovim žicama korištena u 3 (4,5%) bolesnika. Od ostalih oblika liječenja, mitela je primijenjena u 1 (1,5%) bolesnika (Slika 9).



**Slika 9.** Podjela fleksijskih i ekstenzijskih prijeloma po vrsti liječenja.

Kad smo oblike primjenjenog liječenja podijelili po tipu prijeloma vidjeli smo da su oba fleksijska prijeloma liječena imobilizacijom nadlaktičnom sadrenom longetom. S obzirom na Gartlandovu podjelu prijeloma, u prijeloma tip I mitela kao oblik liječenja je korištena u 1 (2,6%) bolesnika, a nadlaktična sadrena longeta u 38 (97,4%) bolesnika. Kod prijeloma tip II po Gartlandu nadlaktična sadrena longeta korištena je u 5 (41,7%) bolesnika, manualna repozicija i osteosinteza Kirschnerovim žicama uz nadlaktičnu sadrenu longetu u 6 (50%) bolesnika i otvorena repozicija i osteosinteza Kirschnerovim žicama uz nadlaktičnu sadrenu longetu u 1 (8,3%) bolesnika. Kod prijeloma tip III po Gartlandu, manualna repozicija i osteosinteza Kirschnerovim žicama uz nadlaktičnu sadrenu longetu korištena je u 11 (84,6%) bolesnika dok je otvorena repozicija i osteosinteza Kirschnerovim žicama uz nadlaktičnu sadrenu longetu korištena u 2 (15,4%) bolesnika (Tablica 4).

**Tablica 4.** Vrsta primijenjenog oblika liječenja ekstenzijskih prijeloma

| Vrsta potrebnog liječenja  | Tip prijeloma po Gartlandu |               |               |
|--|----------------------------|---------------|---------------|
|  | Tip I                      | Tip II        | Tip III       |
| Mitela   | 1 (2,6%)                   | 0             | 0             |
| Nadlaktična sadrena longeta  | 38 (97,4%)                 | 5 (41,7%)     | 0             |
| Manualna repozicija i osteosinteza Kirschnerovim žicama, nadlaktična sadrena longeta | 0                          | 6 (50%)       | 11 (84,6%)    |
| Otvorena repozicija i osteosinteza Kirschnerovim žicama, nadlaktična sadrena longeta | 0                          | 1 (8,3%)      | 2 (15,4%)     |
|  | 39<br>(60,9%)              | 12<br>(18,8%) | 13<br>(20,3%) |

Svih 20 operacijski liječenih bolesnika je liječeno metodom osteosinteze po Kirschneru i kod svih su žice bile postavljene ukriženom metodom.

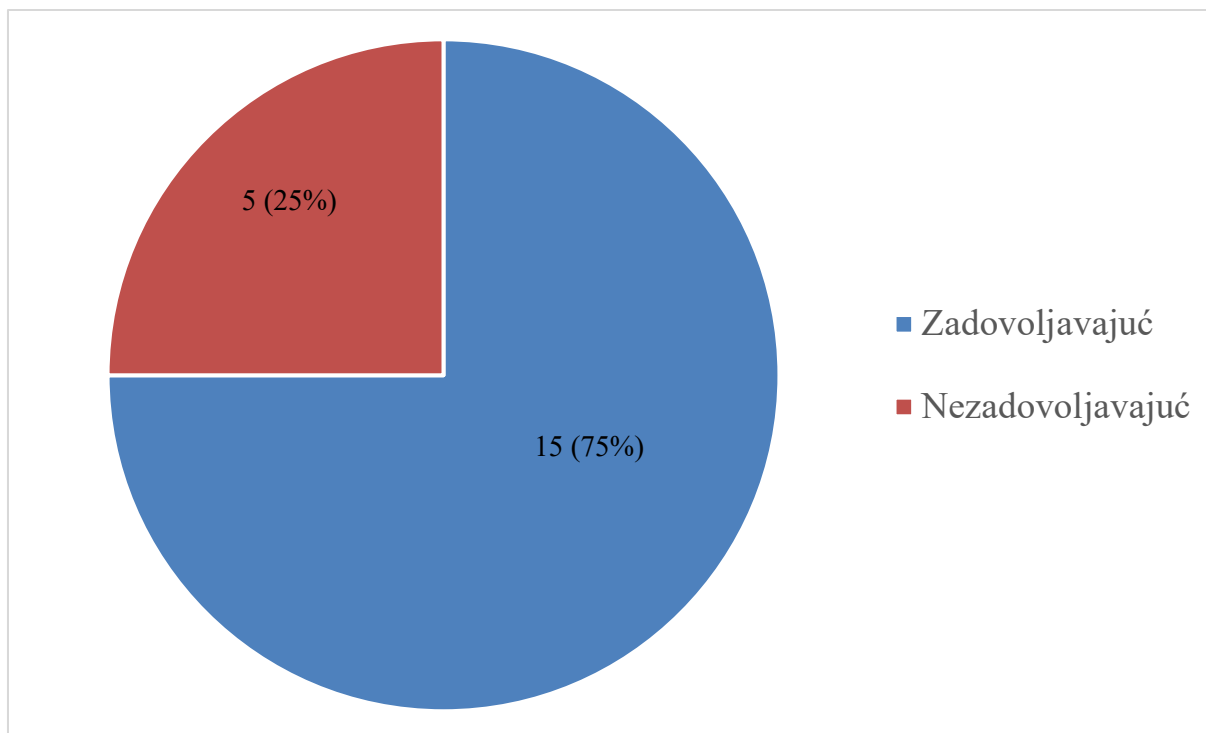
### 4.3. Funkcionalni i kozmetski ishodi liječenja

Funkcionalni ishod liječenja prikazali smo u ovisnosti je li se radilo o fleksijskom ili ekstenzijskom prijelomu, a funkcionalni ishod liječenja ekstenzijskih prijeloma prikazali smo u ovisnosti o Gartlandovom tipu prijeloma. Svi fleksijski prijelomi imali su zadovoljavajući ishod (Tablica 5) dok su ekstenzijski prijelomi imali zadovoljavajući funkcionalni ishod liječenja u 53 (84,1%) bolesnika (Tablica 5). Najbolji postotak funkcionalnog ishoda liječenja je bio kod ekstenzijskog tipa prijeloma tip I po Gartlandu kod kojeg je u 34 (91,9%) bolesnika ishod liječenja bio zadovoljavajući (Tablica 5). Kod ekstenzijskog prijeloma tip II po Gartlandu, 10 (83,3%) bolesnika imalo je zadovoljavajući ishod, dok su 2 (16,7%) bolesnika imala nezadovoljavajući ishod (Tablica 5). Kod ekstenzijskog prijeloma tip III, 9 (75%) bolesnika je imalo zadovoljavajući ishod, a 3 (25%) bolesnika su imala nezadovoljavajući ishod (Tablica 5). Od 66 bolesnika sa suprakondilarnim prijelomima, 3 bolesnika nisu imala dostupne podatke o funkcionalnom ishodu liječenja pa oni nisu uvršteni u statističku obradu podataka.

**Tablica 5.** Podjela funkcionalnog ishoda liječenja fleksijskih i ekstenzijskih suprakondilarnih prijeloma

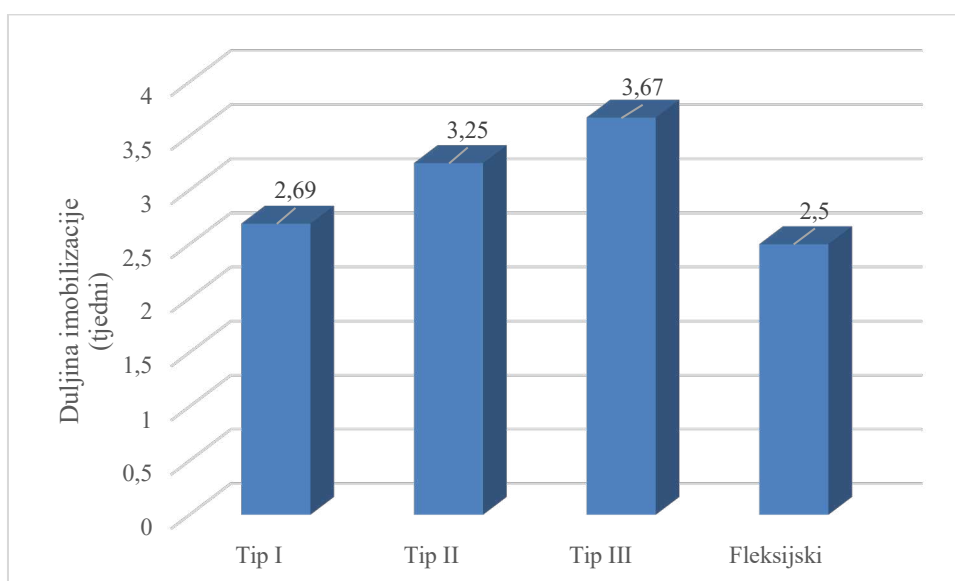
|                    | Tip prijeloma po Gartlandu |                  |                  |                 |
|--------------------|----------------------------|------------------|------------------|-----------------|
| Funkcionalni ishod | Tip I                      | Tip II           | Tip III          | Fleksijski      |
| Nezadovoljavajući  | 3 (8,1%)                   | 2 (16,7%)        | 3 (25%)          | 0 (0%)          |
| Zadovoljavajući    | 34 (91,9%)                 | 10 (83,3%)       | 9 (75%)          | 2 (100%)        |
| <b>Ukupno</b>      | <b>37 (100%)</b>           | <b>12 (100%)</b> | <b>12 (100%)</b> | <b>2 (100%)</b> |

Nadalje, od 20 bolesnika liječenih ukriženom metodom osteosinteze Kirschnerovim žicama, njih 15 (75%) imalo je zadovoljavajući funkcionalni ishod liječenja. Svi ekstenzijski i fleksijski prijelomi su imali zadovoljavajući ishod s obzirom na kozmetski ishod (Slika 10).



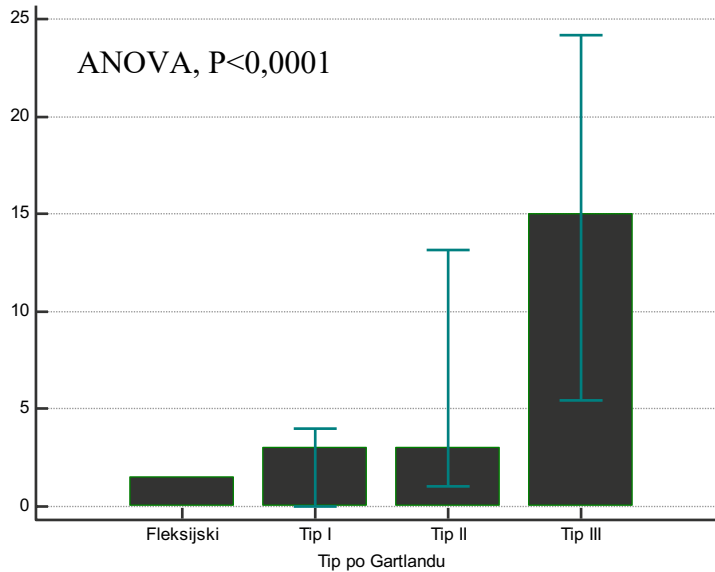
**Slika 10.** Funkcionalni ishod bolesnika liječenih ukriženom metodom osteosinteze Kirschnerovim žicama.

Prosječna duljina vremena imobilizacije bila je je 3 tjedna (raspon 1 – 5 tjedana). Kod tipa I Gartlandovog prijeloma prosječno vrijeme imobilizacije je trajalo 2,69 tjedana, kod prijeloma tip II 3,25 tjedana i kod prijeloma tip III 3,67 tjedana (Slika 11).



**Slika 11.** Vrijeme imobilizacije fleksijskih prijeloma i ekstenzijskih prijeloma u ovisnosti o tipu Gartlandovog prijeloma.

Vrijeme oporavka nakon odstranjenja imobilizacije podijelili smo s obzirom na tip Gartlandovog prijeloma gdje se pokazala statistički značajna razlika ovisno o tipu. (ANOVA,  $P < 0,0001$ ) Prosječno vrijeme oporavka prijeloma tip I trajalo 3 tjedna, prijeloma tip II 5,67 tjedan, dok oporavak kod prijeloma tip III trajao 19,56 tjedana. Kod fleksijskog tipa prijeloma prosječno vrijeme imobilizacije je bilo 2,5 tjedana, a vrijeme oporavka nakon odstranjenja imobilizacije 1,5 tjedana (Slika 12).



**Slika 12.** Trajanje oporavka nakon odstranjenja imobilizacije (podjela prijeloma po Gartlandu).

#### 4.4. Komplikacije prijeloma

Promatranu skupinu smo obradili s obzirom na prisutnost ili odsutnost komplikacija i to ozljeda živaca, vaskularnih struktura, prisutnost kompartment sindroma i Volkmanove kontrakture (Tablica 6).

**Tablica 6.** Tablica tipa prijeoperacijskih komplikacija

| Komplikacija            | n (%)   |
|-------------------------|---------|
| Neurološke komplikacije | 4 (100) |
| Vaskularne komplikacije | 0 (0)   |
| Kompartment sindrom     | 0 (0)   |
| Volkmanove kontrakture  | 0 (0)   |



Komplikacije smo s obzirom na vrijeme njihovog nastanka podijelili na prijeoperacijske i poslijeoperacijske te s obzirom na njihovu reverzibilnost, na reverzibilne i ireverzibilne. U promatranoj skupini su bile ukupno 4 (100%) prijeoperacijske i 0 (0%) poslijeoperacijskih komplikacija. Sva komplikacije su bile ozljede živaca dok ozljeda krvnih žila, kompartment sindroma i Volkmanove kontrakture u navedenoj skupini nije bilo. Navedene komplikacije zabilježene su u bolesnika s ekstenzijskim tipom prijeloma (Tablica 7).

**Tablica 7.** Tablica broja prijeoperacijskih i poslijeoperacijskih komplikacija

|                  | Prijeoperacijske komplikacije | Poslijeoperacijske komplikacije |
|------------------|-------------------------------|---------------------------------|
| Ekstenzijski tip | 4 (100%)                      | 0                               |
| Fleksijski tip   | 0                             | 0                               |

Uobičajeno vrijeme povratka funkcije živaca je bilo 5-6 tjedana kod ozljede *n. ulnarisa* dok je nakon kombinirane ozljede *n. ulnarisa* i *n. radialis* u jednog bolesnika oporavak slijedio nakon 11 tjedana (Tablica 8). Sve ozljede živaca su bile kod ekstenzijskih tipova prijeloma tip II i III po Gartlandu, od toga 2 (66,6%) ozljede ulnarisa su bile kod ekstenzijskog prijeloma tip III po Gartlandu i po jedna ozljeda *n. ulnarisa* i kombinirana ozljeda *n. ulnarisa* i *n. radialis* kod bolesnika s ekstenzijskim prijelomom tip II po Gartlandu (Tablica 8). U promatranoj skupini nije bilo poslijeoperacijskih komplikacija nakon osteosinteze s ukriženim Kirschnerovim žicama.

**Tablica 8.** Opis neuroloških komplikacija s obzirom na tip ekstenzijskog prijeloma, njihova reverzibilnost i trajanje.

|  | Broj slučajeva | Gartlandov tip                         | Reverzibilni ili nereverzibilni | Trajanje ispada |
|--|----------------|--|---------------------------------|-----------------|
| <i>n. ulnaris</i>                      | 3              | Tip II- 1(33,3%)<br>Tip III- 2 (66,6%) | Reverzibilni                    | 5-6 tjedana     |
| <i>n. radialis</i> i <i>n. ulnaris</i> | 1              | Tip II- 1 (100%)                       | Reverzibilni                    | 11 tjedana      |

Kod usporedbe ijatrogenih komplikacija pokazalo se značajno manje komplikacija u našem istraživanju naspram ostalih istraživanja iz Tablice 9. U našem istraživanju nije bilo

nijedne ijatrogene ozljede neurovaskularnih struktura, tako da naši rezultati pokazuju statistički značajno manji postotak ( $P < 0,001$ ) komplikacija od usporednih istraživanja Dučića i sur. gdje je postotak ijatrogenih neuroloških komplikacija kod liječenih 71 bolesnika iznosio 7 (9,9%) (31) i Brauera i sur., od 1171 bolesnika liječenih ukriženom metodom, njih 41 (3,5%) imalo je ijatrogenu ozljedu živca, a od 738 bolesnika liječenih paralelnom metodom, njih 14 (1,9%) imalo je ijatrogenu ozljedu živca. Kada se izdvojila specifično ozljeda *n. ulnaris*, razlika je bila još veća. Tada je broj komplikacija bio 5,04 puta veći kod liječenja ukriženom metodom (45). Još jedno istraživanje je vrijedno spomena, a to je istraživanje Babala i sur. gdje je od 827 ispitanika liječenih ukriženom metodom, njih 34 (4,1%) imalo ijatrogenu ozljedu živca (22) (Tablica 9).

**Tablica 9.** Tablica broja ijatrogenih komplikacija u usporedbi s drugim istraživanjima.

| Ispitivanje        | Broj ispitanika | Broj/postotak ijatrogenih komplikacija (ukrižena metoda postavljanja Kirschnerovih žica) |
|--------------------|-----------------|--|
| Naši rezultati     | 20              | 0 (0%)   |
| Dučić i sur. (31)  | 71              | 7 (9,9%)   |
| Brauer i sur. (45) | 1171            | 41 (3,5%)  |
| Babala i sur. (22) | 827             | 34 (4,1%)  |
| Dekker i sur. (46) | 493             | 20 (4,1%)  |

$P < 0,001$ \*; Hi-kvadrat test\*

Postotak zadovoljavajućih funkcionalnih ishoda u našem istraživanju bio je niži u usporedbi s podacima iz literature ( $P < 0,001$ ) (Tablica 10). U našem istraživanju, među bolesnicima liječenim ukriženom metodom osteosinteze Kirschnerovim žicama, zadovoljavajuć ishod imalo je 15 (75%) bolesnika dok je u istraživanju Dučića i sur. odličan ishod imalo 64 (90%) od 71 ispitanika liječenih prethodno navedenom metodom (31). Nadalje, u Dekker i sur. 260 (84,2%) od ukupnih 309 bolesnika liječenih ukriženom metodom postavljanja Kirschnerovih žica imalo je odličan ishod funkcionalnog liječenja (46) ( $P < 0,001$ ) (Tablica 10).

**Tablica 10.** Tablica broja zadovoljavajućih funkcionalnih ishoda u usporedbi s drugim istraživanjima.

| <b>Ispitivanje</b> | <b>Broj ispitanika</b> | <b>Broj/postotak zadovoljavajućih funkcionalnih ishoda</b> |
|--------------------|------------------------|--|
| Naši rezultati     | 20                     | 15 (75%)   |
| Dučić i sur.       | 71                     | 64 (90%)   |
| Dekker i sur.      | 309                    | 240 (84,2%)  |

P<0,001\*; Hi-kvadrat test\*

## **5. RASPRAVA**

Prijelomi dugih kostiju jedna su od najčešćih stanja na hitnim kirurškim prijemima širom svijeta. Suprakondilarni prijelomi su među najčešćim prijelomima u dječjoj dobi. Prosječna životna dob djece sa suprakondilarnim prijelomima je 5-7 godina (28, 47-50). Za većinu ovakvih prijeloma dovoljna je konzervativna metoda liječenja što je bio slučaj i u ovom radu gdje je nadlaktična sadrena udloga korištena u 68,2% suprakondilarnih prijeloma.

Prosječna dob djece sa suprakondilarnim prijelomom u ovom istraživanju bila je 6,4 godine, što se uklapa u vremensko razdoblje od 5 do 7 godina starosti dobiveno u brojnim drugim studijama (25, 47-50). Najmlađe dijete imalo je 2 godine dok je najstarije imalo 16 godina. Češće je bila zahvaćena lijeva ruka (66,7% svih prijeloma). Slični rezultati dobiveni su u studiji Anjuma i sur. gdje je nedominantna ruka bila 1,8 puta češće zahvaćena nego dominantna (51).

Usporedivši broj bolesnika po tipu Gartlandove klasifikacije dobiven u našem istraživanju s ostalim, dobiveni su različiti rezultati ovisno o istraživanju. S jedne strane, u istraživanju Anjuma i sur. učinjenom na 263 ispitanika, najzastupljeniji tip je bio tip III u 143 (54,37%) bolesnika, nakon njega slijedio je tip I u 63 (23,95%) bolesnika te onda tip II u 57 (21,67%) bolesnika (51). Dok je u istraživanju Barra i sur., učinjenom na 155 ispitanika, 71 (46%) prijeloma bilo tip I, 44 (28%) tip II i 40 (26%) prijeloma tipa III (48). Ovo ukazuje na to da je učestalost tipova suprakondilarnih prijeloma po Gartlandovoj klasifikaciji različita ovisno o centru u kojem je istraživanje napravljeno.

U našem istraživanju, u 17 od 20 bolesnika liječenih operativnom metodom bila je potrebna otvorena repozicija uz osteosintezu Kirschnerovim žicama. Slični podatci dobiveni su u studiji Mangwanija i sur., gdje je od 236 bolesnika liječenih operativnom metodom, njih 52 (22%) zahtijevalo otvorenu repoziciju. Ovi podatci ukazuju na to da je manualna repozicija i osteosinteza Kirschnerovim žicama dostatna metoda operativnog liječenja u većini slučajeva gdje je ono bilo potrebno (52).

Najčešće dvije metode postavljanja Kirschnerovih žica su ukrižena i paralelna metoda. Mišljenja o tome koja je od ovih metoda superiornija razlikuju se od klinike do klinike. Brojna istraživanja su pokazala da ukrižena metoda postavljanja žica predstavlja stabilniju metodu naspram paralelne metode (53-55). U našem istraživanju vidljivo je da kirurzi u Klinici za

dječju kirurgiju KBC-a Split preferiraju ukriženi pristup što pokazuje činjenica da je kod svih 20 prijeloma liječenih osteosintezom Kirschnerovim žicama korištena ukrižena metoda, vjerojatno zbog familijarnosti s navedenom metodom i uvriježenog stava da je ukrižena metoda postavljanja žica daje veću stabilnost koštanim ulomcima. Međutim, Prashanta i sur. u svom su istraživanju došli do drukčijih rezultata te su zaključili da i paralelno postavljene Kirschnerove žice s lateralne strane pružaju jednak funkcionalni i radiološki ishod te skoro jednaku mehaničku stabilnost u usporedbi s ukriženom metodom (55).

U istraživanju Krusche-Mandla i sur. 73 (93,5%) od 78 ispitanika imalo je zadovoljavajući funkcionalni ishod pri završetku liječenja, dok je u našem istraživanju od 63 bolesnika, njih 55 (87,3%) imalo zadovoljavajući funkcionalni ishod (56). Ovi podaci ukazuju na nešto manji broj zadovoljavajućih funkcionalnih ishoda u našem istraživanju. Jedan od mogućih razloga ovih rezultata je mali broj ispitanika i kraći vremenski okvir praćenja te neadekvatno ažuriranje elektronskih povijesti bolesti bolesnika promatrane skupine. S druge strane, podaci o funkcionalnim rezultatima liječenja nisu bili klasificirani po Flynnu, zbog čega smo koristili adaptiranu ljestvicu. Smatram da bi ažurnije unošenje podataka o funkcionalnom ishodu liječenja klasificiranih po Flynnu u zapise pojedinih bolesnika možda dalo drukčije podatke i uvelike pomoglo u boljoj procjeni i donošenju kvalitetnijih zaključaka u ovom istraživanju. Zavidnu statistiku u ovom radu pokazao je kozmetski ishod gdje je 100% ispitanika imalo zadovoljavajući ishod. Nasuprot tome, kad smo funkcionalni ishod operiranih bolesnika liječenih metodom postavljanja ukriženih Kirschnerovih žica usporedili s rezultatima drugih istraživanja uočili smo značajno niži postotak zadovoljavajućih funkcionalnih ishoda liječenja što još jednom ukazuje na potrebu ažurnijeg vođenja rezultata funkcionalnog ishoda liječenja i da treba težiti daljnjem unaprijeđenju rada na Klinici za dječju kirurgiju KBC-a Split ili/i možda uzroke tražiti u metodama i načinu provođenja fizikalnog liječenja navedene skupine bolesnika.

Prikupljeni podaci o dužini trajanja imobilizacije ukazuju da nema značajne razlike ovisno o tipu Gartlandova prijeloma. Unatoč sličnom trajanju imobilizacije, daljnji oporavak nakon skidanja imobilizacije uvelike ovisi o vrsti prijeloma po Gartlandovoj klasifikaciji. Ovakvi rezultati dokaz su da prijelomi višeg stupnja po Gartlandovoj klasifikaciji traže dulji vremenski period za oporavak bolesnika.

Prijeoperacijske neurološke komplikacije u ovom istraživanju uzrokovane suprakondilarnim prijelomima bile su zastupljene bile su prisutne kod 4 (6%) bolesnika. Navedene komplikacije bile su manje zastupljene od prosječnog broja prijeoperacijskih komplikacija navedenih u istraživanju Babala i sur. gdje su one bile prisutne u 11,3% bolesnika (22). Vaskularnih komplikacija nije bilo u našem istraživanju što također ima drugačije rezultate od dosadašnjih istraživanja, kao npr. istraživanje Allena i sur. u kojoj je u 10% do 20% ispitanika sa prijelomom tipa III imalo odsutnost radijalnog pulsa (20). Odstupanje skupine naših ispitanika od rezultata u navedenim skupinama drugih istraživanja može se povezati sa manjim brojem ispitanika i kraćim vremenskim periodom u kojoj smo promatrali navednu pojavu.

Naše istraživanje pokazalo je da kod promatrane skupine ispitanika nije bilo nijedne ijtrogene ozljede neurovaskularnih struktura, što dovodi do zaključka da je ukrižena metoda postavljanja Kirschnerovih žica sigurna metoda i ako je provedena od strane iskusnog kirurga koji je dobro upoznat s operacijskim postupkom i zbog toga ne mora nužno predstavljati varijantu osteosinteze s Kirschnerovim žicama koja je povezana s većim postotkom komplikacija. Dobiveni rezultati mogli bi se objasniti tvrdnjom da kirurzi na Klinici za dječju kirurgiju KBC-a Split stručno obavljaju svoj posao i predani su radu.

Podcilj ovog istraživanja bio je uvidjeti pomoć BIS-a pri prikupljanju potrebnih podataka za određeno istraživanje i procijeniti njegovu ulogu u prikupljanju i obradi statističkih podataka o bolesnicima od interesa čiji su podatci pohranjeni u njegovu bazu podataka. U našem istraživanju BIS je bio od značajne pomoći u prikupljanju podataka s obzirom na to da smo po prvi put imali mogućnost uvida u podatke za svakog pojedinačnog bolesnika promatrane skupine od početka do završetka njihovog liječenja, kao što su nalaz s hitnog kirurškog prijema, operacijski nalazi i nalazi svakog pojedinog kontrolnog pregleda na ambulanti. Uz to smo po prvi put bili u mogućnosti uz pisane podatke imati uvid i u radiološke nalaze svakog pojedinog bolesnika što nam je omogućilo klasifikaciju tipova prijeloma na fleksijske i ekstenzijske, a njih dalje u skladu s Gartlandovom klasifikacijom. Sve nalaze ispitanika imali smo na jednom mjestu i relativno brzo dostupne. Nažalost, mogućnosti BIS-ovog sučelja za pretraživanje njegove baze podataka su skromne i dozvoljavaju pretraživanje samo po imenu i prezimenu bolesnika, vremenskom periodu i dijagnozi u skladu s MKB-10. Nakon ispisa imena pojedinih bolesnika koji zadovoljavaju navedene skromne mogućnosti pretraživanja potrebno je otvoriti svaki pojedinačni elektronski zapis svakog bolesnika i

prikupiti relevantne podatke od interesa. Nakon izlaska iz pojedinačnih elektronskih zapisa potrebno je ponoviti čitav proces pretraživanja po istom ključu kako bi se pristupilo u drugi elektronski zapis i prikupilo i njegove podatke. Nažalost, takav postupak prikupljanja podataka je dugotrajan i bespotrebno kompliciran, a sve dobivene podatke potrebno je izdvojiti i statistički obraditi drugim postupkom jer u BIS-u ne postoji mogućnost njihove statističke obrade ni prikaza. Smatram da bi BIS-a bio potpuniji da uz pohranu podataka omogućuje obradu i prikaz podataka od interesa što bi uvelike pomoglo našem pa i ostalim istraživanjima, a kliničarima dalo podatke potrebne za njihov rad i liječenje bolesnika. Brz način unošenja i analiziranja podataka trebao bi biti jedan od ključnih prednosti BIS-a što za sada nije slučaj. (42, 43)



## **6. ZAKLJUČCI**

1. Epidemiološki podatci, trajanje, funkcionalni ishod i postotak komplikacija kod liječenja suprakondilarnih prijeloma u našem istraživanju u skladu su s podacima u drugim objavljenim studijama.
2. Najčešće korišteni oblik liječenja suprakondilarnih prijeloma u našem istraživanju je imobilizacija nadlaktičnom sadrenom longetom.
3. Ukrižena metoda osteosinteze Kirschnerovim žicama je najčešće korištena operacijska metoda u našem istraživanju.
4. Broj ijtrogenih komplikacija ukrižene metode osteosinteze Kirschnerovim žicama u našem istraživanju manji je od broja istoimenih komplikacija u ostalim dostupnim istraživanjima.
5. BIS značajno olakšava prikupljanje podataka o bolesnicima odnosno vođenje kompletne liječničke dokumentacije i mogućnost strukturiranog prikaza svih nalaza što nam nadalje olakšava obradu tih istih podataka u usporedbi s dosadašnjim načinima prikupljanja podataka iz pisane medicinske dokumentacije u pohrani što zahtijeva puno više vremena, ali u smislu kategorizacije podataka BIS nema tu mogućnost.

## **7. POPIS CITIRANE LITERATURE**

1. Sadler TW. The axial skeleton. Limbs. U: Sadler TW, ur. Langman's medical embryology. 12. izdanje. Philadelphia: Wolters Kluwer Health/Lippincott Williams & Wilkins; 2012. str. 133-51.
2. Mackie EJ, Tatarczuch L, Mirams M. The skeleton: a multi-functional complex organ: the growth plate chondrocyte and endochondral ossification. *J Endocrinol.* 2011;211:109-21.
3. Junqueira CL, Carneiro J. Bone. U: Junqueira LC, Carneiro J, ur. Basic histology text & atlas. 13. izdanje. New York Lange Medical Books, McGraw-Hill: Medical Pub Division; 2013. str 141-8.
4. Burdan F, Szumiło J. Morphology and physiology of the epiphyseal growth plate. *Folia Histochem Cytobiol.* 2009;47:5-16.
5. Krmpotić NJ, Marušić A. Koštani sustav. U: Krmpotić NJ, Marušić A, ur. Anatomija čovjeka. 2. izdanje. Zagreb: Medicinska naklada; 2007. str. 55-56.
6. Drake RL, Vogl AW, Mitchell AWM. Gray's Anatomy for Students. 4th edition. Elsevier: Philadelphia, PA. 2020. str. 692-740.
7. Ichimura K, Kinose S. Anatomic characterization of the humeral nutrient artery: Application to fracture and surgery of the humerus. *Clin Anat.* 2017;30:978-87.
8. Antabak A. Prijelomi i iščašenja u dječjoj dobi. U: Šoša T, Sutlić T, Stanec Z, Tonković I, suradnici. Kirurgija. Zagreb: Naklada Ljevak d.o.o.; 2007. str. 1063.
9. Hannonen J, Hyvönen H, Korhonen L, Serlo W, Sinikumpu JJ. The incidence and treatment trends of pediatric proximal humerus fractures. *BMC Musculoskelet Disord.* 2019;20:571.
10. Caviglia H, Garrido CP, Palazzi FF, Meana NV. Pediatric fractures of the humerus. *Clin Orthop Relat Res.* 2005;432:49-56.
11. Little KJ. Elbow fractures and dislocations. *Orthop Clin North Am.* 2014;45:327-40.
12. Hart ES, Turner A, Albright M, Grottkau BE. Common pediatric elbow fractures. *Orthop Nurs.* 2011;30:11-9.
13. Janicki JA, VanderHave KL. Pediatric orthopaedics. U: Armstrong AD, Hubbard MC, American Academy of Orthopaedic Surgeons. Essentials of Musculoskeletal Care. Enhanced fifth edition. Rosemont: Jones & Bartlett Learning; 2018. str. 1109-10.
14. Skaggs D, Pershad J. Pediatric elbow trauma. *Pediatr Emerg Care.* 1997;13:425-34.
15. Shrader MW. Pediatric supracondylar fractures and pediatric physeal elbow fractures. *Orthop Clin North Am.* 2008;39:163-71.

16. Alton TB, Werner SE, Gee AO. Classifications in brief: The Gartland classification of supracondylar humerus fractures. *Clin Orthop Relat Res.* 2015;473:738-41.
17. De Boeck H, De Smet P, Penders W. Supracondylar elbow fractures with impaction of the medial condyle in children. *J Pediatr Orthop.* 1995;15:444-8.
18. Leitch KK, Kay RM, Femino JD. Treatment of multidirectionally unstable supracondylar humeral fractures in children. A modified Gartland type-IV fracture. *J Bone Joint Surg Am.* 2006;88:980-5.
19. Garg B, Pankaj A, Malhotra R, Bhan S. Treatment of flexion-type supracondylar humeral fracture in children. *J Orthop Surg.* 2007;15:174-6.
20. Allen SR, Hang JR, Hau RC. Review article: paediatric supracondylar humeral fractures: emergency assessment and management. *Emerg Med Australas.* 2010;22:418-26.
21. Smuin DM, Hennrikus WL. The effect of the pucker sign on outcomes of type III extension supracondylar fractures in children. *J Pediatr Orthop.* 2017;37:229-32.
22. Babal JC, Mehlman CT, Klein G. Nerve injuries associated with pediatric supracondylar humeral fractures: a meta-analysis. *J Pediatr Orthop.* 2010;30:253-63.
23. Omid R, Choi PD, Skaggs DL. Supracondylar humeral fractures in children. *J Bone Joint Surg Am.* 2008;90:1121-32.
24. Skaggs DL, Mirzayan R. The posterior fat pad sign in association with occult fracture of the elbow in children. *J Bone Joint Surg Am.* 1999;81:1429-33.
25. Hammond WA, Kay RM, Skaggs DL. Supracondylar humerus fractures in children. *AORN J.* 1998;68:185-200.
26. Prietto CA. Supracondylar fractures of the humerus. A comparative study of Dunlop's traction versus percutaneous pinning. *J Bone Joint Surg Am.* 1979;61:425-8.
27. Holden CE. The pathology and prevention of Volkmann's ischaemic contracture. *J Bone Joint Surg Br.* 1979;61:296-300.
28. Gordon JE, Patton CM, Luhmann SJ, Bassett GS, Schoenecker PL. Fracture stability after pinning of displaced supracondylar distal humerus fractures in children. *J Pediatr Orthop.* 2001;21:313-8.
29. Zions LE, McKellop HA, Hathaway R. Torsional strength of pin configurations used to fix supracondylar fractures of the humerus in children. *J Bone Joint Surg Am.* 1994;76:253-6.

30. Kalenderer O, Reisoglu A, Surer L, Agus H. How should one treat iatrogenic ulnar injury after closed reduction and percutaneous pinning of paediatric supracondylar humeral fractures?. *Injury*. 2008;39:463-6.
31. Dučić S, Radlović V, Bukva B, Radojičić Z, Vrgoč G, Brkić I i sur. A prospective randomised non-blinded comparison of conventional and Dorgan's crossed pins for paediatric supracondylar humeral fractures. *Injury*. 2016;47:2479-83.
32. Wingfield JJ, Ho CA, Abzug JM, Ritzman TF, Brighton BK. Open reduction techniques for supracondylar humerus fractures in children. *J Am Acad Orthop Surg*. 2015;23:72-80.
33. Reitman RD, Waters P, Millis M. Open reduction and internal fixation for supracondylar humerus fractures in children. *J Pediatr Orthop*. 2001;21:157-61.
34. Flynn JC, Matthews JG, Benoit RL. Blind pinning of displaced supracondylar fractures of the humerus in children. Sixteen years' experience with long-term follow-up. *J Bone Joint Surg Am*. 1974;56:263-72.
35. Ersan O, Gonen E, Ilhan RD, Boysan E, Ates Y. Comparison of anterior and lateral approaches in the treatment of extensiontype supracondylar humerus fractures in children. *J Pediatr Orthop B*. 2012;21:121-6.
36. Battaglia TC, Armstrong DG, Schwend RM. Factors affecting forearm compartment pressures in children with supracondylar fractures of the humerus. *J Pediatr Orthop*. 2002;22:431-9.
37. Skaggs DL, Cluck MW, Mostofi A, Flynn JM, Kay RM. Lateral-entry pin fixation in the management of supracondylar fractures in children. *J Bone Joint Surg Am*. 2004;86:702-7.
38. Skaggs DL, Sankar WN, Albrektson J, Vaishnav S, Choi PD, Kay RM. How safe is the operative treatment of Gartland type 2 supracondylar humerus fractures in children? *J Pediatr Orthop*. 2008;28:139-41.
39. Saarinen AJ, Helenius I. Paediatric supracondylar humeral fractures: the effect of the surgical specialty on the outcomes. *J Child Orthop*. 2019;3:40-6.
40. Duffy S, Flannery O, Gelfer Y, Monsell F. Overview of the contemporary management of supracondylar humeral fractures in children. *Eur J Orthop Surg Traumatol*. 2021;31:871-81.
41. Zorrilla S de Neira J, Prada-Cañizares A, Marti-Ciruelos R, Pretell-Mazzini J. Supracondylar humeral fractures in children: current concepts for management and prognosis. *Int Orthop*. 2015;39:2287-96.

42. Poje I, Braović M. Bolnički informacijski sustav-prednosti i nedostaci u radu. Bilten Hrvatskog društva za medicinsku informatiku. 2019;25:20-8.
43. Ostojić V. Opis bolničkog informatičkog sustava SPP- Sustav prijema pacijenata. Bilten Hrvatskog društva za medicinsku informatiku. 2018;24:3-15.
44. Bašić Tomljenović AM. Poslovni informacijski sustav u općoj bolnici Gospić [disertacija]. Gospić: Veleučilište Nikola Tesla u Gospiću; 2017.
45. Brauer CA, Lee BM, Bae DS. A systematic review of medial and lateral entry pinning versus lateral entry pinning for supracondylar fractures of the humerus. *J Pediatr Orthop.* 2007;27:181-6.
46. Dekker AE, Krijnen P, Schipper IB. Results of crossed versus lateral entry K-wire fixation of displaced pediatric supracondylar humeral fractures: A systematic review and meta-analysis. *Injury.* 2016;47:2391-8.
47. Pilla NI, Rinaldi J, Hatch M, Hennrikus W. Epidemiological analysis of displaced supracondylar fractures. *Cureus.* 2020;12:e7734.
48. Barr LV. Paediatric supracondylar humeral fractures: epidemiology, mechanisms and incidence during school holidays. *J Child Orthop.* 2014;8:167-70.
49. Holt JB, Glass NA, Shah AS. Understanding the epidemiology of pediatric supracondylar humeral fractures in the United States: identifying opportunities for intervention. *J Pediatr Orthop.* 2018;38:245-51.
50. Marquis CP, Cheung G, Dwyer JSM. Supracondylar fractures of the humerus. *Curr Orthop.* 2008;22:62-9.
51. Anjum R, Sharma V, Jindal R, Singh TP, Rathee N. Epidemiologic pattern of paediatric supracondylar fractures of humerus in a teaching hospital of rural India: A prospective study of 263 cases. *Chin J Traumatol.* 2017;20:158-60.
52. Mangwani J, Nadarajah R, Paterson JM. Supracondylar humeral fractures in children: ten years' experience in a teaching hospital. *J Bone Joint Surg Br.* 2006;88:362-5.
53. Leitch KK, Kay RM, Femino JD, Tolo VT, Storer SK, Skaggs DL. Treatment of multidirectionally unstable supracondylar humeral fractures in children: A modified Gartland type-IV fracture. *J Bone Joint Surg Am.* 2006;88:980-5.
54. Lee SS, Mahar AT, Miesen D. Displaced pediatric supracondylar humerus fractures: biomechanical analysis of percutaneous pinning techniques. *J Pediatr Orthop.* 2002;22:440-3.
55. Prashant K, Lakhotia D, Bhattacharyya TD, Mahanta AK, Ravoof A. A comparative study of two percutaneous pinning techniques (lateral vs medial-lateral) for Gartland

type III pediatric supracondylar fracture of the humerus. *J Orthop Traumatol.* 2016;17:223-9.

56. Krusche-Mandl I, Aldrian S, Kottstorfer J, Seis A, Thalhammer G, Egkher A. Crossed pinning in paediatric supracondylar humerus fractures: a retrospective cohort analysis. *Int Orthop.* 2012;36:1893-8.



## **8. SAŽETAK**

**Cilj istraživanja:** Bio je utvrditi epidemiološke karakteristike, uspješnost operacijskog liječenja Kirschenrovim žicama i funkcionalni ishod liječenja bolesnika liječenih zbog suprakondilarnih prijeloma nadlaktične kosti. Budući da je za prikupljanje podataka korišten novouvedeni bolnički informacijski sustav (BIS) bio nam je cilj utvrditi njegove prednosti i nedostatke u prikupljanju i obradi podataka.

**Ispitanici i metode:** Provedeno je retrospektivno istraživanje na 66 ispitanika do 18 godina s radiološki potvrđenim suprakondilarnim prijelomom liječenih u Klinici za dječju kirurgiju KBC-a Split u razdoblju od 1. veljače 2021. do 1. veljače 2022. čiji su podatci bili pohranjeni u bazu podataka BIS-a KBC-a Split. Prikupljeni su demografski podatci, podatci o tipu prijeloma i vrsti izvršenog liječenja, a u slučaju operacijskog liječenja i podatci o načinu postavljanja Kirschnerovih žica, trajanju liječenja, kao i podatci o prijeoperacijskim i poslijeoperacijskim komplikacijama te o funkcionalnom ishodu liječenja. Podaci o funkcionalnom ishodu nisu bili dostupni kod 3 ispitanika.

**Rezultati:** Najviše je prijeloma liječeno imobilizacijom nadlaktičnom sadrenom longetom, primijenjenom u 45 (68,2%) bolesnika. Od 20 bolesnika liječenih operacijskim putem, u svih je korištena ukrižena metoda osteosinteze Kirschnerovim žicama. Od 63 bolesnika, njih 55 (87,3%) je imalo zadovoljavajući funkcionalni ishod. Prijeoperacijske neurološke komplikacije uzrokovane suprakondilarnim prijelomima bile su prisutne u 4 (6%) bolesnika u ovom istraživanju, dok vaskularne i ostale komplikacije nisu zabilježene. Od 20 bolesnika liječenih ukriženom metodom osteosinteze Kirschnerovim žicama, nije zabilježena nijedna ijtrogena neurovaskularna komplikacija.

**Zaključci:** Epidemiološki podatci, trajanje i funkcionalni ishod te postotak komplikacija kod liječenja suprakondilarnih prijeloma u skladu s podacima u drugim objavljenim studijama. Utvrđeno je da je najčešće korišten oblik liječenja suprakondilarnih prijeloma imobilizacija nadlaktičnom sadrenom longetom, a najčešće korištena operacijska metoda je ukrižena metoda osteosinteze Kirschnerovim žicama. Broj ijtrogenih komplikacija ukrižene metode osteosinteze Kirschnerovim žicama u našem istraživanju je manji od broja istoimenih komplikacija u ostalim dostupnim istraživanjima. BIS značajno olakšava prikupljanje podataka o bolesnicima.

## **9. SUMMARY**

**Diploma thesis title:** Outcomes of treatment of supracondylar fractures at the Department of Pediatric surgery in the first year of hospital information system usage.

**Objectives:** The primary objective of this study was to determine the epidemiological characteristics, treatment success and the functional outcome of supracondylar fractures. As the newly introduced BIS information system was used to collect data, our goal was to identify its advantages and disadvantages in data collection and processing.

**Patients and methods:** The study was conducted using a retrospective analysis of the database of the Department of Pediatric Surgery, University Hospital of Split. Data on 66 patients aged 0-18 with radiologically confirmed supracondylar fractures in Splitsko-Dalmatinska county were collected from the beginning of February 2021. until the beginning of February 2022. During this time, data on the duration of treatment of supracondylar fractures, treatment outcomes and the number of complications caused by the crossed Kirschner wire osteosynthesis, were analysed. The data for this study was collected from the medical reports and radiological findings of University Hospital of Split listed in the BIS. Treatment outcome data was not available for 3 patients.

**Results:** The majority of fractures were treated with immobilization by an upper arm splint, administered in 45 (68.2%) patients. Of the 20 surgically treated patients, a crossed wire method of osteosynthesis with Kirschner wires was used in all of them. Of the 63 patients, 55 (87.3%) had a satisfactory functional outcome. Preoperative neurological complications in this study caused by supracondylar fractures were present in 4 (6%) patients, while vascular and other complications were not reported. Of the 20 patients treated with the crossed method of osteosynthesis with Kirschner wires, no iatrogenic neurovascular complications were registered.

**Conclusion:** Epidemiological characteristics, duration, functional outcome and the percentage of complications in the treatment of supracondylar fractures are consistent with data in other published studies. It was found that the most commonly used form of treatment for supracondylar fractures is immobilization with an upper arm splint, and the most commonly used operative method is the crossed wire method of osteosynthesis with Kirschner wires. The number of iatrogenic complications caused by the crossed method of osteosynthesis with Kirschner wires in our study is lower than the number of complications in other available studies. The Croatian hospital information system significantly facilitates the collection of patient data.

