

# Uloga pupilometrije u predviđanju sindroma mlohave šarenice

---

**Okmažić, Donald**

**Master's thesis / Diplomski rad**

**2022**

*Degree Grantor / Ustanova koja je dodijelila akademski / stručni stupanj:* **University of Split, School of Medicine / Sveučilište u Splitu, Medicinski fakultet**

*Permanent link / Trajna poveznica:* <https://um.nsk.hr/um:nbn:hr:171:113437>

*Rights / Prava:* [In copyright](#)/[Zaštićeno autorskim pravom.](#)

*Download date / Datum preuzimanja:* **2023-12-02**



*Repository / Repozitorij:*

[MEFST Repository](#)



**SVEUČILIŠTE U SPLITU**  
**MEDICINSKI FAKULTET**

**Donald Okmažić**

**ULOGA PUPILOMETRIJE U PREDVIĐANJU SINDROMA MLOHAVE ŠARENICE**

**Diplomski rad**

**Akadska godina**

**2021./2022.**

**Mentor:**

**Izv. prof. dr. sc. Ljubo Znaor**

**Split, srpanj 2022.**

**SVEUČILIŠTE U SPLITU**  
**MEDICINSKI FAKULTET**

**Donald Okmažić**

**ULOGA PUPILOMETRIJE U PREDVIĐANJU SINDROMA MLOHAVE ŠARENICE**

**Diplomski rad**

**Akadska godina**

**2021./2022.**

**Mentor:**

**Izv. prof. dr. sc. Ljubo Znaor**

**Split, srpanj 2022.**

*Hvala mentoru Izv. prof. dr. sc. Ljubi Znaoru, dr. med. Na ukazanom povjerenju, savjetima i pomoći pri izradi ovoga rada. Također se želim zahvaliti Anti Kreši, dr. med. i Filipu Rađi, dr. med. na svim odgovorima na moja beskonačna pitanja.*

*Ovim putem želim zahvaliti svima koji su bili uz mene tijekom ovog mog kotičnog puta. Ponajprije želim zahvaliti svojoj majci jednostavno zbog svega, potom ocu i sestri koji su me uvijek gurali prema naprijed.*

*Velike zahvale svim prijateljima i kolegama koji su me gurali na ovome putu punome uspona i padova. Veliki je broj tu vas, no morao bih istaknuti mog Marina, dr. med. i moju Petru dr. med. na svakodnevnom brizi, podršci i sreći svih ovih i nadolazećih godina.*

## SADRŽAJ

1. UVOD.....	1
<u>1.1</u> Anatomija oka .....	2
<u>1.2</u> 1.2. Katarakta.....	7
1.2.1. Povijest .....	7
1.2.2. Epidemiologija .....	7
1.2.3. Patogeneza .....	7
1.2.4. Predoperativna priprema bolesnika.....	9
1.2.5. Liječenje .....	10
1.2.6. Femtosekundni laser.....	14
1.2.7. Intraoperacijske i poslijeoperacijske komplikacije .....	14
<u>1.3</u> 1.3. Sindrom intraoperativne mlohavne šarenice (engl. <i>intraoperative floppy iris sindrom</i> - IFIS).....	15
1.3.1. Epidemiologija.....	16
1.3.2. Patofiziologija.....	17
1.3.3. Faktori rizika.....	17
1.3.4. Predoperativna evaluacija bolesnika .....	18
1.3.5. Intraoperativne preventivne mjere .....	19
2. CILJ ISTRAŽIVANJA I HIPOTEZE .....	20
<u>1.4</u> 2.1. Primarni cilj istraživanja .....	21
<u>1.5</u> 2.2. Hipoteze.....	21
3. ISPITANICI I METODE.....	22
<u>1.6</u> 3.1 Ispitanici .....	23
<u>1.7</u> 3.2 Metode.....	23
<u>1.8</u> 3.3. Statistika .....	24
<u>1.9</u> 3.4. Etička načela studije.....	24
4. REZULTATI.....	25
5. RASPRAVA .....	34
6. ZAKLJUČCI .....	38
7. POPIS CITIRANE LITERATURE .....	40
8. SAŽETAK .....	45
9. SUMMARY .....	<b>Error! Bookmark not defined.</b>
10. ŽIVOTOPIS .....	49



*Stranica za zahvalu*

**Kratice:**

**ACD** - dubina prednje sobice (engl. *Anterior chamber depth*)

**BHP** - benigna hiperplazija prostate

**ECCE** - ekstrakapsularna ekstrakcija katarakte (engl. *Extracapsular cataract extraction*)

**ICCE** – intrakapsularna ekstrakcija katarakte (engl. *Intracapsular cataract extraction*)

**IFIS** – intraoperativni sindrom mlohave mrežnice (engl. *Intraoperative floppy iris syndrome*)

**IOL** - intraokularna leća

**K1** - keratometrija rožnice na strmijoj osi

**K2** - keratimetrija rožnice na plićoj osi

**L OP** - latencija operiranog oka

**OP PD** - dijametar operiranog oka

**PCO** - замуćenje stražnje leće (engl. *Posterior capsular opacification*)

**PEX** - pseudoeksfolijativni sindrom (engl. *Pseudoexfoliation syndrome*)

**PHACO**- fakoemulzifikacija (engl. *Phacoemulsification*)



## **1. UVOD**

## 1.1. Anatomija oka

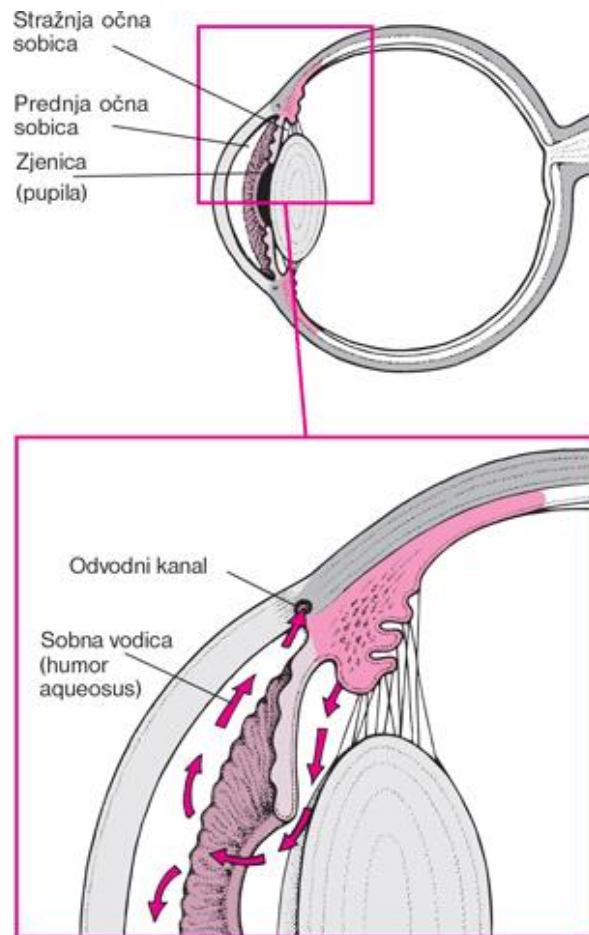
Oko je parni organ vida zadužen za primanje svjetlosnih informacija iz okoline i njihovo pretvaranje u živčane impulse koji se prenose do kore velikog mozga. Oko se sastoji od optičkog i pomoćnog uređaja. Uloga optičkog uređaja je prijenos i projekcija slike na mrežnicu. Nadalje, optički se uređaj dodatno može podijeliti na dioptrijski dio i dio zadužen za obradu informacija. Dioptrijski dio oka omogućuje prolazak svjetlosnih impulsa uz što manje raspršenje do mrežnice, koja predstavlja dio oka zaslužan za obradu svjetlosnih valova. Također, služi i za njihovu pretvorbu u živčane informacije koje se dalje šalju putem optičkog živca (lat. *n. opticus*) do okcipitalnog reznja velikoga mozga gdje slijedi daljnja obrada tih informacija i pretvorba u sliku. Glavne su zadaće pomoćnog uređaja - zaštita (koju omogućavaju očna vjeđa, spojnica i suzni aparat) te usmjeravanje oka (za koju su zaduženi očni mišići). Oko je smješteno unutar koštane strukture zvane orbita (očna šupljina) koja je građena poput stožca. Krov stožca čini *os frontale*, dno je građeno od *maxille*, *os zygomaticum* i *os palatinum*, lateralnu stijenku čine *os zygomaticum* i *ala majos ossis sphenoidalis* te medijalnu stijenku čini *ala minor ossis sphenoidalis*, *processus frontalis maxillae*, *os lacrimale*, *os ethmoidale* i *os frontale*. Tetivni obruč (lat. *anulus tendineus communis*) čini polazište većini očnih mišića, a nalazi se na vrhu orbite, dok kroz njen središnji otvor prolaze *n. opticus* (II) koji prenosi vidne informacije prema mozgu, *n. oculomotorius* (III), *n. trochlearis* (IV), *n. abducens* (VI) i arterija *ophthalmica* (1,2).

Očna jabučica ima oblik nepravilne kugle, čije stražnje četiri petine čini bjeloočnica, zavijena po većem polumjeru u odnosu na prednju petinu, rožnicu. Očna se jabučica sastoji od tri sloja - unutarnja očna ovojnica (lat. *tunica interna bulbi*), srednja očna ovojnica (lat. *tunica vasculosa bulbi*) i vanjska očna ovojnica (lat. *tunica fibrosa bulbi*) (3).

**Vanjska očna ovojnica** (lat. *tunica fibrosa bulbi*) pruža potrebnu mehaničku stabilnost oku, služi kao hvatište mišića, a o njoj ovise veličina i oblik oka. Građena je od dvaju dijelova: neprozirnog stražnjeg dijela koji se naziva bjeloočnica (lat. *sclera*) i prednjeg prozirnog dijela zvanog rožnica (lat. *cornea*) (4).

Bjeloočnica čini veći, stražnji dio vanjske ovojnice oka pružajući zaštitu unutarnjim strukturama i održavajući oblik oka. Njena se debljina kreće od 0.3 mm u blizini hvatišta vanjskih očnih mišića, gdje je najtanja, do 1 mm na stražnjem polu gdje je najdeblja, jer je pojačava duralna ovojnica. Gledajući od unutrašnjosti prema van, možemo razlikovati 3 sloja bjeloočnice: *lamina fusca*, *stroma* i *episclera* (2,3).

Rožnica čini prednji, svjetlolomni dio vanjske ovojnice oka. Veća zaobljenost rožnice u odnosu na bjeloočnicu daje joj lomnu jačinu od preko 40 dioptrija čineći je glavnim dijelom refrakcijskog uređaja oka (2/3 sveukupne vidne oštine) (1,2). Za razliku od bjeloočnice, rožnica je prozirni dio oka. Njena prozirnost je uvjetovana nepostojanjem krvnih žila i strukturnom homogenošću (3). Rožnica je građena od 5 slojeva: epitelni sloj, Bowmanova čahura, stroma rožnice, Descemetova membrana i sloj endotelnih stanica. Prednji epitel (lat. *epithelium corneae*) specifičan je zbog brojnih mitozâ koje rožnici omogućavaju sposobnost regeneracije, a obnova se stanica odvija svako 7-10 dana. Rožnica je s obje strane slobodna. Prednju stranu pokrivaju vjeđe, dok stražnju stranu oplahuje očna vodica (lat. *humor aquosus*) prednje očne sobice. Glavna je funkcija očne vodice prehrana avaskularnih tkiva kao što su strukture kuta očne sobice, leća i unutrašnja strana rožnice. Volumen očne vodice, kojeg stvara nepigmentirani epitel cilijarnih nastavaka, iznosi oko 120 µL. Ravnoteža između stvaranja i odvodnje očne vodice održava tlak unutar oka konstantnim (15-20 mmHg). Poremećaji u otjecanju ili prevelikom stvaranju očne vodice dovode do patološkog stanja povećanog očnog tlaka znanog kao glaukom (tlak uglavnom bude iznad 22 mmHg). Cilj terapije glaukoma je poboljšanje trabekularnog otjecanja i/ ili smanjenje stvaranje očne vodice. Prednja očna sobica (lat. *camera bulbi anterior*) je prostor omeđen rožnicom, šarenicom, komornim kutom i lećom. U potpunosti je ispunjena očnom vodicom volumena oko 200 µL. Komunikacija prednje i stražnje očne sobice (lat. *camera bulbi posterior*) se odvija preko pupile. Prostor stražnje očne sobice je također ispunjen očnom vodicom volumena oko 100 µL. Omeđenja stražnje očne sobice čine: cilijarni nastavci, zonula, stražnja strana šarenice, leća i prednja ploha staklovine (Slika 1) (1,2).



- **Slika 1:** Prednja i stražnja očna sobica

Preuzeto iz: Placebo d.o.o Split i MSD Hrvatska. Glaukom [Internet]. Placebo.hr. [citirano 10. srpnja 2022.]. Dostupno na: <http://www.msd-prirucnici.placebo.hr/msd-za-bolesnike/bolesti-ociju/glaukom>

**Srednju očnu ovojnicu** (lat. *tunica vasculosa bulbi*) čine žilnica (lat. *choroidea*), zrakasto tijelo (lat. *corpus ciliare*) i šarenica (lat. *iris*). Njezina glavna funkcija je krvna i živčana opskrba unutrašnjeg dijela očne jabučice (3).

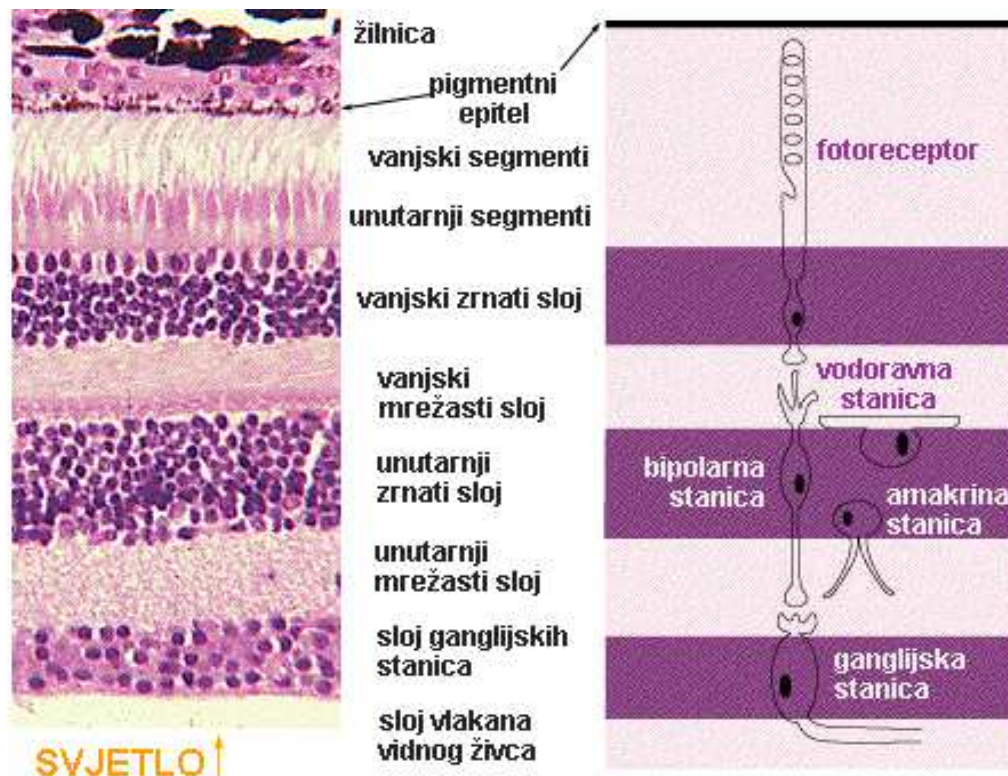
Žilnica je najbolje vaskularizirano tkivo cijelog organizma kroz koju protječe 85% ukupne količine krvi koja dostiže u oko. Ona ima važnu ulogu u prehrani vanjskih slojeva retine, održavanju intraokularnog tlaka i stvaranju krvno-retinalne barijere. Histološki gledano građena je od 3 sloja: Bruchove bazalne membrane (unutarnji sloj koji čini granicu prema retini), lamine vasculose (središnji sloj) i *suprachoroidea*-e (vanjski sloj) (1,2).

Šarenica je smještena između leće i rožnice, a u njezinu se središtu nalazi zjenica (lat. *pupila*). Uloga je šarenice da kontrolom promjera zjenice određuje količinu svjetla koje ulazi u oko. Promjer je zjenice određen ravnotežom između simpatičkog i parasimpatičkog autonomnog živčanog sustava, odnosno njihovog antagonističnog djelovanja na mišiće smještene u stromi šarenice (lat. *mm.sphincter* i *dilatator pupillae*) (2).

Zrakasto tijelo spaja šarenicu sa žilnicom. Proteže se od baze šarenice do nazubljenog dijela (lat. *ora serrata*) koje predstavlja granicu slijepog i vidnog dijela mrežnice. Zrakasto tijelo sastoji se od dvaju dijelova: cilijarnih nastavaka (lat. *pars plicata*) i cilijarnog mišića (lat. *m. ciliaris*). Cilijarni su nastavci građeni od prednjeg dijela ili *pars plicata corporis ciliaris* i stražnjeg ravnog dijela zvanog *pars plana corporis ciliaris*. Glavna je uloga cilijarnih nastavaka stvaranje očne vodice za koju su zaduženi cilijarni epitel i krvne žile. Također, cilijarni mišić omogućuje akomodaciju oka i postizanje vidne oštrine (1).

**Unutarnju očnu ovojniju** (lat. *tunica interna bulbi*) čini mrežnica (lat. *retina*), funkcionalno najvažniji dio oka. Razlikujemo svjetloosjetljivi dio (lat. *pars optica retinae*) i "slijepi" (lat. *pars caeca retinae*). Svjetloosjetljivi ili vidni dio oblaže očnu pozadinu (lat. *fundus oculi*), a s unutarnje strane naslanja na žilnicu dok se slijepi dio naslanja na stražnju stranu cilijarnog tijela i stražnju površinu šarenice (2). Granicu između vidnog i slijepog dijela mrežnice predstavlja zupčasta linija (lat. *ora serrata*). Oba su dijela mrežnice izvana obavijena slojem pigmentnih stanica (lat. *stratum pigmentosum retinae*). Zadaće pigmentnih stanica su: zaštita fotoreceptora od fotooksidacije, fagocitoza otpadnih tvari, obnavljanje vidnog pigmenta i izmjena tvari između *stratum nervosum*-a i žilnice. *Stratum nervosum retinae*-e predstavlja dio mrežnice odgovoran za pretvorbu svjetlosnih valova u električne impulse. Optički signali se pomoću fotoreceptora prevode u električne, a potom u kemijske signale. Histološki, *stratum nervosum* građen je od 9 slojeva, no najvažiji dio ovoga sloja čine prva tri neurona vidnog puta: fotoreceptori, bipolarne stanice i ganglijske stanice (Slika 2). Fotoreceptori su bipolarne živčane stanice odgovorne za apsorpciju svjetlosnih kvantova. Ljudi posjeduju dvije vrste fotoreceptora: štapiće i čunjiće. Štapići su odgovorni za noćni vid, dok je glavna zadaća čunjića danje gledanje i raspoznavanje boja (1). Njihov raspored po mrežnici nije jednak. Središnja jamica (lat. *fovea centralis*) stražnji je dio mrežnice u kojem su smješteni samo čunjići. To je

mjesto u oku na koje zraka svjetlosti direktno upada i time i predstavlja mjesto najjasnijeg vida (3).



• **Slika 2:** Histološka građa mrežnice

Preuzeto iz: Građa mrežnice [Internet]. 20m.com. [citirano 10. srpnja 2022.]. Dostupno na: <http://karmengl.20m.com/mreznica.htm>

**Leća** (lat. *lens*) je bikonveksna elastična struktura oka koja zajedno s rožnicom omogućuje fokusiranje svjetlosnih zraka na mrežnicu. Prednja površina bikonveksne leće je slabije zakrivljena u odnosu na stražnju površinu (4). Rub, koji se još i naziva ekvator leće ima promjer oko 9 mm. Njezin prednji pol (lat. *polus anterior*) je smješten direktno iza zjenice, dok se stražnji pol (lat. *polus posterior*) smjestio u udubljenju staklastog tijela (lat. *fossa hyaloidea*). Ne posjeduje krvne žile što je, baš poput rožnice, čini prozirnom, no za razliku od rožnice leća ne posjeduje ni živčane nastavke. Leća je građena od tri komponente: kapsule leće (lat. *capsula lentis*), vlakana leće (lat. *fibrae lentis*) i epitela leće (lat. *epithelium lentis*). Vlakna tvore lećnu masu (lat. *substantia lentis*), koja je u središnjem dijelu tvrđa i žućkasto obojena (lat. *nucleus lentis*), a na periferiji je mekša (lat. *cortex lentis*) (3). Starenjem i kontinuiranim gubitkom vode

leća gubi svoju debljinu i elastičnost što rezultira smanjenjem mogućnosti akomodacije leće koja kod starijih osoba dovodi do staračke dalekovidnosti. Česta je pojava u starijih osoba zgušćivanje centralnih lećnih masa što rezultira nastankom očne katarakte (2, 3).

**Staklovina** (lat. *corpus vitreum*) ispunjava najveći dio oka, a smještena je između mrežnice, leće i stražnje komore. Sastavljena je od 99% vode, a ostalih 1% čine kompleksi kolagena i hijaluronske kiseline pretvarajući je u želatinoznu strukturu visoke viskoznosti. Staklovina djeluje kao „amortizer“ udaraca štiteći oko od trauma, podupire ga dajući mu oblik, a ima i metaboličku ulogu (1).

## 1.2. Katarakta

### 1.2.1. Povijest

Pojam katarakta dolazi od latinske riječi *cataracta*, koja znači vodopad. Slikovni je prikaz bjeline vodopada pri padu poslužio starim Rimljanima za metaforičku usporedbu sa sivo bijelim zamućenjem u zjenici staračkih očiju (4). Također, govoreći o etiologiji riječi, uočavamo kako termin katarakta vuče korijen i iz grčkog jezika, točnije dolazi od grčke riječi *katarrakter*. Značenje riječi *katarrakter* je baciti dolje, jer se ranije vjerovalo kako katarakta nastaje otjecanjem zgusnute tekućine iz mozga u područje ispred leće (5).

### 1.2.2. Epidemiologija

Katarakta se smatra velikim javno zdravstvenim problemom. Naime, o tome svjedoči činjenica da su 2010. godine katarakte uzrokovale 17 milijuna (35%) slučajeva sljepoće u svijetu; čineći je prvim uzrokom izlječive sljepoće u svijetu (6). Unatoč napretku dijagnostike, razvoju novih operacijskih tehnika i bržem oporavku katarakta i dalje ima veliki utjecaj na kvalitetu ljudskog života. Imajući na umu kako je glavni rizični čimbenik koji utječe na razvoj katarakte starenje, kontinuiranim produljenjem očekivane duljine života usporedno raste i broj osoba s kataraktom te se smatra kako će se u narednih 20 godina broj osoba oboljelih od katarakte udvostručiti (7). O konstantnom rastu oboljelih od katarakte nam govori porast s 12.3 milijuna u 1990. na 20 milijuna u 2010. godini i procjena Svjetske zdravstvene organizacije (WHO) da će u 2020. broj slučajeva porasti na nešto manje od 80 milijuna slučajeva (6, 8).

### 1.2.3. Patogeneza

Leća je bikonveksna, optički prozirna struktura čija je glavna funkcija prijenos svjetlosti do mrežnice uz minimalni postotak raspršivanja (9). Degenerativnim procesima prozornost leće se

gubi, dolazi do formacije katarakte i posljedično oslabljenog vida. Na pojavnost katarakte mogu utjecati različiti čimbenici koji dovode do opacifikacije leće uzrokovane nakupljanjem proteina. Proteini, među kojima je najvažniji kristalin, priječe put prolaska svjetlosti kroz leću do mrežince oka (10, 11). S obzirom na različite kriterije, poput vremena nastanka, zrelost i morfologiju, katarakte možemo svrstati u nekoliko skupina (Tablica 1.) (12). Govoreći o vremenu nastanka, dijelimo ih na katarakte prisutne od rođenja, koje se nazivaju kongenitalne katarakte, te one stečene nakon rođenja (5, 12). Kongenitalne su katarakte rijetke, unilateralne ili bilateralne i one često izazivaju ozbiljna oštećenja vida. Senilne su katarakte najčešća vrsta katarakti, javljaju se najčešće oko 50. godine života, iako njihovo javljanje kod mlađih osoba nije isključeno. Češće se javljaju kod žena s omjerom 1:1.3 (13). Fotooksidativnim stresom potaknuto nakupljanje proteina može biti inducirano individualnim čimbenikom, no uglavnom sinergističko djelovanje rizičnih čimbenika dovodi do zamućenja leće (14). Među čimbenicima rizika najvažniji su:

1. Dob
2. Svaka osoba iznad 70. godine ima određeni stupanj zamućenja leće.
3. Sustavne bolesti
4. Reumatološke bolesti poput sklerodermije, neurodermatitisa, sistemskog eritematoznog lupusa značajno utječu na razvoj katarakte. Također endokrinološke bolesti povećavaju rizik od nastanka katarakte. Od endokrinoloških bolesti poseban se naglasak stavlja na šećernu bolest, koja općenito od svih sustavnih bolesti ima najveći utjecaj na razvoj katarakte.
5. Pušenje
6. Alkohol
7. Trauma oka
8. Veća izloženost sunčevim zrakama (15,16)



**Tablica 1.** Podjela katarakti (12).

<i>prema uzroku</i>	traumatska	metabolička	komplificirana	medikamentozna
<i>prema lokaciji</i>	kapsularna	kortikalna	perinuklearna	nuklearna
<i>prema vremenu nastanka</i>	kongenitalna	juvenilna	presenilna	senilna
<i>prema stupnju zamućenja</i>	djelomično zamućena leća	potpuno zamućena leća		
<i>prema boji</i>	smeđa/crna	plava		
<i>prema morfologiji</i>	na bazi vlakana	bez vlakana		
<i>prema zrelosti</i>	nezrela	zrela	hipermaturna	Morgangnijeva

#### 1.2.4. Predoperativna priprema bolesnika

Važna stavka za uspješan ishod operacije je zasigurno predoperativna priprema bolesnika. Osim izvrsnog poznavanja same anatomije, patofiziologije i optometrije, pregled cjeloukupne medicinske povijesti bolesnika je neizostavan dio predoperativna pripreme. Bolesti poput *dijabetesa*, kronične opstruktivne plućne bolesti i ishemijske bolesti zahtjevaju veću suradnju različitih grana medicine za optimalne ishode operacije. Bolesnikova upotreba imunosupresiva i kortikosteroida također može utjecati na ishod operacije. Neminovno važna stavka u anamnezi

koja se nebi smjela izostaviti je korištenje  $\alpha$ 1-adrenergičnih antagonista (poput prazosina, terazosina, silodosin, alfuzosin i tamsulosin) koji se koriste za liječenje benigne prostaticke hiperplazije, urinarne inkontinencije i hipertenzije, čija upotreba pokazuje povezanost s pojavom sindroma mlohavne šarenice (engl. *Floppy Iris Syndrome*) (17, 18). Anamnestički najčešći simptomi koje bolesnici navode su: smanjenje vidne oštine i kontrasta te pojava odsjaja. Nakon temeljito uzete anamneze slijedi klinički pregled oka (4). Oftalmološkom procjenom bolesnika s kataraktom nužno je procijeniti stupanj zamućenja leće i utjecaj zamućenosti na vid te ukupnu korist operacije katarakte, odnosno utjecaj operacije na kvalitetu života bolesnika. U većini slučajeva, operacijski je zahvat izbor bolesnika. Oftalmolog treba informirati bolesnika o tome šta je katarakta, način na koji se ona liječi, objasniti kako je operacijski zahvat metoda izbora liječenja, ali ne i jedina metoda liječenja. Nadalje, trebaju se pobliže objasniti prednosti kao i mane operacijskog liječenja, njezini rizici te mogućnosti saniranja komplikacija. Ukoliko se odabere operacija kao metoda liječenja potrebno je bolesniku predočiti opcije vezane uz tipove dostupnih intraokularnih leća i njihovih karakteristika (5,12).

### **1.2.5. Liječenje**

Jedna od najstarijih kao i najizvođenijih operacija na svijetu je upravo operacija katarakte, čiji se opisi mogu pronaći u povijesnim zapisima starim preko 3800 godina (Hamurabijev zakonik, svete Veda knjige) (4). Osvrćući se na povijest izvođenja operativnih postupaka saniranja katarakte, prva prava ekstrakcija katarakte je izvedena 1747. u Parizu od strane kirurga Jacquesa Daviela, zamjenjujući do tada popularnu *couching* metodu. Pokazujući za 50% veću uspješnost, Davielova tehnika ekstrakapsularne ekstrakcija katarakte (ECCE) postaje novi standard liječenja katarakte tog doba, a bazira se na uklanjanju leće dok kapsula ostaje na svom mjestu. Pojavom ECCE dolazi i do paralelnog pojavljivanja postupka zbrinjavanja katarakte zvanog intrakapsularna ekstrakcija katarakte (ICCE) kod koje se leća uklanja zajedno s kapsulom. Navedene se metode danas rijetko koriste, eventualno kao sekundarni zahvati u slučaju intraoperacijskih komplikacija. Razvojem tehnologije i međudjelovanjem različitih grana znanosti dolazi do pojave metode koja se smatra zlatnim standardom današnjice kada govorimo o operacijama katarakte, a naziva se fakoemulzifikacija ili skraćeno PHACO (19, 20). Proces izvođenja operacije se provodi kroz nekoliko faza:

1. Priprema operacijskog polja
2. Incizija rožnice
3. Kapsuloreksa

4. Hidrodisekcija i hidrodelineacija
5. Fakoemulzifikacija
6. Irigacija/aspiracija
7. Ugradnja (implantacija) intraokularne leće (IOL) (4).

#### 1. Priprema operacijskog polja

Procesu izvođenja operacije prethodi predoperativna priprema u sklopu koje se vrši pupilarna dilatacija, anesteziranje i steriliziranje oka 5% povidon jodidom. Odabir odgovarajuće anestezije važna je stavka predoperativne pripreme. Danas se najčešće koristi topička anestezija (ukapavanje estetičkih kapi za oči), no također se može koristiti i druge oblike lokalne anestezije. Primjerice retrobulbarnom anestezijom anestetik se injicira u prostor iza očne jabučice, pružajući odlične preduvjete za operaciju. Komplikacije izvođenja retrobulbarne anestezije su rijetke, a neke od mogućih komplikacija su: trauma optičkog živca, retrobulbarno krvarenje, srčana aritmija, respiratorni arrest i napadaji izazvani slučajnom intravenskom injekcijom. Cilj je razvoja peribulbarne anestezije bio smanjenje rizika komplikacija te je danas postala sve popularnija opcija, unatoč studijama koje govore kako nema dokaza o razlici sigurnosti i učinkovitosti između peribulbarnog i retrobulbarnog izvođenja anestezije (21, 22).

#### 2. Incizija

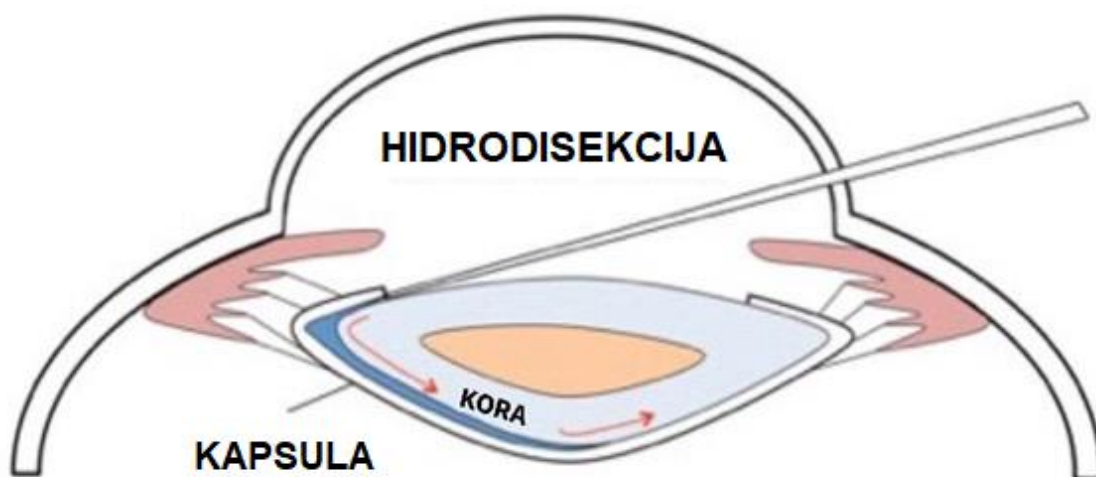
Incizija (<3 mm), kao inicijalni korak operativnog postupka, igra važnu ulogu u postavljanju temelja za sve daljnje korake operacije i neposredno postoperativno razdoblje. Dobro izveden kirurški rez omogućava manji dotok mikroorganizama koji mogu uzrokovati postoperativne komplikacije poput endoftalmitisa, smanjuje trajanje operacije i postoperativnog oporavka (23, 24). U kirurgiji katarakte koriste se različiti pristupi stvaranja rezne rane, a dva su najpopularnija kornealni i sklerani pristup. Incizija mora biti prikladne veličine kako bi se omogućio uvođenje oftalmičkih instrumenata ili viskoelastika (gusta prozirna tekućina) koja je svojom pojavom 1972. uvelike olakšala izvođenje operacije katarakte. Viskoelastik osigurava stabilnost prednje očne sobice, te štiti očne strukture, naprvom mjestu vrlo osjetljivog rožničnog endotela (19).

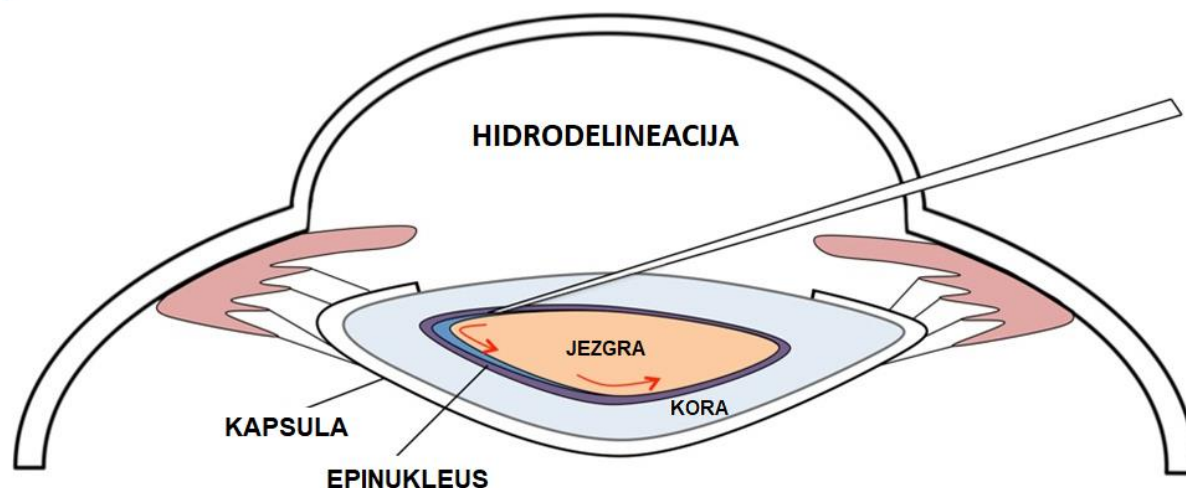
### 3. Kapsuloreksa

Kapsuloreksa je postupak otvaranja prednje kapsule leće. To je iznimno važan korak tijekom operativnog zahvata katarakte, a omogućila je veću sigurnost i učinkovitost fakoemulzifikacijske tehnike. Ona ostvaruje veću ekspoziciju leće i lakši pristup. Cilj kapsulorekse je postizanje kontinuiranog kružnog otvora veličine 5 do 6 milimetara pomoću cistotoma. Otvor istovremeno mora biti dovoljno velik, kako bi se omogućilo uklanjanje leće bez dodatnih komplikacija, kao i dovoljno mali da bi se osigurala stabilnost leće i smanjenjio rizik od tzv. sekundarne mreže (12,25).

### 4. Hidrodisekcija i hidrodelineacija

S pojmom hidrodisekcije se susrećemo od 1984. godine zahvaljujući Faustu koji ga je upotrijebio za odvajanje nukleusa od korteksa leće. Naime, Faust je ubrizgavanjem fiziološke otopine odvojio stražnji i periferni korteks od stražnje kapsule leće olakšavajući manipulaciju i uklanjanje nukleusa (26, 27). Ubrizgavanjem balansirane otopine soli, nakon hidrodisekcije, postiže se hidrodelineacija. Postupkom hidrodelineacije navedena otopina se ubrizgava duboko u jezgu uzrokujući odvajanje mekšeg epinukleusa od tvrde, kompaktnije jezgre (Slika 3) (19).





**Slika 3:** Hidrodisekcija i hidrodelineacija. Preuzeto i prilagođeno prema: Moran CORE [Internet]. Utah.edu. [cited 2022 Jul 13]. Dostupno na: <http://morancore.utah.edu/section-14-ophthalmic-surgery/hydrodissection-and-hydrodelineation/>

## 5. Fakoemulzifikacija

Princip izvođenja fakoemulzifikacije temelji se na djelovanju ultrazvučnih vibracija čiji su izvor piezoelektrični kristali smješteni u fakoemulzifikacijskoj sondi. Frekvencija od 30 000 oscilacija u sekundi omogućuje fragmentiranje leće u sitnije dijelove koji se simultano aspiriraju (19). Cilj ovoga koraka je uklanjanje leće sa što manjim oštećivanjem rožnice fakoemulzifikacijskim uređajem. Postoje različiti pristupi usitnjavanja jezgre, a odabir tehnike bi se trebao bazirati na zonularnoj patologiji, gustoći jezgre te iskustvu kirurga. Neke od tehnika su:

- „*divide and conquer*”
- „*chip and flip*”
- vertikalno cijepanje
- horizontalno cijepanje (12).

## 6. Irigacija/aspiracija

Dijelovi leće poput epinukleusa i korteksta u odnosu na ostatak leće su znatno mekši, te je za njihovo uklanjanje dovoljno koristiti sustav irigacije i aspiracije pomoću posebne sonde ultrazvučnog aparata (4).

## 7. Ugradnja (implantacija) intraokularne leće (IOL)

Većina intraokularnih leća današnjice napravljena je tako da se mogu postaviti kroz prethodno pripravljenu rožničku mikroinciziju i stoga dodatno proširenje iste nije potrebno. Intraokularne leće se postavljaju u stražnju sobicu, točnije u kapsularnu vreću koja se prethodno ispunjava viskoelastikom (4). Završni korak operativnog zahvata nakon ispiranja viskoelastika je instilacija profilaktičkog antibiotika u prednju učnu sobicu. Profilaktična instilacija cefuroksima u prednju očnu sobicu se najčešće koristi u većini zemalja svijeta te je dokazano da značajno smanjuje stopu pojave postoperativnog endoftalmitisa (28). Prednosti fakoemulzifikacije su smanjenje veličine rezne rane, brži oporavak i manja stopa kirurški inducirano astigmatizma (29).

### 1.2.6. Famtosekundni laser

Pojavom famtosekundnog lasera, 2002. godine, predložen je novi operativni pristup zbrinjavanja katarakte. Princip rada famtosekundarnog lasera temelji se na upotrebi infracrvene pulsne energije trajanja 10-15 sekundi. Smanjenje rizika od gubitka endotela i uspješnije centriranje intraokularne leće (IOL) govori u prilog primjene lasera, no mogućnost javljanja komplikacija sličnih standardnoj fakoemulzifikaciji (poput ruptur stražnje kapsule i gubitak staklastog tijela) nije isključen. Također, postoje specifični rizici uzrokovani primjenom lasera poput ozljede rožnice i šarenice (30,31).

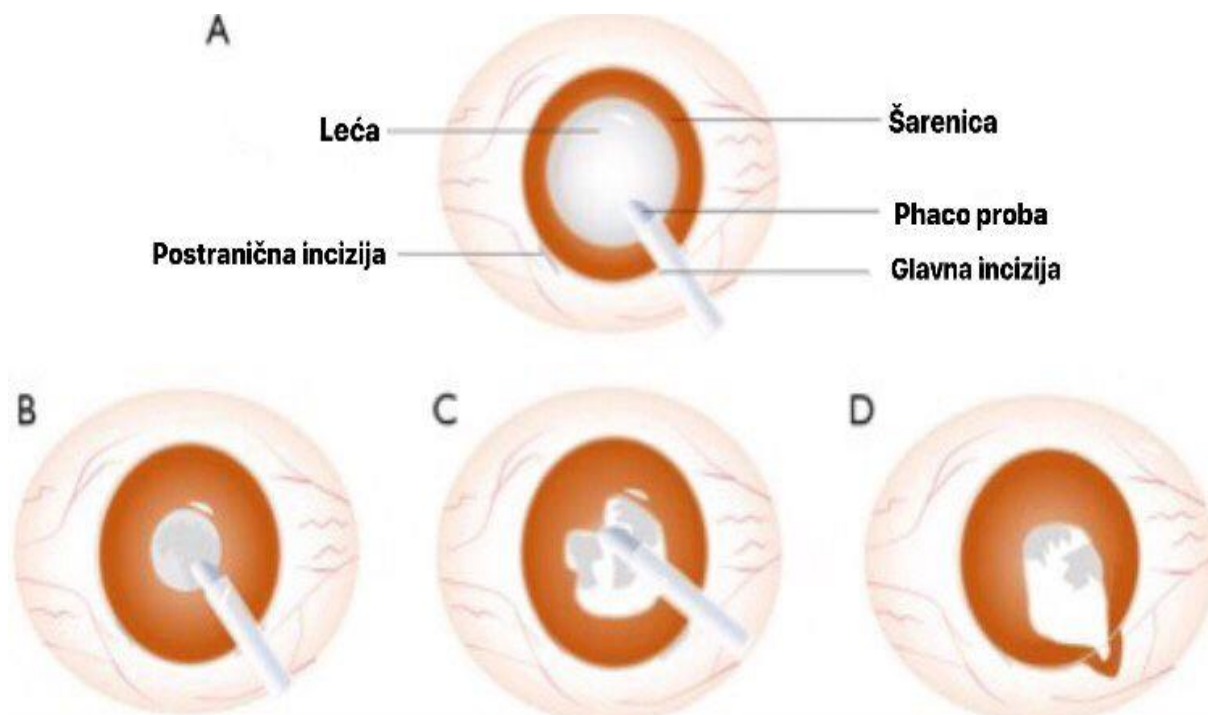
### 1.2.7. Intraoperacijske i poslijeoperacijske komplikacije

Bez obzira na učestalost izvođenja, sigurnost i učinkovitost, operacija katarakte kao i svaka operacija nosi rizik. Intraoperacijske komplikacije se najčešće svode na rupturu stražnje kapsule, no moguća pojava hitnoća poput krvarenja i porasta intraokularnog tlaka govore o postojanju, po vid opasnih, rizika operacije. Poslijeoperacijske komplikacije se, vremenski

gledano, mogu javiti neposredno pa sve do nekoliko godina nakon operacije. Rani se znakovi komplikacija uglavnom odnose na akutne odgovore nakon operativnog zahvata poput diskomforta, crvenila i oticanja. Kasne komplikacije uključuju već spomenutu rupturu stražnje kapsule, no često susrećemo endoftalmitise, suprakoroidalna krvarenja, makularne edeme i zamućenja stražnje lećne kapsule (engl. *PCO-posterior capsular opacification*). PCO je najčešća kasna komplikacija operacije katarakte, a neki znanstvenici zastupaju teoriju proliferacije i migracije ostatnih epitelnih stanica leće (4, 32, 33). Kohortna studija iz 2012. godine pokazuje da se stopa ozbiljnih postoperativnih komplikacija smanjila za 21% u 2005./2006. godini u odnosu na 1994./1995. godinu što ukazuje na veći napredak unačinu izvođenja operacija (34).

### **1.3. Sindrom intraoperativnemlohav šarenice (engl. *intraoperative floppy iris sindrom - IFIS*)**

Prvotno opisan od strane Changa i Campbella 2005. godine, IFIS je karakteriziran trijasom simptoma: bubrenjem šarenice, sklonosti prolapsu šarenice kroz kiruršku inciziju i progresivnom intraoperativnom miozom unatoč pravilnoj upotrebi midriatika. S obzirom na prisutnost navedenih simptoma IFIS možemo podijeliti u 4 stupnja: bez simptoma, blagi, umjereni i teški. Kod blagog je uočljivo samo oticanje strome šarenice, umjereni stupanj obilježen je pojavom oticanja strome i mioze, dok se teški odlikuje pojavnošću sva tri simptoma (oticanje strome, značajna mioza i jaka sklonost prolapsu šarenice) (Slika 4) (35,36).



**Slika 4:** Tri karakteristike IFIS-a. A) Stabilno stanje midrijaze tijekom normalne operacije katarakte.(B,C) Tri karakteristike IFIS-a. (B) Progresivna intraoperativna mioza; (C) bujanje strome šarenice; (D) sklonost prolapsu šarenice kroz kirurške rezove.

Preuzeto iz: Yang X, Liu Z, Fan Z, Grzybowski A, Wang N. A narrative review of intraoperative floppy iris syndrome: an update 2020. *Ann Transl Med.* 2020;8:1546.

### 1.3.1. Epidemiologija

Uspoređujući razne studije bolesnika koji su se podvrgnuli fakoemulzifikaciji, prevalencija IFIS-a varira. Gledajući podatke studije Takmaza i Cana iz 2006. godine pojavnost IFIS-a iznosi 1.6%, dok novije studije govore o rezultatima pojavnosti od čak 12.6% (37, 38). Na navedene razlike u rezultatima zasigurno utječu nova saznanja vezana uz IFIS, vještija uočavanja čak i blažih znakova koji ukazuju na moguću pojavnost IFISa, te sve češće propisivanje lijekova koji povećavaju rizik nastanka navedenog sindroma (39). Podaci o zastupljenosti IFIS-a pokazuju i geografske razlike. Povećana prevalencija s postotkom od 12.6% ističe se u Australiji, dok istraživanja iz 2017. godine pokazuju pojavnost od 3.18% u Kini (35).



### 1.3.2. Patofiziologija

Simpatičkom i parasimpatičkom inervacijom autonomni živčani sustav utječe na brojne funkcije oka kao što su: dijametar (promjer) i akomodacija oka, krvni protok kroz oko i intraokularni tlak. Za savšeno funkcioniranje potrebna je nenarušenost struktura odgovornih za odvijanje navedenih procesa. Dijametar se zjenice mijenja ovisno o količini svjetlosnih podražaja iz okoline, a njega reguliraju dva antagonistička mišića, mišić sfinkter zjenice (lat. *musculus sphincter pupillae*) i mišić dilatator zjenice (lat. *musculus dilator pupillae*). Dilatacija je proces koji integrativno obuhvaća dva paralelna postupka, kontrakciju dilatatora i relaksaciju sfinktera. Padom svjetlosti na mrežnicu nastaju impulsi koji se šire putem vidnoga živca do pretektalnih jezgara. Prekapčanjem u Edinger-Westphalovoj jezgri živčani impulsi se dalje šire putem parasimpatičkih živčanih vlakana koja završavaju na glatkom mišićju šarenice uzrokujući kontrakciju sfinterazjenice odnosno miozu. Navedeni proces se naziva pupilarni refleks na svjetlost, a posredovan je podvrstom muskarinskih receptora točnije M3 receptorima. Suprotno tome, refleks je inhibiran u okruženjima u kojima je količina svjetlosti manja te nastupa obrnuta reakcija koja rezultira aktivacijom simpatičkih živčanih vlakana uzrokujući širenje zjenice, odnosno proces zvan midrijaza. Midrijaza se odvija preko  $\alpha$ -adrenergičnih receptora točnije  $\alpha$ -1 podskupine (40,41). Učestalija pojava IFIS-a uočena je zamjenom terapijskog pristupa u bolesnika s benignom hiperplazijom prostate (BHP) točnije zamjenom operativnog pristupa, kao terapije izbora, za farmakološki pristup temeljen na  $\alpha$ -1 adrenergičkim antagonistima. Od lijekova najčešći izbor u liječenju BHP su tamsulozin, selektivni  $\alpha$ -1 blokator koji pokazuje veći afinitet za  $\alpha$ -1A i  $\alpha$ -1D podtip receptora omogućavajući učinkovitiju relaksaciju glatkih mišića prostate, kao i alfuzosin, neselektivni  $\alpha$ 1 antagonist. Povezanost tamsulozina te u manjoj mjeri alfuzosina s IFIS dokazuju razne studije (37,38,42). Naglasak se stavlja na njegovo vezanje za  $\alpha$ 1-A receptore čija je prisutnost osim u prostati poznata i u oku. Dugotrajnom primjenom dolazi do pojave strukturnih abnormalnosti poput trajne relaksacije mišića dilatatora zjenice koji čak ni nakon predoperativne pripreme u vidu davanja midrijatika ne uzrokuje proširenje zjenice (42,43).

### 1.3.3. Faktori rizika

Meta analiza iz 2010. godine ističe važan utjecaj tamsulozina na pojavnost IFIS-a, ističući ga kao najvažnijeg čimbenika rizika (44). Terazosin, alfuzosin i doksazosin pokazuju manji, ali međusobno podjednak učinak na javljanje navedene komplikacije. Istraživanja su pokazala da lijekovi koji djeluju na  $5\alpha$  reduktazu, antipsihotici, benzodiazepini, blokatori angiotenzinskih

receptora i antidepresivi imaju povezanost s navedenim sindromom, ali do sada još nepoznatim mehanizmom (44,45). Studija iz 2018. godine navodi kako muški spol pokazuje veću učestalost pojave IFIS-a s incidencijom od 5.17%, u odnosu na ženski spol s 1.29%, što se pripisuje većoj upotrebi tamsulozina kod muškaraca zbog liječenja benigne hiperplazije prostate (46). Dob, hipertenzija i dijabetes sinergijski djeluju na vaskularnu disfunkciju i neuropatiju uzrokujući oštećenja ciljnih mišića oka zaduženih za kontrolu midrijaze (45). Smanjen preoperativni promjer zjenice pokazuje snažnu korelacije s rizikom nastanka IFIS-a (39).

Tamsulozin spada u skupinu selektivnih  $\alpha$ -1 antagonista. Pokazuje veći afinitet vezanja za  $\alpha$ 1-A i  $\alpha$ 1-D podskupine  $\alpha$ 1 receptora, nego za  $\alpha$ 1-B podtip receptora što ga čini potentnijim relaksatorom glatke muskulature prostate od glatkog mišićja krvnih žila. Upravo ta sposobnost ga čini pogodnijim za upotrebu kod bolesnika s benignom hiperplazijom prostate. Cilj djelovanja se temelji na vezanju na  $\alpha$ 1-A receptore u vratu mjehura, prostati, ureteru i uretri uzrokujući relaksaciju mišićnih vlakana (41,43). Zbog dugog vremena poluživota (10-14 dana) i trajne zauzetosti receptora može prouzrokovati atrofiju mišića dilatatora zjenice, utječući na mogućnost širenja zjenice. Prekid upotrebe lijeka može smanjiti rizik nastanka, ali ne isključuje mogućnost njegove pojave (42). Osim intraoperativnih komplikacija, upotreba tamsulozina unutar dva tjedna nakon operacije katarakte povećava rizik nastanka poslijeoperacijskih komplikacija poput endoftalmitisa, fragmentacije leće i potpunog gubitka leće (43).

#### **1.3.4. Predoperativna evaluacija bolesnika**

Temeljita anamneza s naglaskom na medikamentnoj terapiji, posebno o trenutnom kao i prijašnjem korištenju tamsulozina, kao i drugih adrenergičnih antagonista (doksazosina, alfuzosin, prazosin, terazosin) se smatra važnim dijelom predoperativne pripreme bolesnika (47). Prekid korištenja lijekova koji se povezuju s nastankom IFIS-a ne pokazuje dobre rezultate u smanjenju pojavnosti. Neke studije predlažu zamjenu tamsulozina lijekom istog djelovanja, ali manjeg rizika izazivanja IFIS-a (35). Preoperativna topikalna primjena atropina pokazuje dobre rezultate smanjenja pojavnosti komplikacija pri izvođenju operacije katarakte (48). Također, intraoperativna upotreba adrenalina se pokazala iznimno uspješnom zbog svog antagonističnog djelovanja na  $\alpha$ 1-A receptore oka uzrokujući istiskivanje tamsulozina s veznog mjesta posljedično uzrokujući povećavanje tonusa šarenice. No, kod postojećih prirođenih ili stečenih anatomskih abnormalnosti primjena adrenalina se nije pokazala uspješnom (49).

### **1.3.5. Intraoperativne preventivne mjere**

Pravilno i pravovremeno prepoznavanje IFIS-a te njegovog razlikovanja od drugih sindroma malih zjenica temelj je uspješnog operativnog zahvata, zbog drugačijeg pristupa operacijskom zahvatu. Važnost uočavanja IFISa primjetili su Chang i Campbell koji su nakon djelomične sfinkterektomije i mehaničkog istezanja zjenice (pristup zbrinjavanja sindroma malih zjenica) uočili kako nema pomoći u novootkrivenom IFIS-u, prvotno zbog elastičnosti koju posjeduje šarenica. Umjesto toga, osnova se zbrinjavanja navedenog sindroma temelji na:

1. Intrakameralna primjena adrenalina i noradrenalina
2. Primjena lidokaina
3. Modifikacija kirurške tehnike
2. Oftalmološkim viskokirurškim sredstvima
4. Retraktorima šarenice i ekspanderima zjenice
5. Pažljiva hidrodisekcija (50)

## **2.CILJ ISTRAŽIVANJA I HIPOTEZE**

## **2.1. Primarni cilj istraživanja**

Operacija katarakte, koja unatoč učestalosti izvođenja i opće prihvaćenom stavu o rutinskoj operaciji i dalje nosi rizik od pojave raznih komplikacija. Jedna od komplikacija je sindrom intraoperativne mlohave šarenice (engl. *Intraoperative floppy iris sindrom, IFIS*). Sindrom može bitno utjecati na ishod operacije i pojavu poslijeoperacijskih komplikacija posebice ako nije pravovremeno prepoznat. Cilj ovog istraživanja je ispitati korisnost pupilometrije u predikciji IFIS-a kako bi se moglo pravovremeno prilagoditi operacijski plan i time smanjiti na minimum pojavnost intra i postoperativnih komplikacija povezanih s IFIS-om.

## **2.2. Hipoteze**

Hipoteze ovog istraživanja:

Primarna hipoteza ovog istraživanja je da predooperativna pupilometrija može detektirati bolesnike sklonije razvoju IFIS-a.

Sekundarne hipoteze:

1. Upotreba  $\alpha$ -agonističkih lijekova može imati utjecaj na učestalost IFIS-a.
2. Individualne bolesnikove karakteristike mogu ukazivati na postojanje IFIS-a.

### **3. ISPITANICI I METODE**

### **3.1. Ispitanici**

Istraživanje se provodilo na Klinici za očne bolesti KBC Split u periodu od veljače do lipnja 2022. godine. U istraživanje su bili uključeni bolesnici predviđeni za operaciju katarakte tehnikom fakoemulzifikacije. Pri izradi rada promatrani su sljedeći parametri: dob i spol bolesnika, aksijalna duljina oka, broj endotelних stanica rožnice, dubina prednje sobice (engl. Anterior chamber depth-ACD), keratometrija, postojanje pseudoeksfolijativnog sindroma (PEX) i terapija koju bolesnik uzima. Tijekom i nakon istraživanja štite se prava i osobni podaci ispitanika u skladu sa Zakonom o zaštiti prava bolesnika (NN 169/04, 37/08) i Zakonom o zaštiti osobnih podataka (NN 103/03- 106/12), a istraživanje je usklađeno s odredbama Kodeksa liječničke etike i deontologije (NN 55/08, 139/15) te pravilima Helsinške deklaracije (1964. – 2013.). Za provedbu istraživanja, zatraženo je i dobiveno odobrenje Etičkog povjerenstva Kliničkog bolničkog centra u Splitu pod brojem 2181-147-01/06/M.S.-21-02.p.

Kriteriji uključenja bili su:

- Bolesnici predviđeni za operaciju mrežice
- Muškarci i žene stariji od 60 godina

Kriteriji isključenja bili su:

1. Prisutnost kongenitalnih ili stečenih defekata šarenice
2. Bolesnici s prethodnim operacijama oka

### **3.2. Metode**

U istraživanju je sudjelovalo 72 bolesnika u dobi od 60 do 85 godina. Bolesnike je prema standardnom protokolu pregledao oftalmolog prije izvođenja operacije katarakte. Njima se, prije samog pregleda, u oko koje se se klinički pregledalo ukapavali su se midrijatici. Da bi mjerenje promjera zjenica bilo vjerodostojno, svi bolesnici su morali biti podvrgnuti pupilometriji na Bulbitech uređaju prije kapanja midrijatika i oftalmološkog pregleda. Bilježeni podaci od interesa su bili: ime i prezime, matični broj osobe, godina rođenja, spol i terapija. Pupilometrija se izvodila na način da se prvotno bolesniku ravnalom određivala interpupilarna

distanca pomoću koje se odabirala maska za lice odgovarajuće veličine. Potom se u kompjuter unosila dioptrija bolesnika kako bi sustav izračunao odgovarajuću dioptriju leća koje je bilo potrebno staviti pred bolesnikove oči za vrijeme testiranja. Nakon učinjenih prethodnih koraka kamera se postavljala pred lice bolesnika te se započelo s testiranjem. Testiranje je brzo, jednostavno i bezbolno, a traje oko 45 sekundi. Bolesniku se prije testiranja dala uputa da za vrijeme testiranja stalno fiksira crvenu točku u sredini vidnog polja dok se pozadina neprestano mijenja po svjetlini. Nakon provedenog testa bolesnicima su se kapali midrijatici te je slijedio potpuni oftalmološki pregled oka. Prilikom oftalmološkog pregleda bilježena je *aksijalna dužina oka*, ACD, k1, k2, postojanje pseudoeksfolijativnog sindroma i broj endotelnih stanica.

### **3.3. Statistika**

Statistička analiza podataka izvršena je koristeći kompjuterski program Statistica 11 (StatSoft, SAD). S obzirom da je raspodjela podataka za kontinuirane varijable bila normalna, za procjenu statističke značajnosti razlika među ispitivanim skupinama korišten je t-test. Modeliranje koristeći linearnu regresiju odrađeno je u svrhu određivanja korelacije između kontinuiranih varijabli. Razlike u diskretnim kategoričkim varijablama među ispitivanim skupinama su ispitane Hi-kvadrat testom. Podaci su prikazani kao aritmetička sredina uz minimum (min), maksimum (max) i standardnu devijaciju (SD). Statistička značajnost je postavljena na  $P < 0,05$ .

### **3.4. Etička načela studije**

Sukladno Kodeksu liječničke etike i deontologije (NN55/08, 139/15), Helsinškoj deklaraciji (1964.-2013.), Zakonu o zaštiti prava bolesnika (NN 169/04, 37/08) i Zakonu o zaštiti osobnih podataka (NN 103/03-106/12), istraživanje je u potpunosti usklađeno s pravilima i odredbama te se štite osobni podatci i prava svih ispitanika koji su sudjelovali u ovom istraživanju. Etičkog povjerenstva KBC-a Split odobrilo je ovo istraživanje. Klasa: 500-03/22-01/108, Ur.broj: 2181-147/01/06/M.S.-22-02.



## **4.REZULTATI**

U Tablici 2. prikazana je usporedba među ispitanicima sa PEX sindromom i bez njega u odnosu na postojanje IFIS-a. Tablica 3. prikazuje razlike ispitanika sa IFIS-om i bez njega s obzirom na provedbu terapije tamsulozinom. Omjer ispitanika koji su koristili finasterid i onih kojima nije provedena terapija finasteridom prikazan je u Tablici 4. *P* vrijednosti ovih izračuna prikazani su u Tablici 5. Nije dokazana značajna povezanost IFIS-a niti s PEX-om ( $P=0,348$ ), ni s uzimanjem finasterida ( $P=0,210$ ). Pronađena je statistički značajna povezanost IFIS-a s uzimanjem tamsulozina ( $P=0,0003$ ) tj. bolesnici koji su uzimali tamsulozin su imali veću učestalost IFIS-a.

**Tablica 2.** Raspodjela bolesnika s obzirom na prisustvo PEX i IFIS sindroma.

	Ukupno	Ispitanici sa PEX sindromom	Ispitanici bez PEX sindroma	P*
Ispitanici sa IFIS-om	7	0	7	0,348
Ispitanici bez IFIS-a	62	7	55	

\*Chi-kvadrat test

Kratice: IFIS-intraoperativni sindrom mlohavе šarenice (engl. *Intraoperative floppy iris syndrome*), PEX-pseudoeksfolijativni sindrom

**Tablica 3.** Raspodjela bolesnika s obzirom na prisustvo IFIS sindroma i uzimanja tamsulozina.

	Ukupno	Tamsulozin	Bez tamsulozina	P*
Ispitanici sa IFIS-om	8	3	5	<0,001
Ispitanici bez IFIS-a	64	2	62	

\*Chi kvadrat test

Kratice: IFIS- intraoperativni sindrom mlohavе šarenice (engl. *Intraoperative floppy iris syndrome*)

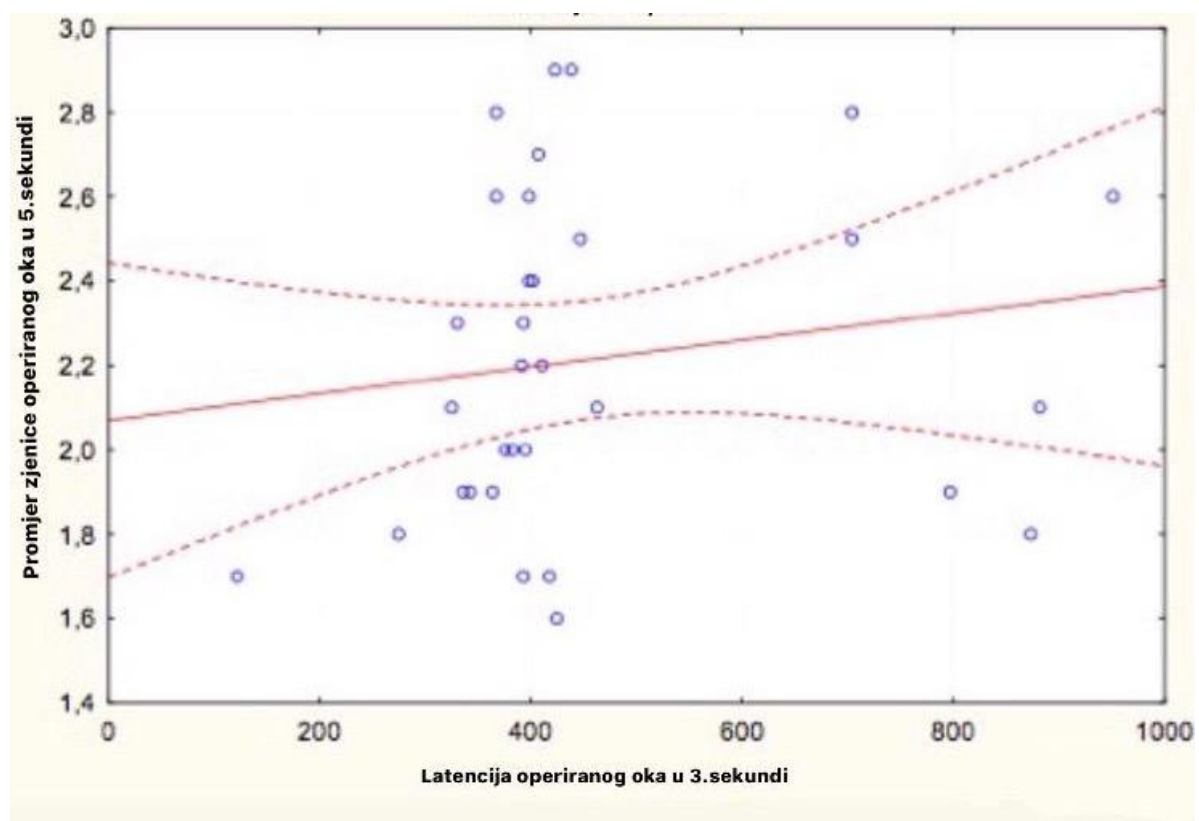
**Tablica 4.** Raspodjela bolesnika s obzirom na prisustvo IFIS sindroma i uzimanje finasterida.

	Ukupno	Finasterid	Bez finasterida	P
Ispitanici sa IFIS-om	8	1	7	0,211
Ispitanici bez IFIS-a	64	2	62	

Hi-kvadrat

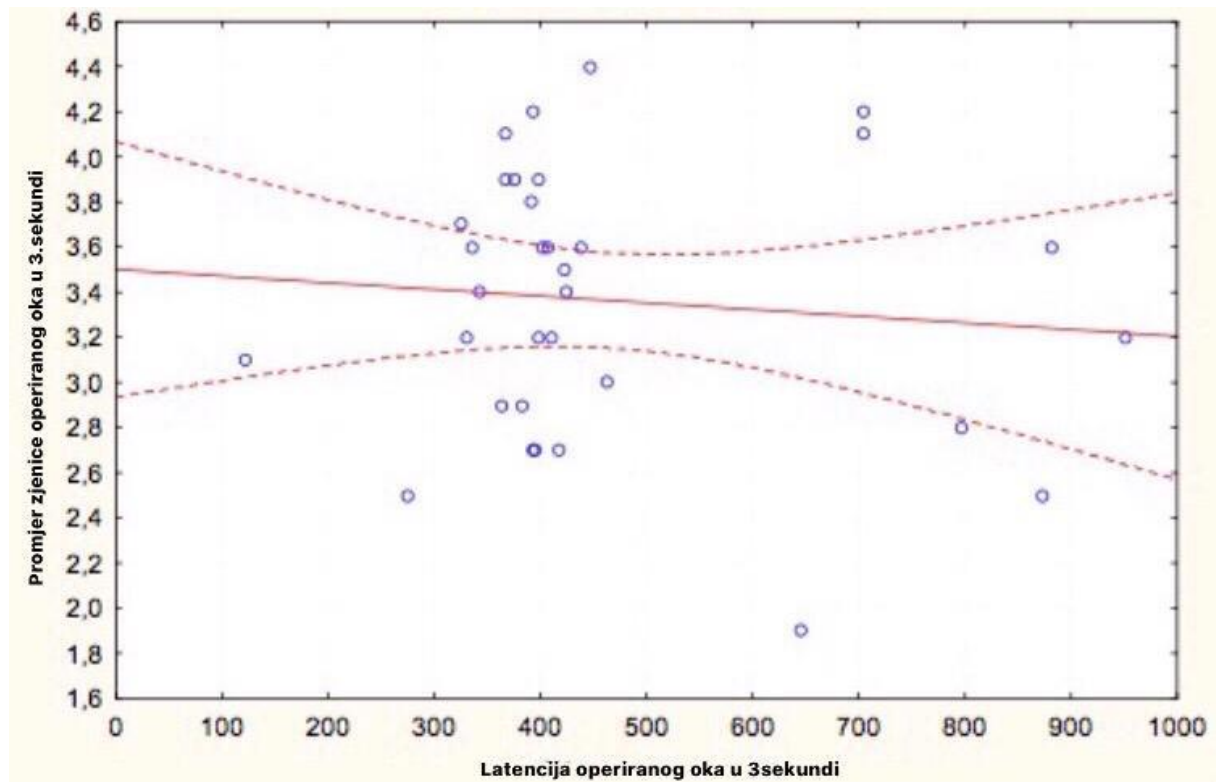
Kratice: IFIS- intraoperativni sindrom mlohave šarenice (engl. *Intraoperative floppy iris syndrome*)

Analiza povezanosti kontinuiranih varijabli cijele populacije ispitanika dokazali smo pozitivnu linearna korelacija ( $r=0,155$ ) između latencije operiranog oka u 3. sekundi i promjera operiranog oka u 5. sekundi ( $P=0,043$ ). kao i negativnu korelaciju ( $r=-0,0956$ ) između latencije operiranog oka u 3. sekundi i promjera operiranog oka u 3. sekundi ( $P= 0,271$ ).



**Slika 5.** Povezanosti latencije operiranog oka u 3.sekundi i promjera operiranog oka u 5.sekundi.

Međusobna povezanost promjera zjenice operiranog oka u 5. sekundi =  $2,069 + 32E-3$  i latencije operiranog oka u 3. sekundi pokazuje izravno proporcionalnu ovisnost promatranih varijabli ( $r = 0,1558$ , Slika 5).



**Slika 6.** Povezanost latencije operiranog oka u 3.sekundi i promjer operiranog oka u 3.sekundi.

Međusobna povezanost promjera zjenice operiranog oka u 3. sekundi =  $3,5014 - 3E-3$  i latencija operiranog oka u 3. sekundi pokazuje negativan odnos između promatranih varijabli ( $r = -0,0956$ , Slika 6).

Ispitanici s IFIS-om su imali značajno manji promjer operiranog oka u 5. sekundi u usporedbi s ispitanicima bez IFIS-a (1,950 cm naspram 2,307 cm;  $P=0,041$ ). Nije bilo statistički značajne razlike u ostalim ispitivanim parametrima poput aksijalne dužine, ACD-a, K1, K2, broj stanica, latencije oka i promjera oka u 3000, 3200, 3400, 3600, 3800, 4000, 4200 i 4400 ms. Podjela ispitanika u skupinu s PEX-om i skupinu bez PEX-a nije otkrila statistički značajne razlike između skupina ni u jednom ispitivanom parametru već nabrojanom prije u tekstu. Ispitanici koji su uzimali tamsulozin imali su značajno manji promjer zjenice operiranog oka u 3400 ms (2,549 cm naspram 3,337 cm;  $P=0,0386$ ), a značajno veći promjer

zjenice operiranog oka u 3800 ms (3,938 cm naspram 2,541 cm;  $P=0,0175$ ) u usporedbi s ispitanicima koji ga nisu uzimali. Također, promjer zjenice u 3.sekundi je bio značajno manji u skupini ispitanika koji su koristili tamsulozin (2,567 cm naspram 3,434;  $P=0,0095$ ). Stratifikacija ispitanika u skupine po kriteriju uzimanja finasterida pronašla je samo jednu značajnu razliku – ispitanici koji su uzimali finasterid su u prosjeku bili 11 godina stariji od ispitanika koji ga nisu koristili ( $P=0,0451$ ).

**Tablica 6.** Promatrane varijable bolesnika s IFIS-om i bez IFIS-a

Varijable							
	IFIS	Bez IFIS-a	t-vrijednost	df	P*	Valjanost N 1	Valjanost N 2
Dob	78,75±6,52	72,29±9,86	1,795	70	0,077	8	64
Aksijalna dužina	23,67±0,44	23,67±0,92	-0,006	69	0,995	8	63
ACD	2,96±0,28	8,21±21,74	-0,634	64	0,528	7	59
K1	42,84±0,72	43,27±1,76	-0,683	70	0,496	8	64
K2	43,68±0,79	44,11±1,79	-0,672	70	0,503	8	64
Broj stanica	2390,63±335,78	2294,32±452,91	0,581	69	0,563	8	63
3000ms OP PD (mm)	3,03±0,46	3,39±0,72	-1,177	35	0,247	6	31
3200ms OP PD (mm)	3,28±0,39	3,42±0,56	-0,552	34	0,584	6	30
3400ms OP PD (mm)	2,92±0,42	3,34±0,65	-1,520	34	0,137	6	30
3600ms OP PD (mm)	2,48±0,48	2,79±0,59	-1,216	34	0,232	6	30
3800ms OP PD (mm)	3,25±2,17	2,54±0,51	1,634	33	0,111	6	29
4000ms OP PD (mm)	2,19±0,59	2,47±0,43	-1,339	34	0,189	6	30
4200ms OP PD (mm)	2,16±0,58	2,36±0,38	-1,066	34	0,294	6	30
4400ms OP PD (mm)	2,15±0,56	2,34±0,41	-0,962	34	0,343	6	30
OP PD u 3. sekundi	3,02±0,52	3,43±0,56	-1,663	33	0,105	6	29
L OP u 3. sekundi	458,20±239,18	466,18±184,57	-0,085	31	0,932	5	28
OP PD u 5. sekundi	1,95±0,40	2,31±0,37	-2,128	32	<b>0,041</b>	6	28

**Kratice:** ACD- dubina prednje sobice, K1 - Keratometrija rožnice na strmijoj osi, K2 - Keratometrija rožnice na plićoj osi, OP PD- dijametar operiranog oka, ms- milisekunde, L OP- latencija operiranog oka

\*T-test

**Tablica 7.** Prikaz vrijednosti varijabli u bolesnika na terapiji tamsulozinom i bez terapije

Varijable							
	Tamsulozin	Bez Tamsulozina	t-vrijednost	df	P*	Valjanost N 1	Valjanost N 2
Dob	80,60±6,23	72,45±9,74	1,836	70	0,070	5	67
Aksijalna dužina	23,82±0,28	23,67±0,90	0,383	69	0,702	5	66
ACD	2,95±0,39	7,95±21,23	-0,468	64	0,641	4	62
K1	42,46±1,25	43,28±1,70	-1,056	70	0,294	5	67
K2	43,48±1,16	44,11±1,74	-0,788	70	0,434	5	67
Broj stanica	2261,00±492,14	2308,52±439,37	-0,231	69	0,817	5	66
3000ms OP PD (mm)	2,64±0,13	3,39±0,69	-1,875	35	0,069	3	34
3200ms OP PD (mm)	3,11±0,43	3,42±0,54	-0,963	34	0,342	3	33
3400ms OP PD (mm)	2,55±0,12	3,34±0,63	-2,152	34	<b>0,039</b>	3	33
3600ms OP PD (mm)	2,15±0,18	2,80±0,58	-1,927	34	0,062	3	33
3800ms OP PD (mm)	3,94±3,15	2,54±0,52	2,501	33	<b>0,017</b>	3	32
4000ms OP PD (mm)	1,93±0,26	2,47±0,45	-2,025	34	0,051	3	33
4200ms OP PD (mm)	1,93±0,23	2,36±0,42	-1,772	34	0,085	3	33
4400ms OP PD (mm)	1,94±0,21	2,35±0,44	-1,575	34	0,125	3	33
OP PD u 3. sekundi	2,57±0,12	3,43±0,54	-2,755	33	<b>0,009</b>	3	32
L OP u 3. sekundi	514,00±316,73	460,07±180,07	0,464	31	0,646	3	30
OP PD u 5. sekundi	1,87±0,12	2,28±0,39	-1,803	32	0,081	3	31

**Kratice:** ACD - dubina prednje sobice, K1 - Keratometrija rožnice na strmijoj osi, K2 - Keratometrija rožnice na plicjoj osi, OP PD- dijametar operiranog oka, ms-milisekunde, L OP- latencija operiranog oka

\*T-test

**Tablica 8.** Prikaz vrijednosti varijabli u bolesnika na terapiji finasteridom i bez terapije

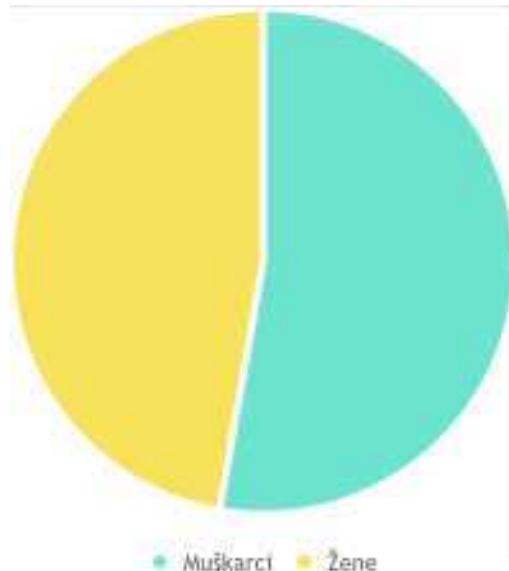
Varijable	Finasterid	Bez Finasteida	t-vrijednost	df	P*	Valjanost N 1	Valjanost N 2
Dob	72,54±9,66	84,00±1,00	-2,041	70	<b>0,045</b>	69	3
Aksijalna dužina	23,69±0,89	23,33±0,44	0,700	69	0,488	68	3
ACD	7,88±21,07	2,85±0,45	0,410	64	0,683	63	3
K1	43,21±1,71	43,51±0,23	-0,30	70	0,765	69	3
K2	44,03±1,73	44,87±0,84	-0,83	70	0,409	69	3
Broj stanica	2323,75±433,93	1884,00±421,82	1,72	69	0,090	68	3
3000ms OP PD (mm)	3,35±0,69	2,72±0,00	0,89	35	0,379	36	1
3200ms OP PD (mm)	3,41±0,53	2,76±0,00	1,22	34	0,231	35	1
3400ms OP PD (mm)	3,288±0,64	2,689±0,00	0,9234	34	0,362	35	1
3600ms OP PD (mm)	2,75±0,58	2,32±0,00	0,74	34	0,466	35	1
3800ms OP PD (mm)	2,67±1,01	2,23±0,00	0,44	33	0,663	34	1
4000ms OP PD (mm)	2,43±0,47	2,20±0,00	0,49	34	0,629	35	1
4200ms OP PD (mm)	2,33±0,43	2,19±0,00	0,33	34	0,746	35	1
4400ms OP PD (mm)	2,32±0,44	2,18±0,00	0,29	34	0,771	35	1
OP PD u 3. sekundi	3,38±0,57	2,70±0,00	1,18	33	0,245	34	1
L OP u 3. sekundi	467,16±192,09	395,00±0,00	0,37	31	0,713	32	1
OP PD u 5. sekundi	2,25±0,40	2,00±0,00	0,63	32	0,536	33	1

**Kratice:** ACD – dubina prednje sobice, K1 – Keratometrija rožnice na strmijoj osi, K2 – Keratometrija rožnice na pličoj osi, OP PD- dijametar operiranog oka, ms-milisekunde, L OP- latencija operiranog oka

\*T-test

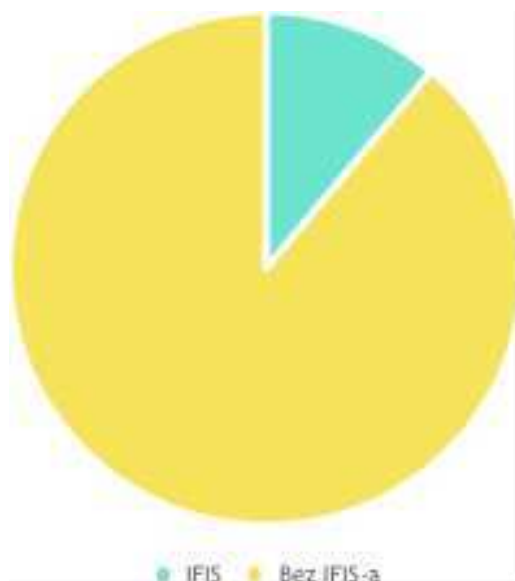

U razdoblju od 1. veljače do 31. lipnja 2022. godine na odjelu za očne bolesti u KBC-u Split testirali smo 72 bolesnika koja su bila podvrgnuta operaciji katarakte, tehnikom fakoemulzifikacija. Na Slici 7. Prikazana je razdioba bolesnika po spolu. Ukupno je bilo 34 žene (47,2%) i 38 muškaraca (52,8%).



**Slika 7.** Prikaz raspodjele bolesnika prema spolu

Slika 8. Prikazuje udio bolesnika koji su razvili IFIS, u odnosu na one koji ga nisu razvili. Broj bolesnika koji su razvili IFIS bio je 8 (11,1%), a onih koji nisu je 64 (88,9%).



**Slika 8.** Prikaz raspodjele bolesnika s obzirom na prisustvo IFIS-a

## **5. RASPRAVA**

Intraoperativni sindrom mlohave šarenice je komplikacija operacija katarakte koja dovodi do povećanog broja intraoperacijskih i poslijeoperacijskih komplikacija. Mehanizam nastanka objašnjava se disfunkcijom mišića dilatatora zjenice uzrokovane njegovom atrofijom zbog trajne zauzetosti receptora (najčešće uzrokovane korištenjem  $\alpha$ -blokatora) ili zbog vaskularno i neuropatski uzrokovane njegove promjene. Posljedično, njegova abnormalnost dovodi do nemogućnosti obavljanja dilatacije uzrokujući smanjen promjer zjenica bolesnika. Zbog relativno čestog pojavljivanja navedene komplikacije osvrnuli smo se na kolerakciju između promjera zjenice i pojave navedenog sindroma kao i utjecaj individualnih bolesnikovih karakteristika koje mogu pospješiti pojavu IFIS-a (51).

U ovom istraživanju uočen je značajno smanjen promjer zjenica u ispitanika s IFIS-om u odnosu na skupinu ispitanika u kojih se nije razvila komplikacija IFIS (1,950 cm naspram 2,307 cm;  $P=0,0411$ ). Rezultati smanjenog promjera zjenice u skupini s IFIS-om u odnosu na skupinu bez IFIS-a dobiveni provedenim istraživanjem potvrđuju važnost uloge pupilometrije kao predoperativne dijagnostičke metode i podržava tvrdnju i hipotezu da smanjen promjer zjenica igra prediktivnu ulogu u dijagnostici IFIS-a.

Naše zapažanje potvrđuje istraživanje Chena i suradnika iz 2010. U kojem su praćeni odnos između preoperativnog proširenog promjera zjenice i incidencije IFIS-a, utjecaj tamsulozina na njegovu pojavnost kao i profilaktički učinak intrakameralnog lidokain-adrenalina na njegovu pojavnost. Učestalost IFIS-a u navedenom istraživanju, bila je 44.8% u bolesnika čiji je promjer zjenica bio manji u odnosu na promjer zjenica zdrave, kontrolne skupine (39).

Naši rezultati također pokazuju podudarnost sa istraživanjem objavljenim 2018. Provedenim od strane Terauchija i suradnika koji su usporedili ispitanike podvrgnute fakoemulzifikaciji koji su razvili IFIS u odnosu na one koji ga nisu razvili. Oni su uspoređivali omjer zjenice i ruba rožnice te promjer zjenice kod bolesnika koji su operirali kataraktu. Promjer zjenice i omjer promjera zjenice i ruba rožnice bili su značajno manji u skupini kod koje se razvio IFIS u odnosu na kontrolnu skupinu. Također, u toj studiji je uočena negativna korelacija između težine IFIS-a u odnosu na promjer i omjer zjenice i ruba rožnice (52).

Usporedbom ispitanika s PEX sindromom i bez njega u odnosu na postojanje IFIS-a uočili smo kako ne postoji značajna povezanost IFIS-a s PEX-om u našem istraživanju.

Rezultati naše studije se u suglasnosti su s rezultatima Kaczmareka i suradnika iz 2019. koji su istraživali incidenciju kao i čimbenike rizika povezane s intraoperativnim sindromom mlohave šarenice (IFIS) u bolesnika podvrgnutih fakoemulzifikaciji katarakte. Njihovo istraživanje nije pronašlo značajnu povezanost s pseudoeksfolijativnim sindromom. U studiji je sudjelovalo sveukupno 319 bolesnika koji su bili podvrgnuti fakoemulzifikaciji, a osim prisutnosti pseudoeksfolijativnog sindroma gledali su se sljedeći podaci: spol, dob, aksijalna duljina oka, glaukom, dijabetes melitus, hipertenzija, trenutna upotreba lijekova uključujući antagoniste  $\alpha_1$  adrenergičkih receptora ( $\alpha_1$ -ARA), finasterid i benzodiazepine, trajanje uzimanja  $\alpha_1$ -ARA i finasterida i trajanja operacije (53).

U našem istraživanju dokazali smo značajnu povezanost uzimanja tamsulozina i pojave IFIS-a tj. bolesnici koji su uzimali tamsulozin su pokazali veću učestalost razvoja IFIS-a. Studija Keklikci i suradnika 2009. govori u prilog naših rezultata potvrđujući povezanost visokog rizik od razvoja IFIS-a tijekom operacije katarakte kod bolesnika na terapiji s tamsulozinom. 12 od 15 (80%) bolesnika s IFIS-om uzimalo je tamsulozin, a 12 od 23 (52%) bolesnika koji su koristili tamsulozin pokazali su značajke IFIS-a. Podaci ove studije pokazuju jaku pozitivnu korelaciju između IFIS-a i primjene tamsulozina. Uspoređujući bolesnike bez IFIS-a ili sa IFIS-om, koji su koristili tamsulozin Keklikcije i suradnici nisu dobili statistički značajnu razliku u vidu trajanja uzimanja tamsulozina ili dobi (54). Prospektivnom studijom Ozera I suradnici 2010. je utvrđena povezanost tamsulozina i IFIS-a. U studiji je sudjelovalo 1530 ispitanika od kojih je 25 očiju bolesnika podvrgnutih operaciji pokazalo IFIS (1,6%). Bolesnici su potom ovisno o upotrebi navedenih lijekova bili podijeljeni u skupine. Incidencija IFIS-a bila je značajno veća u skupinama u skupinama gdje su bolesnici bili na terapiji tamsulozina u usporedbi s skupinama koje nisu bile na terapiji tamsulozinom (55).

Naša studija uključuju ograničeni broj slučajeva tj. rađena je na relativno malom broju ispitanika. U studiji nedostaje manji dio podataka koje se nije moglo generirati najčešće zbog nesuradljivosti i nesposobnosti praćenja uputa bolesnika. Nismo uzimali u obzir prijašnje korištenje i vremensko trajanje uzimanja terapije kao ni prekid terapije tamsulozina u svrhu liječenja benigne hiperplazije prostate.

## **6. ZAKLJUČCI**

1. Dokazano je da se predoperativnom puplometrijom mogu detektirati bolesnici skloni razvoju IFIS-a iz razloga što se pokazalo da su bolesnici s IFIS-om imali značajno manji promjer zjenice u 5. sekundi u usporedbi s ispitanicima bez IFIS-a
2. Dokazana je statistički značajna povezanost IFIS-a s uzimanjem  $\alpha$ -adrenergičnih agonista poput tamsulozina, a bolesnici koji su uzimali tamsulozin imali su značajno manji promjer zjenice operiranog oka u 3000. ms i u 3400. ms u odnosu na one koji nisu uzimali tamsulozin.
3. Nije dokazana statistički značajna povezanost IFIS-a s individualnim bolesnikovim karakteristikama kao što su dob, spol i prisutnost PEX sindroma

## **7. POPIS CITIRANE LITERATURE**

1. Funk R.H.W. *Oculus et structurae pertinentes, organ vida, oko*. U: Fanghanel J, Pera F, Anderhuber F, Nitsch R, urednici. *Waldeyer – Anatomie Des Menschen*. 18. izdanje. Berlin: Walter de Gruyter; 2011. str. 555-88.
2. J. Kirsch J. *Oko-organ vida*. U: Aumüller G, Aust G, Engele J, Kirsch J, Maio G, Mayerhofer A i sur. *Duale Reihe Anatomie*. 4. izdanje. Stuttgart: Thieme; 2017. str. 1049-72.
3. Krmpotić-Nemanić J, Marušić A. *Anatomija čovjeka*. Zagreb: Medicinska naklada; 2007. str 530-45.
4. Bućan K. *Leća (Lens crystallina)*. U: Ivanišević M, Bojić L, Bućan K, Karaman K, Rogošić V, Karlica Utrobičić D, urednici. *Oftalmologija: udžbenik za studente medicine*. Split: Medicinski fakultet Sveučilišta u Splitu. 2015. str. 131-46.
5. Lang GK. *Ophthalmology*. 3. izdanje. Stuttgart: Thieme Publishing Group; 2015. str.102-21.
6. Delbarre M, Froussart-Maille F. *Sémiologie et formes cliniques de la cataracte chez l'adulte*. *J Fr Ophtalmol*. 2020;43:653–9.
7. Asbell P, Dualan I, Mindel J, Brocks D, Ahmad M, Epstein S. *Age-related cataract*. *Lancet*. 2005;365:599–609.
8. Lee CM, Afshari NA. *The global state of cataract blindness*. *Curr Opin Ophthalmol*. 2017;28:98-103.
9. Hejtmancik JF, Shiels A. *Overview of the lens*. *Prog Mol Biol Transl Sci*. 2015;134:119–27.
10. Nizami AA, Gulani AC. *Cataract* [Internet]. Lahore KEMU: StatPearls; 2022 [citirano 14. srpnja 2022.]. Dostupno na: <https://www.ncbi.nlm.nih.gov/books/NBK539699/>
11. Anderson WAD. *Pathology*. 9. izdanje. London: Mosby; 1990. str. 998-1047.
12. Tsai JC, Denniston A, Murray P, Huang J, Aldad, T. *Oxford American Handbook of Ophthalmology*. 1. izdanje. Oxford New York: Oxford university press; 2011. str. 227-61.
13. Taylan Şekeroğlu H, Utine GE. *Congenital cataract and its genetics: The era of next-generation sequencing*. *Turk J Ophthalmol*. 2021;51:107–13.
14. Bjeloš M, Bušić M, Miletić D, Kuzmanović Elabjer B. *Praeludium ophthalmologicum*. 1. izdanje. Osijek- Zagreb: Cerovski d.o.o.; 2020. str. 345-53.



15. Prokofyeva E, Wegener A, Zrenner E. Cataract prevalence and prevention in Europe: a literature review. *Acta Ophthalmol.* 2013.;91:395–405.
16. Hugosson M, Ekström C. Prevalence and risk factors for age-related cataract in Sweden. *Ups J Med Sci* 2020;125:311–5.
17. Lin HA, Tan CWT, Ngo CS. Zonulysis during Femtosecond Laser-Assisted Cataract Surgery. *Ann Acad Med Singapore* .2020;49:1039–41.
18. Liu C, Bardan AS. Cataract surgery: Pearls and techniques. 1. izdanje. Cham: Springer Nature; 2022. str. 29-45.
19. Jick SL, Beardsley TL, Brasington CR, Buznego C, RJ Grostner, Park L, Roberts TV. Lens and Cataract. 2. izdanje. San Francisco: American academy of ophtalmology. 2019. str. 89-126.
20. Davis G. The evolution of cataract surgery. *Mo Med.* 2016;113:58–62.
21. Alhassan MB, Kyari F, Ejere HO. Peribulbar versus retrobulbar anaesthesia for cataract surgery. *Cochrane Database Syst Rev.* 2015. doi: 10.1002/14651858.
22. Lodhi O, Tripathy K. Anesthesia For Eye Surgery [Internet]. Kolkata: StatPearls; 2022. [citirano 14. srpnja 2022]. Dostupno na: <https://www.ncbi.nlm.nih.gov/books/NBK572131/>
23. Al Mahmood AM, Al-Swailem SA, Behrens A. Clear corneal incision in cataract surgery. *Middle East Afr J Ophthalmol.* 2014;21:25–31.
24. Rodrigues R, Santos MSD, Silver RE, Campos M, Gomes RL. Corneal incision architecture: VICTUS femtosecond laser vs manual keratome. *Clin Ophthalmol.* 2019;13:147–52.
25. Dong J, Wang X, Wang X, Li J. A practical continuous curvilinear capsulorhexis self-training system. *Indian J Ophthalmol.* 2021;69:2678–86.
26. Taş A. Minimal water-jet hydrodissection. *Clin Ophthalmol.* 2017;12:1–5.
27. Faust KJ. Hydrodissection of soft nuclei. *J Am Intraocul Implant Soc.* 1984;10:75–7.
28. Behetić Đ, Duh Đ. Pristup i zbrinjavanje bolesnika s poremećajima vida i bolestima oka. 1. izdanje. Zagreb: Medicinska naklada Zagreb. 2013. str. 61-5.
29. Titiyal JS, Kaur M. Role of intracameral antibiotics in endophthalmitis prophylaxis following-cataract surgery. *Indian J Ophthalmol.* 2020;68:688–91.
30. Bobrow JC. Basic and clinical science course: Lens and cataract section 11. 1. Izdanje. San Francisco: American academy of ophthalmology 2012. str. 108-24.

31. Fasolo A, Galzignato A, Pedrotti E, Chierogo C, Cozzini T, Bonacci E i sur. Femtosecond laser-assisted implantation of corneal stroma lenticule for keratoconus. *Int Ophthalmol.* 2021;41:1949–57.
32. Hsiao C-H, Liang F-W, Ho C-H, Chen Y-C, Wang J-J, Hsing C-H i sur. Cataract surgery-related complications in patients with end-stage renal disease- a nationwide population-based study in Taiwan. *Sci Rep.* 2020;10:2159.
33. Astbury N, Nyamai LA. Detecting and managing complications in cataract patients. *Community Eye Health.* 2016;29:27–9.
34. Stein JD, Grossman DS, Mundy KM, Sugar A, Sloan FA. Severe adverse events after cataract surgery among medicare beneficiaries. *Ophthalmology.* 2011;118:1716–23.
35. Yang X, Liu Z, Fan Z, Grzybowski A, Wang N. A narrative review of intraoperative floppy iris syndrome: an update 2020. *Ann Transl Med.* 2020;8:1546.
36. Ozcura F, Irgat SG. Bilateral intraoperative floppy Iris syndrome associated with silodosin intake. *Eurasian J Med.* 2020;52:100–2.
37. Wahl M, Tipotsch-Maca SM, Vecsei-Marlovits PV. Intraoperative floppy iris syndrome and its association with various concurrent medications, bulbus length, patient age and gender. *Arbeitsphysiologie.* 2017;255:113–8.
38. Takmaz T, Can I. Clinical features, complications, and incidence of intraoperative floppy iris syndrome in patients taking tamsulosin. *Eur J Ophthalmol.* 2007;17:909–13.
39. Chen AA, Kelly JP, Bhandari A, Wu MC. Pharmacologic prophylaxis and risk factors for intraoperative floppy-iris syndrome in phacoemulsification performed by resident physicians. *J Cataract Refract Surg.* 2010;36:898–905.
40. McDougal DH, Gamlin PD. Autonomic control of the eye. *Compr Physiol.* 2015;5:439–73.
41. Katzung BG, Masters SB, Trevor AJ. *Basic and Clinical Pharmacology.* Maidenhead, England: McGraw Hill Higher Education; 2020. 159-61. str.
42. Lunacek A, Mohamad Al-Ali B, Radmayr C, Weber M, Horninger W, Findl O, Plas E. Ten years of intraoperative floppy iris syndrome in the era of  $\alpha$ -blockers. *Cent European J Urol.* 2018;71:98-104.

43. Christou CD, Tsinopoulos I, Ziakas N, Tzamalīs A. Intraoperative floppy Iris syndrome: Updated perspectives. *Clin Ophthalmol*. 2020;14:463–71.
44. Chatziralli IP, Sergentanis TN. Risk factors for intraoperative floppy iris syndrome: a meta-analysis. *Ophthalmology*. 2011;118:730–5.
45. Kumar A, Raj A. Intraoperative floppy iris syndrome: an updated review of literature. *Int Ophthalmol*. 2021;41:3539–46.
46. Tzamalīs A, Matsou A, Dermenoudi M, Brazitikos P, Tsinopoulos I. The role of sex in intraoperative floppy-iris syndrome. *J Cataract Refract Surg*. 2019;45:41–7.
47. Enright JM, Karacal H, Tsai LM. Floppy iris syndrome and cataract surgery. *Curr Opin Ophthalmol*. 2017;28:29–34.
48. Esen F, Bulut AE, Toker E. Efficacy and safety of low-concentration, bisulphite-containing, intracameral epinephrine and topical atropine treatments for the prevention of intraoperative floppy iris syndrome. *Cutan Ocul Toxicol*. 2018;37:286–90.
49. Nuzzi R, Arnoffi P, Tridico F. Best prophylactic strategy in groups at risk of intraoperative Floppy Iris Syndrome development: Comparison between atropine instillation and adrenaline intracameral injection. *Open Ophthalmol J*. 2018;12:34–40.
50. Klysik A, Korzycka D. Sub-Tenon injection of 2% lidocaine prevents intra-operative floppy iris syndrome (IFIS) in male patients taking oral  $\alpha$ -adrenergic antagonists. *Acta Ophthalmol*. 2014;92:535–40.
51. Chatziralli IP, Peponis V, Parikakis E, Maniatea A, Patsea E, Mitropoulos P i sur. Risk factors for intraoperative floppy iris syndrome: a prospective study. *EYE*. 2016;30:1039–44.
52. Terauchi Y, Horiguchi H, Shiba T. The pharmacological mydriatic pupil-to-limbal diameter ratio as an intuitive predictor for the risk of intraoperative floppy Iris syndrome. *J Ophthalmol*. 2018. doi: 10.1155/2018/2837934.
53. Kaczmarek IA, Prost ME, Wasyluk J. Clinical risk factors associated with intraoperative floppy iris syndrome: a prospective study. *Int Ophthalmol*. 2019;39:541–9.
54. Keklikci U, Isen K, Unlu K, Celik Y, Karahan M. Incidence, clinical findings and management of intraoperative floppy iris syndrome associated with tamsulosin. *Acta Ophthalmol*. 2009;87:306–9.

55. Altıaylık Ozer P, Altıparmak UE, Unlu N, Hazirolan DO, Kasim R, Duman S. Intraoperative floppy-iris syndrome: comparison of tamsulosin and drugs other than alpha antagonists. *Curr Eye Res.* 2013;38:480–6.

## **8. SAŽETAK**

**Cilj istraživanja:** Istražiti ulogu pupilometrije u predviđanju pojave intraoperativnog sindroma mlohavne šarenice (IFIS) kao komplikacije operacije mrežne, tehnikom fakoemulzifikacija u bolesnika na odjelu za očne bolesti u KBC-u Split od veljače do lipnja 2022.godine.

**Ispitanici i postupci:** Uključena su 72 bolesnika u dobi od 60 do 85 godina kojima je operirana katarakta na odjelu za očne bolesti u KBC-u Split u navedenom petomjesečnom razdoblju. Analizirani su podaci o dobi i spol bolesnika, aksijalna duljina oka, broj endotelne stanice rožnice, dubina prednje sobice (engl. *Anterior chamber depth*-ACD), keratometrija, postojanje pseudoeksfolijativnog sindroma (PEX), terapija koju bolesnik uzima te se pratila pojavnost IFIS-a.

**Rezultati:** Uočeno je kako bolesnici s IFIS-om imaju značajno manji promjer zjenice operiranog oka u 5. sekundi u usporedbi s ispitanicima bez IFIS-a ( $P=0,0411$ ). Također dobivenim rezultatima pokazana je povezanost uzimanja  $\alpha$ -adrenergičnog agonista tamsulozina i pojave IFIS-a ( $P<0,001$ ) uslijed relaksacije mišića dilatatora zjenice uzrokujući značajno manji promjer zjenica operiranog oka u bolesnika u 3400. ms ( $P=0,038$ ) i 3800. ms ( $P=0,017$ ). Postojanje PEX sindroma u našem istraživanju nije utjecalo na pojavnost IFIS-a ( $P=0,348$ ).

**Zaključak:** Smanjen promjer zjenice oka upućuje na veliku vjerojatnost razvoja komplikacije operacije mrežne poznatu kao sindrom mlohavne šarenice (IFIS). Upotreba terapije tamsulozina u bolesnika kojima je provedena operacija katarakte, tehnikom fakoemulzifikacije, pokazuje značajan rizik za razvoj IFIS-a. Primjenom dobivenih rezultata u praksi olakšala bi se i omogućila bolja priprema operatera prilikom izvođenja operacije i bolja procjena potrebe korištenja medikamentne terapije u pripremi operacija katarakte.

## **9. SUMMARY**

**Diploma thesis title:** The role of pupilometry in predicting floppy iris syndrome

**Objective:** The aim of this study was to investigate the role of pupilometry in predicting the occurrence of intraoperative floppy iris syndrome (IFIS) as a complication of cataract surgery, using the phacoemulsification technique in patients at the Department of Eye Diseases in University hospital of Split from February to June 2022.

**Subjects and methods:** 72 patients between the ages of 60 and 85 who underwent cataract surgery at the Department of Ophthalmology at the University Hospital of Split in the specified five-month period were included. Data on the patient's age and sex, axial length of the eye, number of corneal endothelial cells, anterior chamber depth (ACD), keratometry, the existence of pseudoexfoliative syndrome (PEX), the therapy the patient is taking, and the incidence of IFIS were analyzed.

**Results:** It was observed that patients with IFIS have a significantly smaller diameter of the pupil of the operated eye in the 5th second compared to subjects without IFIS ( $P=0.0411$ ). The results also showed a connection between taking the  $\alpha$ -adrenergic agonist tamsulosin and the occurrence of IFIS ( $P<0.001$ ) due to the relaxation of the pupil dilator muscle, causing a significantly smaller diameter of the pupils of the operated eye in patients at 3400 ms ( $P=0.038$ ) and 3800 ms ( $P=0.017$ ). The presence of PEX syndrome in our study did not affect the occurrence of IFIS ( $P=0.348$ ).

**Conclusion:** A reduced diameter of the pupil of the eye indicates a high probability of developing a complication of cataract surgery known as floppy iris syndrome (IFIS). The use of tamsulosin therapy in patients who underwent cataract surgery using the phacoemulsification technique shows a significant risk for the development of IFIS. Applying the obtained results in practice would facilitate and enable a better preparation of the operator when performing the operation and a better assessment of the need to use drug therapy in the preparation of cataract operations.



## **10. ŽIVOTOPIS**

## **OSOBNİ PODACI**

Ime i prezime: Donald Okmažić

Datum rođenja: 30. rujna 1997. godine

Mjesto rođenja: Osijek, Republika Hrvatska

Državljanstvo: hrvatsko

Adresa stanovanja: Duće Golubinka Poljička cesta 3A,

## **OBRAZOVANJE**

2004.-2012. Osnovna škola Josipa Pupačića, Omiš

2012.-2016. Sednja škola Jure Kaštelana, Omiš

2016.-2022. Medicinski fakultet Sveučilišta u Splitu, studijski program medicina

## **OSOBNİ ZNANJA I VJEŠTINE**

Demonstrator na Katedri za histologiju i embriologiju (2017.2022.)

Demonstrator na Katedri za kliničke vještine (2022.)

Dobitnik rektorove nagrade (2021.)

Aktivno služenje engleskim, njemačkim i ruskim jezikom

Vozačka dozvola B kategorije