

Učestalost gastroshize i omfalokele u novorođenčadi liječene u Zavodu za intenzivnu pedijatriju KBC-a Split u razdoblju od 2002. do 2021. godine

Seleš, Lucija

Master's thesis / Diplomski rad

2022

Degree Grantor / Ustanova koja je dodijelila akademski / stručni stupanj: **University of Split, School of Medicine / Sveučilište u Splitu, Medicinski fakultet**

Permanent link / Trajna poveznica: <https://um.nsk.hr/um:nbn:hr:171:512846>

Rights / Prava: [In copyright](#)/[Zaštićeno autorskim pravom.](#)

Download date / Datum preuzimanja: **2024-07-28**



Repository / Repozitorij:

[MEFST Repository](#)



SVEUČILIŠTE U SPLITU
MEDICINSKI FAKULTET

Lucija Seleš

**UČESTALOST GASTROSHIZE I OMFALOKELE U NOVOROĐENČADI
LIJEČENE U ZAVODU ZA INTEZIVNU PEDIJATRIJU KBC-a SPLIT U
RAZDOBLJU OD 2002. DO 2021. GODINE**

Diplomski rad

Akadska godina:

2021./2022.

Mentor:

Doc. prim. dr. sc. Branka Polić, dr. med.

Split, rujna 2022.

SVEUČILIŠTE U SPLITU
MEDICINSKI FAKULTET

Lucija Seleš

**UČESTALOST GASTROSHIZE I OMFALOKELE U NOVOROĐENČADI
LIJEČENE U ZAVODU ZA INTEZIVNU PEDIJATRIJU KBC-a SPLIT U
RAZDOBLJU OD 2002. DO 2021. GODINE**

Diplomski rad

Akadska godina:

2021./2022.

Mentor:

Doc. prim. dr. sc. Branka Polić, dr. med.

Split, rujna 2022.

SADRŽAJ:

1. UVOD.....	1
1.1. Definicija i patologija.....	2
1.1.1. Gastroshiza.....	2
1.1.2. Omfalokela.....	3
1.2. Embriologija.....	4
1.2.1. Razvoj trbušne stijenke.....	4
1.2.2. Fiziološka hernija.....	6
1.3. Patogeneza.....	7
1.4. Etiologija.....	10
1.4.1. Genski čimbenici.....	10
1.4.2. Egzogeni čimbenici.....	10
1.5. Epidemiologija.....	12
1.6. Dijagnoza.....	14
1.6.1. Dijagnoza gastroshize.....	14
1.6.1.1. Ultrazvučni pokazatelji kompleksne gastroshize.....	16
1.6.2. Dijagnoza omfalokele.....	17
1.6.2.1. Dijagnoza pridruženih anomalija.....	19
1.6.2.1.1. Gensko testiranje.....	20
1.6.2.1.2. Ostale pretrage.....	20
1.7. Liječenje.....	21
1.7.1. Prenatalna njega.....	21
1.7.2. Postnatalna njega.....	22
1.7.3. Kirurško liječenje.....	23

2. CILJ ISTRAŽIVANJA	26
3. ISPITANICI I METODE	28
3.1. Vrsta i organizacija istraživanja	29
3.2. Ispitanici	29
3.3. Mjesto studije	29
3.4. Provedeni postupci	29
3.5. Primarne mjere ishoda	29
3.6. Sekundarne mjere ishoda	30
3.7. Statistička obrada podataka	30
3.8. Etička načela	30
3.9. Opis istraživanja	30
4. REZULTATI	31
5. RASPRAVA	43
6. ZAKLJUČCI	48
7. POPIS CITIRANE LITERATURE	50
8. SAŽETAK	56
9. SUMMARY	58
10. ŽIVOTOPIS	60

Mojoj mentorici, doc. prim. dr. sc. Branki Polić od srca hvala na posvećenom vremenu i strpljenju, te stručnim savjetima kojima mi je olakšala izradu ovog diplomskog rada.

Najveća hvala mojim roditeljima Emiliji i Deanu, i cijeloj obitelji na podršci za vrijeme studija, a i onima koji nisu više tu, a znam da bi bili moji najveći navijači.

Posebno hvala mom Valu, jer je vjerovao u mene i kada ja to nisam.

POPIS KRATICA

AFP- alfa-fetoprotein

BMI- indeks tjelesne mase (engl. *body mass index*)

CDC- Centar za sprečavanje i kontrolu bolesti (engl. *Center for Disease Control and Prevention*)

CMA- tehnika analize kromosoma na mikropostroju (engl. *Chromosomal microarray analysis*)

CTG- kardiokografija (engl. *cardiotocography*)

FISH- fluorescentna *in situ* hibridizacija (engl. *fluorescent in situ hybridisation*)

HIC- intrakranijalno krvarenje (engl. *intracranial hemorrhage*)

MS-MLPA- metoda višestrukog umnažanja vezanih probi osjetljivih na metilaciju (engl. *methylation-sensitive multiplex ligation probe analysis*)

RDS- sindrom respiratornog distresa (engl. *respiratory distress syndrome*)

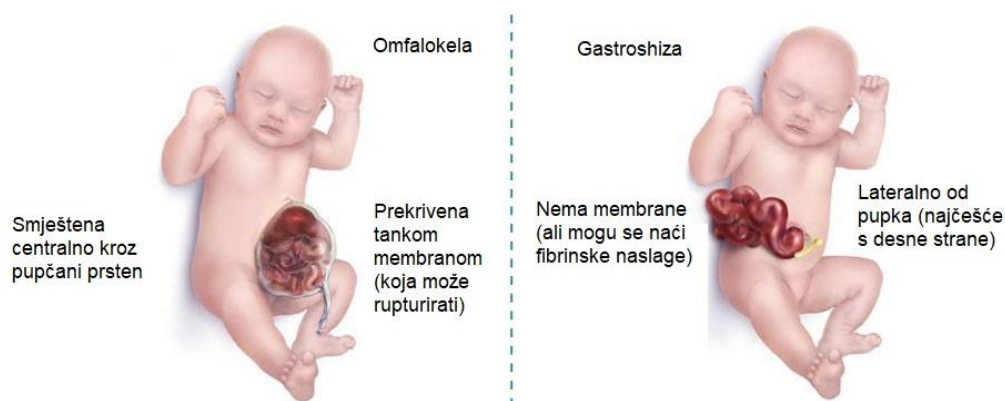
RNA- ribonukleinska kiselina (engl. *ribonucleic acid*)

WES- sekvenciranje cijelog genoma (engl. *whole-exome sequencing*)

1. UVOD

1.1. Definicija i patologija

Defekti trbušne stijenke su česte prirodene anomalije, među kojima se najčešće susrećemo s gastroshizom (lat. *gastroschisis*) i omfalokelom (lat. *omphalocele*). Obje su rezultat pogreške u embriološkom razvoju trbušne stijenke, ali etiološki se potpuno razlikuju (Slika 1) (1).



Slika 1. Slikovni prikaz razlika između omfalokele (lijevo) i gastroshize (desno) (*preuzeto s <https://www.cdc.gov/ncbddd/birthdefects/surveillancemanual/quick-reference-handbook/gastroschisis.html>*)

1.1.1. Gastroshiza

Gastroshiza (lat. *gastroschisis*) je kongenitalni poremećaj s lateralnim defektom svih slojeva trbušne stijenke pri kojemu sadržaj slobodno prolabira izvan abdomena (2). Češće se nalazi s desne strane insercije pupkovine, a ona sama nije zahvaćena (3). Prolabirani organi nisu prekriveni amnijskom vrećom ni potrbušnicom, već ih oplakuje amnijska tekućina (4). Nastaje kemijska iritacija crijeva, zbog čega su ona edematozna, dilatirana, međusobno slijepljena i prekrivena fibrinom, a funkcija je nerijetko oštećena (2, 3).

Uglavnom se radi o solitarnoj anomaliji, pa je preživljenje izvrsno, a ishod najčešće ovisi o integritetu prolabiranih organa (1, 4). Ako postoje pridruženi gastrointestinalni poremećaji, primjerice malrotacija, volvulus, nekroza, perforacija, artrezijska ili stenoza crijeva, govorimo o kompleksnoj gastroshizi. Najčešće se radi o sekundarno nastalim poremećajima zbog oštećenja cirkulacije i adhezija, a povezujemo je s većom smrtnošću, dužom hospitalizacijom, češćim infekcijama i većim rizikom od crijevnog zatajenja (1, 3). U oko 77% djece se može naći i intrauterini zastoj rasta. Uglavnom se javlja sporadično, ali uočena je mogućnost autosomno-dominantnog i autosomno-recesivnog nasljeđivanja s varijabilnom ekspresijom gena (3).

1.1.2. Omfalokela

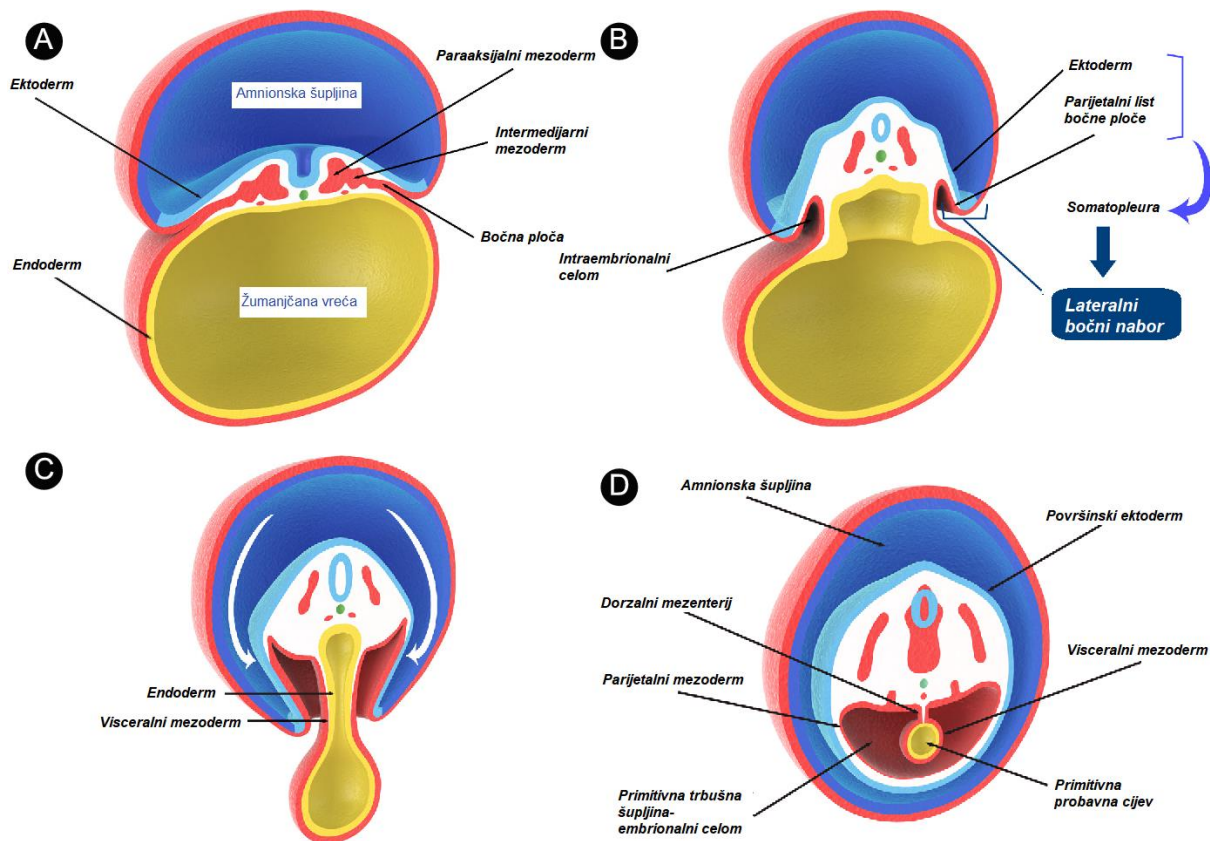
Omfalokela (lat. *omphalocoele*) je prolaps trbušnih organa kroz nepotpuno zatvoreni pupčani prsten (4). Organi koji prolabiraju pokriveni su prozirnom ovojnicom sačinjenom od amnionske membrane i peritoneuma između kojih se nalazi Whartonova sluz (5). Ta prozirna opna je avaskularna i može rupturirati intrauterino i nakon rođenja. Ako se to dogodi intrauterino, nastaje kemijska iritacija organa kao i u gastroshizi. Ukoliko ne rupturira intrauterino, nekoliko sati nakon rođenja se zamuti i postaje vulnerabilna (2).

Oko polovice djece s omfalokelom ima pridružene anomalije, najčešće srčane (11-23%), genitourinarne (6-21%), muskuloskeletne (21%), gastrointestinalne (7-19%) i neurološke (4-8%). Primjećena je udruženost s kromosomskim aberacijama (15-57%), prvenstveno se radi o trisomiji 13 (Patau sindrom) i trisomiji 18 (Edwardsov sindrom) (1). Osim toga omfalokela se može naći u sklopu tri specifična sindroma: Beckwith- Wiedemannova sindroma, sindroma gornjeg dijela središnje linije (pentalogija Cantrell) i sindroma donjeg dijela središnje linije (ekstrofija kloake) (1, 3). Prognoza je zbog toga puno lošija, a uvelike ovisi o veličini defekta, pridruženim anomalijama i kromosomskim aberacijama. Respiratorna insuficijencija je opisana kao neovisan prediktivni čimbenik preživljenja. Radi se o podležućoj plućnoj hipoplaziji i plućnoj hipertenziji koje su vezane uz sve velike defekte koji smanjuju volumen prsišta i utječu na funkciju dijafragme, te su na taj način povezane s lošijim dugoročnim ishodom (1). U 20% fetusa se primjećuje intrauterini zastoje rasta (3).

1.2. Embriologija

1.2.1. Razvoj trbušne stijenke

Tijekom drugog tjedna gestacije embrio je oblika izduljenog diska i sastoji se od dva sloja stanica: epiblasta i hipoblasta (4,5). U trećem tjednu procesom gastrulacije nastaju tri germinativna sloja: dorzalni ektoderm, srednji mezoderm i ventralni endoderm (4). Embrionalni mezoderm se potkraj trećeg tjedna embrionalnog razvoja, s obje strane središnje crte, diferencira u parakasijalni dio od kojeg će nastati somiti i kasnije kralješci, intermedijarni dio iz kojeg će nastati urogenitalni sustav, i bočnu ploču (**Slika 2A**) (4). Unutar bočne ploče se pojavljuju dvije šupljine koje dijele bočnu ploču na dva lista: parijetalni ili somatski mezoderm i visceralni ili splanhični mezoderm (4, 5). Parijetalni listovi prekriveni ektodermom čine somatopleuru koja raste prema ventralno, stvarajući lateralne bočne nabore (**Slika 2B**). Ti se nabori krajem četvrtog tjedna stope u središnjoj liniji zatvarajući tako prednju trbušnu stijenku (5). Istovremeno visceralni listovi skupa s podležćim endodermom čine splanhopleuru koja se spaja prema ventralno, stvarajući tako primitivnu probavnu cijev i pripadajući mezenterij. Prostor između probavne cijevi i prednje trbušne stijenke formira primitivnu tjelesnu šupljinu - embrionalni celom (**Slike 2C i 2D**) (4–6). Na mjestu spajanja sva četiri nabora, kranijalnog, kaudalnog i dva lateralna, u početku postoji široka veza sa žumanjčanom vrećom, to se područje naziva pupčanim prstenom. Pupčana je vrpca u to vrijeme sačinjena od dva dijela. Lijevog u kojem se nalaze pupčane krvne žile i desnog u kojem se nalazi žumanjčani kanal (lat. *ductus vitellinus*). Savijanjem embrija u kraniokaudalnom smjeru i zauzimanjem fetalnog stava, ta se veza suzuje da bi u desetom tjednu, urastanjem epitela u središnju liniju, ostao samo uski pupčani prsten kroz kojeg prolaze umbilikalne krvne žile (4–7). Za taj proces su važni koordinirano stanično urastanje i stanična smrt (5).



Slika 2. Embriološki razvoj u trećem i četvrtom tjednu (*preuzeto s <https://www.semanticscholar.org/paper/When-Closure-Fails%3A-What-the-Radiologist-Needs-to-Torres-Portela-Oliveira/a6b7092606e6f2a7728a3c76206e08dfe9074d30>*) **A)**

Poprečni presjek kroz troslojni disk 19. dan nakon oplodnje. Sastoji od ektoderma od kojeg nastaje neuralni greben, endoderma od kojeg nastaje probavna cijev i mezoderma. Mezoderm se sa svake strane može podijeliti na tri dijela idući od medijalno prema lateralno: paraaksijalni iz kojeg će nastati somiti, intermedijarni iz kojeg će se razviti urogenitalni sustav i bočnu ploču iz koje će se razviti trbušna stijenka. **B)** Krajem trećeg tjedna razvoja bočna ploča se dijeli na dva lista: parijetalni (somatski) i visceralni (splanhični). Parijetalni list se naslanja na ne-neuralni ektoderm i tako čini somatopleuru, koja raste prema ventralno stvarajući tako lateralne bočne nabore. Iz endoderma i podležećeg visceralnog mezoderma nastaje splanhopleura iz koje će se formirati probavna cijev. Iz prostora koji nastane između ta dva lista nastat će intraembrionalni celom. **C)** Rastom prema naprijed lateralni bočni nabori se krajem četvrtog tjedna spajaju u sredini. **D)** 28. dan nakon oplodnje nabori se spoje tvore trbušni zid, a žumanjčana vreća se vraća u trbušnu šupljinu kako bi nastala primitivna crijeva.

1.2.2. Fiziološka hernija

Zbog kraniokaudalnog savijanja embrija proksimalni dio žumanjčane vreće se ugrađuje u embrio i postaje dijelom primitivnog crijeva. Primitivno crijevo se dijeli na prednje i stražnje koji slijepo završavaju u kranijalnom i kaudalnom dijelu embrija, te srednje crijevo. Srednje je crijevo u petom tjednu pričvršćeno za stražnju trbušnu stijenu kratkim mezenterijem, a u razini pupčane vrpce komunicira s žumanjčanom vrećom preko žumanjčanog kanala. Daljnim razvojem tijekom šestog tjedna dolazi do naglog rasta srednjeg crijeva i pripadajućeg mezenterija te do nastanka pupčane petlje, tj primarne crijevne vijuge. S obzirom na brz rast pupčane petlje, a istodobno i jetre, trbušna šupljina postaje premalena za sve crijevne vijuge te se one tijekom šestog tjedna razvoja zajedno s izbočinom embrionalnog celoma utiskuju u pupkovinu. Ovaj proces nazivamo fiziološkom umbilikalnom hernijom. Istovremeno se petlja mora okrenuti za 90° u smjeru suprotnom od kazaljke na satu oko osi gornje mezenterične arterije. Do dvanaestog tjedna, kada je crijevo u potpunosti formirano i vraća se u trbušnu šupljinu, petlja se okreće dodatnih 180° u istom smjeru. Na taj način tanko crijevo dobiva svoj karakterističan vijugavi izgled, a mezenterij i debelo crijevo zauzimaju svoje mjesto u trbušnoj šupljini. Kada završi razvoj, srednje crijevo počinje distalno od ušća žučnog kanala u dvanaestnik do granice srednje i distalne trećine debelog crijeva, a u cijelosti se opskrbljuje gornjom mezenteričnom arterijom (lat. *a. mesenterica superior*). Iz njega naposljetku nastaju distalni dio dvanaestnika, jejunum, ileum i proksimalne dvije trećine debelog crijeva (7, 8).

1.3. Patogeneza

Postoje razne teorije kojima se objašnjava mehanizam nastanka gastroshize i omfalokele, ali do danas ne postoji konsenzus o patogenezi ovih anomalija. Među prvim teorijama omfalokela je bila rezultat nepotpunog vraćanja crijeva u trbušnu šupljinu nakon fiziološke hernije koja se zbiva između šestog i dvanaestog tjedna (5, 6, 9). Moore i Stokes su bili prvi koji su odvojili gastroshizu i omfalokelu kao različite entitete. Njihova je pretpostavka bila da je gastroshiza rezultat zastoja u razvoju ili poremećaja u migraciji miotoma (10, 11). Francuski kirurg Duhamel smatrao je da neki nerazjašnjeni teratogeni događaj sprječava normalnu diferencijaciju mezenhima somatopleure za vrijeme četvrtog tjedna, što dalje dovodi do resorpcije sloja ektoblasta i nastanka gastroshize. On je tvrdio da omfalokela ne može nastati kao posljedica fiziološke hernije, jer ista nikada ne sadrži jetru, već se radi o razvojnoj greški u kojoj nije došlo do lateralnog savijanja (6, 10, 12). Gray i Skandalakis su prihvatili teoriju nastanka gastroshize, ali su tvrdili da omfalokela nastaje zbog zastoja u razvoju u vrijeme fiziološke hernijacije crijeva u pupčani celom, a prisutnost jetre i drugih organa objašnjavali su kao sekundarnu hernijaciju (5, 10, 13, 14). Duhamelovu je teoriju podupirao kasnije i Sadler, ali i on je smatrao da omfalokela nastaje puno kasnije za vrijeme gestacije iz fiziološke hernije. Prema toj teoriji gastroshiza i ostale anomalije vantralnog zida dijele isto porijeklo, osim omfalokele (6, 10). Treba naglasiti da teorija ima brojne nedostatke: ektopija srca i ekstrofija mokraćnog mjehura su povezane s omfalokelom, a ne gastroshizom, a isto tako i srčane greške. Malo je vjerojatno da gastroshiza, uz koju se srčane greške javljaju tjeđe, nastaje u ranijem gestacijskom razdoblju od omfalokele, koja se često javlja zajedno sa srčanim greškama. Odnosno teško je za povjerovati da bi se pogreška u lateralnom savijanju očitovala samo kao mali izolirani defekt na trbušnoj stijenci (10).

Trenutno je za patogenezu omfalokele najprihvaćenija kombinacija teorije o embrionalnoj displaziji i malformaciji ektodermalnih plakoda (5). Teorija o embrionalnoj displaziji predlaže da defekt ranog germinativnog diska dovodi do brojnih malformacija koje se često javljaju u sklopu sindroma amnionske vrpce. Poremećaj se događa rano za vrijeme gestacije, ali se očituje kasnije u razvoju, a zahvaćene su kranijofacijalna regija, ventralni zid i udovi (5, 15, 16). Malformacija ektodermalnih plakoda u ranom razvoju dovodi do poremećaja embionalnog savijanja što dalje dovodi do anomalija trbušnog zida. Ektodermalne plakode služe kao tranzicijska zona za odlaganje mezoketodermalnih stanica u području pupka. Prema ovoj teoriji poremećaj u depoziciji mezodermalnih stanica rezultira slabije razvijenim ventralnim zidom i proširenim pupčanim prstenom (5, 17, 18). Neki su smatrali da je za razvoj

omfalokele odgovorna poremećena signalizacija među stanicama u području prijelaza amniona na ventralni zid ili između lateralnog i ventralnog zida. Transkripcijski faktor AP-2 α uključen je u mnoge procese nastanka ventralnog zida uključujući staničnu migraciju, diferencijaciju i programiranu staničnu smrt. U pokusima s miševima u kojima je isključen gen za taj faktor došlo je do poremećaja u migraciji i fuziji bočnih nabora u području pupčanog prstena, a tako i miškulature prednjeg trbušnog zida (5, 19).

Predložene su i neke vaskularne teorije za nastanak gastroshize. De Vries je predložio da se zbog poremećene involucije desne umbilikalne vene nastaje slabost i posljedična ruptura u somatopleuri (7, 20). Teorija je opovrgnuta jer se involucija desne umbilikalne vene odvija u prvom trimestru, točnije šestom tjednu gestacije, što je neobično rano za izoliranu malformaciju. Nadalje sliv umbilikalne vene nije u području trbušnog zida, a postoje i opisani slučajevi gastroshize na lijevoj strani pupka (7, 10). S obzirom na često udruženo javljanje gastroshize i artrezijske crijeva, Hoyme i suradnici su postavili hipotezu da te dvije anomalije imaju i zajednički mehanizam nastanka: ruptura desne omfalomezenterične arterije (lat. *a. vitellina dextra*) u području pupka uzrokuje nekrozu u bazi žumanjčanog kanala i okolnog trbušnog zida. Novonastali otvor se javlja nakon vraćanja fiziološke hernije i dopušta crijevima da protrudiraju u amnionsku šupljinu (10, 21). Ipak, ova hipoteza je opovrgnuta jer žumanjčana arterija ne opskrbljuje trbušni zid (7, 10) Umjesto toga je predložen dvojni trombotski i vaskularni model: normalna involucija desne umbilikalne vene ostavlja desno od pupka prostor podložan trombozi, što dalje oštećuje rast stanica u tom području i omogućuje hernijaciju crijeva (7, 22). Tromboza je povezana s visokim razinama estrogena, a nusprodukti te tromboze se nakupljaju u lipidnim vakuolama amnionskih stanica, za koje se primjetilo da nastaju u gastroshizi, i vjerojatno na taj način oštećuju pupčani prsten (10, 22, 23). Nedostatak ove teorije je što „normalna“ involucija desne umbilikalne vene ne postoji, te su lipidne vakuole primjećene i u zdrave djece (10, 24). Unatoč tome je primjećeno da estrogeni disruptori povećavaju rizik od gastroshize (10).

Teoriju žumanjčane vreće predložili su Feldkamp i suradnici te po njima gastroshiza nastaje iz abnormalne fuzije lateralnih nabora u sredini, što sprječava normalno inkorporiranje žumanjčanog kanala u pupčani prsten. S obzirom da je crijevo spojeno sa žumanjčanim kanalom, ostaje u amnionskoj šupljini i tamo se razvija. Gastroshiza se češće nalazi s desne strane jer se i žumanjčani kanal nalazi na desnoj strani pupčanog prstena (7, 10, 25). Stevenson i suradnici složili su se s pretpostavkom da je gastroshiza nepovezana s pupkom, ali nisu smatrali da je to rezultat abnormalnog spajanja lateralnih nabora. Oni su smatrali da gastroshiza

nastaje zbog poremećene ugradnje žumanjčane vreće i pripadajućih krvnih žila u pupčanu vrpцу, zbog čega se stvara alternativni put za prolaps crijeva u amnionsku šupljinu. Alternativni otvor se nalazi s desne strane zbog žumanjčane vreće koja je smještena malo više desno, te zbog bržeg rasta lijevog lateralnog nabora (7, 10, 26). Može se uočiti nekoliko nedostataka ove teorije. Kao što je nekoliko puta spomenuto, ovakav slijed događaja bi se razvijao vrlo rano za vrijeme gestacije, što je nedosljedno s činjenicom da je gastroshiza često izolirana anomalija. Također, portalni venski sustav ne bi mogao nastati jer bi fuzija žumanjčanih vena s desnom umbilikalnom venom bila onemogućena. Nadalje ponekad se među prolabiranim organima mogu pronaći gonade i mokraćni mjehur, što je nemoguće objasniti ovim mehanizmom nastanka. I na kraju, ako se žumanjčani kanal ne bi inkorporirao u pupčanu vrpцу, žumančana bi vreća ostala u ekstraembrionalnom celomu i nikad ne bi dospjela u amnionsku šupljinu (10).

Zajednički mehanizam nastanka gastroshize i omfalokele se predlagao u nekoliko navrata. Sukladno najranijim teorijama o patogenezi omfalokele i gastroshize je nastala kao posljedica ne vraćanja crijevnih vijuga u trbušnu šupljinu nakon fiziološke umbilikalne hernije, ali u ovom slučaju došlo je i do rupture amniona (7). Među prvima koji je to opisao bio je Shaw. Opisane slučajeve u kojima se između gastroshize i pupka može naći nezahvaćena koža objasnio je epitelizacijom na bazi pupkovine, te je ustanovio da je ravni trbušni mišić očuvan s obje strane centralno položenog defekta (10, 27). S njim su se kasnije složili i Kluth i Lambrecht, koji su tvrdili da gastroshiza nastaje rupturom male omfalokele (7, 28). Promatrajući ljudske embrije Bargy i Beaudoin su pronašli vakuolarne promjene u amnionskim stanicama zbog kojih su vjerovali da gastroshiza nastaje rupturom amniona za vrijeme fiziološke hernije, vjerojatno zbog nekog teratogenog učinka. Primijetili su i da se fiziološka hernija inače nalazi s desne strane uske pupčane vrpce što se razlikuje od širokog defekta kojeg se može naći u omfalokeli i na taj način isključili mogućnost nastanka omfalokele iz perzistentne fiziološke hernije (10, 29). Istovremeno su Rittler i suradnici provodili patološku studiju na pet mrtvorođenčadi s gastroshizom. Promatrajući defekt predložili su da se radi o odvajanju pupčane vrpce od pupčanog prstena zbog nepotpunog staničnog odlaganja u području pupka, loše krvne opskrbe ili zbog oslabljenog amniona podložnog rupturi, stvarajući tako defekt kroz koji prolabiraju organi (10, 24). Beaudoin je ostao pri teoriji rupture fiziološke hernije, negirajući Rittlerovu teoriju da gastroshiza zahvaća samo pupčani prsten, a ne i pupčanu vrpцу. Opisao je mnoge slučajeve gdje je baza pupka na desnoj strani bila raspuknuta, što ga je navelo na zaključak da takav defekt ne može nastati nikako drugačije nego rupturom fiziološke kile, otprilike u osmom gestacijskom tjednu (10).

1.4. Etiologija

Etiološki čimbenici koji se mogu povezati s gastroshizom i omfalokelom nisu do kraja razjašnjeni, ali postoje neki genetski i vanjski čimbenici za koje se primjetilo da su češće prisutni u djece s ovim anomalijama, nego u zdravoj populaciji (5, 7, 10). Treba naglasiti da ni omfalokela ni gastroshiza nisu genske bolesti, ali pretpostavlja se da u djece s genskom predispozicijom utjecaj nekih egzogenih faktora za vrijeme trudnoće dovodi do nastanka ovih anomalija (10).

1.4.1. Genski čimbenici

Promatrajući udružene kromosomske anomalije, koje se javljaju u oko 3% slučajeva (trisomije 13, 18 i 21), pronađene su neke regije na navedenim kromosomima koje bi mogle biti povezane s biološkim procesima uključenim u patogenezu gastroshize. Na kromosomu 13 to su regije uključene u angiogenezu, koagulaciju i regulaciju krvnog tlaka, na kromosomu 18 regije uključene u endopeptidaznu aktivnost i unutarstanično signaliziranje ovisno o kalciju te na kromosomu 21 regije povezane s procesom keratinizacije (7).

Genske varijacije i kromosomske anomalije najčešći su rizični čimbenik za nastanak omfalokele. Prema nekim istraživanjima, novorođenčad s trisomijom 18 (Edwardsov sindrom) u 90% slučajeva imaju pridruženu omfalokelu. Beckwith-Wiedemannov sindrom je također često udružen s omfalokelom te 30-79% djece s ovim sindromom ima i omfalokelu (5).

1.4.2. Egzogeni čimbenici

Jedan od glavnih egzogenih čimbenika u nastanku i gastroshize i omfalokele je dob majke (5, 7, 10). Prema istraživanju Feldkampa i suradnika rizik od gastroshize se udvostručuje ili povećava čak i do dvadeset puta ukoliko je majka mlađa od dvadeset godina ili ako je pušačica (7, 30). Zadnjih nekoliko desetljeća raste incidencija gastroshize, ali dob majki je isto u porastu, što znači da su i neki drugi faktori uključeni u patogenezu (7, 10). Vjerojatno se radi o promjenama životnog stila i okolišnim čimbenicima, koji su se pokušali zabilježiti i istražiti (10). Među istraživanim čimbenicima su duhan, alkohol, nezakonite droge, rano započinjanje spolnih odnosa i infekcije genitourinarnog sustava. Genitourinarne i spolno prenosive infekcije stečene netom prije trudnoće ili za vrijeme prvog tromjesečja vjerojatno povećavaju rizik putem imunološkog odgovora (7). *Chlamydia trachomatis* je najčešći patogen koji se pronašao u istraživanjima, vjerojatno zbog jakog afiniteta za cilindrični epitel cerviksa u mladim ženama, trudnicama i ženama koje koriste estrogenske kontraceptive. Isti epitel postaje skvamozan starenjem

i na taj način se smanjuje afinitet. Međutim, rezultati ovih istraživanja su oprečni, te su zbog toga neuvjerljivi (7, 30, 31). Reaktivacija infekcije Epstein Barr virusom i herpes simplex 2 virusom također povećava rizik, dok su ostali virusi iz ove porodice isključeni, ako se promatraju razine protutijela na njih (7, 32). Visoke razine estrogena i posljedična tromboza je jedan od predloženih mehanizama nastanka gastroshize. Iako je ta teorija imala neke nedostatke, ipak se smatra da estrogenski disruptori povećavaju rizik za gastroshizu (10, 23). Osim već nabrojanih, mnogi su drugi rizični čimbenici uočeni uključujući herbicide, pesticide, radioaktivno zračenje, neki lijekovi poput opioida, tireostatika i antiastmatika, visoko kalorijska prehrana, manjak metionina, treonina i folne kiseline, čak i teška mentalna psihosocijalna stanja. Predložen je zajednički patogeni put koji uključuje oksidativni stres i na taj način oštećuje embrio, uzrokuje kongenitalne anomalije, preeklampsiju, rani pobačaj i intrauterini zastoj rasta (7). Prema istraživanju Werlea i suradnika, promatrajući 16 različitih stresora, došli su do zaključka da se povećanjem broja izlaganja, povećava i rizik od gastroshize, što ide u prilog teoriji zajedničkog patogenog puta aktivacijom upalnog i oksidativnog odgovora. Ali nije u obzir uzeta činjenica da je to manja vjerojatnost aditivnog učinka stresora što je mlađa dob majke (7, 33).

Omfalokela će se vjerojatnije javiti u djece majki mlađih od dvadeset godina i starijih od tridesetpet. Još jedan od majčinih rizičnih čimbenika je pretilost. Pokazalo se da BMI (engl. *body mass index*) veći od 30 povećava rizik za omfalokelu, a isto tako loša kontrola glikemije s posljedičnom makrosomijom. Crna djeca imaju 70% veće šanse da se rode s omfalokelom od bijele djece (5). Prema istraživanju Li i suradnika izloženost onečišćenom zraku, točnije visokim koncentracijama sumporova dioksida za vrijeme prvog trimestra, povećava rizik za razvoj omfalokele. Mehanizam na koji način sumporov dioksid utječe na nastanak omfalokele nije poznat, ali prema nekim epidemiološkim istraživanjima smatra se da bi upala, oksidativni stres, epigenetske promjene ili mikro RNA mogli biti uključeni u patogenezu. Iako su neka prijašnja istraživanja imala suprotne rezultate, ovo istraživanje je imalo veći uzorak što omogućava precizniju statistiku, te je osim živorođenih uključivalo i mrtvorodne i abortirane fetuse što je povećalo broj slučajeva i smanjilo moguću pristranost pri odabiru uzorka (34).

1.5. Epidemiologija

Prevalencija gastroshize prema CDC-u (engl. *Center for Disease Control and Prevention*) jako varira među državama, između 0,5 do 10 na 10 000 rođenja (35). Još od 1980-ih prevalencija je u porastu, a Jones i suradnici bilježe porast od 30%, u razdoblju od 2006. do 2012. naspram razdoblja od 1995. do 2005., u svim dobnim skupinama, pogotovo među mladim majkama (36). Razlog porastu nije samo mlađa dob majki, jer je taj trend u padu, već se prema epidemiološkim studijama smatra da razlog leži u promjenama životnog stila, izlaganju okolišnim čimbenicima i drugim rizičnim čimbenicima koji više pogađaju mlađe žene poput pušenja, konzumiranja droga i nekih lijekova, genitourinarnih inekcija, loše prehrane i niskog BMI, te promjena očinstva u višerotki (36). Clark i suradnici bilježe pad od 2008. godine u svim dobnim skupinama, ali statistički značajno samo u dobi manjoj od 25 godina. Ovaj pad bi mogao biti rezultat sve manjeg broja jako mladih majki (37). 66-73% je živorođenih, mrtvorođenih je 5-11%, a broj prekinutih trudnoća na području zapadne Europe je oko 22%, zbog čega vjerojatno te zemlje bilježe nižu prevalenciju gastroshiza (38–40). Gastroshiza je u više od 80% slučajeva izolirana, ne-sindromska anomalija, ali često se javlja uz srodne anomalije, uglavnom probavnog sustava (35). Gastrointestinalne anomalije se javljaju u oko 5-18% slučajeva, a u nekim starijim studijama i do 80% (38, 40). Uglavnom se radi o posljedicama nevraćanja crijeva u trbušnu šupljinu zbog čega mogu nastati anomalije mezenterija, volvulus, perforacija i artrezija, te nekroza crijeva. Ovaj oblik gastroshize nazivamo kompleksnom gastroshizom (10). Kardiovaskularne anomalije su također među češćim anomalijama, a broj može varirati između 4 i 26%, među kojima su najčešći defekti atrijskog i ventrikulskog septuma. Muskuloskeletne anomalije se javljaju u 1-16% slučajeva, a u starijoj literaturi zabilježeno je i do 66% (38, 40). Većina djece s gastroshizom se rađa prijevremeno, u prosjeku u 36. tjednu trudnoće i imaju veći rizik da budu mali za gestacijsku dob (38, 39, 41). Omjer između muške i ženske djece varira, ali uglavnom je podjednak (39–41). Smrtnost je 4,4 -7,7% i smanjuje se poboljšanjem prenatalne njege (38, 39).

Omfalokela se javlja u 2-5 slučajeva na 10 000 porođaja, te se u više od 50% slučajeva javlja udružena s drugim anomalijama i sindromima (35). Češće se javlja među djecom majki starijih od četrdeset godina, te onih s prekomjernom tjelesnom masom ili pretilima (41). Prema istraživanju Nembhard i suradnika koje uključuje 18 država bilo je 63% živorođenih, 11,5% mrtvorođenih i 25% prekida trudnoća (42). Prekid trudnoća u državama s visokim prihodima je izrazito visok zahvaljujući prenatalnoj dijagnostici, a najčešće se radi o sindromičnim slučajevima omfalokele (42, 43). Primjerice broj prekida trudnoće u Švedskoj je 59%, a u

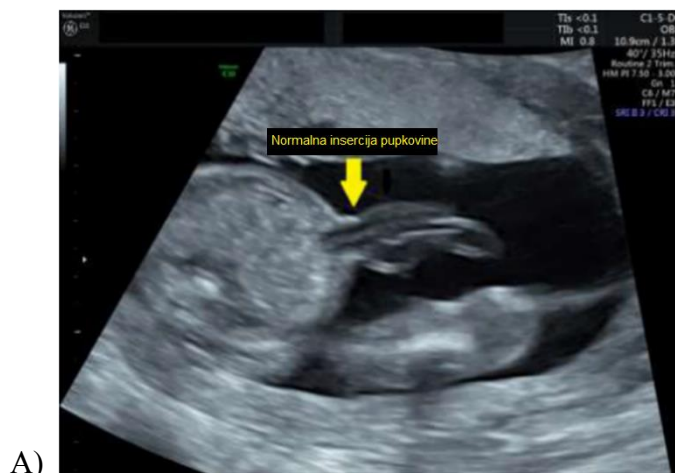Finskoj 55% (43, 44). Zbog velikog broja mrtvorodenih i prekida trudnoća, prevalencija omfalokele se može podcijeniti (41). Udružene kromosomske anomalije javljaju se u 21-27,7% slučajaja, najčešće trisomije 13,18 i 21, ali taj broj može i više varirati prema nekim studijama (40–42). Mogu se javiti i u sklopu nekih nekromosomskih sindroma poput Beckwith - Wiedemannova sindroma, sindroma gornjeg dijela središnje linije (pentalogija Cantrell) i sindroma donjeg dijela središnje linije (ekstrofija kloake) (1). Ako se javljaju anomalije organskih sustava, one su najčešće multiple, a među najčešćima su anomalije srca i krvnih žila u 8-44,9% slučajaja, anomalije središnjeg živčanog sustava u 1,5-15,2% slučajaja, muskuloskeletne anomalije u 3-22,6% slučajaja, gastrointestinalne u 3-10% slučajaja, urogenitalne u 3-20,7% slučajaja, te anomalije ušiju, lica i vrata u 0-14% slučajaja (40, 41, 43, 44). Novorođenčad s velikom omfalokelom koja sadrži jetru u 70% slučajaja mogu imati i pridruženu plućnu hipoplaziju zbog poremećenog razvoja pluća *in utero* (45). U prosijeku se djeca s omfalokelom rađaju prijevremeno, u 36. tjednu trudnoće, te imaju veliki rizik da budu jako niske porođajne mase (41, 43, 44). Nešto se češće javlja u dječaka, ali ta razlika nije statistički značajna (40–43). Smrtnost unutar jedne godine varira između 13 i 31% (42–44).

1.6. Dijagnoza

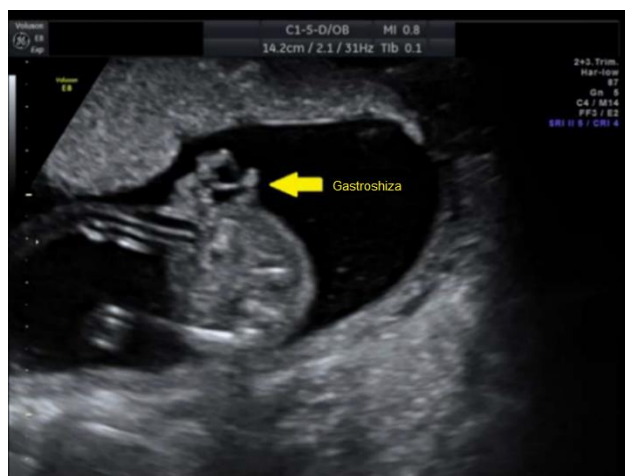Prije nego što je postojala mogućnost rutinske ultrazvučne dijagnostike, anomalije ventralnog zida su se mogle detektirati povišenjem serumskih razina alfa-fetoproteina (AFP) majke (46). Ovaj je marker dio rutinskog prenatalnog probira u drugom trimestru, a raste zbog slobodne difuzije iz fetalnog u majčin krvotok (47). Osjetljivost za defekte prednje trbušne stijenke je 52%, a specifičnost za omfalokelu je 41% (3). Kombinacijom ultrazvuka i serumskog probira u drugom tromjesečju, detekcija gastroshize raste na 99% (47). Povišene razine AFP-a upućuju na detaljnu analizu trbušne stijenke, ali uz oprez i moguće anomalije neuralne cijevi (3)

1.6.1. Dijagnoza gastroshize

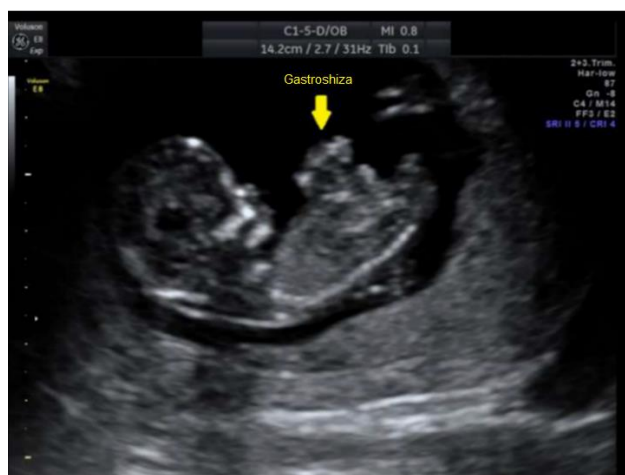Danas se prenatalna dijagnoza gastroshize temelji na ultrazvučnom prikazu crijevnih vijuga koje mogu biti priljubljene uz prednju trbušnu stijenku ili slobodno plutati u amnionskoj šupljini, a pri tome nisu obavijene omotačem koji ih dijeli od okoline (**Slika 3**). Praćenjem crijeva prikazuje se veza između trbušne šupljine ploda i slobodnih crijevnih vijuga (3). Dijagnoza se najčešće postavlja za vrijeme drugog tromjesečja, ali može se vidjeti od jedanaestog gestacijskog tjedna kada bi se fiziološka hernija trebala vratiti u trbušnu šupljinu (46, 47). Ako dijagnostičar postavi ranije dijagnozu mora voditi računa da 20% fetusa u dvanaestom tjednu još imaju fiziološku herniju koja može pridonijeti pogrešnoj interpretaciji, te je stoga preporučljivo potvrditi dijagnozu u trećem tromjesečju (47). Rana dijagnoza ne pomaže u antenatalnom zbrinjavanju niti ishodu trudnoće, ali važan dio prenatalne njege predstavlja ponavljana ultrazvučna dijagnostika kako bi se na vrijeme moglo uočiti oštećenje crijeva (47, 48).



A)



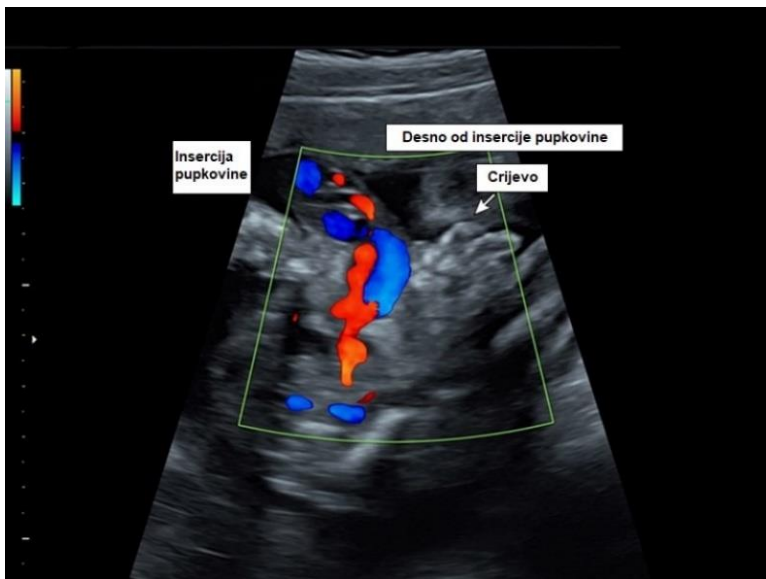
B)



C)

Slika 3. Ultrazvučni prikaz fetalnog abdomena (preuzeto iz Oakes MC, Porto M, Chung JH. *Advances in prenatal and perinatal diagnosis and management of gastroschisis. Semin Pediatr Surg.* 2018;27:289–99.) **A)** transverzalni prikaz fetalnog abdomena s normalnom insercijom pupkovine, **B)** transverzalni prikaz fetalnog abdomena s gastroschizom i **C)** sagitalni prikaz fetalnog abdomena s gastroschizom (47)

Važno je razlikovati gastroshizu od omfalokele koja je često udružena s drugim anomalijama i genetskim sindromima (46, 47). Za razliku od gastroshize, omfalokela je obavijena amnionskom vrećom koja ipak ponekad može puknuti (47). Nadalje u gastroshizi se defekt trbušne stijenke najčešće nalazi s desne strane insercije pupkovine, što se u nejasnim slučajevima može jasno prikazati obojanim dopplerom (**slika 4**). U omfalokeli se pupkovina pripaja na defekt u središnjoj liniji, a eventualna prisutnost jetre ukazuje na veću vjerojatnost da se radi o omfalokeli (3, 47). Druge potencijalne diferencijalne dijagnoze uključuju pupčanu kilu, *limb body wall complex*, ekstofiju mjehura ili kloake, i pentalogiju Cantrell (46, 47).



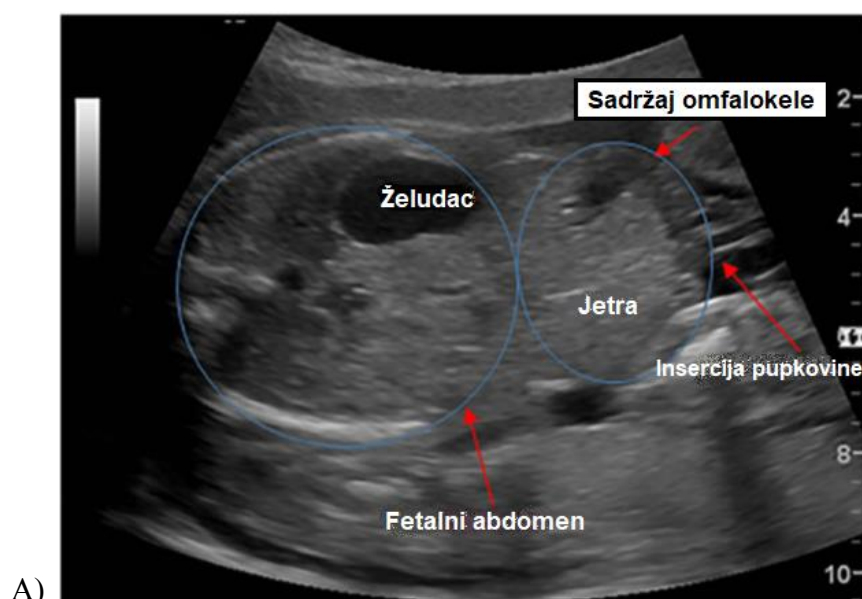
Slika 4. Ultrazvučni prikaz insercije pupkovine uz pomoć *color dopplera* (preuzeto s https://www.uptodate.com/contents/image?imageKey=OBGYN%2F61153&topicKey=OBGYN%2F6753&source=see_link)

1.6.1.1. Ultrazvučni pokazatelji kompleksne gastroshize

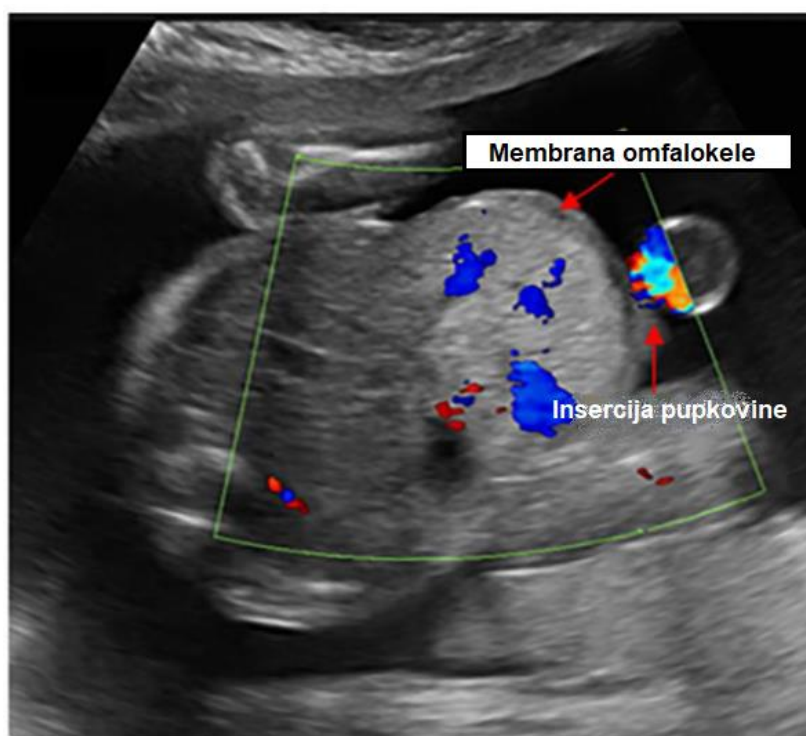
Ishod gastroshize uvelike ovisi o prisutnosti crijevnih komplikacija, poput crijevne artreze, stenoze, volvulusa, preforacije ili ishemije, koje zajednički nazivamo kompleksnom gastroshizom. Djeca s kompleksnom gastroshizom imaju povećani rizik od produžene hospitalizacije, duže potrebe za parenteralnom prehranom i sporijeg prelaska na enteralnu prehranu, sindroma kratkog crijeva i nekrotizirajućeg enterokolitisa, te imaju veći morbiditet i mortalitet općenito (47). Ponavljani ultrazvučni pregledi važni su u detekciji pokazatelja kompleksne gastroshize u svrhu obiteljskog savjetovanja, te planiranja poroda i postnatalne njege (1). Neki od tih pokazatelja su: polihidramnij, dilatacija crijeva i želuca, te debljina crijevne stijenke (47, 49, 50).

1.6.2. Dijagnoza omfalokele

Omfalokela se prenatalno dijagnosticira ultrazvučnom dijagnostikom, a najranije se dijagnoza može postaviti između 11. i 14. gestacijskog tjedna (3, 51). U tom razdoblju od koristi može biti i transvaginalni ultrazvuk (3). Dijagnostičar tada treba biti jako oprezan jer postoji mogućnost lažno pozitivnog nalaza zbog prisutnosti fiziološke hernije. Pronalazak jetre među protrudiranim organima ili ako je veličina protrudiranih organa jednaka ili veća od abdomena, upućuju da se radi o omfalokeli (**Slika 5A**) (48, 52). Najbolje razdoblje za prikaz omfalokele je drugo tromjesečje zbog velike količine plodove vode (3). Prikazuje se kao masa tkiva koja se naslanja na abdomen u području insercije pupkovine, gdje se ujedno nalazi i defekt trbušne stijenke, a sama se pupkovina pripaja na defekt u središnjoj liniji (47, 52). Obavijena je tankom membranom koja polazi od prednje trbušne stijenke (3). Unutar membrane se najčešće nalazi tanko crijevo i dio jetre, a nešto rjeđe cijela jetra, slezena, želudac, gušterača, bubreg i mokraćni mjehur. Hernijacija jetre se može dokazati prikazom pupčane vene ili jetrenih krvnih žila uz pomoć obojenog dopplera (**Slika 5B**) (3, 52).



A)



B)

Slika 5. Ultrazvučni prikaz fetalnog abdomena (preuzeto iz Adams AD, Stover S, Rac MW. *Omphalocele—What should we tell the prospective parents?* *Prenat Diagn.* 2021;41:486–96.) **A)** Transverzalni prikaz omfalokele koja sadrži jetru. Pupkovina se pripaja na defekt u središnjoj liniji. **B)** Obojeni doppler pomaže u identifikaciji jetrenih i pupčanih krvnih žila (52).

Prema predominantnoj lokaciji mase, omfalokelu možemo podijeliti na epigastričnu, umbilikalnu i hipogastričnu (51). Prema veličini defekta omfalokelu dijelimo na malu (defekt stijenke manji od 5 cm), veliku ili „gigantsku“ (defekt stijenke veći od 5 cm koji sadrži jetru) i rupturiranu (51, 52). Membrana može rupturirati *in utero*, za vrijeme i poslije porođaja, zbog čega omfalokela ultrazvučno može nalikovati na gastroshizu (51, 52). Izloženost amnionskoj tekućini može dovesti do zadebljanja crijevne stijenke i crijevne dilatacije (52). Važno je procijeniti integritet membrane i veličinu defekta, jer to može utjecati na vrijeme i način porođaja (51).

U čak 50% slučajeva prisutan je intrauterini zastoje rasta, stoga je važno serijsko praćenje rasta (52). Osim toga, u trećem tromjesečju, česta pojava su polihidramniji i ascites vreće ili abdomena (3, 52). Polihidramniji nastaje zbog moguće pridružene artrezije crijeva ili hipoplazije pluća, a ascites unutar vreće vjerojatno nastaje zbog transudacije tekućine preko jetrene kapsule zbog turbulentnog krvotoka jetre koji nastaje hernijacijom (51, 52).

Neka su istraživanja pronašla korelaciju između veličine omfalokele i postnatalnog ishoda. Može se uspoređivati cirkumferencija ili promjer omfalokele s cirkumferencijom ili promjerom abdomena (52). Veći omjer ukazuje na povećani rizik od hernijacije jetre, respiratorne insuficijencije i plućne hipoplazije, te smanjuje vjerojatnost uspješnog primarnog kirurškog zbrinjavanja (48). U slučaju izolirane omfalokele ovo je važan pokazatelj postnatalnog ishoda (48, 52).

Osim ultrazvuka i povišenih razina AFP-a u majčinom serumu, ulogu u dijagnozi ima i magnetska rezonanca (51). Prednost magnetske rezonance je u boljoj procijeni volumena pluća u fetusa s velikom omfalokelom, a korigiranjem volumena s gestacijskom dobi se može predvidjeti razmjere plućne hipoplazije (51, 52). Omjer ukupnog plućnog volumena i očekivanog plućnog volumena manji od 50% ukazuje na kompliciraniji postnatalni ishod, dulju hospitalizaciju i potrebu za potpornom ventilacijom, ali u odsustvu plućne hipertenzije ne korelira s mortalitetom. Ipak, uloga magnetske rezonance u dijagnozi omfalokele se još uvijek mora definirati, te ultrazvuk i dalje ostaje zlatni standard (52).

1.6.2.1. Dijagnostika pridruženih anomalija

Omfalokela je najčešće udružena s kromosomskim i strukturnim anomalijama, koje značajno utječu na ishod i preživljenje, pa je ih je važno dijagnosticirati jednom kad se utvrdi postojanje omfalokele (51). Kromosomske anomalije češće se mogu naći u prisutnosti strukturnih anomalija i u slučaju male omfalokele (48, 52, 53).

1.6.2.1.1. Gensko testiranje

Klasična kariotipizacija je najjednostavnija metoda, te ima sposobnost detektiranja aneuploidija i velikih kromosomskih anomalija poput nebalansiranih translokacija (52). Uzorak mogu biti korionske resice i plodova voda uzeta amniocentezom (53).

CMA (engl. *Chromosomal microarray analysis*) je još bolja metoda jer uz to omogućava i detekciju subkromosomskih anomalija, što je važno primjerice za detekciju Beckwith - Wiedemannova sindroma (52). S obzirom da je najčešći uzrok ovog sindroma promjena u metilaciji, u ovom slučaju od koristi može biti i MS-MLPA (engl. *methylation-sensitive multiplex ligation probe analysis*), za koju je bolji uzorak amnionska tekućina od korionskih resica (52, 53). Stoga bi CMA trebala biti prvi izbor u probiru na pridružene kromosomske anomalije, osim u slučaju fenotipa koji upućuje na tipičnu aneuploidiju kada je razumno izabrati klasičnu kariotipizaciju (52). Osim ovih od pomoći mogu biti i brzi testovi na aneuploidiju, poput FISH-a (engl. *fluorescent in situ hybridisation*) koji mogu detektirati uobičajene aneuploidije.

Sekvenciranje cijelog genoma (engl. *whole-exome sequencing*, WES) je skupa i komplicirana metoda koja nam daje informaciju o kodirajućim regijama poznatih gena ljudskog genoma. Odluka o provođenju ovakve dijagnostike ovisi o mnogim faktorima: prisutnost pridruženih strukturnih anomalija, pozitivna obiteljska anamneza, te želji roditelja (52). Ova bi metoda mogla biti korisna ako se pomoću kariotipizacije i CMA-e ne pronađe nikakav genski poremećaj, a postoje pridružene strukturne anomalije (53).

1.6.2.1.2. Ostale pretrage

Učestalost pridruženih strukturnih anomalija varira 25-95%, ali čak 20-40% ovih anomalija neće biti otkriveno do samog rođenja (52). Ultrazvuk može biti od pomoći u identifikaciji strukturnih anomalija, a na taj način može pobuditi sumnju i na neke sindrome. Primjerice otkrivanjem epigastrične omfalokele, dijagnostičar bi trebao obratiti pozornost na moguću prisutnost perikardijalnih defekata ili defekata prsne kosti, koji bi dalje uputili na postojanje sindroma gornjeg dijela središnje linije. Isto tako, u prisutnosti hipogastrične omfalokele, važno je tragati za pridruženim defektima mokraćnog mjehura, kralježnice, anusa u sklopu ekstrofije kloake (51).

Anomalije srca su među najčešćim pridruženim anomalijama, što značajno može utjecati na prognozu (52). Fetalna ehokardioografija može pomoći u prenatalnom probiru na srčane anomalije (51).

1.7. Liječenje

1.7.1. Prenatalna njega

Gastroshiza se u preko 90% slučajeva dijagnosticira prenatalno, pa postoje brojne ideje o prenatalnoj terapiji. Međutim one su zasada primjenjive samo na životinjskim modelima, te upitne dugoročne uspješnosti, zbog čega se prenatalna njega svodi na određivanje optimalne gestacijske dobi u vrijeme poroda i planiranje puta poroda (54, 55). Postoje brojna istraživanja koja su pokušala utvrditi optimalnu gestacijsku dobi i preferirani put poroda, ali rezultati ostaju kontroverzni (56).

S obzirom da amnionska tekućina oštećuje crijeva koja oplakuje, pokušalo se skratiti vrijeme kontakta crijeva i plodove vode induciranjem prijevremenog poroda (57). Istraživanja su pokazala da ovakav postupak nema koristi ili čak povećava rizik od nepoželjnih novorođenačkih ishoda, u prvom redu novorođenačke sepse, produljenog boravka u jedinicama intenzivnog liječenja, te dugotrajnijeg prelaska s parenteralne na enteralnu prehranu (54, 56, 57). Međutim, kada uzmemo u obzir da oko 10% trudnoća kompliciranih gastroshizom završi intrauterinom fetalnom smrću, koja se češće pojavljuje u skupini novorođenčadi s gastroshizom koja su rođena nakon 39. gestacijskog tjedna, prema nekim istraživanjima 38. tjedan je optimalno vrijeme poroda (54, 57). Najčešća praksa je rutinski probir kardiokardigrafom (CTG) dvaput na tjedan nakon 32. gestacijskog tjedna, koji može ukazati na fetalnu patnju, što treba potvrditi ultrazvukom. U slučaju pozitivnog nalaza indicirano je napraviti prijevremeni porod (54). Slično tome, smatralo se da vaginalni porod može pridonijeti oštećenju crijeva pritiskom na prolabirane organe i kontaminacijom (46). Unatoč tim vjerovanjima, pokazalo se da nema veće koristi od carskog reza naspram vaginalnog poroda, te se preferira vaginalni porod, osim ako za to postoje neke druge kontraindikacije (54, 56). Najčešći razlozi zašto se ipak opstetričar odluči na carski rez jesu patološki CTG, nalaz velikog defekta ili teški intrauterini zastoj rasta (46).

Prenatalno zbrinjavanje omfalokele se također svodi na dijagnozu defekta i popratnih anomalija, te na obiteljsko savjetovanje o planu poroda (51, 52). Vrijeme poroda u ovom slučaju je manje kontroverzno nego za gastroshizu, te se smatra da terminski porod rezultira najpovoljnijim ishodom (51, 58). Iznimka mogu biti popratne komplikacije, poput polihidramnija, prijevremenog puknuća plodovih ovoja i poremećenog CTG-a (52, 55). Sam porod bi se trebao odvijati u ustanovama tercijarne skrbi, a način poroda ovisi o veličini defekta. Iako su neka istraživanja potvrdila da carski rez nema prednost naspram vaginalnog poroda, ipak se smatra da u slučaju gigantske omfalokele postoji povećan rizik od ruptуре amnionske vreće, distocije, te ozljede organa, pogotovo jetre, stoga se preferira carski rez (52, 58, 59).

1.7.2. Postnatalna njega

Nakon poroda, koji bi se trebao obaviti u tercijarnoj ustanovi u prisutnosti iskusnog neonatologa, primarni cilj zbrinjavanja novorođenčeta s anomalijom trbušne stijenke je održavanje fizioloških funkcija: održavanje prohodnog dišnog puta, disanja i cirkulacije, te zaštita prolabiranih organa (46, 54, 56). Važno je osigurati venski put, izbjegavajući umbilikalne krvne žile, te postaviti nazogastričnu ili orogastričnu sondu kako bi se osigurala dekompresija crijeva (54, 58). Potrebno je nadoknaditi tekućinu koja se gubi na nazogastričnu sondu, a u slučaju znakova hipovolemije postoji i potreba za nadoknadom u bolusima. Normalna perfuzija organa prati se uz pomoć vitalnih znakova, diureze i kapilarnog punjenja (54, 56). Osim toga važno je pratiti elektrolite i plinove u krvi, glukozu i hematokrit (59). Zbog povećanih gubitaka tjelesne topline kroz eviscerirane organe, važno je posebnu pozornost obratiti održavanju normalne tjelesne temperature, najbolje uz pomoć inkubatora s ovlaživačem zraka (46, 59).

Zaštita evisceriranih organa u gastroshizi se može postići omatanjem organa plastičnom folijom ili stavljanjem donjeg dijela dijetetova tijela u plastičnu vrećicu do razine bradavica. Pri tome treba zaštititi organe od presavijanja preko ruba defekta ili zapletanja kako ne bi došlo do kompromitiranja krvne opskrbe. Primjenjuju se i intravenski antibiotici širokog spektra (46, 54). Za omfalokelu je postupak malo drugačiji. Za početak je važno oprezno rukovati s prolabiranim organima kako ne bi došlo do pucanja ovojnice (59). Rupturom ovojnice povećava se rizik infekcije, i ozljede organa, osim toga gubi se mogućnost odgađanog zatvaranja (58). Slijedi odvajanje pupčane vrpce, koje mora biti iznimno oprezno, s obzirom da u manjih omfalokela sadržaj može prolabirati dublje nego što izgleda (58, 59). Prilikom

pokrivanja organa treba izbjegavati gazu natopljenu fiziološkom otopinom, jer ista može ubrzati nastanak hipotermije (58). Ako se koristi gaza natopljena fiziološkom otopinom, ona se mora ugrijati i prekriti plastičnom folijom ili vrećicom (59). Korištenje vlažnih, neadherirajućih zavoja, poput *Xseroforma*, obavijenih blago kompresivnom gazom, moglo bi biti povoljnije u održavanju tjelesne topline. Pri tome je važno da ovoji ne komprimiraju pluća, ne deformiraju ovojnicu, te da nisu prečvrsti na bazi (58). Kako bi se smanjio rizik od infekcije važno se pridržavati sterilnih uvjeta, te se po potrebi primjenjuju antibiotici širokog spektra, primjerice u slučaju rupture ovojnice (59).

1.7.3. Kirurško liječenje

Jedini način definitivnog zbrinjavanja bolesnika je kirurško zatvaranje defekta. Kirurško zbrinjavanje gastroshize može biti primarno i odgođeno uz uporabu silos vrećice, a glavni cilj je izbjegavanje abdominalnog sindroma odjeljaka koji bi se prezentirao poremećajima disanja ili intraabdominalne perfuzije (54). Odabir između ova dva tipa kirurškog zbrinjavanja ovisi o postojanju abdomino-visceralne disproporcije, u tom će slučaju odgođeno zatvaranje biti bolji izbor, zbog većeg rizika od razvoja abdominalnog sindroma odjeljaka (55). Ukoliko disproporcija ne postoji, povoljniji ishod će imati primarno zatvaranje, i to unutar šest sati od rođenja (46).

Primarno zatvaranje unutar prvih nekoliko sati od rođenja štiti crijeva od moguće mehaničke ozlijede ili štetnog utjecaja okoline, te smanjuje rizik od infekcije na mjestu kirurške rane. Manji je rizik od oštećenja krve opskrbe pritiskanjem ruba defekta ili silos vrećice na već oštećena crijeva (54). Crijevna stijenka može biti krhka, pa kirurg mora biti oprezan prilikom vraćanja crijeva u trbušnu šupljinu (46). Moguća pridružena atrezija crijeva se može zbrinuti primarnom anastomozom. U više slučajeva je integritet crijevne stijenke upitan, onda se crijeva mogu vratiti u trbušnu šupljinu, a zbrinjavanje atrezije se odgađa. Ponekad se, u distalnijih atrezija, može napraviti stoma kako bi se omogućilo enteralno hranjenje (46, 55). U slučaju abdomino-visceralne disproporcije ili zadebljane, matirane crijevne stijenke i dilatacije crijeva primarno zatvaranje nije moguće, jer bi komplikacije mogle biti opasne po život. Prilikom operacije se kontrolira intraabdominalni tlak indirektno putem urinarnog katetera ili mjerenjem vršnog tlaka za vrijeme udaha (54).

Postavljanje silos vrećice omogućava postupno smanjivanje defekta i smanjivanje napetosti trbušne stijenke prilikom odgođenog zatvaranja (56). Ova se metoda koristi ukoliko je prilikom primarnog zatvaranja primijećen previsoki intraabdominalni tlak koji bi ometao

primjerenu ventilaciju i vensku drenažu udova, te ukoliko je količina prolabiranih organa prevelika da bi se mogli vratiti u trbušnu šupljinu. Vrećica se šiva za rubove defekta tako da je prijelaz gladak i omogućava gladak povratak organa u trbušnu šupljinu. Zatim se postupno smanjuje tijekom 5-10 dana, što potiskuje organe natrag u potrbušnicu (46). U novije je vrijeme osmišljena silos vrećica sa prstenom ojačanim zavojnom oprugom na bazi, koja ne zahtijeva šivanje, pa se može postaviti bez generalne anestezije (54). Odgođeno zatvaranje uz postavljanje silos vrećice smanjuju potrebu za potpornom ventilacijom, ali produljuju potrebu za potpunom parenteralnom prehranom te produljuje vrijeme hospitalizacije (55).

Najnovija tehnika zatvaranja bez šavova, koristi pupčanu vrpcu kao režanj pomoću kojeg se prekriva defekt, a učvršćuje se zavojima i steri-stripom. Može se koristiti u slučaju primarnog i odgođenog zatvaranja, a na ovaj se način izbjegava anestezija i estetski rezultati su bolji (54, 56).

Pristup kirurškom zbrinjavanju omfalokele se razlikuje zbog učestale pridružene plućne hipoplazije i srčanih defekata. Odgođeno kirurško zbrinjavanje povoljnije je za bolesnika, jer omogućava kardiopulmonalnu stabilizaciju, daje vremena da se započne zbrinjavanje pratećih anomalije i osmisli optimalni kirurški plan (58, 60). Mali se defekti mogu i primarno zatvoriti, ali zatvaranje velikog defekta u smanjeni trbušni prostor, kao i u gastroshizi, može dovesti do abdominalnog sindroma odjeljka, što dalje može rezultirati kardiopulmonalnom dekompenzacijom, otkazivanjem bubrega, nekrozom crijeva i kongestijom jetre (52,58). Ukoliko primarno zatvaranje defekta nije sigurno, radi se jedan od oblika odgođenog zatvaranja (52). Kirurg mora uzeti u obzir veličinu defekta u odnosu na veličinu dijeteta, gestacijsku dob i rodnu masu te pridružene komorbiditete kako bi se odlučio na ispravan pristup.

Primarno zatvaranje prikladno je za defekte manje od 5 centimetara u terminski rođene novorođenčadi (58, 59). Potrebno je ekscidirati ovojnicu i podvezati pupčane vene. Nakon što se organi vrte u trbušnu šupljinu fascija se zatvara, a na koži se može rekonstruirati pupak (57, 59). Iznimno je važno pratiti intraabdominalni tlak, kako ne bi nastao abdominalni sindrom odjeljka (58).

Odgođeno zatvaranje se temelji na postupnom vraćanju prolabiranih organa do trenutka kada se fascija može zašiti bez napetosti (52). To se može učiniti uz pomoć silos vrećice, a postupak je isti kao i u zbrinjavanju gastroshize (60). Alternativno se silos može ušiti u fasciju, a ne u kožu oko defekta, te se postaviti iznad novorođenčeta kako bi sila teža gurala organe

natrag u trbušnu šupljinu (58). Ukoliko je amnionska membrana dovoljno čvrsta ona može poslužiti umjesto silos vrećice, te se postupno zavrtati i vezivati kako bi se organi potiskivali prema unutra (60).

Premazivanje defekta sredstvima koji potiču stvaranje granulacijskog tkiva je neoperativna metoda za one bolesnike koji ne mogu podnijeti kirurški zahvat. Ovo je donekle modificirana metoda po Grossu, u kojoj se preko defekta fascije stavlja sintetička ili biološka mrežica i na taj se način stvara ventralna kila, koja se operira kasnije u životu (60). Sredstva poput merkuri-kroma, srebrenog nitrata i alkohola premazuju se preko amnionske ovojnice kako bi se stvorila krasta koja će kroz sljedeća četiri do deset tjedana epitelizirati. Rastom djeteta i kontrakcijom ovojnice organi se polako vraćaju na svoje mjesto. Na taj način nastaje ventralna kila koja se između prve i pete godine života operira, a u rjeđim slučajevima se može i sama spontano zatvoriti. U novije vrijeme su ova toksična sredstva zamijenjena antimikrobnim sredstvima (55, 58). Ova se metoda može kombinirati i sa kompresivnim zavojem kako bi se ubrzao proces vraćanja organa u trbušnu šupljinu (55).

Novije metode uključuju zatvaranje uz pomoć vakuuma i korištenje tkivnih ekspandera, a zasada daju obećavajuće rezultate (52, 55, 58). Poseban problem predstavljaju velike omfalokele s rupturiranom membranom zbog visoke incidencije sepse, fistula i plućne hipoplazije koje rezultiraju lošim ishodom. Temeljni cilj u ovom slučaju je na neki način održati pokrivenost organa, ali uz upitne rezultate (55).

2. CILJEVI ISTRAŽIVANJA

Ciljevi istraživanja su:

1. Ispitati pojavnost gastroshize i omfalokele u novorođenčadi liječene u Zavodu za intenzivnu pedijatriju s postintenzivnom skrbi Klinike za dječje bolesti Kliničkog bolničkog centra (KBC) Split, u razdoblju od 2002. do 2021. godine.
2. Analizirati demografske, antropometrijske i kliničke karakteristike te ishode liječenja novorođenčadi s gastroshizom i omfalokelom.
3. Analizirati utjecaj rodne mase, gestacijske dobi i Apgar zbroja na nastanak komplikacija u naših ispitanika.

Hipoteze:

1. Više djece je rođeno s gastroshizom nego s omfalokelom.
2. U većine djece defekt je zbinut primarnim zatvaranjem.
3. Djeca s omfalokelom imaju češće pridružene anomalije nego djeca s gastroshizom.
4. Većina djece s gastroshizom i omfalokelom imaju barem jednu poslijeoperacijsku komplikaciju.

3. ISPITANICI I METODE

3.1. Vrsta i organizacija istraživanja

Provedeno je opažajno presječno istraživanje. Prikupljeni su podaci o karakteristikama ciljane populacije na temelju kojih su doneseni preliminarni zaključci o njihovoj vezi. Prikupljeni su podaci pohranjeni u arhivi Zavoda za intenzivnu pedijatriju s postintenzivnom skrbi Klinike za dječje bolesti KBC-a Split, u vremenskom periodu od 2002. do 2021. godine.

3.2. Ispitanici

Istraživanje je obuhvatilo svu novorođenčad s gastroshizom i omfalokelom liječenu u Zavodu za intenzivnu pedijatriju s postintenzivnom skrbi Klinike za dječje bolesti KBC-a Split u razdoblju od 2002. do 2021. godine.

3.3. Mjesto studije

Istraživanje je provedeno u Zavodu za intenzivnu pedijatriju s postintenzivnom skrbi Klinike za dječje bolesti KBC-a Split.

3.4. Provedeni postupci

Iz bolničke medicinske dokumentacije prikupili smo demografske (spol) i antropometrijske podatke (gestacijska dob, porođajna masa, Apgar zbroj), podatke o prenatalnoj ultrazvučnoj dijagnozi, perinatalnoj anamnezi, vrsti poroda (vaginalni porod ili carski rez), vrsti i vremenu primarnog zbrinjavanja, te vremenu definitivnog zbrinjavanja, komplikacijama, pridruženim anomalijama i konačnom ishodu. Od perinatalne anamneze bilježili smo: prijevremeno puknuće plodovih ovoja, prijeteći prijevremeni porođaj, omatanje pupkovine oko vrata, mekonijsku plodovu vodu, abrupciju posteljice, perinatalnu asfiksiju, intrauterini zastoj rasta, nisko položenu posteljicu (lat. *placenta previa*) i perinatalnu infekciju. Od komplikacija smo bilježili: infekcije, plućne komplikacije, crijevne komplikacije, komplikacije rane i intrakranijalne komplikacije. Podaci su za vrijeme prikupljanja uneseni u Microsoft Excel program.

3.5. Primarne mjere ishoda

Primarne mjere ishoda su ispitati udio novorođenčadi s gastroshizom i omfalokelom u Zavodu za intenzivnu pedijatriju Klinike za dječje bolesti KBC-a Split i prikazati razdiobu ispitanika prema: gestacijskoj dobi, porođajnoj masi, Apgar zbroju, podacima iz prenatalne i perinatalne anamneze, vrsti i vremenu primarnog zbrinjavanja, te vremenu definitivnog zbrinjavanja, komplikacijama, pridruženim anomalijama i konačnom ishodu.

3.6. Sekundarne mjere ishoda

Sekundarne mjere ishoda su ispitati utjecaj rodne mase, gestacijske dobi i Apgar zbroja na nastanak komplikacija u naših ispitanika.

3.7. Statistička obrada podataka

Za obradu podataka koristili smo MedCalc (Ostend, Belgium; verzija 11.5.1.0) za Windowse. Koristili smo kvantitativne i kategorijske varijable. Kategorijske varijable smo prikazivali kao apsolutne i relativne brojeve (%). Za povezanost kategorijskih varijabla koristili smo Fisher Exact test. Kako Kolmogorov-Smirnow test nije pokazao normalnost razdiobe kvantitativnih varijabli prikazali smo ih uz pomoć medijana, kvartila i raspona. Rezultate smo interpretirali na razini značajnosti $P < 0,05$.

3.8. Etička načela

Plan istraživanja usklađen je s odredbama o zaštiti prava i osobnih podataka ispitanika iz Zakona o zaštiti prava pacijenata (NN 169/04, 37/08) i Zakona o provedbi Opće uredbe o zaštiti podataka (NN 42/18). Etičko povjerenstvo KBC-a Split (Ur broj 2181-147/01/06/M.S.-22-02) je odobrilo istraživanje, a isto je provedeno u skladu s odredbama Kodeksa liječničke etike i deontologije (NN 55/08, 139/15) te pravilima Helsinške deklaracije (1964.-2013.).

3.9. Opis istraživanja

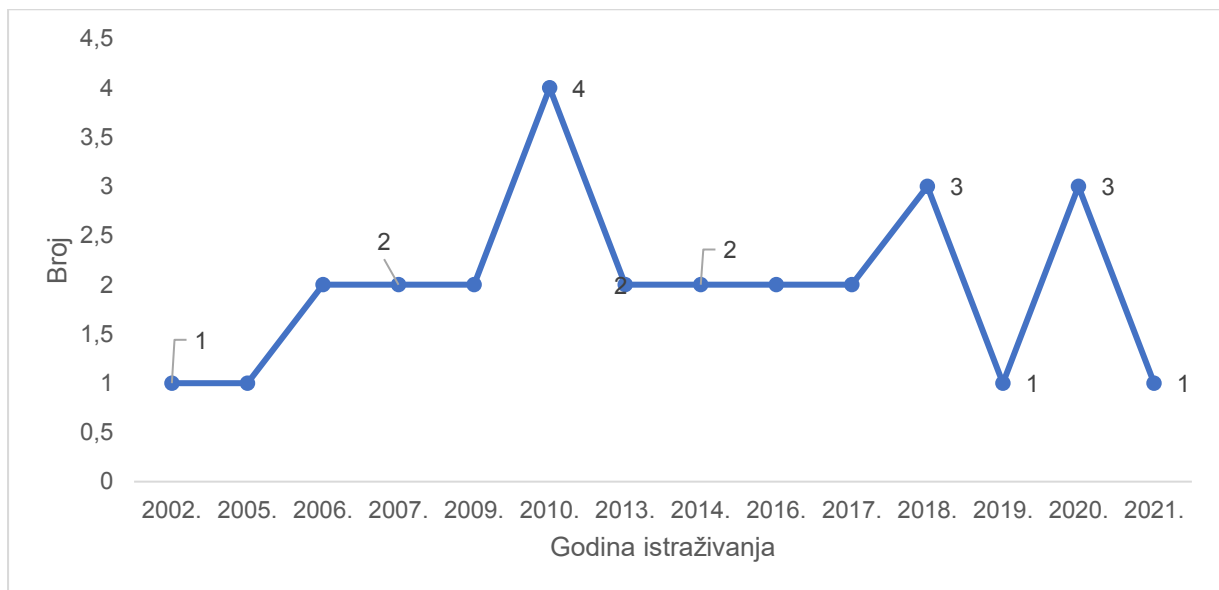
Ispitanike smo kategorizirali s obzirom na:

- a) demografske podatke (spol)
- b) antropometrijske podatke (porođajna masa, gestacijska dob, Apgar zbroj)
- c) prenatalnu i perinatalnu anamnezu
- d) vrstu te vrijeme primarnog i definitivnog zbrinjavanja
- e) komplikacije
- f) pridružene anomalije
- g) ishod

4. REZULTATI

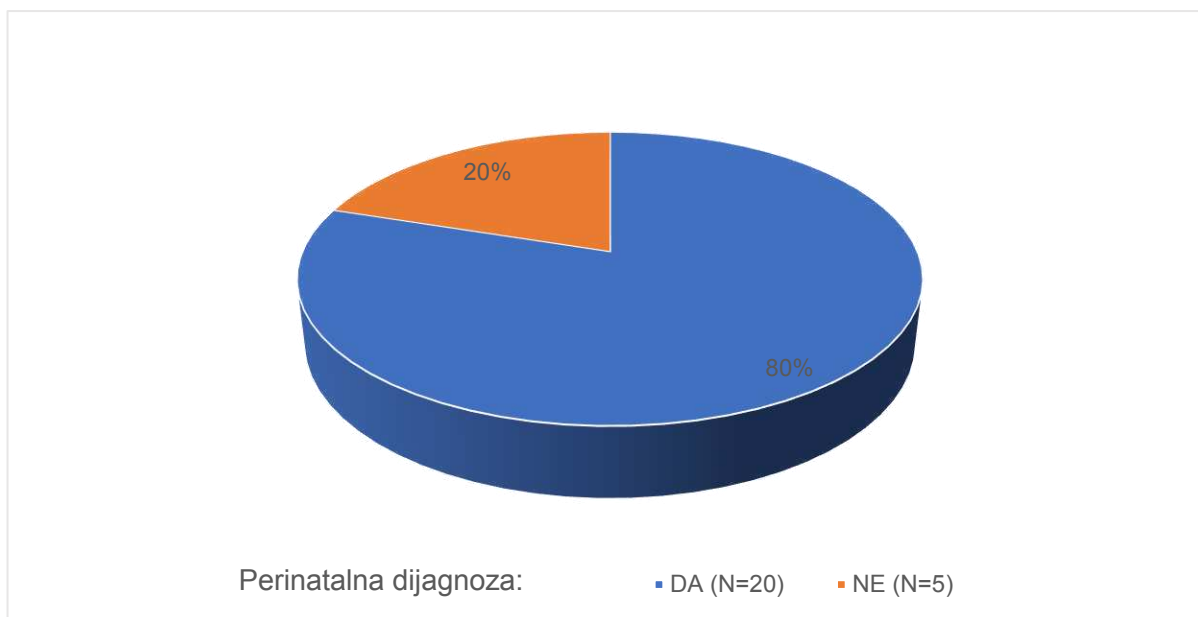
U Zavodu za intenzivnu pedijatriju s postintenzivnom skrbi Klinike za dječje bolesti KBC-a Split primljeno je 28 novorođenčadi s gastroshizom i omfalokelom od 2002. do 2021. godine. Od ukupnoga broja bilo je 23 (82%) djece s gastroshizom i 5 (18%) djece s omfalokelom.

Na **Slici 6** prikazan je broj djece s gastroshizom i omfalokelom primljene u Zavod za intenzivnu pedijatriju s postintenzivnom skrbi Klinike za dječje bolesti KBC-a Split po godinama istraživanja, od 2002. do 2021. godine.



Slika 6. Broj djece primljene u Zavod zbog gastroshize i omfalokele od 2002. do 2021. godine.

U 25 (89%) ispitanika napravljen je prenatalni ultrazvuk, a u 3 (11%) nije pronađen podatak o postavljenoj prenatalnoj dijagnozi. Na **Slici 7** prikazan je udio (80%) ispitanika s postavljenom prenatalnom dijagnozom u skupini od 25 djece.



Slika 7. Raspodjela djece prema postavljenoj prenatalnoj dijagnozi u skupini od 25 djece.

Za 4 puta je više djece kojima je postavljena prenatalna dijagnoza nego djece u kojih to nije.

U **Tablici 1** prikazani su demografski i antropometrijski podaci o djeci s gastroshizom i omfalokelom primljenih u Zavod od 2002. do 2021. godine.

Tablica 1. Prikaz medijana (Q1 - Q3; min - maks) kontinuiranih varijabli i broja (%) kategorijskih varijabli u djece (N=28) s gastroshizom i omfalokelom

Varijabla			<i>P</i> *
Porod	vaginalni	2 (8)	
	carski rez	24 (92)	
Spol	dječaci	19 (68)	
	djevojčice	9 (32)	
Rodna masa (g)		2490 (1990-3027; 770-3490)	
Rodna masa po spolu (g)	dječaci	2530 (1890-3050; 770-3490)	0,778
	djevojčice	2270 (2100-2800; 1890-3320)	
Gestacijska dob (tjedan)		36,5 (35,3-38; 25-41)	
Gestacijska dob po spolu (tjedan)	dječaci	36 (35-37; 25-40)	0,129
	djevojčice	37,6 (34-39; 34-41)	
Apgar zbroj	1. minuta	8 (6-8,5; 1-10)	
	5. minuta	8 (7-8,5; 4-10)	

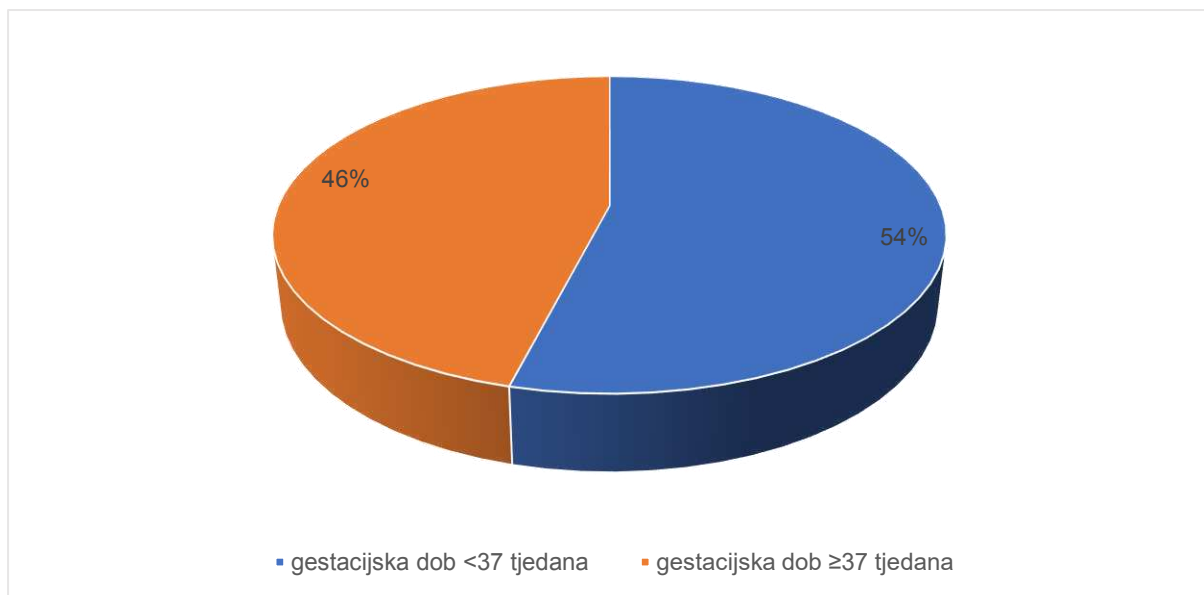
* Mann-Whitney U test

Od 26 djece, za koje su bili dostupni podaci, samo je 2 djece porođeno vaginalno.

U skupini djece koja su primljena s gastroshizom i omfalokelom u Zavod dvostruko je više dječaka nego djevojčica.

Dječaci i djevojčice nisu se statistički razlikovali prema porođajnoj masi ($P=0,778$), ni prema gestacijskoj dobi ($P=0,129$).

Na **Slici 8** prikazana je raspodjela ispitanika prema tjednima gestacije (< 37; ≥ 37)



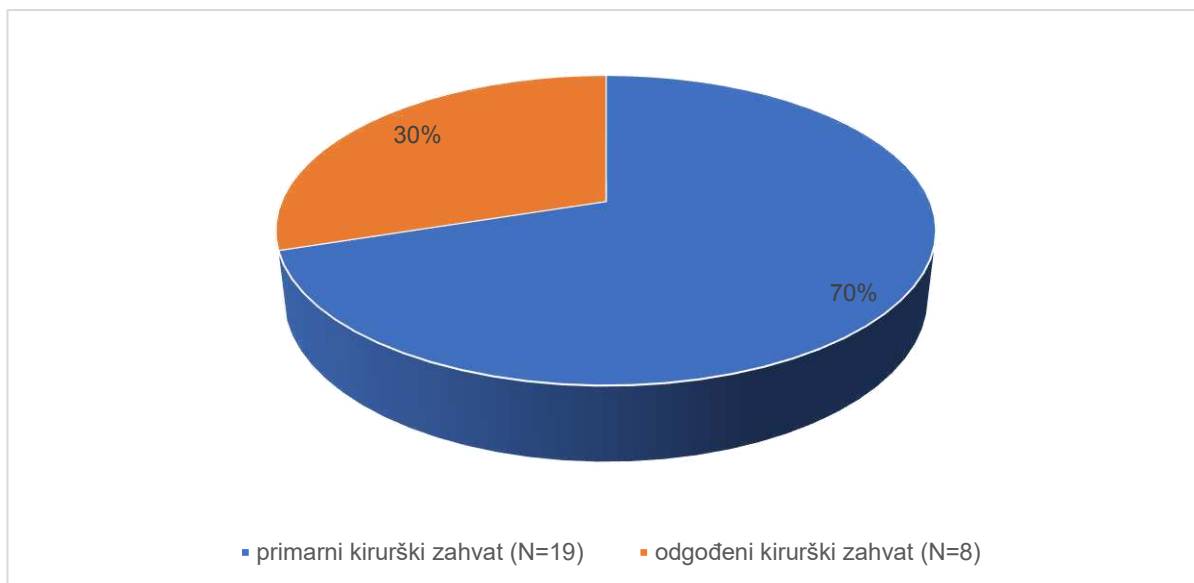
Slika 8. Raspodjela djece s gastroshizom i omfalokelom liječene u Zavodu prema gestacijskoj dobi (< 37 tjedana; ≥ 37 tjedana)

Od perinatalnih dijagnoza u skupini od 26 djece bilo je:

- 11 (42%) djece s mekonijском plodovom vodom;
- 5 (19%) djece s perinatalnom asfiksijom;
- 3 (11%) djece s prijevremenim puknućem plodovih ovoja;
- 2 (8%) djece sa intrauterinim zastojem rasta;
- po jedno dijete je imalo omotanu pupkovinu oko vrata, *placentu previu* i perinatalnu infekciju.

Za 2 djece nismo pronašli podatke o perinatalnoj anamnezi.

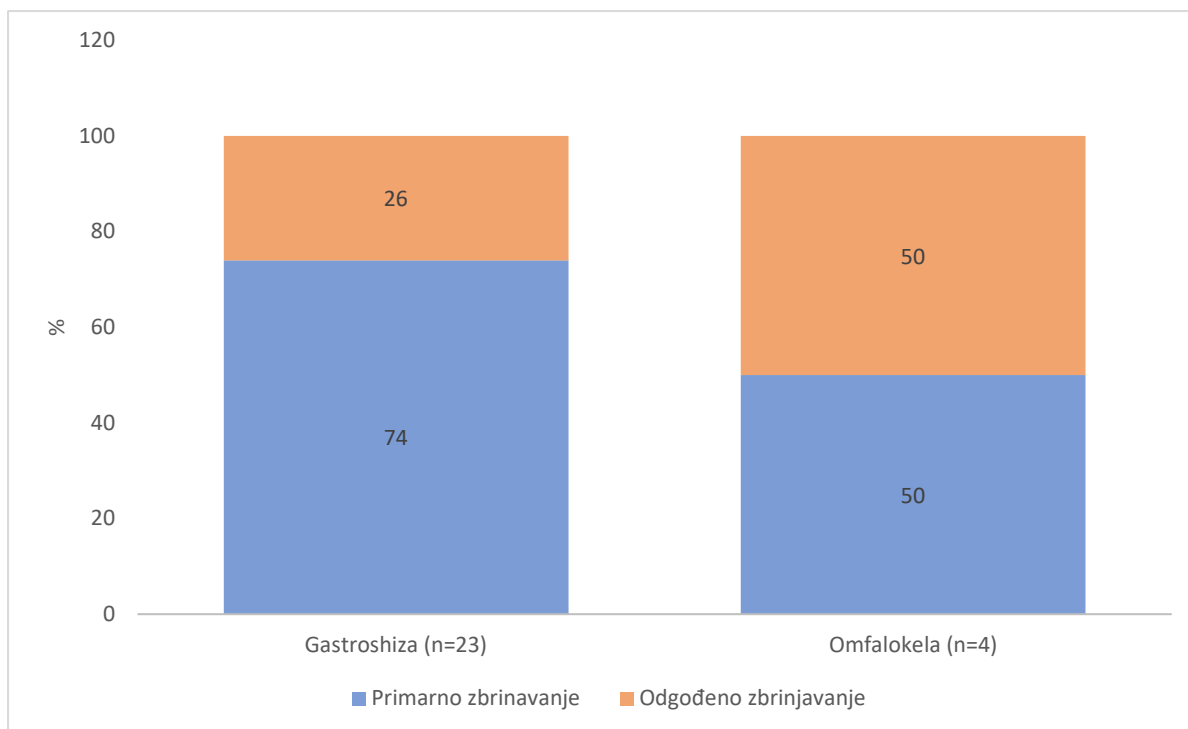
Nakon poroda 27 (96%) djece je kirurški zbrinuto, a 1 dijete je umrlo prije kirurškog zbrinjavanja. Na **Slici 9** prikazan je raspodjela djece prema vrsti kirurškog zahvata (primarno i odgođeno zatvaranje).



Slika 9. Raspodjela djece prema vrsti kirurškog zahvata u skupini od 27 djece.

Primarni kirurški zahvat bio je za 2,3 puta češći nego odgođeni zahvat.

Na **Slici 10** prikazan je raspodjela djece prema vrsti kirurškog zahvata u odnosu na osnovnu dijagnozu. Od 23 djece s gastroshizom 17 (74%) ih je zbrinuto primarnim kirurškim zahvatom, a 6 (26%) odgođenim kirurškim zahvatom. Od 4 djece s omfalokelom pola ih je zbrinuto primarnim kirurškim zahvatom, a druga polovica odgođenim.



Slika 10. Raspodjela djece prema vrsti kirurškog zahvata u odnosu na osnovnu dijagnozu

U 8 djece prije odgođenog kirurškog zahvata napravljeno je primarno zbrinjavanje (vrećica i granuflex podlošci). U 6 djece postavljena je vrećica, a 1 djetetu su postavljeni granufleks podlošci s ciljem epitelizacije prije odgođenog kirurškog zatvaranja. Za 1 dijete nije bilo podataka. Medijan vremena primarnog zbrinjavanja iznosio je 1 dan (min - maks 1 - 2 dana).

Svoj novorođenčadi koja su zbrinuta primarnim kirurškim zatvaranjem zahvat je napravljen u 1. danu života. Za 8 djece s odgođenim kirurškim zahvatom medijan vremena do kirurškog zahvata iznosio je 9,5 dana (min - maks 3 - 60 dana).

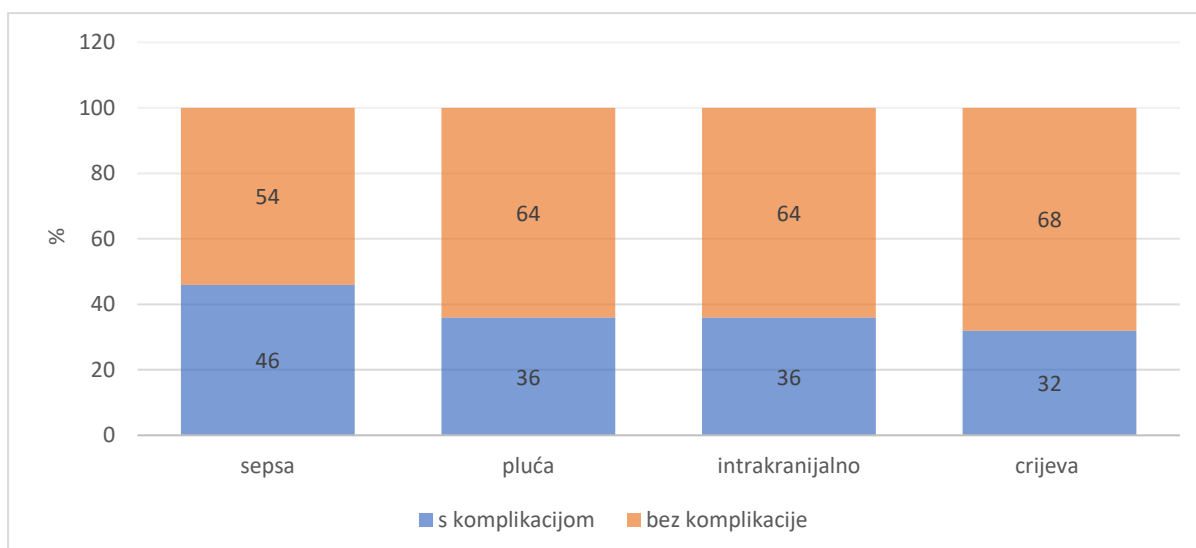
Od 28 djece njih 22 (79%) imalo je barem jednu postoperativnu komplikaciju. U **Tablici 2** prikazan je broj (%) djece prema postoperativnim komplikacijama, a na **Slici 10** prikazana je razdioba djece prema pojavnosti postoperativnih komplikacija u odnosu na vrstu komplikacija.

Tablica 2. Broj (%) djece prema komplikacijama

Komplikacije		N (%)
Sepsa		13 (46)
Pućne komplikacije	plućne atelektaze	7 (25)
	pneumotoraks	1 (3,6)
	likvidotoraks	1 (3,6)
	RDS ^a	1 (3,6)
Intrakranijalne komplikacije	HIC (I-IV) ^b	10 (36)
Crijevne komplikacije	poremećaji motiliteta i paralitički ileus	8 (28,6)
	mehanički ileus	1 (3,6)
	Komplikacije rane	dehiscijencija fascije

^aRespiratorni distres sindrom

^bIntrakranijalno krvarenje zabilježeno ultrazvukom



Slika 10. Razdioba djece prema pojavnosti postoperativnih komplikacija (s komplikacijom; bez komplikacije) u odnosu na vrstu komplikacija.

Najčešća postoperativna komplikacija je sepsa (N=13). Podjednaki broj komplikacija u djece (N=10) su bile plućne i intrakranijalne dok je crijevne komplikacije imalo 9 djece.

Ispitali smo povezanost rodne mase, gestacijske dobi i Apgar zbroja s pojavnosti komplikacija, te rezultate prikazali u **Tablici 3**.

Tablica 3. Medijan (medijan; min - maks) rodne mase, gestacijske dobi i Apgar zbroja u odnosu na pojavnost komplikacija (bez komplikacija; s komplikacijama)

	Komplikacije		<i>P</i> *
	bez	sa	
rodna masa (g)	2600 (770-3490)	2450 (1700-3325)	0,659
gestacijska dob (tjedan)	36,7 (25-39,4)	36,5 (33,6-41)	0,737
Apgar zbroj u 1. minuti	7 (0-10)	8 (1-10)	0,659
Apgar zbroj u 5. minuti	7,5 (7-10)	8 (4-10)	0,819

* Mann-Whitney U test

Nismo dokazali statistički značajnu razliku rodne mase ($P=0,659$), gestacijske dobi ($P=0,737$), Apgar zbroja u 1. minuti ($P=0,659$) i Apgar zbroja u 5. minuti ($P=0,737$) između djece s i bez komplikacija.

Od ukupnog broja djece njih 16 (57%) je imalo pridružene anomalije. U **Tablici 4** prikazan je broj (%) djece prema pridruženim anomalijama.

Tablica 4. Broj (%) djece prema pridruženim anomalijama

Pridružene anomalije	N (%)
Anomalije srca i krvnih žila	13 (46%)
Anomalije testisa*	8 (42%)
Anomalije lica i usne šupljine	3 (11%)
Nesrastanje sutura	3 (11%)
Anomalije udova	3 (11%)
Anomalije bubrega	2 (7%)
Anomalije anusa	1 (3,6%)
Ingvinalna hernija	1 (3,6%)
Malrotacija crijeva	1 (3,6%)

* Anomalije testisa izračunate su u odnosu na broj dječaka (N=19)

Od troje djece s anomalijama lica i usne šupljine jedno dijete je imalo ankiloglosiju, drugo dijete je imalo palatoshizu, a treće dijete je imalo palatoshizu i mikrooftalmiju.

Od anomalija udova jedno dijete je imalo polidaktiliju, drugo klinodaktiliju, a treće dijete je imalo kontrakturu zglobova i *pes equinovarus*.

Od 13 djece s anomalijama srca i krvnih žila bilo je:

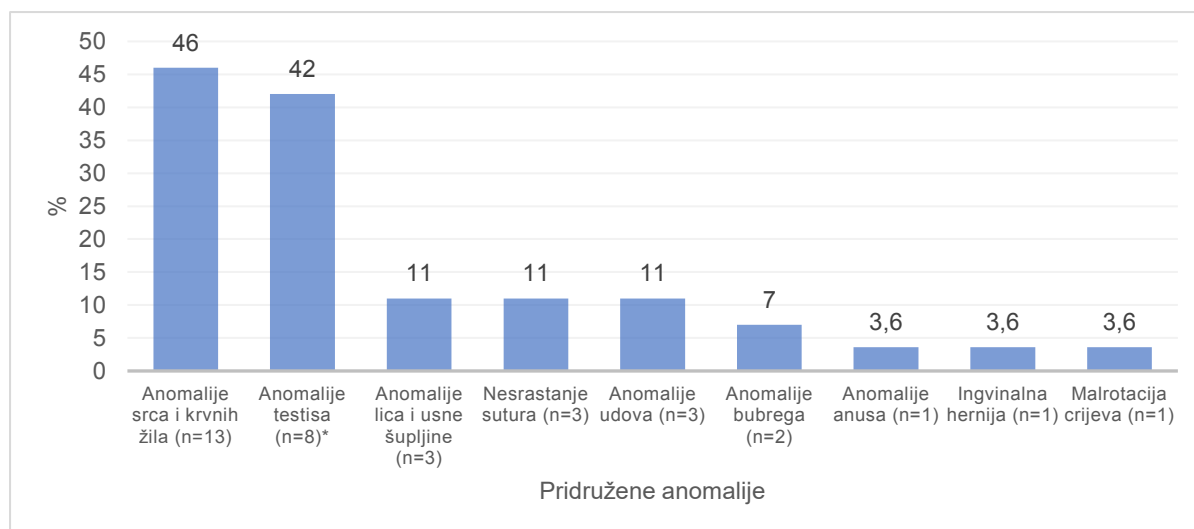
- 10 (77%) djece s otvorenim foramen ovale;
- 6 (8%) djece s perzistirajućim arterijskim duktusom;
- po jedno dijete je imalo aneurizmu intraatrijskog septuma, aortnu insuficijenciju, mitralnu insuficijenciju, Pentalogiju Fallot, plućnu hipertenziju.

Od 8 anomalija testisa bilo je:

- 7 (87%) dječaka s kriptorhizmom;
- 2 (13%) dječaka s hidrokelom.

Od 2 anomalije bubrega jedna je bila lobulirani bubreg, a druga hidronefroza.

Na **Slici 11** prikazan je udio pridruženih anomalija u djece (N=28) s gastroshizom i omfalokelom liječene u Zavodu za intenzivnu pedijatriju s postintenzivnom skrbi Klinike za dječje bolesti KBC-a Split od 2002. do 2021.



* Anomalije testisa izračunate su u odnosu na broj dječaka (N=19)

Slika 11. Razdioba djece prema pridruženim anomalijama

Razvidno je da su najčešće pridružene anomalije anomalije srca i krvnih žila te su prisutne u 13 (46%) djece.

S obzirom na to da su u 8 (42%) dječaka nađene anomalija testisa, a anomalije srca i krvnih žila u 9 (47%) dječaka možemo zaključiti da su podjednako često bile prisutne anomalije srca i krvnih žila kao i testisa ($P > 0,05$).

U **Tablici 5** prikazana je pojavnost anomalija srca i krvnih žila u odnosu na spol.

Tablica 5. Broj (%) djece prema anomalijama srca i krvnih žila u odnosu na spol

		Spol		<i>P</i> *
		Dječaci	Djevojčice	
Anomalije srca i krvnih žila	ne	10 (53)	5 (56)	0,999
	da	9 (47)	4 (44)	

* Fisher Exact test

Nije pronađena statistički značajna razlika u pojavnosti anomalija srca i krvnih žila između dječaka i djevojčica.

U skupini djece s omfalokelom (N=5) sva su djeca imala jednu od pridruženih anomalija. U skupini djece s gastroshizom (N=23) 11 djece je imalo jednu od pridruženih anomalija. U **Tablici 6** prikazana je pojavnost pridruženih anomalija uz osnovnu dijagnozu.

Tablica 6. Broj (%) djece prema pridruženim anomalijama u odnosu na osnovnu dijagnozu

Pridružene anomalije	N (%)	Gastroshiza	Omfalokela	P*
		(N=23)	(N=5)	
Barem jedna anomalija	16 (57)	11 (47)	5 (100)	0,053
Anomalije srca i krvnih žila	13 (46)	9 (39)	4 (80)	0,153
Anomalije lica i usne šupljine	3	2	1	
Nesrastanje sutura	3	2	1	
Anomalije udova	3	1	2	
Anomalije bubrega	2	2	0	
Anomalije anusa	1	1	0	
Ingvinalna hernija	1	0	1	
Malrotacija crijeva	1	1	0	

* Fisher Exact test

Nismo dokazali statistički značajnu razliku pojavnosti pridruženih anomalija između djece s gastrsoshizom i omfaleokelom ($P=0,053$), ni anomalija srca i krvnih žila između djece s gasroshizom i omfalokelom ($P=0,153$).

U skupini dječaka s dijagnozom gastroshize (N=15) njih 5 (33%) je imalo anomaliju testisa, a u skupini dječaka s omfalokelom (N=4) 3 (75%) ih je imalo anomaliju testisa.

Od ukupnog broja (N=28) djece s gastroshizom i omfalokelom liječene u Zavodu samo je jedno dijete imalo poremećen kariogram. Radilo se o trisomiji 13 (Patau sindrom), a dijete koje se rodilo s tim sindromom pripadalo je skupini djece s omfalokelom.

Od ukupnog broja (N=28) djece s gastroshizom i omfalokelom liječene na Zavodu 3 (11%) je imalo smrtni ishod. Od toga je dvoje djece imalo gastroshizu, a jedno omfalokelu. Uzroci smrti su bili respiratorno zatajenje uslijed sindroma respiratornog distresa (RDS), srčano zatajenje uslijed refraktorne aritmije te srčano zatajenje uslijed refraktorne bradikardije.

5. RASPRAVA

Gastroshiza i omfalokela su najčešće prirodene anomalije trbušne stijenke. Gastroshiza se pojavljuje u 0,5 – 10 slučajeva na 10 000 porođaja, a omfalokela u 2 - 3 slučaja na 10 000 porođaja (1, 35). U našem istraživanju bilo je 28 novorođenčadi s gastroshizom i omfalokelom liječene u Zavodu za intenzivnu pedijatriju s postintenzivnom skrbi Klinike za dječje bolesti KBC-a Split, u periodu od 2002. do 2021. Od toga 23 (82%) novorođenčadi je bilo s gastroshizom i 5 (18%) s omfalokelom. Prema rezultatima pojavnost gastroshize u KBC-u u zadnjih 19 godina bila je oko 4,5 puta veća u odnosu na pojavnost omfalokele.

Prenatalna dijagnoza postavljena je u 20 (80%) ispitanika, u kojih smo imali podatak o tome. Prema istraživanju Bidondo i suradnika u Argentini je razina detekcije za gastroshizu bila 76%, a za omfalokelu 61%, te je viša u tercijarnim ustanovama (61). Razvojem tehnologije sve je veći broj prenatalno postavljenih dijagnoza, što omogućava bolje planiranje i pripremu multidisciplinarnog tima za zbrinjavanje u tercijarnim ustanovama (62).

Prema istraživanju Corey i suradnika 70% djece s gastroshizom i omfalokelom porađa se carskim rezom (63). U našem istraživanju 24 (92%) djece, za koje je poznat podatak o vrsti poroda, porođeno je carskim rezom. Ovako visok udio porođaja carskim rezom možemo objasniti velikim brojem prenatalno postavljenih dijagnoza. Osim toga, velik broj djece je imalo barem jednu od perinatalnih dijagnoza, koje mogu biti indikacija za dovršenje trudnoće carskim rezom. Iako carski rez nema prednosti pred vaginalnim porodom, i dalje se veliki broj opstetričara odlučuje na carski rez u slučaju velikog defekta (posebice velike omfalokele), poremećenog CTG-a ili zbog teškog intrauterinog zastoja (46, 52, 54). U ovom istraživanju najčešća perinatalna dijagnoza bila je mekonijska plodova voda, u 11 (42%) djece za koju smo imali podatak o perinatalnim komplikacijama. Ona je znak fetalnog distresa te se može javiti u brojnim slučajevima (64). Istraživanja bilježe visok broj djece s intrauterinim zastojem rasta, 30 - 50% u djece s gastroshizom i do 50% u djece s omfalokelom (51, 65). U našem istraživanju samo u dvoje (8%) djece zabilježen je zastoj rasta. Razlog tako niskom broju može biti mali broj ispitanika. Perinatalna asfiksija i prijevremeno puknuće plodovih ovoja bile su druge najčešće dijagnoze.

Od novorođenčadi s gastroshizom i omfalokelom u KBC-u Split bilo je dvostruko više dječaka nego djevojčica. Prema drugim istraživanjima omjer dječaka i djevojčica je uglavnom podjednak. Omfalokela se češće javlja u muške djece, ali to uglavnom nije statistički značajno (39–43).

Medijan rodne mase bio je 2490 g, a medijan gestacijske dobi bio je 36,5 tjedana. To je sukladno drugim istraživanjima koja također bilježe slične brojeve (43, 66, 67). Kada smo djecu podijelili u dvije skupine, od kojih jednu skupinu čine djeca rođena prije 37. tjedna trudnoće, a drugu ona rođena u 37. tjednu ili nakon, dobili smo podjednak broj ispitanika (54% i 46%). Medijan Apgar zbroja u 1. i 5. minuti bio je 8.

Sva su djeca (N=27) koja su dovoljno dugo preživjela kirurški zbrinuta, a 2,3 puta češće je to bilo primarno zatvaranje u 1. danu života. Od toga je 17 (74%) djece s gastroshizom i 2 (50%) djece s omfalokelom primarno zbrinuto. Prema istraživanju Dingemann i suradnika u 72% djece s gastroshizom je učinjeno primarno kirurško zatvaranje, dok je 54% djece s omfalokelom podvrgnuto odgođenom zahvatu (68). Odgođenim zahvatom je zbrinuto 8 (30%) naše djece, a nakon primjene jedne od metoda postupnog vraćanja organa u trbušnu šupljinu. Najčešća metoda bila je postavljanje vrećice, a jednom su djetetu postavljeni granuflex podlošci u svrhu epitelizacije. Medijan vremena do definitivnog kirurškog zbrinjavanja u našem istraživanju bio je 9,5 dana. Medijan vremena do definitivnog zatvaranja nakon korištenja nekirurške silos vrećice prema istraživanju Abella i suradnika bio je 14,6 dana (69). Vrijeme do definitivnog kirurškog zbrinjavanja ovisi o metodi izbora te količini prolabiranih organa, zbog čega se vjerojatno rezultati našeg i Abellovog istraživanja razlikuju. Ovakav omjer primarnog i odgođenog zatvaranja je u skladu sa saznanjima da je primarno zatvaranje povoljnije za poslijeoperacijski tijek, jer smanjuje rizik od postoperativnih infekcija na mjestu rane, te štiti crijeva od moguće mehaničke ozlijede i utjecaja okoline (54). Odgođeno zatvaranje povoljnije je samo u slučaju velikih defekata i kada se smatra da novorođenče ne može preživjeti operativni zahvat (60, 65).

Barem jednu postoperativnu komplikaciju razvilo je 22 (79%) djece. Najčešća je bila sepsa, koju je imalo 13 (46%) ispitanika. Prema istraživanju Sangkhathat i suradnika čak 63% djece s gastroshizom razvije jednu od infekcijskih komplikacija, a prema istraživanju Del Bigio i suradnika čak 46% novorođenčadi s gastroshizom je razvilo kasnu sepsu (70, 71). Od ostalih komplikacija zabilježili smo jednak broj plućnih i intrakranijalnih komplikacija, po 10 (36%) djece. Crijevne komplikacije su se javile u 9 (32%) djece. Samo jedno dijete je imalo komplikaciju rane, a radilo se o dehiscijenciji fascije. Prema literaturi novorođenčad s gastroshizom u 4-10% slučajeva mogu razviti nekrotizirajući enterokolitis i sindrom kratkog crijeva, ali mi nismo zabilježili niti jedan takav slučaj (46, 65). Kirurški zahvat može privremeno pogoršati respiratornu insuficijenciju, ali to je najčešće prolazno (72).

Nismo uspjeli dokazati statistički značajan utjecaj rodne mase, gestacijske dobi i Apgar zbroja na nastanak komplikacija, a što može biti zbog malog uzorka.

Gastroshiza je izolirana anomalija u 80% slučajeva i najčešće se javlja zajedno sa anomalijama probavnog sustava, u 5 – 18% slučajeva. Kardiovaskularne su također česte anomalije, a javljaju se između 4 i 26% slučajeva (35, 38, 40). Oko polovice djece s omfalokelom ima pridružene anomalije, najčešće srčane (11-23%), genitourinarne (6-21%), muskuloskeletne (21%), gastrointestinalne (7-19%) i neurološke (4-8%). Primjećena je udruženost s kromosomskim aberacijama (15-57%), a najčešće se radi o trisomiji 13 (Patau sindrom) (1). U našem istraživanju pridružene anomalije je imalo 16 (57%) ispitanika. U skupini djece s gastroshizom, od 23 djece njih 11 (47%) je imalo barem jednu pridruženu anomaliju, dok je svih petoro djece s omfalokelom imalo pridružene anomalije. Međutim, nije pronađena statistički značajna razlika pojavnosti pridruženih anomalija između gastroshize i omfalokele ($P=0,053$), vjerojatno zbog malog uzorka. U obje skupine su najčešće anomalije bile anomalije srca i krvnih žila, bez statistički značajne razlike u pojavnosti tih anomalija između gastroshize i omfalokele. Najčešća anomalija srca i krvnih žila bio je otvoreni *foramen ovale*. Dječaci su imali podjednaki udio anomalija srca i krvnih žila 9 (47%) i anomalija testisa 8 (42%). Prema našoj dokumentaciji pregled je rađen po prijemu (najčešće na dan rođenja) te ne znamo kolikom su se broju dječaka testisi spustili unutar prve godine života. Ceccanti i suradnici su otkrili da postoji veća pojavnost kriptorhizma u dječaka s gastroshizom te je 19% dječaka s gastroshizom imalo i nespustene testise (73). Kromosomske aberacije bile su prisutne u samo jednog djeteta, koje je pripadalo skupini djece s omfalokelom. Radilo se o trisomiji 13 (Patau sindrom), i to mozaični oblik.

Unatoč rastućoj prevalenciji, smrtnost djece s gastroshizom za sada ostaje stabilna, između 4 i 6%. Među najčešće uzroke smrti navode se: sepsa, nekrotizirajući enterokolitis, komplikacije sindroma kratkog crijeva, ekstremna nezrelost i teške pridružene anomalije koje su nespojive sa životom (65, 74). Mortalitet djece s omfalokelom izravno ovisi o pridruženim anomalijama. Smrtnost unutar jedne godine varira između 13 i 31%, a unutar dvije godine iznosi 25% (42–44, 52, 75). Od ukupnog broja djece s gastroshizom i omfalokelom liječene u Zavodu 3 (11%) je imalo smrtni ishod. Od toga je dvoje djece imalo gastroshizu, a jedno dijete omfalokelu. Uzroci smrti su bili respiratorno zatajenje uslijed RDS-a i srčano zatajenje.

Naše istraživanje ima ograničenja zbog malog broja ispitanika, retrogadne analize podataka te nepotpune medicinske dokumentacije. Prednosti istraživanja su što nam daje uvid u učestalost gastroshize i omfalokele u novorođenčadi, njihove karakteristike, pridružene anomalije, vrstu operacijskog zbrinjavanja, poslijeoperacijske komplikacije i ishode. Rezultati ovog istraživanja mogu nam pomoći u boljem planiranju zbrinjavanja novorođenčadi s gastroshizom i omfalokelom.

Pravovremeno postavljane dijagnoze ovih anomalija od velike je važnosti za planiranje postnatalne skrbi. Napretkom prijeoperacijske skrbi, kirurških tehnika i poslijeoperacijskog zbrinjavanja smanjuje se udio komplikacija i poboljšava se preživljenje. Potrebno je provesti dodatna multicentrična istraživanja koja bi obuhvatila širu populaciju ili pratila duže vremensko razdoblje kako bi se donijeli precizniji zaključci.

6. ZAKLJUČCI

1. Gastroshiza je bila zastupljena 4,5 puta češće u odnosu na omfalokelu.
2. Djeca s anomalijama trbuše stijenke u preko 90% slučajeva su rođena carskim rezom.
3. Omjer dječaka i djevojčica oboljelih od gastroshize i omfalokele je 2:1.
4. Medijan gestacijske dobi je 36,5 tjedana. Udio nedonoščadi i donošene djece je podjednak.
5. Najčešća perinatalna dijagnoza je mekonijska plodova voda, u 11 (42%) djece.
6. Sva preživjela djeca su kirurški zbrinuta, a u 19 (70%) kirurški zbrinute djece je učinjeno primarno zatvaranje.
7. Od tehnika odgođenog zbrinjavanja najčešće se primjenjivala Silos vrećica.
8. Od 28 ispitanika njih 22 (79%) je imalo barem jednu postoperativnu komplikaciju. Najčešća komplikacija bila je sepsa.
9. Pridružene anomalije su bile prisutne u 16 (57%) ispitanika. Sva djeca s omfalokelom i polovina djece s gastroshizom su imala pridružene anomalije. Anomalije srca i krvnih žila su bile najčešće, imalo ih je 13 (46%) djece. Samo je jedno dijete imalo trisomiju 13 (Patau sindrom).
10. Od ukupno 28 novorođenčadi 25 (89%) je preživjelo, a 3 (11%) djece je umrlo zbog kardiopulmonalnog zatajenja.

7. POPIS CITIRANE LITERATURE

1. Bence CM, Wagner AJ. Abdominal wall defects. *Transl Pediatr.* 2021;10:1461–9.
2. Bradić I, Batinica S. Trbušna stijjenka, omentum, mezenterij i retroperitonej. U: Bradić I, ur. Kirurgija. Zagreb: Medicinska naklada; 1995. str. 463–76.
3. Kurjak A, Scazzocchio E, Marton I. Anomalije trbušne stijjenke. U: Kurjak A, ur. Ultrazvuk u ginekologiji i perinatologiji. 2. dopunjeno i obnovljeno izdanje. Zagreb: Medicinska naklada; 2019. str. 677–98.
4. Sadler TW. Tjelesne šupljine. U: Sadler TW, ur. Langmanova medicinska embriologija. 10. dopunjeno izdanje. Zagreb: Školska knjiga; 2008. str. 153–60.
5. Khan FA, Hashmi A, Islam S. Insights into embryology and development of omphalocele. *Semin Pediatr Surg.* 2019;28:80–3.
6. Sadler TW. The embryologic origin of ventral body wall defects. *Semin Pediatr Surg.* 2010;19:209–14.
7. Chuaire-Noack L. New clues to understand gastroschisis. Embryology, pathogenesis and epidemiology. *Colomb Medica.* 2021;52:e4014227.
8. Sadler TW. Probavni sustav. U: Sadler TW, ur. Langmanova medicinska embriologija. Prijevod 10. izdanja. Zagreb: Školska knjiga; 2008. str. 205–28.
9. Gross RE, Blodgett JB. Omphalocele (umbilical eventration) in the newly born. *Surg Gynec Obst.* 1940;71:520.
10. Beaudoin S. Insights into the etiology and embryology of gastroschisis. *Semin Pediatr Surg.* 2018;27:283–8.
11. Moore TC, Stokes GE. Gastroschisis; report of two cases treated by a modification of the gross operation for omphalocele. *Surgery.* 1953;33:112–20.
12. Duhamel B. Embryology of exomphalos and allied malformations. *Arch Dis Child.* 1963;38:142–7.
13. Gray SW, Skandalakis JE. Omphalocele and related abdominal defects. U: Gray SW, Skandalakis JE, ur. Embryology for surgeons. Philadelphia: Saunders ed; 1972. str. 409–15.
14. Gray SW, Skandalakis JE. Embryology fo surgeons: The embryological basis for the treatment of congenital defects. 1. izdanje. Philadelphia: WB Saunders Company; 1972. 918 str.
15. Streeter GL. Focal deficiencies in fetal tissues and their relation to intra-uterine amputation. Washington D.C.: Carnegie Institution of Washington; 1930. 44 str.
16. Herva R, Karkinen-Jääskeläinen M. Amniotic adhesion malformation syndrome: Fetal and placental pathology. *Teratology.* 1984;29:11–9.

17. Hartwig NG, Vermeij-Keers Chr, De Vries HE, Kagie M, Kragt H. Limb body wall malformation complex: An embryologic etiology? *Hum Pathol.* 1989;20:1071–7.
18. Russo R, D'Armiento M, Angrisani P, Vecchione R. Limb body wall complex: A critical review and a nosological proposal. *Am J Med Genet.* 1993;47:893–900.
19. Brewer S, Williams T. Loss of AP-2 α impacts multiple aspects of ventral body wall development and closure. *Dev Biol.* 2004;267:399–417.
20. deVries PA. The pathogenesis of gastroschisis and omphalocele. *J Pediatr Surg.* 1980;15:245–51.
21. Hoyme HE, Higginbottom MC, Jones KL. The vascular pathogenesis of gastroschisis: Intrauterine interruption of the omphalomesenteric artery. *J Pediatr.* 1981;98:228–31.
22. Lubinsky M. A vascular and thrombotic model of gastroschisis. *Am J Med Genet A.* 2014;164:915–7.
23. Lubinsky M. Hypothesis: Estrogen related thrombosis explains the pathogenesis and epidemiology of gastroschisis. *Am J Med Genet A.* 2012;158A:808–11.
24. Rittler M, Vauthay L, Mazzitelli N. Gastroschisis is a defect of the umbilical ring: evidence from morphological evaluation of stillborn fetuses: Gastroschisis: a defect of the umbilical ring. *Birt Defects Res A Clin Mol Teratol.* 2013;97:198–209.
25. Feldkamp ML, Carey JC, Sadler TW. Development of gastroschisis: Review of hypotheses, a novel hypothesis, and implications for research. *Am J Med Genet A.* 2007;143A:639–52.
26. Stevenson R, Rogers R, Chandler J, Gauderer M, Hunter A. Escape of the yolk sac: a hypothesis to explain the embryogenesis of gastroschisis. *Clin Genet.* 2009;75:326–33.
27. Shaw A. The myth of gastroschisis. *J Pediatr Surg.* 1975;10:235–44.
28. Kluth D, Lambrecht W. The pathogenesis of omphalocele and gastroschisis: An unsolved problem. *Pediatr Surg Int.* 1996;11:62–6.
29. Bargo F, Beaudoin S. Comprehensive developmental mechanisms in gastroschisis. *Fetal Diagn Ther.* 2014;36:223–30.
30. Feldkamp ML, Arnold KE, Krikov S, Reefhuis J, Almli LM, Moore CA i sur. Risk of gastroschisis with maternal genitourinary infections: the US National birth defects prevention study 1997–2011. *BMJ Open.* 2019;9:e026297.
31. Parker SE, Werler MM, Gissler M, Surcel HM. Maternal antibodies to *Chlamydia trachomatis* and risk of gastroschisis: Chlamydia and gastroschisis. *Birth Defects Res.* 2017;109:543–9.
32. Werler MM, Parker SE, Hedman K, Gissler M, Ritvanen A, Surcel HM. Maternal antibodies to herpes virus antigens and risk of gastroschisis in offspring. *Am J Epidemiol.* 2016;184:902–12.

33. Werler MM, Guéry E, Waller DK, Parker SE. Gastroschisis and cumulative stressor exposures: *Epidemiology*. 2018;29:721–8.
34. Li LL, Huang YH, Li J, Liu S, Chen YL, Jiang CZ i sur. Maternal exposure to sulfur dioxide and risk of omphalocele in Liaoning Province, China: A population-based case-control study. *Front Public Health*. 2022;10:821905.
35. CDC. 4.10 Abdominal wall defects [Internet]. Centers for Disease Control and Prevention. 2020 [citirano 30. lipanj 2022.]. Dostupno na: <https://www.cdc.gov/ncbddd/birthdefects/surveillancemanual/chapters/chapter-4/chapter4.10.html>
36. Jones AM. Increasing prevalence of gastroschisis — 14 states, 1995–2012. *MMWR Morb Mortal Wkly Rep* [Internet]. 2016. [citirano 30. lipanj 2022.];65. Dostupno na: <https://www.cdc.gov/mmwr/volumes/65/wr/mm6502a2.htm>
37. Clark RH, Sousa J, Laughon MM, Tolia VN. Gastroschisis prevalence substantially decreased from 2009 through 2018 after a 3-fold increase from 1997 to 2008. *J Pediatr Surg*. 2020;55:2640–1.
38. Raitio A, Lahtinen A, Syvänen J, Kemppainen T, Löyttyniemi E, Gissler M i sur. Gastroschisis in Finland 1993 to 2014—Increasing prevalence, high rates of abortion, and survival: A population-based study. *Eur J Pediatr Surg*. 2020;30:536–40.
39. Caldeman C, Fogelström A, Oddsberg J, Mesas Burgos C, Löf Granström A. National birth prevalence, associated anomalies and mortality for gastroschisis in Sweden. *Acta Paediatr*. 2021;110:2635–40.
40. Stoll C, Alembik Y, Roth MP. Co-occurring non-omphalocele and non-gastroschisis anomalies among cases with congenital omphalocele and gastroschisis. *Am J Med Genet A*. 2021;185:1954–71.
41. Stallings EB, Isenburg JL, Short TD, Heinke D, Kirby RS, Romitti PA i sur. Population-based birth defects data in the United States, 2012–2016: A focus on abdominal wall defects. *Birth Defects Res*. 2019;111:1436–47.
42. Nembhard WN, Bergman JEH, Politis MD, Arteaga-Vázquez J, Bermejo-Sánchez E, Canfield MA i sur. A multi-country study of prevalence and early childhood mortality among children with omphalocele. *Birth Defects Res*. 2020;112:1787–801.
43. Fogelström A, Caldeman C, Oddsberg J, Löf Granström A, Mesas Burgos C. Omphalocele: national current birth prevalence and survival. *Pediatr Surg Int*. 2021;37:1515–20.
44. Raitio A, Tauriainen A, Syvänen J, Kemppainen T, Löyttyniemi E, Sankilampi U i sur. Omphalocele in Finland from 1993 to 2014: Trends, prevalence, mortality, and associated malformations—A population-based study. *Eur J Pediatr Surg*. 2021;31:172–6.
45. Panitch HB. Pulmonary complications of abdominal wall defects. *Paediatr Respir Rev*. 2015;16:11–7.
46. David AL, Tan A, Curry J. Gastroschisis: sonographic diagnosis, associations, management and outcome. *Prenat Diagn*. 2008.;28:633–44.

47. Oakes MC, Porto M, Chung JH. Advances in prenatal and perinatal diagnosis and management of gastroschisis. *Semin Pediatr Surg.* 2018;27:289–99.
48. Tassin M, Benachi A. Diagnosis of abdominal wall defects in the first trimester. *Curr Opin Obstet Gynecol.* 2014;26:104–9.
49. Robertson JA, Kimble RM, Stockton K, Sekar R. Antenatal ultrasound features in fetuses with gastroschisis and its prediction in neonatal outcome. *Aust N Z J Obstet Gynaecol.* 2017;57:52–6.
50. Fisher SG, Anderson CM, Steinhardt NP, Howser LA, Bhamidipalli SS, Brown BP i sur. It is complex: Predicting gastroschisis outcomes using prenatal imaging. *J Surg Res.* 2021;258:381–8.
51. Verla MA, Style CC, Olutoye OO. Prenatal diagnosis and management of omphalocele. *Semin Pediatr Surg.* 2019;28:84–8.
52. Adams AD, Stover S, Rac MW. Omphalocele—What should we tell the prospective parents? *Prenat Diagn.* 2021;41:486–96.
53. Shi X, Tang H, Lu J, Yang X, Ding H, Wu J. Prenatal genetic diagnosis of omphalocele by karyotyping, chromosomal microarray analysis and exome sequencing. *Ann Med.* 2021;53:1286–92.
54. Haddock C, Skarsgard ED. Understanding gastroschisis and its clinical management: where are we? *Expert Rev Gastroenterol Hepatol.* 2018;12:405–15.
55. Islam S. Advances in surgery for abdominal wall defects. *Clin Perinatol.* 2012;39:375–86.
56. Skarsgard ED. Management of gastroschisis. *Curr Opin Pediatr.* 2016;28:363–9.
57. Chabra S, Peterson SE, Cheng EY. Development of a prenatal clinical care pathway for uncomplicated gastroschisis and literature review. *J Neonatal-Perinat Med.* 2021;14:75–83.
58. Mann S, Blinman TA, Douglas Wilson R. Prenatal and postnatal management of omphalocele. *Prenat Diagn.* 2008;28:626–32.
59. McNair C, Hawes J, Urquhart H. Caring for the newborn with an omphalocele. *Neonatal Netw.* 2006;25:319–27.
60. Kelly KB, Ponsky TA. Pediatric abdominal wall defects. *Surg Clin North Am.* 2013;93:1255–67.
61. Bidondo MP, Groisman B, Duarte S, Tardivo A, Liascovich R, Barbero P. Prenatal detection of congenital anomalies and related factors in Argentina. *J Community Genet.* 2020;11:313–20.
62. Liang YL, Kang L, Tsai PY, Cheng YC, Ko HC, Chang CH i sur. Prenatal diagnosis of fetal omphalocele by ultrasound: A comparison of two centuries. *Taiwan J Obstet Gynecol.* 2013;52:258–63.

63. Corey KM, Hornik CP, Laughon MM, McHutchison K, Clark RH, Smith PB. Frequency of anomalies and hospital outcomes in infants with gastroschisis and omphalocele. *Early Hum Dev.* 2014;90:421–4.
64. Wood C. Meconium-stained amniotic fluid. *J Nurse Midwifery.* 1994;39:S106–9.
65. Lepigeon K, Van Mieghem T, Vasseur Maurer S, Giannoni E, Baud D. Gastroschisis - what should be told to parents?: Gastroschisis - what should be told to parents? *Prenat Diagn.* 2014;34:316–26.
66. Tauriainen A, Sankilampi U, Raitio A, Tauriainen T, Helenius I, Vanamo K i sur. The association of perinatal and clinical factors with outcomes in infants with gastroschisis—a retrospective multicenter study in Finland. *Eur J Pediatr.* 2021;180:1875–83.
67. Cain MA, Salemi JL, Paul Tanner J, Mogos MF, Kirby RS, Whiteman VE i sur. Perinatal outcomes and hospital costs in gastroschisis based on gestational age at delivery. *Obstet Gynecol.* 2014;124:543–50.
68. Dingemann C, Dietrich J, Zeidler J, Blaser J, Gosemann JH, Lacher M i sur. Surgical management of congenital abdominal wall defects in Germany: A population-based study and comparison with literature reports. *Eur J Pediatr Surg Off J Austrian Assoc Pediatr Surg Al Z Kinderchir.* 2017;27:516–25.
69. Abello C, A Harding C, P Rios A, Guelfand M. Management of giant omphalocele with a simple and efficient nonsurgical silo. *J Pediatr Surg.* 2021;56:1068–75.
70. Sangkhathat S, Patrapinyokul S, Chiengkriwate P, Chanvitan P, Janjindamai W, Dissaneevate S. Infectious complications in infants with gastroschisis: an 11-year review from a referral hospital in southern Thailand. *J Pediatr Surg.* 2008;43:473–8.
71. Del Bigio JZ, Tannuri ACA, Falcão MC, de Carvalho WB, Matsushita FY. Gastroschisis and late-onset neonatal sepsis in a tertiary referral center in Southeastern Brazil. *J Pediatr (Rio J).* 2022;98:168–74.
72. Duggan E, Puligandla PS. Respiratory disorders in patients with omphalocele. *Semin Pediatr Surg.* 2019;28:115–7.
73. Ceccanti S, Migliara G, De Vito C, Cozzi DA. Prevalence, management, and outcome of cryptorchidism associated with gastroschisis: A systematic review and meta-analysis. *J Pediatr Surg.* 2022;57:1414–22.
74. Brebner A, Czuzoj-Shulman N, Abenhaim HA. Prevalence and predictors of mortality in gastroschisis: a population-based study of 4803 cases in the USA. *J Matern Fetal Neonatal Med.* 2020;33:1725–31.
75. Baerg JE, Munoz AN. Long term complications and outcomes in omphalocele. *Semin Pediatr Surg.* 2019;28:118–21.

8. SAŽETAK

Cilj istraživanja: Cilj ovog istraživanja je ispitati pojavnost gastroshize i omfalokele u djece liječene u Zavodu za intenzivnu pedijatriju s postintenzivnom skrbi Klinike za dječje bolesti KBC-a Split, u razdoblju od 2002. do 2021. godine, te analizirati demografske, antropometrijske i kliničke karakteristike te ishode liječenja. Ujedno smo analizirali utjecaj rodne mase, gestacijske dobi i Apgar zbroja na nastanak komplikacija u naših ispitanika.

Ispitanici i metode: Istraživanje je obuhvatilo 28 novorođenčadi s gastroshizom i omfalokelom liječene u Zavodu za intenzivnu pedijatriju s postintenzivnom skrbi Klinike za dječje bolesti KBC-a Split u razdoblju od 2002. do 2021. godine. Podaci potrebni za istraživanje su prikupljeni iz bolničke medicinske dokumentacije.

Rezultati: Od ukupno 28 novorođenčadi s gastroshizom i omfalokelom 23 (82%) je imalo gastroshizu i 5 (18%) omfalokelu. Carskim rezom je porođeno 92% djece. Među njima je bilo 19 (68%) dječaka i 6 (32%) djevojčica. Medijan rodne mase bio je 2490 g (Q1 - Q3 1990-3027 g; min – maks 770-3490 g). Medijan gestacijske dobi bio je 36,5 tjedana (Q1 - Q3 35,3 - 38 tjedana; min – maks 25 - 41 tjedana). Medijan Apgar zbroja u 1. minuti bio je 8 (Q1 - Q3 6 - 8,5; min - maks 1-10) i 8 (Q1 – Q3 7 - 8,5; min – maks 4-10) u 5. minuti. Najčešća perinatalna dijagnoza bila je mekonijska plodova voda, u 11 (42%) novorođenčadi. Kirurški je zbrinuto 27 (96%) djece, jedno dijete je umrlo prije kirurškog zbrinjavanja. Od njih je 19 (70%) zbrinuto primarnim kirurškim zahvatom, a 8 (30%) odgođenim. Najčešća metoda odgođenog zbrinjavanja je bila postavljanje vrećice. Sva djeca, koja su primarno kirurški zatvorena, zbrinuta su u 1. danu života. Medijan dana do definitivnog kirurškog zbrinjavanja u skupini odgođenog zatvaranja iznosio je 9,5 dana (min - maks 3 - 60 dana). Komplikacije je razvilo 22 (79%) djece, a najčešća postoperativna komplikacija bila je sepsa. Pridružene anomalije su bile prisutne u 16 (57%) ispitanika. Sva djeca s omfalokelom i polovina djece s gastroshizom su imala pridružene anomalije. Anomalije srca i krvnih žila su bile najčešće, imalo ih je 13 (46%) djece. Samo je jedno dijete imalo trisomiju 13. Od ukupno 28 novorođenčadi 25 (89%) je preživjelo, a 3 (11%) djece je umrlo zbog kardiopulmonalnog zatajenja.

Zaključci: Pravovremeno postavljane dijagnoze ovih anomalija od velike je važnosti za planiranje postnatalne skrbi i okupljanje multidisciplinarnog tima. Napretkom prijeoperacijske skrbi, kirurških tehnika i poslijeoperacijskog zbrinjavanja smanjuje se udio komplikacija i poboljšava se preživljenje. Potrebno je provesti istraživanja koja obuhvaćaju širu populaciju ili prate duže vremensko razdoblje kako bi se donijeli precizniji zaključci.

9. SUMMARY

Diploma thesis title: Frequency of gastroschisis and omphalocele in newborns treated in the Pediatric Intensive Care Unit, Pediatric Clinics, University Hospital of Split, in the period from 2002 to 2021.

Objectives: The aim of this study was to examine the occurrence of gastroschisis and omphalocele in newborns treated in the Pediatric Intensive Care Unit in the period from 2002. to 2021. and to analyze the demographic, anthropometric and clinical characteristics and outcomes of treatment. We also analyzed the influence of birth weight, gestational age and Apgar score on the occurrence of complications in our subjects.

Materials and methods: The study included 28 newborns with gastroschisis and omphalocele who were treated in the PICU, University Hospital of Split in the period from 2002. to 2021. Required information was obtained from hospital medical records.

Results: Out of 28 newborns with gastroschisis and omphalocele 23 (83%) had gastroschisis and 5 (18%) had omphalocele. Caesarean section was used to deliver 92% of children. Among them 19 (68%) were male and 6 (32%) were female. The median birth weight was 2490 g (Q1 - Q3 1990-3027 g; min – max 770-3490 g). The median gestational age was 36,5 weeks (Q1 - Q3 35.3 - 38 weeks; min – max 25 - 41 weeks). The median for Apgar score was 8 (Q1 - Q3 6 -8.5; min - max 1-10) in first minute and 8 (Q1 – Q3 7 – 8.5; min – max 4-10) in fifth minute. The most common perinatal diagnosis, meconium-stained amniotic fluid, appeared in 11 (42%) of children. One child died before the surgical care, other 27 (96%) of children had surgery. Of them 19 (70%) were with primary closed and 8 (30%) had delayed closure. Most used method of staged reduction was silo bag. All the primarily closed children were taken care of within 1st day of life. The median of days until definitive surgical care for group of delayed closure was 9.5 days (min - max 3 - 60 days). Complications developed in 22 (79%) of children. Most common complication was sepsis. Associated anomalies were present in 16 (57%) of children. All children with omphalocele and half of the children with gastroschisis had associated anomalies. Cardiovascular anomalies were the most common, with 13 (46%) children having them. Only one child had a trisomy 13. Out of 28 newborns 25 (89%) survived and 3 (11%) of children died due to cardiopulmonary decompensation.

Conclusion: Timely diagnoses are of great importance for planning of postnatal care and gathering a multidisciplinary team. Advances in preoperative and postoperative care, and surgical techniques reduce the number of complications and improve survival. For more precise conclusions on this topic research should include wider population or have a longer time frame.

10. ŽIVOTOPIS

OSOBNI PODACI

Ime i prezime: Lucija Seleš

Datum i mjesto rođenja: 18. studenog 1996., Split, Republika Hrvatska

Državljanstvo: hrvatsko

Adresa stanovanja: Njegoševa 9, 21 000 Split

Kontakt: +385981363771

E-adresa: seleslucija@gmail.com

OBRAZOVANJE

2003.-2011. Osnovna škola „Meje“, Split

2011.-2015. V.gimnazija „Vladimir Nazor“, Split

2015.-2022. Medicinski fakultet Sveučilišta u Splitu, smjer doktor medicine

ZNANJA I VJEŠTINE

Aktivno služenje engleskim jezikom

Poznavanje talijanskog jezika

AKTIVNOSTI

Demonstratorica na Katedri za kliničke vještine Medicinskog fakulteta u Splitu (ak. god. 2021./2022.)