

Imunohistokemijska razina IMP3 u adenokarcinomima pluća

Beljan Perak, Renata

Doctoral thesis / Disertacija

2013

Degree Grantor / Ustanova koja je dodijelila akademski / stručni stupanj: **University of Split, School of Medicine / Sveučilište u Splitu, Medicinski fakultet**

Permanent link / Trajna poveznica: <https://um.nsk.hr/um:nbn:hr:171:349064>

Rights / Prava: [In copyright](#) / [Zaštićeno autorskim pravom.](#)

Download date / Datum preuzimanja: **2024-07-28**



Repository / Repozitorij:

[MEFST Repository](#)



SVEUČILIŠTE U SPLITU
MEDICINSKI FAKULTET

Renata Beljan Perak

Imunohistokemijska razina IMP3 u adenokarcinomima pluća

Doktorska disertacija

Split, 2013.

Doktorska disertacija izrađena je u Zavodu za patologiju, sudsku medicinu i citologiju KBC Split.

Voditeljica rada je prim. prof. dr. sc. Merica Glavina Durdov.

Zahvaljujem se svojoj mentorici, prim. prof. dr. sc. Merici Glavini Durdov, na povjerenju, strpljenju i nesebičnoj pomoći pri izradi ovog rada.

Zahvaljujem se svojim roditeljima na bezuvjetnoj ljubavi i podršci.

Najveća hvala suprugu Mirku i kćerkici Mariji na svojoj ljubavi i radosti koju mi pružaju.

SADRŽAJ

Popis oznaka i kratica	4
1. UVOD	6
1.1. Epidemiologija i etiologija adenokarcinoma pluća	6
1.2. Klasifikacija karcinoma pluća	7
1.3. Klasifikacija adenokarcinoma pluća	7
1.4. Histološke osobitosti adenokarcinoma pluća	9
1.5. Imunohistokemijske osobitosti adenokarcinoma pluća	9
1.6. Molekulske osobitosti adenokarcinoma pluća	11
1.7. TNM klasifikacija karcinoma pluća	12
1.8. Dijagnostika adenokarcinoma pluća	14
1.9. Liječenje adenokarcinoma pluća	15
1.10. IMP3 u zloćudnim tumorima	16
1.11. IMP3 u karcinomu pluća	17
2. CILJEVI I HIPOTEZA	18
2.1. Ciljevi	18
2.2. Hipoteza	18
3. METODE I ISPITANICI	19
3.1. Ispitanici	19
3.2. Metode	19
3.2.1. Histološka analiza	19
3.2.2. Imunohistokemijska analiza	23
3.3. Statistički postupci	25
4. REZULTATI	26
4.1. Demografski podaci	26
4.2. Klinički pokazatelji	26
4.3. Histološki pokazatelji	27
4.4. Analiza imunohistokemijskih biljega	28
4.4.1. Rezultati analize IMP3 prema ispitivanim varijablama	28

4.4.2. Rezultati analize TTF-1 prema ispitivanim varijablama	30
4.4.3. Rezultati analize Napsin A prema ispitivanim varijablama	31
4.4.4. Rezultati analize koekspresije biljega prema ispitivanim varijablama	33
4.5. Analiza preživljenja	38
5. RASPRAVA	40
6. ZAKLJUČAK	45
7. SAŽETAK	46
8. SUMMARY	47
9. POPIS LITERATURE	48
10. KRATKA BIOGAFIJA	57

POPIS OZNAKA I KRATICA

ADC adenokarcinom (engl. adenocarcinoma)

ALK anaplastična limfomska kinaza (engl. anaplastic lymphoma kinase)

BRAF engl. v-raf murine sarcoma viral oncogene homolog B1

CK 5/6 citokeratin 5/6 (engl. cytokeratin 5/6)

CT kompjuterizirana tomografija (engl. computed tomography)

EGFR receptor za epidermalni čimbenik rasta (engl. epidermal growth factor receptor)

EML4 engl. echinoderm microtubule-associated protein-like 4

HER2/Erb receptor za humani epidermalni čimbenik rasta 2 (engl. human epidermal growth factor receptor 2)

IASCL/ATS/ERS Međunarodno udruženje za istraživanje karcinoma pluća/Američko torakalno udruženje/Europsko respiracijsko udruženje (engl. International Association for the Study of Lung Cancer, American Thoracic Society and European Respiratory Society)

IMP3 engl. insulin-like growth factor-II mRNA binding protein

KOC engl. KH domain containing protein overexpressed in cancer

KRAS engl.v-Ki-ras2 Kirsten rat sarcoma viral oncogene homolog

MET engl. mesenchymal epithelial transition factor

MSCT višeslojna kompjutorizirana tomografija (engl. multislice computed tomography)

NSCLS nesitnostanični karcinom pluća (engl. non small cell lung carcinoma)

NSCLS-NOS nesitnostanični karcinom pluća bez drugih obilježja (engl. non small cell lung carcinoma - not otherwise specified)

PET-CT pozitronska emisijska tomografija (engl. positron emission tomography - computed tomography)

TKI inhibitori tirozin kinaze (engl. tyrosine kinase inhibitors)

TRU terminalna respiracijska jedinica (engl. terminal respiratory unit)

TTF-1 engl. thyroid transcription factor-1

SCC karcinom pločastih stanica (engl. squamous cell carcinoma)

SCLC karcinom malih stanica (engl. small cell lung carcinoma)

SZO Svjetska zdravstvena organizacija

1. UVOD

1.1. Epidemilogija i etiologija

Karcinom pluća je najčešće dijagnosticiran karcinom širom svijeta (1). Po općoj smrtnosti od raka je u muškaraca na prvom, a u žena na drugom mjestu (2). Mada je pušenje duhana vodeći čimbenik rizika, 10% do 25% karcinoma pluća nastaje u nepušača i to češće žena (3). Povećanje incidencije raka pluća u nepušača upozorava na štetan utjecaj drugih čimbenika iz okoliša kao što su: radon, arsen, azbest, kromat, klorometil eter, nikal, policiklički aromatski ugljikohidrati, ispušni plinovi, pare pri kuhanju i izloženost različitim izvorima zračenja (2, 4). Utjecaj štetnih tvari iz okoliša, individualna osjetljivost, genetska osnova i postojeća opstruktivna ili restriktivna plućna bolest povećavaju rizik za nastanak plućnog karcinoma (2). Prema mnogim izvješćima petogodišnje preživljenje je malo, 14% do 16% (2, 5-7). U usporedbi s 2007. godinom, u 2012. godini je smrtnost od karcinoma pluća u muškaraca smanjena za 10%, a u žena povećana za 7% što se objašnjava promijenjenim navikama u konzumiranju duhana i dizajnu cigareta (4). Od svih karcinoma pluća, 70% - 80% se ubraja u nesitnostanični karcinom pluća (kratica NSCLC od engl. non small cell lung carcinoma) (1, 5, 6). U toj skupini 37% - 45% slučajeva otpada na adenokarcinom (kratica ADC od engl. adenocarcinoma), 20% - 33% na karcinom pločastih stanica (kratica SCC od engl. squamous cell carcinoma) i 4% - 9% na velikostanični karcinom (7, 8).

Za razliku od stabilne incidencije SCC, incidencija ADC je porasla za 20% -30% u posljednjih 20 godina. To je najčešći tip karcinoma pluća u žena, a u zadnje vrijeme i mlađih muškaraca (9). Danas je ADC pluća zbog visoke incidencije i smrtnosti globalni javno zdravstveni problem.

1.2. Klasifikacija karcinoma pluća

Prema klasifikaciji Svjetske zdravstvene organizacije (SZO) invazivni karcinomi pluća se prema histološkoj slici dijele na (10):

- Adenokarcinom
- Karcinom pločastih stanica
- Karcinom malih stanica
- Karcinom velikih stanica
- Adenoskvamozni karcinom
- Karcinom s pleomorfnim, sarkomatoidnim ili sarkomatoznim elementima
- Karcinoid
- Karcinom tipa žlijezda slinovnica
- Neklasificirani karcinom

1.3. Klasifikacija adenokarcinoma pluća

Nova klasifikacija adenokarcinoma pluća postavljena je 2011. godine prema smjernicama Međunarodnog udruženja za istraživanje karcinoma pluća/Američkog torakalnog udruženja/Europskog respiracijskog udruženja (kratica IASCL/ATS/ERS od engl. International Association for the Study of Lung Cancer, American Thoracic Society and European Respiratory Society). Navedena klasifikacija daje integriranu multidisciplinarnu platformu za resecirane tumore i male biopsije/citologiju (Tablica 1). Klasična morfološka klasifikacija je zlatni standard, ali su bitne mutacije, translokacije i druge promjene gena koji kodiraju receptor za epidermalni čimbenik rasta (kratica EGFR od engl. epidermal growth factor receptor), KRAS (v-Ki-ras2 Kirsten rat sarcoma viral oncogene homolog), anaplastičnu limfomsku kinazu (kratica ALK od engl. anaplastic lymphoma kinase), receptor za humani epidermalni čimbenik rasta 2 (kratica HER2/Erb od engl. human epidermal growth factor receptor), BRAF (v-raf murine sarcoma viral oncogene homolog B1) i MET (mesenchymal epithelial transition factor) (11).

Tablica 1. Razvoj klasifikacije adenokarcinoma pluća (modificirano prema Travisu i suradnicima) (12)

WHO 2004	IASLC/ATS/ERS 2011	
	Resecirani tumori	Male biopsije/citologija
ADENOKARCINOM	PREINVAZIVNE LEZIJE	ADENOKARCINOM
Miješani podtip	Atipična adenomatozna hiperplazija	Ako su jasne osobitosti ADC, opisati po obilježju: - acinarni, papilarni, mikropapilarni ili solidni podtip, a ako je rast lepidičan, napomenuti da se ne može isključiti invazija.
Acinarni	Adenokarcinom in situ (≤ 3 cm, bivši bronhioloalveolarni karcinom (Nemucinozni, mucinozni, miješani)	
Papilarni		
Solidni		
Bronhioloalveolarni (nemucinozni)	Minimalno invazivni ADC (≤ 3 cm, lepidični, s ≤ 5 mm invazije) (nemucinozni, mucinozni, miješani)	ADC s lepidičnim rastom (ako je čisti, napomenuti da se ne može isključiti invazija)
Bronhioloalveolarni (mucinozni)	INVAZIVNI ADC Predominantno lepidični Acinarni Papilarni Mikropapilarni Solidni s proizvodnjom mucina	Mucinozni ADC (opisati prisutna obilježja)
Fetalni	Varijante invazivnog ADC Invazivni mucinozni Koloidni, fetalni, enterični	ADC s fetalnim obilježjima
Mucinozni (koloidni)		ADC s koloidnim obilježjima
Poput prstena pečatnjaka		ADC s obilježjima prstena pečatnjaka
Svijetlih stanica		ADC s obilježjima svijetlih stanica
Nema odgovarajućeg opisa		NSCLC -ADC po imunofenotipu

1.4. Histološke osobitosti adenokarcinoma pluća

Primarni ADC nastaje iz pneumocita tipa II i bronhiolarnih necilijarnih sekretornih tzv. Klara stanica (5). Adenokarcinom pluća je histološki vrlo heterogena novotvorina (12, 13). Histološka varijabilnost izražena je između različitih podtipova, ali i unutar jednog adenokarcinoma (11). U 70% - 80% resekiranih adenokarcinoma mogu se naći dva ili više podtipova. Različiti podtipovi imaju različito biološko ponašanje i različit agresivni potencijal, a u miješanom adenokarcinomu najveći značaj ima dominantni histološki podtip (14). Prema smjernicama IASCL/ATS/ERS, invazivni ADC se dijeli na predominantno lepidični, acinarni, papilarni, mikropapilarni i solidni adenokarcinom s proizvodnjom mucina. U lepidičnom podtipu nalazi se proliferacija atipičnih pneumocita tipa II i Klara stanica na površini alveola. Acinarni podtip je uglavnom građen od okruglastih i ovalnih žljezdanih formacija, a neoplastične stanice i žljezdani lumeni mogu sadržavati mucin. U papilarnom podtipu kubične i cilindrične tumorske stanice oblažu fibrovaskularne resice. Mikropapilarni podtip je građen od malenih kubičnih stanica s minimalnom nuklearnom atipijom koje oblikuju resičaste formacije bez fibrovaskularne srži, a česte su vaskularna i stromalna invazija. Solidni podtip je građen od plaža poligonalnih tumorskih stanica bez karakteristične slike adenokarcinoma (10).

1.5. Imunohistokemijske osobitosti adenokarcinoma pluća

Po standardnim morfološkim kriterijima orožnjavanje i intercelularni mostići su karakteristike pločastog karcinoma, žljezdana arhitektura (acinusi, papile i mikropapile) i sluz u citoplazmi karakteristike ADC, dok slabo diferencirani karcinomi nemaju navedenih značajki (5, 15). Kako je 70% - 80% karcinoma pluća u času dijagnoze u uznapređovalom stadiju i neresektabilno, dijagnoza se postavlja na temelju malog bioptičkog ili citološkog uzorka (16-18). Takav uzorak je ponekad nereprezentativan zbog lošeg uzorkovanja ili oskudne celularnosti, što jako otežava dijagnostiku (19). Prema radu iz 1993. godine, u malim biopsijama NSCLC točnost u postavljanju dijagnoze pločastog karcinoma je 75% i ADC do 50% (11). Zbog toga je u 20% - 30% slučajeva u malom uzorku potrebno upotrijebiti složenije histološke metode (20). Nesitnostanični karcinom pluća bez drugih obilježja (kratica

NSCLS - NOS od engl. non small cell lung carcinoma - not otherwise specified), označava nesitnostanične karcinome pluća kojima se uporabom histokemijskog bojanja na sluz i imunohistokemijskom analizom nije mogao odrediti tip (16, 18). Osim toga, navedene metode također služe za razlikovanje primarnog od metastatskog ADC (21). Iako nema optimalnog dijagnostičkog algoritma, imunohistokemijskom metodom smanjen je postotak NSCLS - NOS u malim uzorcima s 30% - 40% na 7%-10% (11, 22). Ni jedan biljeg nije potpuno osjetljiv ni specifičan za tumor pa treba koristiti kombinaciju više biljega (15). Tako je u radu Rossija i suradnika nađena koekspresija TTF-1 (engl. thyroid transcription factor-1) i p63 u ADC (20). Zbog oskudnosti tumorskog tkiva u maloj biopsiji važan je izbor protutijela (16). U prvom koraku koriste se TTF-1 i p63, a u drugom citokeratin 5/6 (kratica CK5/6 od engl. cytokeratin 5/6) (15). Tsuta i suradnici ističu CK5/6 kao najbolji biljeg za razlikovanje ADC od karcinoma pločastih stanica (18). Prema smjernicama IASCL/ATS/ERS, za razlikovanje ADC od SCC preporuča se uporaba TTF- 1 i p63, a potom Napsin A i CK 5/6 (10).

TTF- 1 je nuklearni protein od 38 kDa koji se veže za DNA. Pripada obitelji Nkx-2 gena izraženih u štitnjači, plućima i diencefalonu (6, 21, 23). Gen za TTF-1 se nalazi na kromosomu 14q13. Tijekom embriogeneze je genski produkt uglavnom izražen u štitnjači i plućima i ima fiziološku ulogu u morfogenezi. U normalnim plućima TTF-1 nadzire funkciju terminalne respiracijske jedinice (TRU, engl. terminal respiratory unit) i regulira izražaj surfaktantnih proteina A, B i C i sekrecijskih proteina Klara stanica (24, 25). U adenokarcinoma koji su pozitivni na TTF-1 zloćudne stanice morfološki nalikuju pneumocitima tipa II i Klara stanicama (26). U adenokarcinomu je izražaj TTF-1 pozitivan u 62.5% slučajeva, u karcinomu malih stanica (kratica SCLC od engl. small cell lung carcinoma) u 80% - 100% slučajeva, dok je u karcinomu pločastih stanica negativan ili pozitivan do 27% slučajeva (23). TTF-1 je najčešće izražen u dominantno acinarnom, papilarnom i bronhioloalveolarnom podtipu ADC (6). U staničnim linijama ADC koje izražavaju TTF-1, inhibicija TTF-1 značajno i specifično blokira stanični rast i izaziva apoptozu (25). U zdravom pluću izražaj TTF-1 je ograničen na alveolarni i bronhiolarni epitel, a alveolarni makrofagi i intersticijske stanice ne izražavaju TTF-1. U adenokarcinomu s morfologijom terminalne respiracijske jedinice TTF-1 je jače izražen nego u karcinomu koji nema takvu morfologiju. Opažanje upućuje da je izražaj TTF-1 mogući linijski biljeg za „TRU tip ADC“ i ima potencijalnu ulogu u molekularnoj karcinogenezi (23). U 17% TTF-1 negativnih ADC utvrđen je mutirani gen za EGFR (26).

Napsin A je asparatska proteinaza od 35 kDa uključena u sazrijevanje surfaktantnog proteina B. Nalazi se u plućima u pneumocitima tipa II, u alveolarnim makrofagima sekundarno zbog fagocitoze, u epitelu proksimalnih i zavijenih bubrežnih kanalića te u manjoj mjeri u izvodnim kanalićima i acinusima gušterače (8, 23, 26). U plućima je Napsin A homolog TAO2 polipeptida koji se može dokazati elektroforezom ADC na gelu (27). Napsin A je izražen u citoplazmi i jako pozitivan u 80% primarnih plućnih adenokarcinoma. Slabo diferencirani adenokarcinomi pluća slabije izražavaju Napsin A od dobro diferenciranih adenokarcinoma, a karcinom pločastih stanica i karcinom malih stanica pluća su uvijek negativni. Karcinom dojke, gušterače, žučnih putova i crijeva su u manje od 5% slučajeva pozitivni na Napsin A (24). Prema Bishopu i suradnicima, svi karcinomi „neplućnog“ podrijetla su negativni na Napsin A (27). Osjetljivost Napsin A u razlikovanju primarnog od metastatskog ADC je visoka, 74,87% (21). Primjena TTF-1 i Napsin A olakšala je dijagnostiku adenokarcinoma pluća i razlikovanje od metastatskog adenokarcinoma (24, 28).

1.6. Molekulske osobitosti adenokarcinoma pluća

Adenokarcinom pluća je karcinom s čestim mutacijama. Iako je nekoliko gena češće mutirano, ne postoji jedinstvena mutacija što ukazuje na varijacije u molekularnoj patogenezi (29).

Najčešća mutacija je na genu za EGFR. EGFR je receptorski protein na membrani epitelnih stanica (8). Pripada ErbB receptorskoj porodici od četiri člana: EGFR (HER-1/Erb-B1), HER-2/Erb-B2, HER-3/Erb-B3 i HER-4/Erb-B4 koji su ključni regulatori stanične proliferacije (24, 30). Gen za EGFR nalazi se na sedmom kromosomu. Genski produkt je membranski receptor koji ima ekstracelularnu domenu, transmembransku regiju i citoplazmatsku katalitičku regiju s tirozin-kinaznom domenom (30). Vezanjem liganda na ekstracelularnu domenu EGFR potaknuta je dimerizacija receptora, autofosforilacija preko intracelularne kinazne domene i aktivacija receptora. Slijedi fosforilacija citoplazmatskih substrata i signalizirajuća kaskada koja dovodi do brojnih staničnih odgovora kao što su promjena u izražaju gena, promjena u citoskeletu, blokada apoptoze i potaknuta stanična proliferacija. Prejako signaliziranje zbog mutacije gena za EGFR dovodi do nekontrolirane diobe stanica i narušava ravnotežu između proliferacije i apoptoze, što je utvrđeno u NSCLC i velikom broju drugih solidnih tumora

(30). Analiza EGFR mutacije u adenokarcinomu pluća je bitna radi predviđanja odgovora na inhibitore tirozin kinaze kao što su gefitinib ili erlotinib. Najčešće mutacije EGFR, delecija na eksonu 19 i L858R mutacija na eksonu 21, nađene su u 24% bolesnika s NSCLS i povezane su s pozitivnim odgovorom na inhibitore tirozin kinaze (26, 30). Od bolesnika s EGFR mutacijama, 39% je imalo L858R i 61% deleciju na eksonu 19 (24). Nasuprot tome, duplikacije, insercije ili T790 mutacije na eksonu 20 su povezane s rezistencijom na inhibitore tirozin kinaze (26, 30).

Promjene na genu za anaplastičnu limfomsku kinazu (kratica ALK od engl. anaplastic lymphoma kinase) mogu se naći u 4% - 5% ADC pluća (31) i 3% - 13% NSCLC (32). Radi se o intrakromosomskoj translokaciji dva gena na drugom kromosomu, EML4 (echinoderm microtubule-associated protein-like 4) i ALK. Spajanjem -5 kraja EML4 gena i -3 kraja ALK gena nastaje hibridni gen EML4/ALK čiji genski produkt ima tirozin-kinaznu aktivnost. Opisana translokacija je nađena u adenokarcinomu acinarnog podtipa i adenokarcinomu tipa prstena pečatnjaka, u pločastom i mukoepidermoidnom karcinomu. Karcinomi pluća s hibridnim EML4/ALK genom su jedinstvena podskupina NSCLC jer se bolesnici mogu uspješno liječiti inhibitorima ALK kao što je krizotinib (32). Bolesnici su mlađe dobi, češće nepušači i nemaju EGFR i KRAS mutacije (33).

Mutacije KRAS gena su opisane u 30% karcinoma pluća i češće su u pušača. Gen za KRAS nalazi se na dvanaestom kromosomu. Somatski mutiran KRAS gen stvara abnormalni K-ras protein koji može dovesti do nekontroliranog dijeljenja i staničnog rasta. Nalaz mutiranog KRAS gena u karcinomu je povezan s kraćim preživljenjem. Više autora je dokazalo povezanost KRAS mutacije s rezistencijom na inhibitore tirozin kinaze, primjerice cetuximab i panitumumab u bolesnika s uznapredovalim NSCLS (30, 34, 35). EGFR i KRAS mutacije se međusobno isključuju, što upućuje na različite molekularne genetske mehanizme nastanka karcinoma u pušača i nepušača (8). BRAF mutacije nalaze se u manjem broju NSCLS i bolesnici s tim mutacijama imaju povoljniji klinički tijek (35).

1.7. TNM klasifikacija karcinoma pluća

U uznapredovalom stadiju simptomi ovise o lokalizaciji i veličini tumora, regionalnim i udaljenim metastazama. Kirurški postupnik se temelji na međunarodnoj TNM klasifikaciji (Tablica 2) (36).

Tablica 2. TNM klasifikacija karcinoma pluća

TX	Primarni tumor ne može se odrediti, ili su tumorske stanice prisutne u sputumu ili bronhalnom lavatu, ali se tumor bronhoskopski ne vidi
T0	Nema dokaza o primarnom tumoru
Tis	Karcinom in situ
T1	Tumor veličine ≤ 3 cm
T1a	Tumor veličine ≤ 2 cm
T1b	Tumor veličine $>2-3$ cm
T2	Tumor zahvaća glavne bronhe ≥ 2 cm od karine, zahvaća visceralnu pleuru i povezan s atelektazom i/ili opstruktivnim pneumonitisom koji se širi u hilarnu regiju, ali ne zahvaća cijelo pluće
T2a	Tumor veličine $>3-5$ cm
T2b	Tumor veličine $>5-7$ cm
T3	Tumor veličine >7 cm, ili tumor bilo koje veličine koji direktno zahvaća prsni koš, ošit, osrčje, medijastinalnu pleuru, ili tumor u glavnom bronhu <2 cm udaljen od karine koju ne zahvaća, ili udružen s atelektazom, opstruktivnim pneumonitisom cijelog pluća
T4	Tumor bilo koje veličine koji zahvaća medijastinum, srce, velike krvne žile, karinu, dušnik, jednjak, tijelo kralješka ili karinu. Odvojeni tumorski čvorovi u istom režnju; tumor s malignim izljevom
NX	Nije moguće odrediti postojanje metastaza u regionalnim limfnim čvorovima
N0	Bez metastaza u regionalne limfne čvorove
N1	Metastaza u istostrani peribronhalni, istostrani hilarni i intrapulmonarni limfni čvor
N2	Metastaza u ipsilateralni subkarinalni, i/ili medijastinalni limfni čvor
N3	Metastaza u kontralateralni medijastinalni ili hilarni, ipsilateralni ili kontralateralni skalenski ili supraklavikularni limfni čvor
M0	Bez udaljenih metastaza
M1	Udaljene metastaze
M1a	Odvojeni tumorski čvor u kontralateralnom režnju, tumor s pleuralnim čvorovima ili maligni pleuralni ili perikardijalni izljev
M1b	Prisutne udaljene metastaze

Iz TNM klasifikacije moguće je za svakog bolesnika odrediti klinički stadij bolesti kako slijedi:

- Stadij 0: Tis, N0, M0
- Stadij IA: T1a, b, N0, M0
- Stadij IB: T2a, N0, M0
- Stadij IIA: T2b, N0, M0 ili T1a, b, N1, M0 ili T2a, N1, M0
- Stadij IIB: T2b, N1, M0 ili T3, N0, M0
- Stadij IIIA: T1a,b, T2a, b, N2, M0 ili T3, N1-2, M0 ili T4, N0, N1, M0
- Stadij IIIB: T4, N2, M0 ili bilo koji T, N3, M0
- Stadij IV: bilo koji T, bilo koji N, M1

1.8. Dijagnostika adenokarcinoma pluća

Adenokarcinom pluća je u većini slučajeva lokaliziran u perifernim dijelovima pluća, a u 10% slučajeva centralno, te se simptomi karcinoma pluća kao što su kronični kašalj i iskašljavanje krvi javljaju tek u uznapredovaloj bolesti (1, 14). Ponekad su prvi klinički znakovi bolesti umor, gubitak daha ili bol u leđima, prsima i ramenu, no budući da simptomi nisu specifični za karcinom pluća, često budu zanemareni. U vremenu bez jasnih simptoma bolesti, ADC se može otkriti slučajno na rentgenskoj snimci kao čvor, masa ili konsolidacija u pluću. Od ostalih dijagnostičkih pretraga rabe se citologija sputuma, bronhoskopija, kompjuterizirana tomografija (kratica CT od engl. computed tomography), višeslojna kompjuterizirana tomografija (kratica MSCT od engl. multislice computed tomography) i pozitronska emisijska tomografija (kratica PET-CT od engl. positron emission tomography - computed tomography). Citologija sputuma je jednostavna i brza pretraga za otkrivanje zloćudnih stanica, ali se one obično nađu tek u uznapredovalom stadiju bolesti i u centralno smještenih karcinoma. Bronhoskopijom je moguće neposredno sagledati stanje unutrašnjosti traheobronhnog stabla i uzeti ispirak sluznice i lumena, bris i biopsiju bronhalne sluznice i uzorak vidljive patološke lezije. Ukoliko uzorak nije moguće dobiti bronhoskopski, treba

pokušati punkciju pod kontrolom CT. Na CT snimci se ADC prikazuje kao solidan ili dijelom solidan mali čvor „ground glass“ izgleda; ukoliko je promjena veća od 3 cm, smatra se tumorskom masom (10). Za bolji uvid u položaj, veličinu tumora i proširenost bolesti koristi se MSCT. Najpouzdaniji za procjenu proširenosti bolesti je PET-CT. U bolesnika bez udaljenih metastaza je za eventualnu operaciju je ključan status medijastinalnih limfnih čvorova.

1.9. Liječenje adenokarcinoma pluća

Donedavno se na malim uzorcima nije pridavala velika važnost razlikovanju ADC od karcinoma pločastih stanica jer nije bilo bitne razlike u terapiji NSCLC (37). Posljednjih godina je decidirana dijagnoza postala važna zbog otkrića EGFR mutacija u nekim ADC i lijekova koji su učinkoviti u liječenju ADC, a kontraindicirani u pločastom karcinomu (npr. antifolat pemetreksat i protutijelo bevacizumab) (12, 37). Saznanja o genskim promjenama povezanim s nastankom karcinoma pluća rastu usporedno s otkrivanjem lijekova ciljanih za pojedine proteine. Ta otkrića probudila su nadu u razvoj učinkovitije terapije raka pluća koja bi djelovala selektivno, inhibirajući specifične molekulske promjene odgovorne za inicijaciju i progresiju karcinoma (35). U bolesnika s ADC koji imaju EGFR mutaciju učinkoviti su inhibitori EGFR erlotinib i gefitinib (5, 19, 38). To su selektivni inhibitori tirozin kinaze koji pokazuju antitumorsku aktivnost u monoterapiji ili u kombinaciji s kemoterapijom i radioterapijom. Mala toksičnost, 10%-tni odgovor za gefitinib i 12,3%-tni za erlotinib uz produženje stabilnog perioda i poboljšanje simptoma su klinički pokazatelji njihove učinkovitosti u liječenju NSCLS (8). Suvremeni trend u liječenju karcinoma pluća je promjena od klasičnog liječenja temeljenog na stadiju karcinoma prema individualiziranom pristupu koji uzima u obzir kliničke, histološke i genetske pokazatelje (9). Smatra se da su konvencionalna kemoterapija i radioterapija dosegle plato u učinkovitosti pa samo ciljana personalizirana terapija može dovesti do povećanog preživljenja i bolje prognoze (8).

1.10. IMP3 u zloćudnim tumorima

Onkofetalni protein IMP3 (insulin-like growth factor-II mRNA binding protein 3) pripada obitelji čimbenika rasta nalik inzulinu koja ima tri člana, IMP1, IMP2 i IMP3. Gen za IMP3 je IGF2BP3 koji se nalazi na 7. kromosomu, u regiji 7p11.5. IMP3 je identičan proteinu KOC (engl. KH domain containing protein overexpressed in cancer) koji je originalno kloniran 1996. godine iz tumora gušterače i kasnije potvrđen u brojnim zloćudnim tumorima (39, 40). Tijekom embriogeneze IMP3 je najviše izražen u želucu, gušterači, bubregu i mozgu. Važna uloga tog proteina je u prenošenju i stabilizaciji RNA, staničnom rastu, migraciji i diferencijaciji (39-42). IMP3 je izražen u intermedijarnom trofoblastu posteljice, dok se u zdravom zrelom tkivu ne nalazi (43, 44). Za razliku od toga, pozitivan izražaj IMP3 utvrđen je u zloćudnim novotvorinama bubrega, debelog crijeva, mokraćnog mjehura, gušterače, želuca, dojke i pluća, a povezan je s agresivnim ponašanjem tumora i uznapredovalim stadijem (40, 45-47). Mehanizam djelovanja IMP3 u tumorima još nije razjašnjen (40). Sitnikova i suradnici su dokazali da je IMP3 češće izražen u metastatskom urotelnom karcinomu nego u primarnom, a ekspresija je povezana s tumorskom progresijom. Osim toga, IMP3 je češće izražen u tumorima višeg gradusa i stadija i u rekurirajućim tumorima. Zaključak je da IMP3 može imati ključnu ulogu u regulaciji stanične proliferacije i invazije tumora (39). IMP3 promovira proliferaciju humanih leukemijskih stanica što upućuje na moguću ključnu ulogu u staničnoj proliferaciji (48). Yaniv i suradnici utvrdili su važnu ulogu IMP3 u promociji stanične migracije u *Xenopus laevis* embrijima (49). Vikesaa i suradnici su pokazali važnost IMP obitelji u tumorskoj invaziji i to u regulaciji adhezivnih molekula CD24, CD44 i matriksne metaloproteinaze 1 (50). U *in vitro* studiji Di Lu i suradnici su pokazali značaj IMP3 u staničnoj migraciji i zaključili da je važan za migraciju intraepitelnih neoplastičnih stanica kroz bazalnu membranu, što rezultira invazivnim karcinomom (51). Gubitak izražaja IMP3 u zrelom tkivu upućuje da je normalno IMP3 epigenetski utišan. U karcinomu jajnika reekspresija IMP3 može biti rezultat hipometilacije gena promotora, pa bi IMP3 mogao postati meta za terapiju remetilirajućim enzimima (44). U karcinomu želuca ekspresija IMP3 je povezana s češćim metastaziranjem u limfne čvorove (47).

1.11. IMP3 u karcinomu pluća

Objavljeno je samo nekoliko studija o izražaju IMP3 u karcinomu pluća. Izražaj IMP3 je pozitivan u neuroendokrinom karcinomu pluća i negativan u karcinoidu (43, 52). U svim tipovima NCSLC je pozitivan izražaj IMP3 povezan s uznapredovalim stadijem i slabijom diferencijacijom tumora (43). U adenokarcinomu pluća je izražaj IMP3 povezan sa slabijom diferencijacijom (53). Fidneis Hosey i suradnici su ispitali izražaj IMP3 u 11 bolesnika s atipičnom adenomatoznom hiperplazijom, 10 bolesnika s bronhioalveolarnim karcinomom, 36 bolesnika s dobro diferenciranim ADC i 41 bolesnika s umjereno i slabo diferenciranim ADC. Utvrdili su da je 70,7% umjereno i slabo diferenciranih adenokarcinoma pluća bilo pozitivno na IMP3 prema 40% bronhioalveolarnih karcinoma i 36,1% dobro diferenciranih adenokarcinoma, što je značajno manje ($P < 0,01$). Uz to, IMP3 je bio negativan u svim slučajevima atipične adenomatozne hiperplazije. Na temelju tih rezultata autori su ukazali na povezanost IMP3 i agresivnog ponašanja tumora pluća (43). Xu i suradnici istraživali su izražaj IMP3 na neuroendokrinom tumoru pluća i utvrdili pozitivan izražaj u svih 10 karcinoma neuroendokrinih malih stanica i 14 neuroendokrinih karcinoma velikih stanica. Nasuprot tome, u skupini 21 tipičnog i netipičnog karcinoida ni jedan tumor nije bio pozitivan, što upućuje da je IMP3 dijagnostički koristan za razlikovanje neuroendokrinih karcinoma od karcinoida (52). Bellezza i suradnici ispitali su izražaj IMP3 u NSCLC i utvrdili pozitivitet u 55% slučajeva, povezan s uznapredovalim stadijem, metastazama u limfne čvorove i slabijom diferencijacijom tumora (53).

2. CILJEVI I HIPOTEZA

2.1. Ciljevi

Osnovni ciljevi ovog istraživanja bili su primjenom imunohistokemijske analize na bronhoskopskim bioptičkim uzorcima adenokarcinoma pluća ispitati:

- povezanost IMP3 s kliničkim pokazateljima (dob, spol, ukupno preživljenje)
- povezanost IMP3 s histološkim pokazateljima (diferencijacija, podtip) i fenotipskim pokazateljima (izražaj Napsin A i TTF-1)
- povezanost IMP3 sa stadijem tumora (veličina tumora, lokalne ili udaljene metastaze, pleuralni izljev).

2.2. Hipoteza

Imunohistokemijski izražaj onkofetalnog proteina IMP3 bit će značajno češće pozitivan u adenokarcinomu pluća koji je solidnog podtipa, slabije diferenciran i ima agresivnije ponašanje (kraće ukupno preživljenje i udaljene metastaze).

3. METODE I ISPITANICI

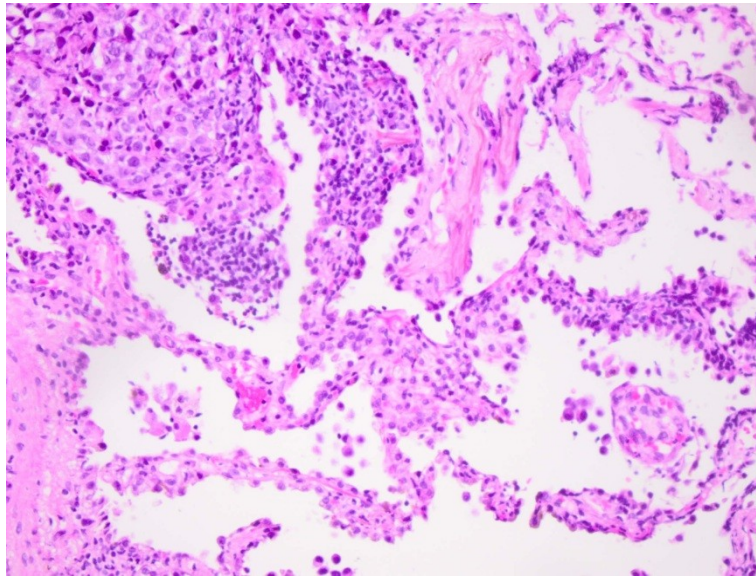
3.1. Ispitanici

U studiju je uključeno 90 ispitanika s adenokarcinomom pluća susljedno dijagnosticiranim iz bronhoskopske biopsije od 1. siječnja 2006. do 31. prosinca 2009. godine na Kliničkom zavodu za patologiju, sudsku medicinu i citologiju KBC Split. Iz studije su isključeni ispitanici koji nisu imali dostupan parafinski blok, ili u parafinskom bloku bilo nedovoljno materijala za imunohistokemijsku analizu. Uvidom u povijesti bolesti bolesnika liječenih na Odjelu za plućne bolesti KBC Split prikupljeni su klinički podaci o dobi, spolu, kliničkom stadiju i ishodu bolesti svih ispitanika. Razdoblje praćenja ispitanika bilo je od datuma patohistološke dijagnoze do datuma posljednje kliničke kontrole ili datuma smrti, zaključno do 1. ožujka 2011. godine. Podaci o ishodu bolesti i smrti od adenokarcinoma pluća dobiveni su iz povijesti bolesti i uvidom u evidenciju registra umrlih osoba u Matičnom uredu Splitsko-dalmatinske županije.

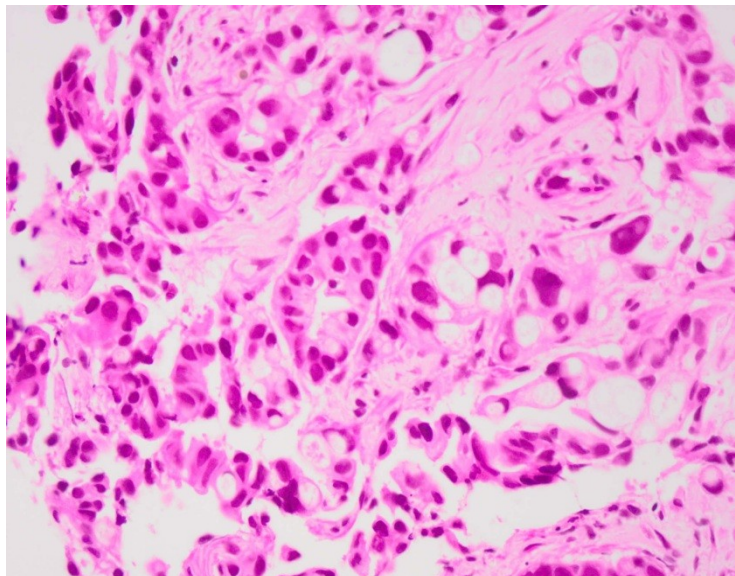
3.2. Metode

3.2.1. Histološka analiza

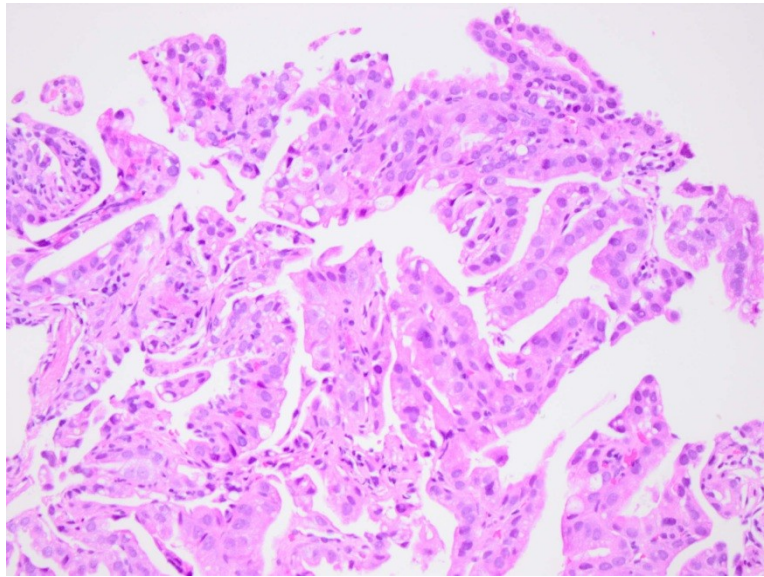
Mikroskopskim pregledom originalnih histoloških preparata određen je podtip adenokarcinoma prema smjernicama IASCL/ATS/ERS po kojima je lepidični podtip građen od atipičnog epitela koji oblaže alveole, acinarni podtip od nepravilnih žlijezda okruženih dezmplastičnom stromom, papilarni podtip od fibrovaskularnih resica obložnih zloćudnim kubičnim i cilindričnim epitelom, mikropapilarni podtip od resica bez fibrovaskularne srži, a solidni podtip od plaža atipičnih epitelnih stanica (Slike 1 - 4) (10, 14).



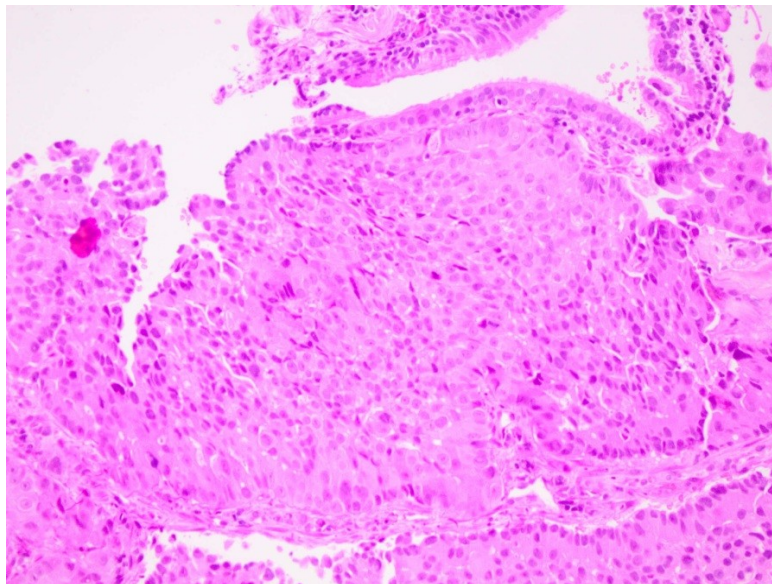
Slika 1. Lepidični podtip adenokarcinoma pluća (HE, 200x).



Slika 2. Acinarni podtip adenokarcinoma pluća (HE, 200x).



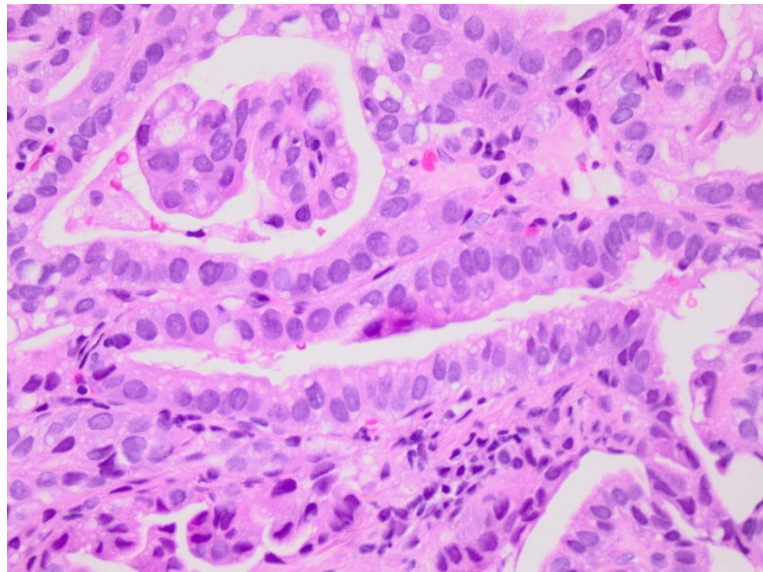
Slika 3. Papilarni podtip adenokarcinoma pluća (HE, 200x).



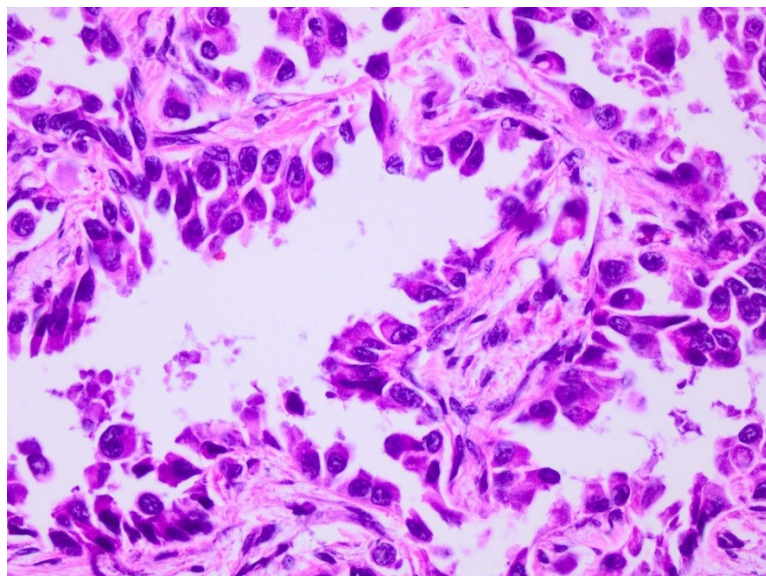
Slika 4. Solidni podtip adenokarcinoma pluća (HE, 200x).

Stupanj diferencijacije adenokarcinoma određen je prema citološkoj atipiji i zastupljenosti solidne komponente (6). Dobro diferencirani ADC (tzv. gradus 1) ima nepravilne žlijezde,

kanale i acinuse obložene atipičnim blago pleomornim epitelom s vezikularnim jezgrama; srednje diferencirani ADC (gradus 2) ima solidni ili žljezdoliki rast, a stanice veći nukleo-citoplazmatski omjer, umjereno pleomornu jezgru i vidljivu jezgricu; slabo diferencirani ADC (gradus 3) je građen od solidnih gnijezda i tračaka jako pleomornih epitelnih stanica s krupnim nepravilnim jezgrama i istaknutim jezgricama (Slike 5, 6) (6).



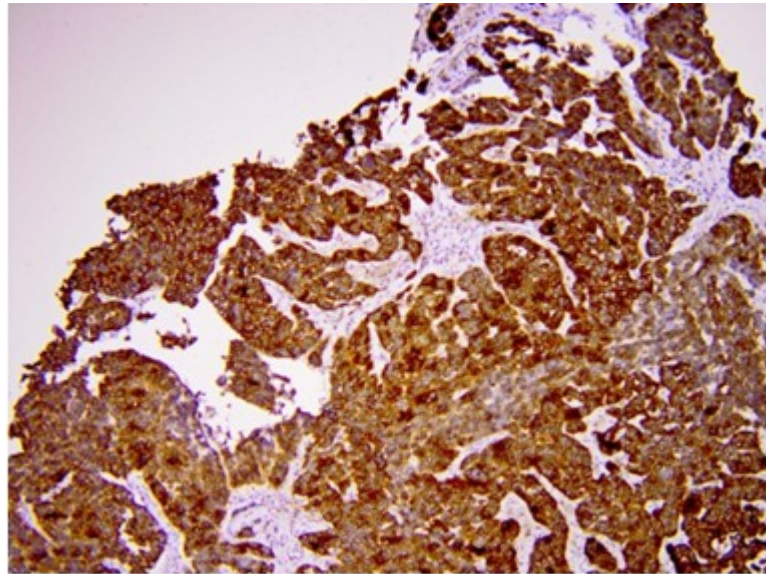
Slika 5. Dobro diferencirani adenokarcinom pluća (HE, 200x).



Slika 6. Slabo diferencirani adenokarcinom pluća (HE, 200x).

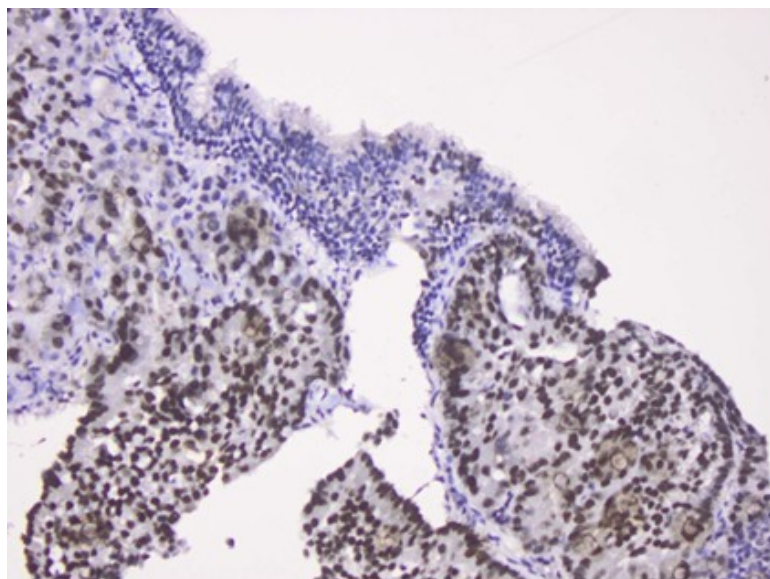
3.2.2. Imunohistokemijska analiza

U laboratoriju za imunohistokemiju Kliničkog zavoda za patologiju, sudsku medicinu i citologiju KBC Split su iz parafinskog bloka tumorskog tkiva izrezani preparati debljine 5 μ m i montirani na silanske predmetnice, deparafinirani u ksilolu i rehidrirani u padajućem gradijentu etanola. Otkrivanje antigena urađeno je kuhanjem preparata 20 minuta u citratnom puferu u mikrovalnoj peći (750W, 110°C). Nakon hlađenja preparati su isprani u destiliranoj vodi i inkubirani 10 minuta na sobnoj temperaturi u vodikovom peroksidu radi blokiranja endogene peroksidaze. Poslije ispiranja aplicirano je primarno protutijelo i inkubirano 30 minuta u vlažnoj tamnoj komori. Korištena su monoklonska mišja protutijela proizvođača DAKO, Glostrup, Danska razrijeđena s PBS: IMP3 (1:100), TTF-1 (1:100) i Napsin A (1:200). Potom su preparati isprani u PBS i inkubirani 30 minuta s veznim protutijelom DAKO EnVision u vlažnoj komori na sobnoj temperaturi. Nakon ispiranja u PBS, apliciran je kromogen diaminobenzidin i supstrat vodikov peroksid 10 minuta u vlažnoj komori. Potom su preparati isprani u PBS, kontrastno obojeni hematoksilinom, dehidrirani u rastućem gradijentu etanola, izbistreni u ksilolu i pokriveni sintetskim medijem za uklapanje i pokrovnicom. Pozitivna kontrola za IMP3 je trofoblast u tkivu posteljice, a za TTF-1 i Napsin A pneumociti u normalnoj plućevini. Negativna kontrola je preparat na koji nije aplicirano primarno protutijelo. Pozitivan izražaj IMP3 u analiziranim preparatima je smeđe homogeno obojenje citoplazme (Slika 7).

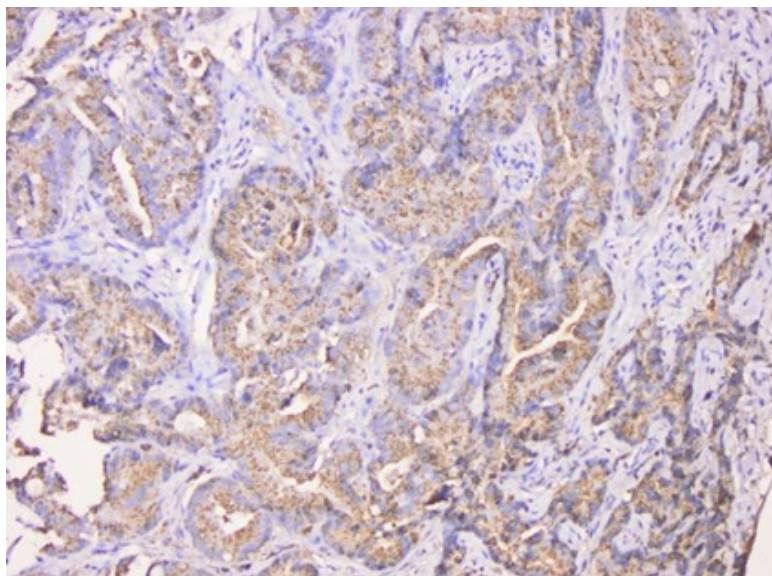


Slika 7. Pozitivni imunohistokemijski izražaj IMP3 u adenokarcinomu pluća (200x)

Pozitivan izražaj TTF-1 bilo je smeđe homogeno obojenje jezgre (Slika 8), a Napsin A smeđe zrnato obojenje citoplazme (Slike 9).



Slika 8. Pozitivni imunohistokemijski izražaj TTF-1 u adenokarcinomu pluća (200x)



Slika 9. Pozitivni imunohistokemijski izražaj Napsin A u adenokarcinomu pluća (200x)

U tumorskim stanicama izražaj IMP3 i TTF-1 je procijenjen kvalitativno kao pozitivan ili negativan, a izražaj Napsin A semikvantitativno kao negativan, slabo pozitivan (s malo granula u citoplazmi) i jako pozitivan (s mnogo granula u citoplazmi).

3.3. Statistički postupci

Dobiveni rezultati analizirani su pomoću statističkih testova.

T-test korišten je za usporedbu kvantitativnih varijabli, a χ^2 test za usporedbu kategorijskih varijabli. Kaplan-Meierova metoda i log-rank test korišteni su u analizi preživljenja prema svim varijablama. Zaključivanje o statističkim hipotezama provedeno je uz razinu značajnosti $P \leq 0,05$ u svim primijenjenim testovima.

Pri statističkoj obradi podataka korišten je program SPSS for Windows.

4. REZULTATI

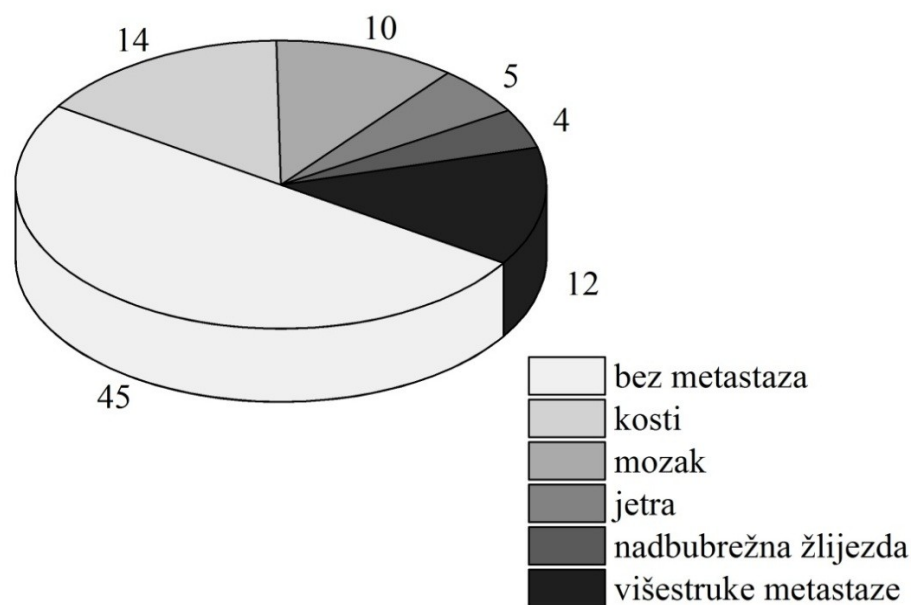
4.1. Demografski podaci

U uzorku je bilo 90 ispitanika, 71 (78%) muškog spola i 19 (22%) ženskog spola. Medijan životne dobi muškaraca je 61,5 godina (min-max 43-83 godina), a žena 61 godina (min-max 44-86 godina). U praćenom petogodišnjem razdoblju od adenokarcinoma pluća umrlo je 79 (87%) ispitanika. Prosječno preživljenje je bilo 8 mjeseci (95% CI 1-34 mjeseci).

4.2. Klinički pokazatelji

U 78 slučajeva je pronađen podatak o sijelu tumora: u 37 slučajeva karcinom je bio lokaliziran u lijevom plućnom krilu, a u 41 slučaju u desnom plućnom krilu. Pleuralni izljev nađen je u 15 (16,6%) ispitanika od kojih su u 14 slučajeva u izljevu dokazane zloćudne stanice. U 19 ispitanika je na početku dijagnostičkog postupka urađen MSCT grudnog koša i gornjeg trbuha, a ostali ispitanici imali su samo rentgensku snimku pluća. Prosječna veličina tumora je bila 58,5 mm (min-max 21-112 mm). Rentgenski uvećane i vjerojatno pozitivne regionalne limfne čvorove je imalo 51 (56,6%) ispitanika.

U analiziranom petogodišnjem razdoblju je 45 (50%) ispitanika razvilo udaljene metastaze. Sijela udaljenih metastaze su bila: kost (14), mozak (10), jetra (5), nadbubrežna žlijezda (4) ili više sijela istovremeno (12) (Slika 10). U čak 29 ispitanika prvi simptomi bolesti bili su povezani s metastazom.



Slika 10. Sijelo udaljenih metastaza u bolesnika s adenokarcinomom pluća u praćenom petogodišnjem razdoblju

4.3. Histološki pokazatelji

Stupanj diferencijacije adenokarcinoma određen je prema prisutnosti solidne komponente i stupnju citološke atipije. Nađeno je 18 dobro diferenciranih, 23 umjereno diferenciranih i 49 slabo diferenciranih adenokarcinoma.

Prema kriterijima IASCL/ATS/ERS, bila su 34 acinarna, 2 lepidična, 2 papilarna i 52 solidna podtipa. U narednim analizama solidni podtip je uspoređivan prema ostalima.

4.4. Analiza imunohistokemijskih biljega

4.4.1. Rezultati analize izražaja IMP3 prema ispitivanim varijablama

U tablici 3. prikazana je povezanost izražaja IMP3 s analiziranim patohistološkim i kliničkim varijablama.

Tablica 3. Izražaj IMP3 u ispitanika N (%) s adenokarcinomom pluća

Varijabla	IMP3 (N=90)			P
	N	negativan N(%)	pozitivan N(%)	
Gradus	1	18	8 (29,6)	0,287
	2	23	7 (25,9)	
	3	49	12 (44)	
Podtip	Solidni	52	9 (33)	0,002
	Ostali	38	18 (66)	
Napsin A	Negativan/slab	60	12 (46)	0,004
	Jako pozitivan	28	14 (53)	
TTF-1	Negativan	31	9 (33,3)	0,599
	Pozitivan	52	18 (66,6)	
Pleuralni izljev	Ne	29	6 (42,8)	0,063
	Da	15	8 (16,6)	
T stadij	2	10	4 (33,3)	0,458
	3	10	2 (16,6)	
	4	20	6 (50)	
N stadij	1	20	9 (64)	0,612
	2	14	5 (35)	
	3	1	0	
M stadij	0	31	10 (37)	0,033
	1a	14	8 (29,6)	
	1b	45	9 (33,3)	

χ^2 test

Od 90 ispitanika, 61 (67,7%) ima pozitivan izražaj IMP3. Medijan životne dobi ispitanika s pozitivnim IMP3 je bio 58,5 godina (min-max 43-83 godina), a ispitanika s negativnim IMP3 63 godine (min-max 53-79 godina) ($Z = 1,75$ $P = 0,08$). Medijan veličine tumora je 58,5 mm (min-max 21-112 mm) u IMP3 pozitivnim i 60 mm (min-max 22-108 mm) u IMP3 negativnim slučajevima ($Z = 0,82$ $P = 0,411$). Nije dokazana statistički značajna povezanost IMP3 sa spolom ($\chi^2 = 0,156$ $P = 0,693$), pleuralnim izljevom ($\chi^2 = 3,5$ $P = 0,063$), gradusom ($\chi^2 = 2,499$ $P = 0,287$) i izražajem TTF-1 ($\chi^2 = 0,276$ $P = 0,599$). Pozitivan izražaj IMP3 povezan je sa solidnim podtipom ($\chi^2 = 9,4$ $P = 0,002$) i negativnim izražajem Napsin A ($\chi^2 = 8,25$ $P = 0,004$). U skupini od 52 ispitanika sa solidnim podtipom, 43 (82,6%) su imali pozitivan izražaj IMP3, a u skupini 38 ispitanika s drugim podtipovima, 20 (52,6%). Pozitivan izražaj IMP3 povezan je s udaljenim metastazama tj. stadijem M1b ($\chi^2 = 6,844$ $P = 0,033$).

U tablici 4. analiziran je izražaj IMP3 u nesolidnim tipovima adenokarcinoma s obzirom na postojanje udaljenih metastaza.

Tablica 4. Izražaj IMP3 u nesolidnim tipovima adenokarcinoma s obzirom na postojanje udaljenih metastaza

Nesolidni tipovi (N = 38)	Udaljene metastaze	Izražaj IMP3		P
		negativan	pozitivan	
18	da	5 (27,8)	13 (72,2)	0,028
20	ne	13 (65)	7 (35)	

Fisherov egzaktni test

Od 18 ispitanika s udaljenim metastazama, 13 (72,2%) je pozitivno na IMP3. Od 20 ispitanika bez udaljenih metastaza, 7 (35%) je u tumoru imalo pozitivan izražaj IMP3. U nesolidnim podtipovima, pozitivan izražaj IMP3 je češći u ispitanika koji su razvili metastaze (Fisherov egzaktni test $P = 0,028$).

4.4.2. Rezultati analize TTF-1 prema ispitivanim varijablama

U tablici 5. prikazan je izražaj TTF-1 prema praćenim varijablama u bolesnika s adenokarcinomom pluća.

Tablica 5. Izražaj TTF-1 prema praćenim varijablama

Varijabla	N (%)	Izražaj TTF-1		P
		negativan N(%)	pozitivan N(%)	
Muški spol	69 (78)	23 (76)	46 (79)	0,775
Dob <61,5 godina	46 (52)	17 (58)	29 (50)	0,552
Pleuralni izljev	9 (10)	12 (48)	17 (38)	0,565
Metastaze u medijastinalne limfne čvorove	53 (60)	15 (50)	38 (65)	0,159
Udaljene metastaze	42 (48)	11 (37)	31 (53)	0,135
Gradus 3	51 (60)	19 (68)	32 (57)	0,34
Solidni podtip	42 (48)	20 (67)	22 (38)	0,011
Napsin A jako pozitivan	45 (57)	5 (18)	40 (78)	0,001

χ^2 test

U solidnom podtipu ima 1,8 puta više negativnog TTF-1. Skupina s nesolidnim podtipovima adenokarcinoma ima 1,9 puta više pozitivnih nego negativnih TTF-1 ($\chi^2 = 6,5$ $P = 0,011$). U skupini ispitanika koji imaju pozitivan TTF-1 je 4 puta više pozitivan Napsin A. U skupini s negativnim izražajem TTF-1 je Napsin A 3,7 puta češće negativan nego u skupini s pozitivnim izražajem TTF-1 ($\chi^2 = 27$ $P < 0,001$). Izražaj TTF-1 nije povezan sa spolom ($\chi^2 = 0,082$ $P = 0,775$), dobi ($\chi^2 = 0,352$ $P = 0,552$), pleuralnim izljevom ($\chi^2 = 1,14$ $P = 0,565$), metastazama u medijastinalne limfne čvorove ($\chi^2 = 1,99$ $P = 0,159$), udaljenim metastazama ($\chi^2 = 2,23$ $P = 0,135$) i gradusom tumorske diferencijacije ($\chi^2 = 0,898$ $P = 0,34$).

4.4.3. Rezultati izražaja Napsin A prema praćenim varijablama

U tablici 6. analizirana je povezanost negativnog/slabo pozitivnog i jakog izražaja Napsin A s praćenim varijablama.

Tablica 6. Negativan/slabo pozitivan i jak izražaj Napsin A prema praćenim varijablama

Varijabla	N(%)	Izražaj Napsin A		P
		negativan/slabo pozitivan N(%)	jako pozitivan N(%)	
Muški spol	69 (78)	44 (75)	25 (83)	0,349
Dob < 61.5 godina	47 (53)	32 (54)	15 (50)	0,705
Pleuralni izljev	9 (10)	2 (3,4)	7 (23)	0,003
Metastaze u medijastinalne limfne čvorove	40 (45)	30 (51)	10 (33)	0,115
Udaljene metastaze	43 (48)	30 (51)	13 (43)	0,502
Gradus 3	53 (62)	37 (66)	16 (55)	0,325
Solidni podtip	41 (46)	29 (49)	12 (40)	0,413

χ^2 test

Bilo je 6,8 puta više pleuralnog izljeva u skupini koja je imala jako pozitivan izražaj Napsin A nego u skupini koja je imala negativan/slabo pozitivan izražaj Napsin A, 7 (23%) prema 2 (3,4%) ($\chi^2 = 0,143$ $P = 0,705$). Nije utvrđena povezanost izražaja Napsin A sa spolom ($\chi^2 = 0,75$ $P = 0,349$), dobi ($\chi^2 = 0,143$ $P = 0,705$), metastazama u medijastinalne limfne čvorove ($\chi^2 = 2,43$ $P = 0,115$) i gradusom tumorske diferencijacije ($\chi^2 = 0,967$ $P = 0,325$).

U tablici 7. analizirane su skupine ispitanika s pozitivnim i negativnim izražajem Napsin A s obzirom na ispitivane varijable.

Tablica 7. Pozitivan i negativan izražaj Napsin A prema praćenim varijablama

Varijabla	N (%)	Izražaj Napsin A		P
		negativan N(%)	pozitivan N(%)	
Muški spol	69 (76)	32 (74)	37 (80)	0,497
Dob ≤61 godina	47 (53)	24 (56)	23 (50)	0,583
Pleuralni izljev	9 (10)	2 (5)	7 (10)	0,003
Metastaze u medijastinalne limfne čvorove	40 (45)	24 (56)	16 (35)	0,075
Udaljene metastaze	43 (48)	21 (49)	22 (48)	0,924
Gradus 3	53 (62)	30 (75)	23 (51)	0,041
Solidni podtip	41 (46)	25 (58)	16 (35)	0,046

χ^2 test

U ispitanika s negativnim izražajem Napsin A utvrđeno je 1,6 puta više metastaza u medijastinalne limfne čvorove nego u ispitanika s pozitivnim Napsin A, 24 (56%) prema 16 (35%), ali razlika nije statistički značajna ($\chi^2 = 3,17$ $P = 0,075$). Ispitanici s negativnim izražajem Napsin A imali su solidni podtip u 25 (58%) slučajeva, a ispitanici s pozitivnim Napsin A u 16 (35%) slučajeva, što je 1,7 puta više ($\chi^2 = 3,98$ $P = 0,046$). Napsin A je negativan u 10 (25%) slučajeva dobro diferenciranog adenokarcinoma, a pozitivan u 22 (49%) slučaja, što je 1,96 puta više ($\chi^2 = 4,2$ $P = 0,041$). Nije utvrđena povezanost izražaja Napsin A sa spolom ($\chi^2 = 0,462$ $P = 0,497$), i udaljenim metastazama ($\chi^2 = 0,009$ $P = 0,924$).

4.4.4. Analiza koekspresije biljega prema ispitivanim varijablama

U daljnjoj analizi ispitanici su svrstani prema kombinaciji izražaja IMP3, TTF-1 i Napsin A i najbrojnija skupina uspoređena s ostalima obzirom na praćene varijable.

U tablici 8. Analizirana je koekspresija IMP3 i Napsin A prema praćenim varijablama.

Tablica 8. Praćene varijable prema koekspresiji IMP3 i Napsin A

Varijabla	N=86 (100%)	Skupine prema izražaju IMP3 i Napsin A				P
		IMP3 - Napsin -	IMP3 - Napsin +	IMP3 + Napsin -	IMP3 + Napsin +	
Muški spol	67 (78)	9 (82)	12 (80)	33 (73)	13 (87)	0,284
Dob (godine) >61	40 (47)	9 (82)	7 (47)	16 (36)	8 (53)	0,055
Pleuralni izljev	9 (10)	1 (9)	3 (20)	1 (2)	4 (26)	0,012
Metastaze u medijastinalne limfne čvorove	38 (44)	6 (54)	6 (40)	22 (49)	4 (27)	0,358
Udaljene metastaze	40 (47)	3 (27)	5 (33)	24 (53)	8 (53)	0,184
Gradus 3	50 (58)	6 (55)	6 (40)	28 (62)	10 (66)	0,279
Solidni podtip	39 (45)	1 (9)	2 (13)	26 (58)	10 (67)	0,027
TTF-1 pozitivan	49 (57)	4 (36)	14 (93)	18 (40)	13 (87)	0,007

χ^2 test usporedba skupine IMP3+/Napsin A- prema ostalima

Najbrojnija skupina IMP3+/Napsin A- je uspoređena s ostalim skupinama zajedno. Bolesnika starije životne dobi ima 24 (58%) u skupini ostalih i 16 (36%) u skupini IMP3+/Napsin A-, što je 1,6 puta više ($\chi^2 = 3,68$ $P = 0,055$). U skupini IMP3+/Napsin A- je jedan ispitanik imao

pleuralni izljev, a u ostalim skupinama osam ispitanika ($\chi^2 = 5,12$ Fisherov egzaktni test $P = 0,012$). U skupini IMP3+/Napsin A- ima 26 (58%) solidnog tipa, a u skupini ostalih 13 (32%) što je 1,8 puta više ($\chi^2 = 4,87$ $P = 0,027$). U toj skupini je bio značajno češće pozitivan TTF-1 nego u ostalim skupinama ($\chi^2 = 7,25$ $P = 0,007$). Nisu nađene razlike između skupine IMP3+/Napsin A- i ostalih skupina po spolu ($\chi^2 = 1,15$ $P = 0,284$), metastazama u limfne čvorove ($\chi^2 = 0,846$ $P = 0,358$), udaljenim metastazama ($\chi^2 = 1,77$ $P = 0,184$) i gradusu tumorske diferencijacije ($\chi^2 = 1,17$ $P = 0,279$).

U tablici 9. je analizirana koekspresija IMP3 i TTF-1 prema ispitivanim varijablama

Tablica 9. Praćene varijable prema koekspresiji IMP3 i TTF-1

Varijabla	N=77 (100%)	Skupine prema izražaju IMP3 i TTF-1				P
		IMP3 - TTF-1 -	IMP3 - TTF-1 +	IMP3 + TTF-1-	IMP3 + TTF-1 +	
Muški spol	61 (79)	5 (83)	14 (78)	17 (77)	25 (80)	0,8
Dob (godine) ≤61	41 (53)	2 (33)	8 (44)	13 (59)	18 (58)	0,487
Pleuralni izljev	9 (12)	2 (33)	2 (11)	0	5 (16)	0,319
Metastaze u medijastinalne limfne čvorove	31 (40)	4 (67)	7 (39)	11 (50)	9 (29)	0,099
Udaljene metastaze	35 (46)	1 (17)	6 (33)	10 (46)	18 (58)	0,068
Gradus 3	43 (59)	3 (50)	7 (41)	15 (75)	1 (60)	0,874
Solidni podtip	35 (45)	1 (17)	2 (11)	16 (72)	16 (52)	0,373
Napsin A pozitivan	45 (58)	1 (16)	17 (94)	4 (18)	23 (74)	0,021

χ^2 test usporedba skupine IMP3+/TTF-1+ prema ostalima

Najbrojnija skupina IMP3+/TTF-1+ uspoređena je prema ostalima s obzirom na praćene varijable. Postoji 90% vjerojatnost negativne povezanosti između metastaze u medijastinalne limfne čvorove i skupine IMP3+/TTF-1+ ($\chi^2 = 2,7$ $P = 0,099$). Metastaza ima 1,65 puta više u skupini ostalih nego u skupini IMP3+/TTF-1+, 22 (48%) prema 9 (29%). Postoji 93% vjerojatnost pozitivne povezanosti skupine IMP3+/TTF-1+ s udaljenim presadnicama ($\chi^2=3,3$ $P= 0,068$). U skupini IMP3+/TTF-1+ je 1,57 puta više ispitanika s udaljenom metastazom nego u skupini ostalih, 18 (58%) prema 17 (37%). Postoji značajna povezanost Napsin A i skupine IMP3+/TTF-1+ ($\chi^2 = 5,3$ $P = 0,021$). U skupini IMP3+/TTF-1+ je Napsin A pozitivan 1,54 puta više nego u skupini ostalih, 23 (74%) prema 22 (48%). Nije nađena statistički značajna razlika između skupine IMP3+/TTF-1+ i skupine ostalih s obzirom na spol ($\chi^2 = 0,064$ $P = 0,8$), dob ($\chi^2 = 0,484$ $P= 0,487$), pleuralni izljev ($\chi^2 = 0,991$ $P = 0,319$), gradus tumorske diferencijacije ($\chi^2 = 0,025$ $P= 0,874$) i solidni podtip ($\chi^2 = 0,794$ $P = 0,373$).

U tablici 10. je analizirana koekspresija TTF-1 i Napsin A prema ispitivanim varijablama.

Tablica 10. Praćene varijable prema koekspresiji TTF-1 i Napsin A

Varijabla	N=79 (100%)	Skupine prema uzražaju TTF-1 i Napsina A				P
		TTF-1 - Napsin A -	TTF-1 - Napsin A+	TTF-1+ Napsin A -	TTF-1 + Napsin A+	
Muški spol	62 (79)	17 (74)	9 (82)	5 (100)	31 (78)	0,83
Dob (godine) ≤ 61	42 (53)	13 (57)	6 (55)	2 (40)	21 (53)	0,905
Pleuralni izljev	9 (11)	1 (4)	1 (9)	1 (20)	6 (15)	0,307
Metastaze u medijastinalne limfne čvorove	32 (41)	12 (52)	5 (46)	3 (60)	12 (30)	0,054
Udaljene metastaze	37 (47)	11 (48)	5 (46)	0	21 (53)	0,176
Gradus 3	45 (60)	14 (67)	9 (90)	4 (80)	18 (46)	0,011
Solidni podtip	37 (47)	14 (61)	7 (64)	4(80)	12 (30)	0,002
IMP3 pozitivan	53 (69)	18 (78)	8 (89)	4 (80)	23 (58)	0,149

χ^2 test usporedba skupine TTF-1+/Napsin A+ prema ostalima

Najbrojnija skupina TTF-1+/ Napsin A+ je analizirana prema skupini ostalih. Metastaze u medijastinalne limfne čvorove su češće u skupini ostalih ($\chi^2 = 3,7$ $P = 0,054$), u kojoj ih ima 1,7 puta više nego u skupini TTF-1+/ Napsin A+, 20 (51%) prema 12 (30%). Utvrđena je povezanost između skupine TTF-1+/ Napsin A+ i gradusa tumorske diferencijacije ($\chi^2 = 6,5$ $P = 0,011$). Gradus 3 je 1,6 puta više zastupljen u skupini ostalih nego u skupini TTF1+/ Napsin A+, 27 (75%) prema 18 (46%). Utvrđena je negativna povezanost između skupine TTF-1+/ Napsin A+ i solidnog podtipa ($\chi^2 = 9,22$ $P = 0,002$). U skupini ostalih je 2 puta više solidnog podtipa nego u skupini TTF-1+/ Napsin A+ , 25 (60%) prema 12 (30 %). Ostale ispitivane

varijable ne pokazuju statistički značajnu razliku između skupine TTF-1+/ Napsin A+ i skupine ostalih: spol ($\chi^2 = 0,046$ $P = 0,83$), dob ($\chi^2 = 0,014$ $P = 0,905$), pleuralni izljev ($\chi^2 = 1$ $P = 0,307$), udaljene metastaze ($\chi^2 = 4,9$ $P = 0,176$) i IMP3 ($\chi^2 = 5,3$ $P = 0,149$).

Analizirane su skupine TTF-1+/Napsin A+ prema izražaju IMP3 i rezultati prikazani u tablici 11.

Tablica 11. Skupine TTF-1+/Napsin A + prema izražaju IMP3

Varijabla	N (%)	Skupina ostalih	TTF-1+/Napsin A+	<i>P</i>
IMP3 negativan	24 (31)	7 (19)	17 (42)	0,023
IMP3 pozitivan	5 (69)	30 (81)	23 (58)	
Ukupno	77 (100)	37 (100)	40 (100)	

χ^2 test

U skupini TTF-1+/Napsin A+ IMP3 je značajno češće negativan ($\chi^2 = 4,982$ $P = 0,023$). U skupini ostalih je IMP3 izražen u 30 (81%) ispitanika, a u skupini TTF-1+/Napsin A+ u 23 (58%) što je 1,4 puta više.

4.5. Analiza preživljenja

Analiza preživljenja log rank testom prema ispitivanim varijablama prikazana je u tablici 12.

Tablica 12. Preživljenje prema ispitivanim varijablama

Varijabla		X (SE; 95% CI)	Medijan (SE; 95% CI)	N	cenzurirani	log rank	P
Spol	muški	8,6 (0,97;6,7-10,5)	6(1;4-8)	68	8	1,5	0,224
	ženski	6,3(2;3-9,6)	2(0,95;0,15-38)	21	2		
Dob	≤61	8,8(1,3;6,2-11,3)	6(1,4;3,2-8,8)	46	4	0,66	0,418
	>61	7,3(1,1;5,2-9,4)	5(1,6;1,9-8,1)	43	6		
Plućno krilo	lijevo	6,5(1;4,5-8,6)	5(14;2,3-7,7)	33	4	0,06	0,802
	desno	7,2(1,3;6-9,8)	4(0,85;2,3-5,7)	38	3		
Izljev	nema	8,1(0,94;6,3-10)	5(0,72;3,6-6,4)	78	7	0,03	0,870
	ima	7,5(1,6;4,2-11)	9(6,3;1-21,4)	11	3		
Metastaze u limfni čvor	ne	6,7(0,98;6,7-11)	8(1,4;5,1-11)	54	2	0,53	0,465
	da	7,1(1,6;4,1-10)	4(1,1;1,9-6,1)	35	8		
Udaljene metastaze	ne	10,3(1,2;8-13)	9(1,8;5,4-12,6)	44	8	6.5	0,011
	da	5,9(1,1;3,8-8)	4(1,1;1,9-6,1)	45	2		

Gradus	1	5,9(1,4;3,2-8,6)	3(1;0,97-5)	18	1	4,98	0,0828
	2	12,8(2,4;8,1-17,5)	13(3,7;5,7-20)	15	2		
	3	7,6(1,1;5,4-9,8)	5(0,8;3,5-6,5)	52	7		
Podtip	ostali	8,2(1,1;6-10,5)	6(1,6;2,8-9,2)	46	6	0,1	0,755
	solidni	7,9(1,3;5,4-10,4)	5(0,92;3,2-6,8)	43	4		
TTF-1	neg.	9,8(2,2;5,5-14)	5(1,7;1,7-8)	26	4	1,7	0,189
	poz.	7,2(0,9;5,5-8,9)	6(1,1;3,8-8,2)	49	5		
Napsin A	neg. slabo poz.	8(1,2;5,6-10,4)	5(0,82;3,4-6,6)	52	4	0,03	0,869
	jak	8,6(1;6,5-11)	9(3,5;2-16)	22	6		
IMP3	neg.	9,2(1,3;5,7-12,6)	12(4,6;2,9-21)	18	5		
	poz.	8,1(1,1;6-10)	5(0,81;3,4-6,6)	55	4	0,18	0,674

kratice: poz. pozitivan , neg. negativan

Prosječno preživljenje je bilo 8 mjeseci (95% CI 1-34 mjeseci). Preživljenje je bilo 2,5 puta duže u ispitanika bez udaljenih metastaza (SE; 95% CI 9 mjeseci (1,8;5,4-12,6) nego u ispitanika s metastazama (SE; 95% CI 4 mjeseca (1,1; 1,9-6,1) (log rang 6,5 $P = 0,011$). Postoji 92% vjerojatnost povezanosti dužine preživljenja s gradusom (log rank 4,98 $P = 0,0828$). Nije dokazana razlika preživljenja između gradusa 1 i 3 (log rank 0,38, $P = 0,587$). Ispitanici s gradusom 2 imaju medijan preživljenja za 4,3 puta veći nego ispitanici s gradusom 1 (log rank 6,16 $P = 0,013$) i razlikuju se u odnosu na gradus 3 na nivou značajnosti od 93%. Medijan preživljenja s gradusom 2 je 2,6 puta duži nego s gradusom 3.

Ispitanici s pozitivnim izražajem IMP3 imali su kraće ukupno preživljenje, iako i ne statistički značajno (log rank 0,18 $P = 0,674$). Ispitanici s negativnim izražajem IMP3 su imali prosječno preživljenje 9,2 mjeseci (SE 1,3 mjeseca) (95% CI 5,7–12,6 mjeseci), a ispitanici s pozitivnim IMP3 prosječno preživljenje 8,1 mjesec (SE 1,1 mjesec) (95% CI 6–10 mjeseci).

5. RASPRAVA

U času otkrivanja raka pluća dvije trećine bolesnika imaju neoperabilni tumor te se patološka dijagnoza može postaviti samo na temelju male biopsije i citološkog uzorka (18, 19). Bronhoskopsko uzorkovanje materijala nije laka pretraga za bolesnika i zahtjeva iskustvo i vještinu pulmologa, osobito pri bioptiranju periferno smještenih tumora kakav je obično adenokarcinom. Zbog svega navedenog, patolog treba kliničaru uz točnu dijagnozu pružiti što više prediktivnih i prognostičkih informacija koji se mogu dobiti imunohistokemijskom i molekularno genetskom analizom uzorka.

U slučaju slabo diferenciranih karcinoma točna dijagnoza postavlja se uporabom minimalnog panela određenih protutijela. Osim toga, uz pomoć nekih biljega moguće je dobiti podatak o agresivnosti tumora. Zadnjih godina je među tim biljezima istaknut IMP3, protein važan tijekom embrionalnog razvoja, a potpuno utišan u zdravom zrelom tkivu (39, 42, 44). IMP3 je fetalni onkoprotein izražen u velikom broju zloćudnih tumora (44, 51, 54-60). Povezan je s agresivnim ponašanjem tumora jer ima ulogu u migraciji i invaziji zloćudnih stanica (39, 61). Prema istraživanju Kobela i suradnika vjerojatno se radi o reekspresiji IMP3 zbog hipometilacije promotora (44).

U ovom radu IMP3 je bio izražen u 67% ispitanika s adenokarcinomom pluća. Pozitivan izražaj IMP3 bio je povezan sa solidnim podtipom ($P = 0,002$) i negativnim izražajem Napsin A ($P = 0,004$). U skupini od 52 ispitanika sa solidnim podtipom, 82,6% su imali pozitivan izražaj IMP3, a u skupini 38 ispitanika s drugim podtipovima, njih 52,6%. Nalazi upućuju da je IMP3 povezan sa slabijom diferencijacijom karcinoma koja uključuje solidnu građu i negativan izražaj Napsin A.

Pozitivan izražaj IMP3 povezan je s udaljenim metastazama, odnosno stadijem M1b ($P = 0,033$). U ovom radu je od 18 ispitanika s nesolidnim podtipom ADC pluća i udaljenim metastazama 72% imalo pozitivan izražaj IMP3 u zloćudnim stanicama, a od 20 ispitanika bez udaljenih metastaza, njih 35%. Taj rezultat sličan je rezultatu Jianga koji je u petogodišnjem praćenju utvrdio da su bolesnici s pozitivnim izražajem IMP3 u lokaliziranom tumoru imali kraći slobodni interval do metastaze nego bolesnici s negativnim izražajem IMP3 (45).

Interesantan je rezultat analize skupine ispitanika s nesolidnim tipovima adenokarcinoma. U promatranom petogodišnjem razdoblju ispitanici koji su imali pozitivan izražaj IMP3 su

značajno češće razvili metastazu u udaljenom organu ($P = 0,028$). U dostupnoj literaturi nismo našli na takav rezultat što se tiče adenokarcinoma pluća.

Ispitanici s pozitivnim izražajem IMP3 imali su kraće ukupno preživljenje, ali bez statistički značajne razlike ($P = 0,674$). Ispitanici s negativnim izražajem IMP3 su imali prosječno preživljenje 9,2 mjeseca, a s pozitivnim IMP3 8,1 mjesec. U literaturi nije nađen podatak o značajnoj povezanosti izražaja IMP3 u adenokarcinomu pluća s općim preživljenjem.

Za fenotipiziranje adenokarcinoma korišteno je bojenje na TTF-1 i Napsin A. Postotak pozitivnog izražaja TTF-1 od 61% je u rasponu iz literature, gdje se TTF-1 nalazi u zloćudnim stanicama od 53% do 85% plućnih adenokarcinoma (5, 6, 13, 14, 27, 62, 63). Pozitivan izražaj TTF-1 je bio češći u skupini s nesolidnim podtipovima nego u skupini sa solidnim podtipom adenokarcinoma ($P = 0,011$). Taj rezultat potvrđuje nalaze iz literature da je pozitivan izražaj TTF-1 u adenokarcinomu pluća povezan s boljom diferencijacijom (5, 64, 65). Prema Anagnostou i suradnicima izražaj TTF-1 je neovisno povezan s preživljenjem u adenokarcinomu pluća, a prema Pelosiju i suradnicima izražaj TTF-1 nije povezan s preživljenjem (25, 66). U ovom radu nije utvrđena povezanost TTF-1 s preživljenjem. Prema Jin Gu Leeu, izražaj TTF-1 je povezan s manjim tumorima, nesolidnim podtipovima, nemucinozno/enteričnom varijantom i EGFR mutacijama (13). Usporedbom izražaja TTF-1 i veličine tumora nije nađena značajna povezanost.

Postotak izražaja Napsin A od 51% je niži nego u literaturi, gdje je pozitivan u 73-83% slučajeva (13, 27, 62, 67). Moguće objašnjenje je veliki udio solidnog podtipa u uzorku. Prema literaturi, u citološki slabo diferenciranim karcinomima je izražaj TTF-1 češće pozitivan nego izražaj Napsin A, 81% prema 65% (5). Osim toga, ne mogu se isključiti ni tehnički problemi vezani uz uzorkovanje i fiksaciju. Song Mi Noh i suradnici su na resektatu plućnog adenokarcinoma utvrdili različit izražaj Napsin A u pojedinim dijelovima istog tumora i to obzirom na stupanj diferencijacije, pa je osjetljivost Napsin A i TTF-1 bila 69% odnosno 53% (68). U ovom uzorku negativan/slabo pozitivan izražaj Napsin A utvrđen je u 25% slučajeva dobro diferenciranog adenokarcinoma, a umjereno/jako pozitivan izražaj u 49% što je 1,96 puta više ($P < 0.041$). Napsin A je bolje izražen u dobro diferenciranom nego u slabo diferenciranom adenokarcinomu, što odražava negativnu povezanost s progresijom tumora (13). Isto tako, povezanost Napsin A sa stupnjem diferencijacije upućuje na ulogu u razvoju i diferencijaciji ADC (67).

Oba biljega su bila negativna u 23 (26%) slučajeva. Većinom su to slučajevi solidnog podtipa potvrđeni kao plućni adenokarcinom dodatnim imunohistokemijskim bojanjem (pozitivan izražaj CK7 i negativan izražaj CK5/6). Postotak dvostruko negativnih slučajeva je veći u ovom radu nego u literaturi, 26% prema 10,6% što se može objasniti većim udjelom solidnog podtipa (28).

Analizirane su ispitivane varijable prema kombinaciji izražaja IMP3, TTF-1 i Napsin A na način da je najbrojnija skupina uspoređena s ostalima. U kombinaciji IMP3 i Napsin A najbrojnija skupina je IMP3+/Napsin A-. U toj skupini je s obzirom na ostale skupine više ispitanika u dobi mlađoj od 61 godine ($P = 0,055$), više solidnog podtipa ($P = 0,027$) i više pozitivnog izražaja TTF-1 ($P = 0,007$). U dostupnoj literaturi nije nađena slična studija u kojoj bi bile uspoređene kombinacije tih biljega.

U kombinaciji IMP3 i TTF-1 je najbrojnija skupina IMP3+/TTF-1+ uspoređena s ostalima. Iako razlika nije statistički značajna, pokazuje graničnu vjerojatnost jer je ta skupina 1,57 puta više povezana s udaljenim metastazama ($P=0,068$) i 1,65 puta više povezana s metastazama u limfne čvorove ($P = 0,099$). Skupina je također povezana s pozitivnim izražajem Napsin A ($P = 0,021$). Prema dostupnoj literaturi, do sad nisu objavljene studije koje su uspoređivale kombinaciju ovih biljega.

U kombinaciji TTF1 i Napsin A je najbrojnija skupina TTF-1+/Napsin A+ uspoređena s ostalima. Nalazi se manji broj slabo diferenciranih adenokarcinoma ($P = 0,011$), manje solidnog podtipa ($P = 0,001$) i češće negativan izražaj IMP3 ($P = 0,02$) te, iako razlika nije statistički značajna, manji broj udaljenih metastaza ($P = 0,054$). U literaturi je u samo u jednom radu analizirana prognostička vrijednost kombinacije tih biljega (13). U većini radova bila je analizirana njihova dijagnostička vrijednost, osobito u razlikovanju primarnog od metastatskog adenokarcinoma pluća, u paru ili s drugim biljezima (21, 27, 28, 69).

Podatak o sijelu tumora imalo je 78 ispitanika od kojih je lokalizacija u desnom pluću bila u 41 ispitanika, a u lijevom u 37 ispitanika. Nije utvrđena značajna razlika u preživljenju obzirom na sijelo ADC ($P = 0,802$). Prema Ou i suradnicima, lokalizacija NSCLS u desnom srednjem režnju ili bazalnim režnjevima te veličina tumora iznad 4 cm su dodatni rizični prognostički čimbenici (70). Prosječna veličina tumora bila je 58,5 mm (min-max 21-12 mm). Rentgenski uvećane i vjerojatno pozitivne regionalne limfne čvorove imalo je 56,6% ispitanika. Na problem određivanja stadija bez punkcije limfnih čvorova ukazali su Zhang i suradnici i upozorili da veličina tumora nije pouzdan prediktor statusa limfnih čvorova (71).

Poznato je da je pleuralni izljev česta klinička manifestacija plućnog ADC pa je citološki pregled pleuralnog izljeva važan za određivanje stadija i izbor terapije (62). U ovoj studiji pleuralni izljev imalo je 15 (16,6%) ispitanika, od kojih su u 14 ispitanika u izljevu bile citološki dokazane zloćudne epitelne stanice. U ovom radu nije nađena statistički značajna povezanost između izljeva i općeg preživljenja ($P = 0,870$)

U analiziranom razdoblju je 45 (50%) ispitanika razvilo udaljene metastaze ili je metastaza prva ukazala na bolest. Često je u karcinomima pluća, a posebice u ADC koji je perifernije smješten, metastaza prvi znak bolesti. Tako je u ovoj studiji čak 29 ispitanika imalo simptome udaljene metastaze kao prvi znak bolesti.

U uzorku je bilo 18 dobro diferenciranih, 23 umjereno diferenciranih i 49 slabo diferenciranih adenokarcinoma. Postoji 92% vjerojatnost povezanosti dužine preživljenja sa stupnjem diferencijacije ($P = 0,0828$).

Prema kriterijima IASCL/ATS/ERS u ovom uzorku bila su 34 acinarna, 2 lepidična, 2 papilarna i 52 solidna podtipa. Sličnu raspodjelu navode drugi autori (11). Podtipovi ADC su u nekoliko radova svrstani prema preživljenju (12, 72). U radu Wartha i suradnika preživljenje za lepidični podtip je 78,5 mjeseci, za acinarni podtip 67,3 mjeseca, za solidni podtip 58,1 mjesec, za papilarni podtip 48,9 mjeseci i za mikropapilarni podtip 44,9 mjeseca (73). U ovom radu analiziran je solidni podtip prema ostalima zajedno i nije nađena statistički značajna razlika u preživljenju.

Solidni i mikropapilarni podtip povezani su s povećanim rizikom metastaziranja (43). ADC s mikropapilarnom komponentom često pokazuje limfatičnu i vaskularnu invaziju (74). Postotak metastaza je 100% za mikropapilarni podtip, 86% za solidni podtip, 42% za acinarni podtip i 23% za papilarni podtip (75). U ovom radu, u dva slučaja mikropapilarnog podtipa, ispitanici su imali metastaze u limfne čvorove i udaljene metastaze.

Unatoč akumuliranom znanju iz područja plućne patologije i genetike, još uvijek je mnogo nepoznatog o nastanku i progresiji plućnog karcinoma (43). Nova era onkološke terapije trebala bi biti prilagođena bolesniku i molekularno ciljana na rak (8). Osim toga, u terapiji karcinoma na vidiku je mogućnost imunoterapije u kojoj bi se cijepljenjem protiv tumor-specifičnih antigena i pobuđivanjem specifičnog staničnog odgovora moglo doprinijeti boljem preživljenju bolesnika. IMP3 ima karakteristike pogodne za razvoj takve karcinomske vakuine jer je jako imunogeničan, često izražen u karcinomima i to specifično u zloćudnim stanicama

(76). Prema prvim kliničkim radovima, vakcinacija s IMP3 potiče citotoksični odgovor u bolesnika s uznapredovalim karcinomom i povoljno utječe na opće preživljenje (76).

Stoga je jedan od izazova otkrivanje molekula koje predviđaju metastatski potencijal tumora (43). U radu su analizirana tri biljega vezana uz adenokarcinom pluća, ispitan njihov izražaj i povezanost s kliničkim varijablama i dobiven koristan algoritam primjenjiv u kliničkoj praksi. Ispitanici s fenotipom IMP3+/Napsin A- značajno češće imaju solidni podtip ADC. Bolesnici s fenotipom IMP3+/TTF1+ imaju češće, iako ne statistički značajno, udaljene metastaze i metastaze u limfne čvorove. Bolesnici s fenotipom TTF1+/Napsin A+ imaju značajno manji broj udaljenih metastaza, manje slabo diferenciranih ADC i manje solidnog podtipa. Izražaj IMP3 povezan je sa solidnim podtipom ($P = 0,002$) i negativnim izražajem Napsin A ($P = 0,004$) te s udaljenim metastazama (stadij M1b) ($P = 0,033$)

U zaključku, IMP3 bi u inicijalnim tumorskim biopsijama mogao biti koristan pokazatelj agresivnog fenotipa i važan u donošenju terapijske odluke za bolesnika s adenokarcinomom pluća. Pozitivan izražaj IMP3 upućuje na agresivni i metastatski potencijal adenokarcinoma pluća bez obzira na podtip i stupanj diferencijacije, koji su ponekad u adenokarcinomu varijabilni i ovisni o uzorkovanju tumorskog tkiva.

6. ZAKLJUČAK

1. Nije dokazana statistički značajna povezanost izražaja IMP3 sa spolom ($P = 0,693$) i dobi ($P = 0,08$).
2. Ispitanici s pozitivnim izražajem IMP3 imali su kraće ukupno preživljenje, ali ne statistički značajno (log rank 0,18 $P = 0,674$).
3. Nije dokazana statistički značajna povezanost sa stupnjem diferencijacije tumora ($\chi^2 = 2,499$ $P = 0,287$).
4. Pozitivan izražaj IMP3 je povezan sa solidnim podtipom adenokarcinoma ($P = 0,002$).
5. Pozitivan izražaj IMP3 je povezan s negativnim/slabo pozitivnim izražajem Napsin A ($P = 0,004$), a nije povezan s izražajem TTF- 1 ($P = 0,599$).
6. Fenotip IMP3+/ Napsin A- je povezan s dobi bolesnika ≤ 61 godinu ($P = 0,055$) i solidnim podtipom ($P = 0,027$).
7. Fenotip IMP3+/ TTF-1+ je bio utvrđen 1,57 puta više u ispitanika s udaljenim metastazama ($P = 0,068$) i 1,65 puta više u ispitanika s metastazama u limfne čvorove ($P = 0,099$).
8. Fenotip TTF-1+/ Napsin A+ je značajno rjeđe povezan s gradusom 3 tumorske diferencijacije ($P = 0,011$) solidnim podtipom ($P = 0,002$) i IMP3 ($P = 0,02$). Taj imunofenotip ima manji broj udaljenih metastaza, iako razlika nije statistički značajna ($P = 0,054$).
9. Pozitivan izražaj IMP3 je povezan s udaljenim metastazama ($P = 0,033$).
10. U skupini s nesolidnim podtipovima adenokarcinoma ispitanici s pozitivnim izražajem IMP3 češće imaju udaljene metastaze ($P = 0,028$).
11. Izražaj IMP3 nije povezan s veličinom tumora ($P = 0,411$), lokalnim metastazama u medijastinalne limfne čvorove ($P = 0,612$) i pleuralnim izljevom ($P = 0,063$).

7. SAŽETAK

Uvod: U času dijagnoze karcinom pluća je često neoperabilan pa se dijagnoza postavlja samo na temelju bioptičkog ili citološkog uzorka. U skupini nesitnostaničnog karcinoma pluća drugačije nespecificiranog, dijagnoza adenokarcinoma može se postaviti imunohistokemijski uporabom TTF-1 i Napsin A. Izražaj onkofetalnog proteina IMP3 povezan je sa slabijom diferencijacijom i agresivnim ponašanjem tumora.

Svrha studije: Ispitati je li izražaj IMP3 povezan s udaljenim metastazama bez obzira na histološki podtip adenokarcinoma.

Materijal i metode: U retrospektivnoj studiji analizirano je 90 ispitanika s uznapredovalim adenokarcinom pluća susljedno dijagnosticiranim od 2006. do 2009. godine u KBC Split. Klinički podaci prikupljeni su iz pismohrane Odjela za plućne bolesti, a vrijeme smrti od adenokarcinoma pluća u Matičnom uredu Splitsko-dalmatinske županije. Parafinski blokovi bronhoskopskih biopsija prikupljeni su iz Kliničkog zavoda za patologiju, sudsku medicinu i citologiju. Izražaj IMP3, Napsin A i TTF-1 analizirani su indirektnom enzimskom imunohistokemijskom metodom. Statistička analiza urađena je pomoću SPSS paketa i P vrijednost manja od 0,05 smatrana je značajnom.

Od 90 ispitanika, 71(78%) su bili muškog i 19(22%) ženskog spola. Medijan dobi za muškarce je 61,5 godina (min-max 43-83 godine) i za žene 61 godina (min-max 44-86 godine). Pleuralni izljev nađen je u 15 (16,6%) i udaljene metastaze u 45 (50%) slučajeva. U 34 ispitanika utvrđen je acinarni, u 2 lepidični, u 2 papilarni i u 52 solidni histološki podtip. Izražaj IMP3 nađen je u 63 (70%) tumora i povezan je sa solidnim podtipom ($P = 0,002$) i negativnim/slabim izražajem Napsin A ($P = 0,004$). Jaki izražaj Napsin A povezan je s TTF-1 ($P = 0,003$) i dobrom diferencijacijom tumora ($P = 0,031$). Ispitanici s pozitivnim izražajem IMP3 su češće imali udaljene metastaze nego ispitanici s negativnim IMP3, 55,5% prema 33,3% ($P = 0,033$). Ispitanici s nesolidnim podtipovima i pozitivnim IMP3 imali su udaljene metastaze značajno češće nego ispitanici s nesolidnim tipom i negativnim IMP3, 72% prema 35% ($P = 0,028$). Fenotip IMP3+/ Napsin A- je povezan s dobi ispitanika ≤ 61 godinu ($P = 0,055$) i solidnim podtipom ($P = 0,027$). Fenotip TTF-1+/Napsin+ ima manji broj slabo diferenciranih adenokarcinoma ($P = 0,011$) udaljenih metastaza ($P = 0,054$) i solidnog podtipa ($P = 0,002$) te češće negativan izražaj IMP3 ($P = 0,02$).

Zaključak: Izražaj IMP3 je povezan sa solidnim podtipom i s udaljenim metastazama, bez obzira na histološki podtip plućnog adenokarcinoma.

8. SUMMARY

Immunohistochemical IMP3 levels in lung adenocarcinoma

Background: Lung cancer most often presents as an inoperable tumour and the diagnosis is usually performed on a small biopsy/cytology specimen. Adenocarcinoma phenotype can be determined immunohistochemically using TTF-1 and Napsin A. Expression of oncofetal protein IMP3 in human cancer is associated with poor differentiation and aggressive behavior.

Aim of the study: We were interested whether distant metastases are associated with IMP3 overexpression, regardless of the histological subtype of adenocarcinoma.

Material and methods: Clinical data of 90 patients with lung ADC diagnosed from 2006 to 2009 in Clinical Hospital Centar Split, were collected from the Pulmology Department, paraffin blocks from the Institute of Pathology and time of death from the Mortality Registry. Expression of IMP3, Napsin A and TTF-1 were analyzed by indirect enzyme immunohistochemistry. Statistical analysis was performed and *P* values less than 0,05 considered significant.

Results: Of 90 patients, 71 (78%) were males and 19 (22%) were females. IMP3 overexpression was found in 63 cases (70%) and was correlated with solid subtype (*P* = 0,002) and negative/weak Napsin A expression (*P* = 0,004). Patients with IMP3 overexpression more often had distant metastases than patients with negative IMP3, 55,5% versus 33,3% (*P* = 0,33). Non solid subtypes with IMP3 overexpression developed distant metastasis more common than non solid subtypes with negative IMP3, 72% versus 35% (*P* = 0,028). Phenotype IMP3+/ Napsin A- was linked with age \leq 61 years (*P* = 0,055) and solid subtype (*P* = 0,027). The phenotype TTF-1+/ Napsin+ was associated with good differentiation (*P* = 0,011), lower occurrence of distant metastases (*P* = 0,054) non solid subtype (*P* = 0,002) as well as negative expression of IMP3 (*P* = 0,02).

Conclusion: The expression of IMP3 correlates with solid subtype and distant metastases, regardless of histological subtype and differentiation of lung adenocarcinoma.

9. POPIS LITERATURE

1. Suzuki A, Shijubo N, Yamada G, et al. Napsin A is useful to distinguish primary lung adenocarcinoma from adenocarcinomas of other organs. *Pathol Res Pract* 2005;201:579-86.
2. Alberg AJ, Ford JG, Samet JM. Epidemiology of lung cancer: ACCP evidence-based clinical practice guidelines. *Chest* 2007;132:29S-55S.
3. Couraud S, Zalcman G, Milleron B, Morin F, Souquet PJ. Lung cancer in never smokers--a review. *Eur J Cancer* 2012;48:1299-311.
4. Sculier JP. Nonsmall cell lung cancer. *Eur Respir Rev* 2013;22:33-6.
5. Stoll LM, Johnson MW, Gabrielson E, Askin F, Clark DP, Li QK. The utility of Napsin-A in the identification of primary and metastatic lung adenocarcinoma among cytologically poorly differentiated carcinomas. *Cancer Cytopathol* 2010;118:441-9.
6. Barletta JA, Yeap BY, Chirieac LR. Prognostic significance of grading in lung adenocarcinoma. *Cancer* 2010;116:659-69.
7. West H, Harpole D, Travis W. Histologic considerations for individualized systemic therapy approaches for the management of non-small cell lung cancer. *Chest* 2009;136:1112-18.
8. Metro G, Finocchiaro G, Toschi L, et al. Epidermal growth factor receptor (EGFR) targeted therapies in non-small cell lung cancer (NSCLC). *Rev Recent Clin Trials* 2006;1:1-13.
9. Gabrielson E. Worldwide trends in lung cancer pathology. *Respirology* 2006;11:533-8.
10. Travis WD, Brambilla E, Noguchi M, et al. International association for the study of lung cancer/american thoracic society/european respiratory society international multidisciplinary classification of lung adenocarcinoma. *J Thorac Oncol* 2011;6:244-85.

11. Kerr KM. Classification of lung cancer: proposals for change? *Arch Pathol Lab Med* 2012;136:1190-3.
12. Yoshizawa A, Motoi N, Riely GJ, et al. Impact of proposed IASLC/ATS/ERS classification of lung adenocarcinoma: prognostic subgroups and implications for further revision of staging based on analysis of 514 stage I cases. *Mod Pathol* 2011;24:653-64.
13. Lee JG, Kim S, Shim HS. Napsin A is an independent prognostic factor in surgically resected adenocarcinoma of the lung. *Lung Cancer* 2012;77:156-61.
14. Kerr KM. Pulmonary adenocarcinomas: classification and reporting. *Histopathology* 2009;54:12-27.
15. Rekhtman N, Ang DC, Sima CS, Travis WD, Moreira AL. Immunohistochemical algorithm for differentiation of lung adenocarcinoma and squamous cell carcinoma based on large series of whole-tissue sections with validation in small specimens. *Mod Pathol* 2011;24:1348-59.
16. Terry J, Leung S, Laskin J, Leslie KO, Gown AM, Ionescu DN. Optimal immunohistochemical markers for distinguishing lung adenocarcinomas from squamous cell carcinomas in small tumor samples. *Am J Surg Pathol* 2010;34:1805-11.
17. Sigel CS, Rudomina DE, Sima CS, et al. Predicting pulmonary adenocarcinoma outcome based on a cytology grading system. *Cancer Cytopathol* 2012;120:35-43.
18. Tsuta K, Tanabe Y, Yoshida A, et al. Utility of 10 immunohistochemical markers including novel markers (desmocollin-3, glypican 3, S100A2, S100A7, and Sox-2) for differential diagnosis of squamous cell carcinoma from adenocarcinoma of the Lung. *J Thorac Oncol* 2011;6:1190-9.
19. Mukhopadhyay S, Katzenstein AL. Subclassification of non-small cell lung carcinomas lacking morphologic differentiation on biopsy specimens: Utility of an immunohistochemical panel containing TTF-1, Napsin A, p63, and CK5/6. *Am J Surg Pathol* 2011;35:15-25.

20. Rossi G, Papotti M, Barbareschi M, Graziano P, Pelosi G. Morphology and a limited number of immunohistochemical markers may efficiently subtype non-small-cell lung cancer. *J Clin Oncol* 2009;27:e141-2; author reply e143-4.
21. Whithaus K, Fukuoka J, Prihoda TJ, Jagirdar J. Evaluation of Napsin A, cytokeratin 5/6, p63, and thyroid transcription factor 1 in adenocarcinoma versus squamous cell carcinoma of the lung. *Arch Pathol Lab Med* 2012;136:155-62.
22. Loo PS, Thomas SC, Nicolson MC, Fyfe MN, Kerr KM. Subtyping of undifferentiated non-small cell carcinomas in bronchial biopsy specimens. *J Thorac Oncol* 2010;5:442-7.
23. Myong NH. Thyroid transcription factor-1 (TTF-1) expression in human lung carcinomas: its prognostic implication and relationship with expressions of p53 and Ki-67 proteins. *J Korean Med Sci* 2003;18:494-500.
24. Jagirdar J. Application of immunohistochemistry to the diagnosis of primary and metastatic carcinoma to the lung. *Arch Pathol Lab Med* 2008;132:384-96.
25. Anagnostou VK, Syrigos KN, Bepler G, Homer RJ, Rimm DL. Thyroid transcription factor 1 is an independent prognostic factor for patients with stage I lung adenocarcinoma. *J Clin Oncol* 2009;27:271-8.
26. Chung KP, Huang YT, Chang YL, et al. Clinical significance of thyroid transcription factor-1 in advanced lung adenocarcinoma under epidermal growth factor receptor tyrosine kinase inhibitor treatment. *Chest* 2012;141:420-8.
27. Bishop JA, Sharma R, Illei PB. Napsin A and thyroid transcription factor-1 expression in carcinomas of the lung, breast, pancreas, colon, kidney, thyroid, and malignant mesothelioma. *Hum Pathol* 2010;41:20-5.
28. Turner BM, Cagle PT, Sainz IM, Fukuoka J, Shen SS, Jagirdar J. Napsin A, a new marker for lung adenocarcinoma, is complementary and more sensitive and specific than thyroid

transcription factor 1 in the differential diagnosis of primary pulmonary carcinoma: evaluation of 1674 cases by tissue microarray. *Arch Path Lab Med* 2012;136:163-71.

29. Wilkerson MD, Yin X, Walter V, et al. Differential pathogenesis of lung adenocarcinoma subtypes involving sequence mutations, copy number, chromosomal instability, and methylation. *PloS One* 2012;7:e36530.

30. Santis G, Angell R, Nickless G, et al. Screening for EGFR and KRAS mutations in endobronchial ultrasound derived transbronchial needle aspirates in non-small cell lung cancer using COLD-PCR. *PloS One* 2011;6:e25191.

31. Choi YL, Soda M, Yamashita Y, et al. EML4-ALK mutations in lung cancer that confer resistance to ALK inhibitors. *N Engl J Med* 2010;363:1734-9.

32. Sasaki T, Rodig SJ, Chirieac LR, Janne PA. The biology and treatment of EML4-ALK non-small cell lung cancer. *Eur J Cancer* 2010;46:1773-80.

33. Wong DW, Leung EL, So KK, et al. The EML4-ALK fusion gene is involved in various histologic types of lung cancers from nonsmokers with wild-type EGFR and KRAS. *Cancer* 2009;115:1723-33.

34. Guan JL, Zhong WZ, An SJ, et al. KRAS Mutation in Patients with Lung Cancer: A Predictor for Poor Prognosis but Not for EGFR-TKIs or Chemotherapy. *Ann Surg Oncol* 2013; 20:1381-8.

35. Pratilas CA, Hanrahan AJ, Halilovic E, et al. Genetic predictors of MEK dependence in non-small cell lung cancer. *Cancer Res* 2008;68:9375-83.

36. International Association for the Study of lung cancer. Staging handbook in thoracic oncology. Goldstraw P, ur. 1.izdanje Orange Park, FL, USA: Editorial Rx Press; 2009. str 104

37. Travis WD, Rekhtman N. Pathological diagnosis and classification of lung cancer in small biopsies and cytology: strategic management of tissue for molecular testing. *Semin Respir Crit Care Med* 2011;32:22-31.
38. Nicholson AG, Gonzalez D, Shah P, et al. Refining the diagnosis and EGFR status of non-small cell lung carcinoma in biopsy and cytologic material, using a panel of mucin staining, TTF-1, cytokeratin 5/6, and P63, and EGFR mutation analysis. *J Thorac Oncol* 2010;5:436-41.
39. Sitnikova L, Mendese G, Liu Q, et al. IMP3 predicts aggressive superficial urothelial carcinoma of the bladder. *Clin Cancer Res* 2008;14:1701-6.
40. Findeis-Hosey JJ, Xu H. The use of insulin like-growth factor II messenger RNA binding protein-3 in diagnostic pathology. *Hum Pathol* 2011;42:303-14.
41. Mueller-Pillasch F, Lacher U, Wallrapp C, et al. Cloning of a gene highly overexpressed in cancer coding for a novel KH-domain containing protein. *Oncogene* 1997;14:2729-33.
42. Feng W, Zhou Z, Peters JH, et al. Expression of insulin-like growth factor II mRNA-binding protein 3 in human esophageal adenocarcinoma and its precursor lesions. *Arch Pathol Lab Med* 2011;135:1024-31.
43. Findeis-Hosey JJ, Yang Q, Spaulding BO, Wang HL, Xu H. IMP3 expression is correlated with histologic grade of lung adenocarcinoma. *Hum Pathol* 2010;41:477-84.
44. Kobel M, Xu H, Bourne PA, et al. IGF2BP3 (IMP3) expression is a marker of unfavorable prognosis in ovarian carcinoma of clear cell subtype. *Mod Pathol* 2009;22:469-75.
45. Jiang Z, Chu PG, Woda BA, et al. Analysis of RNA-binding protein IMP3 to predict metastasis and prognosis of renal-cell carcinoma: a retrospective study. *Lancet Oncol* 2006;7:556-64.
46. King RL, Pasha T, Rouillet MR, Zhang PJ, Bagg A. IMP-3 is differentially expressed in normal and neoplastic lymphoid tissue. *Hum Pathol* 2009;40:1699-705.

47. Wang L, Li HG, Xia ZS, Lu J, Peng TS. IMP3 is a novel biomarker to predict metastasis and prognosis of gastric adenocarcinoma: a retrospective study. *Chin Med J* 2010;123:3554-8.
48. Liao B, Hu Y, Herrick DJ, Brewer G. The RNA-binding protein IMP-3 is a translational activator of insulin-like growth factor II leader-3 mRNA during proliferation of human K562 leukemia cells. *J Biol Chem* 2005;280:18517-24.
49. Yaniv K, Fainsod A, Kalcheim C, Yisraeli JK. The RNA-binding protein Vg1 RBP is required for cell migration during early neural development. *Development* 2003;130:5649-61.
50. Vikesaa J, Hansen TV, Jonson L, et al. RNA-binding IMPs promote cell adhesion and invadopodia formation. *EMBO J* 2006;25:1456-68.
51. Lu D, Yang X, Jiang NY, et al. IMP3, a new biomarker to predict progression of cervical intraepithelial neoplasia into invasive cancer. *Am J Surg Pathol* 2011;35:1638-45.
52. Xu H, Bourne PA, Spaulding BO, Wang HL. High-grade neuroendocrine carcinomas of the lung express K homology domain containing protein overexpressed in cancer but carcinoid tumors do not. *Hum Pathol* 2007;38:555-63.
53. Bellezza G, Cavaliere A, Sidoni A. IMP3 expression in non-small cell lung cancer. *Hum Pathol* 2009;40:1205-6.
54. Yu L, Xu H, Wasco MJ, Bourne PA, Ma L. IMP-3 expression in melanocytic lesions. *J Cutan Pathol* 2010;37:316-22.
55. Szarvas T, vom Dorp F, Niedworok C, et al. High insulin-like growth factor mRNA-binding protein 3 (IMP3) protein expression is associated with poor survival in muscle-invasive bladder cancer. *BJU Int* 2012;110:E308-17.
56. Samanta S, Sharma VM, Khan A, Mercurio AM. Regulation of IMP3 by EGFR signaling and repression by ERbeta: implications for triple-negative breast cancer. *Oncogene* 2012;31:4689-97.

57. Asioli S, Erickson LA, Righi A, et al. Poorly differentiated carcinoma of the thyroid: validation of the Turin proposal and analysis of IMP3 expression. *Mod Pathol* 2010;23:1269-78.
58. Lochhead P, Imamura Y, Morikawa T, et al. Insulin-like growth factor 2 messenger RNA binding protein 3 (IGF2BP3) is a marker of unfavourable prognosis in colorectal cancer. *Eur J Cancer* 2012;48:3405-13.
59. Chen ST, Jeng YM, Chang CC, et al. Insulin-like growth factor II mRNA-binding protein 3 expression predicts unfavorable prognosis in patients with neuroblastoma. *Cancer Sci* 2011;102:2191-8.
60. Wachter DL, Schlabrakowski A, Hoegel J, Kristiansen G, Hartmann A, Riener MO. Diagnostic value of immunohistochemical IMP3 expression in core needle biopsies of pancreatic ductal adenocarcinoma. *Am J Surg Pathol* 2011;35:873-7.
61. Jeng YM, Chang CC, Hu FC, et al. RNA-binding protein insulin-like growth factor II mRNA-binding protein 3 expression promotes tumor invasion and predicts early recurrence and poor prognosis in hepatocellular carcinoma. *Hepatology* 2008;48:1118-27.
62. Kim JH, Kim YS, Choi YD, Lee JS, Park CS. Utility of napsin A and thyroid transcription factor 1 in differentiating metastatic pulmonary from non-pulmonary adenocarcinoma in pleural effusion. *Acta cytologica* 2011;55:266-70.
63. Righi L, Graziano P, Fornari A, et al. Immunohistochemical subtyping of nonsmall cell lung cancer not otherwise specified in fine-needle aspiration cytology: a retrospective study of 103 cases with surgical correlation. *Cancer* 2011;117:3416-23.
64. Barlesi F, Pinot D, Legoffic A, et al. Positive thyroid transcription factor 1 staining strongly correlates with survival of patients with adenocarcinoma of the lung. *Br J Cancer* 2005;93:450-2.

65. Li X, Wan L, Shen H, et al. Thyroid transcription factor-1 amplification and expressions in lung adenocarcinoma tissues and pleural effusions predict patient survival and prognosis. *J Thorac Oncol* 2012;7:76-84.
66. Pelosi G, Frassetto F, Pasini F, et al. Immunoreactivity for thyroid transcription factor-1 in stage I non-small cell carcinomas of the lung. *Am J Surg Pathol* 2001;25:363-72.
67. Ueno T, Linder S, Elmberger G. Aspartic proteinase napsin is a useful marker for diagnosis of primary lung adenocarcinoma. *Br J Cancer* 2003;88:1229-33.
68. Noh S, Shim H. Optimal combination of immunohistochemical markers for subclassification of non-small cell lung carcinomas: A tissue microarray study of poorly differentiated areas. *Lung Cancer* 2012;76:51-5.
69. Roh MH, Schmidt L, Placido J, et al. The application and diagnostic utility of immunocytochemistry on direct smears in the diagnosis of pulmonary adenocarcinoma and squamous cell carcinoma. *Diagn Cytopathol* 2012;40:949-55.
70. Ou SH, Zell JA, Ziogas A, Anton-Culver H. Prognostic factors for survival of stage I nonsmall cell lung cancer patients : a population-based analysis of 19,702 stage I patients in the California Cancer Registry from 1989 to 2003. *Cancer* 2007;110:1532-41.
71. Zhang Y, Sun Y, Shen L, et al. Predictive Factors of Lymph Node Status in Small Peripheral Non-small Cell Lung Cancers: Tumor Histology is More Reliable. *Ann Surg Oncol* 2013;20:1949-54.
72. Russell PA, Wainer Z, Wright GM, Daniels M, Conron M, Williams RA. Does lung adenocarcinoma subtype predict patient survival?: A clinicopathologic study based on the new International Association for the Study of Lung Cancer/American Thoracic Society/European Respiratory Society international multidisciplinary lung adenocarcinoma classification. *J Thorac Oncol* 2011;6:1496-504.
73. Warth A, Muley T, Meister M, et al. The novel histologic International Association for the Study of Lung Cancer/American Thoracic Society/European Respiratory Society

classification system of lung adenocarcinoma is a stage-independent predictor of survival. *J Clin Oncol* 2012;30:1438-46.

74. Ohe M, Yokose T, Sakuma Y, et al. Stromal micropapillary pattern predominant lung adenocarcinoma - a report of two cases. *Diagn Pathol* 2011; 6:92.

75. Sica G, Yoshizawa A, Sima CS, et al. A grading system of lung adenocarcinomas based on histologic pattern is predictive of disease recurrence in stage I tumors. *Am J Surg Pathol* 2010;34:1155-62.

76. Kono K, Inuma H, Akutsu Y, et al. Multicenter, phase II clinical trial of cancer vaccination for advanced esophageal cancer with three peptides derived from novel cancer-testis antigens. *J Transl Med* 2012;10:141.

10. KRATKA BIOGRAFIJA

OPĆI PODACI

ime i prezime: Renata Beljan Perak, dr. med.

datum rođenja: 06. 09. 1972.

adresa: Fošal 15, 21310, Omiš

telefon: +385 21 861203

mobitel: +385 98 678014

e-mail: renatavonbe@gmail.com

ŠKOLOVANJE

1979. - 1987. Osnovna škola „Split 3“ i „Blatine-Škrape“, Split

1987. - 1991. KŠC „Vladimir Nazor“, Split

1991. - 1998. Medicinski fakultet Zagreb, Studij medicine u Splitu

2009. - 2011. Poslijediplomski doktorski znanstveni studij "Biologija novotvorina"
Medicinski fakultet Sveučilišta u Splitu

RADNO ISKUSTVO

1998. - 1999. DOM ZDRAVLJA " PLOČE", liječnički pripravnički staž

2000. - 2002. DOM ZDRAVLJA "LIVNO", liječnik opće prakse

2002. - 2006. specijalizacija iz Kliničke citologije

2006. do sada, KBC Split, specijalist Kliničke citologije

OBJAVLJENI ZNANSTVENI RADOVI

a) Radovi objavljeni u časopisima koji se indeksiraju u Current Contents:

1. Beljan R, Sundov D, Luksić B, Soljić V, Burazer MP. Diagnosis of visceral leishmaniasis by fine needle aspiration cytology of an isolated cervical lymph node: case report. *Coll Antropol.* 2010;34(1):237-9.
2. Stambuk S, Sundov D, Kuret S, Beljan R, Andelinović S. Future perspectives of personalized oncology. *Coll Antropol.* 2010;34(2):763-9.
3. Soljić V, Perak RB, Vukojević K, Saraga-Babić M, Bubalo P, Karan D, Todorović J, Batinić D. ZAP-70 expression and proliferative activity in chronic lymphocytic leukemia. *Leuk Lymphoma.* 2012 Nov 19.
4. Beljan Perak R, Glavina Durdov M, Capkun V, Ivcevic V, Pavlovic A, Soljic V, Peric M. IMP3 can predict aggressive behaviour of lung adenocarcinoma. *Diagn Pathol.* 2012;7(1):165.

b) Ostali radovi

1. Ivo Milas, Boris Lukšić, Suzana Mladinov, Robert Glavinić, Renata Beljan, Samira Knežević. Spontaneous splenic rupture in infectious mononucleosis: report of three cases. *Medica Jadertina*, Vol.40 No.3-4 Ožujak 2011.
2. Perić, M., Karaman, I., Britvić-Pavlov, S., Tadić, T., Janković, S., Roglić, J., Fridl-Vidas, V., Beljan, R, Ledina, D. Desmoplastic small round cell tumor- DSRCT - a case report. *Libri Oncologici.* 2008;36(1-3):53-58

SUDJELOVANJE U KLINIČKIM STUDIJAMA

ZAP-70 expression and proliferative activity of leukemic cells in B-cell chronic lymphocytic leukemia

KONGRESI

III. Hrvatski kongres patologije, sudske medicine i citologije, Opatija 2005.

I. Kongres hrvatskog društva za štitnjaču: Rak štitnjače, Split 2007.

IV. Hrvatski senološki kongres, Hvar 2009. (prikaz slučaja)

IV. Hrvatski kongres kliničke citologije, Split 2009. (organizacija, prikaz slučaja)

II. Hrvatski simpozij citotehnologije, Split 2009.

XXXVII. Europski kongres citologije, Cavtat 2012. (prikaz slučaja)

TEČAJEVI

Poslijediplomski tečaj I kategorije: UZ vratnih organa, MF Zagreb 2005.

Tečaj trajne edukacije : Influenca - uvijek aktualna i opasna bolest, Split 2008.

Liquid-based cytology (LBC) for cervical screening course, London 2009.

Liquid-based cytology (LBC) for non - gynecological cytology, Split 2009. (u organizaciji)

STRUČNI/ZNANSTVENI SKUPOVI

Suvremena dijagnostika i terapija bolesti doštitnih žlijezda, Split 2006.

Dijagnostika i liječenje limfoma - Hrvatski konsenzus, Zagreb 2006.

Ne Hodgkinov limfom (NHL), Split 2006.

XVII. Znanstveni sastanak "Bolesti dojke", Zagreb 2007.

Simpozij "Klinički citolozi u multidisciplinarnim kliničko-dijagnostičkim timovima", Zagreb 2008.

Osteoporoza, Split 2009.

I. Hrvatski simpozij analitičke citologije s međunarodnim sudjelovanjem, Split 2009

Simpozij „Marin Nola“, Split 2010.

Adriatic Society of Pathology , 24th Meeting, Split 2012. (prikaz rada)

AKTIVNOSTI

Od 2000. član Hrvatske liječničke komore

Od 2005. član Hrvatskog društva citologa

VJEŠTINE

Aktivno znanje engleskog jezika

Vozačka dozvola B kategorije