

Uloga čimbenika stanične proliferacije i diferencijacije tijekom razvoja osnove zuba u čovjeka

Kero, Darko

Doctoral thesis / Disertacija

2014

Degree Grantor / Ustanova koja je dodijelila akademski / stručni stupanj: **University of Split, School of Medicine / Sveučilište u Splitu, Medicinski fakultet**

Permanent link / Trajna poveznica: <https://um.nsk.hr/um:nbn:hr:171:639489>

Rights / Prava: [In copyright](#) / [Zaštićeno autorskim pravom.](#)

Download date / Datum preuzimanja: **2024-12-23**



Repository / Repozitorij:

[MEFST Repository](#)



**SVEUČILIŠTE U SPLITU
MEDICINSKI FAKULTET
STUDIJ DENTALNE MEDICINE**

DARKO KERO

**ULOGA ČIMBENIKA STANIČNE PROLIFERACIJE I
DIFERENCIJACIJE TIJEKOM RAZVOJA OSNOVE
ZUBA U ČOVJEKA**

Doktorska disertacija

Split, 2014. godina

Zavod za anatomiju, histologiju i embriologiju

Sveučilište u Splitu, Medicinski fakultet, Studij dentalne medicine

Voditeljica rada: prof. dr. sc. Mirna Saraga-Babić

Obitelji i prijateljima (pogotovo Rosici),

*Jer bezrezervno podržavaju sve moje intelektualne izlete
ma koliko im (ne)razumljivi bili...*

Posebne zahvale:

*Dragoj i vanserijskoj mentorici prof. Mirni Saraga-Babić,
jer na pravi način svoje doktorande zarazi entuzijazmom za istraživanja,
Katarini Vukojević, zbog nesebične i ekspeditivne pomoći oko apstraktne
statistike i potrebne literature,
gospođi Asji Miletić, kao glavnom krivcu za izvrsno obojane preparate i
jednako izvrsne slike,
Danijeli, koja me zapravo uvukla u priču o stvaranju zuba,
prof. Dolores, jer se sve ovo odvija pod njezinim brižnim okom*

SADRŽAJ:

1. UVOD	8
1.1. Razvoj zuba	8
1.2. Proliferacija – biljeg proliferacije Ki-67	10
1.3. Diferencijacija – biljeg diferencijacije Oct-4	11
1.4. Primarne cilije – biljeg primarnih cilija α -tubulin i biljeg centriola γ -tubulin	13
1.5. Intermedijarni filamenti – CK8 i vimentin	14
1.6. Razvojne anomalije uzrokovane poremećajima istraživanih čimbenika	15
1.7. Problematika i cilj istraživanja	17
1.8. Hipoteza	19
2. METODE I MATERIJAL	21
2.1. Prikupljanje i obrada tkiva	21
2.2. Imunohistokemijsko bojenje	21
2.3. Dvostruka imunofluorescencija	23
2.4. Kvantifikacija stanica pozitivnih na Ki-67	24
2.5. Semikvantifikacijska analiza stanica pozitivnih na specifična protutijela	25
2.6. Etička načela	25
3. REZULTATI	26
3.1. Imunohistokemijsko bojenje na Ki-67 i analiza proliferacijskog indeksa	26
3.2. Imunolokalizacija jezgrenog i citoplazmatskog Oct-4	29
3.3. Dvostruka imunofluorescencija na Oct-4 i α -tubulin	31
3.4. Dvostruka imunofluorescencija na α -tubulin i γ -tubulin	33
3.5. Izražaj CK8 i vimentina u osnovi zuba tijekom razvoja	34
3.5.1. Imunohistokemijsko bojenje na CK8	34
3.5.2. Kolokalizacija CK8 i vimentina dvostrukom imunofluorescencijom	36
4. RASPRAVA	40
4.1. Utjecaj proliferacije na razvoj zametne osnove zuba	40
4.2. Uloga Oct-4 u diferencijaciji tkiva zametne osnove zuba	42
4.3. Uloga primarnih cilija u odontogenezi	45

4.4. Uloga intermedijarnih filamenata u odontogenezi	47
4.4.1. Značenje istovremenog izražaja CK8 i vimentina u caklinskom organu	49
5. ZAKLJUČCI	52
6. SAŽETAK	54
7. ABSTRACT	55
8. POPIS LITERATURE	57
9. ŽIVOTOPIS	64

POPIS SKRAĆENICA

rRNA – ribosomska ribonukleinska kiselina (eng. ribosomal ribonucleic acid)

PCNA – proliferirajući stanični jezgreni antigen (eng. proliferating cell nuclear antigen)

BrdU – bromodeoksiuridin

DNA – deoksiribonukleinska kiselina (eng. deoxyribonucleic acid)

Oct-4 – oktamerski transkripcijski čimbenik 4 (eng. octamer-binding transcription factor 4)

iPSC – inducirana pluripotentna matična stanica (eng. induced pluripotent stem cell)

RT-PCR – eng. real time polymerase chain reaction

IFT – intraflagelarni transport (eng. intraflagellar transport)

Shh – eng. Sonic hedgehog gene

CK – citokeratin

Msx1 – eng. Msh homeobox gene 1

Pax9 – eng. paired box gene 9

siRNA – mala intefrerirajuća RNA (eng. small interfering RNA)

Hh – eng. Hedgehog gene

Dhh – eng. Desert hedgehog gene

Ihh – eng. Indian hedgehog gene

PBS – otopina fosfatnog pufera (eng. phosphate buffer saline)

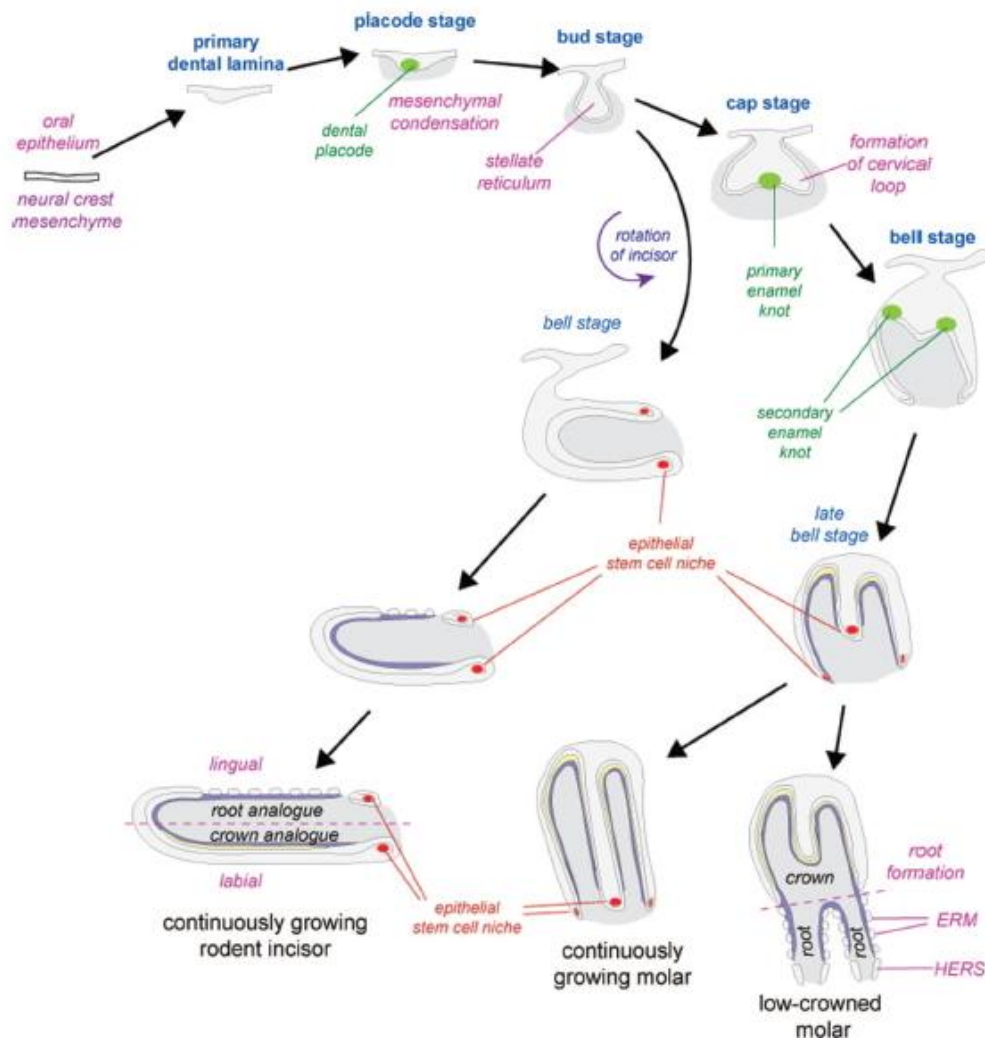
DAB - diaminobenzidin

DAPI – 4,6-diamino-2-fenilindol

1. UVOD

1.1. Razvoj zuba

Razvoj zuba (odontogeneza) u kralježnjaka je, slično razvoju drugih derivata ektoderma, posljedica induktivnog međudjelovanja (interakcija) između epitela usne šupljine i podležeg mezenhima nastalog iz neuralnog grebena (1). Razvoj se odvija prema specifičnom, prostorno i vremenski precizno reguliranom obrascu (2), pri kojem zub prolazi kroz morfohistološki karakteristične razvojne stadije zubnog grebena, pupoljka, kape i zvona, a sve u pripremi odlaganja i mineralizacije tvrdih zubnih tkiva krune i korijena. Razvoj ljudskog zuba započinje krajem petog razvojnog tjedna pojavom zubnih grebena (3-6). S različitim vremenskim odmakom određena područja epitela usne šupljine zadebljavaju te pupaju u podležeci mezenhim (6-8), što uzrokuje zgušnjavanje (kondenziranje) stanica oko epitelnih pupoljaka u svrhu oblikovanja mezenhimnih dijelova zubnog zametka, tj. dentalne papile i dentalnog folikula (4, 9). Upute i signali za daljnji nastavak odontogeneze recipročno se izmjenjuju između epitela i mezenhima (9, 10). Tijekom stadija kape, epitelni pupoljak se nastavlja savijati okružujući zubni mezenhim (koji sada tvori zubnu papilu) (7, 8), a u stadiju pupoljka (odnosno caklinskog organa) epitelna osnova zuba se dalje diferencira u vanjski caklinski epitel i unutarnji caklinski epitel (budući sloj ameloblasta), dok rubno mjesto na kojem se ta dva epitela spajaju čini cervikalne petlje, koje se kasnije (završetkom formiranja krune i početkom razvoja korijena) izdužuju u epitelne korijenske ovojnice (11). Stadij kape je zanimljiv jer se u tom razdoblju u caklinskom organu diferencira skupina stanica koje tvore primarni caklinski čvorić. Signali iz primarnog caklinskog čvorića izravno reguliraju rast tkiva zametka, što za posljedicu ima savijanje unutarnjeg caklinskog epitela prema osnovnom morfološkom obrascu okluzalnog reljefa budućeg zuba (12). Primarni caklinski čvorić nestaje tijekom stadija zvona kada se, djelomično zbog apoptoze, a djelomično zbog odvajanja i migracije pojedinih skupina stanica stvaraju sekundarni caklinski čvorići, čiji broj odgovara broju kvržica na kruni budućeg zuba. Poremećaj funkcije primarnog i sekundarnih caklinskih čvorića se povezuje sa anomalijama oblika krune zuba (13, 14). Nešto kasnije, napredovanjem razvoja zuba u stadij zvona, oblik krune zuba se u potpunosti određuje diferencijacijom specifičnih staničnih linija na epitelno-mezenhimnom sučelju te nastaju ameloblasti i odontoblasti, koji sintetiziraju i izlučuju organski matriks cakline, odnosno dentina (15). Reorganizaciju stanica unutarnjeg caklinskog epitela prate modulacija međustaničnih veza i



64

Slika 1. Shematski prikaz razvoja zuba i stvaranja različitih tipova zubi: kutnjaka, stalno rastućeg kutnjaka sa složenim kvržičnim reljefom grizne plohe i stalno rastućeg sjekutića.

Kazalo: stadij plakode (**placode stage**), stadij pupoljka (**bud stage**), stadij kape (**cap stage**), stadij zvona (**bell stage**), kasni stadij zvona (**late bell stage**), primarni/sekundarni caklinski čvorić (**primary/secondary enamel knot**), vratna petlja (**cervical loop**), niša epitelnih matičnih stanica (**epithelial stem cell niche**).

Preuzeto iz: Thesleff I, Tummers M. *Tooth organogenesis and regeneration*. StemBook. Cambridge (MA)2008.

izmjene u citoskeletnom sastavu intermedijarnih filamenata, što za posljedicu ima postmitotsko izduživanje i polarizaciju preameloblasta i preodontoblasta (16). Njihovu konačnu (terminalnu) diferencijaciju kontrolira recipročna izmjena signala tijekom epitelnomezenhimnih interakcija, pri čemu važnu ulogu igraju i elementi izvanstaničnog matriksa (17). Njihova terminalna diferencijacija se dovršava pred kraj stadija zvona, kada s obje strane epitelnomezenhimnog sučelja zubnog zametka zreli ameloblasti i odontoblasti počinju odlagati dentin i caklinu buduće krune zuba (2).

S obzirom da se razvoj ljudskog zuba odvija u dužem vremenskom razdoblju tijekom kojega se uzastopno nižu razvojni stadiji čiji je krajnji ishod nastanak zuba kao organa karakterističnog oblika i funkcije, precizna prostorna i vremenska regulacija osnovnih staničnih procesa (proliferacija, apoptoza, diferencijacija, migracija, epitelno-mezenhimske interakcije, te epitelno-mezenhimska i mezenhimsko-epitelna transformacija) u zubnoj osnovi je presudna za njegovo normalno oblikovanje (morfogenezu) (17, 18). U odnosu na ostale stanične procese, proliferacija stanica se najintenzivnije odvija u početnim stadijima razvoja, dok se njezino selektivno smanjenje i ograničavanje na pojedine strukture unutar zuba povezuje s komplementarnim procesom, tj. staničnom diferencijacijom, kako je i opisano u dosadašnjim istraživanjima proliferacijske aktivnosti tijekom ranog razvoja zuba (19-21). Prikazivanje obrazaca proliferacijske aktivnosti pomoću specifičnih biljega česta je metoda kojom se u razvojnoj biologiji nastoje rasvijetliti zbivanja u embrionalnim i fetalnim tkivima u razvoju, a osobito je važna kao polazište u procjeni prirode utjecaja pojedinih čimbenika ili grupe čimbenika koji normalno sudjeluju u organogenezi, odnosno odontogenezi.

1.2. Proliferacija – biljeg proliferacije Ki-67

Opisani rani stadiji odontogeneze bezuvjetno uključuju procese poput proliferacije stanica, koja se može prikazati pomoću jezgrinog antigena Ki-67, prisutnom u svim proliferacijski aktivnim stanicama (11). Ki-67 je protein jezgre koji je potreban za transkripciju ribosomske RNA, a njegova inaktivacija uzrokuje inhibiciju sinteze rRNA (22, 23). Tijekom interfaze, Ki-67 je izražen u staničnoj jezgri, dok se tijekom mitoze ovaj protein premješta na površinu kromosoma. Njegov izražaj se može dokazati u svim aktivnim fazama staničnog ciklusa (G_1 , S, G_2 i mitozu), osim kod stanica u mirovanju (G_0) (24). Ki-67 je pouzdan biljeg stanične proliferacije koji se u kliničkoj praksi rutinski koristi za dokazivanje proliferativne aktivnosti u tumorskim tkivima, a udio tumorskih stanica pozitivnih na Ki-67 (*Ki-67 labelling index*) može upućivati na klinički tijek bolesti (24-27). Najbolje proučeni primjeri u tom kontekstu su karcinomi prostate, mozga i dojke, jer su kod ovih tipova tumora prognostička vrijednost preživljavanja i povratak bolesti uspješno povezani sa udjelom stanica pozitivnih na Ki-67. S druge strane, uporaba Ki-67 kao proliferacijskog biljega je u razvojnoj biologiji i istraživanjima odontogeneze prilično skromna. S druge strane, uporaba Ki-67 kao proliferacijskog biljega je u razvojnoj biologiji i istraživanjima odontogeneze prilično skromna. Naime, prema dosadašnjim istraživanjima proliferacijske aktivnosti u zubnim

zamecima miševa i štakora tijekom embrionalnog, fetalnog i postnatalnog razdoblja, opisane su promjene u rasporedu stanica pozitivnih na neke druge proliferacijske biljega poput PCNA ili BrdU (13, 28, 29). Iako su se obrasci izražaja navedenih biljega poklapali sa očekivanom raspodjelom proliferacijske aktivnosti, treba naglasiti da oba biljega imaju određene nedostatke u odnosu na Ki-67. Naime, PCNA je prisutan u jezgrama stanica samo tijekom faze sinteze DNA (S faza) (30), zbog čega ima uži raspon vezivanja od Ki-67, dok se BrdU (koji se također veže na jezgre stanica u S fazi mitotskog ciklusa) koristi pri dokazivanju proliferacijske aktivnosti isključivo u živim tkivima (31), i stoga nije primjeren za istraživanja na rezovima tkiva uklopljenih u parafinske blokove. Prema pregledu literature, bojenje Ki-67 se do sada koristilo samo u nekoliko studija proliferativne aktivnosti u ranim embrionalnim i fetalnim stadijima razvoja ljudskog zuba, a u svakoj od tih studija se istraživao samo pojedini tip zubi (19, 20). Pretpostavka je da bi, s obzirom da je za razvoj zubne krune potrebna precizna prostorno-vremenska kontrola stanične proliferacije (15), kod različitih vrsta i (gledajući pojedinu vrstu zasebno) morfološki različitih grupa zubi (sjekutići, očnjaci, pretkutnjaci i kutnjaci), proliferacijska aktivnost tijekom odontogeneze trebala teći prema ponešto različitim obrascima. Iako dostupni podaci govore kako je prostorna i vremenska raspodjela proliferacijske aktivnosti u zametnoj osnovi zuba vrlo slična, možda bi bolju predodžbu o punini utjecaja proliferacije na oblikovanje zuba dale usporedbe udjela proliferacijski aktivnih stanica između različitih zubi i među različitim vrstama, ali takvih podataka nažalost još uvijek nema dovoljno.

1.3. Diferencijacija – biljeg diferencijacije Oct-4

Drugi važan razvojni proces koji se u odontogenezi nadovezuje na proliferaciju je stanična diferencijacija. Ishod diferencijacije je pretvorba nezrelih stanica zubnog zametka u specijalizirane stanične linije, koje će naposljetku sintetizirati tvrda zubna tkiva ili izgrađivati meka tkiva pulpe i parodontalnog područja. U središtu regulatornih mehanizama za održavanje diferencijacijskog potencijala stanica nalazi se jezgreni protein Oct-4 (32), čiji je izražaj najprije otkriven u pluripotentnim matičnim stanicama tijekom pred-gastrulacijskih stadija embrionalnog razvoja (od stadija oocite do stadija blastociste) (33-35). Kao transkripcijski čimbenik, Oct-4 sudjeluje u modulaciji genske aktivnosti na način da smanjuje aktivnost (suprimira) gena odgovornih za pokretanje diferencijacijskih procesa (36). Zbog takvih svojstava se Oct-4 najčešće koristi kao jedan od biljega kojim se potvrđuje

„matičnost“, odnosno pluripotentno stanje stanice (37-39). Međutim, prve naznake da Oct-4 može biti izravno odgovoran i za poticanje stanične diferencijacije, pojavile su se prilikom istraživanja uspješnosti djelovanja različitih čimbenika matičnosti u induciranju pluripotentnog stanja kod već diferenciranih stanica (iPS). Pokazalo se da regulacija izražaja Oct-4 u stanici mora biti vrlo precizna, jer njegova premala ili prevelika koncentracija može pokrenuti program stanične diferencijacije (40, 41). Osim toga, izraženost Oct-4 je višestruko potvrđena i u matičnim i u diferenciranim somatskim stanicama odraslih tkiva, što opet navodi na mogućnost da je održavanje samoobnovljivog kapaciteta stanice tek jedna od nekoliko mogućih uloga koje ovaj transkripcijski čimbenik ima (42, 43). Iako su se dosadašnje studije o mogućim razvojnim ulogama Oct-4 uglavnom koncentrirale na najranije, predimplantacijske i postimplantacijske razvojne stadije u miševa (44), štakora (44) i ljudskih embrija (45), za Oct-4 je već ustanovljeno da se može povezati s početkom fetalne i postnatalne diferencijacije stanica kako je bilo opisano u istraživanju razvoja ljudskog bubrega, što opet upućuje na činjenicu da Oct-4 aktivno sudjeluje i u naprednijim stadijima organogeneze (46).

Pri tumačenju obrazaca izražaja Oct-4, mora se uzeti u obzir da ova bjelančevina postoji u dvije glavne izoforme, od kojih svaka ima izražaj u različitim staničnim odjeljcima: dok se jezgrena izoforma (Oct-4A) pojavljuje u raznim matičnim stanicama, citoplazmatsku formu (Oct-4B) pokazuju isključivo stanice u fazi diferencijacije ili potpuno diferencirane stanice (43, 45). Zbog manjka specifičnih protutijela za pojedine izoforme Oct-4 (47), poveznica između različitog unutarstaničnog smještaja Oct-4 i izražaja njegovih izoformi mogla se potvrditi samo usporedbom podataka o imunohistokemijskim obrascima izražaja Oct-4 sa rezultatima dobivenim tehnikama poput RT-PCR (45, 48). Ono što u cijeloj priči zbunjuje su funkcijska svojstva citoplazmatske izoforme ove bjelančevine. Naime, izoforma Oct-4B ne samo da nema sekvence potrebne za vezivanje i aktivaciju transkripcije preko promotora ciljnih gena putem kojih Oct-4A ostvaruje svoj učinak, nego nema ni antagonističko (supresivno) djelovanje na izražaj gena induciranih izoformom Oct-4A (32). U svakom slučaju, pitanja o točnoj ulozi Oct-4 u razvojnim procesima (s osobitim naglaskom na staničnu diferencijaciju) i dalje ostaju otvorena. Dosadašnje studije o razvojnoj ulozi Oct-4 tijekom odontogeneze u životinja (47, 49) i čovjeka (50) vrlo su rijetke, i zbog toga se utjecaj Oct-4 na razvojne procese u odontogenezi tek treba istražiti.

1.4. Primarne cilije – biljeg primarnih cilija α -tubulin i biljeg centriola γ -tubulin

Sve stanice kralješnjaka koje se nalaze u interfazi (faza staničnog ciklusa u kojoj se unutar stanice obavljaju pripreme za mitozu), odnosno stanice koje se ne dijele, imaju pojedinačnu, nepokretnu primarnu ciliju (51). Cilija je tanka organela koja se nalazi na staničnoj membrani i čija se struktura, tzv. aksonema, sastoji od 9 parova mikrotubula organiziranih u prsten prema formuli 9+0 (aksoneme flagela i pokretnih cilija sadrže još jedan, središnji par mikrotubula prema formuli 9+2) (52), a parovi mikrotubula izlaze iz centriola koji se nalazi u korijenu cilije (53). Obje strukture se mogu prikazati imunohistokemijskim tehnikama pomoću specifičnih biljega. Naime, biljeg α -tubulin se veže za mikrotubule aksonemalnog citoskeleta primarne cilije (54), dok se biljeg γ -tubulin specifično veže za centriol (55). Aksonemalni citoskelet ima potpornu ulogu u dvosmjernom prijenosu bjelančevinskih kompleksa u sastavu brojnih signalnih puteva (IFT – intraflagelarni transport) pomoću tzv. kinezinskih motora koji pospješuju transport niz ciliju (prema tijelu stanice) i uz ciliju prema izvanstaničnom miljeu. Prema dosadašnjim istraživanjima, u sastavu primarne cilije se nalazi preko 600 bjelančevina vezanih u različitim kompleksima (56) što može upućivati na brojne funkcije koje primarna cilija ima u tkivima. S aspekta staničnog ciklusa, pretpostavlja se da primarna cilija može inhibirati staničnu diobu zbog povezanosti s centriolom, koji u tom slučaju nije dostupan za formiranje diobenog vretena (57). Kako je pokazano istraživanjem diferencijacije ameloblasta u sjekutiću štakora, pojavljivanje primarnih cilija na apikalnom polu tih stanica poklapa se s početkom terminalne diferencijacije ameloblasta i najava je predsekrecijske faze u pripremi za njihovu ulogu u sintezi organskog matriksa cakline (57). Osim toga, primarna cilija sudjeluje u koordinaciji različitih signalnih putova kojima se kontrolira stanično preživljavanje, proliferacija i diferencijacija, koji su ključni za homeostazu odraslih tkiva (58, 59). Za primarnu ciliju je poznato da je integralni element Hh, Wnt i Shh signalnih putova koji su također aktivni i u odontogenezi i to osobito u njenim početnim fazama (59-63). Naime, mutacije gena koji kodiraju bjelančevine IFT-a izravno su utjecale na pojačavanje učinka pojedinih morfogenata (poput Shh), što je za posljedicu imalo ektopičnu odontogenu aktivnost u bezubim dijastemama miševa (59). Uloga primarnih cilija je prepoznata i u sklopu nekih sindroma (ciliopatije) koje, između ostalog, obilježavaju anomalije u području glave (kraniofacijalni defekti), te anomalije broja i oblika zuba, a izravna su posljedica mutacije gena koji kodiraju „cilijarne“ bjelančevine (64). U dugi popis funkcija primarnih cilija mogu se dodati i one senzorne, jer u nekim slučajevima ova organela može poslužiti i kao stanična osjetilna struktura (65, 66). Dobar primjer su primarne cilije kod

potpuno diferenciranih odontoblasta u razvijenim zubima, kojima se pridaje uloga u (još uvijek nerazjašnjenom) mehanizmu prijenosa zubne boli – budući da nastavci odontoblasta nisu u izravnom kontaktu sa intratubularnim živčanim spletom, primarne cilije se zbog bliskih veza s membranskim ionskim kanalima nameću kao mogući osjetilni receptori za bol (67-69). U razvojnoj biologiji zubi, većina istraživanja o mogućim ulogama primarnih cilija tijekom odontogeneze provedena je na životinjskim modelima ili kulturama stanica. S druge strane, podataka o ulozi primarnih cilija tijekom ljudske odontogeneze ima jako malo (69). Postojeća saznanja, povezana sa istraživanjem biljega izraženih u primarnoj ciliji na kojemu se temelji ovaj rad (21), mogu dati dobru polazišnu osnovu za procjenu doprinosa primarnih cilija u razvoju zametne osnove zuba u čovjeka.

1.5. Intermedijarni filamenti – CK8 i vimentin

Proteini intermedijarnih filamenata (IF) su osnovne građevne jedinice citoskeleta. Osim dobro istraženih uloga u održavanju oblika stanice (70), staničnoj adheziji i usmjerenoj pokretljivosti (71), intermedijarni filamenti sudjeluju i u provođenju signala (71), modulaciji svojstava različitih staničnih proteina (72) te zaštiti stanice od apoptoze (73). Zajedničko obilježje ovih proteina je visoka tkivna specifičnost, tako da se među različitim klasama intermedijarnih filamenata, citokeratini tipično nalaze u epitelnim stanicama, dok je vimentin karakteristični intermedijarni filament stanica mezenhimnog podrijetla. Citokeratinski filamenti se, za razliku od vimentina, slažu u parove (heterodimere), koji prema specifičnom obrascu imaju izražaj u različitim vrstama epitelnih tkiva odraslog organizma. Do danas su pronađena 54 citokeratina (28 tipa I, i 26 tipa II), koji se ovisno o izražaju heterodimernih parova mogu podijeliti na tri grupe: jednostavni citokeratini jednoslojnih epitela (CK8/CK18), zatim citokeratini složenih, tj višerednih epitela (CK5/CK14; CK1/CK10) te strukturalni citokeratini rožnatih derivata ektoderma poput dlaka, noktiju, rogova i ljuski u gmazova (74). S obzirom na svojstvo tkivne specifičnosti, obrasci izražaja intermedijarnih filamenata mogu poslužiti kao dobar model za proučavanje osnovnih razvojnih procesa tijekom organogeneze (diferencijacija, epitelno-mezenhimna transformacija, migracija stanica). Za razliku od odraslih tkiva, embrionalna i fetalna tkiva imaju nestalan obrazac izražaja intermedijarnih filamenata, a jedno od najvažnijih obilježja tkiva u razvoju je postojanje istovremenog izražaja (koekspresija) vimentina i citokeratina potvrđeno u brojnim organima, kao i u dijelovima zametne osnove zuba (75, 76). Za koekspresiju vimentina i citokeratina se

pretpostavlja da u tkivima u razvoju nastupa neposredno prije i tijekom njihove epitelno-mezenhimske ili mezenhimsko-epitelne transformacije, a u zametku ljudskog zuba je zabilježena u stadiju zvona (75). Naime, vimentin i citokeratini su bili istovremeno prisutni u zvjezdastom retikulumu (reticulum stellatum) caklinskog organa, dok je ko-ekspresija različitih citokeratina bila vidljiva u cijelom caklinskom organu (75-78). Početno povećanje izražaja citokeratina jednostavnih epitela u pravilu je ograničeno na točno određena područja epitela usne šupljine (dentalna lamina), da bi se tijekom razvoja (kako napreduje diferencijacija) postupno počeli pojavljivati i citokeratini mnogoslojnih epitela (76, 79). Prethodna istraživanja o obrascima izražaja citokeratina tijekom razvoja zuba rađena na laboratorijskim životinjama (77, 80-84) i ljudskom tkivu (75, 76, 78) ukazala su na njihovu izrazitu složenost, ali dostupni podaci o pojedinim citokeratinima jednostavnih epitela (pogotovo za citokeratin 8) su nepotpuni i često proturječni. Uzroci takvih nedosljednosti prilikom određivanja obrazaca izražaja su, s jedne strane, posljedica fokusiranosti pojedinih studija na kasnije (fetalne) razvojne stadije pri čemu nisu opisana zbivanja u embrionalnom razdoblju razvoja ljudskog zuba prije stadija zvona (75, 78), a s druge strane, korištenje protutijela širokog raspona čime se gubi preciznost rezultata zbog obuhvaćanja više različitih citokeratina zajedno (75, 76). U svakom slučaju, precizno određivanje obrazaca izražaja intermedijarnih filamenata u svim fazama razvoja zuba nije važno samo zbog uvida u dinamiku odvijanja osnovnih razvojnih procesa, nego i zbog informacije o molekularnoj podlozi kompetencije odontogenog epitela. Osim toga, u nekim je studijama pokazano kako disfunkcionalni intermedijarni filamenti mogu izravno utjecati na normalni razvoj zuba – patološke promjene unutar mreže intermedijarnih filamenata u odontoblastima negativno su se odrazile na sekrecijsku funkciju tih stanica kao i ameloblasta, što je za posljedicu imalo hipoplastične anomalije tvrdih zubnih tkiva (85).

1.6. Razvojne anomalije uzrokovane poremećajima istraživanih čimbenika

Iako anomalije broja zuba (hipodoncija, hiperdoncija) imaju višestruke (multifaktorijalne) uzroke, te se mogu javiti izolirano ili u sklopu nekih sindroma, neosporno je da se u njihovoj patogenezi nalazi poremećaj proliferacije tkiva zametne osnove zuba (86). Istraživanja uloge signalne molekule Sonic hedgehog (Shh) u razvoju zuba pokazala su da bi poremećaji u početnim stadijima razvoja zuba (u kojima je proliferacija stanica dominantni proces) mogli dovesti do stvaranja premalog ili prevelikog broja epitelnih zubnih pupoljaka, s posljedičnim

povećanjem ili smanjenjem broja zuba, ili potpunim odsustvom zuba, tj. anodoncijom (87, 88). Slične učinke može uzrokovati i nedostatan izražaj nekih transkripcijskih čimbenika poput Msx1 i Pax9, pri čemu se razvoj zuba zaustavlja u stadiju pupoljka (89).

Većina dosadašnjih istraživanja o razvojnim ulogama Oct-4 rađena su na životinjskim embrijima u najranijim stadijima razvoja (predimplantacijsko i postimplantacijsko razdoblje) (33, 35, 45). Podaci o abnormalnoj ili nepostojećoj funkciji Oct-4 u tom razvojnom razdoblju govore u prilog visoke smrtnosti embrija zbog poremećaja u diferencijaciji glavnih zametnih listića (ektoderm, endoderm i mezoderm) (90-92). Sukladno tome, vrlo malo se zna o sudjelovanju Oct-4 u patogenezi razvojnih anomalija zuba. Međutim, jedno od istraživanja na miševima, kod kojih je u ranim stadijima odontogeneze potisnuta funkcija Oct-4 pomoću siRNA, pokazalo je da u tom slučaju nastaju zubi smanjene veličine, nepravilnog oblika krune te hipoplastičnih oštećenja cakline i dentina (47). Naime, nedostatna funkcija Oct-4 je bila popraćena preuranjenom apoptotskom aktivnošću (pojačani izražaj kaspaze-3) u području primarnog caklinskog čvorića, pri čemu je primarni caklinski čvorić uklonjen prije negoli je mogao odigrati svoju razvojnu ulogu.

Poznato je da primarne cilije igraju važne uloge u embrionalnom razvoju, pri čemu su na različite načine uključene u regulaciju stanične proliferacije i diferencijacije (51). Mutacije gena koji kodiraju bjelančevine cilijarnog transporta (intraflagelarni transport ili IFT) odgovorne su za razvojne anomalije živčanog sustava, prekobrojne prste (polidaktiliju), malformacije lica i usne šupljine, izostanak razvoja nekih unutarnjih organa (pluća) ili stvaranje cističnih bubrega, a sve u sklopu nekoliko različitih sindroma pod zbirnim nazivom ciliopatija (51, 60, 93). S obzirom da su primarne cilije izravno uključene u signalne kaskade morfogena iz skupine „hedgehog“ (Hh, Shh, Dhh i Ihh), koji igraju ključne uloge u regulaciji organogeneze, brojna istraživanja su pokazala na koji način primarne cilije posreduju učinke navedenih morfogena. Naime, primarne cilije mogu i poticati i potiskivati njihovo djelovanje kako je pokazano kod knock-out miševa, kod kojih je pojačana aktivnost Shh (kao posljedica inaktivacije različitih gena za cilijarne bjelančevine) imala za posljedicu stvaranje prekobrojnih zuba normalnog oblika i veličine (59). Sve to ukazuje na mogućnost da primarne cilije mogu biti u uzročno povezane s anomalijama broja zuba (hipodoncija, hiperdoncija) čak i kada one nisu posljedica sindroma, odnosno ciliopatija.

Do sada je opisano nekoliko sindroma (pachyonychia congenita, ichthyosis bullosa, epidemolysis bullosa) u skupini ektodermalnih displazija, koji su uzrokovane mutacijama

gena za citokeratine višeslojnih epitela. S druge strane, mutacije CK8 i njegovog para CK18 isključivo se povezuju s jednim nasljednim oblikom ciroze jetre (ref). Iako se CK8 izražava od samog početka razvoja, rezultati istraživanja na kulturama stanica i preimplantacijskim embrijima miševa ukazali su na to da onemogućavanje stvaranja mreže filamenata CK8 u okviru citoskeleta ne utječe na stanične funkcije, odnosno na početne stadije razvoja embrija (94, 95). Međutim, inaktivacija CK8 uzrokuje smrtnost tijekom fetalnog razvoja kada započinje organogeneza (96). Podataka o udjelu CK8 u nastanku anomalija razvoja zuba za sada nema. Za razliku od CK8, uloga vimentina u kontekstu razvoja organizma je prema dostupnim podacima dvojbena. Unatoč njegovom stalnom izražaju od najranijih razvojnih stadija i tkivnoj specifičnosti, inaktivacija gena za vimentin u miševa nije pokazala apsolutno nikakav utjecaj na normalni razvoj i funkciju organizma u postnatalnom razdoblju (97, 98).

1.7. Problematika i cilj istraživanja

Cilj ove disertacije je istražiti staničnu proliferaciju i diferencijaciju u ranom razvoju zametne osnove zuba čovjeka za razdoblje od 7. do 21. tjedna gestacije, koje obuhvaća tri razvojna stadija zuba (pupoljak, kapu i zvono). Imunohistokemijski biljezi koji su se koristili u tu svrhu su Ki67 (proliferacija), Oct-4 (diferencijacija), α -tubulin (primarne cilije), γ -tubulin (centriole), te intermedijarni filamenti CK8 i vimentin (diferencijacija) povezanost. U dosadašnjim istraživanjima proliferacijske aktivnosti u zametku zuba čovjeka pomoću biljega Ki-67, opisani su obrasci izražaja ovog biljega za razdoblje od 5. do 12. tjedna gestacije kod sjekutića (20) te od 13. do 30. tjedna gestacije za kutnjak (19), međutim, samo je u potonjem istraživanju provedena kvantitativna analiza udjela proliferacijski aktivnih stanica u tkivnim strukturama zametne osnove zuba. Proliferacijska aktivnost tijekom odontogeneze istraživana je i na životinjama, ali pomoću drugih proliferacijskih biljega (BrdU, PCNA) (13, 28, 29), čija se osjetljivost razlikuje od Ki-67. Istraživanja obrazaca izražaja Oct-4 tijekom razvoja zuba su vrlo rijetka tako da je uloga ovog transkripcijskog čimbenika u odontogenezi još uvijek nedovoljno poznata. Izražaj Oct-4 u zametnoj osnovi zuba u čovjeka opisan je samo za kasni stadij kape i stadij zvona (50) i upućuje na sudjelovanje ovog čimbenika u diferencijaciji stanica odgovornih za sintezu tvrdih zubnih tkiva (odontoplasti i ameloplasti), što se u dobroj mjeri poklapa s podacima o ekspresiji Oct-4 u razvoju sjekutića (47) i kutnjaka (39) kod miševa. Međutim, istraživanja obrazaca izražaja Oct-4 tijekom razvoja zuba su vrlo rijetka, tako da je uloga ovog transkripcijskog čimbenika u odontogenezi još uvijek nedovoljno

poznata. Do sada je uloga primarnih cilija tijekom ranih stadija odontogeneze istražena u bezubim dijastemama različitih „knock-out“ miševa (59), dok je u kasnijim stadijima razvoja njihovo pojavljivanje ukazivalo na terminalnu diferencijaciju stanica odgovornih za sintezu tvrdih zubnih tkiva (84). Podaci o ulozi primarnih cilija u razvoju zuba čovjeka za sada ne postoje. U dosadašnjim istraživanjima se pokazalo da je α -tubulin dobar biljeg primarnih cilija, dok je γ -tubulin biljeg za centriole (99). Jednako tako ni uloga citokeratina i vimentina u razvoju zuba čovjeka nije dovoljno istražena. Prema pregledu literature, izražaji CK8 (kao ranog epitelnog biljega) i vimentina u zametku zuba čovjeka su opisani samo za razdoblje stadija kape i zvona (75, 76, 78, 100). Međutim, potvrđene razlike u obrascima izražaja ovih intermedijarnih filamenata među životinjskim vrstama (80, 83, 84) upućuju na potrebu sustavnog istraživanja o promjenama istih tijekom diferencijacijskih procesa i epitelno-mezenhimske, odnosno mezenhimske-epitelne transformacije tkiva u razvoju.

Iz navedenog je razvidno da ne postoje sustavne studije o čimbenicima razvoja zuba u čovjeka, a to se posebno odnosi na čimbenike diferencijacije Oct-4 i prijenosa informacije tj. α -tubulina primarnih cilija.

U ovom istraživanju se primjenom imunohistokemijskih biljega nastojala utvrditi prisutnost i moguća uloga čimbenika ranog razvoja zuba na ljudskim plodovima gestacijske dobi od 7. do 21. razvojnog tjedna u obliku:

- 1) pojave, raspodjele i promjene proliferacijske aktivnosti stanica primjenom kvalitativne i kvantitativne analize obrazaca izražaja Ki-67 biljega u pojedinim tkivima zametne osnove zuba tijekom razvojnih stadija kape i zvona (od 12. do 21. tjedna gestacijske dobi)
- 2) pojave, raspodjele i promjena izražaja biljega Oct-4 kao pokazatelja procesa diferencijacije u pojedinim tkivima zametne osnove zuba tijekom razvojnih stadija pupoljka, kape i zvona (od 8. do 21. tjedna gestacijske dobi), s posebnim osvrtom na pomake signala unutar različitih staničnih odjeljaka (jezgra/citoplazma)
- 3) pojave, raspodjele i promjena obrazaca izražaja biljega primarnih cilija (α -tubulina) i centriola (γ -tubulina), koje upućuju na proliferacijski potencijal i terminalnu diferencijaciju pojedinih tkiva zametne osnove zuba tijekom razvojnih stadija kape i zvona (od 11. do 21. tjedna gestacijske dobi)
- 4) pojave, raspodjele i promjena obrazaca izražaja intermedijarnih filamenata CK8 i vimentina, kao indikatora stanične diferencijacije te epitelno-mezenhimske, odnosno

mezenhimsko-epitelne transformacije pojedinih tkiva zametne osnove zuba tijekom razvojnih stadija pupoljka, kape i zvona (od 7. do 20. tjedna gestacijske dobi)

- 5) pojave, raspodjele i promjena izražaja primjenom dvostrukog bojenja (imunofluorescencije) kao indikatora istovremene prisutnosti nekoliko različitih čimbenika u istoj stanici tijekom svih promatranih razvojnih stadija (od 7. do 21. tjedna gestacijske dobi) za biljege Oct4/ α -tubulin, α -tubulin/ γ -tubulin i CK8/vimentin

1.8. Hipoteza

Istraživanje ranih faza razvoja zametne osnove zuba u čovjeka imunohistokemijskim tehnikama trebalo bi ukazati na prisutnost i moguću ulogu svih navedenih čimbenika tijekom normalnog razvoja zuba u čovjeka. Tijekom fetalnog razvoja zubi u čovjeka (između 12. i 21. razvojnog tjedna, tj. stadija kape i zvona), proliferacijska aktivnost u zubnoj osnovi (prikazana promjenama intenziteta izražaja Ki-67 biljega) postupno nestaje u području krune, a povećava se u području budućeg vrata i korijena zuba (vratne petlje). Obrasci izražaja Oct-4 bjelančevine trebali bi ukazivati na diferencijacijski potencijal pojedinih dijelova zametne osnove zuba, pri čemu se najvidljiviji pomaci izražaja Oct-4 od jezgre prema citoplazmi očekuju tijekom kasnog stadija kape i ranog stadija zvona kad se u caklinskom organu najintenzivnije odvija diferencijacija stanica. Također, bi diferencijacija odontoblasta i ameloblasta trebala biti povezana s pojavom citoplazmatskog izražaja OCT-4 bjelančevine, čiji bi intenzitet u kasnom stadiju zvona trebao biti nešto izraženiji u ameloblastima kod kojih diferencijacija započinje nešto ranije u odnosu na odontoblaste. Prisutnost primarnih cilija (α -tubulin i γ -tubulin) očekuje se u svim dijelovima zametne osnove zuba tijekom ranih stadija (kapa), odnosno u nezrelim stanicama, omogućujući prenošenje signala u stanicu i iz nje te tako određujući smjer diferencijacije tkiva. Promjene u izražaju α -tubulina i γ -tubulina bi trebale nastupiti u kasnijim razvojnim stadijima (zvono) kad se istovremena prisutnost ovih biljega očekuje u stanicama epitelno-mezenhimnog sučelja koje ulaze u terminalnu diferencijaciju (ameloblasti i odontoblasti). Promjena u intenzitetu CK8 (ranog epitelnog biljega) i vimentina bi trebala pratiti fetalni razvoj zuba te ukazivati na diferencijaciju i sazrijevanje različitih staničnih tipova u osnovi zuba. Zbog visoke tkivne specifičnosti intermedijarnih filamenata, ekspresija CK8 se očekuje u epitelnim, a vimentina u mezenhimskim dijelovima zametne osnove zuba. Međutim, koekspresija ovih filamenata bi trebala najprije biti vidljiva u caklinskom organu tijekom kasnog stadija kape i ranog stadija

zvona, kada se u njemu diferenciraju zvjezdasti retikulum i stratum intermedium koji histološki podsjećaju na rahlo, odnosno gusto vezivno tkivo. Također, koekspresija CK8 i vimentina bi trebala popratiti diferencijaciju preameloblasta i preodontoblasta u području budućeg vrška krune zuba tijekom stadija zvona.

Interakcija između navedenih razvojnih čimbenika važna je za normalan rast i oblikovanje zuba, kao i za diferencijaciju stanica odgovornih za izlučivanje tvrdih sastojaka zuba.

2. MATERIJALI I METODE

2.1. Prikupljanje i obrada tkiva

Istraživanje se provelo na 10 normalnih ljudskih zametaka gestacijske dobi od 7. do 21. razvojnog tjedna, čija su fetalna tkiva jednim dijelom izdvojena iz postojeće zbirke Zavoda za anatomiju, histologiju i embriologiju, ali i prikupljena nakon spontanih pobačaja ili tubarnih trudnoća u Kliničkom zavodu za patologiju Kliničkog bolničkog centra u Splitu. Dopuštenje za obradu tkiva i provedbu istraživanja dalo je Etičko povjerenstvo Kliničkog bolničkog centra u Splitu (Klasa: 003-081/11-03/0005, Br.: 2181-198-03-04/10-11-0024) u skladu sa Helsinškom deklaracijom (101). Starost ljudskih fetusa je procijenjena prema vanjskim mjerjenjima (dužina tjeme-peta) (102). Za ovo istraživanje koristila su se tkiva glave (čeljusti) koja sadrže zametke zubi. Nakon fiksacije u 4% paraformaldehidu s fosfatnim puferom (PBS) i dehidracije u otopinama etanola uzlaznih koncentracija, tkiva su uklopljena u parafinske blokove. Serijski rezovi debeli 7 μ m rezani su mikrotomom u poprečnoj (transverzalnoj) i frontalnoj ravnini, postavljeni na predmetna stakalca prethodno pripremljena otopinom 3-aminopropil-trietoksisilana (Sigma Chemical Co., St Louis, MO, USA) te pregledani svjetlosnim mikroskopom Olympus BX51 (Olympus, Tokyo, Japan). Kako bi se potvrdila očuvanost tkiva i ustanovila razina reza, napravljeno je bojanje svakog desetog stakla hematoksilinom i eozinom (orijentacijski rezovi) prije daljnje imunohistokemijske obrade preparata.

2.2. Imunohistokemijsko bojenje

Po odabiru protutijela, provedeno je imunohistokemijsko bojenje tkivnih rezova prema odgovarajućim laboratorijskim naputcima za pojedino protutijelo. Pregled i analiza obojenih rezova su obavljani mikroskopom Olympus BX51 (Olympus, Tokyo, Japan) za klasične imunohistokemijske preparate, odnosno Olympus BX61 (Olympus, Tokyo, Japan) za dvostruku imunofluorescenciju, dok su mikrofotografije rezova bojanih DAB-om snimljene DP71 digitalnom fotoaparatom, te SpotInsight kamerom (Diagnostic Instruments, USA) za dvostruku imunofluorescenciju. Dokumentacija podataka za kvantifikacijsku analizu je napravljena u računalnom programu Excel 2007 (Microsoft, USA), a statistička obrada u programu GraphPad Prism 4 (GraphPad Software, Inc., USA).

Za istraživanje su korištene dvije tehnike prikazivanja (vizualizacije) biljega (protutijela):

- 1) Imunohistokemijska metoda s primjenom diaminobenzidina (DAB) za dokazivanje prisutnosti pojedinih biljega i statistički analizu
- 2) Dvostruka imunofluorescencija u svrhu kolokalizacije različitih protutijela te za analizu raspodjele signala prema staničnim odjeljcima (citoplazma/jezgra) u stanicama zubnog zametka

Imunohistokemijska obrada rezova započela je deparafiniranjem standardnim postupkom u ksilenu te rehidriracijom u otopinama etanola silaznih koncentracija. Nakon toga je uslijedila polusatna inkubacija u 0.1% H₂O₂ kako bi se potisnula aktivnost endogene peroksidaze. Rezovi izabrani za imunohistokemijsko bojanje s biljekom Ki-67 isprani su fosfatnim puferom (PBS) te potom zagrijavani u citratnom puferu (natrijev citrat) tijekom 15 minuta na 95°C. Rezovi su potom ohlađeni na sobnu temperaturu tijekom pripreme za inkubaciju s primarnim protutijelima, pri čemu su daljnji postupci ovisili o uputama proizvođača i referentnim laboratorijskim metodama Zavoda za anatomiju, histologiju i embriologiju.

Koristila su se sljedeća primarna protutijela na ljudske antigene:

- 1) mouse monoclonal anti-human Ki-67 antigen (1:200, M7240, DAKO, Glostrup, Danska)
- 2) rabbit monoclonal anti-human CK8 antigen (1:500, ab59400; Abcam plc, Cambridge, UK)

Nakon jednosatne inkubacije primarnim protutijelom na sobnoj temperaturi, rezovi su isprani fosfatnim puferom (PBS) te inkubirani sa Streptavidin-Biotin Peroxidase System (K0690, DakoCytomation, Carpinteria, CA, USA) ili biotiniziranim mišjim sekundarnim protutijelom (mouse UniTect ABC Kit, Oncogene; Boston, MA, USA) na pola sata pri sobnoj temperaturi. Nakon toga, rezovi su ponovno isprani fosfatnim puferom te bojani diaminobenzidinom (DAB). Na kraju, rezovi su isprani destiliranom vodom, obojani hematoksilinom te dehidrirani u etanolu i ksilenu. Stanice pozitivne na primarna protutijela imale su smeđe obojanu jezgru ili citoplazmu, a one koje nisu reagirale s primarnim protutijelima, imale su hemalaunom plavo obojenu jezgru, odnosno svijetlu citoplazmu. Preparati su pregledani mikroskopom Olympus BX51 (Olympus, Tokyo, Japan) i slikani DP71 digitalnom fotoaparatom. Druga tkiva (u istim rezovima) za koja je do sada poznato da se specifično boje korištenim primarnim protutijelom poslužila su kao pozitivne kontrole za biljeg Ki-67. Rezovi

namijenjeni negativnoj kontroli kod imunohistokemijskog bojenja svakog antigena obrađeni su postupkom identičnim za ostale rezove, ali bez inkubacije primarnim protutijelom, što znači da su imali samo hemalaunom, odnosno DAPI-jem plavo obojane jezgre stanica, bez smeđe boje/fluorescentnog signala u citoplazmi ili jezgri stanica.

2.3. Dvostruka imunofluorescencija

Za dvostruku imunofluorescenciju koristile su se sljedeće kombinacije primarnih protutijela:

- 1) mouse monoclonal acetylated alpha-tubulin antibody (1:800, ab24610; Abcam, Cambridge, UK) sa rabbit polyclonal anti-Oct-4 (1:500, AB3209; Millipore, Temicula, CA)
- 2) mouse monoclonal acetylated alpha-tubulin antibody (1:800, ab24610; Abcam, Cambridge, UK) sa rabbit polyclonal anti-gamma-tubulin antibody (1:500, ab11321; Abcam, Cambridge, UK)
- 3) rabbit monoclonal anti-human CK8 antigen (1:500, ab59400; Abcam plc, Cambridge, UK) sa goat polyclonal anti-human vimentin antigen (1:800, AF2105; R&D Systems, Minneapolis, MN, USA).

Kako bi se prikazalo vezivanje primarnih protutijela, koristila su se sekundarna protutijela prema životinjskom podrijetlu primarnih protutijela. Sva sekundarna protutijela su korištena u razrijeđenju od 1:200:

- 1) goat anti-mouse Rhodamine (AP124R; JacksonImmuno Research Lab, West Grove, PA)
- 2) Streptavidin Alexafluor 488 conjugate (Invitrogen Molecular Probes Inc., Eugene, OR, USA)
- 3) goat anti-rabbit Texas Red (1:200, sc-2780, Santa Cruz Biotechnology, Inc.; Santa Cruz, CA, USA)
- 4) anti-rabbit fluorescein-isothiocyanate (FITC; AP132F; Chemicon, Temicula, CA).

Nakon inkubacije sekundarnim protutijelom, rezovi su isprani PBS-om te bojani 4'6-diamidino-2-fenilindolom (DAPI) kojim se bojava stanične jezgre. Nakon posljednjeg ispiranja PBS-om, rezovi su osušeni na zraku, pokriveni pokrovnim staklima (Immuno-Mount; Shandon, Pittsburgh, PA). Za kontrolu specifičnosti protutijela, koristili su se rezovi

kod kojih je primarno protutijelo namjerno ispušteno u laboratorijskom protokolu bojanja. Slike preparata za imunofluorescenciju napravljene su SPOT Insight foto-aparatom (Diagnostic Instruments, USA), postavljenim na fluorescencijski mikroskop Olympus BX61, te prikupljene pomoću Olympus Cell A software-a te po potrebi grupirane u Adobe Photoshop-u.

2.4. Kvantifikacija stanica pozitivnih na Ki-67

Deset fetusa različite razvojne/gestacijske dobi (od 11/12, 14 i 21 razvojni tjedan) korišteni su za kvantifikacijsku analizu broja stanica pozitivnih na biljeg Ki-67. Kvantitativnu evaluaciju broja stanica provela su dva neovisna istraživača. Stanice su se smatrale negativnima (nisu obojane) ili pozitivnima (obojane stanice) na primijenjeni biljeg. Ovisno o smještaju stanica pozitivnih na Ki-67, topografska podjela zubnog zametka obuhvatila je četiri područja od interesa za istraživanje: dentalna papila, zvjezdasti retikulum (*reticulum stellatum*) pod kojim je obuhvaćen i *stratum intermedium* za sve stadije zvana (14. i 21. razvojni tjedan), unutarnji caklinski epitel i vanjski caklinski epitel. Za fotografiranje preparata na kojima su se brojale pozitivne stanice, korišten je svjetlosni mikroskop Olympus BX51 opremljen digitalnim foto-aparatom DP71 (za rezove Ki-67 bojane DAB-om). U daljnjem postupku fotografije su podijeljene mrežom s poljima površine $20\mu\text{m} \times 20\mu\text{m}$ pri povećanju od 20 puta pomoću DP-SOFT ver 3.1 računalnog programa. Samo ona polja koja su bila potpuno ispunjena stanicama uzimala u obzir prilikom brojanja pozitivnih i negativnih stanica. Ukoliko su stanice bile na desnoj i donjoj granici polja uključene su u brojanje za razliku od onih koje su bile smještene na lijevoj i gornjoj granici polja. Za brojanje je korišten svaki drugi uzastopni rez kako bi se izbjeglo ponavljano brojanje istih stanica. Kvantitativna analiza pozitivnih stanica je provedena za sve istraživane razvojne tjedne (11./12., 14. i 21. razvojni tjedan starosti), dok se udio stanica pozitivnih na Ki-67 izračunavao posebno za svako polje što je na kraju izraženo prosječnom vrijednosti \pm SD (standardna devijacija). Uz obradu u programima Excel 2007 (Microsoft, USA) i GraphPad Prism 4 (GraphPad Software, Inc., USA), dobiveni podaci su dodatno analizirani Kruskal-Wallis i Dunn-ovim post hoc testom. Vrijednosti vjerojatnosti od $p < 0.05$ su se smatrale značajnima.

2.5. Semikvantifikacijska analiza stanica pozitivnih na specifična protutijela

Metoda semikvantifikacije se koristila za sljedeće biljege:

- 1) mouse monoclonal acetylated alpha-tubulin antibody (ab24610; Abcam, Cambridge, UK)
- 2) rabbit polyclonal anti-Oct4 (AB3209; Millipore, Temicula, CA, USA)
- 3) rabbit polyclonal gamma-tubulin antibody (ab11321; Abcam, Cambridge, UK)
- 4) rabbit anti-cytokeratin 8 antibody (ab59400, Abcam, Cambridge, UK)
- 5) goat polyclonal vimentin antibody (AF2105, R&D Systems, Minneapolis, USA)

Intenzitet obojenja u tkivu se prikazao u četiri kategorije (– odsustvo reaktivnosti; ± blaga reaktivnost; + umjerena reaktivnost; ++ jaka reaktivnost).

U istraživanju nije korišten H-score (umnožak broja pozitivnih stanica i intenziteta obojanosti) u svrhu statističke obrade podataka.

2.6. Etička načela

Istraživanje je provedeno na tkivu ljudskog zuba, starosti od 7. do 21. razvojnog tjedna iz arhivske kolekcije Zavoda za anatomiju, histologiju i embriologiju, te na dodatno prikupljenom tkivu sa Kliničkog zavoda za patologiju, sudsku medicinu i citologiju Kliničkog bolničkog centra Split.

Za istraživanje na projektu „Genski izražaj u ranom razvoju čovjeka“ MZOS-a broj 216.2160528-0507 dobivena je suglasnost Etičkog povjerenstva za biomedicinska istraživanja Medicinskog fakulteta Sveučilišta u Splitu (broj 2181-198-03-03/10-11-0024). Poštovana su etička načela o istraživanju embrionalnog i fetalnog tkiva u skladu s etičkim normama (103) i međunarodnim ugovorima (World Medical Association Declaration of Helsinki – 52nd WMA General Assembly, Edinburgh, Scotland, October, 2000).

3. REZULTATI

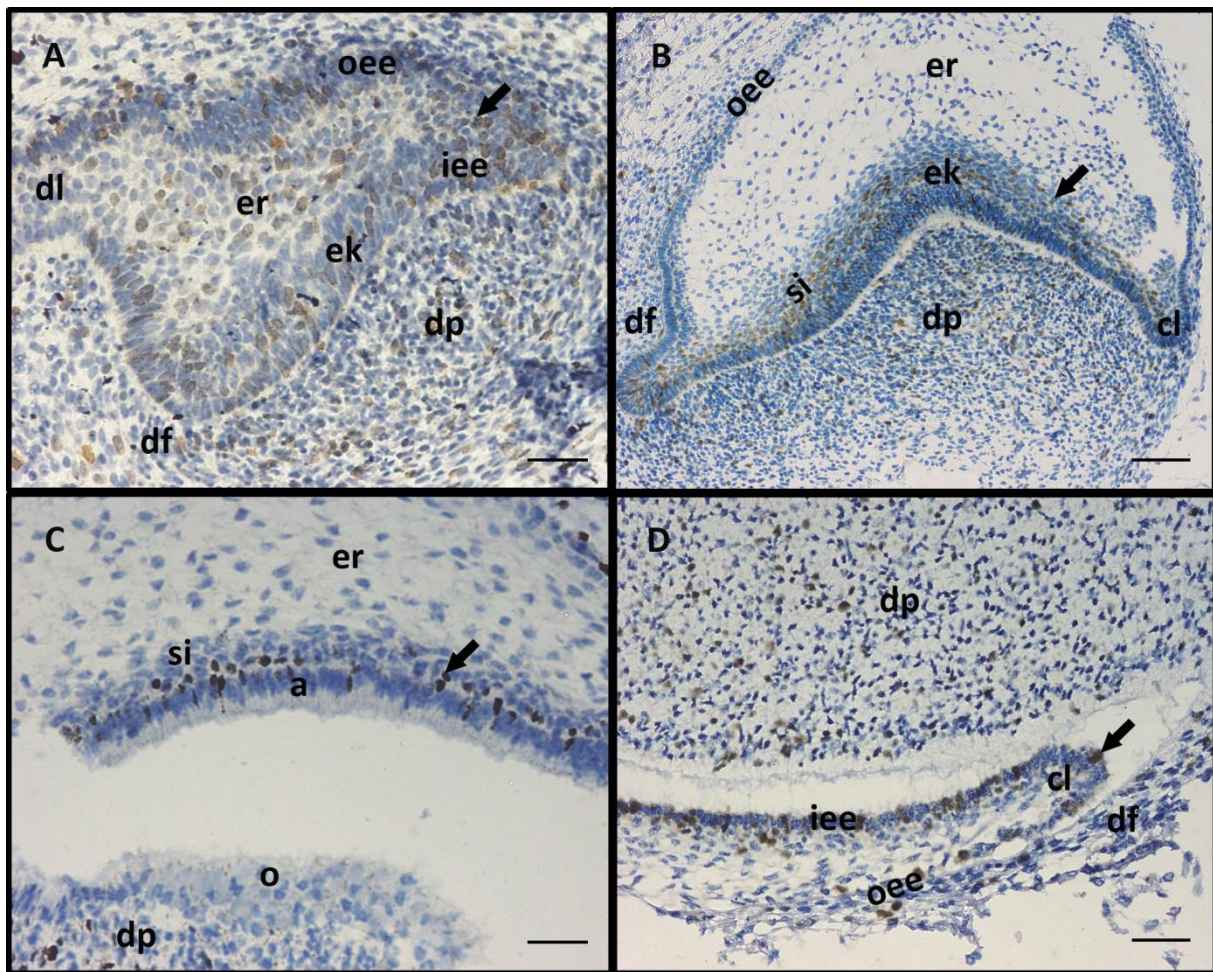
Tijekom razvoja zametak ljudskog zuba prolazi kroz stadije pupoljka i kape, da bi potom u fetalnom razdoblju dosegao stadij zvona, kojemu je svojstven dobro diferencirani caklinski organ i jasno zadani oblik krune budućega zuba.

3.1. Imunohistokemijsko bojenje na Ki-67 i statistička analiza proliferacijskog indeksa

Ispitivanjem proliferacijske aktivnosti u zametnoj osnovi sjekutića i očnjaka pomoću biljega proliferacije Ki-67 obuhvaćeno je razdoblje od kasnog stadija kape (12. razvojni tjedan) do kasnog stadija zvona (21. razvojni tjedan), čime se izravno nadovezuje na rezultate prethodne studije o proliferacijskoj aktivnosti u zametku ljudskog zuba tijekom ranijeg (embrionalnog) razdoblja (20). Budući da inicijacija razvoja različitih zubi (sjekutići, očnjaci, pretkutnjaci i kutnjaci) ne počinje istovremeno, pojedini zubi će se u određenom razvojnog tjednu nalaziti u različitim razvojnim stadijima. Slijed razvojnih stadija i njihova histološka obilježja su, međutim, istovjetni za sve tipove zuba.

Početak 12. razvojnog tjedna caklinski organ zubnog zametka se sastoji od nekoliko tkiva uključujući unutarnji i vanjski caklinski epitel koji omeđuju zvjezdasti retikulum, dok mezenhimska tkiva tvore dentalni folikul (zubnu većicu) i dentalnu papilu. U tom je razdoblju vidljiv i primarni caklinski čvorić, nastao diferencijacijom skupine stanica unutarnjeg caklinskog epitela na mjestu vrška buduće kvržice zuba. Brojne stanice pozitivne na Ki-67 se mogu vidjeti u svim dijelovima caklinskog organa (slika 2A). Vanjski caklinski epitel sadrži 48.86% proliferirajućih stanica pozitivnih na Ki-67, njihov udio u unutarnjem caklinskom epitelu iznosi 56.11%, a u zvjezdastom retikulumu 42.26%. Dentalna papila sadrži 41.26% proliferirajućih stanica (slika 3). Mezenhim na vanjskim konveksnim stranama caklinskog organa formira dentalni folikul (budući cementoplasti i parodontni ligament).

U 14. razvojnog tjednu (rani stadij zvona) caklinski organ se dodatno povećava i poprima oblik zvona. Značajno stanjivanje epitela kao i smanjenje broja stanica pozitivnih na Ki-67 može se primijetiti u vanjskom caklinskom epitelu, dok unutarnji caklinski epitel zadeblja, uz povećanje udjela proliferacijski aktivnih stanica u odnosu na prethodni stadij kape (60.06%). Zvjezdasti retikulum uglavnom sadrži razbacane ne-proliferirajuće stanice razdvojene širokim

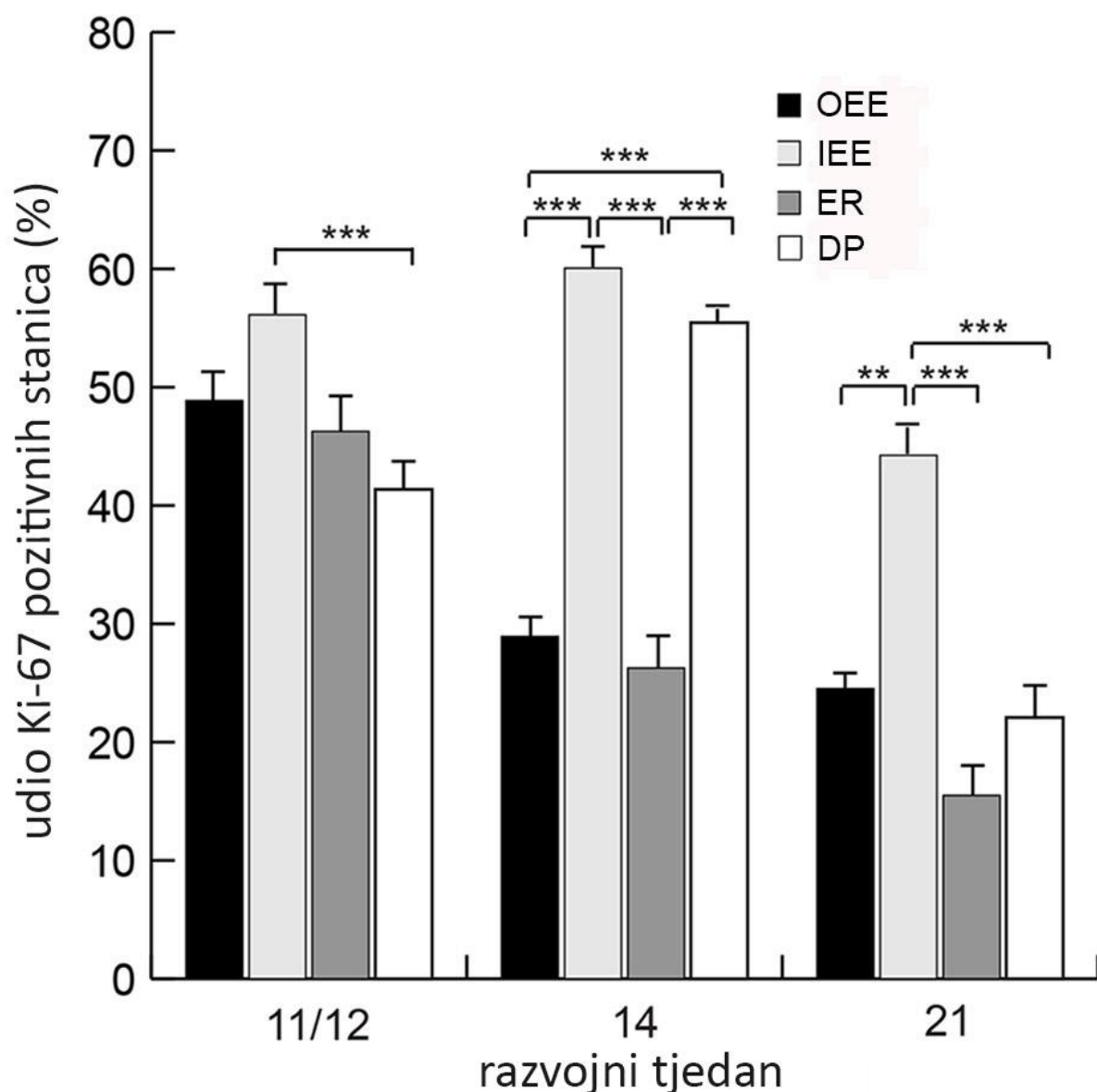


Slika 2. Proliferacijska aktivnost u zametku ljudskog sjekutića između 12. i 14. tjedna razvoja, te očnjaka u 21. tjednu razvoja – imunohistokemijsko bojenje biljegom **Ki-67**.

A) Zametak sjekutića, 12. razvojni tjedan, $\times 20$; **B)** Zametak sjekutića, 14. razvojni tjedan, $\times 10$; **C)** Zametak očnjaka – vršak buduće krune zuba, 21. razvojni tjedan, $\times 40$; **D)** Zametak očnjaka – vratna petlja, 21. razvojni tjedan, $\times 40$.

Kazalo: dentalna lamina (**dl**), vanjski caklinski epitel (**oee**), unutarnji caklinski epitel (**iee**), caklinski čvorić (**ek**), zvjezdasti retikulum (**er**), stratum intermedium (**si**), vratna petlja (**cl**), zubna papila (**dp**), zubni folikul (**df**), ameloblasti (**a**), odontoblasti (**o**).

međustaničnim prostorom, a skupina proliferirajuće stanice retikuluma se vidi samo u neposrednoj blizini unutarnjeg caklinskog epitela (26,26%) u uskom pojasu stratum intermediuma. Na mjestima prijelaza vanjskog u unutarnji caklinski epitel stvaraju se cervikalne (vratne) petlje. Dentalna papila se povećava i sadrži 55,45% proliferirajućih stanica pozitivnih na Ki-67 (slike 2B i 3).



Slika 3. Raspodjela stanica pozitivnih na biljeg **Ki-67** u vanjskom caklinskom epitelu (**oee**), unutarnjem caklinskom epitelu (**iee**), zvjezdastom retikulumu (**er**) i zubnoj papili (**dp**) u zamecima sjekutića i očnjaka tijekom istraživanog razdoblja.

Podaci su prikazani kao srednja vrijednost \pm SD. Statistički značajne razlike u proliferacijskoj aktivnosti (**/****) vidljive su između unutarnjeg caklinskog epitela i ostalih dijelova zametka zuba u 14. i 21. razvojnom tjednu (Kruskal-Wallis, **p < 0.01, ****p < 0.001).

Zbivanjima u 21. razvojnom tjednu (kasni stadij zvona) svojstveno je daljnje povećanje zubnog zametka. Proliferativna aktivnost u vanjskom caklinskom epitelu nastavlja opadati, s udjelom od samo 24.52% proliferirajućih stanica. U zvjezdastom retikulumu je taj udio još manji i iznosi svega 15.49% stanica u proliferativnoj fazi, s tim da je većina tih stanica smještena u nekoliko tijesno naslaganih slojeva blizu unutarnjeg caklinskog epitela, odnosno

u stratum intermediumu koji se nalazi u neposrednom kontaktu sa diferencirajućim stanicama unutarnjeg caklinskog epitela, tj. preameloblastima. U unutarnjem caklinskom epitelu proliferativna aktivnost opada u odnosu na prethodni razvojni stadij (44.24%), i to osobito u području budućeg vrška krune, dok je i dalje intenzivna u području vratnih petlji (slika 2C, 2D i 3). Za razliku od ranijih razvojnih stadija, dentalna papila sadrži samo 22.08% proliferirajućih stanica, dok stanice koje se nalaze na sučelju s unutarnjim caklinskim epitelom pokazuju prve znakove diferencijacije u preodontoblaste (slike 2C, 2D i 3).

3.2. Imunolokalizacija jezgrenog i citoplazmatskog Oct-4

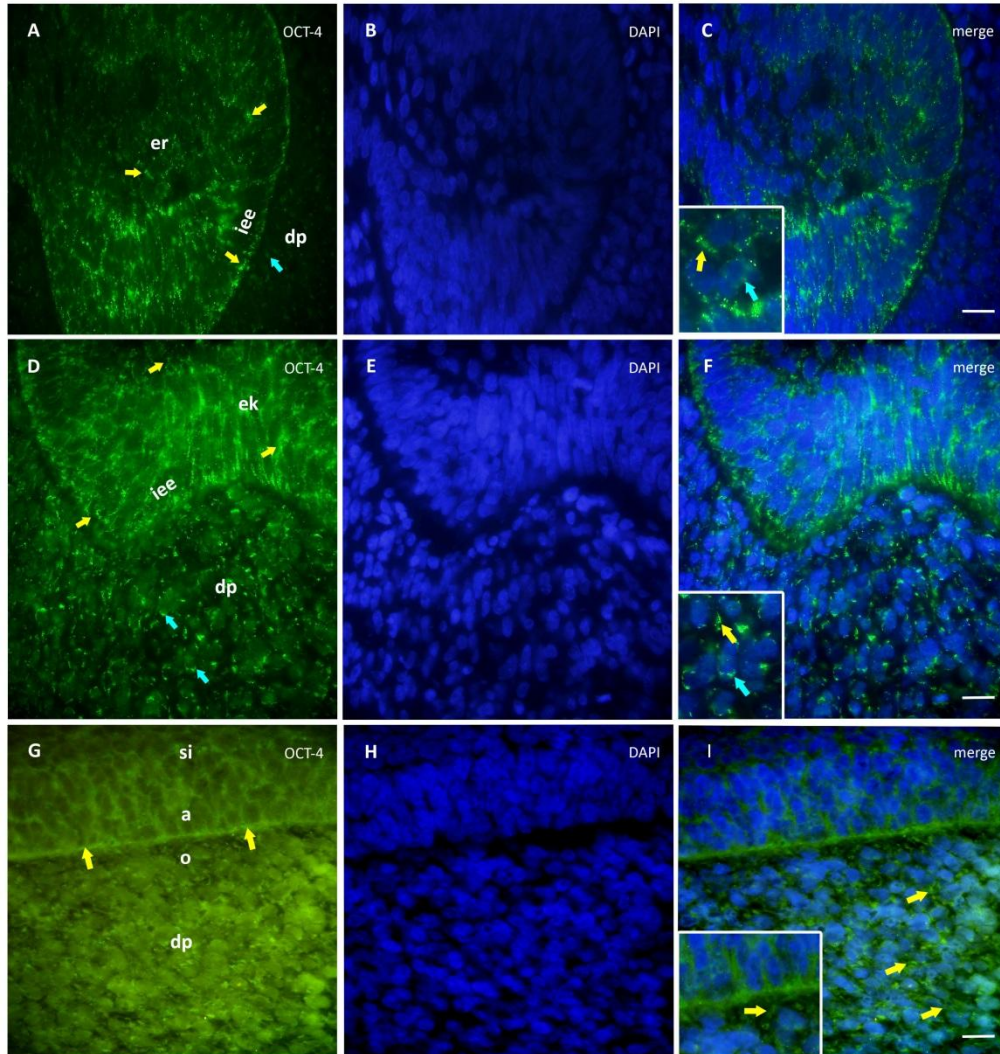
Prilikom ispitivanja ekspresijskih obrazaca Oct-4 izrazito je važna unutarstanična raspodjela signala, pri kojoj signal u jezgri odgovara proliferacijski potentnim stanicama (koje zadržavaju diferencijacijski potencijal), dok citoplazmatski signal odgovara posebnoj izoformi Oct-4, koju izražavaju stanice u diferencijaciji ili diferencirane stanice, koje gube proliferativnu aktivnost.

U 8. razvojnom tjednu (kasni stadij pupoljka), snažnu citoplazmatski izražaj Oct-4 može se primijetiti u čitavom zubnom pupoljku sjekutića, a osobito u najizbočenijim dijelovima unutarnjeg caklinskog epitela i u njemu neposredno bliskom dijelu caklinske pulpe, odnosno budućem zvjezdastom retikulumu. Za razliku od tih struktura, stanice podležćeg mezenhima tj. dentalne papile pokazuju samo slabi signal Oct-4 u jezgri, s izuzetkom pojedinačnih stanica izrazito pozitivnih na Oct-4 (slika 4A). Jezgre stanica obojale su se DAPI-jem plavo, kako bi se preklapanjem različitih bojanja dobio uvid o izražaju Oct-4 u različitim staničnim odjeljcima.

U 12. razvojnom tjednu (kasni stadij kape), citoplazmatski izražaj Oct-4 vrlo je izražen u svim epitelnim dijelovima zametka sjekutića, a osobito na mjestu caklinskog čvorića. Povećanje izražaja Oct-4 u jezgri i citoplazmi sada se može vidjeti i u dentalnoj papili (slika 4D). Preklapanjem Oct-4 bojanja sa bojanjem jezgara DAPI-jem (slika 4E) prikazan je unutarstanični raspored izražaja Oct-4 (slika 4F, umetak).

U 21. razvojnom tjednu (očnjak u kasnom stadiju zvona), umjeren do jaki izražaj Oct-4 može se vidjeti u unutarnjem caklinskom epitelu, nezrelim ameloblastima (preameloblasti) i stanicama dentalne papile koje se nalaze na sučelju sa preameloblastima (slika 4G). Preklapanjem Oct-4 bojanja sa bojanjem jezgara DAPI-jem (slika 4H) prikazan je

unutarstanični raspored izražaja Oct-4 u zubnom zametku kojom se potvrđuju citoplazmatski signali Oct-4 u stanicama koje prolaze intenzivnu diferencijaciju (slika 4I, umetak).



Slika 4. Raspodjela jezgrenog i citoplazmatskog izražaja **Oct-4** u zametku ljudskog sjekutića i očnjaka. Imunofluorescentno bojenje biljegom Oct-4 i DAPI bojenje staničnih jezgara.

(A-C): Zametak sjekutića u 8. razvojnom tjednu. **A)** Imunofluorescentno bojenje biljegom Oct-4 (zelena boja); **B)** DAPI bojenje (plava boja); **C)** Preklapanje A+B, ×100; *Umetak* – jezgreni i citoplazmatski izražaj Oct-4 biljega u stanicama caklinskog organa.

(D-F): Zametak sjekutića u 12. razvojnom tjednu. **D)** Imunofluorescentno bojenje biljegom Oct-4 (zelena boja); **E)** DAPI bojenje (plava boja); **F)** Preklapanje D+E, ×100; *Umetak* – jezgreni i citoplazmatski izražaj Oct-4 biljega u stanicama zubne papile.

(G-I): Zametak očnjaka u 21. razvojnom tjednu. **G)** imunofluorescentno bojenje biljegom Oct-4 (zelena boja); **H)** DAPI bojenje (plava boja); **I)** Preklapanje G+H, ×100; *Umetak* – citoplazmatski izražaj Oct-4 biljega u ameloblastima i odontoblastima.

Kazalo: unutarnji caklinski epitel (**iee**), caklinski čvorić (**ek**), zvjezdasti retikulum (**er**), stratum intermedium (**si**), zubna papila (**dp**), ameloblasti (**a**), odontoblasti (**b**); citoplazmatski izražaj biljega Oct-4 u stanicama (**žute strelice**); jezgreni izražaj biljega Oct-4 u stanicama (**plave strelice**).

3.3. Dvostruka imunofluorescencija na Oct-4 i α -tubulin

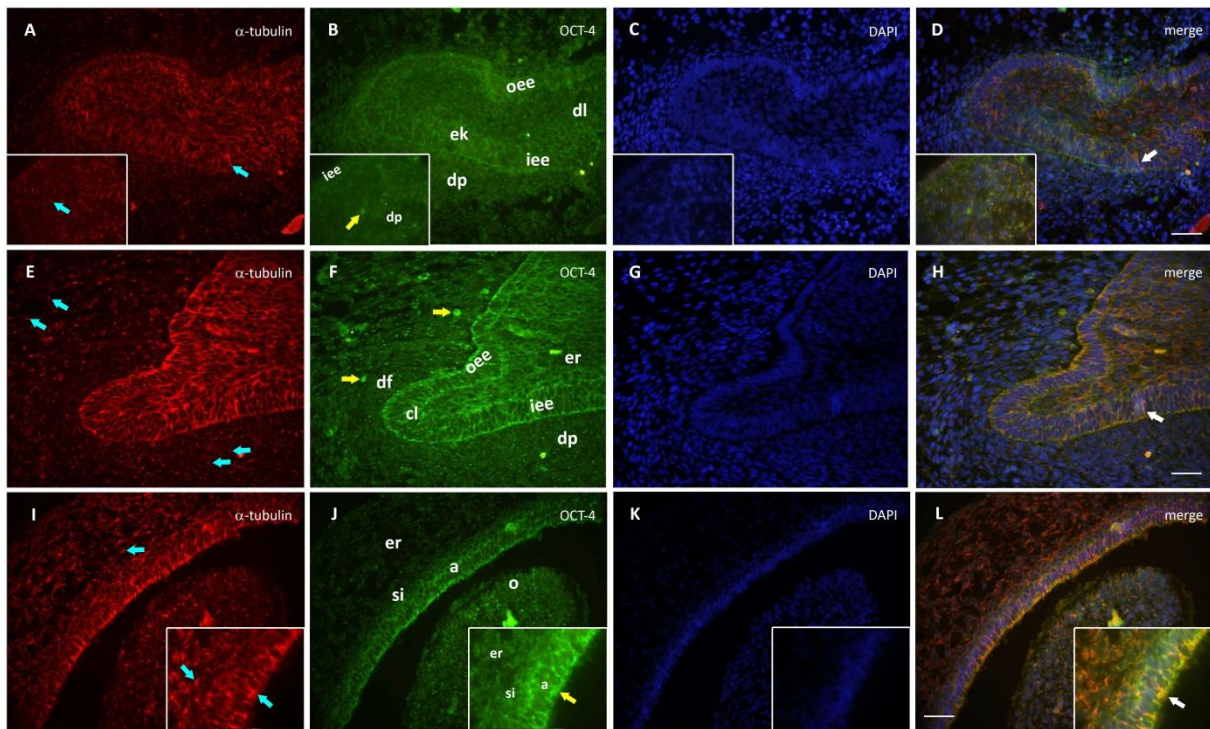
S obzirom na integralnu ulogu koju primarne cilije imaju pri prijenosu, prijemu i modulaciji staničnog odgovora na različite induktivne signale, koji se tijekom razvoja zametne osnove zuba izmjenjuju između njezinih epitelnih i mezenhimskih dijelova, njihova se prisutnost očekuje i u caklinskom organu i u stanicama dentalne papile i dentalnog folikula tijekom svih promatranih stadija razvoja. Usporedbom izražaja α -tubulina i Oct-4 može se dobiti uvid o mogućoj ulozi primarnih cilija u diferencijaciji pojedinih dijelova zametne osnove zuba.

U 12. razvojnog tjednu, caklinski organ sjekutića kao i okolno mezenhimsko tkivo zubnog zametka, sadrže brojne stanice koje na svojoj površini imaju citoplazmatske izdanke pozitivne na α -tubulin, tj. primarne cilije (slika 5A). Najjači izražaj Oct-4 može se zamijetiti u području caklinskog čvorića, dok je u ostalim dijelovima caklinskog organa izražaj Oct-4 umjeren. Za razliku od mezenhima čeljusti u kojem je izražaj Oct-4 slab, dio mezenhimskog tkiva koji pripada dentalnoj papili sadrži nekoliko stanica jako pozitivnih na Oct-4 (slika 5B). Preklapanjem Oct-4 i biljega primarnih cilija α -tubulina sa DAPI bojenjem jezgara, vidi se područje između (na sučelju) unutarnjeg caklinskog epitela i podležećih stanica zubne papile u kojem jaču reaktivnost na α -tubulin prikazuju stanice zubne papile. Općenito, izražaj Oct-4 (citoplazmatski signali) je u ovom stadiju jači u epitelnim nego u mezenhimskim dijelovima zubnog zametka, uz iznimku nekoliko vrlo pozitivnih stanica zubne papile (slika 5C).

U 14. razvojnog tjednu, stanice pozitivne na α -tubulin primarnih cilija se mogu vidjeti u epitelnim i mezenhimskim dijelovima zametka sjekutića, i to osobito u području vratnih petlji te priležećem mezenhimu zubnog folikula i papile (slika 5E). Oct-4 je, slično kao i u prethodnom razdoblju, još uvijek jače izražen u epitelnim dijelovima (uključujući unutarnji i vanjski caklinski epitel tog područja i vratne petlje), nego u mezenhimu zubne papile i folikula što odgovara ranijem nastupu diferencijacije u caklinskom organu. Za razliku od umjerenog izražaja Oct-4 u većini mezenhimskih stanica, pojedine stanice, slično kao i u prethodnom stadiju kape, prikazuju visoku reaktivnost s Oct-4 (slika 5F). Preklapanjem bojanja na Oct-4 i α -tubulin sa jezgrenim biljegom DAPI-jem, vidi se koekspresija Oct-4 i α -tubulina te raspored pojedinih signala unutar staničnih odjeljaka (slika 5H).

U 21. razvojnog tjednu, duge primarne cilije (pozitivne na α -tubulin) mogu se vidjeti u području preameloblasta i zvjezdastom retikulumu (uključujući i stratum intermedium), kao i u čitavoj zubnoj papili i preodontoblastima na njezinom sučelju sa caklinskim organom u očnjaku (slika 5I). Izražaj Oct-4 je vrlo intenzivan u preameloblastima i stanicama stratum

intermediuma, dok su stanice zvjezdastog retikuluma slabo do umjereno pozitivne na Oct-4 (slika 5J). Preklapanjem bojanja na Oct-4 i α -tubulin sa jezgrenom biljekom DAPI-jem prikazana je koekspresija Oct-4 i α -tubulina isključivo u sloju preameloblasta i stratum intermediumu (slika 5L).



Slika 5. Koekspresija **Oct-4** i **α -tubulina** u zametcima ljudskog sjekutića i očnjaka. Imunofluorescentno dvostruko bojenje biljezima Oct-4 i α -tubulinom.

(A-D): Zametak sjekutića u 12. razvojnom tjednu. **A**) Imunofluorescentno bojenje biljekom α -tubulinom (crvena boja); **B**) Imunofluorescentno bojenje biljekom Oct-4 (zelena boja); **C**) DAPI bojenje staničnih jezgara (plava boja); **D**) Preklapanje A+B+C, $\times 40$; *Umetak* (slika A) – primarna cilija na stanici unutarnjeg caklinskog epitela; *Umetak* (slika B) – jako pozitivna stanica zubne papile na Oct-4.

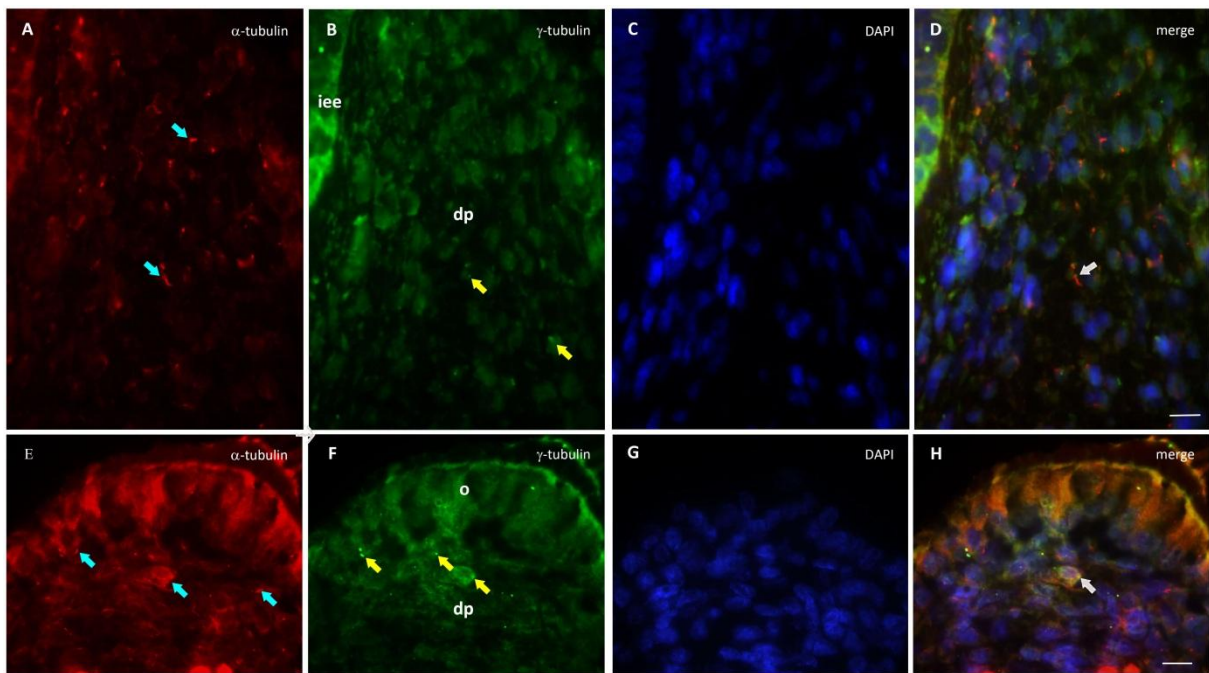
(E-H): Zametak sjekutića u 14. razvojnom tjednu. **E**) Imunofluorescentno bojenje biljekom α -tubulinom (crvena boja); **F**) Imunofluorescentno bojenje biljekom Oct-4 (zelena boja); **G**) DAPI bojenje staničnih jezgara (plava boja); **H**) Preklapanje E+F+H, $\times 40$.

(I-L): Zametak očnjaka u 21. razvojnom tjednu. **I**) Imunofluorescentno bojenje biljekom α -tubulinom (crvena boja); **J**) Imunofluorescentno bojenje biljekom Oct-4 (zelena boja); **K**) DAPI bojenje staničnih jezgara (plava boja); **L**) Preklapanje I+J+K, $\times 40$; *Umetak* (slika I) – primarne cilije na ameloblastima i stanicama stratum intermediuma; *Umetak* (slika B) – izražaj Oct-4 u apikalnom dijelu ameloblasta.

Kazalo: dentalna lamina (**dl**), vanjski caklinski epitel (**oee**), unutarnji caklinski epitel (**iee**), caklinski čvorić (**ek**), zvjezdasti retikulum (**er**), stratum intermedium (**si**), zubna papila (**dp**), zubni folikul (**df**), ameloblasti (**a**), odontoblasti (**o**); primarne cilije na stanicama zubnog zametka (**plave strelice**); stanice koje jako izražavaju Oct-4 (**žute strelice**).

3.4. Dvostruka imunofluorescencija na α -tubulin i γ -tubulin

Prostorna povezanost između α -tubulina kojim se otkrivaju primarne cilije i γ -tubulina kojim se potvrđuje prisutnost centriola analizirana je samo u 21. razvojnom tjednu (kasni stadij zvona) na zubnom zametku očnjaka. Brojne primarne cilije pozitivne na α -tubulin mogle su se vidjeti u području zubne papile, dok se nijedna cilija nije mogla primijetiti u dijelu vratne petlje koji pripada unutarnjem caklinskom epitelu (slika 6A).



Slika 6. Koekspresija α -tubulina i γ -tubulina u zametku ljudskog očnjaka. Imunofluorescentno dvostruko bojenje biljegom primarne cilije α -tubulinom i biljegom centriola γ -tubulinom.

(A-D): Područje vratne petlje zametka ljudskog očnjaka u 21. razvojnom tjednu. **A)** Imunofluorescentno bojenje biljegom α -tubulinom (crvena boja); **B)** Imunofluorescentno bojenje biljegom γ -tubulinom (zeleno boja); **C)** DAPI bojenje staničnih jezgara (plava boja); **D)** Preklapanje A+B+C, $\times 100$.

(E-H): Područje vrška buduće kvržice u zametku ljudskog očnjaka u 21. razvojnom tjednu. **E)** Imunofluorescentno bojenje biljegom α -tubulinom (crvena boja); **F)** Imunofluorescentno bojenje biljegom γ -tubulinom (zeleno boja); **G)** DAPI bojenje staničnih jezgara (plava boja); **H)** Preklapanje E+F+H, $\times 100$.

Kazalo: unutarnji caklinski epitel (**iee**), zubna papila (**dp**); primarne cilije na stanicama zubnog zametka (**plave strelice**); prisutnost centriola u stanicama zubnog zametka (**žute strelice**); stanice sa primarnom cilijom i centriolom (**bijele strelice**).

Bojanjem γ -tubulinom prikazani su centrioli u nekoliko stanica dentalne papile (slika 6B), a stapanjem ova dva biljega sa biljegom staničnih jezgara DAPI-jem (slika 6C), potvrđena je koekspresija α -tubulina i γ -tubulina u većini stanica sa primarnim cilijama, kao i prisutnost

signala na γ -tubulin u centriolima aktivno proliferirajućih stanica (slika 6D). Osim toga, primarne cilije su primijećene i na jednom dijelu preodontoblasta (slika 6E). Centrioli, prikazani pozitivnim signalom na γ -tubulin, bili su uglavnom lokalizirani u području zubne papile sa velikom proliferativnom aktivnošću, tj. u blizini preodontoblasta (slika 6F). Stapanjem α -tubulina i γ -tubulina sa jezgrenim biljgom DAPI-jem prikazana je koekspresija biljega primarnih cilija (α -tubulin) i centriola (γ -tubulin) u određenom broju stanica koje na površini imaju primarne cilije (slika 6H).

3.5. Izražaj CK8 i vimentina u osnovi zuba tijekom razvoja

Izražaj intermedijarnih filamenata tijekom razvoja zametne osnove ljudskog zuba promatrao se za razdoblje od stadija pupoljka (7. razvojni tjedan) do kasnog stadija zvona (20. razvojni tjedan) u zamecima sjekutića, odnosno očnjaka. S obzirom na visoku tkivnu specifičnost intermedijarnih filamenata, promjene njihovog izražaja mogu upućivati na različite stupnjeve diferencijacije pojedinih tkiva zubnog zametka. U tu svrhu ispitani su obrasci izražaja citokeratina 8 (CK8) kao biljega jednostavnih jednoslojnih epitela, te vimentina koji je intermedijarni filament karakterističan za mezenhimska tkiva.

3.5.1. Imunohistokemijsko bojenje na CK8

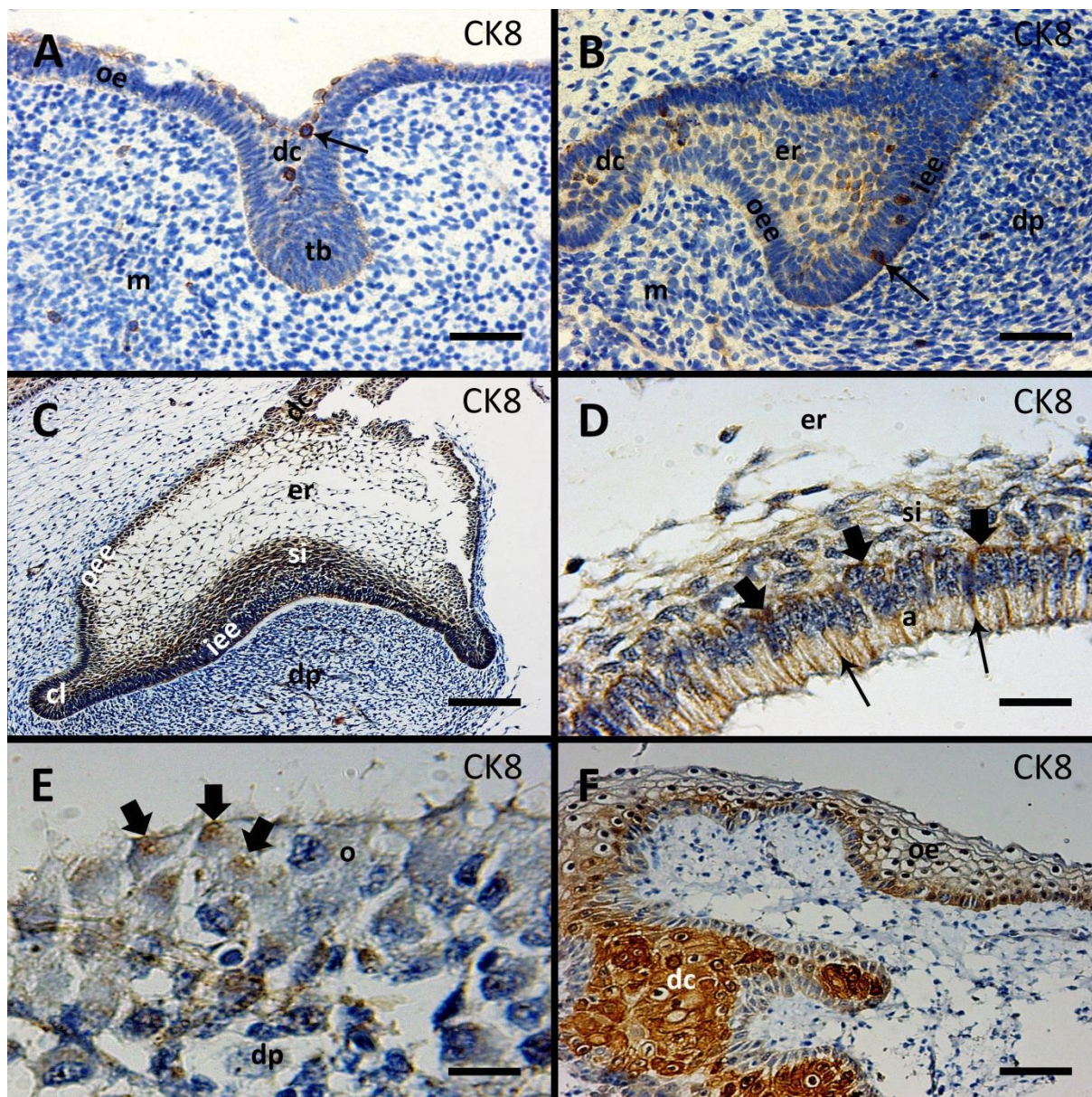
U 7. razvojnom tjednu zametak sjekutića se nalazi u stadiju pupoljka koji nastaje urastanjem dentalne lamine u podležće mezenhimsko tkivo. Blago pozitivne stanice na CK8 mogu se vidjeti u području vanjskog ruba zubnog pupoljka na njegovu sučelju sa mezenhimskim tkivom. Međutim, pojedine stanice dentalne lamine, kao i stanice u području epitela usne šupljine u neposrednoj blizini dentalne lamine, pokazuju vrlo snažan izražaj CK8. Za razliku od epitelnih dijelova zubnog zametka, izražaj CK8 je u skladu s očekivanjima potpuno odsutan u podležćem mezenhimu zubne papile, osim nekoliko razbacanih, izrazito pozitivnih stanica (slike 7A, 8A; tablica 1).

U 10. razvojnom tjednu, tijekom stadija kape, dolazi do povećanja epitelnih dijelova zubnog zametka sjekutića, uslijed čega se mogu u potpunosti razlikovati unutarnji i vanjski caklinski epitel koji okružuju caklinsku pulpu (budući zvjezdasti retikulum). U ovom razvojnom stadiju izražaj CK8 je još uvijek blag, osim u nekoliko stanica unutar epitelnog dijela zametka (i to

osobito unutarnjeg caklinskog epitela) koje snažno reguliraju CK8. Zgusnute mezenhimske stanice zubne papile i folikula pokazuju blagi izražaj CK8, uz iznimku nekoliko zito pozitivnih stanica (slika 7B; tablica 1). Vrlo sličan obrazac izražaja CK8 može se vidjeti i u 12. razvojnom tjednu (kasni stadij kape) (slika 8E; tablica 1).

U 14. razvojnom tjednu, zametak sjekutića se nalazi u ranom stadiju zvona. Caklinski se organ se povećava u odnosu na stadij kape, a uslijed napredovanja diferencijacije po prvi put je vidljiv stratum intermedium (tkivo sastavljeno od nekoliko gusto zbijenih slojeva vretenastih stanica) između unutarnjeg caklinskog epitela i zvjezdastog retikuluma. Unutarnji i vanjski caklinski epitel te dentalna lamina uglavnom zadržavaju jednako blagi intenzitet izražaja CK8 kao i u stadiju kape, međutim CK8 je nešto jače izražen u stratum intermediumu i u jednom dijelu unutarnjeg caklinskog epitela tj. na području vrška buduće kvržice. U istim tkivima se, osim toga, primjećuje i nekoliko stanica izrazito pozitivnih na CK8. U podležecem mezenhimu dentalne papile, izražaj CK8 je uglavnom neznatan, ali se, jednako kao i u unutarnjem caklinskom epitelu i stratum intermediumu, mogu vidjeti pojedinačne, vrlo pozitivne stanice na CK8 koje su razbacane u cijeloj zubnoj papili (slike 7C, 8I; tablica 1).

U 20. razvojnom tjednu, zametak očnjaka se nalazi u kasnom stadiju zvona u kojem se caklinski organ nastavlja povećavati. U dijelu unutarnjeg caklinskog epitela koji odgovara mjestu budućeg vrška kvržice, diferenciraju se izdužene cilindrične stanice, tj. preameloblasti na čijem se mezenhimskom sučelju nalaze preodontoblasti dentalne papile. Uz stanjivanje vanjskog caklinskog epitela, u ovom stadiju dolazi i do smanjenja stratum intermediuma na svega 3-4 sloja spljoštenih stanica. Preameloblasti tijekom diferencijacije izražavaju CK8 u cijeloj svojoj citoplazmi karakterističnim fibrilarnim crtežom, iako je izražaj CK8 najintenzivniji u bazalnim dijelovima stanice te u postraničnim područjima stanice uz susjedne preameloblaste (slika 1D). Stratum intermedium je samo blago pozitivan na CK8, dok vanjski caklinski epitel i dentalna lamina zadržavaju jednak obrazac ekspresije kao i prethodno u ranom stadiju zvona. U zvjezdastom retikulumu, s druge strane, prestaje izražaj CK8 (slika 8M). Što se mezenhimskih dijelova zubnog zametka tiče, blagi izražaj CK8 se vidi u području bliskom unutarnjem caklinskom epitelu, odnosno u budućim preodontoblastima (slika 1E; tablica 1). Izražaj CK8 je isto tako uočljiv i u dentalnoj lamini (slika 1F).



Slika 7. Izražaj **CK8** u zametku ljudskog sjekutića između 7. i 14. tjedna razvoja, te očnjaka u 20. tjednu razvoja – imunohistokemijsko bojenje biljegom CK8.

A) Zametak sjekutića, 7. razvojni tjedan, $\times 40$; **B)** Zametak sjekutića, 10. razvojni tjedan, $\times 40$; **C)** Zametak sjekutića, 14. razvojni tjedan, $\times 20$; **D)** Zametak očnjaka, 20. razvojni tjedan (detalj unutarnjeg caklinskog epitela), $\times 100$; **E)** Zametak očnjaka, 20. razvojni tjedan (detalj zubne papile), $\times 100$; **F)** Zametak očnjaka, 20. razvojni tjedan (dentalna lamina), $\times 100$.

Kazalo: zubni greben (**dc**), zubni pupoljak (**tb**), mezenhim čeljusti (**m**), dentalna lamina (**dl**), vanjski caklinski epitel (**oe**), unutarnji caklinski epitel (**ie**), caklinski čvorić (**ek**), zvjezdasti retikulum (**er**), stratum intermedium (**si**), vratna petlja (**cl**), zubna papila (**dp**), zubni folikul (**df**), preameloblasti (**pa**), odontoblasti (**po**).

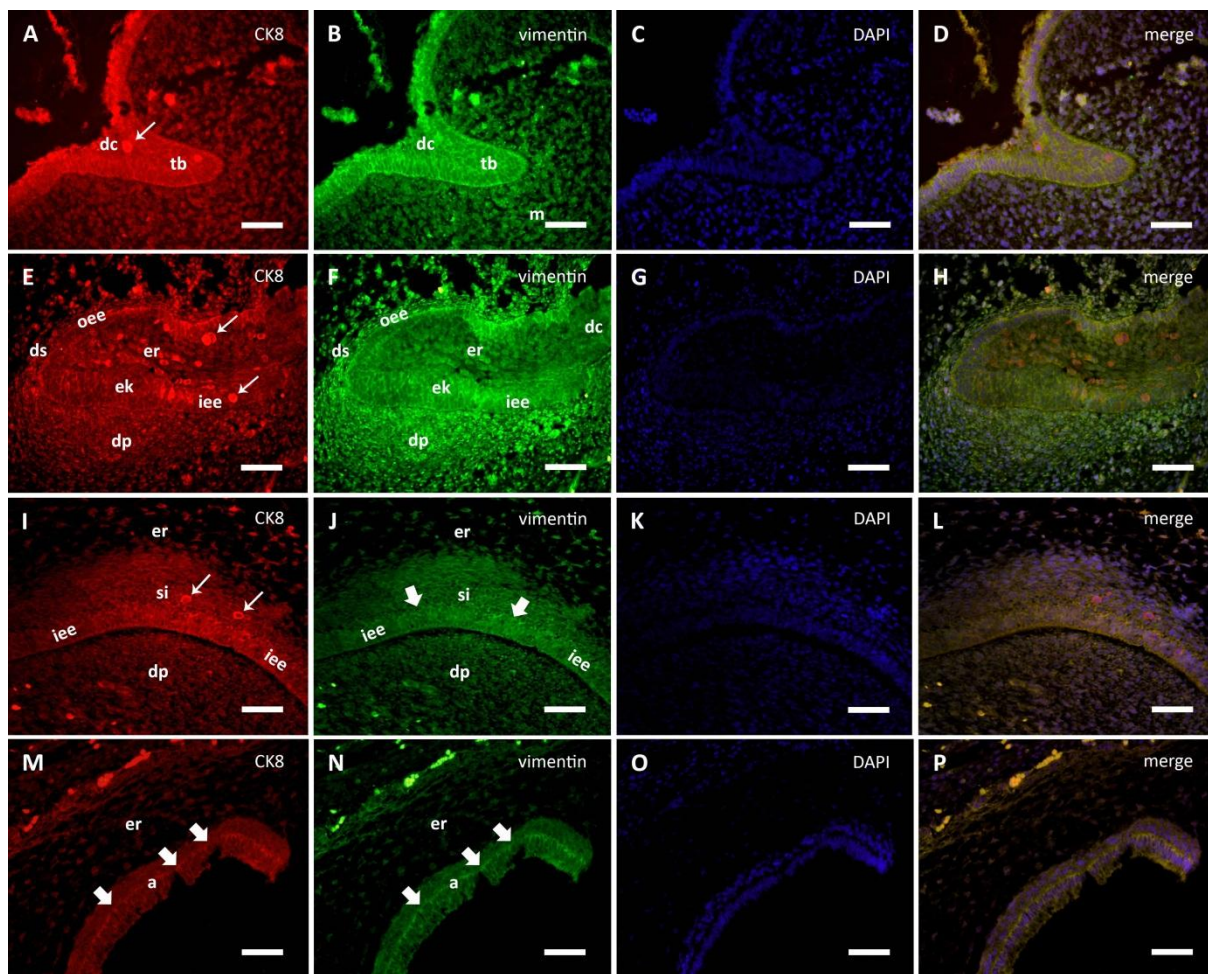
3.5.2. Kolokalizacija CK8 i vimentina dvostrukom imunofluorescencijom

Uz imunohistokemijsko bojanje na CK8, dodatno je ispitana i njegova koekspresija sa vimentinom pomoću tehnike dvostruke imunofluorescencije u svim promatranim razvojnim

stadijima zubnog zametka. Između 7. (slika 8B) i 10./12. razvojnog tjedna (slika 8F), primijećena je neprekinuti izražaj vimentina u svim epitelnim dijelovima zubnog zametka, s rasponom intenziteta od blagog u dentalnoj lamini, do umjerenog u unutarnjem caklinskom epitelu i vanjskom caklinskom epitelu. Tijekom 12. razvojnog tjedna intenzitet izražaja vimentina doseže svoj vrhunac u stanicama zubne papile i folikula (slika 8F; tablica 1). Preklapanjem DAPI bojanja staničnih jezgara s bojanjima na CK8 i vimentin prikazana je koekspresija potonja dva biljega, prvenstveno u epitelnim i nešto manje u mezenhimskim dijelovima zubnog zametka, uz napomenu da je samo u malom broju jako pozitivnih stanica izražaj CK8 bio znatno jači od izražaja vimentina. S druge strane, mezenhimski dijelovi zuba, tj. zubna papila i folikul, uglavnom pokazuju izražaj vimentina, s vrhuncem intenziteta u 12. razvojnog tjednu (slika 8C, D, G, H; tablica 1).

Između 14. i 20. razvojnog tjedna (rani stadij zvona; slika 8I-L), zubna papila i dentalna lamina pokazuju umjereni izražaj vimentina u usporedbi s prethodno opisanim razvojnim stadijem. Unutarnji caklinski epitel s preameloblastima, kao i stratum intermedium i zvjezdasti retikulum na mjestu budućega vrška kvržice, također pokazuju umjereni izražaj vimentina (slika 8J).

U 20. razvojnog tjednu, izražaj vimentina u stratum intermediumu i zvjezdastom retikulumu je i dalje umjeren (slika 8N; tablica 1). Međutim, intenzitet izražaja vimentina u tim strukturama se postupno smanjuje u područjima bližim vratnim petljama. S druge strane, unutarnji caklinski epitel pokazuje snažni izražaj vimentina, što je osobito vidljivo na bazalnim polovima preameloblasta (slika 8N). Preklapanjem bojanja staničnih jezgara s bojanjima na CK8 i vimentin prikazana je njihova koekspresija u unutarnjem caklinskom epitelu (uključujući i preameloblaste), stratum intermediumu i zvjezdastom retikulumu u području budućeg vrška kvržice (slika 8K, L, O, P). Slabija koekspresija CK8 i vimentina se može vidjeti u podležecim preodontoblastima i ponekim difuzno raspoređenim stanicama dentalne papile koje imaju umjereni izražaj vimentina.



Slika 8. Koekspresija **CK8** i **vimentina** u zametku ljudskog sjekutića i očnjaka. Imunofluorescentno dvostruko bojenje biljegom jednoslojnih epitela CK8 i biljegom mezenhima vimentinom.

(A-D): Zametak sjekutića u 8. razvojnom tjednu. **A)** Imunofluorescentno bojenje biljegom CK8 (crvena boja); **B)** Imunofluorescentno bojenje biljegom vimentinom (zelena boja); **C)** DAPI bojenje staničnih jezgara (plava boja); **D)** Preklapanje A+B+C, $\times 40$.

(E-H): Zametak sjekutića u 12. razvojnom tjednu. **E)** Imunofluorescentno bojenje biljegom CK8 (crvena boja); **F)** Imunofluorescentno bojenje biljegom vimentinom (zelena boja); **G)** DAPI bojenje staničnih jezgara (plava boja); **D)** Preklapanje E+F+G, $\times 40$.

(I-L): Zametak sjekutića u 14. razvojnom tjednu. **I)** Imunofluorescentno bojenje biljegom CK8 (crvena boja); **J)** Imunofluorescentno bojenje biljegom vimentinom (zelena boja); **K)** DAPI bojenje staničnih jezgara (plava boja); **L)** Preklapanje I+J+K, $\times 40$.

(M-P): Zametak očnjaka u 20. razvojnom tjednu - područje vrška buduće krune zuba. **M)** Imunofluorescentno bojenje biljegom CK8 (crvena boja); **N)** Imunofluorescentno bojenje biljegom vimentinom (zelena boja); **O)** DAPI bojenje staničnih jezgara (plava boja); **P)** Preklapanje M+N+O, $\times 40$.

Kazalo: zubni greben (**dc**), zubni pupoljak (**tb**), vanjski caklinski epitel (**oee**), unutarnji caklinski epitel (**iee**), caklinski čvorić (**ek**), zvjezdasti retikulum (**er**), stratum intermedium (**si**), vratna petlja (**cl**), zubna papila (**dp**), zubni folikul (**df**), preameloblasti (**pa**); stanice koje jako izražavaju CK8 (**tanke strelice**); stanice koje jako izražavaju vimentin (**debele strelice**).

Dijelovi zametne osnove:		EPITELNI						MEZENHIMSKI		
DOB (tjedni)	IF	dc	iee	oee	er	si	pa	dp	ds	po
7	CK8	+ +++*	/	/	/	/	/	- +++*	/	/
	VIM	+	/	/	/	/	/	+	+	/
10-12	CK8	+ +++*	+ +++*	+ +++*	+ +++*	/	/	+ +++*	+ +++*	/
	VIM	+	++	++	+	/	/	++	++	/
14	CK8	+ +++*	++	+	+	++ +++*	++	+ +++*	+ +++*	
	VIM	+	++	+	++	++	++	++	++	
20	CK8	+ +++*	+	++	-	+	+++	+ +++*	+ +++*	+ ++
	VIM	+	++	+	+	+	++	++	++	++

Tablica 1. Semi-kvantifikacijska analiza izražaja biljega CK8 i vimentina u epitelnim i mezenhimskim dijelovima zametne osnove zuba (sjekutić/očnjak) u razdoblju između 7. i 20. razvojnog tjedna.

Kazalo: dentalna lamina (**dc**), vanjski caklinski epitel (**oee**), unutarnji caklinski epitel (**iee**), zvjezdasti retikulum (**er**), stratum intermedium (**si**), zubna papila (**dp**), zubni folikul (**df**), preameloblasti (**pa**), preodontoblasti (**po**)

Reaktivnost: - (odsutna); + (blaga); ++ (umjerena); +++ (jaka); +++* (jaka u pojedinim stanicama); / (nepostojanje tkivne strukture)

4. RASPRAVA

4.1. Utjecaj proliferacije na razvoj zametne osnove zuba

Proliferacija je jedan od osnovnih staničnih procesa uključenih kako u održavanje homeostaze odraslih tkiva, tako i u zbijanja koja se odvijaju tijekom embrionalnog i fetalnog razvoja istih. S aspekta odontogeneze, proliferacija, uz strogu prostorno-vremensku regulaciju i međuigru s drugim „komplementarnim“ staničnim procesima poput diferencijacije i apoptoze, ima jednu od ključnih uloga tijekom normalnog razvoja zuba. S obzirom da je razvoj zuba vrlo prikladan embriološki model za proučavanje oblikovanja, tj. morfogenetskih zbijanja, u brojnim studijama naglasak je stavljen na istraživanje obrazaca proliferativne aktivnosti unutar zubnog zametka tijekom različitih razvojnih stadija. Većina tih studija je, međutim, provedena na životinjama i to uglavnom na miševima. Unatoč korištenju životinjskih modela i različitim pristupima u istraživanju proliferativne aktivnosti (korištenjem različitih biljega proliferacije poput PCNA, BrDU i nešto rjeđe Ki-67, kao i posredno promatranjem izražaja nekih drugih proteina s proliferativnim djelovanjem poput čimbenika rasta i slično, dobiven je dobar uvid o prostornom i vremenskom rasporedu, te regulaciji proliferativne aktivnosti tijekom ranih i uznapredovalih stadija razvoja zuba (15, 17, 29, 104). S druge pak strane, istraživanja proliferativne aktivnosti tijekom razvoja ljudskog zuba su rijetka, i iako su uglavnom rađena na zubnim zamecima u kasnijim stadijima razvoja, samo su potvrdila postojanje obrazaca proliferacije umnogome identičnim onima opisanima kod životinja. Općenito, sveobuhvatna proliferativna aktivnost u ranijim stadijima odontogeneze (stadij pupoljka, rani stadij kape) vidljiva u epitelnim i mezenhimnim dijelovima zubnog zametka, poprima bitno složeniji i raznolikiji obrazac u kasnijim stadijima razvoja (kasni stadij kape, stadij zvona) kada nastupa histološka i morfološka diferencijacija tkiva unutar zubnog zametka (19, 20). Tijekom razvoja ljudskog zuba različite stanične populacije zubnog zametka prikazuju proliferacijske obrasce koji su mijenjaju ovisno o razvojnom stadiju u kojem se zubni zametak nalazi. Osim toga, te promjene mogu, ovisno o ritmu i uznapredovalosti diferencijacije, zahvaćati ili cjelokupnu tkivnu strukturu, ili samo pojedine dijelove tijekom diferencijacije tkiva, što se osobito dobro vidi u pojedinim tkivima epitelne osnove zubnog zametka, tj. caklinskog organa. U okviru našeg istraživanja kojim su analizirani zameci sjekutića i očnjaka u razvojnim stadijima kape i zvona, vidjelo se da se proliferacijska aktivnost stanica unutar pojedinih struktura međusobno razlikuje i da slijedi svoj specifični obrazac koji ovisi i o razvojnom stadiju. Naime,

proliferacijska aktivnost u zametku ljudskog zuba (sjekutić ili očnjak) tijekom stadija kape i zvona mjestimično ili znatnije varira (unutarnji caklinski epitel, dentalna papila) ili postoje opada (vanjski caklinski epitel, caklinska pulpa) kako razvoj napreduje. To je u skladu sa vidljivo različitim stupnjem diferenciranosti epitelnih i mezenhimskih tkiva zubnog zametka u istom razvojnom razdoblju, ali jednako tako može biti i odraz razvojne sudbine pojedinog tkiva unutar zubne osnove. Iz tih razloga su se proliferacijski obrasci i udjeli proliferacijski aktivnih stanica (koji su sa stanovišta oblikovanja zuba puno zanimljiviji i znanstveno vrijedniji) u zametku zuba morali razmatrati zasebno za svako od njegovih sastavnih tkiva (unutarnji i vanjski caklinski epitel, caklinska pulpa, tj. zvjezdasti retikulum i stratum intermedium, te dentalna papila i dentalni folikul). Prema dobivenim podacima udio proliferirajućih stanica u unutarnjem caklinskom epitelu i dentalnoj papili doseže svoj vrhunac u 14. razvojnom tjednu (rani stadij zvona), da bi potom drastično opao u 21. razvojnom tjednu (kasni stadij zvona) i to osobito u dentalnoj papili. Opisani proliferacijski obrazac može biti posljedica rasta struktura buduće krune zuba. Nadalje, smanjenje udjela proliferacijski aktivnih stanica što u epitelnim, što u mezenhimnim dijelovima zubnog zametka, poklapa se i s pojavom caklinskog čvorića u području krune zuba (28), kao i sa početnom diferencijacijom ameloblasta i odontoblasta čime se proliferacijska aktivnost preusmjerava u područje vratnih petlji. S druge strane, kod struktura poput vanjskog caklinskog epitela i zvjezdastog retikuluma (reticulum stellatum) proliferacijska aktivnost je u istraživanom razdoblju konstantno opadala. To se može objasniti činjenicom da vanjski caklinski epitel i zvjezdasti retikulum imaju drugačiju razvojnu sudbinu od ostalih struktura zubnog zametka, budući da su to tkiva koja se tijekom razvoja značajno moduliraju i reduciraju. Nakon što dosegne svoj vrhunac u stadiju pupoljka, ukupna proliferacijska aktivnost zubnog zametka se smanjuje, osobito u njegovim epitelnim dijelovima, odnosno u caklinskom organu. Slični proliferacijski obrasci su opisani kod miševa (13, 15, 28) i štakora (29, 105). Za razliku od epitelnih struktura zubnog zametka, u mezenhimskim dijelovima zametka prostorni raspored proliferirajućih stanica bio je puno ujednačeniji tijekom svih istraživanih stadija. Rezultati prethodnih istraživanja na zubnim zamecima miševa i ljudi ukazuju na to da gubitak proliferacijske aktivnosti unutar pojedinih tkiva neminovno znači i početak njihove funkcionalne diferencijacije osim u slučaju dentalne lamine kod koje progresivno smanjenje proliferacije vodi njezinoj dezintegraciji u kasnom stadiju zvona (17, 19). Prema prethodno iznesenome, možda bi bilo opravdano postaviti pitanje u kojoj mjeri proliferacija stanica zubnog zametka (i regulacijski mehanizmi u njezinoj podlozi) određuje oblikovanje zuba, odnosno u kojoj je mjeri odgovorna za razlike u obliku zubne krune kako

među pojedinim tipovima zubi (sjekutići, očnjaci, kutnjaci, pretkutnjaci) unutar jedne vrste, ali i između različitih životinjskih vrsta. S obzirom da se podaci o proliferacijskim obrascima tijekom razvoja ljudskog zuba prilično podudaraju s podacima opisanim na životinjama, logično bi (iako ishitreno) bilo za zaključiti da proliferacija stanica sama po sebi nije proces koji može značajno utjecati na takve razlike. Međutim, budući da se konačni oblik krune zuba zadaje u stadiju zvona kada dolazi do znatnog opadanja proliferacijske aktivnosti (19, 21, 106), odnosno njezinog prostornog ograničavanja unutar pojedinih tkivnih struktura zubnog zametka, učinak proliferacije morao bi utjecati na pojavu navedenih razlika. Nažalost, sistematizirani i statistički obrađeni podaci o udjelima proliferacijski aktivnih stanica u različitim tkivima zubnih zametaka za životinjske modele uopće ne postoje, dok su za zubne zametke čovjeka još uvijek nedostadni. Možda bi se upravo usporedbom varijacija u udjelima proliferacijski aktivnih stanica u pojedinim tkivima zubnih zametaka različitih vrsta, moglo razjasniti u kojoj mjeri proliferacija utječe na postojanje tako raznolikih morfologija zuba.

4.2. Uloga Oct-4 u diferencijaciji tkiva zametne osnove zuba

Stanična diferencijacija u razvojnoj biologiji je proces kojim se manje specijalizirane (nezrele) stanice pretvaraju u specijalizirane ili bolje diferencirane tipove stanica. Ona se tijekom razvoja neprekidno odvija, ali se nastavlja i u odraslim tkivima kada se matične stanice (nezrele stanice velikog diferencijacijskog potencijala) dijele i postupno pretvaraju u potpuno diferencirane stanice kćeri u svrhu regeneracije tkiva ili održavanja homeostaze organizma. Diferencirana stanica doživljava dramatične promjene u veličini, obliku, membranskom potencijalu, metaboličkoj aktivnosti i osjetljivosti na različite signalne u okviru različitih signalnih kaskada, a sve te promjene nastaju na osnovu epigenetskih modifikacija genskog izražaja. Uz Sox2 i NANOG, Oct-4 se nalazi u skupini bjelančevina koji su kao transkripcijski čimbenici izravno uključeni u regulacijske mehanizme epigenetskih modifikacija (107). Oct-4 igra i jednu od ključnih uloga u određivanju stanične sudbine, utječući na stupanj njezine diferenciranosti, odnosno održavanje njezinog diferencijacijskog potencijala (105). Naime, u brojnim istraživanjima populacijskih niša matičnih stanica u embrionalnim, fetalnim i odraslim tkivima, uočena je važnost izražaja Oct-4 (108-111). Stoga se i Oct-4 navodi i kao jedan od ključnih čimbenika kojim se može inducirati „matičnost“ kod potpuno diferenciranih stanica, pri čemu se dobivaju inducirane pluripotentne iPS stanice (112-114).

Unatoč tome što se Oct-4 u literaturi općenito navodi kao biljeg matičnih stanica, istraživanja provedena na kulturama stanica (105), životinjskim i ljudskim embrionalnim i fetalnim tkivima (44, 45, 47, 49), tkivima odraslog organizma (43, 115) kao i rezultati funkcijskih studija (32) upućuju na razmišljanje da Oct-4 može igrati i dijametralno suprotnu razvojnu ulogu poticanjem stanične diferencijacije i/ili održavanjem stanice u diferenciranom stanju čime ona prestaje biti proliferacijski aktivna. Iako se kod embrionalnih i induciranih pluripotentnih matičnih stanica primijetilo da je precizna regulacija izražaja Oct-4 potrebna za održavanje punog diferencijacijskog potencijala, otkriće dviju izoformi Oct-4 (Oct-4A i Oct-4B) djelomično je pojasnilo, ali i otvorilo nova pitanja o molekularnim mehanizmima djelovanja tog transkripcijskog čimbenika. Osim što postoje određene razlike u aminokiselinskom slijedu njihove funkcionalne domene, izoforme Oct-4 su u pravilu izražene u različitim staničnim odjeljcima, pa tako slabo diferencirane i proliferacijski aktivne stanice imaju izoformu Oct-4A u jezgri, dok se kod diferenciranih ili diferencirajućih stanica pojavljuje izoforma Oct-4B i to isključivo u citoplazmi (32, 43). Kod embrijskih matičnih stanica je, osim toga, opisana i ko-ekspresija Oct-4A i Oct-4B, pri čemu je izražaj izoforme Oct-4A u jezgri puno jači u odnosu na citoplazmatski izražaj Oct-4B. U svakom slučaju sudbina embrionalne matične stanice ovisi o tome koja je od te dvije izoforme snažnije izražena (105).

Kako smo opisali u našem istraživanju (21), usporedno s napredovanjem odontogeneze, proliferativnu je aktivnost u određenim strukturama caklinskog organa postupno zamijenio proces diferencijacije. Općenito, izražaj Oct-4 je tijekom istraživnog razdoblja prelazio iz epitelnih u mezenhimske dijelove zubnog zametka, pojavivši se prvo u epitelu caklinskog organa u stadiju pupoljka, a u mezenhimu tek u stadiju kape. Prostorno i vremenski sličan izražaj Oct-4, tj. od epitelnih prema mezenhimskim tkivima opisan je u zamecima mišjih sjekutića i kutnjaka (47, 49). Međutim, između obrazaca izražaja Oct-4 u ljudskom i mišjem caklinskom organu postoje bitne razlike, koje se mogu pratiti od stadija pupoljka do početka stadija zvona zametne osnove zuba. Naime, za razliku od umjerenog izražaja Oct-4 u jezgri (izoforma Oct-4A) u stanicama zvjezdastog retikuluma i unutarnjeg caklinskog epitela mišjeg caklinskog organa u stadiju pupoljka (47, 49), u strukturama ljudskog caklinskog organa tijekom istog razvojnog stadija prevladavala je citoplazmatska (izoforma Oct-4B). Tek su početkom stadija zvona neke stanice unutarnjeg caklinskog epitela mišjeg caklinskog organa počele izražavati citoplazmatski Oct-4 (47, 49), dok se obrazac izražaja Oct-4 u ljudskom caklinskom organu nije bitno mijenjao u odnosu na stadij pupoljka. Nadalje, u području

caklinskog čvorića ljudskog caklinskog organa (koji se kao i u miševa pojavljuje tijekom prelaska zametka zuba iz stadija u pupoljka u stadij kape, a nestaje u stadiju zvona kad je konačni oblik krune zuba zadan), mogao se vidjeti snažan citoplazmatski izražaj Oct-4, što je pojava koja nije zabilježena u caklinskom organu miša. Ovakvi podaci zbunjuju iz nekoliko razloga. Naime, uloga caklinskog čvorića u odontogenezi kao izvora nekih od najvažnijih razvojnih signalnih puteva poput TGF β , BMP, Wnt i Hedgehog-a (12, 15, 17, 28), te koordinatora epitelno-mezenhimalnih interakcija detaljno opisana. Samo na osnovu toga može se zaključiti da je utjecaj koji caklinski čvorić ima na ishod razvoja zuba ključan i da bi se precizno modificiranje određenih obrazaca izražaja i regulacijskih mehanizama unutar njega moglo povezati s tako raznolikim morfologijama zubi među pripadnicima različitih životinjskih vrsta i čovjeka. Iz tog aspekta doista je teško reći u kojoj je mjeri Oct-4, zbog vidno različitih obrazaca pojavljivanja u caklinskom čvoriću (i caklinskom organu) u ljudi i miševa, odgovoran za krajnje razlike u izgledu njihovih zubi. Rezultati istraživanja supresije gena za Oct-4 jezgre (izoforma Oct-4A) pomoću siRNA tijekom kasnog stadija kape i ranog stadija zvona u zamecima zubi miševa, pokazali su da poremećaji izražaja Oct-4 u caklinskom čvoriću itekako mogu biti odgovorni za anomalije veličine i reljefa zubne krune. Na taj je način povezan izražaj jezgrenog Oct-4 s anti-apoptotskim djelovanjem (47). Naime, nakon što tijekom razvoja odigra svoju važnu ulogu u oblikovanju zuba i prijenosu signala, caklinski čvorić propada procesom apoptoze. S druge pak strane, funkcionalne studije Oct-4 opisuju citoplazmatski Oct-4 kao latentnu izoformu, čija je funkcija za sada nepoznata (32, 42, 45, 48, 90, 116). S obzirom na aktivno sudjelovanje stanica caklinskog čvorića u prijenosu signala, čini se malo vjerojatnim da bi tako jaki izražaj citoplazmatskog Oct-4 mogao biti nevažna pojava. Mogućnost koja bi se, također, mogla uzeti u obzir je da obje izoforme Oct-4 imaju međusobno potiskujuće djelovanje.

U zaključku, na osnovu usporedbe do sada prikupljenih podataka može se pretpostaviti da se pomak jezgrenog izražaja Oct-4 u citoplazmatski zbiva puno ranije u caklinskim organima ljudi, nego u miševa. S druge strane, izražaj Oct-4 u mezenhimalnim tkivima dentalne papile i dentalnog folikula kod ljudi i miševa ima slične obrasce pojavljivanja. Budući da stanice unutarnjeg caklinskog epitela iz kojih nastaju ameloblasti pokazuju snažni izražaj citoplazmatskog Oct-4, može se pretpostaviti da Oct-4 igra određenu ulogu u njihovoj diferencijaciji. I sloj budućih odontoblasta izražava nešto slabiji citoplazmatski Oct-4. Navedeno se može pripisati činjenici da diferencijacija ameloblasta započinje nešto ranije u odnosu na diferencijaciju budućih odontoblasta. Podaci dobiveni našim istraživanjem

upućuju na to da Oct-4 može imati udjela u funkcionalnoj diferencijaciji stanica zaduženih za sekreciju tvrdih zubnih tkiva. Jednako tako, ovi podaci se poklapaju sa onima dobivenima istraživanjima izražaja Oct-4 tijekom kasnog stadija kape i stadija zvona osnove ljudskog zuba (50). U svakom slučaju, Oct-4 je raznovrsna i svestrana bjelančevina, ali za određivanje punog raspona njegovih funkcija potrebna su daljnja istraživanja.

4.3. Uloga primarnih cilija u odontogenezi

Iako je postojanje primarnih cilija otkriveno još u prvoj polovici 20. stoljeća, tek su se u posljednja dva desetljeća primjenom ultrastrukturnih, biokemijskih i genskih metoda počele intenzivnije rasvijetljivati brojne funkcije koje ta organela obavlja na razini stanice i tkiva (57, 59, 66, 117). S aspekta razvojne biologije, primarne cilije zauzimaju važno mjesto u staničnoj funkciji jer sudjeluju u prijenosu i modulaciji signala unutar nekoliko različitih signalnih puteva poput Shh, Wnt i PDGF-a (51, 59), a koji igraju ključne uloge u organogenezi (počevši od njezine inicijacije do morfološkog određenja i prostorne orijentacije organa u razvoju) kontrolirajući procese proliferacije, diferencijacije i apoptoze (118, 119). Do sada je najbolje istražena povezanost primarnih cilija sa Shh signalnim putem jer se ustanovilo da se kod sisavaca osnovni elementi signalne kaskade kojom Shh posreduje svoje učinke (njegov membranski receptor Ptch1, zatim aktivator receptora Smo (smoothened) i transkripcijski efektor Gli1) nalaze u primarnoj ciliji (51). U ranim stadijima embrionalnog razvoja, izražaj Shh je u usnoj šupljini strogo ograničen na zadebljanja epitela usne šupljine (dentalne plakode) iz kojih se razvijaju zameci zuba (88, 120, 121). Rani izostanak aktivnosti Shh u dentalnim plakodama zaustavlja proliferaciju stanica i stvaranje zubnog pupoljka (122), ali jednom kad se pupoljak formira, potreba za neprekinutim djelovanjem Shh se strogo ograničava na određena područja zubnog zametka u kojima je proliferativna aktivnost i dalje potrebna za nastavak normalnog rasta i oblikovanja zuba. Snažni izražaj biljega funkcionalnih primarnih cilija α -tubulina, koju smo primijetili u proliferativno aktivnim vratnim petljama caklinskog organa zametka ljudskog zuba pri prijelazu iz stadija kape u stadij zvona, svakako ide u prilog tvrdnji kako primarne cilije potiču Shh signaliziranje. S druge pak strane, istraživanja provedena na miševima s inaktivacijom gena koji kodiraju strukturalne bjelančevine intraflagelarnog transporta u primarnim cilijama poput IFT88 (59), nude dijametralno suprotan primjer. Naime, u miševima s takvim mutacijama i oštećenjem primarnih cilija, u području bezubih dijastema su narasli zubi koji su svojim oblikom

podsjecali na pretkutnjake, odnosno zube koje su glodavci izgubili evolucijom prije 50-100 milijuna godina. Imunohistokemijskom analizom epitelnih i mezenhimskih tkiva dijastema navedenih mutanata, utvrđena je ektopičan izražaj Shh, a taj nalaz je identičan onome izazvanom izravnim supresorom Shh poput Gli3 bjelančevine (123-126). Temeljem ovih rezultata može se zaključiti da primarne cilije imaju sposobnost integriranja više različitih razvojnih signalnih putova, zbog čega mogu, ovisno o prostornim i vremenskim odrednicama, odigrati raznolike uloge u organogenezi.

U našem istraživanju izražaj α -tubulina i γ -tubulina kao biljega funkcionalnih primarnih cilija, odnosno centriola, primarne cilije su, u razdoblju od 12. do 21. razvojnog tjedna, otkrivene u svim dijelovima zubnog zametka. Cilija su bile brojnije i duže u područjima u kojima se intenzivno odvijala diferencijacija, osobito na mjestima tkivnih interakcija između epitelnih i mezenhimskih dijelova zubnog zametka, što je slično obrascu opisanom u organogenezi nekih unutarnjih organa poput bubrega (46). U nekim proliferirajućim stanicama zubnog zametka otkrivena je prisutnost centriola, dok se, s druge strane, u diferencirajućim stanicama mogla vidjeti prisutnost centriola iz kojeg izlazi primarna cilija. Povezanost primarne cilije i centriola je također opisana i u ameloblastima sjekutića u štakora tijekom razvoja (64). Naime, centriol je jedinstvena stanična organela čiji položaj u stanici može biti pokazatelj staničnog polariteta. Kod stanica koje imaju primarne cilije, iz jednog od dvaju centriola u paru (diplosoma) gotovo uvijek izlazi primarna cilija (127). Diferencijacija ameloblasta se, s obzirom na položaj centriola i postojanje primarne cilije na površini stanice, može podijeliti na nekoliko faza. Kod nediferenciranih stanica unutarnjeg caklinskog epitela mogu se primijetiti rudimentarne, vrlo kratke primarne cilije na površini stanice, koje su ponekad čak i potpuno uklopljene u citoplazmu (57). Nakon završne mitoze stanica unutarnjeg caklinskog epitela i s početkom njihove diferencijacije u ameloblaste, centriolarni par se pomiče prema distalnom, funkcionalnom polu stanice (okrenutom prema dentalnoj papili). Napretkom diferencijacije i izduživanjem stanice, na distalnom segmentu njezine membrane se pojavljuje duga primarna cilija koja izrasta iz jednog od članova centriolarnog para (57). Ovakva orijentacija primarnih cilija na diferencirajućim i diferenciranim ameloblastima (koju potvrđuju i nalazi našeg istraživanja) je najvjerojatnije potrebna za izmjenu signala u sklopu epitelno-mezenhimskih interakcija kojima se regulira sinteza tvrdih zubnih tkiva. Slični pomaci centriola i primarnih cilija prema polu stanice zabilježeni su i kod fibroblasta u kulturi te u bijelim krvnim zrnima kod kojih je primarna cilija uvijek bila orijentirana u pravcu kemotaksijskog i/ili haptotaksijskog gradijenta (128). Osim ameloblasta,

prisutnost primarne cilije u perinuklearnom području je otkrivena i kod odontoblasta *in vivo* i u kulturi stanica, upućujući na aktivno sudjelovanje primarnih cilija u modeliranju dentina tijekom odontogeneze, te provođenju osjetilnih podražaja u razvijenom zubu s punom funkcijom (67, 68). Svakako se može zaključiti da je dosadašnjim istraživanjima na laboratorijskim životinjama i ljudskim embrijima višestruko potvrđena važnost primarnih cilija u prijenosu signala i diferencijaciji različitih staničnih populacija, pa tako i odontoblasta i ameloblasta.

4.4. Uloga intermedijarnih filamenata u odontogenezi

U ranim stadijima odontogeneze, epitelni dijelovi zubnog zametka (za razliku od mezenhimskih tkiva dentalne papile i dentalnog folikula) prolaze dramatične promjene pod utjecajem izmjene razvojnih signala uslijed epitelno-mezenhimskih interakcija. Raspon tih promjena se kreće od inicijalne proliferacije stanica u strogo ograničenim područjima epitela usne šupljine s vrlo niskim stupnjem slojevitosti tijekom embrionalnog razdoblja, do morfološki karakterističnog izgleda caklinskog organa u stadiju zvona (fetalno razdoblje). Iako bi se histološka organizacija caklinskog organa u širem smislu mogla prisposobiti onom u višeslojnim epitelima, ova se tvorba ipak sastoji od nekoliko tkiva koja ispoljavaju međusobno bitno različitija morfološka i funkcijska obilježja u usporedbi sa istim pojedinih slojeva unutar složenih epitela. Do trenutka kada razvoj zubne osnove dosegne stadij zvona, caklinski organ se sastoji od nekoliko diferenciranih tkiva koja se histološki mogu klasificirati kao jednostavni epitel (unutarnji i vanjski caklinski epitel), višeslojni epitel (dentalna lamina), rahlo vezivno tkivo (zvjezdasti retikulum) i gusto vezivno tkivo (stratum intermedium). Općenito, embrionalna i fetalna epitelna tkiva najčešće izražavaju različite vrste citokeratina, čiji se obrazac mijenja prije nego sazriju u odrasla tkiva, u kojima se onda uspostavljaju trajni i tkivno specifični izražaji (129, 130). Ti obrasci se, međutim, mijenjaju tijekom maligne alteracije u vidu regresije prema fetalnom ili embrionalnom izražaju citokeratina ovisno o stupnju diferenciranosti tumora (100, 129, 131). S obzirom na prethodna saznanja o tkivnoj specifičnosti citokeratina te povezanosti njihovog izražaja sa staničnim procesima (proliferacija, diferencijacija) tijekom organogeneze i maligne alteracije, zbivanja u zametnoj osnovi zuba ukazuju na vrlo dinamične ekspresijske obrasce citokeratina u caklinskom organu, što je i potvrđeno istraživanjima na laboratorijskim životinjama (80-83, 132) i humanim tkivima (76, 78, 100, 133).

Istraživanje izražaja CK8 u zametnoj osnovi zuba u čovjeka je pokazalo da je ovaj citokeratin jednostavnog epitela prisutan u svim dijelovima caklinskog organa tijekom promatranog razdoblja (106). U ranijim stadijima mogle su se vidjeti pojedine stanice koje su bile izrazito pozitivne na CK8, da bi njihova prisutnost u kasnijim razvojnim stadijima bila vidljiva samo u dentalnoj lamini i stratum intermedium-u. Nasuprot tome, u mezenhimskim je dijelovima zubne osnove (dentalna papila i dentalni folikul) CK8 bio odsutan ili vrlo slabo izražen, osim u nekoliko nasumično raspoređenih stanica koje su bile izrazito pozitivne. Intenzitet izražaja CK8 kretao se od jakog u preameloblastima unutarnjeg caklinskog epitela do vrlo slabog u preodontoblastima, iako je ishod diferencijacije obaju staničnih populacija stjecanje sekrecijske sposobnosti i izlučivanje cakline, odnosno dentina. Rezultati dosadašnjih istraživanja o izražaju citokeratina u istim područjima ljudskog zubnog zametka su pomalo zbunjujući i proturječni. Iako neki istraživači opisuju postojanje izražaja CK8 u zubnoj osnovi (75, 76), drugi to demantiraju (78). Međutim, naši podaci nedvosmisleno pokazuju da prethodno opisanu preraspodjelu citokeratina jednostavnih epitela CK19 u preameloblastima, prati isti takav obrazac izražaja CK8 s istom unutarstaničnom raspodjelom. Jednako tako se čini da je smanjeni izražaj CK14 (biljega bazalnih slojeva u mnogoslojnom pločastom epitelu) uz povećani izražaj CK8 i CK19 jedan od znakova diferencijacije preameloblasta. Upravo suprotan primjer obrasca izražaja citokeratina opisuje se u jednostavnom epitelu jednjaka u miša tijekom diferencijacije (134), dodatno upućujući na specifične i važne uloge koje citokeratin 8 ima u diferencijaciji preameloblasta unutar unutarnjeg caklinskog epitela. S druge strane, raspodjela izražaja CK8 (i citokeratina jednostavnih epitela općenito) u preodontoblastima je nešto složenije pitanje. Naime, osim intenziteta i vremenskog obrasca izražaja CK8, uspoređujući te dvije populacije stanica, jednako tako se mora uzeti u obzir i njegova različita raspodjela. Tako se duž citoplazme preameloblasta može vidjeti dobro razgranata mreža (fibrilarni izgled) CK8 prema apikalnom polu i lateralnim dijelovima stanične membrane, dok je kod preodontoblasta bojanje lokalizirano samo u perinuklearnom području u obliku amorfnih nakupina. Može se pretpostaviti da bi ovako različita raspodjela izgled filamenata (izgled bojanja) mogla ukazivati na stupanj povezanosti citoskeleta intermedijarnih filamenata sa mrežom međustaničnih kontakata i održavanjem integriteta tkiva (135-137). Iako je slab izražaj citokeratina jednostavnih epitela u preodontoblastima opisan i kod razvoja zuba štakora za CK19 (koji se pojavio u vrlo kratkom razdoblju tijekom kasnog stadija zvona) (83), uzroci tako kratke pojave izražaja citokeratina jednostavnih epitela u preodontoblastima tijekom njihove inicijalne diferencijacije za sada su još uvijek

nepoznati. Postoji, međutim, mogućnost da se radi samo o prolaznom fenomenu kojim se najavljuje povlačenje preodontoblasta iz staničnog ciklusa.

Još jedna osobitost obrasca izražaja CK8 u epitelnim dijelovima zametne osnove zuba u čovjeka zaslužuje poseban osvrt. Tijekom 14. razvojnog tjedna na početku stadija zvona, zvjezdasti retikulum i podležeći stratum intermedium diferenciraju u morfološki različite strukture, pri čemu se odvijaju dramatične promjene oblika stanica koje poprimaju ili zvjezdoliki (zvjezdasti retikulum), ili vretenasti oblik (stratum intermedium). Promjene u izgledu ovih dijelova caklinskog organa (izgleda rahlog, odnosno gustog vezivnog tkiva) uz izražaj vimentina bile su sasvim neočekivano popraćene i pojačanim izražajem CK8, pogotovo u stratum intermediumu. Iako se intenzitet izražaja CK8 u ovim tkivima smanjuje u kasnom stadiju zvona (21. razvojni tjedan), ovakav nalaz ipak upućuje na mogućnost da CK8 (zajedno s vimentinom) ima više utjecaja na diferencijaciju stanica zvjezdastog retikuluma i stratum intermediuma nego što se to do sada mislilo.

4.4.1. *Značenje istovremenog izražaja CK8 i vimentina u caklinskom organu*

Za razliku od citokeratina kao biljega epitelnih tkiva, vimentin se smatra intermedijarnim filamentom staničnih linija mezenhinskog (vezivnog) porijekla (76, 138). U našem je istraživanju izražaj vimentina pronađen i u epitelnim i u mezenhinskim dijelovima zubnog zametka, pokazujući trend pojačanja u dentalnoj papili i preodontoblastima tijekom razvoja, ali jednako tako i u stanicama unutaršnjeg caklinskog epitela koje diferenciraju u preameloblaste. Rezultati dosadašnjih istraživanja upućuju na to da je koekspresija citokeratina i vimentina uobičajena, ali prolazna pojava u tkivima ektodermnog ili endodermnog porijekla u određenim stadijima organogeneze, sa strogo reguliranim vremenskim rasporedom. Ova koekspresija najčešće najavljuje epitelno-mezenhinsku ili mezenhinsko-epitelnu pretvorbu, odnosno terminalnu diferencijaciju i sazrijevanje tkiva u razvoju (139-141), ali i dezintegraciju određenih struktura čija je razvojna uloga završena, kao što je slučaj sa dentalnom laminom (142) nakon kasnog stadija zvona.

Koekspresija citokeratina i vimentina vidljiva je i tijekom razvoja ljudskog zubnog zametka (75, 76). Ono što je u našem istraživanju bilo prilično iznenađujuće jest činjenica da su epitelni dijelovi zubnog zametka (uz iznimku kasnog stadija kape) intenzivnije pokazivali izražaj vimentina u odnosu na mezenhinske dijelove, jednako kao i nalaz koekspresije

vimentina i CK8 u caklinskom organu tijekom svih promatranih stadija od 7. do 21. razvojnog tjedna. Ovakvi podaci prije svega navode na preispitivanje dosadašnjih pretpostavki o funkcijskim zahtjevima koekspresije citokeratina i vimentina, ali i proturječe uobičajenom tumačenjima kako je izražaj vimentina tijekom razvoja isključivo obilježje tkiva mezodermalnog podrijetla. Međutim, uzmemo li u obzir stanična svojstva koja se povezuju sa mrežom vimentinskih filamenata poput pokretljivosti i otpornosti na smično naprezanje (143), što su ključna svojstva potrebna stanicama u proliferaciji tijekom ranog embrionalnog razvoja (135), možemo pretpostaviti da bi ovakav obrazac izražaja i trebali imati oni dijelovi epitela usne šupljine koji kontroliranim urastanjem u podležeci mezenhim tvore osnovu zuba. Naime, kod epitelnih stanica u kulturi prisutnost vimentina se povezuje sa svojstvom nasumične ili usmjerene pokretljivosti (143, 144). Sličan izražaj vimentina u epitelu se također opisuje i prilikom embrionalnog razvoja drugih ektodermalnih derivata poput dlake (145), koji također imaju obilježja slična odontogenezi u obliku kemotaksijski i/ili haptotaksijski usmjerenog rasta epitelnog tkiva u podležeci vezivo (146). Povezanost izražaja vimentina sa staničnom pokretljivošću dokazuju i epitelne stanice u rubnim područjima dentalne lamine, koje počinju izražavati vimentin neposredno prije i tijekom migracije iz dentalne lamine, pokrećući na taj način, njezinu dezintegraciju (142). Logična je pretpostavka da bi *de novo* izražaj vimentina u epitelnim stanicama mogao biti odgovoran za poticanje njihove migratorne kompetentnosti. Tumori, s druge strane, nude zanimljiv primjer na koji način i citokeratini jednostavnih epitela mogu modulirati proliferaciju i staničnu pokretljivost (131), budući da izrazito agresivni i invazivni tipovi melanoma snažno izražavaju citokeratine jednostavnih epitela poput CK8 i CK18 uz karakteristični izražaj vimentina (147). Za razliku od embrija miša, kod kojih su obrasci izražaja intermedijarnih filamenata u stanicama usko povezani sa zametnim slojem iz kojega potječu (138), u post-implantacijskim embrijima pileta (148) i zeca (135) obrasci izražaja ovih intermedijarnih filamenata povezani su sa različitim (mehaničkim i nemehaničkim) staničnim funkcijama, nego sa njihovim podrijetlom (135, 149). Na posebnost epitela usne šupljine iz kojeg se razvijaju zubi jednako tako upućuje i istraživanje graničnog područja ektoderma i endoderma pred inicijaciju odontogeneze (79). Uz citokeratine, zabilježeno je da odontogeni epitel pokazuje izražaj bjelančevina poput Sox17 i AFP-a (alfa-fetoprotein) koji su potvrđeni biljezi endoderma (150-153). Ovakav nalaz upućuje na moguću migraciju jednog dijela stanica iz endoderma primitivne probavne cijevi u stomodeum. Nažalost, dosadašnja znanja o izražaju intermedijarnih filamenata u ranom razvoju zuba i drugih organa nude samo djelomičnu sliku i posredne dokaze o dinamici njihovih obrazaca izražaja. Uzimajući u obzir razlike među različitim vrstama, ne smije se isključiti mogućnost

da područja embrionalnog epitela usne šupljine, koja su predodređena za razvoj zuba, trebaju pokazivati istovremeni izražaj i citokeratina jednostavnih epitela i vimentina čak i prije nego što razvoj ljudskog zuba započne. U svakom slučaju, daljnja istraživanja citoskeletnog sastava embrionalnog tkiva su potrebna. Spoznaje koje bismo dobili o diferencijacijskim procesima i porijeklu organa bi, uz bolje razumijevanje razvojne biologije i pitanja čimbenika odgovornih za odontogeni potencijal određenih dijelova epitela usne šupljine, dodatno unaprijedile teoretske i praktične postavke u biotehnološkim pristupima stvaranju *de novo* zubi.

5. ZAKLJUČCI

Proliferacijska aktivnost u zametnoj osnovi zuba (Ki-67)

- intenzivna proliferacijska aktivnost mogla se u 12. razvojnom tjednu (kasni stadij kape) primijetiti u epitelnim i mezenhimskim dijelovima zametne osnove zuba što se poklapa sa početkom diferencijacije pojedinih tkiva
- u caklinskom organu se u pojedinim tkivima (vanjski caklinski epitel, zvjezdasti retikulum i dentalna lamina) tijekom stadija zvona smanjila proliferacijsku aktivnost, dok se u unutarnjem caklinskom epitelu ona počela premještati prema području vratnih petlji, sukladno diferencijaciji preameloblasta budućega vrška krune
- najveće pad proliferacijske aktivnosti zabilježen je u dentalnoj papili koje je u svim promatranim stadijima imala ravnomjernu prostornu raspodjelu stanica pozitivnih na biljeg Ki-67

Diferencijacija stanica zubnog zametka (Oct-4)

- stanice zametne osnove zuba pokazivale su izražaj Oct-4 biljega prvo u jezgri, a zatim u citoplazmi, pojavljujući se prvo u epitelnom (caklinski organ), a potom i u mezenhimskom tkivu (zubna papila i folikul)
- stanice primarnog caklinskog čvorića su pokazivale citoplazmatski izražaj Oct-4, što se poklapa s gubitkom proliferacijske aktivnosti uslijed terminalne diferencijacije čvorića
- jači izražaj Oct-4 prvo je uočen u diferencirajućim preameloblastima i preodontoblastima, a kasnije se njegov nešto slabiji izražaj pojavio i u preodontoblastima
- pojava citoplazmatskog izražaja Oct-4 u skladu je s diferencijacijskim procesima u svim dijelovima zametne osnove zuba

Primarne cilije (α -tubulin i γ -tubulin)

- prisutnost primarnih cilija uočena je u svim dijelovima zubnog zametka, a one su bile duže i brojnije na mjestima intenzivne diferencijacije, odnosno interakcija između epitelnih i mezenhimskih tkiva (epitelno-mezenhimsko sučelje)
- u skupini proliferirajućih stanica, uočena je prisutnost centriola i odsutnost primarne cilije, dok se kod stanica u diferencijaciji mogla vidjeti samo primarna cilija, čime se potvrđuje različita povezanost primarnih cilija i centriola sa procesima proliferacije i diferencijacije
- primarne cilije najvjerojatnije igraju važnu ulogu u diferencijaciji ameloblasta i odontoblasta

Intermedijarni filamenti (CK8 i vimentin)

- koekspresija citokeratina i vimentina pojavljuje se u caklinskom organu kroz čitavo istraživano razdoblje razvoja zuba
- izražaj vimentina u ranim stadijima razvoja zuba može se povezati s pokretljivošću i otpornošću stanica na smično naprezanje, tj. svojstvima koja stanice pokazuju tijekom aktivne i usmjerene proliferacije
- izražaj CK8 u zubnoj osnovi ukazuje na njegov utjecaj na diferencijaciju nekoliko staničnih linija unutar caklinskog organa
- izražaj CK8 u bazalnim i postraničnim, te vimentina u apikalnim dijelovima citoplazme ameloblasta upućuje na njihovu ulogu u diferencijaciji ameloblasta
- CK8 vjerojatno nema važnijeg utjecaja na diferencijaciju preodontoblasta budući da su, osim njegovog prolaznog i blagog izražaja, ove stanice uglavnom izražavale vimentin

6. SAŽETAK

Čimbenici stanične proliferacije i diferencijacije, te pojavnost primarnih cilija u zamecima sjekutića/očnjaka u čovjeka tijekom razvojnih stadija pupoljka, kape i zvona, istražena je na serijskim rezovima zubnih tkiva 10 normalnih ljudskih fetusa (starosti 7-21 tjedana) primjenom imunohistokemijske metode i metode dvostruke imunofluorescencije za biljege Ki-67, α -tubulin, γ -tubulin, Oct-4, CK8 i vimentin. Udjeli stanica pozitivnih na Ki-67 analizirani su Kruskal-Wallis i Dunn-ovim post hoc testom. Tijekom promatranog razdoblja, udio stanica pozitivnih na Ki-67 je u vanjskom caklinskom epitelu pao sa 48.86% na 24.52%, dok se u unutarnjem caklinskom epitelu povećao sa 56.11% na 60.06%, da bi potom pao na 46.26%. U dentalnoj papili je bilo 46.26% stanica pozitivnih na Ki-67, a u stadiju zvona samo 22.08%. Opadanje udjela proliferirajućih stanica se vidjelo u zvjezdastom retikulumu (sa 46.26% na 15.49%). Jaki citoplazmatski izražaj Oct-4 opisan je u caklinskom organu i to osobito u diferencirajućim preameloblastima. Pomak od jezgrenog prema citoplazmatskom izražaju Oct-4 uočen je tijekom napredovanja razvoja i u stanicama dentalne papile. Primarne cilije (α -tubulin) nalazile su se na površini većine stanica zubnog zametka. Proliferirajuće stanice (bez cilija) je obilježavala prisutnost dvaju centriola (γ -tubulin), dok su kod nekih diferencirajućih stanica primarne cilije povezane s jednim od centriola. CK8 je bio izražen uglavnom u epitelnim dijelovima zubne osnove, dok je vimentin bio izračen i u epitelnim, i u mezenhimskim tkivima zubnog zametka. Izražaj CK8 se pojačavao u preameloblastima s napredovanjem razvoja. Koekspresija dvaju biljega (CK8 i vimentin) primijećena je u caklinskom organu, a pojačavala se u preameloblastima i preodontoblastima tijekom njihove diferencijacije.

Stanična proliferacija omogućava rast caklinskog organa, a njezino smanjenje u pojedinim tkivima upućuje na ispunjenje njihove razvojne funkcije i postupni nestanak. Smanjenje proliferacije se poklapa s početkom diferencijacije preameloblasta i preodontoblasta. Staničnu diferencijaciju prati pojačani izražaj Oct-4 i prisutnost primarnih cilija. Obrasci izražaja CK8 i vimentina upućuju na njihovu ulogu u proliferaciji, migraciji stanica te diferencijaciji preameloblasta i preodontoblasta.

7. ABSTRACT

Role of cell proliferation and differentiation factors in human tooth development

Factors controlling cell proliferation and differentiation, and appearance of primary cilia during the bud, cap and bell stages of incisor and/or canine human tooth germs were analyzed in histological sections of 10 human fetuses 8-21 developmental weeks old, using immunohistochemical and double immunofluorescence techniques to Ki-67, γ -tubulin, α -tubulin, Oct-4, CK8 and vimentin markers. The fraction of Ki-67 positive cells was analyzed by Kruskal-Wallis and Dunn's post hoc test. During the analyzed period, ratio of Ki-67 positive cells changed in outer enamel epithelium from 48.86% to 24.52%, in inner enamel epithelium increased from 56.11% to 60.06% and then dropped to 44.24%, while in dental papilla proliferation first increased from 46.26% to 55.45%, and then dropped to 22.08%. Constant decrease of proliferation characterized enamel reticulum (Ki-67 ratio from 46.26% to 15.49%). Strong cytoplasmic Oct-4 expression characterized epithelial parts of enamel organ, particularly the differentiating ameloblasts. During further development, Oct-4 expression shifted to both nuclear and cytoplasmic expression in mesenchymal parts of tooth germ. Primary cilia (α -tubulin) characterized most of the cells in developing enamel organ. While non-ciliated (proliferating) cells mainly contained two centrioles (γ -tubulin), the primary cilia were arising from centrioles in some non-proliferating cells. CK8 was exclusively expressed in epithelial tooth parts, whereas vimentin was expressed throughout the tooth germ. The expression of CK8 increased in preameloblasts as development progressed. Co-expression of CK8 and vimentin was observed in enamel organ, and was increasing in the differentiating preameloblasts and preodontoblasts. We suggest that increase in cell proliferation enables growth of enamel organ, while its selective decrease leads to disintegration of some tooth parts. Drop of proliferation coincided

with initiation of ameloblast and odontoblast differentiation. Additionally, cell differentiation was accompanied by increased expression of Oct-4 and probably by presence of primary cilia. Expression patterns of CK8 and vimentin indicated participation of these markers in cell proliferation, migration and differentiation of preameloblasts and preodontoblasts.

8. POPIS LITERATURE

1. Kettunen P, Laurikkala J, Itaranta P, Vainio S, Itoh N, Thesleff I. Associations of FGF-3 and FGF-10 with signaling networks regulating tooth morphogenesis. *Developmental dynamics : an official publication of the American Association of Anatomists*. 2000;219(3):322-32.
2. Thesleff I. Epithelial-mesenchymal signalling regulating tooth morphogenesis. *Journal of cell science*. 2003;116(Pt 9):1647-8.
3. Luukko K, Suvanto P, Saarma M, Thesleff I. Expression of GDNF and its receptors in developing tooth is developmentally regulated and suggests multiple roles in innervation and organogenesis. *Developmental dynamics : an official publication of the American Association of Anatomists*. 1997;210(4):463-71.
4. Partanen AM, Thesleff I. Growth factors and tooth development. *The International journal of developmental biology*. 1989;33(1):165-72.
5. Thesleff I, Vainio S, Jalkanen M. Cell-matrix interactions in tooth development. *The International journal of developmental biology*. 1989;33(1):91-7.
6. Wang XP, Suomalainen M, Jorgez CJ, Matzuk MM, Wankell M, Werner S, et al. Modulation of activin/bone morphogenetic protein signaling by follistatin is required for the morphogenesis of mouse molar teeth. *Developmental dynamics : an official publication of the American Association of Anatomists*. 2004;231(1):98-108.
7. D'Souza RN, Aberg T, Gaikwad J, Cavender A, Owen M, Karsenty G, et al. Cbfa1 is required for epithelial-mesenchymal interactions regulating tooth development in mice. *Development*. 1999;126(13):2911-20.
8. Vaahtokari A, Aberg T, Thesleff I. Apoptosis in the developing tooth: association with an embryonic signaling center and suppression by EGF and FGF-4. *Development*. 1996;122(1):121-9.
9. Mina M, Kollar EJ. The induction of odontogenesis in non-dental mesenchyme combined with early murine mandibular arch epithelium. *Archives of oral biology*. 1987;32(2):123-7.
10. Vaahtokari A, Vainio S, Thesleff I. Associations between transforming growth factor beta 1 RNA expression and epithelial-mesenchymal interactions during tooth morphogenesis. *Development*. 1991;113(3):985-94.
11. Hadar T, Shvero J, Yaniv E, Ram E, Shvili I, Koren R. Expression of p53, Ki-67 and Bcl-2 in parathyroid adenoma and residual normal tissue. *Pathology oncology research : POR*. 2005;11(1):45-9.
12. Thesleff I, Tummers M. Tooth organogenesis and regeneration. *StemBook*. Cambridge (MA)2008.
13. Coin R, Lesot H, Vonesch JL, Haikel Y, Ruch JV. Aspects of cell proliferation kinetics of the inner dental epithelium during mouse molar and incisor morphogenesis: a reappraisal of the role of the enamel knot area. *The International journal of developmental biology*. 1999;43(3):261-7.
14. Kim JY, Cha YG, Cho SW, Kim EJ, Lee MJ, Lee JM, et al. Inhibition of apoptosis in early tooth development alters tooth shape and size. *J Dent Res*. 2006;85(6):530-5.
15. Jernvall J, Thesleff I. Reiterative signaling and patterning during mammalian tooth morphogenesis. *Mechanisms of development*. 2000;92(1):19-29.
16. Nishikawa S. Correlation of the arrangement pattern of enamel rods and secretory ameloblasts in pig and monkey teeth: a possible role of the terminal webs in ameloblast movement during secretion. *The Anatomical record*. 1992;232(4):466-78.
17. Lesot H, Brook AH. Epithelial histogenesis during tooth development. *Archives of oral biology*. 2009;54 Suppl 1:S25-33.
18. Townsend G, Harris EF, Lesot H, Clauss F, Brook A. Morphogenetic fields within the human dentition: a new, clinically relevant synthesis of an old concept. *Archives of oral biology*. 2009;54 Suppl 1:S34-44.
19. Guven G, Gunhan O, Akbulut E, Cehreli ZC. Investigation of proliferative activity in the developing human tooth using Ki-67 immunostaining. *Medical principles and practice : international journal of the Kuwait University, Health Science Centre*. 2007;16(6):454-9.

20. Kalibovic Govorko D, Becic T, Vukojevic K, Mardesic-Brakus S, Biocina-Lukenda D, Saraga-Babic M. Spatial and temporal distribution of Ki-67 proliferation marker, Bcl-2 and Bax proteins in the developing human tooth. *Archives of oral biology*. 2010;55(12):1007-16.
21. Kero D, Novakovic J, Vukojevic K, Petricevic J, Kalibovic Govorko D, Biocina-Lukenda D, et al. Expression of Ki-67, Oct-4, gamma-tubulin and alpha-tubulin in human tooth development. *Archives of oral biology*. 2014;59(11):1119-29.
22. Bullwinkel J, Baron-Luhr B, Ludemann A, Wohlenberg C, Gerdes J, Scholzen T. Ki-67 protein is associated with ribosomal RNA transcription in quiescent and proliferating cells. *Journal of cellular physiology*. 2006;206(3):624-35.
23. Rahmanzadeh R, Huttmann G, Gerdes J, Scholzen T. Chromophore-assisted light inactivation of pKi-67 leads to inhibition of ribosomal RNA synthesis. *Cell proliferation*. 2007;40(3):422-30.
24. Scholzen T, Gerdes J. The Ki-67 protein: from the known and the unknown. *Journal of cellular physiology*. 2000;182(3):311-22.
25. Hall PA, Richards MA, Gregory WM, d'Ardenne AJ, Lister TA, Stansfeld AG. The prognostic value of Ki67 immunostaining in non-Hodgkin's lymphoma. *The Journal of pathology*. 1988;154(3):223-35.
26. Lindboe CF, Torp SH. Comparison of Ki-67 equivalent antibodies. *Journal of clinical pathology*. 2002;55(6):467-71.
27. Ueda T, Aozasa K, Tsujimoto M, Ohsawa M, Uchida A, Aoki Y, et al. Prognostic significance of Ki-67 reactivity in soft tissue sarcomas. *Cancer*. 1989;63(8):1607-11.
28. Lesot H, Vonesch JL, Peterka M, Tureckova J, Peterkova R, Ruch JV. Mouse molar morphogenesis revisited by three-dimensional reconstruction. II. Spatial distribution of mitoses and apoptosis in cap to bell staged first and second upper molar teeth. *The International journal of developmental biology*. 1996;40(5):1017-31.
29. Nakasone N, Yoshie H, Ohshima H. The relationship between the termination of cell proliferation and expression of heat-shock protein-25 in the rat developing tooth germ. *European journal of oral sciences*. 2006;114(4):302-9.
30. Leonardi E, Girlando S, Serio G, Mauri FA, Perrone G, Scampini S, et al. PCNA and Ki67 expression in breast carcinoma: correlations with clinical and biological variables. *Journal of clinical pathology*. 1992;45(5):416-9.
31. Lehner B, Sandner B, Marschallinger J, Lehner C, Furtner T, Couillard-Despres S, et al. The dark side of BrdU in neural stem cell biology: detrimental effects on cell cycle, differentiation and survival. *Cell and tissue research*. 2011;345(3):313-28.
32. Lee J, Kim HK, Rho JY, Han YM, Kim J. The human OCT-4 isoforms differ in their ability to confer self-renewal. *The Journal of biological chemistry*. 2006;281(44):33554-65.
33. Rosner MH, Vigano MA, Ozato K, Timmons PM, Poirier F, Rigby PW, et al. A POU-domain transcription factor in early stem cells and germ cells of the mammalian embryo. *Nature*. 1990;345(6277):686-92.
34. Hansis C, Grifo JA, Krey LC. Oct-4 expression in inner cell mass and trophectoderm of human blastocysts. *Molecular human reproduction*. 2000;6(11):999-1004.
35. Scholer HR, Dressler GR, Balling R, Rohdewohld H, Gruss P. Oct-4: a germline-specific transcription factor mapping to the mouse t-complex. *The EMBO journal*. 1990;9(7):2185-95.
36. Brehm A, Ohbo K, Scholer H. The carboxy-terminal transactivation domain of Oct-4 acquires cell specificity through the POU domain. *Molecular and cellular biology*. 1997;17(1):154-62.
37. Chung IH, Yamaza T, Zhao H, Choung PH, Shi S, Chai Y. Stem cell property of postmigratory cranial neural crest cells and their utility in alveolar bone regeneration and tooth development. *Stem cells*. 2009;27(4):866-77.
38. Tai MH, Chang CC, Kiupel M, Webster JD, Olson LK, Trosko JE. Oct4 expression in adult human stem cells: evidence in support of the stem cell theory of carcinogenesis. *Carcinogenesis*. 2005;26(2):495-502.
39. Nakagawa E, Zhang L, Shin JO, Kim EJ, Cho SW, Ohshima H, et al. The novel expression of Oct3/4 and Bmi1 in the root development of mouse molars. *Cell and tissue research*. 2012;347(2):479-84.
40. Lengner CJ, Welstead GG, Jaenisch R. The pluripotency regulator Oct4: a role in somatic stem cells? *Cell cycle*. 2008;7(6):725-8.

41. Wang X, Dai J. Concise review: isoforms of OCT4 contribute to the confusing diversity in stem cell biology. *Stem cells*. 2010;28(5):885-93.
42. Lengner CJ, Camargo FD, Hochedlinger K, Welstead GG, Zaidi S, Gokhale S, et al. Oct4 expression is not required for mouse somatic stem cell self-renewal. *Cell stem cell*. 2007;1(4):403-15.
43. Zangrossi S, Marabese M, Broggin M, Giordano R, D'Erasmo M, Montelatici E, et al. Oct-4 expression in adult human differentiated cells challenges its role as a pure stem cell marker. *Stem cells*. 2007;25(7):1675-80.
44. Ovitt CE, Scholer HR. The molecular biology of Oct-4 in the early mouse embryo. *Molecular human reproduction*. 1998;4(11):1021-31.
45. Cauffman G, Van de Velde H, Liebaers I, Van Steirteghem A. Oct-4 mRNA and protein expression during human preimplantation development. *Molecular human reproduction*. 2005;11(3):173-81.
46. Saraga-Babic M, Vukojevic K, Bocina I, Drnasin K, Saraga M. Ciliogenesis in normal human kidney development and post-natal life. *Pediatric nephrology*. 2012;27(1):55-63.
47. Nakagawa E, Zhang L, Kim EJ, Shin JO, Cho SW, Ohshima H, et al. The novel function of Oct3/4 in mouse tooth development. *Histochemistry and cell biology*. 2012;137(3):367-76.
48. Mizuno N, Kosaka M. Novel variants of Oct-3/4 gene expressed in mouse somatic cells. *The Journal of biological chemistry*. 2008;283(45):30997-1004.
49. Li L, Kwon HJ, Harada H, Ohshima H, Cho SW, Jung HS. Expression patterns of ABCG2, Bmi-1, Oct-3/4, and Yap in the developing mouse incisor. *Gene expression patterns : GEP*. 2011;11(3-4):163-70.
50. da Cunha JM, da Costa-Neves A, Kerkis I, da Silva MC. Pluripotent stem cell transcription factors during human odontogenesis. *Cell and tissue research*. 2013;353(3):435-41.
51. Eggenschwiler JT, Anderson KV. Cilia and developmental signaling. *Annual review of cell and developmental biology*. 2007;23:345-73.
52. Scholey JM. Intraflagellar transport motors in cilia: moving along the cell's antenna. *The Journal of cell biology*. 2008;180(1):23-9.
53. Hoey DA, Chen JC, Jacobs CR. The primary cilium as a novel extracellular sensor in bone. *Frontiers in endocrinology*. 2012;3:75.
54. Piperno G, LeDizet M, Chang XJ. Microtubules containing acetylated alpha-tubulin in mammalian cells in culture. *J Cell Biol*. 1987;104(2):289-302.
55. Moudjou M, Bordes N, Paintrand M, Bornens M. gamma-Tubulin in mammalian cells: the centrosomal and the cytosolic forms. *J Cell Sci*. 1996;109 (Pt 4):875-87.
56. Satir P, Christensen ST. Structure and function of mammalian cilia. *Histochemistry and cell biology*. 2008;129(6):687-93.
57. Sasano Y. Dynamic behavior of ciliated centrioles in rat incisor ameloblasts during cell differentiation. *Archivum histologicum Japonicum = Nihon soshikigaku kiroku*. 1986;49(4):437-48.
58. Irigoien F, Badano JL. Keeping the balance between proliferation and differentiation: the primary cilium. *Current genomics*. 2011;12(4):285-97.
59. Ohazama A, Haycraft CJ, Seppala M, Blackburn J, Ghafoor S, Cobourne M, et al. Primary cilia regulate Shh activity in the control of molar tooth number. *Development*. 2009;136(6):897-903.
60. Bisgrove BW, Yost HJ. The roles of cilia in developmental disorders and disease. *Development*. 2006;133(21):4131-43.
61. Caspary T, Larkins CE, Anderson KV. The graded response to Sonic Hedgehog depends on cilia architecture. *Developmental cell*. 2007;12(5):767-78.
62. Pan J, Wang Q, Snell WJ. Cilium-generated signaling and cilia-related disorders. *Laboratory investigation; a journal of technical methods and pathology*. 2005;85(4):452-63.
63. Rohatgi R, Milenkovic L, Scott MP. Patched1 regulates hedgehog signaling at the primary cilium. *Science*. 2007;317(5836):372-6.
64. Haycraft CJ, Serra R. Cilia involvement in patterning and maintenance of the skeleton. *Current topics in developmental biology*. 2008;85:303-32.
65. Muhammad H, Rais Y, Miosge N, Ornan EM. The primary cilium as a dual sensor of mechanochemical signals in chondrocytes. *Cellular and molecular life sciences : CMLS*. 2012;69(13):2101-7.

66. Veland IR, Awan A, Pedersen LB, Yoder BK, Christensen ST. Primary cilia and signaling pathways in mammalian development, health and disease. *Nephron Physiology*. 2009;111(3):p39-53.
67. Magloire H, Couble ML, Romeas A, Bleicher F. Odontoblast primary cilia: facts and hypotheses. *Cell biology international*. 2004;28(2):93-9.
68. Magloire H, Couble ML, Thivichon-Prince B, Maurin JC, Bleicher F. Odontoblast: a mechano-sensory cell. *Journal of experimental zoology Part B, Molecular and developmental evolution*. 2009;312B(5):416-24.
69. Thivichon-Prince B, Couble ML, Giamarchi A, Delmas P, Franco B, Romio L, et al. Primary cilia of odontoblasts: possible role in molar morphogenesis. *Journal of dental research*. 2009;88(10):910-5.
70. Doherty GJ, McMahon HT. Mediation, modulation, and consequences of membrane-cytoskeleton interactions. *Annu Rev Biophys*. 2008;37:65-95.
71. Eriksson JE, Dechat T, Grin B, Helfand B, Mendez M, Pallari HM, et al. Introducing intermediate filaments: from discovery to disease. *J Clin Invest*. 2009;119(7):1763-71.
72. Liao J, Price D, Omary MB. Association of glucose-regulated protein (grp78) with human keratin 8. *FEBS Lett*. 1997;417(3):316-20.
73. Gilbert S, Loranger A, Daigle N, Marceau N. Simple epithelium keratins 8 and 18 provide resistance to Fas-mediated apoptosis. The protection occurs through a receptor-targeting modulation. *The Journal of cell biology*. 2001;154(4):763-73.
74. Schweizer J, Bowden PE, Coulombe PA, Langbein L, Lane EB, Magin TM, et al. New consensus nomenclature for mammalian keratins. *The Journal of cell biology*. 2006;174(2):169-74.
75. Heikinheimo K, Hormia M, Stenman G, Virtanen I, Happonen RP. Patterns of expression of intermediate filaments in ameloblastoma and human fetal tooth germ. *J Oral Pathol Med*. 1989;18(5):264-73.
76. Kasper M, Karsten U, Stosiek P, Moll R. Distribution of intermediate-filament proteins in the human enamel organ: unusually complex pattern of coexpression of cytokeratin polypeptides and vimentin. *Differentiation; research in biological diversity*. 1989;40(3):207-14.
77. Couwenhoven R, Schwartz SA. Developmental-specific expression and immunoreactivity of keratins during odontogenesis in rat embryos. *Archives of oral biology*. 1988;33(1):57-63.
78. Domingues MG, Jaeger MM, Araujo VC, Araujo NS. Expression of cytokeratins in human enamel organ. *European journal of oral sciences*. 2000;108(1):43-7.
79. Hosoya A, Kwak S, Kim EJ, Lunny DP, Lane EB, Cho SW, et al. Immunohistochemical localization of cytokeratins in the junctional region of ectoderm and endoderm. *Anat Rec (Hoboken)*. 2010;293(11):1864-72.
80. Lesot H, Meyer JM, Ruch JV, Weber K, Osborn M. Immunofluorescent localization of vimentin, prekeratin and actin during odontoblast and ameloblast differentiation. *Differentiation; research in biological diversity*. 1982;21(2):133-7.
81. Nakai M, Tatemoto Y, Mori H, Mori M. Distribution profiles of keratin proteins during rat amelogenesis. *Histochemistry*. 1986;85(2):89-94.
82. Ravindranath RM, Tam WY, Bringas P, Jr., Santos V, Fincham AG. Amelogenin-cytokeratin 14 interaction in ameloblasts during enamel formation. *The Journal of biological chemistry*. 2001;276(39):36586-97.
83. Webb PP, Moxham BJ, Ralphs JR, Benjamin M. Cytoskeleton of the mesenchymal cells of the rat dental papilla and dental pulp. *Connective tissue research*. 1995;32(1-4):71-6.
84. Suzuki M, Gemmell R, Yoshida S. Vimentin localisation in tooth germ cells of two marsupial species, the northern brown bandicoot, *Isodon macrourus*, and the brushtail possum, *Trichosurus vulpecula*. *Kaibogaku Zasshi*. 1999;74(2):191-6.
85. Berteretche MV, Dunia I, Devilliers G, van der Kemp A, Pieper F, Bloemendal H, et al. Abnormal incisor-tooth differentiation in transgenic mice expressing the muscle-specific desmin gene. *European journal of cell biology*. 1993;62(2):183-93.
86. Brook AH. A unifying aetiological explanation for anomalies of human tooth number and size. *Archives of oral biology*. 1984;29(5):373-8.
87. Dassule HR, Lewis P, Bei M, Maas R, McMahon AP. Sonic hedgehog regulates growth and morphogenesis of the tooth. *Development*. 2000;127(22):4775-85.

88. Hardcastle Z, Mo R, Hui CC, Sharpe PT. The Shh signalling pathway in tooth development: defects in Gli2 and Gli3 mutants. *Development*. 1998;125(15):2803-11.
89. Peters H, Neubuser A, Balling R. Pax genes and organogenesis: Pax9 meets tooth development. *European journal of oral sciences*. 1998;106 Suppl 1:38-43.
90. Pesce M, Scholer HR. Oct-4: gatekeeper in the beginnings of mammalian development. *Stem cells*. 2001;19(4):271-8.
91. Nichols J, Zevnik B, Anastassiadis K, Niwa H, Klewe-Nebenius D, Chambers I, et al. Formation of pluripotent stem cells in the mammalian embryo depends on the POU transcription factor Oct4. *Cell*. 1998;95(3):379-91.
92. Pesce M, Scholer HR. Oct-4: control of totipotency and germline determination. *Molecular reproduction and development*. 2000;55(4):452-7.
93. Sharma N, Berbari NF, Yoder BK. Ciliary dysfunction in developmental abnormalities and diseases. *Current topics in developmental biology*. 2008;85:371-427.
94. Emerson JA. Disruption of the cytokeratin filament network in the preimplantation mouse embryo. *Development*. 1988;104(2):219-34.
95. Baribault H, Oshima RG. Polarized and functional epithelia can form after the targeted inactivation of both mouse keratin 8 alleles. *The Journal of cell biology*. 1991;115(6):1675-84.
96. Baribault H, Price J, Miyai K, Oshima RG. Mid-gestational lethality in mice lacking keratin 8. *Genes & development*. 1993;7(7A):1191-202.
97. Colucci-Guyon E, Portier MM, Dunia I, Paulin D, Pournin S, Babinet C. Mice lacking vimentin develop and reproduce without an obvious phenotype. *Cell*. 1994;79(4):679-94.
98. Moisan E, Chiasson S, Girard D. The intriguing normal acute inflammatory response in mice lacking vimentin. *Clinical and experimental immunology*. 2007;150(1):158-68.
99. Piperno G, Fuller MT. Monoclonal antibodies specific for an acetylated form of alpha-tubulin recognize the antigen in cilia and flagella from a variety of organisms. *The Journal of cell biology*. 1985;101(6):2085-94.
100. Heikinheimo K, Sandberg M, Happonen RP, Virtanen I, Bosch FX. Cytoskeletal gene expression in normal and neoplastic human odontogenic epithelia. *Laboratory investigation; a journal of technical methods and pathology*. 1991;65(6):688-701.
101. Williams JR. The Declaration of Helsinki and public health. *Bull World Health Organ*. 2008;86(8):650-2.
102. O'Rahilly R. Guide to the staging of human embryos. *Anat Anz*. 1972;130(5):556-9.
103. Pellegrino ED. Ethics. *Jama*. 1989;261(19):2843-5.
104. David G, Bai XM, Van der Schueren B, Marynen P, Cassiman JJ, Van den Berghe H. Spatial and temporal changes in the expression of fibroglycan (syndecan-2) during mouse embryonic development. *Development*. 1993;119(3):841-54.
105. Niwa H, Miyazaki J, Smith AG. Quantitative expression of Oct-3/4 defines differentiation, dedifferentiation or self-renewal of ES cells. *Nature genetics*. 2000;24(4):372-6.
106. Kero D, Kalibovic Govorko D, Vukojevic K, Cubela M, Soljic V, Saraga-Babic M. Expression of cytokeratin 8, vimentin, syndecan-1 and Ki-67 during human tooth development. *Journal of molecular histology*. 2014.
107. Christophersen NS, Helin K. Epigenetic control of embryonic stem cell fate. *The Journal of experimental medicine*. 2010;207(11):2287-95.
108. Govindasamy V, Abdullah AN, Ronald VS, Musa S, Ab Aziz ZA, Zain RB, et al. Inherent differential propensity of dental pulp stem cells derived from human deciduous and permanent teeth. *Journal of endodontics*. 2010;36(9):1504-15.
109. Atari M, Gil-Recio C, Fabregat M, Garcia-Fernandez D, Barajas M, Carrasco MA, et al. Dental pulp of the third molar: a new source of pluripotent-like stem cells. *Journal of cell science*. 2012;125(Pt 14):3343-56.
110. Marynka-Kalmani K, Treves S, Yafee M, Rachima H, Gafni Y, Cohen MA, et al. The lamina propria of adult human oral mucosa harbors a novel stem cell population. *Stem cells*. 2010;28(5):984-95.
111. Wu J, Huang GT, He W, Wang P, Tong Z, Jia Q, et al. Basic fibroblast growth factor enhances stemness of human stem cells from the apical papilla. *Journal of endodontics*. 2012;38(5):614-22.

112. de Vries WN, Evsikov AV, Brogan LJ, Anderson CP, Graber JH, Knowles BB, et al. Reprogramming and differentiation in mammals: motifs and mechanisms. *Cold Spring Harbor symposia on quantitative biology*. 2008;73:33-8.
113. Ho R, Chronis C, Plath K. Mechanistic insights into reprogramming to induced pluripotency. *Journal of cellular physiology*. 2011;226(4):868-78.
114. Kellner S, Kikyo N. Transcriptional regulation of the Oct4 gene, a master gene for pluripotency. *Histology and histopathology*. 2010;25(3):405-12.
115. Ferro F, Spelat R, D'Aurizio F, Puppato E, Pandolfi M, Beltrami AP, et al. Dental pulp stem cells differentiation reveals new insights in Oct4A dynamics. *PloS one*. 2012;7(7):e41774.
116. Kotoula V, Papamichos SI, Lambropoulos AF. Revisiting OCT4 expression in peripheral blood mononuclear cells. *Stem cells*. 2008;26(1):290-1.
117. DeRouen MC, Oro AE. The primary cilium: a small yet mighty organelle. *The Journal of investigative dermatology*. 2009;129(2):264-5.
118. Tureckova J, Lesot H, Vonesch JL, Peterka M, Peterkova R, Ruch JV. Apoptosis is involved in the disappearance of the diastemal dental primordia in mouse embryo. *The International journal of developmental biology*. 1996;40(2):483-9.
119. Peterkova R, Peterka M, Viriot L, Lesot H. Development of the vestigial tooth primordia as part of mouse odontogenesis. *Connective tissue research*. 2002;43(2-3):120-8.
120. Bitgood MJ, McMahon AP. Hedgehog and Bmp genes are coexpressed at many diverse sites of cell-cell interaction in the mouse embryo. *Developmental biology*. 1995;172(1):126-38.
121. Dassule HR, McMahon AP. Analysis of epithelial-mesenchymal interactions in the initial morphogenesis of the mammalian tooth. *Developmental biology*. 1998;202(2):215-27.
122. Cobourne MT, Hardcastle Z, Sharpe PT. Sonic hedgehog regulates epithelial proliferation and cell survival in the developing tooth germ. *Journal of dental research*. 2001;80(11):1974-9.
123. Haycraft CJ, Banizs B, Aydin-Son Y, Zhang Q, Michaud EJ, Yoder BK. Gli2 and Gli3 localize to cilia and require the intraflagellar transport protein polaris for processing and function. *PLoS genetics*. 2005;1(4):e53.
124. Zhang Q, Davenport JR, Croyle MJ, Haycraft CJ, Yoder BK. Disruption of IFT results in both exocrine and endocrine abnormalities in the pancreas of Tg737(orpk) mutant mice. *Laboratory investigation; a journal of technical methods and pathology*. 2005;85(1):45-64.
125. Michaud EJ, Yoder BK. The primary cilium in cell signaling and cancer. *Cancer research*. 2006;66(13):6463-7.
126. Litingtung Y, Dahn RD, Li Y, Fallon JF, Chiang C. Shh and Gli3 are dispensable for limb skeleton formation but regulate digit number and identity. *Nature*. 2002;418(6901):979-83.
127. Kandaichi K, Kagayama M, Akita H. Ultrastructure of secretory ameloblasts in puppies. *Acta anatomica*. 1985;123(1):14-20.
128. Albrecht-Buehler G, Bushnell A. The orientation of centrioles in migrating 3T3 cells. *Experimental cell research*. 1979;120(1):111-8.
129. Lindberg K, Rheinwald JG. Three distinct keratinocyte subtypes identified in human oral epithelium by their patterns of keratin expression in culture and in xenografts. *Differentiation; research in biological diversity*. 1990;45(3):230-41.
130. Vaidya MM, Sawant SS, Borges AM, Naresh NK, Purandare MC, Bhisey AN. Cytokeratin expression in human fetal tongue and buccal mucosa. *J Biosci*. 2000;25(3):235-42.
131. Raul U, Sawant S, Dange P, Kalraiya R, Ingle A, Vaidya M. Implications of cytokeratin 8/18 filament formation in stratified epithelial cells: induction of transformed phenotype. *Int J Cancer*. 2004;111(5):662-8.
132. Tabata MJ, Matsumura T, Liu JG, Wakisaka S, Kurisu K. Expression of cytokeratin 14 in ameloblast-lineage cells of the developing tooth of rat, both in vivo and in vitro. *Archives of oral biology*. 1996;41(11):1019-27.
133. Lombardi T, Samson J, Muhlhauser J, Fiore-Donno G, Maggiano N, Castellucci M. Expression of intermediate filaments and actins in human dental pulp and embryonic dental papilla. *The Anatomical record*. 1992;234(4):587-92.
134. Yu WY, Slack JM, Tosh D. Conversion of columnar to stratified squamous epithelium in the developing mouse oesophagus. *Developmental biology*. 2005;284(1):157-70.

135. Viebahn C, Lane EB, Ramaekers FC. Keratin and vimentin expression in early organogenesis of the rabbit embryo. *Cell and tissue research*. 1988;253(3):553-62.
136. Kemler R, Brulet P, Schnebelen MT, Gaillard J, Jacob F. Reactivity of monoclonal antibodies against intermediate filament proteins during embryonic development. *Journal of embryology and experimental morphology*. 1981;64:45-60.
137. Tapscott SJ, Bennett GS, Toyama Y, Kleinbart F, Holtzer H. Intermediate filament proteins in the developing chick spinal cord. *Developmental biology*. 1981;86(1):40-54.
138. Franke WW, Grund C, Kuhn C, Jackson BW, Illmensee K. Formation of cytoskeletal elements during mouse embryogenesis. III. Primary mesenchymal cells and the first appearance of vimentin filaments. *Differentiation; research in biological diversity*. 1982;23(1):43-59.
139. Carev D, Saraga M, Saraga-Babic M. Expression of intermediate filaments, EGF and TGF- α in early human kidney development. *Journal of molecular histology*. 2008;39(2):227-35.
140. Vukojevic K, Kero D, Novakovic J, Kalibovic Govorko D, Saraga-Babic M. Cell proliferation and apoptosis in the fusion of human primary and secondary palates. *European journal of oral sciences*. 2012;120(4):283-91.
141. Wang B, Li H, Liu Y, Lin X, Lin Y, Wang Y, et al. Expression patterns of WNT/ β -CATENIN signaling molecules during human tooth development. *Journal of molecular histology*. 2014.
142. Buchtova M, Stembirek J, Glocova K, Matalova E, Tucker AS. Early regression of the dental lamina underlies the development of diphyodont dentitions. *Journal of dental research*. 2012;91(5):491-8.
143. Mendez MG, Kojima S, Goldman RD. Vimentin induces changes in cell shape, motility, and adhesion during the epithelial to mesenchymal transition. *FASEB J*. 2010;24(6):1838-51.
144. Ivaska J, Vuoriluoto K, Huovinen T, Izawa I, Inagaki M, Parker PJ. PKC ϵ -mediated phosphorylation of vimentin controls integrin recycling and motility. *The EMBO journal*. 2005;24(22):3834-45.
145. Schirren CG, Burgdorf WH, Sander CA, Plewig G. Fetal and adult hair follicle. An immunohistochemical study of anticytokeratin antibodies in formalin-fixed and paraffin-embedded tissue. *Am J Dermatopathol*. 1997;19(4):335-40.
146. Aznavoorian S, Stracke ML, Krutzsch H, Schiffmann E, Liotta LA. Signal transduction for chemotaxis and haptotaxis by matrix molecules in tumor cells. *The Journal of cell biology*. 1990;110(4):1427-38.
147. Si SP, Tsou HC, Lee X, Peacocke M. Cultured human melanocytes express the intermediate filament vimentin. *The Journal of investigative dermatology*. 1993;101(3):383-6.
148. Page M. Changing patterns of cytokeratins and vimentin in the early chick embryo. *Development*. 1989;105(1):97-107.
149. Erickson CA, Tucker RP, Edwards BF. Changes in the distribution of intermediate-filament types in Japanese quail embryos during morphogenesis. *Differentiation; research in biological diversity*. 1987;34(2):88-97.
150. Alexander J, Stainier DY. A molecular pathway leading to endoderm formation in zebrafish. *Current biology : CB*. 1999;9(20):1147-57.
151. Clements D, Woodland HR. Changes in embryonic cell fate produced by expression of an endodermal transcription factor, Xsox17. *Mechanisms of development*. 2000;99(1-2):65-70.
152. Grapin-Botton A, Constam D. Evolution of the mechanisms and molecular control of endoderm formation. *Mechanisms of development*. 2007;124(4):253-78.
153. Kanai-Azuma M, Kanai Y, Gad JM, Tajima Y, Taya C, Kurohmaru M, et al. Depletion of definitive gut endoderm in Sox17-null mutant mice. *Development*. 2002;129(10):2367-79.

9. ŽIVOTOPIS

DARKO KERO, dr.med.dent.

Datum i mjesto rođenja: 8. siječnja 1980. u Splitu

Kućna adresa: Dobrilina 7, Split

e-mail: dkero@mefst.hr

OBRAZOVANJE:

1986. - 1998. Osnovna škola i opća gimnazija

1998. - 2005. Stomatološki fakultet Sveučilišta u Zagrebu

2009. - 2010. Poslijediplomski znanstveni doktorski studij "Biologija novotvorina"
Medicinskom fakultetu Sveučilišta u Splitu

AKADEMSKI STUPNJEVI:

2005. Doktor dentalne medicine

2013. Specijalist obiteljske dentalne medicine

STRUČNI I NASTAVNI RAD:

2005. - 2009. Rad u privatnim polivalentnim ordinacijama dentalne medicine

2009. - Asistent na Studiju dentalne medicine Medicinskog fakulteta Sveučilišta
u Splitu

Sudjeluje u izvođenju nastave iz predmeta "Dentalna morfologija i antropologija", "Forenzička dentalna medicina", "Uvod u dentalnu medicinu", "Opća i socijalna dentalna medicina", "Etika u dentalnoj medicini", "Razvoj i anomalije glave i vrata"

POPIS PUBLIKACIJA:

1. Vukojevic K, **Kero D**, Novakovic J, Kalibovic Govorko D, Saraga-Babic M.

Cell proliferation and apoptosis in the fusion of human primary and secondary

palates.

European Journal of Oral Sciences, 2012 Aug;120(4):283-91.

2. **Kero D**, Novakovic J, Vukojevic K, Petricevic J, Kalibovic Govorko D, Biocina-Lukenda D, Saraga-Babic M.

Expression of Ki-67, Oct-4, γ -tubulin and α -tubulin in human tooth development.

Archives of Oral Biology, 2014 Nov;59(11):1119-29.

3. **Kero D**, Kalibovic Govorko D, Vukojevic K, Cubela M, Soljic V, Saraga-Babic M.

Expression of cytokeratin 8, vimentin, syndecan-1 and Ki-67 during human tooth development.

Journal of Molecular Histology, 2014 Dec;45(6):627-40.

OSTALE AKTIVNOSTI:

Od 2006. član Hrvatske komore dentalne medicine.