

Učinak topičkog diklofenaka na incidenciju makularnog edema i intraokularnu upalnu reakciju u bolesnika s dijabetičnom retinopatijom nakon fakoemulzifikacijske operacije mrežne

Medić, Aleksej

Doctoral thesis / Disertacija

2017

Degree Grantor / Ustanova koja je dodijelila akademski / stručni stupanj: **University of Split, School of Medicine / Sveučilište u Splitu, Medicinski fakultet**

Permanent link / Trajna poveznica: <https://urn.nsk.hr/urn:nbn:hr:171:123804>

Rights / Prava: [In copyright](#) / [Zaštićeno autorskim pravom.](#)

Download date / Datum preuzimanja: **2025-02-16**



Repository / Repozitorij:

[MEFST Repository](#)



**SVEUČILIŠTE U SPLITU
MEDICINSKI FAKULTET**

ALEKSEJ MEDIĆ

**UČINAK TOPIČKOG DIKLOFENAKA NA INCIDENCIJU
MAKULARNOG EDEMA I INTRAOKULARNU UPALNU
REAKCIJU U BOLESNIKA S DIJABETIČNOM RETINOPATIJOM
NAKON FAKOEMULZIFIKACIJSKE OPERACIJE MRENE**

DOKTORSKA DISERTACIJA

Split, 2017.

Rad je izrađen u Klinici za očne bolesti KBC Split i
Poliklinici za oftalmologiju dr. Medić, dr. Jukić u Splitu.

Mentor rada: Doc. dr. sc. Ljubo Znaor

Zahvale

Posebno zahvaljujem svom mentoru Doc. dr. sc. Ljubi Znaoru na stručnoj podršci te neizmjerneoj strpljivosti i požrtvovnosti tijekom ovog istraživanja.

Zahvaljujem osoblju Poliklinike dr. Medić, dr. Jukić na nesebičnoj pomoći u provedbi ovog istraživanja.

Velika hvala mojoj obitelji na podršci i razumijevaju.

SADRŽAJ

POPIS KRATICA	4
1. UVOD	5
1.1. Dijabetična retinopatija	5
1.2. Dijabetični makularni edem	15
1.3. Postoperativni cistoidni makularni edem	18
1.4. Problematika istraživanja	21
2. CILJ ISTRAŽIVANJA I HIPOTEZE	26
3. MATERIJALI I METODE	29
3.1. Ispitanici	29
3.2. Postupci	30
3.3. Materijali	31
3.4. Protokol	32
3.5. Statistički postupci	33
4. REZULTATI	35
5. RASPRAVA	42
6. ZAKLJUČCI	45
7. SAŽETAK	46
8. SUMMARY	47
9. LITERATURA	48
10. ŽIVOTOPIS	58

POPIS KRATICA

ACE I-II	- renin-angiotenzin konvertirajući enzim
AGEs	- krajnji glikozilirani produkti
AR	- aldoza reduktaza
bFGF	- bazični fibroblastni čimbenik rasta
BRB	- krvno-mrežnična barijera
CAs	- karboanhidraze
CFT	- centralna foveolarna debljina
CME	- cistoidni makularni edem
COX	- ciklooksigeza
CSME	- klinički značajni makularni edem
DAG	- diaglicerol
DME	- dijabetični makularni edem
DR	- dijabetična retinopatija
ECCE	- ekstrakapsularna ekstrakcija katarakte
EDTRS	- Studija ranog tretmana dijabetične retinopatije
EGF	- epidermalni čimbenik rasta
EPC	- endotelni prekursori u koštanoj srži
FA	- floresceinska angiografija
GSH	- glutation
ICCE	-intrakapsularna ekstrakcija katarakte
IGF	-inzulinu sličan čimbenik rasta-1
IL	- interleukini
IL-12	- interleukin 12
IRMA	- intraretinalne vaskularne abnormalnosti
LOCS III	- Klasifikacijski Sistem Lećnih Opaciteta III
MMPs	- matriks metaloproteinaze
NADPH	- nikotinamid adenin dinukleotid fosfat
NPDR	- neproliferativna dijabetična retinopatija
NSAID	- nesteroidni protu-upalni lijekovi
OCT	- optička koherentna tomografija
PDGFs	- trombocitni čimbenici rasta
PDR	- proliferativna dijabetična retinopatija
PHACO	- fakoemulzifikacijska operacija katarakte
PKC	- protein kinaza C
PRF	- panretinalna fotokoagulacija
RAAS	- Renin-Angiotenzin-Aldosteronski sustav
RAGE	- AGE receptori
RNS	- reaktivni spojevi dušika
ROS	- reaktivni spojevi kisika
RPE	- retinalni pigmentni epitel
SDH	- sorbitol dehidrogenaza
SODs	- superoksid dismutaze
TGF-β2	- transformirajući čimbenik rasta β 2
TNF	- čimbenik nekroze tumora
VEGF	- vaskularni endotelni čimbenik rasta

1. UVOD

1.1. Dijabetična retinopatija (DR)

Dijabetična retinopatija je kronična vaskularna komplikacije šećerne bolesti koju odlikuje okluzija kapilara, mikrovaskularne lezije uz krvarenje, edem i eksudate u mrežnici te neovaskularizacija i glijalna proliferacija uz područje mrežnične ishemije.

Mehanizam nastanka promjena u cirkulaciji mrežnice nije u potpunosti jasan, recentne studije ukazuju na važnu ulogu kronične upale kao posljedicu tkivne hipoksije (1). Dijabetičnu retinopatiju klasificiramo na neproliferativnu (NPDR) i proliferativnu (PDR). NPDR karakteriziraju mikroaneurizme, mrežnična krvarenja, mrežnični eksudati (engl. *Cotton-wool spot*), intraretinalne vaskularne abnormalnosti (IRMA) i kruničaste vene (engl. *venous beeding*), a po težini se dijeli na blagu (mikroaneurizme ili retinalna krvarenja u jednom kvadrantu), umjerenu (retinalna krvarenja najmanje u jednom, a manje od četiri kvadranta, mrežnični eksudati, kruničaste vene) i tešku (krvarenje i mikroaneurizme u sva četiri kvadranta, abnormalnosti kalibra vena u najmanje dva kvadranta, intraretinalne mikrovaskularne abnormalnosti u jednom kvadrantu) (2).

PDR je teži, ali rjeđi oblik DR-a i na nju otpada 7% od svih oblika DR-a (3). Njene značajke su hemoragije, neovaskularizacija, trakcijska ablacija mrežnice, rubeoza šarenice.

Krvne žile mrežnice u zdravom oku opskrbljuju krvlju njene unutrašnje dvije trećine, a ogranci su središnje mrežnične arterije i vene.

Arterije i vene se nalaze u sloju živčanih vlakana mrežnice, a arteriole i venule se granaju dublje i tvore dvije mikrovaskularne mreže, površinsku (u ganglijskim stanicama i sloju živčanih vlakana) i dublju mrežu u unutarnjem nuklearnom sloju (4). Protok krvi u mrežnici zdravog oka je konstantan zahvaljujući mehanizmu autoregulacije koji je neovisan o fluktuaciji sistemskog i intraokularnog tlaka (4).

Endotel mrežničnih kapilara je važna barijera između intravaskularnog i ekstravaskularnog odjeljka, nefenestriran je, posjeduje čvrste međustanične veze (engl. *tight junctions*) i tvori glavni dio krvno - mrežnične barijere (en. *Blood-Retinal Barrier* BRB). Promjer mrežničnih kapilara je 5-6 μ , stijenka kapilare građena je od jednog sloja endotelnih stanica koje su okružene intramuralnim pericitima (4). Oni reguliraju tonus, mehanički podupiru stijenku i tvore ekstracelularni matriks, fagocitiraju i kontrahiraju se ovisno o prisutnosti endotelina-1, angiotenzina-2, hipoksiji i izloženosti dušičnom oksidu i ugljičnom dioksidu (5).

Periciti igraju važnu strukturnu i vazoregulacijsku ulogu te je njihov gubitak jedna od glavnih značajki početka DR-a i stvaranje mikroaneurizmi.

Odnos pericita i endotelnih stanica u zdravom kapilarnom sistemu mrežnice je 1:1 (4).

Krvne žile mrežnice u DR-u doživljavaju niz promjena kao što su zadebljanje kapilarnih bazalnih membrana, gubitak pericita, nastanak mikroaneurizmi, pojava oštećenja krvno-mrežnične barijere te indukcija neovaskularizacije.

Zadebljanje bazalne membrane uzrokovano je nizom biokemijskih promjena koje se događaju kao posljedica hiperglikemije, a neke studije upućuju na važnost aktivacije i promjena u ciklusu Sorbitola (6).

Gubitak pericita vidljiv je u ranim fazama DR. Potvrđen je brojnim studijama koje su koristile svjetlosni i elektronski mikroskop, a vidio se kao niz baloniranih praznih prostora kapilarnog zida (7). Pretpostavlja se da je gubitak pericita uzrokovan promjenama u putu sorbitola jer je enzim aldoza reduktaza (AR) pronađen i u pericitima mrežničnih kapilara (8).

Mikroaneurizme u DR-u vide se kao crvene točkice na mrežnici, a predstavljaju vretenasta proširenja kapilara mrežnice. Pretpostavlja se da su to fokalna područja endotelne proliferacije zbog gubitka antiproliferacijskog učinka pericita (9).

Oštećenje krvno-mrežnične barijere pojavljuje se rano u tijeku DR-a. Prvi događaj pretpostavlja se razbijanje je čvrstih međustaničnih veza koje se nalaze između susjednih endotelnih stanica, a zatim dolazi do njihove fenestracije(10).

Zadnja najteža promjena vaskularnog sustava u DR-u je neovaskularizacija koja uz makularni edem uzrokuje najozbiljnije poremećaje vidne funkcije. Dokazana su dva mehanizma stvaranja novih krvnih žila, neovaskularizacija iz endotelnih prekursora (engl. *endothelial progenitor cells*) EPC u koštanoj srži i neovaskularizacija iz postojećih krvnih žila. U zadnjih 20-ak godina prevalencija šećerne bolesti u svijetu ima tendenciju stabilnog porasta što predstavlja zabrinjavajući javno-zdravstveni problem (11). Dijabetes mellitus (DM) danas poprima epidemijske razmjere pa se tako smatra da će broj pacijenata s dijabetesom narasti do 2025. na 380 milijuna, te da će približno 4 milijuna ljudi u svijetu biti legalno slijepo zbog komplikacija dijabetične retinopatije, vodećeg uzroka sljepoće u svijetu u pacijenata između 20 i 74 godine (12). U Wisconcin epidemiološkoj studiji od DR-a slijepo je 3.6 % mladih pacijenata s dijabetesom tip I i 1.6 % pacijenata s DM-om tip II (13). Samo u Hrvatskoj približno 270 tisuća ljudi (6.1 % ukupnog stanovništva) boluje od šećerne bolesti (14). Veliki broj tih bolesnika ima poremećaj vida uzrokovan komplikacijama šećerne bolesti. Procjenjuje se da je ukupno 736 (0.03 %) dijabetičara u Hrvatskoj slijepo zbog posljedica dijabetične retinopatije koja predstavlja najtežu očnu komplikaciju šećerne bolesti (15). Rizik za razvoj i progresiju DR-a usko je vezan za tip i trajanje DM-a, razinu glukoze u krvi (GUK), krvni tlak i hiperlipidemiju. Pa tako retrospektivna studija Kleina i suradnika jasno ukazuje da je kronična hiperglikemija mjerena vrijednostima glikoziliranog hemoglobina u krvi, jasno povezana s razvojem i progresijom DR-a (16).

Studije koje su pratile vrijeme trajanja DM-a i pojave DR-a su pokazale da je blaga DR prisutna u 100% ispitanika nakon 20 godina trajanja dijabetesa, a PDR se javlja u oko 50% bolesnika koji boluju više od 15 godina od dijabetesa tip I, dok je u bolesnika s dijabetesom tip II zabilježena znatno manja učestalost, također nakon 15 godina (17, 18).

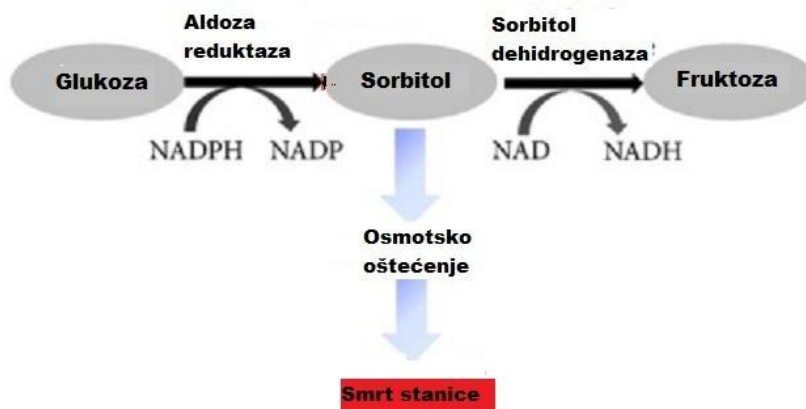
Iako većina recentnih studija pokazuje jaku povezanost kronične hiperglikemije i razvoja i progresije DR-a, jasan patofiziološki mehanizam kako hiperglikemija izaziva retinalno mikrovaskularno oštećenje nije još do kraja razriješen (19, 20).

Kronična hiperglikemija dovodi do niza poremećaja u važnim intracelularnim biokemijskim putovima, pa tako ubrzava put sorbitola, put tzv. krajnjih

glikoziliranih produkata (engl. *advanced glycation endproducts* – AGEs), put protein kinaze C (PKC) i heksozaminski put (21).

Krajnji produkti tih biokemijskih putova dovode do povećanog oksidativnog stresa, kronične upale i vaskularne disfunkcije. Oksidativni stres i upala dovode do povišene regulacije faktora rasta i citokina kao što su vaskularni endotelni čimbenik rasta (engl. *vascular endothelial growth factor* – VEGF), angioproteini čimbenik nekroze tumora (engl. *tumor necrosis factor* – TNF), interleukini (IL) i matriks metaloproteinaze (MMPs)

Put sorbitola je enzimatski put kojim se metabolizira višak glukoze u stanicama. Glukoza u krvi ulazi u stanicu i enzimom heksokinazom fosforilira se. Ako su kao u dijabetesu u stanici prisutne visoke koncentracije glukoze, ona ulazi u sorbitolski put i enzim AR je reducira u sorbitol uz korištenje reduciranog oblika nikotinamid adenin dinukleotid fosfata (NADPH) kao kofaktora koji prelazi u NADP⁺, a sorbitol se dalje može uz pomoć enzima sorbitol dehidrogenaze (SDH) oksidirati u fruktozu. Međutim, kod previsoke koncentracije sorbitola dolazi do zasićenja sorbitol dehidrogenaze i nakupljanja sorbitola u stanici i sniženja reduciranog NADPH koenzima (22) (slika 1). Niske vrijednosti NADPH utječu i na aktivnost glutation reduktaze, enzima važnog u regeneraciji intracelularnog glutationa što dovodi do sniženog antioksidativnog kapaciteta stanice. Nerazmjer odnosa NADPH/NADP aktivira NADH oksidazu, što dovodi do povišene produkcije reaktivnih spojeva kisika (ROS) u stanici (23).

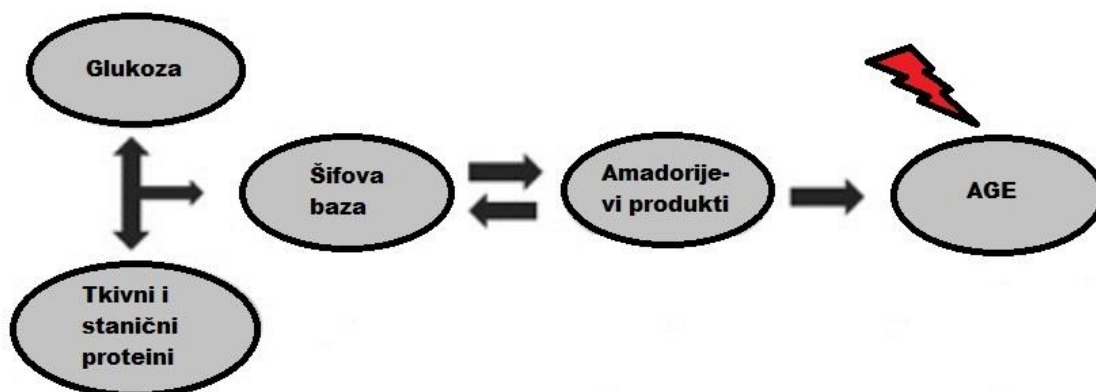


Slika 1. Put sorbitola (nakupljanjem sorbitola u stanici dolazi do zasićenja SDH i osmotskog oštećenja stanice)

Nakupljanje sorbitola u retinalnim stanicama isto tako dovodi do osmotskog oštećenja stanice i zadebljanja bazalne membrane mrežničnih endotelnih stanica (24).

Put tzv. krajnjih glikoziliranih produkata (engl. *advanced glycation endproducts*, – AGEs) spada u neenzimske biokemijske procese koji se zbivaju u stanicama retine, a u kojima se kod hiperglikemije višak glukoze neenzimski veže za proteine dovodeći do nakupljanja glikoziliranih produkata koji u različitim mrežničnim stanicama imaju vrlo dugo poluvrijeme života²⁵).

AGE-molekule heterogena su grupa proteina koji su glikozilirani neenzimskom reakcijom zbog viška šećera koji se veže na njihovu slobodnu amino grupu. Inicijalni produkt takve glikozilacije naziva se Šifova baza i spontano se može promijeniti u tzv. Amadorijev produkt (slika 2).



Slika 2. Put krajnjih glikoziliranih produkata (engl. *advanced glycation endproducts* – AGEs) (neenzimskom glikozilacijom tkivnih i staničnih proteina nastaje šifova baza koja spontano prelazi u amadorijev produkt)

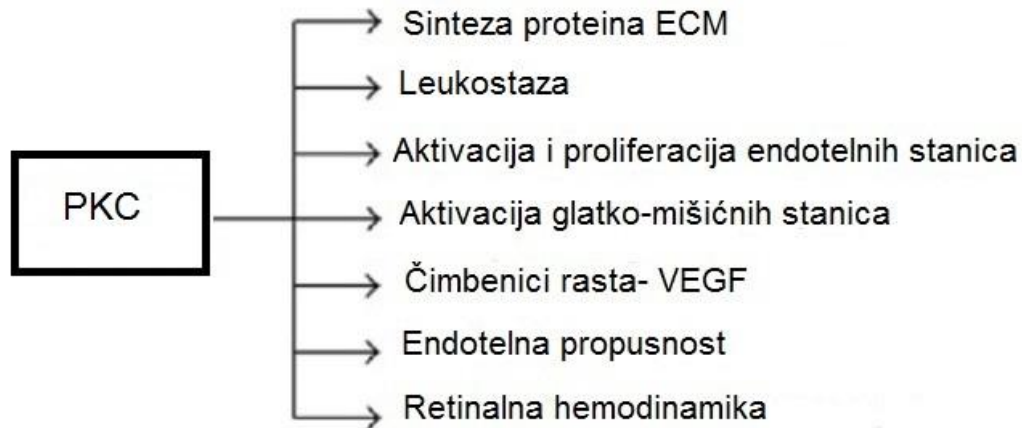
Ključna značajka ovih produkata je njihova mogućnost stvaranja kovalentnih sveza među proteinima staničnog matriksa, bazalnih membrana, endotelne stanice i pericita mrežnice što mijenja njihovu strukturu i funkciju.

Drugi važni učinak AGE-a je interakcija s receptorima za AGE na površini stanice (engl. *receptor for advanced glycation endproducts* – RAGE) što dovodi do aktivacije prooksidacijskih i proinflamatornih zbivanja. U studij Hammesa i suradnika, 26 tjedana nakon razvoja inducirano dijabetesa u laboratorijskim miševima, retinalne kapilare pokazale su povišenu akumulaciju AGE-ova i gubitak pericita (26). Uključivanjem aminogvanidinhidroklorida koji je inhibitor nastanka glikoziliranih produkata (AGE-ova), njihova je koncentracija znatno snižena te je preveniran razvoj mikroaneurizmi i gubitak pericita.

Protein kinaza C (PKC) grupa je od 10 enzima od kojih je $\beta 1/2$ izoforma tijesno povezana s razvojem DR-a (27). Hiperglikemija i povišene vrijednosti glukoze u stanici dovode do povišene aktivacije glikolize te do nove sinteze diaglicerola(DAG).

DAG je glavni aktivator protein kinaze C i njegove povišene vrijednosti dovode do njezine aktivacije koja pokreće niz drugih patofizioloških procesa

koji utječu na endotelnu propusnost, retinalnu hemodinamiku, ekspresiju vaskularnog endotelnog čimbenika rasta (VEGF) te pojačanu aktivaciju i adheziju leukocita (leukostazu) (28) (slika 3).



Slika 3. Protein kinaza C i posljedice njene aktivacije. Izvanstanični matriks (ECM), Vaskularni endotelni čimbenik rasta (VEGF)

Promjene u DR-u zahvaćaju i Renin-Angiotenzin-Aldosteronski sustav (RAAS) koji ima važnu ulogu u regulaciji krvnog tlaka i balansu tekućina u organizmu. Ekspresija receptora i signalnih molekula RAAS sustava kao što je renin-angiotenzin konvertirajući enzim I i II (ACEI i ACEII) kao i njihovih receptora, povišena je u retini kod PDR-a (29). Studije na eksperimentalnim animalnim modelima povezuju ACE inhibiciju sa smanjenjem neovaskularizacije u dijabetičnoj retinopatiji (30). Točan mehanizam na koji RAAS pridonosi razvoju dijabetične retinopatije nije u potpunosti rasvijetljen, no mnoge in vitro studije pokazuju da angiotenzin II dovodi do aktivacije PKC i pojačane ekspresije VEGF-a (31).

Oksidacijski stres induciran hiperglikemijom jedan je od važnijih mehanizama kojim nastaju dijabetične mikrovaskularne komplikacije u mrežnici. Možemo ga definirati kao nerazmjer između količine reaktivnih spojeva kisika (ROS) i antioksidacijske obrane u biološkim sustavima.

U normalnim fiziološkim uvjetima oksidacija glukoze uz sudjelovanje molekularnog kisika završava fosforilacijom i respiracijskim lancem u

mitohondrijima u kojima se stvara ATP. Kao krajnji oksidans nastaje vodikov peroksid, a mala količina molekularnog kisika pretvara se u slobodni superoksidni radikal koji dalje tvori reaktivne spojeve kisika (ROS) ili reaktivne spojeve dušika (RNS). Ti se reaktivni spojevi odstranjuju iz stanice interakcijom s nizom staničnih antioksidant-redukcijskih zaštitnih sustava kao što su glutation (GSH), tokoferol (vitamin E), enzimski put superoksid dismutaze (SODs), katalaza, glutation peroksidaza i tioredoksin reduktaza (32). Neke studije na pokusnim animalnim modelima pokazale su da oksidativni stres u stanicama mrežnice sa DR-om nije samo odgovoran za pojavu i pogoršanje DR-a nego i za njezinu ireverzibilnost nakon uspostave normalne glikemije (33).

Također je dokazano da su razine antioksidacijskih zaštitnih enzima kao što su superoksid dismutaza, glutation reduktaza, glutation peroksidaza i katalaza sniženi ili potpuno nedostaju u mrežnici dijabetičnih životinjskih modela (34). Jedna recentna studija pokazuje povezanost povišenih ROS-a s aktivacijom metaloproteinaze-2 (MMP-2) koja u DR-u izaziva propadanje endotelne stanice mrežnice mitohondrijskom disfunkcijom i aktivacijom apoptoze (35).

Čimbenici rasta imaju važnu ulogu u patogenezi dijabetične retinopatije, pogotovo njenog proliferativnog oblika. Postoji niz čimbenika rasta koji se povezuju s razvojem DR-a, a uključuju temeljni fibroblastni čimbenik rasta (engl. *basic fibroblast growth factor* – bFGF), inzulinu sličan čimbenik rasta-1 (eng. *insulin like growth factor-1* – IGF-1), angiopoetin-1 i -2, čimbenik rasta β 2 (engl. *growth factor β 2* – TGF- β 2), epidermalni čimbenik rasta (engl. *epidermal growth factor* – EGF), trombocitni čimbenici rasta (enlg. *platelet-derived growth factors* – PDGFs) i eritropoetin (36-38).

Jedan od važnijih i najistaženijih angiogenih čimbenika je vaskularni endotelni faktor rasta (VEGF) koji se pojavljuje u četiri homodimerska oblika od kojih svaki monomer ima 121, 165, 189 ili 206 aminokiselina. VEGF izaziva angiogenezu, uzrokuje povišenu propusnost krvno-mrežnične barijere (BRB), stimulira rast endotelne stanice i neovaskularizaciju u ishemičnoj retini kakvu nalazimo kod pacijenata s DR-om (39). Učinak VEGF na ciljne stanice zbiva se dvjema vrstama membranskih receptora koji dovode do aktivacije kalcijevih kanala i ulaska kalcija u stanice, te do aktivacije puta protein kinaze

(PKC). Oba zbivanja dovode do povišene kapilarne propusnosti te oštećenja krvno-mrežnične barijere (40). Angiogeneza stimulirana VEGF-om zbiva se u interakciji sa angiotenzin II sustavom (41), a adhezija leukocita na mrežnične endotelne stanice zbiva se indukcijom dušične oksid sintetaze i pojačane ekspresije adhezijskih molekula-1 (42).

Studija Weiweia i sur. pokazala je povezanost povišene ekspresije VEGF-a s enzimom karboanhidraze (CAs) koji se nalazi u povišenim koncentracijama u dijabetičara u odnosu na nedijabetičare, a inhibitori karboanhidraze kao što je acetazolamid i benzolamid mogu smanjiti progresiju DR-a(43).

Otkrićem ovih i drugih učinaka VEGF-a na vaskularne stanice mrežnice dovelo je do terapijske intravitrealne upotrebe anti-VEGF protutijela i značajnog napretka u liječenju DR.

Osim vaskularnih promjena u dijabetičnoj mrežnici sve se više naglašavaju i strukturne i funkcijske promjene nevaskularnih stanica kao što su ganglijske, glija i mikroglija stanice. Smatra se da se neurodegeneracija mrežničnih neurona i stanica glije zbiva čak puno ranije od početka prvih promjena u krvnim žilama retine u DR-u (44).

Subklinička upala i leukostaza imaju važnu ulogu u pojavi i razvoju dijabetične retinopatije (45).

Povišene vrijednosti sistemskih proinflammatoryh citokina i pojačana ekspresija kemokina u pacijenata sa dijabetičnom retinopatijom dokazana je u nekoliko studija (45, 46)

Citokini su proteini niske molekularne težine, reguliraju jačinu i trajanje imunološkog upalnog odgovora. Dijelimo ih na interleukine, interferone, čimbenike nekroze tumora, čimbenike rasta, čimbenike koji stimuliraju kolonije i kemokine. Citokini se klasificiraju prema svojoj pro-upalnoj (TNF, IL-1, IL12, IL-18, IFN) ili protu-upalnoj aktivnosti (IL-4, IL-10, IL-13, TGF- β), a u odnosu na patofiziološka zbivanja ateroskleroze na proaterogene ili protuaterogene.

IL 12 je glikoproteinski heterodimer, spada u proupalne citokine i sastoji se od dviju nejednakih podjedinice: p35 i veće podjedinice p40. Podjedinica p40 je odgovorna za vezivanje s receptorom i aktivnost IL-12. Luče ga monociti, makrofagi, limfociti B i mastociti vezivnog tkiva.

Povišene vrijednosti serumskih upalnih citokina, adhezijskih molekula i aktivacija imunskih stanica u dijabetesu korelira sa progresijom dijabetične retinopatije (46), a endotelna disfunkcija i povišene vrijednosti proinflammatoryh citokina i povišene adhezijske molekule doprinose leukostazi pospješujući interakciju leukocita i endotelne stanice (47).

Lokalna upalna reakcija u dijabetičnoj retinopatiji dovodi do aktivacije mikroglije i rezidentnih makrofaga te imunskih stanica. Aktivacija mikroglije u dijabetičnoj retini dovodi do povišene produkcije proinflammatoryh citokina, reaktivnih spojeva kisika (ROS), čimbenika rasta, matriks metaloproteinaza (MMPs) i dušikova oksida za koje je dokazano da imaju značajnu ulogu u patogenezi DR-a (48). Niz novijih studija na animalnim modelima te kliničkih studija kod pacijenata sa DR-om pokazuju učinkovitost primjene lijekova koji moduliraju lokalnu upalu, pa tako upotreba intravitrealnog triamcinolon acetona (IVTA) i nesteroidnih protuupalnih lijekova (engl. *Non-steroidal anti-inflammatory drugs* – NSAID) smanjuje ekspresiju čimbenika rasta vaskularnog endotela (VEGF), normaliziraju vaskularnu permeabilnost i leukostazu (49), a TNF- α antagonisti pokazuju dobre rezultate u smanjenju makularnog edema i poboljšanju vida kod pacijenata sa DR-om (50).

1.2. Dijabetični makularni edem (DME)

Dijabetični makularni edem (DME) uz PDR najčešći je uzrok gubitka vida kod dijabetičara.

Pojavljuje se u 7% dijabetičara, a njegova se prevalencija povećava s trajanjem dijabetesa (51). U pacijenata s dijabetesom koji traje dulje od 20 godina, DME se pojavljuje u 29% oboljelih s DM-om tip I i 28% oboljelih s DM-om tip II (52). U blagoj neproliferativnoj dijabetičnoj retinopatiji nalazimo ga u 3% pacijenata, 38% u pacijenata umjerene do teške neproliferativne dijabetične retinopatije, a u proliferativnoj dijabetičnoj retinopatiji čak u 71 % bolesnika s dijabetičnom retinopatijom. Pacijenti kojima je dijagnosticiran dijabetes u starijoj dobi češće razviju dijabetični makularni edem: 50 % starijih dijabetičara u odnosu na 20 % mlađih dijabetičara (53).

Prema rezultatima studije „Early Treatment of Diabetic Retinopathy Study“ (EDTRS) DME se definira kao retinalno zadebljanje ili prisutnost tvrdih lipidnih eksudata (lipoproteini iz plazme nakupljeni u vanjskom ili unutarnjem sloju živčanih niti) unutar dijametra od jednog optičkog diska (jedne površine diska vidnog živca) od centra makule. Ta se definicija koristi u većini studija koje se bave problematikom DME-a (54). Termin klinički signifikantni makularni edem (engl. *Clinically significant macular edema* – CSME) koristi se da bi se karakteriziralo težinu samog edema i odredilo terapijske smjernice. DME smatramo klinički značajnim kada imamo jednu od tri promjene: 1. retinalno zadebljanje unutar 500 μ m od centra makule, 2. tvrdi eksudati s retinalnim zadebljanjem unutar 500 μ m od centra makule, 3. retinalno zadebljanje najmanje 1 površine diska vidnog živca čiji je barem jedan dio unutar udaljenosti veličine jednog promjera diska od centra makule.

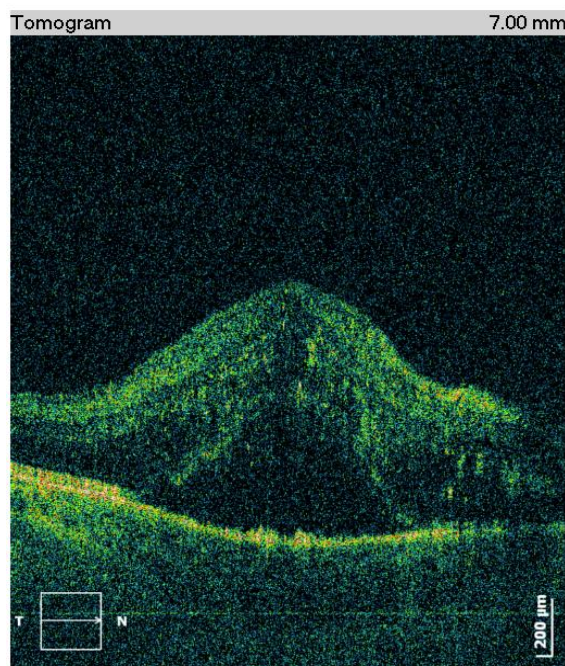
Simptomi dijabetičnog makularnog edema su pad vidne oštine, metamorfopsije i poremećaji kolornog vida.

Dijagnosticira se kliničkim pregledom fundusa, floresceinskom angiografijom (FA) i optičkom koherentnom tomografijom (OCT). Prema nalazu floresceinske angiografije dijelimo ga na fokalni, difuzni i cistoidni. Prema nalazu OCT-a postoje još dva morfološka oblika: trakcijski makularni edem i serozna makularna ablacija.

Hiperglikemija je jedan od najvažnijih faktora rizika za razvoj dijabetičnog makularnog edema (DME). Točan mehanizam njegovog razvoja kao i kod DR-a nije do kraja razjašnjen. Kao što je prije već rečeno, kronična hiperglikemija vodi do niza poremećaja u važnim intracelularnim biokemijskim putovima, pa tako ubrzava put sorbitola, put tzv. krajnjih glikoziliranih produkata (engl. *advanced glycation endproducts* – AGEs), put protein kinaze C (PKC) i heksozaminski put (21).

Krajnji produkti tih biokemijskih putova dovode do povećanog oksidativnog stresa, kronične upale i vaskularne disfunkcije. Oksidativni stres i upala dovode do povišene regulacije faktora rasta i citokina kao što su VEGF, angioproteini, TNF, interleukini i MMPs (23). Sve te promjene dovode do oštećenja krvno-mrežnične barijere.

Krvno-mrežnična barijera održava homeostazu u mrežnici te regulira izmjenu tekućina i elektrolita između intravaskularnog i ekstravaskularnog prostora mrežnice. Oštećenje ove barijere dovodi do nakupljanja tekućine unutar slojeva mrežnice i do pojave makularnog edema (slika 5).



Slika 5. OCT prikaz edema makule

Krvno-mrežnična barijera dijeli se na vanjsku i unutrašnju. Unutrašnja BRB predstavlja neurovaskularnu jedinicu koju čine čvrste međustanične veze među endotelnim stanicama te između pericita i mreže astrocita i Müllerovih stanica koje se sa svojim izdancima naslanjaju na endotelne stanice.

Vanjsku BRB čine čvrste veze (*zonula occludens*) između stanica mrežničnog pigmentnog epitela (RPE) i fenestriranih kapilara koriokapilarnog sloja žilnice. U DME kronična upala jedan je od važnijih patofizioloških zbivanja koji dovodi do oštećenja krvno-mrežnične barijere i do produkcije kemokina u Müllerovim i endotelnim stanicama, a oni dovode do povišene leukostaze, dijapedeze i ulaska monocita u mrežnično tkivo, te izazivaju povišenu ekspresiju citokina uključujući vaskularni endotelni čimbenik rasta (VEGF), čimbenik tumorske nekroze (TNF- α), razne interleukine (IL), matriks metaloproteinaze i angiopoetina (45, 46).

Ti upalni medijatori dovode do oštećenja čvrstih međustaničnih veza među endotelnim stanicama i daljnjeg pogoršanja oštećenja BRB-a. Nadalje dolazi do aktivacije mikroglije i do ubrzanja apoptoze ganglijskih i amakrinih stanica (48). U mrežničnim kapilarama dolazi do gubitka pericita i fenestracije kapilarnog zida te zadebljanja bazalne membrane.

Primijećen je i poremećaj čvrstih međustaničnih veza među endotelnim stanicama kod animalnih modela, a nastaje zbog sniženih vrijednosti okludina i vaskularnog endotelnog E-kadherina (55). Intravitrealna primjena VEGF-a kod laboratorijskih miševa dovodi do povišene fosforilacije okludina i poremećaja čvrstih međustaničnih veza (56). Uz oštećenje čvrstih veza među endotelnim stanicama mrežnice vidljivo je i ubrzano propadanje tih stanica i aktivacija kaskadnog mehanizma apoptoze (57). Periciti su modificirane glatkomišićne stanice koje obavijaju vanjsku stijenku endotelnih stanica te imaju kontraktilnu funkciju i reguliraju protok krvi u mrežničnim kapilarama. Gubitak pericita jedan je od najranije vidljivih promjena koje se događaju u mrežnici u DR-u (58). Postoji mogućnost da je smanjenje koncentracije trombocitnog čimbenika rasta (PDGF-B), koji se događa u ranim fazama DA-a, uzrok gubitka pericita. U normalnim uvjetima PDGF uvjetuje proliferaciju i migraciju pericita. Studija na animalnom modelu koji je bio deficijentan na PDGF-B pokazala je gubitak pericita i formiranje mikroaneurizmi kod tih životinja kao kod pacijenata sa DR-om (59).

Iako se DME primarno smatra vaskularne etiopatogeneze recentne studije govore o promjenama u neurovaskularnoj jedinici (44, 60). Složena dinamička interakcija retinalnih neurona i glije koja okružuje retinalne kapilare odgovorna je za kontrolu i transfer metabolita i tekućina između vaskularnog i neuralnog tkiva mrežnice. Neurovaskularna jedinica sastoji se od Müllerovih stanica, astrocita, ganglijskih stanica, amakrinih stanica, mrežničnih endotelnih stanica i pericita. Müllerove stanice granaju se u niz procesusa koji obavijaju endotelne stanice i s kojima su u tijesnoj vezi. Smatra se da preko tih izdanaka Müllerove stanice otpuštaju čimbenike koji induciraju formaciju čvrstih veza među endotelnim stanicama. Propadanjem Müllerovih stanica u DR-u dolazi do smanjene regulacije tih faktora i posljedičnog propadanja čvrstih međustaničnih veza (61). Promjene u Müllerovim i ganglijskim stanicama u DR-u vidljive su na funkcionalnim testovima kao što su gubitak kontrastne senzitivnosti, kolorni ispadi te poremećaji elektroretinograma, čak puno ranije nego što su vidljive vaskularne promjene (62).

1.3. Postoperativni cistoidni edem makule

Pseudofakni cistoidni edem makule (CME), poznat i kao Irvine-Gass sindrom prvi put je opisao Ray Irvine 1953. (63), a kasnije je taj sindrom dodatno rasvijetlio nalazima fluoresceinske angiografije Donald M. Gass 1969 godine (64). Unatoč napredcima u fakoemulzifikacijskoj operaciji katarakte taj sindrom ostaje jedan od najčešćih uzroka nezadovoljavajuće vidne oštine nakon nekomplikirane operacije mrežnice.

Dijagnozu CME-a možemo postaviti kliničkim pregledom – fundoskopijom, angiografskim snimanjem (FA) i optičkom koherentnom tomografijom (OCT). Od ove tri metode OCT najosjetljivija je metoda, zatim slijedi fluoresceinska angiografija i na kraju klinički pregled. Shodno tome, incidencija CME-a u literaturi varira ovisno o tome kojom metodom je bio dijagnosticiran. Incidencija CME-a dijagnosticiranog OCT uređajem je do 41%, a FA-om do 30 % (65). Detekcija CME-a ovim osjetljivim dijagnostičkim uređajima nije u korelaciji s padom vidne oštine kod pacijenata. Prije pojave OCT uređaja

CME je bivao definiran kao klinički značajan kada bi doveo do pada vidne oštine, a na snimci FA pokazivao bi karakteristični petaloidni uzorak. Incidencija takvog klinički značajnog CME-a nakon operacije mrežne je bila niska 1-2 % (66).

Odnedavno korištenjem OCT uređaja u dijagnostici CME-a koji je neinvazivan i puno osjetljiviji uređaj za detekciju nakupljanja tekućine u makularnom području, incidencija pseudofaknog cistoidnog makularnog edema sa smanjenjem vidne oštine se po nekim studijama kreće i do 14 % (67).

Patogeneza pseudofaknog CME je multifaktorijalna, a uključuje upalnu reakciju, trakciju vitreusa i hipotoniju nakon operacije. Najvažnije zbivanje je kirurška trauma koja inducira upalu u prednjem segmentu oka što dovodi do oslobađanja niza endogenih medijatora upale kao što su prostanglandini, citokini i ostalih čimbenika upale koji difundirajući u stražnji segment oka oštećuju krvno–mrežničnu barijeru perifoveolarnih kapilara i dovode do nakupljanja tekućine u tom području (68).

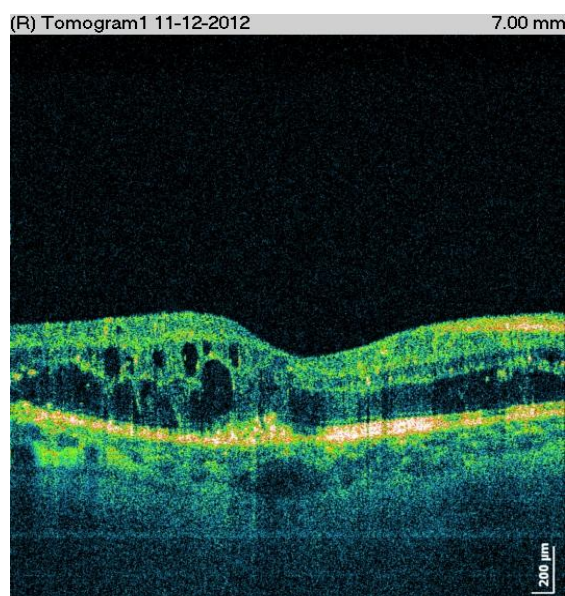
Incidencija postoperativnog CME-a ovisi i o pridruženim sistemskim bolestima i ostalim bolestima oka, intraoperativnim komplikacijama te kirurškoj tehnici te vrsti ugrađene intraokularne leće (IOL)

Ray i D'Amico su nasli incidenciju postoperativnog CME u 50-70% operiranih intrakapsularnom i ekstrakapsularnom ekstrakcijom katarakte (ICCE i ECCE) (69). Napretkom kirurške tehnike što je dovelo do smanjenja operativnog reza, korištenje topičke anestezije i napretkom u izradi i materijalima intraokularnih leća, ta incidencija se dramatično smanjila, pa prema studiji autora Lowenstein i Zur ona iznosi između 0.1 i 2.35 % (70). Intraoperativne komplikacije značajno povisuju incidenciju pa tako gubitak vitreusa, inkarceracija vitreusa u operativnu ranu, ostaci lećnih masa, trauma šarenice itd. mogu povisiti incidenciju i do 46% (71).

Intraokularne leće također imaju ulogu u incidenciji CME-a. Primijećena je veća incidencija CME-a kod ugradnje iris fiksiranih leća i intraokularnih leća za prednju sobicu nego kod ugradnje IOL-a u stražnju sobicu (65).

Po nekim studijama dijabetes čak i bez dijabetične retinopatije skoro udvostručuje vjerojatnost razvoja pseudofaknog CME (72).

Klinička dijagnoza najčešće se postavlja zbog pada vida nakon nekomplikirane operacije mrežnice koji se obično javlja od 4 do 12 tjedana nakon operacije, a vršna incidencija se nalazi između 4. i 6. tjedna nakon operacijskog zahvata. Simptomi uz pad vidne oštine mogu biti: metamorfopsije, centralni skotomi, pad kontrastne osjetljivost te hiperopijski pomak u refrakciji. Kliničkim pregledom vidi se gubitak foveolarne depresije i retinalni edem, a fluoresceinskom angiografijom vidljivo je perifoveolarno kapilarno propuštanje (engl. *leakage*) u početnim fazama te karakteristični petaloidni uzorak u kasnim fazama FA-a. Prosječna incidencija tzv. angiografskog CME kod nekomplikirane fakoemulzifikacije je oko 19% (65). OCT pretragom koja je najosjetljivija metoda za detekciju postoperativnog CMEa, uz zadebljanje retine vidljivi su cistični prostori u vanjskom nuklearnom i vanjskom pleksiformnom sloju, a iznimno je vidljivo i subretinalno nakupljanje tekućine te odignuće neurosenzornog dijela retine. (slika 6.)



Slika 6. OCT prikaz cistoidnog makularnog edema (cistični prostori u vanjskom nuklearnom i vanjskom pleksiformnom sloju)

Terapija CME-a obuhvaća topičke NSAID lijekove, kortikosteroide, periokularne kortikosteroide aplicirane u sub-Tenonski prostor ili subkonjunktivalno, intravitralnu aplikaciju triamcinolon acetonida, deksametazonske implante i intravitrealnu aplikaciju anti-VEGF lijekova.

Kod refraktornih kroničnih slučajeva CME-a, potrebno je pacijenta podvrgnuti pars plana vitrektomiji (PPV) radi oslobađanja mogućih vitreomakularnih adhezija.

Studija Soheilian-a i sur. je našla određenu učinkovitost primjene intravitrealnog diclofenaca kod refraktornoga kroničnog pseudofaknog CME-a (73).

1.4. Problematika istraživanja

Poznato je da dijabetes ubrzava nastanak mrežnice koja također može značajno smanjiti vid (74). Operativno uklanjanje mrežnice predstavlja trajno rješenje te komplikacije, no istraživanja nekoliko autora upućuju da operacija mrežnice može pogoršati dijabetičnu retinopatiju i izazvati postoperativni makularni edem (75–78). Zbog toga oftalmolozi kontinuirano iznalaze nove operativne metode kako bi minimizirali utjecaj operacije na pogoršanje bolesti te poboljšali postoperativne rezultate.

Unatoč najnovijim naprecima u tehnici i instrumentariju koji se koristi za vrijeme operacije mrežnice, posljedični makularni edem ostaje i dalje najčešći uzrok smanjene postoperativne vidne oštine, a javlja se u 0.1-2.35% operiranih (79). Kako je već prije rečeno, iako je patogeneza postoperativnog makularnog edema još uvijek većim dijelom nepoznata, najviše se sumnja na narušavanje barijere krv-očna vodica i/ili krv-retina što dovodi do nakupljanja tekućine u intraretinalnim slojevima makule (ekstracelularna tekućina) (80, 81). Zabilježeno je da su u bolesnika s dijabetičnom retinopatijom te barijere već same po sebi narušene čak i u ranim stadijima bolesti (82, 83). Za to se najviše okrivljuje kronična subklinička upala koju je zabilježilo nekoliko autora koji su našli značajno povišene intraokularne koncentracije proupalnih

faktora, kao što su na primjer proupalni interleukini IL 6, IL8 i IL12 u dijabetičara u odnosu na nedijabetičare (84–86). Hong i suradnici su u svojoj kohortnoj studiji uključili 190 bolesnika s različitim stadijima dijabetične retinopatije kojima su operirali samo jedno oko (87). Rezultat je bila spoznaja da operirane oči imaju dvostruko veći rizik progresije dijabetične retinopatije u odnosu na neoperirane oči. Slično je zabilježeno i za dijabetični makularni edem, gdje su autori Biro i Balla usporedili postoperativne promjene u centralnoj makularnoj debljini izmjerenoj OCT uređajem u 18 dijabetičara i 53 zdrave osobe operirane zbog mrežnice (88). U obje je grupe bilo nađeno značajno zadebljanje mrežnice u makularnoj regiji. Zbog toga operacija mrežnice, posebice u bolesnika s dijabetičkom retinopatijom, predstavlja rizik za razvoj, odnosno pogoršanje dijabetične retinopatije i makularnog edema.

Potruga za boljim načinima liječenja rezultirala je s nekoliko novijih studija koje su istražile efikasnost postoperativne primjene kortikosteroida i lijekova antagonista vaskularnog endotelnog faktora rasta (anti-VEGF). Te studije su pokazale da subtenonska primjena triamcinolona i intravitrealna primjena anti-VEGF mogu prevenirati makularni edem i utjecati na poboljšanje postoperativne vidne oštine (89–91). Također se pokušalo istražiti utjecaj preoperativne i postoperativne panretinalne fotokoagulacije (PRF) (92). Utvrđeno je da su bolji rezultati kada se PRF učini nakon operacije mrežnice, no isto tako je moguće da bi bilo jednako dobro operirati mrežnicu s većim vremenskim odmakom nakon PRF-a.

Moderne metode operacije mrežnice podrazumijevaju fakoemulzifikacijsku metodu uz rezove malih dimenzija i kratko trajanje operacije. Zbog toga je zabilježeno da sama operacija mrežnice sve manje utječe na progresiju dijabetične retinopatije, dok je nađen značajan utjecaj na razvoj makularnog edema (93). Protuupalni lijekovi se često primjenjuju u postoperativnom tijeku s ciljem smanjivanja upalne reakcije (94, 95). Postoje dvije skupine dostupnih lijekova za lokalnu primjenu: kortikosteroidni i nesteroidni protuupalni lijekovi (NSAID). Za kortikosteroide se zna da su djelotvorni u smanjivanju postoperativne upale, ali isto tako da ne mogu prevenirati razvoj makularnog edema uz povećani rizik izazivanja povišenja intraokularnog tlaka (96, 97).

Što se tiče NSAID oftalmičkih pripravaka opisano je u jednoj studiji na 28 ispitanika da su jedino u kombinaciji s kortikosteroidima, a nikako pojedinačno, učinkoviti u liječenju već razvijenog makularnog edema (98). Osim izrazito malog uzorka, nedostatak ove studije je i to što se bazirala samo na liječenju već razvijenog cistoidnog makularnog edema (CME), a nije ispitala potencijal u njegovoj prevenciji. Druga nešto veća studija sa četiri skupine od po 25 ispitanika je ispitala učinkovitost perioperativne primjene ketorolaka na postoperativnu upalnu reakciju i pojavnost klinički značajnog cistoidnog makularnog edema (edem koji uzrokuje pad vida) (99). Različite skupine ispitanika su dobivale ketorolak četiri puta dnevno i to 3 dana, 1 dan, i 1 sat preoperativno. Četvrta skupina je bila tretirana placebom. Studija je našla da je 12% bolesnika u kontrolnoj skupini i 4% bolesnika u gupi tretiranoj 1 sat prije operacije razvilo klinički značajni cistoidni makularni edem, a niti jedan bolesnik u preostale dvije skupine (99). Spoznaja ove studije da perioperativna primjena NSAID lijekova smanjuje postoperativnu upalnu reakciju i incidenciju klinički signifikantnog CME je zasjenjena prekratkim postoperativnim praćenjem bolesnika od samo 2 tjedna, dok je poznato da incidencija postoperativnog CMEa poprima vršnu vrijednost tek nakon 6 tjedana.

Treća velika multicentrična studija ispitala je učinkovitost primjene nepafenaka u smanjivanju postoperativne upalne reakcije (100). Studija je uključila 476 bolesnika koji su bili tretirani nepafenakom ili placebom od dana prije operacije do četrnaestog postoperativnog dana. Studija je ušputila na to da su bolesnici tretirani nepafenakom u odnosu na placebo imali manju količinu upalnih stanica u očnoj vodici, no nažalost, nije istražila i utjecaj na makularni edem.

Autori Shimura i dr. su proveli studiju na 46 dijabetičara bez DR-a i s blagom dijabetičnom retinopatijom kojima su operirali mrežnicu na oba oka te su samo postoperativno tretirali jedno oko s diklofenakom, a drugo s kortikosteroidom kroz osam tjedana (101). Studija je pokazala da je zadebljanje makule zabilježeno u obje skupine u periodu od 4 do 8 tjedana nakon operacije, a da je jedino skupina tretirana diklofenakom imala značajno manju debljinu makule u prvom postoperativnom tjednu. Na temelju toga autori zaključuju da

se makularni edem u dijabetičara ne može prevenirati ni uz postoperativnu primjenu NSAID ni kortikosteroida.

Glavni nedostak ove studije je što su u studiju uključili dijabetičare bez dijabetične retinopatije a među kriterijima isključivanja nisu predvidjeli prethodno laseriranje mrežnice za koje se zna da su povezane sa znatno slabijom intraokularnom upalom (84). Također je bio zanemaren i sistemski učinak oftalmičkih pripravaka tako da je svako oko bilo izloženo učinku direktne aplikacije jednog lijeka i znatno slabijem, ali nezanemarivom sistemskom učinku drugog lijeka koji je bio apliciran u drugo oko. Nadalje, s obzirom da su bolesnici nenadgledano sami ukapavali različite lijekove u svako oko, nije se vodilo računa o mogućnosti da bolesnik zamijeni bočice te da zabunom jednom ukapa NSAID, a sljedeći put kortikosteroid u isto oko.

Druga studija autora Yasuda i dr. je također ispitala isključivo postoperativnu primjenu NSAID lijekova na incidenciju makularnog edema (102). Oni su u studiju uključili 42 dijabetičara s neproliferativnom dijabetičnom retinopatijom te su usporedili učinkovitost diklofenaka sa i bez konzervansa, od kojih se učinkovitiji pokazao ovaj drugi. Ova studija kao i prethodna autora Shimura i dr. ima nedostatak da u kriterijima isključivanja nije uvrstila prethodno laserom tretirane bolesnike.

Također se nije vodilo računa o stupnju dijabetične retinopatije s obzirom da je stupanj dijabetične retinopatije proporcionalan s jačinom intraokularne upale (84). Studije Donnerfelda i dr. (103) te Yavasa i dr. (104) su pronašle značajno manju incidenciju CME-a nakon operacije mrežnice u nedijabetičnih pacijenata kod kojih se primjenila terapija NSAID lijekovima 1–3 dana preoperativno u usporedbi sa pacijentima tretiranim samo postoperativno. Autori Singh i dr. (105) ispitali su preoperativnu i postoperativnu primjenu NSAID lijeka nepafenaka u prevenciji makularnog edema nakon operacije mrežnice kod pacijenata sa DR i zaključili su da je značajno manji postotak tretiranih u odnosu na netretirane pacijente razvio makularni edem.

Diklofenak je lijek koji spada u grupu NSAID lijekova koji inhibiraju sintezu prostaglandina i leukotriena.

Potentni su inhibitori enzima ciklooksigenaze (COX), grupe enzima koji se aktiviraju u upalnom procesu proinflamatornim citokinima (IL, VEGF, TNF..) i kataliziraju biosintezu prostaglandina (PGs) i tromboksana iz arahidonske

kiseline. Prostaglandini u oku izazivaju vazodilataciju, oštećenje krvno – mrežnične barijere i leukocitnu migraciju.

Postoje dvije izoforme ciklooksigenaze, COX-1 i COX-2. COX-1 izoforma sudjeluje u regulaciji normalnih fizioloških procesa u tkivima i nalazimo je u gastrointestinalnom traktu, bubrezima, vaskularnom endotelu. COX-2 izoforma je inducibilni enzim koji se pojavljuje u tkivima za vrijeme upale, osobito je nalazimo u povišenim vrijednostima u tkivu mrežnice kod DR-a (106).

Protuupalna i analgetička svojstva NSAID lijekova za lokalnu uporabu u liječenju upale oka su prethodno dokazana (107). Oftalmički pripravak diklofenaka je prihvaćen za liječenje široke palete upalnih poremećaja oka, uključujući profilaksu i liječenje postoperativne upale i postoperativnog makularnog edema (108).

Uvidom u dostupnu nam literaturu našli smo da do sada kod bolesnika s DR-om nije istražena učinkovitost preoperativne lokalne primjene diklofenaka na smanjenje incidencije postoperativnog makularnog edema, niti na brzinu njegove progresije. Nadalje, nije kvantificirana jačina intraokularne upale u bolesnika s dijabetičnom retinopatijom preoperativno tretiranih topičkim diklofenakom i nije istražena povezanost preoperativne intraokularne koncentracije proupalnih citokina u operiranom oku s postoperativnim makularnim edemom nakon operacije mrežnice niti, pak, s progresijom dijabetične retinopatije.

2. CILJ I HIPOTEZE ISTRAŽIVANJA:

1. Glavni cilj istraživanja je:

Ispitati utjecaj sedmodnevne preoperativne primjene kapi za oči s diklofenakom na upalu oka izraženu koncentracijom IL-12 u očnoj vodici neposredno prije operacije u bolesnika s aktivnom dijabetičnom retinopatijom. Kontrolnu skupinu čine bolesnici s aktivnom dijabetičnom retinopatijom podvrgnuti fakoemulzifikacijskoj operaciji mrežne, a koji nisu preoperativno tretirani diklofenakom.

2. Sporedni ciljevi su:

- 2.1. Ispitati utjecaj pre i postoperativne primjene kapi za oči s diklofenakom na nastanak i progresiju dijabetičnog makularnog edema u bolesnika s aktivnom dijabetičnom retinopatijom podvrgnutih fakoemulzifikacijskoj operaciji mreene.
- 2.2. Ispitati utjecaj perioperativne primjene kapi za oči s diklofenakom na progresiju dijabetične retinopatije u bolesnika s aktivnom dijabetičnom retinopatijom podvrgnutih fakoemulzifikacijskoj operaciji mreene, u usporedbi s kontrolnom skupinom.
- 2.3. Ispitati povezanost preoperativne koncentracije IL-12 u očnoj vodici u bolesnika s aktivnom dijabetičnom retinopatijom, tretiranih i netretiranih topičkim diklofenakom sa: a) promjenom debljine mrežnice u makuli poslije fakoemulzifikacijske operacije mreene, b) progresijom stupnja dijabetične retinopatije.

U studiji su postavljene sljedeće hipoteze:

1. Sedmodnevnom primjenom diklofenaka značajno će se smanjiti razina IL-12 u očnoj vodici bolesnika s dijabetičnom retinopatijom u usporedbi s netretiranim bolesnicima.
2. Preoperativnom i postoperativnom primjenom diklofenaka može se značajno smanjiti incidencija makularnog edema i/ili pak prevenirati njegova progresija u bolesnika s aktivnom dijabetičnom retinopatijom podvrgnutih fakoemulzifikacijskoj operaciji mrežne u odnosu na bolesnike netretirane preoperativnom terapijom topičkim diklofenakom.
3. Preoperativnom i postoperativnom primjenom diklofenaka može se značajno usporiti progresija dijabetičke retinopatije u skupini bolesnika tretiranih diklofenakom u odnosu na bolesnike netretirane diklofenakom.
4. Postoji pozitivna povezanost jačine upale (izražene kroz koncentraciju IL-12) u očnoj vodici bolesnika tretiranih i netretiranih topičkim diklofenakom i: a) debljine makule poslije fakoemulzifikacijske operacije mrežne i b) stupnja dijabetične retinopatije.

3. MATERIJALI I METODE

3.1. Ispitanici:

Bolesnici koji su se javili radi operacije mrežnice u Polikliniku za oftalmologiju Medić, Jukić u Splitu i koji su zadovoljili kriterije uvrštenja, pozvani su da sudjeluju u ovoj studiji. Kriteriji uvrštenja podrazumijevali su dob >60 godina, prisutnost blage i umjerene neproliferativne dijabetične retinopatije (klasificirane u skladu sa smjernicama EDTRS studije) (2), prisutnost mrežnice jakosti po skali LOCS III između 2 i 3. Kriteriji isključenja bili su prisutnost druge kronične ili akutne bolesti oka koja može izazvati makularni edem (uveitis, okluzija centralne mrežnične vene ili njezinog ogranka, prisutnost epiretinalne membrane), primjena antiglaukomske terapije s prostaglandinskim analozima, prethodna laserska fotokoagulacija mrežnice, osjetljivost na bilo koji sastojak lokalnih kapi sa diklofenakom, bolesnici koji koriste antikoagulacijsku terapiju, bolesnici alergični na acetilsalicilnu kiselinu. Svi bolesnici uključeni u studiju bili su usmeno upoznati s postupkom te su potpisali formular informiranog pristanka sastavljenog prema smjernicama Helsinške deklaracije i odobrenog od Etičkog povjerenstva Medicinskog fakulteta u Splitu.

Bolesnici uključeni u studiju bili su raspoređeni u pokusnu i kontrolnu skupinu putem jednostavne kompjuterske randomizacije prilikom koje je bolesnik dobio jedinstveni broj ispitanika. Jedan član istraživačkog tima jedini je imao uvid u alokaciju bolesnika te je svakom ispitaniku dao bočicu kapi za oči koje su prethodno bile jednoznačno označene jedinstvenim brojem ispitanika te ni sam bolesnik niti liječnik nije imao mogućnost saznati sadrži li bočica aktivnu supstanciju (diklofenak) ili placebo. Kapi za oči su pripremljene u mjerodavnoj ljekarni i jednoznačno označene od treće osobe koja je s mjerodavnim članom istraživačkog tima imala uvid u alokaciju pojedinih bolesnika. Tako se osiguralo provođenje studije po principu dvostruko slijepog pokusa.

Izračun minimalno potrebne veličine uzorka je pokazao da je ova studija imala dovoljnu snagu za detekciju razlike u srednjoj vrijednosti koncentracije IL-12 u iznosu od 33.2 pg/ml među grupama, pod pretpostavkom da SD u eksperimentalnoj skupini iznosi 26.5 a u kontrolnoj skupini 29.9, te da se radi o

dvosmjernoj razini značajnosti od 0.05, snazi od 80 %, i da je u ispitaničkoj skupini bilo 14 ispitanika te 12 u kontrolnoj skupini.

3.2. Postupci:

Svi bolesnici bili su podvrgnuti standardnom preoperativnom oftalmološkom pregledu koji podrazumijeva pregled vidne oštine ETDRS tablicama, biomikroskopski pregled prednjeg segmenta oka, binokularni fundoskopski pregled Superfield indirektnom lupom (Volk, Mentor, OH, SAD) te tonometriju.

Svim sed bolesnicima napravila fundus fotografija i optička koherentna tomografija (OCT) makularnog područja uređajem marke SOCT Copernicus (OPTOPOL Technology, Zawiercie, Poland) i to, jednom prije početka terapije diklofenakom, jednom preoperativno te 1., 7., 30. i 90. dan nakon operacije.

Svi bolesnici su sedam dana prije operacije ukapavali četiri puta dnevno kapi za oči koje su u ispitaničkoj skupini sadržavale diklofenak, a u kontrolnoj skupini placebo. Također, postoperativno svi bolesnici su ukapavali četiri puta dnevno antibiotsku postoperativnu profilaksu tobramicinom (Tobrex, ALCON, USA). Ispitanička skupina je postoperativno nastavila ukapavati diklofenak dok je kontrolna skupina placebo zamijenila deksametazonom (Maxidex, ALCON, USA) koje je bio u identičnim bočicama kao i placebo. Bolesnici su upućeni da kapaju lijekove u razmaku od 5 minuta.

Na samom početku operacije mrežne uzeo se uzorak očne vodice od najmanje 0.2 ml i bio je pohranjen u kivetama koje su se odmah transportirale na suhom ledu u centralni laboratorij KBC Split, gdje se spektroskopski serološkom metodom određivala koncentracija IL-12.

Nastavilo se s operacijom mrežne koja se obavila fakoemulzifikacijskom metodom na aparatu (Alcon Infinity Phaco Machine, Alcon Inc, Hünenberg, Switzerland).

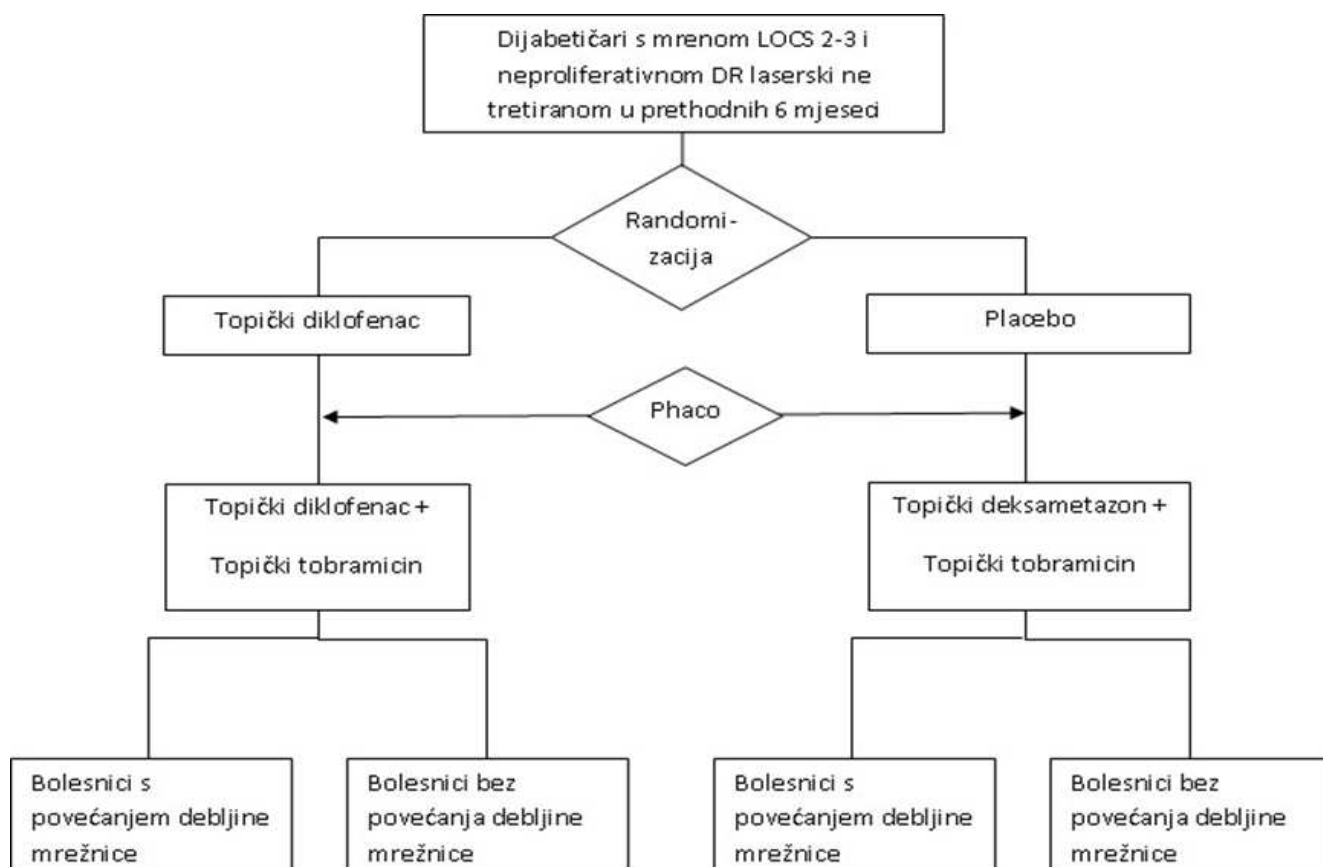
Svi bolesnici bili su pozvani na kontrolne oftalmološke preglede 1., 7., 30. i 90. dan nakon operacije.

3.3. Materijali:

Bolesnici iz ispitaničke skupine koristili su kapi za oči s diklofenakom pod zaštićenim tvorničkim nazivom Naclof (Excelvision, Francuska).

Pri određivanju koncentracije IL-12 u očnoj vodici koristio se EASIA ELISA kit, KAC1561, Biosource Inc, USA s monoklonskim protutijelom za humani interleukin 12 s visokom pouzdanošću (reproducibilnost > 93.5%)

3.4. Protokol: Tijek istraživanja s primijenjenim postupcima po skupinama prikazani su u diagramu na slici 7.



Slika 7. Dijagram tijeka studije

3.5. Statistički postupci:

U analizi podataka koristile su se metode opisne i inferencijske statistike.

Parametri opisne statistike: a) aritmetička sredina i standardna devijacija ili pak medijan i raspon - ovisno o prikladnosti, te b) proporcija; koristila se kod opisa kliničkih profila eksperimentalne skupine te kontrolne skupine.

Utjecaj lijeka na incidenciju CSME, koja se ispitala u nekoliko vremenskih točaka, analizirala se preko Kaplan Meireovih krivulja za incidenciju CSME u eksperimentalnoj i kontrolnoj skupini i testirala putem *log-rank* testa uz granicu značajnosti od 0.05.

Nadalje, analiza longitudinalnih podataka o relativnoj promjeni debljine centralne makule provela se linearnim regresijskim modelom miješanih učinaka (engl. *mixed-effects*) primijenjenima na eksperimentalnoj i kontrolnoj skupini uz korištenje standardnih statističkih testova za procjenu kvalitete prilagodbe podataka (eng. *fit*) i statističke značajnosti parametara regresije.

U slučajevima longitudinalnih podataka pretpostavka o nezavisnosti ponovljenih mjerenja više ne vrijedi, pa je provedena prikladnija analiza koja je uključila kovarijable ovisne i neovisne o vremenu te koja je robusna na neodređene vrijednosti u podacima (engl. *missing data*).

Glede sporednih ciljeva, kod analize utjecaja diklofenaka na progresiju stupnja dijabetične retinopatije primijenio se ordinalni logistički regresijskimodeli s miješanim učincima (109).

Potom, razlike u koncentraciji IL-12 u očnoj vodici bolesnika, s obzirom na primjenu diklofenaka ispitao se nesparenim t-testom i njegovom neparametrijskom inačicom.

Povezanosti preoperativne intraokularne upale (koncentracija IL-12 u očnoj vodici) i postoperativne promjene debljine mrežnice u makuli ispitao se Pearsonovom korelacijskom analizom i to u svakoj vremenskoj točki zasebno (prije operacije, 1., 7., 30. i 90. dan), dok su se povezanosti preoperativne intraokularne upale (koncentracija IL-12 u očnoj vodici) sa stupnjem dijabetične

retinopatije ispitale Spearmanovom korelacijskom analizom, također u svakoj od navedenih vremenskih točaka.

U svim testovima koristila se razina značajnosti $\alpha=0,05$. Podatci su bili prikupljeni pomoću kompjutorskog programa Excel 2010 (Microsoft Corporation, Redmond, Washington, SAD), te analizirani kompjutorskim programom SPSS verzija 15 (SPSS Inc., Chicago, Illinois, USA).

4. REZULTATI

U ovu studiju bilo je uključeno ukupno 55 bolesnika sa tip - 2 dijabetesom (28 muškaraca i 27 žena) sa srednjom životnom dobi od 64.5 ± 17.5 godina i prosječnim trajanjem dijabetesa od 20 ± 15 godina. Demografske karakteristike eksperimentalne i kontrolne skupine prikazane su u tablici 1.

Objе grupe nisu se značajno razlikovale po spolu, dobi ni vremenu trajanja dijabetesa. Ispitanička i kontrolna grupa također se nisu razlikovale ni po fakoemulzifikacijskom vremenu koji predstavlja ukupnu kumulativnu ultrazvučnu energiju isporučenu u oko kako bi se emulzificirala zamućena leća za vrijeme operacije katarakte

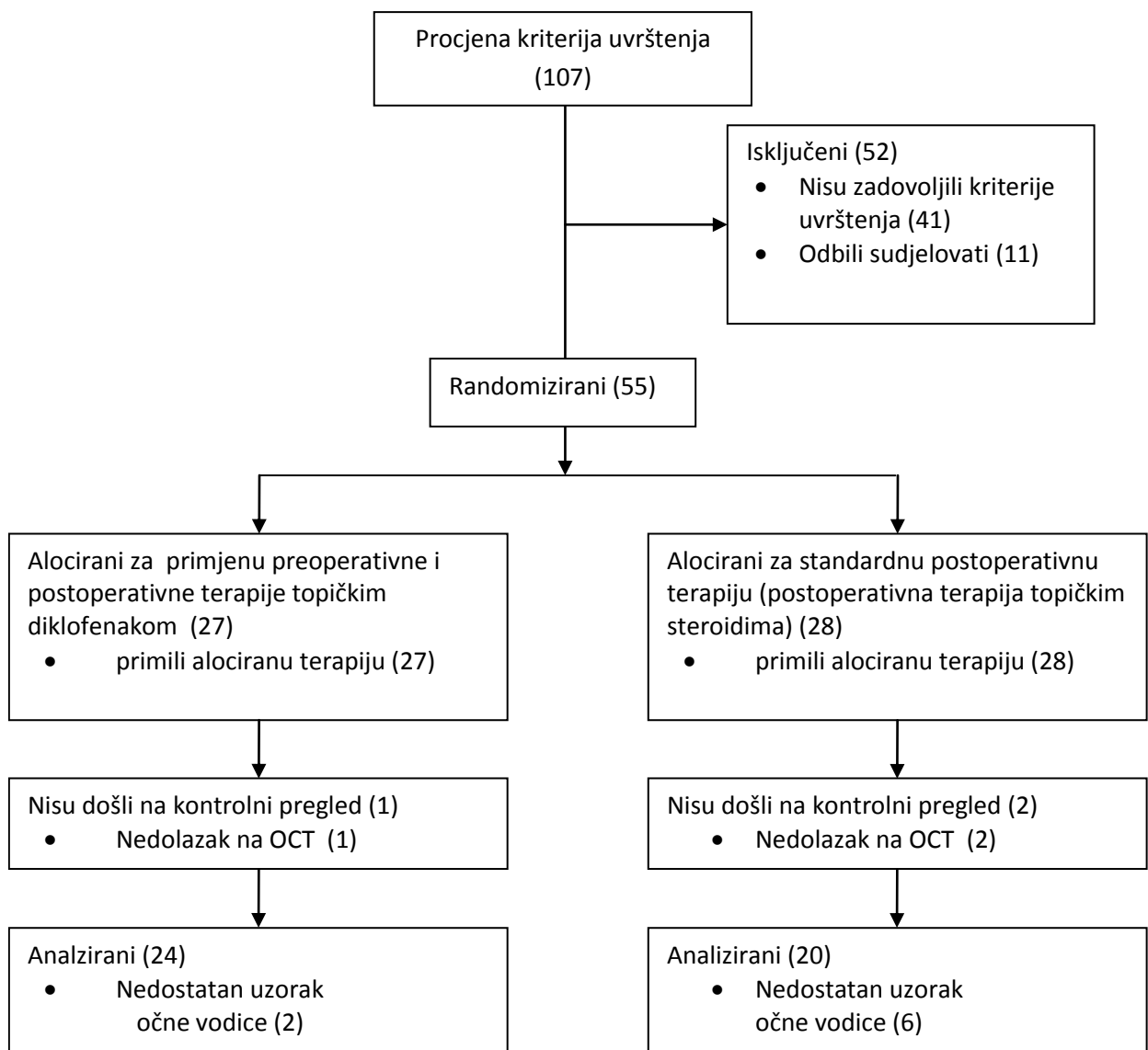
Tablica 1. Demografski podaci pacijenata, trajanje dijabetesa i fakoemulzifikacijsko vrijeme

Varijable	Skupine			<i>p</i> *
	Ekspеrimentalna skupina (n = 27)	Kontrolna skupina (n = 28)		
	srednja (raspon)ili br. (%)	srednja vrijednost (raspon)ili br. (%)	vrijednost (raspon)ili br. (%)	
Dob	73 (59–81)	70 (47–82)		
Spol	Ženski	13 (48.1)	14 (50)	
	Muški	14 (51.9)	14 (50)	
Trajanje dijabetesa (godine)	18.87(5–35)	16.71(10–28)		0.42
Fakoemulzifikacijsko vrijeme (cde†)	16.56(5.82–50.07)	15.34(2.16–50.07)		0.63

* Student *t*-test

† - kumulativna isporučena energija (engl. cumulative dissipated energy)

Zbog nedolaska na kontrolne preglede iz subjektivnih razloga ili zbog nedovoljnog volumena uzorka očne vodice uzimanog za vrijeme operacije, a koji se poslije u laboratoriju koristio za određivanje koncentracije IL-12, podatci triju ispitanika iz eksperimentalne skupine i osam ispitanika iz kontrolne skupine nisu bili uvršteni u analizu (slika8).



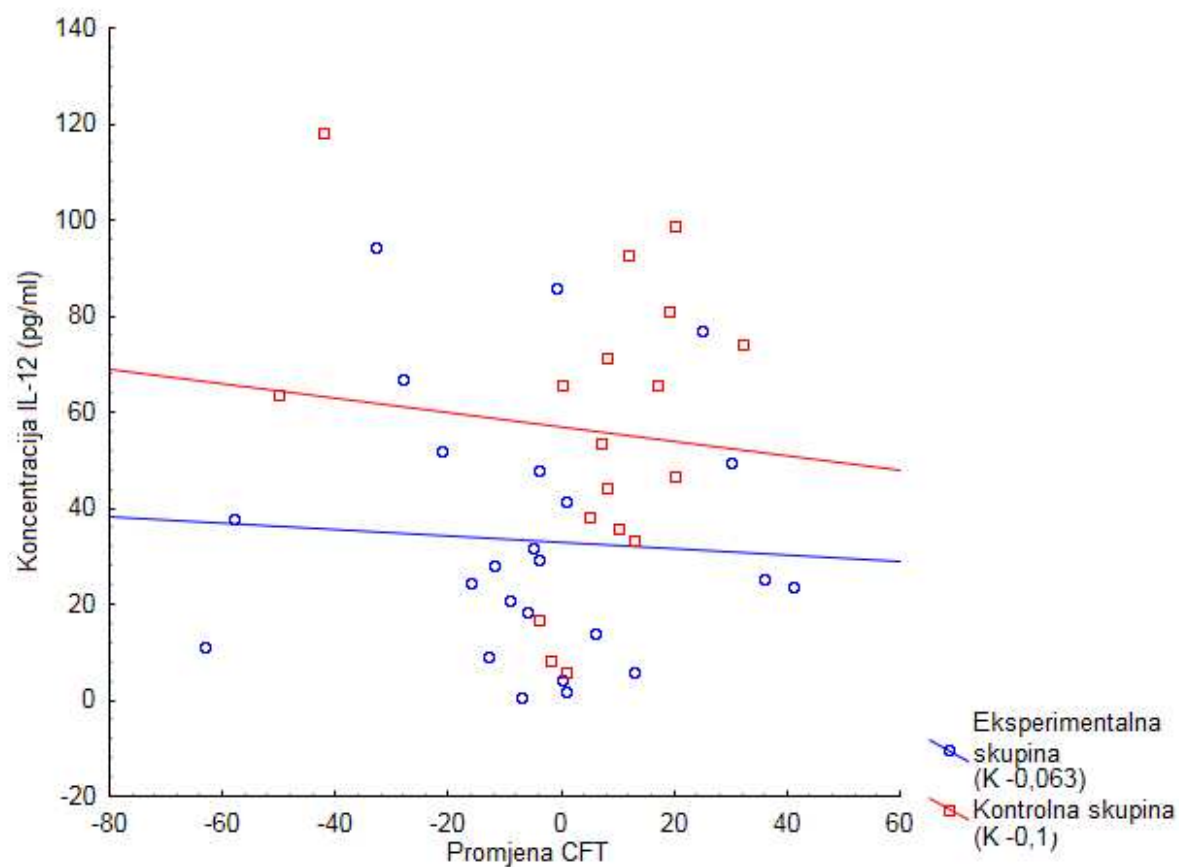
Slika 8. Dijagram upisanih, alociranih, praćenih i analiziranih pacijenta.

S obzirom da je glavni cilj ovog istraživanja bio ispitati utjecaj preoperativne i postoperativne topičke primjene diklofenaka na jačinu intraokularne upale te posljedično i na nastanak i brzinu progresije makularnog edema kod bolesnika s dijabetičnom retinopatijom, glavni ishodi koji su se pratili kod određivanja učinka intervencije su: a) koncentracija IL-12 u sobičnoj vodici kao mjera jačine intraokularne upale, b) incidencija makularnog edema, te relativna promjena centralne makularne debljine u operiranom oku s obzirom na makularnu debljinu prije početka lokalne terapije.

Oba ishoda mjerili su se u sljedećim vremenskim točkama: neposredno prije operacije te 1., 7., 30. i 90. dan nakon fakoemulzifikacijske operacije mrežne.

Koncentracija IL-12 u očnoj vodici kao indikator intraokularne upale bila je značajno niža u eksperimentalnoj skupini tretiranoj diklofenakom u odnosu na kontrolnu skupinu ($t = -2.85$, $P = 0.007$).

Nije bilo značajne korelacije između promjene centralne foveolarne debljine u odnosu na preoperativnu vrijednost (CFT) i koncentracije IL-12 u očnoj vodici na dan operacije u objema grupama (slika 9).



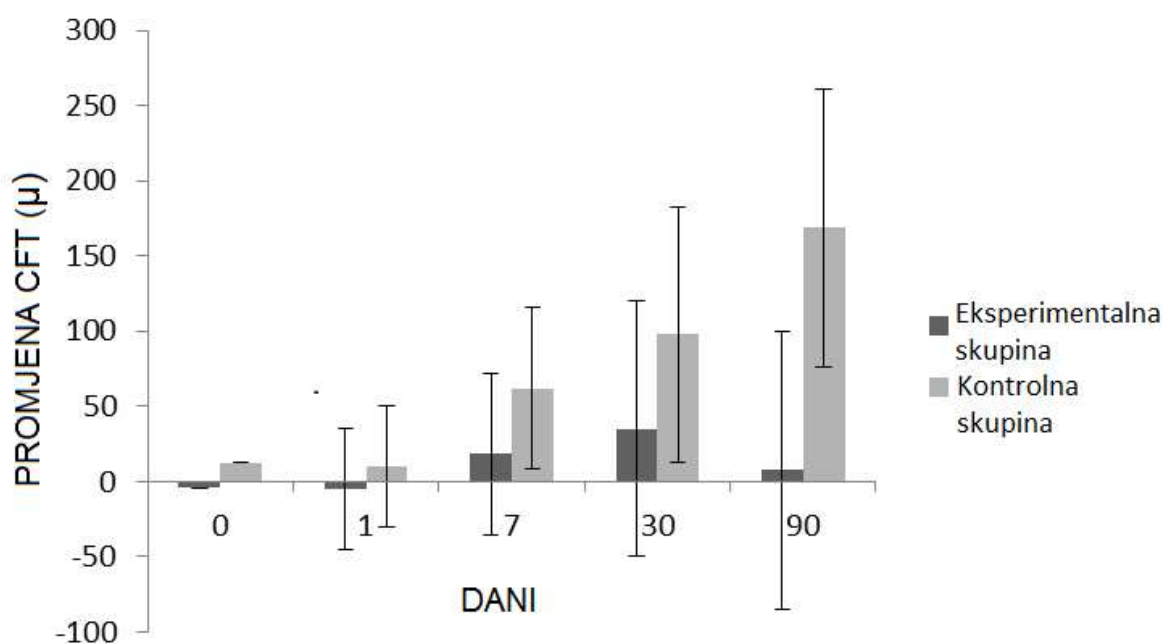
Slika 9. Korelacija koncentracije IL-12 u očnoj vodici i promjene centralne foveolarne debljine (CFT) između sedmog dana prije operacije i na dan operacije kad je uzet uzorak očne vodice

Uspoređujući obje skupine, pacijenti u eksperimentalnoj grupi imali su značajno manji porast CFT nakon fakoemulzifikacijske operacije mrene u odnosu na kontrolnu skupinu

($F = 13.57$, $P < 0.05$; Slika 10).

U eksperimentalnoj skupini vršne vrijednosti promjene CFT-a zabilježene su 30-og postoperativnog dana s postupnim padom prema 90-om danu.

U kontrolnoj skupini promjena CFT progresivno je rasla prema vršnoj vrijednosti u 90-om postoperativnom danu

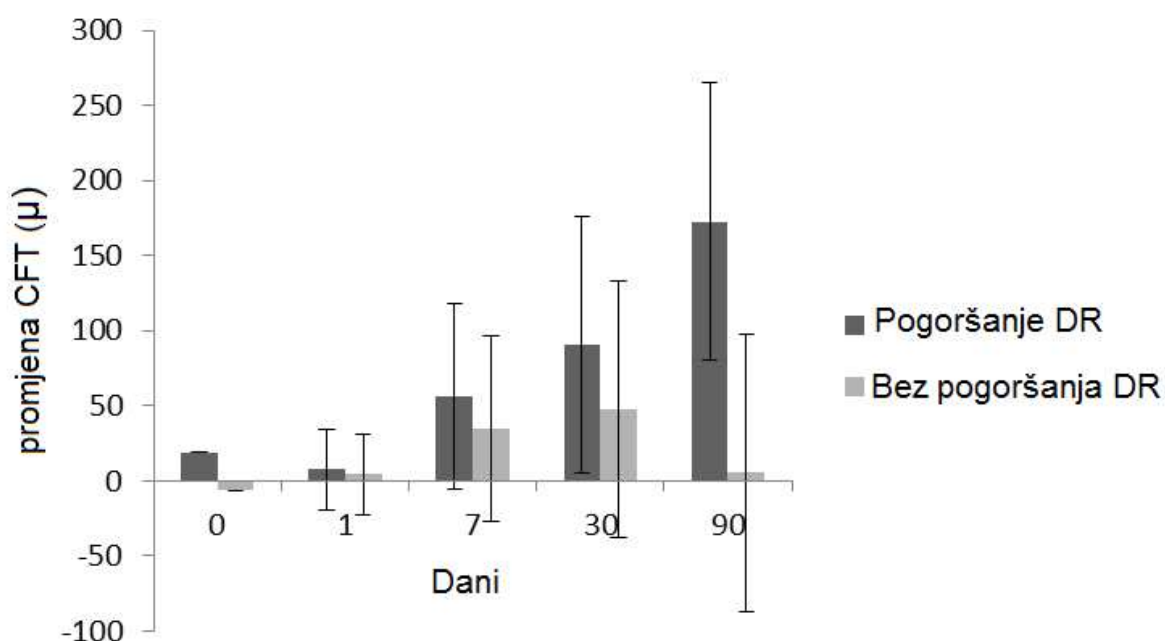


Slika 10. Relativna promjena centralne foveolarne debljine (CFT) u eksperimentalnoj skupini tretiranoj 7 dana preoperativno s diklofenakom u odnosu na kontrolnu skupinu.

Relativna promjena promatrana je kao razlika CFT između početnog mjerenja 7 dana prije fakoemulzifikacijske operacije mrene i svakog kontrolnog pregleda (na dan operacije, 1, 7, 30 i 90-og dana postoperativno). Okomite linije (engl. „Whiskers“) predstavljaju standardnu devijaciju.

Značajno viša incidencija pogoršanja stupnja dijabetične retinopatije pronađena je u 11 (39.28 %) pacijenata u kontrolnoj skupini, dok je u eksperimentalnoj skupini pogoršanje zabilježeno kod 5 (19.23 %) bolesnika ($\chi^2 = 13.18$, $P < 0.001$). Fakoemulzifikacijsko vrijeme operacije nije se značajno razlikovalo između kontrolne i eksperimentalne skupine (Tablica 1).

Svi pacijenti koji su imali pogoršanje dijabetične retinopatije tijekom 3 mjeseca praćenja, također su imali i značajni porast CFT-a ($F = 10.04$, $P < 0.05$; Slika 11).



Slika 11. Relativna promjena centralne foveolarne debljine (CFT) promatrana u objema skupinama s obzirom na pogoršanje dijabetične retinopatije (DR) za vrijeme praćenja. Relativna promjena je promatrana kao razlika CFT-a između početnog mjerenja 7 dana prije fakoemulzifikacijske operacije mrežnice i svakog kontrolnog pregleda (na dan operacije, 1, 7, 30 i 90. dana postoperativno). *Whiskers* predstavlja standardnu devijaciju.

Pacijenti kod kojih je pronađeno pogoršanje stupnja dijabetične retinopatije imali su značajno više preoperativne vrijednosti IL-12 u očnoj vodici (IL-12 srednja koncentracija \pm SD; grupa bez pogoršanja DR-a 37.69 ± 27.27 , grupa s pogoršanjem DR-a 60.03 ± 33.12 ; $t = -2.23$, $P = 0.032$).

Ni kod jednog pacijenta tijekom praćenja nije bila otkrivena proliferativna dijabetična retinopatija.

Za vrijeme kontrolnih praćenja pacijenata, OCT skenovima otkriven je cistoidni makularni edem (CME) kod deset (37.04%) ispitanika u eksperimentalnoj skupini i kod 12 (42.86 %) ispitanika u kontrolnoj skupini ($Z=87$, $P=0,87$).

5. RASPRAVA

Ova studija dokazala je utjecaj preoperativne primjene diklofenaka na smanjenje upale oka izraženu smanjenom koncentracijom IL-12 u očnoj vodici neposredno prije operacije te smanjenje incidencije i jačine postoperativnog makularnog edema u bolesnika s dijabetičnom retinopatijom. Odlučili smo se ispitati upravo preoperativnu primjenu diklofenaka u bolesnika s dijabetičnom retinopatijom jer su Shimura i dr. zabilježili značajno zadebljanje makule bilo u bolesnika tretiranih diklofenakom, bilo kortikosteroidima.

Mišljenja smo da je uzrok tome već opisana činjenica da dijabetičari s nelaseriranom dijabetičnom retinopatijom imaju razvijenu kroničnu intraokularnu upalu koja se dodatno pojača prilikom operacije mrežnice (84).

Stoga smo očekivali da upravo bolesnicima s dijabetičnom retinopatijom preoperativna primjena diklofenaka smanjuje preoperativnu intraokularnu upalu što bi moglo rezultirati znatno manjom postoperativnom upalom i posljedično boljim ishodom.

Prvi put se ispitala sedmodnevna preoperativna primjena diklofenaka na smanjenje postoperativnog makularnog edema. Do sada je samo trodnevna preoperativna primjena NSAID lijekova ispitana samo u zdravih bolesnika koji preoperativno nemaju već razvijenu kroničnu upalu kao u bolesnika s dijabetičnom retinopatijom (99). Trodnevna se preoperativna terapija NSAID lijekovima u zdravih bolesnika s mrežnicom pokazala učinkovitom u smanjivanju, ali ne i u potpunom sprječavanju postoperativne intraokularne upale i makularnog edema.

Mišljenja smo da je u bolesnika s dijabetičnom retinopatijom, koji imaju preoperativnu kroničnu intraokularnu upalu, potrebno tretirati bolesnike barem tjedan, tim više što se radi o lijeku koji primijenjen u obliku kapi za oči ima vrlo mali broj opisanih neželjenih učinaka.

Intraokularna upalna reakcija se po prvi put, u studijama koje se bave učinkovitošću NSAID lijekova, kvantificirala vrlo egzaktnom biokemijskom metodom (ELISA-en. Enzyme-linked immunosorbent assay).

Dosadašnje studije koje su se bavile učinkovitošću NSAID lijekova temeljile su procjenu jačine intraokularne upale isključivo na kliničkom pregledu koji je izrazito subjektivna metoda podložna pogrešci. Jedino je studija autora Yasuda i dr. intraokularnu upalu procjenjivala uređajem „Laser flare cell meter“ koji upravo zbog svoje nedovoljne pouzdanosti još uvijek nije prihvaćen od strane „Food and Drug Administration“ (102).

Prvi put se ispitao utjecaj preoperativne primjene diklofenaka na smanjenje učestalosti progresije dijabetične retinopatije, što je jedna od opasnijih posljedica operacije mrežne u bolesnika s dijabetičnom retinopatijom (88).

Ova studija ima vrlo homogen i adekvatan uzorak (uključeni su dijabetičari s nelaseriranom blagom ili umjerenom dijabetičnom retinopatijom).

U jedinoj studiji koja je ispitivala učinkovitost diklofenaka na postoperacijsku upalu i makularni edem u dijabetičara uključeni su osim dijabetičara s blagom dijabetičnom retinopatijom i dijabetičari bez dijabetične retinopatije (101). Također, nije se vodilo računa jesu li bolesnici bili prethodno laserirani, za što je prethodno dokazano da utječe na jačinu intraokularne upale vezane za dijabetičnu retinopatiju (84).

Rezultati ove studije prvi put prikazuju da preoperativna terapija kombinirana s postoperativnom terapijom oftalmičkim NSAIDs značajno snižava nivo preoperativne intraokularne upale kod DR-a i posljedično smanjuje postoperativni makularni edem izazvan fakoemulzifikacijskom operacijom mrežne.

Niz recentnih studija pokazalo su da imunološka zbivanja imaju ključnu ulogu u patogenezi DR te su mnogi upalni medijatori otkriveni u staklastom tijelu i očnoj vodici pacijenata oboljelih od DR-a (81-84).

Shodno tome pacijenti sa DR-om imaju subkliničku kroničnu upalu u oku koja se može pogoršati samom operacijom mrežne.

Rezultati ove studije su pokazali da pacijenti tretirani diklofenakom 7 dana prije i do 30 dana nakon operacije mrežne imaju značajno manje vrijednosti intraokularnog IL-12 te značajno manji porast centralne makularne debljine, što nas dovodi do zaključka da preoperativna i postoperativna terapija topičkim NSAIDs može adekvatno prevenirati razvoj postoperativnog makularnog edema kod pacijenata s dijabetičnom retinopatijom.

Rezultati naše studije ne podudaraju se u potpunosti s rezultatima studije Kreplera i suradnika (93) u kojoj su pokazali da fakoemulzifikacija mrežne značajno

ne utječe na progresiju dijabetične retinopatije izuzev progresije i razvoja makularnog edema.

Naši su rezultati pokazali da pacijenti s DR-om tretirani diklofenakom 7 dana prije i 30 dana nakon operacije mrežne imaju nižu incidenciju progresije dijabetične retinopatije za vrijeme praćenja.

Ti rezultati sugeriraju da bi preoperativna terapija kombinirana s postoperativnom terapijom topičkim NSAIDs mogla prevenirati progresiju DR-a kod nekih pacijenata vjerojatno utjecajem na nivo preoperativne subkliničke upale prisutne u pacijenata s DR-om.

Također, naši rezultati pokazuju da su pacijenti s postoperativnom progresijom dijabetične retinopatije imali značajno više vrijednosti intraokularnog IL-12, što nas dovodi do zaključka da postoji povezanost između intraokularne upale, razvoja makularnog edema i progresije DR.

Nije otkrivena statistički značajna korelacija između promjene CFT-a i koncentracije IL-12 u očnoj vodici na dan operacije u objema grupama ispitanika, što nas dovodi do zaključka da subklinička upala prisutna kod pacijenata s DR-om, nije jedini uzrok makularnog edema. Buduća istraživanja bi se trebala osvrnuti na ovu problematiku.

Moguća ograničenja ove studije su donekle kratak period praćenja i ograničen broj pacijenata uključenih u studiju. Unatoč tome ovo istraživanje je pokazalo manji porast prosječne centralne makularne debljine (CFT) nakon operacije mrežne kod pacijenata s DR-om koji su 7 dana preoperativno i 30 dana postoperativno tretirani kapima s diklofenakom.

Buduća istraživanja na ovom području trebala bi se usmjeriti na utjecaj preoperativne primjene topičkih NSAIDs u prevenciji i liječenju postoperativnog edema makule kod pacijenata sa dijabetičnom retinopatijom.

6. ZAKLJUČCI

Na temelju rezultata naše studije došli smo do sljedećih zaključaka:

1. Preoperativnom sedmodnevnom primjenom diklofenaka značajno se smanjila razina IL-12 u očnoj vodici bolesnika s dijabetičnom retinopatijom u usporedbi s netretiranim bolesnicima.
2. Preoperativnom i postoperativnom primjenom diklofenaka smanjila se incidencija makularnog edema i prevenirala njegova progresija u bolesnika s aktivnom dijabetičnom retinopatijom podvrgnutih fakoemulzifikacijskoj operaciji mreže u odnosu na bolesnike netretirane topičkim diklofenakom.
3. Preoperativnom i postoperativnom primjenom diklofenaka može se usporiti progresija dijabetične retinopatije u skupini bolesnika s aktivnom dijabetičnom retinopatijom podvrgnutih fakoemulzifikacijskoj operaciji mreže u odnosu na bolesnike netretirane topičkim diklofenakom.
4. Nije otkrivena statistički značajna korelacija između promjene CFT i koncentracije IL-12 u očnoj vodici na dan operacije u objema grupama ispitanika, što nas dovodi do zaključka da subklinička upala prisutna kod pacijenata s DR-om nije jedini uzrok makularnog edema.
5. Pacijenti u kojih je pronađeno pogoršanje stupnja dijabetične retinopatije imali su značajno više preoperativne vrijednosti IL-12 u očnoj vodici

7. SAŽETAK

Dosadašnje studije su pokazale da je incidencija makularnog edema značajno viša nakon operacije mrežne, osobito kod bolesnika s dijabetičnom retinopatijom kod kojih je prisutna kronična subklinička upala.

Ovo istraživanje je pokazalo da preoperativna terapija topičkim nesterodnim protu-upalnim lijekovima (NSAID) može smanjiti incidenciju pojave postoperativnog makularnog edema i progresiju dijabetične retinopatije.

Metode:

U studiju je bilo uključeno 55 bolesnika s neproliferativnom dijabetičnom retinopatijom koji su predviđeni za operaciju mrežne. Jednostavnom kompjuterskom randomizacijom bolesnici podijeljeni u dvije skupine: 27 bolesnika u eksperimentalnoj skupini tretirano je preoperativno i postoperativno topičkim diklofenakom, a 28 bolesnika u kontrolnoj skupini dobilo je placebo.

Sedam dana prije operacije, na dan operacije i 1., 7., 30. i 90. dan postoperativno centralna makularna debljina (CFT) mjerena je optičkom koherentnom tomografijom (OCT), a prije same operacije uzimao se uzorak očne vodice za analizu koncentracije IL-12.

Rezultati:

Koncentracija IL-12 bila je značajno manja u eksperimentalnoj skupini u odnosu na kontrolnu skupinu ($t = -2.85$, $P = 0.007$). Eksperimentalna skupina imala je značajno manji porast centralne makularne debljine nakon operacije mrežne od kontrolne skupine ($F = 13.57$, $P < 0.05$).

Značajno viša incidencija pogoršanja stupnja dijabetične retinopatije pronađena je u 11 (39, 28 %) pacijenata kontrolne skupine, dok je u eksperimentalnoj skupini pogoršanje zabilježeno kod 5 (19.23 %) pacijenata ($\chi^2 = 13.18$, $P < 0.001$).

Zaključak:

Preoperativna i postoperativna terapija topičkim NSAIDs može adekvatno prevenirati razvoj postoperativnog makularnog edema kod pacijenata s dijabetičnom retinopatijom te bi mogla prevenirati progresiju DR kod nekih pacijenata vjerojatno utjecajem na nivo preoperativne subkliničke upale prisutne kod pacijenata sa DR-om.

Subklinička upala prisutna u pacijenata s DR-om, a mjerene koncentracijom IL-12, nije jedini uzrok makularnog edema

SUMMARY

Previous studies have shown that macular edema is more frequent after cataract surgery, especially in patients with diabetic retinopathy who present with subclinical preoperative inflammation. This study aimed to investigate if preoperative treatment with a topical nonsteroid antiinflammatory drug (NSAID) may lower the incidence of postoperative macular edema and progression of diabetic retinopathy.

Methods:

A total of 55 patients with nonproliferative diabetic retinopathy who required cataract surgery were divided into two groups; 27 patients who were treated preoperatively and postoperatively with topical diclofenac, and 28 patients who received placebo. Seven days prior to surgery, on the day of surgery, and 1, 7, 30, and 90 days postoperatively, central foveal thickness (CFT) was measured with optical coherence tomography (OCT), and the aqueous humor was sampled at the beginning of cataract surgery for the analysis of IL-12 concentration.

Results:

The aqueous humor IL-12 concentration was significantly lower in the experimental group than in the control group ($t = -2.85$, $P = 0.007$), and the experimental group had a significantly smaller increase in CFT after phacoemulsification than the control group ($F = 13.57$, $P < 0.05$). A significantly higher incidence of postoperative worsening of the grade of diabetic retinopathy was registered in 11 (39,28%) patients in the control group compared to 5 (19.23%) patients in the experimental group ($\chi^2 = 13.18$, $P < 0.001$).

Conclusion:

Patients preoperatively treated with diclofenac had significantly lower intraocular levels of IL-12 and a lower increase in CFT, which indicates that a combination of preoperative and postoperative treatment with a topical NSAID may lower the incidence of postoperative macular edema in patients with diabetic retinopathy

8. LITERATURA

1. King GL. The role of inflammatory cytokines in diabetes and its complications. *J Periodontol* 2008;79:1572-34.
2. Early Treatment Diabetic Retinopathy Study design and baseline patient characteristics. ETDRS report number 7. *Ophthalmol* 1991;98:741-56.
3. Yau JW , Rogers SL , Kawasaki R , et al Global prevalence and major risk factors of diabetic retinopathy. *Diabetes Care* 2012;35:556–64.
4. Šikić J. Mrežnica, U:Šikić J i sur. *Oftalmologija*.Zagreb: Narodne novine, 2003;125-37.
5. Piper GM, Siebeneich W, Roza AM, Jordan M, Adams MB. Chronic treatment in vivo with dimethylthiourea, a hydroxyl radical scavenger, prevent diabetes-induced endothelial dysfunction. *J Cardiovasc Pharmacol* 1996;28:741-5.
6. Robinson WG Jr, Kador PF, Agaki Y, Kinoshita JH, Gonzales R, Dvornik D. Prevention of basement membrane thickening in retinal capillaries by a novel inhibitor of aldose reductase, tolestat. *Diabetes* 1986;35:295-9.
7. Addison DI, Garner A, Ashton N. Degeneration of intramural pericytes in diabetic retinopathy. *Br Med J* 1970;11:264-6.
8. Kern TS, Engerman RL. Distribution of aldose reductase in ocular tissues. *Exp Eye Res* 1981;33:175-82.
9. Lindahl p, Johanson BR, Leveen P, Betsholz C. Pericyte loss and microaneurysm formation in PDGF- β deficient mice. *Science* 1997;277:242-5
10. Tamiguchi Y. Ultrastructure of newly formed blood vessels in diabetic retinopathy. *J Ophthalmol* 1976;20:19-31
11. Shah AS, Chen SH. Cataract surgery and diabetes. *Curr Opin Ophthalmol* 2010;21:4-9.
12. Tarr JM, Kaul K, Chopra M, Kohner EM, Chibber R. Pathophysiology of Diabetic Retinopathy. *ISRN Ophthalmol* 2013 Jan 15;2013:343560
13. Klein R, Klein B, Moss SE. The Wisconsin epidemiological study of diabetic retinopathy. *Diabetes Metab Rev* 1989;5(7):559-70

14. Metelko Z, Pavlic-Renar I, Poljicanin T, Szirovitza L, Turek S. Prevalence of diabetes mellitus in Croatia. *Diabetes Res Clin Pract* 2008;81:263-7.
15. Czik T, Sobota I, Slugan I, Jambrek B, Pavicic-Astalos J. [Causes of blindness in 25% of the blind population in Croatia and the possibilities of prevention]. *Acta Med Croatica* 2006;60:159-61. Croatian.
16. Klein R, Klein B, Moss SE, Davis MD, De Mets DI. Glycosylated hemoglobin predicts the incidence and progression of diabetic retinopathy. *JAMA* 1989;268:2864-71.
17. Frank RN et al. Retinopathy in juvenile onset diabetes of short duration. *Ophthalmology* 1980;87:1-9
18. Klein R, Klein B, Moss SE, Davis MD, DeMets DI. The Wisconsin Epidemiologic Study of Diabetic Retinopathy II. Prevalence and risk of diabetic retinopathy when age of diagnosis is 30 or more years. *Arch Ophthalmol* 1984;102:520-6.
19. Matthews DR, Stratton IM, Aldington SJ, Holman RR, Kohner EM. Risks of progression of retinopathy and vision loss related to tight blood pressure control in type 2 diabetes mellitus: UKPDS 69, *Arch Ophthalmol* 2004;122:1631-40
20. White NH, Cleary PA, Dahms W et al. Beneficial effects of intensive therapy of diabetes during adolescence: Outcomes after the conclusion of the Diabetes Control and Complications Trial (DCCT). *The Journal of Pediatrics* 1975;26:521-36
21. Brownlee M. The pathobiology of diabetic complications: a unifying mechanism. *Diabetes* 2005;54:1615-25.
22. Gabbay KH. Hyperglycemia, polyol metabolism, and complications of diabetes mellitus. *Annual Review of Medicine* 1975;26:521–536.
23. Barnett PA, Gonzalez RG, Chylack LT, Cheng HM. The effect of oxidation on sorbitol pathway kinetics. *Diabetes* 1986;35:426–432.
24. Gabbay KH. The sorbitol pathway and the complications of diabetes. *The New England Journal of Medicine* 1973;288:831–836.
25. Peppia M, Uribarri J, Vlassara H. Advanced glycation end products, and diabetes complications: what is new and what works. *Clinical Diabetes* 2003;21:186–187.

26. Hammes HP, Martin S, Federlin K, Geisen K, Brownlee M. Aminoguanidine treatment inhibits the development of experimental diabetic retinopathy. *Proceedings of the National Academy of Sciences of the United States of America* 1991;88:11555–8.
27. Koya D, King GL. Protein kinase C activation and the development of diabetic complications. *Diabetes* 1998;4:859–866.
28. Aiello LP, Bursell SE, Clermont ,et al. Vascular endothelial growth factor-induced retinal permeability is mediated by protein kinase C in vivo and suppressed by an orally effective β -isoform-selective inhibitor. *Diabetes* 1997;46:1473–1480.
29. Wilkinson-Berka JL. Angiotensin and diabetic retinopathy. *International Journal of Biochemistry and Cell Biology* 2006;38:752–65.
30. Ebrahimian TG, Tamarat R, Clergue M, Duriez M, Levy BI, Silvestre JS. Dual effect of angiotensin-converting enzyme inhibition on angiogenesis in type 1 diabetic mice. *Arteriosclerosis, Thrombosis, and Vascular Biology* 2005;25:65–70.
31. Otani A, Takagi H, Suzuma K, Honda Y. Angiotensin II potentiates vascular endothelial growth factor-induced angiogenic activity in retinal microcapillary endothelial cells. *Circulation Research* 1998;82:619–628.
32. Halliwell B, Gutteridge JMC. Role of free radicals and catalytic metal ions in human disease: an overview. *Methods in Enzymology* 1990;186:1–85.
33. Kowluru RA. Effect of reinstatement of good glycemic control on retinal oxidative stress and nitrate stress in diabetic rats *Diabetes* 2003;52:818–23.
34. Kowluru RA, Kern TS, Engerman RL, Armstrong D. Abnormalities of retinal metabolism in diabetes or experimental galactosemia. III. Effects of antioxidants. *Diabetes* 1996;45:1233–37.
35. Mohammad G, Kowluru RA. Novel role of mitochondrial matrix metalloproteinase-2 in the development of diabetic retinopathy. *Investigative Ophthalmology and Visual Science* 2011;52:3832–41.
36. Hueber A, Wiedemann P, Esser P, Heimann K. Basic fibroblast growth factor mRNA, bFGF peptide and FGF receptor in epiretinal membranes of intraocular proliferative disorders (PVR and PDR). *International Ophthalmology* 1996;20:345–50.

37. Haurigot V, Villacampa P, Ribera A. Increased intraocular insulin-like growth factor-I triggers blood-retinal barrier breakdown. *The Journal of Biological Chemistry* 2009;284:22961–9.
38. Wilkinson-Berka L, Wraight C, Werther G. The role of growth hormone, insulin-like growth factor and somatostatin in diabetic retinopathy. *Current Medicinal Chemistry* 2006;13,:3307–17.
39. Ishida S, Usui T, Yamashiro K. VEGF164 is proinflammatory in the diabetic retina. *Investigative Ophthalmology and Visual Science* 2003;44:2155–62.
40. Bates DO, Curry FE. Vascular endothelial growth factor increases microvascular permeability via a Ca²⁺-dependent pathway. *American Journal of Physiology* 1997;273:687–94.
41. Otani A, Takagi H, Oh H. Angiotensin II-stimulated vascular endothelial growth factor expression in bovine retinal pericytes *Investigative Ophthalmology and Visual Science* 2000;41:1192–9.
42. Jousseaume AM, Poulaki V, Qin W. Retinal vascular endothelial growth factor induces intercellular adhesion molecule-1 and endothelial nitric oxide synthase expression and initiates early diabetic retinal leukocyte adhesion in vivo. *American Journal of Pathology* 2002;160:501–509.
43. Weiwei Z, Hu R. Targeting carbonic anhydrase to treat diabetic retinopathy: emerging evidences and encouraging results. *Biochemical and Biophysical Research Communications* 2009;390:368–71.
44. Lieth E, Gardner TW, Barber AJ, Antonetti DA. Retinal neurodegeneration: early pathology in diabetes *Clinical and Experimental Ophthalmology* 2000;28:3–8.
45. Kaul K, Hodgkinson A, Tarr JM, Kohner EM, Chibber R. Is inflammation a common retinal-renal-nerve pathogenic link in diabetes. *Current Diabetes* 2010;6:294–303.
46. Doganay S, Evereklioglu C, Er H. Comparison of serum NO, TNF- α , IL-1 β , sIL-2R, IL-6 and IL-8 levels with grades of retinopathy in patients with diabetes mellitus. *Eye* 2002;16:163–70.
47. Larson RS, Springer TA. Structure and function of leukocyte integrins. *Immunological Reviews* 1990;114:181–217.

48. Langmann T. Microglia activation in retinal degeneration. *Journal of Leukocyte Biology* 2007;81:1345–51.
49. Kern TS, Miller CM, Du Y. Topical administration of nepafenac inhibits diabetes-induced retinal microvascular disease and underlying abnormalities of retinal metabolism and physiology *Diabetes* 2007;56:373–79.
50. Sfikakis PP, Grigoropoulos V, Emfietzoglou I. Infliximab for diabetic macular edema refractory to laser photocoagulation: a randomized, double-blind, placebo-controlled, crossover, 32-week study. *Diabetes Care* 2010;33:1523-28.
51. Ding, J. & Wong, T.Y. *Curr Diab Rep* (2012) 12: 346.
52. Williams R, Airey M, Baxter H, Forrester J, Kennedy-Martin T, Girach A. Epidemiology of diabetic retinopathy and macular oedema: a systematic review. *Eye (Lond)* 2004;18:963-83.
53. Bresnick GH. Diabetic macular edema.A review.*Ophthalmology* 1986; 93: 989-97.
54. Early Treatment Diabetic Retinopathy Study R. Photocoagulation for diabetic macular edema: Early Treatment Diabetic Retinopathy Study Report no. 4. The Early Treatment Diabetic Retinopathy Study Research Group. *Int Ophthalmol Clin* 1987;27:265–72.
55. Antonetti, D.A., Barber, A.J., Khin, S. et al. Vascular permeability in experimental diabetes is associated with reduced endothelial occludin content. *Diabetes* 1998;47:1953–9.
56. Antonetti, D.A., Barber, A.J., Hollinger, L.A. et al, Vascular endothelial growth factor induces rapid phosphorylation of tight junction proteins occludin and zonula occludens. *J Biol Chem* 1999;274:23463–7.
57. Mizutani, M., Kern, T.S., Lorenzi, M. Accelerated death of retinal microvascular cells in human and experimental diabetic retinopathy. *J Clin Invest* 1996;15:2883–90.
58. Kuwabara, T., Cogan, D.G. Retinal vascular patterns. VI. Mural cells of the retinal capillaries. *Arch Ophthalmol* 1963;69:492–502.
59. Lindahl, P., Johansson, B.R., Levéen, P. et al, Pericyte loss and microaneurysm formation in PDGF-B deficient mice. *Science* 1997;277:242–5.
60. Antonetti, D.A., Klein, R., Gardner, T.W. Diabetic retinopathy. *N Engl J Med* 2012;366:1227–39.

61. Mizutani, M., Gerhardinger, C., Lorenzi, M. Muller cell changes in human diabetic retinopathy. *Diabetes* 1998;47:445–9.
62. Jackson, G.R., Scott, I.U., Quillen, D.A. et al. Inner retinal visual dysfunction is a sensitive marker of nonproliferative diabetic retinopathy. *Br J Ophthalmol* 2012;96:699–703.
63. Irvine SR. A newly defined vitreous syndrome following cataract surgery. *Am J Ophthalmol* 1953;36:599-619.
64. Gass JD, Norton EW. Follow-up study of cystoid macular edema following cataract extraction. *Trans Am Acad Ophthalmol Otolaryngol* 1969;73:665-682.
65. Flach AJ. The incidence, pathogenesis and treatment of cystoid macular edema following cataract surgery. *Trans Am Ophthalmol Soc* 1998;96:557-634.
66. Wright PL, Wilkinson CP, Balyeat HD, et al. Angiographic cystoid macular edema after posterior chamber lens implantation. *Arch Ophthalmol* 1988;106:740-4.
67. Kim SJ, Belair ML, Bressler NM, et al. A method of reporting macular edema after cataract surgery using optical coherence tomography. *Retina* 2008;28:870-6.
68. Wolter JR. The histopathology of cystoid macular edema. *Albrecht Von Graefe's Arch Klin Exp Ophthalmol* 1981;216:85-101.
69. Ray S, D'Amico DJ. Pseudophakic cystoid macular edema. *Seminars in Ophthalmol* 2002;17(3-4):167–80.
70. Loewenstein A, Zur D Postsurgical Cystoid Macular Edema. *Dev Ophthalmol* 2010;47:148–59.
71. Cohen SM, Davis A, Cukrowski C. Cystoid macular edema after pars plana vitrectomy for retained lens fragments. *J Cataract Refract Surg* 2006;32:1521-6.
72. Hayashi K, Igarashi C, Hirata A, Hayashi H. Changes in diabetic macular oedema after phacoemulsification surgery. *Eye (Lond)* 2009;23:389-96.
73. Soheilian M, Karimi S, Ramezani A, Peyman GA. Pilot study of intravitreal injection of diclofenac for treatment of macular edema of various etiologies. *Retina* 2010;30:509-15.

74. Klein BE, Klein R, Moss SE. Incidence of cataract surgery in the Wisconsin Epidemiologic Study of Diabetic Retinopathy. *Am J Ophthalmol* 1995;119:295-300.
75. Mitra RA, Borrillo JL, Dev S, Mieler WF, Koenig SB. Retinopathy progression and visual outcomes after phacoemulsification in patients with diabetes mellitus. *Arch Ophthalmol* 2000;118(7):912-7.
76. Zaczek A, Olivestedt G, Zetterstrom C. Visual outcome after phacoemulsification and IOL implantation in diabetic patients. *Br J Ophthalmol* 1999;83(9):1036-41.
77. Borrillo JL, Mitra RA, Dev S, Mieler WF, Pescinski S, Prasad A, Rao PK, Koenig SB. Retinopathy progression and visual outcomes after phacoemulsification in patients with diabetes mellitus. *Trans Am Ophthalmol Soc* 1999;97:435-45.
78. Kato S, Fukada Y, Hori S, Tanaka Y, Oshika T. Influence of phacoemulsification and intraocular lens implantation on the course of diabetic retinopathy. *J Cataract Refract Surg* 1999;25(6):788-93.
79. Flach AJ. The incidence, pathogenesis and treatment of cystoid macular edema following cataract surgery. *Trans Am Ophthalmol Soc* 1998;96:557-634.
80. Miyake K, Ota I, Ibaraki N, Akura J, Ichihashi S, Shibuya Y, Maekubo K, Miyake S. Enhanced disruption of the blood-aqueous barrier and the incidence of angiographic cystoid macular edema by topical timolol and its preservative in early postoperative pseudophakia. *Arch Ophthalmol* 2001;119(3):387-94.
81. Bringmann A, Reichenbach A, Wiedemann P. Pathomechanisms of cystoid macular edema. *Ophthalmic Res* 2004;36(5):241-9.
82. Joussen AM, Poulaki V, Le ML, Koizumi K, Esser C, Janicki H, Schraermeyer U, Kociok N, Fauser S, Kirchhof B, Kern TS, Adams AP. A central role for inflammation in the pathogenesis of diabetic retinopathy. *Faseb J* 2004;18(12):1450-2.
83. Cunha-Vaz J, Bernardes R. Nonproliferative retinopathy in diabetes type 2. Initial stages and characterization of phenotypes. *Prog Retin Eye Res* 2005;24(3):355-77.

84. Gverovic-Antunica A, Karaman K, Znaor L, Sapunar A, Buško V, Puzović V. IL-12 concentrations in the aqueous humor and serum of diabetic retinopathy patients. *Graefes Arch Clin Exp Ophthalmol* 2012;250(6):815-21.
85. Funatsu H, Noma H, Mimura T, Eguchi S, Hori S. Association of vitreous inflammatory factors with diabetic macular edema. *Ophthalmology* 2009;116(1):73-9.
86. Funk M, Schmidinger G, Maar N, et al. Angiogenic and inflammatory markers in the intraocular fluid of eyes with diabetic macular edema and influence of therapy with bevacizumab. *Retina* 2010;30(9):1412-9.
87. Hong T, Mitchell P, de Loryn T, Rochtchina E, Cugati S, Wang JJ. Development and progression of diabetic retinopathy 12 months after phacoemulsification cataract surgery. *Ophthalmol* 2009;116(8):1510-4.
88. Biro Z, Balla Z. OCT measurements on the foveal and perifoveal retinal thickness on diabetic patients after phacoemulsification and IOL implantation. *Eye* 2010;24(4):639-47.
89. Kim SY, Yang J, Lee YC, Park YH. Effect of a single intraoperative sub-Tenon injection of triamcinolone acetonide on the progression of diabetic retinopathy and visual outcomes after cataract surgery. *J Cataract Refract Surg* 2008;34(5):823-6.
90. Chen CH, Liu YC, Wu PC. The combination of intravitreal bevacizumab and phacoemulsification surgery in patients with cataract and coexisting diabetic macular edema. *J Ocul Pharmacol Ther* 2009;25(1):83-9.
91. Cheema RA, Al-Mubarak MM, Amin YM, Cheema MA. Role of combined cataract surgery and intravitreal bevacizumab injection in preventing progression of diabetic retinopathy: prospective randomized study. *J Cataract Refract Surg* 2009;35(1):18-25.
92. Suto C, Hori S, Kato S. Management of type 2 diabetics requiring panretinal photocoagulation and cataract surgery. *J Cataract Refract Surg* 2008;34(6):1001-6.
93. Krepler K, Biowski R, Schrey S, Jandrasits K, Wedrich A. Cataract surgery in patients with diabetic retinopathy: visual outcome, progression of diabetic retinopathy, and incidence of diabetic macular oedema. *Graefes Arch Clin Exp Ophthalmol* 2002;240(9):735-8.

94. Nelson ML, Martidis A. Managing cystoid macular edema after cataract surgery. *Curr Opin Ophthalmol* 2003;14(1):39-43.
95. Rowen S. Preoperative and postoperative medications used for cataract surgery. *Curr Opin Ophthalmol* 1999;10(1):29-35.
96. Solomon LD. Efficacy of topical flurbiprofen and indomethacin in preventing pseudophakic cystoid macular edema. Flurbiprofen-CME Study Group I. *J Cataract Refract Surg* 1995;21(1):73-81.
97. Group TIDS. Efficacy of diclofenac eyedrops in preventing postoperative inflammation and long-term cystoid macular edema. Italian Diclofenac Study Group. *J Cataract Refract Surg* 1997;23(8):1183-9.
98. Heier JS, Topping TM, Baumann W, Dirks MS, Chern S. Ketorolac versus prednisolone versus combination therapy in the treatment of acute pseudophakic cystoid macular edema. *Ophthalmol* 2000;107(11):2034-8;discussion 9.
99. Donnenfeld ED, Perry HD, Wittpenn JR, Solomon R, Nattis A, Chou T. Preoperative ketorolac tromethamine 0.4% in phacoemulsification outcomes: pharmacokinetic-response curve. *J Cataract Refract Surg* 2006;32(9):1474-82.
100. Lane SS, Modi SS, Lehmann RP, Holland EJ. Nepafenac ophthalmic suspension 0.1% for the prevention and treatment of ocular inflammation associated with cataract surgery. *J Cataract Refract Surg* 2007;33(1):53-8.
101. Shimura M, Nakazawa T, Yasuda K, Nishida K. Diclofenac prevents an early event of macular thickening after cataract surgery in patients with diabetes. *J Ocul Pharmacol Ther* 2007;23(3):284-91.
102. Yasuda K, Miyazawa A, Shimura M. A Comparison of Preservative-Free Diclofenac and Preserved Diclofenac Eye Drops after Cataract Surgery in Patients with Diabetic Retinopathy. *J Ocul Pharmacol Ther* 2012;28(3):283-9.
103. Donnenfeld ED, Perry HD, Wittpenn JR, et al. Preoperative ketorolac tromethamine 0.4% in phacoemulsification outcomes: pharmacokinetic-response curve. *J Cataract Refract Surg* 2006;32:1474–82.
104. Yavas GF, Ozturk F, Kusbeci T. Preoperative topical indomethacin to prevent pseudophakic cystoid macular edema. *J Cataract Refract Surg* 2007;33:804–7.

105. Singh R, Alpern L, Jaffe GJ, et al. Evaluation of nepafenac in prevention of macular edema following cataract surgery in patients with diabetic retinopathy. *Clin Ophthalmol* 2012;6:1259–69.
106. Y. Du, V. P. Sarthy, and T. S. Kern, “Interaction between NO and COX pathways in retinal cells exposed to elevated glucose and retina of diabetic rats,” *American Journal of Physiology*, vol. 287, pp. R735–R741, 2004.
107. Goa KL, Chrisp P. Ocular diclofenac. A review of its pharmacology and clinical use in cataract surgery, and potential in other inflammatory ocular conditions. *Drugs Aging* 1992;2(6):473-86.
108. Sivaprasad S, Bunce C, Crosby-Nwaobi R. Non-steroidal anti-inflammatory agents for treating cystoid macular oedema following cataract surgery. *Cochrane Database Syst Rev* 2012;15(2):CD004239.
109. Hedeker D, Gibbons R. *Longitudinal Data Analysis*. New Jersey:Wiley-Interscience, 2006.

10. ŽIVOTOPIS

Ime i prezime: Aleksej Medić

Adresa: Spinčićeva 2 i, Split

Telefon: 021 388-889

Elektronička pošta: a.medic@vip.hr

Državljanstvo: hrvatsko

Datum i mjesto rođenja: 13.siječnja 1970. Split, Hrvatska

IZOBRAZBA: Osnovnu i srednju školu završio sam u Splitu. Studij medicine upisao sam u Zagrebu 1988. godine. Diplomirao sam na Medicinskom fakultetu Sveučilišta u Zagrebu 1996., a 1997. godine počeo sam dvogodišnji pripravnički staž u KB Dubrava u Zagrebu. Nakon položenog državnog ispita 2000. godine započeo sam specijalistički staž u Klinici za očne bolesti KBC Split, 2003. godine završavam stručni poslijediplomski studij u trajanju od dva semestra, a 2004. položio sam specijalistički ispit iz oftalmologije i zaposlio se kao liječnik specijalist oftalmolog u Klinici za očne bolesti KBC Split. Godine 2007. godine završio sam znanstveni poslijediplomski studij u trajanju od šest semestara pri Medicinskom fakultetu Sveučilišta u Splitu, a 2011. godine zaposlio sam se u Poliklinici za očne bolesti dr. Medić, dr. Jukić.

Klinički rad i kirurške vještine: Kirurgija prednjeg očnog segmenta, okuloplastika, kirurgija glaukoma, refraktivna kirurgija.

Autor i koautor sam nekoliko radova u indeksiranim časopisima.

Pišem i govorim jedan strani jezik: engleski.

Član sam Hrvatske liječničke komore, Hrvatskog liječničkog zbora, Hrvatskog oftalmološkog društva te European Society of Cataract & Refractive surgeons-ESCRS.